Flores

# Embriología Humana

SITIO WEB
COMPLEMENTARIO

## Bases moleculares y celulares de la histogénesis, la morfogénesis y las alteraciones del desarrollo

*Orientada a la formación médica*

Biblioteca Médica Virtual

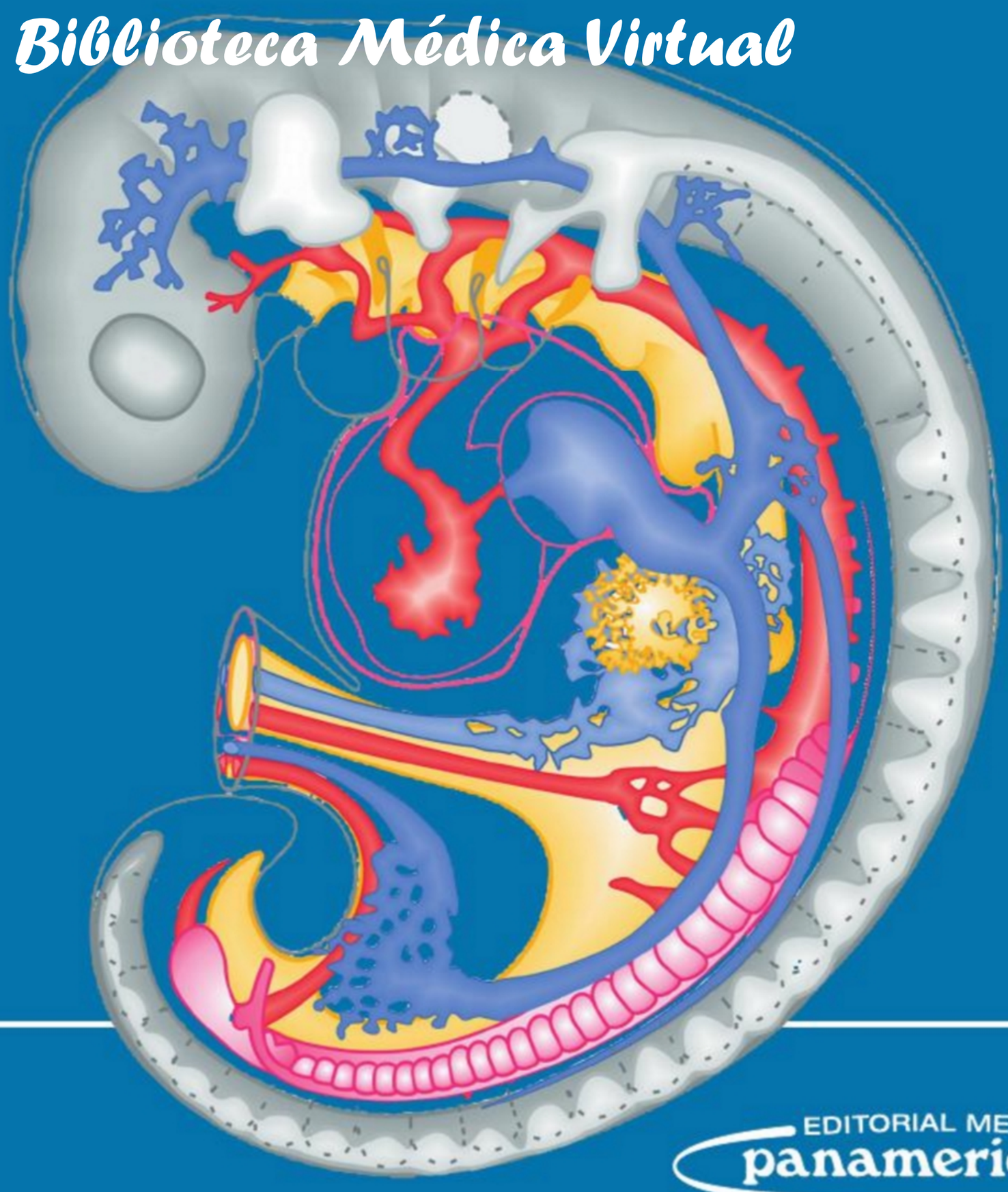

EDITORIAL MEDICA
panamericana

EDITORIAL MEDICA panamericana

**www.medicapanamericana.com/embriologia/flores**

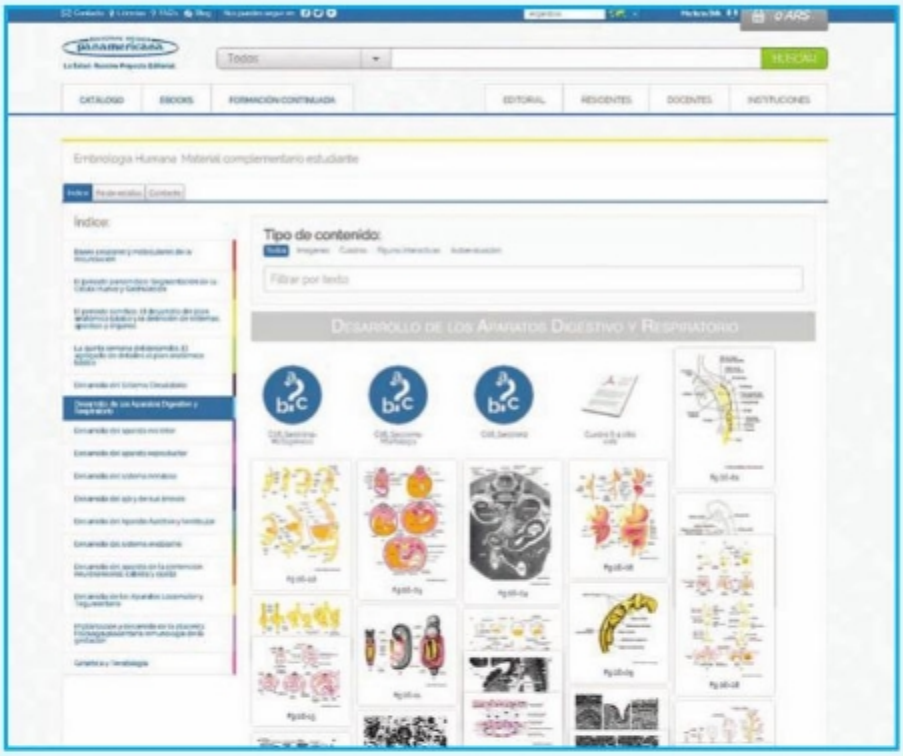


El **sitio web** de *Embriología Humana* contiene una red de Síntesis conceptuales y valiosos recursos didácticos que, mediante la lectura, la animación, la posibilidad de interacción y autoevaluación, el estudio de casos clínicos, y la búsqueda en fuentes adicionales, ofrecerán tanto a estudiantes como a docentes una perspectiva más rica para la enseñanza y el aprendizaje de la Embriología y la Biología del desarrollo.

Biblioteca Médica Virtual

# Embriología Humana

## Bases moleculares y celulares de la histogénesis, la morfogénesis y las alteraciones del desarrollo

*Orientada a la formación médica*

Biblioteca Médica Virtual

Libros de Medicina en PDF

Biblioteca Médica Virtual

# Embriología Humana

## Bases moleculares y celulares de la histogénesis, la morfogénesis y las alteraciones del desarrollo

## *Orientada a la formación médica*

VLADIMIR FLORES

Médico y Doctor en Medicina, Facultad de Medicina, Universidad de Buenos Aires
Profesor Regular Adjunto, Primera Unidad Académica del Departamento de Biología Celular, Histología, Embriología y Genética, Facultad de Medicina, Universidad de Buenos Aires
Director del Departamento de Ciencias Bioestructurales de la Universidad Favaloro, Buenos Aires, Argentina
Miembro de la Carrera de Investigador del Consejo Nacional de Investigaciones Científicas y Técnicas (CONICET)

EDITORIAL MEDICA panamericana

BUENOS AIRES - BOGOTÁ - CARACAS - MADRID - MÉXICO - PORTO ALEGRE
e-mail: info@medicapanamericana.com
**www.medicapanamericana.com**

Biblioteca Médica Virtual

1ª edición en formato digital

ISBN: 978-950-06-0092-7 - Versión impresa
ISBN: 978-950-06-0670-7 - Versión electrónica

Flores, Vladimir
Embriología humana : bases moleculares y celulares de la histogénesis, la morfogénesis y las alteraciones del desarrollo. Orientada a la formación médica / Vladimir Flores ; ilustrado por Romina Carla Romano ; Walter García ; Melina Rapacioli. - 1ª ed. - Ciudad Autónoma de Buenos Aires. : Médica Panamericana, 2015.
E-Book.

ISBN 978-950-06-0670-7

1. Medicina. 2. Embriología. I. Romina Carla Romano, ilus. II. García, Walter , ilus. III. Rapacioli, Melina, ilus. IV. Título
CDD 611.013

Hecho el depósito que dispone la ley 11.723
Todos los derechos reservados.
Este libro o cualquiera de sus partes no podrán ser reproducidos ni archivados en sistemas recuperables, ni transmitidos en ninguna forma o por ningún medio, ya sean mecánicos o electrónicos, fotocopiadoras, grabaciones o cualquier otro, sin el permiso previo de Editorial Médica Panamericana S.A.

© 2015. EDITORIAL MÉDICA PANAMERICANA S.A.
Marcelo T. de Alvear 2145 (C1122AAG) Buenos Aires, Argentina

La versión electrónica de esta edición se publicó
**en el mes de julio de 2015**

Los editores han hecho todos los esfuerzos para localizar a los poseedores del copyright del material fuente utilizado. Si inadvertidamente hubieran omitido alguno, con gusto harán los arreglos necesarios en la primera oportunidad que se les presente para tal fin.

**Gracias por comprar el original. Este libro es producto del esfuerzo de profesionales como usted, o de sus profesores, si usted es estudiante. Tenga en cuenta que fotocopiarlo es una falta de respeto hacia ellos y un robo de sus derechos intelectuales.**

Las ciencias de la salud están en permanente cambio. A medida que las nuevas investigaciones y la experiencia clínica amplían nuestro conocimiento, se requieren modificaciones en las modalidades terapéuticas y en los tratamientos farmacológicos. Los autores de esta obra han verificado toda la información con fuentes confiables para asegurarse de que ésta sea completa y acorde con los estándares aceptados en el momento de la publicación. Sin embargo, en vista de la posibilidad de un error humano o de cambios en las ciencias de la salud, ni los autores, ni la editorial o cualquier otra persona implicada en la preparación o la publicación de este trabajo, garantizan que la totalidad de la información aquí contenida sea exacta o completa y no se responsabilizan por errores u omisiones o por los resultados obtenidos del uso de esta información. Se aconseja a los lectores confirmarla con otras fuentes. Por ejemplo, y en particular, se recomienda a los lectores revisar el prospecto de cada fármaco que planean administrar para cerciorarse de que la información contenida en este libro sea correcta y que no se hayan producido cambios en las dosis sugeridas o en las contraindicaciones para su administración. Esta recomendación cobra especial importancia con relación a fármacos nuevos o de uso infrecuente.

EDITORIAL MEDICA panamericana

Visite nuestra página web:
**http://www.medicapanamericana.com**

**ARGENTINA**
Marcelo T. de Alvear 2145
(C1122AAG) Buenos Aires, Argentina
Tel.: (54-11) 4821-5520 / 2066 /
Fax (54-11) 4821-1214
e-mail: info@medicapanamericana.com

**COLOMBIA**
Carrera 7a A Nº 69-19 - Bogotá D.C., Colombia
Tel.: (57-1) 345-4508 / 314-5014 /
Fax: (57-1) 314-5015 / 345-0019
e-mail: infomp@medicapanamericana.com.co

**ESPAÑA**
Quintanapalla Nº 8, Planta 4a (28050) - Madrid, España
Tel.: (34-91) 1317800 / Fax: (34-91) 4570919
e-mail: info@rmedicapanamericana.es

**MÉXICO**
Hegel Nº 141, 2º piso
Colonia Polanco V Sección
Delegación Miguel Hidalgo - C.P. 11560 - México, Distrito Federal
Tel.: (52-55) 5250-0664 / 5262-9470 / Fax: (52-55) 2624-2827
e-mail: infomp@medicapanamericana.com.mx

**VENEZUELA**
Edificio Polar, Torre Oeste, Piso 6, Of. 6 C
Plaza Venezuela, Urbanización Los Caobos,
Parroquia El Recreo, Municipio Libertador, Caracas
Depto. Capital, Venezuela
Tel.: (58-212) 793-2857/6906/5985/1666
Fax: (58-212) 793-5885
e-mail: info@rmedicapanamericana.com.ve

Biblioteca Médica Virtual

# Colaboradores


**MARÍA FLORENCIA ANGELLOTTI**
Médica, Facultad de Medicina, Universidad de Buenos Aires
Ex Docente Auxiliar, Primera Unidad Académica del Departamento de Biología Celular, Histología, Embriología y Genética, Facultad de Medicina, Universidad de Buenos Aires
Especialista en Clínica Médica
Residente de Neurología, Hospital de Clínicas José de San Martín, Universidad de Buenos Aires

**SILVIA ADELA ÁVILA**
Médica Genetista, Universidad Nacional del Comahue
Magíster en Enseñanza de las Ciencias, Universidad Nacional del Comahue
Profesora Regular Adjunta, Taller de Integración en Estructura y Función Patológica, e Histología, Embriología, Biología Molecular y Genética, Facultad de Ciencias Médicas, Universidad Nacional del Comahue
Investigadora, Departamento de Física, Facultad de Ingeniería, Universidad Nacional del Comahue
Jefa del Servicio de Genética, Hospital Provincial de Neuquén

**JORGE BARRAGÁN**
Médico, Facultad de Ciencias Médicas, Universidad Nacional de Rosario, Provincia de Santa Fe
Doctor en Medicina, Facultad de Medicina, Universidad Católica Argentina, Ciudad Autónoma de Buenos Aires
Profesor Titular Ordinario, Cátedra de Histología y Embriología, Licenciatura en Kinesiología y Fisiatría, Instituto Universitario del Gran Rosario, Rosario
Especialista en Geriatría y Gerontología, Colegio de Médicos de la Provincia de Santa Fe (2.ª Circunscripción)

**MARÍA PAZ BIDONDO**
Médica, Facultad de Medicina, Universidad de Buenos Aires
Docente Adscripta y Jefa de Trabajos Prácticos, Primera Unidad Académica del Departamento de Biología Celular, Histología, Embriología y Genética, Facultad de Medicina, Universidad de Buenos Aires
Médica Especialista en Genética Médica, Centro Nacional de Genética Médica, Administración Nacional de Laboratorios e Institutos de Salud (ANLIS)

**LARISA IVÓN CARRERA**
Médica, Facultad de Ciencias Médicas, Universidad Nacional de Rosario, Provincia de Santa Fe
Doctora en Medicina, Facultad de Medicina, Universidad de Buenos Aires
Profesora Titular Ordinaria, Cátedra de Biología Celular, Histología y Embriología, Facultad de Ciencias Médicas, Universidad Nacional del Litoral, Provincia de Santa Fe
Magíster en Educación Universitaria, Facultad de Humanidades y Artes, Universidad Nacional de Rosario
Especialista en Dermatología, Colegio de Médicos de la Provincia de Santa Fe (2.ª Circunscripción)

**ARMANDO PEDRO CROCE (†)**
Médico, Facultad de Medicina, Universidad de Buenos Aires
Jefe de Trabajos Prácticos y Profesor Adjunto, Tercera Unidad Académica del Departamento de Biología Celular, Histología, Embriología y Genética, Facultad de Medicina, Universidad de Buenos Aires

**ALBERTO ENRIQUE D'OTTAVIO**
Médico y Doctor en Medicina, Facultad de Ciencias Médicas, Universidad Nacional de Rosario
Profesor Honorario de la Universidad Nacional de Rosario
Profesor Titular Ordinario de la Cátedra de Histología y Embriología, Facultad de Ciencias Médicas, Universidad Nacional de Rosario
Investigador Superior de la Carrera de Investigador Científico, Universidad Nacional de Rosario, Provincia de Santa Fe

**VLADIMIR FLORES**
Médico y Doctor en Medicina, Facultad de Medicina, Universidad de Buenos Aires
Profesor Regular Adjunto, Primera Unidad Académica del Departamento de Biología Celular, Histología, Embriología y Genética, Facultad de Medicina, Universidad de Buenos Aires
Director del Departamento de Ciencias Bioestructurales, Universidad Favaloro, Ciudad Autónoma de Buenos Aires
Miembro de la Carrera de Investigador del Consejo Nacional de Investigaciones Científicas y Técnicas (CONICET)


Biblioteca Médica Virtual

**[Colaboradores]**


**NICOLÁS S. FOSSER**
Ayudante de Primera Regular, Primera Unidad Académica del Departamento de Biología Celular, Histología, Embriología y Genética, Facultad de Medicina, Universidad de Buenos Aires
Instituto de Biología Celular y Neurociencia Prof. E. De Robertis (CONICET-UBA)

**AGUSTÍN ROBERTO GARCÍA**
Médico, Facultad de Medicina, Universidad de Buenos Aires
Jefe de Trabajos Prácticos, Primera Unidad Académica del Departamento de Biología Celular, Histología, Embriología y Genética, Facultad de Medicina, Universidad de Buenos Aires
Especialista Universitario en Neumonología, Universidad de Buenos Aires
Médico del Servicio de Neumonología y Trasplante Pulmonar, Hospital Universitario Fundación Favaloro

**MARIO JAVIER HALFÓN**
Médico, Facultad de Medicina, Universidad de Buenos Aires
Jefe de Trabajos Prácticos, Primera Unidad Académica del Departamento de Biología Celular, Histología, Embriología y Genética, Facultad de Medicina, Universidad de Buenos Aires
Jefe de Trabajos Prácticos, Neurología, Hospital Prof. Dr. Bernardo Houssay, Universidad de Buenos Aires
Neurólogo, Servicio de Neurología, Hospital Británico de Buenos Aires Asociado a la Universidad de Buenos Aires
Neurólogo, Instituto Alexander Fleming y Servicio de Neurología, Hospital Municipal de Vicente López Prof. Dr. Bernardo A. Houssay Asociados a la Universidad de Buenos Aires

**MELINA RAPACIOLI**
Médica, Facultad de Ciencias Médicas, Universidad Favaloro
Doctora en Medicina, Facultad de Medicina, Universidad de Buenos Aires
Profesora Regular Adjunta, Orientación Embriología y Biología del Desarrollo, Departamento de Ciencias Bioestructurales, Universidad Favaloro
Profesora Titular, Orientación Embriología y Biología Celular, Facultad de Ciencias de la Salud, Universidad de Ciencias Empresariales y Sociales
Miembro de la Carrera de Investigador del Consejo Nacional de Investigaciones Científicas y Técnicas (CONICET)

**RODOLFO A. REY**
Médico y Doctor en Medicina, Facultad de Medicina, Universidad de Buenos Aires
Profesor Adjunto, Segunda Unidad Académica, Departamento de Histología, Biología Celular, Embriología y Genética, Facultad de Medicina, Universidad de Buenos Aires
Director del Centro de Investigaciones Endocrinológicas Dr. César Bergadá (CEDIE), CONICET-FEI, División de Endocrinología, Hospital de Niños Ricardo Gutiérrez
Miembro de la Carrera de Investigador del Consejo Nacional de Investigaciones Científicas y Técnicas (CONICET) (Investigador Principal)
Subdirector de la Carrera de Especialista en Endocrinología Pediátrica, Facultad de Medicina, Universidad de Buenos Aires, División de Endocrinología, Hospital de Niños Ricardo Gutiérrez

**MARCELO RODRÍGUEZ PEÑA**
Médico y Doctor en Medicina, Facultad de Medicina, Universidad de Buenos Aires
Exjefe de Trabajos Prácticos, Segunda Unidad Académica del Departamento de Biología Celular, Histología, Embriología y Genética, Facultad de Medicina, Universidad de Buenos Aires
Profesor Adjunto de Urología, Instituto de Ciencias Biomédicas, Fundación Barceló
Jefe del Servicio de Urología, Hospital Militar Central


Biblioteca Médica Virtual

# Prólogo

**ENRIQUE PEDERNERA ASTEGIANO**

Profesor Titular de Embriología Humana, Facultad de Medicina, Universidad Nacional Autónoma de México

La Embriología es un pilar de la medicina moderna y su aprendizaje, comprensión e integración a la clínica es un reto para los estudiantes y profesores universitarios, siendo esencial para superarlo que dispongan de material de lectura adecuado, exhaustivo y accesible que les presente de manera organizada la información fundamental para el estudio de su asignatura. Atendiendo a estas necesidades, y en respuesta a los requerimientos del profesional y el estudiante modernos, la obra que el Dr. Vladimir Flores nos entrega a través de Editorial Médica Panamericana es una valiosa herramienta para el desarrollo óptimo e integral de un curso de Embriología, dotando a los estudiosos de la materia de un libro de texto flexible y actualizado que permite a los profesores organizar su trabajo con los estudiantes, seleccionar los conceptos más importantes y apoyar en los temas con mayor dificultad de comprensión, a la vez vuelve accesibles a los estudiantes de Medicina gracias a sus características didácticas y a la alta calidad de sus contenidos, los cimientos sobre los que se estructura la formación de los futuros profesionales.

El presente libro de Embriología que presentan el Dr. Flores y sus colegas es el fruto de largos años de trabajo e investigación por parte de docentes experimentados que dejan plasmados en esta obra su imperecedero interés y dedicación a la enseñanza, llevando su contenido centrado en los conceptos del desarrollo más allá de la simple descripción anatómica de la Embriología clásica, exponiendo en ella de manera sistemática la histogénesis de los tejidos y órganos, incorporando en cada capítulo imágenes ilustrativas originales, además del estudio y explicación de numerosas patologías que facilitan la comprensión de los diferentes procesos embriológicos relacionados con la práctica médica y proporcionando la información más actual en el campo de la Biología del Desarrollo, que permite comprender los procesos de morfogénesis, en forma de síntesis conceptuales de fácil, rápida y práctica consulta, siendo sin duda alguna la interpretación de la nueva información lo que mejor refleja la exhaustiva experiencia y conocimiento de los autores y contribuye de manera relevante a la formación académica de los estudiantes.

Como actividad de integración, en cada tema se propone asimismo el análisis de problemas médicos en los que el desarrollo embrionario juega un papel relevante, lo que permite la comprensión de la etiología y la patogenia de numerosas anomalías congénitas, sin mencionar que la incorporación de casos clínicos es altamente motivacional para los estudiantes del primer año de medicina y es esencial para desarrollar su pensamiento científico. Quiero destacar, además de todo esto, la calidad didáctica de las ilustraciones, algunas de ellas seleccionadas y adaptadas con el mayor cuidado y un excelente criterio de los libros clásicos de Embriología, aunando a ellas material gráfico reciente y animaciones modernas de gran calidad que facilitan la integración temporal y espacial de los procesos del desarrollo: utilizando los nuevos recursos tecnológicos el material es presentado de tal forma que pueda ser utilizado de manera flexible por los docentes y de acuerdo con los requerimientos específicos del curso.

En suma, las principales contribuciones de este libro y que hacen a su originalidad son el abordaje conceptual de los temas, la gradación de la complejidad, la incorporación de los nuevos conocimientos en forma de preguntas y la calidad del material gráfico, todo lo cual lo vuelve un texto de consulta útil, novedoso y actual. Considero que el esfuerzo intelectual de los autores es una contribución generosa y de trascendencia para la enseñanza de la Embriología y estoy seguro de que esta obra será de gran utilidad para todos los estudiantes de habla hispana con interés de formación profesional en el área biomédica.

Biblioteca Médica Virtual

# Prefacio

VLADIMIR FLORES

Médico y Doctor en Medicina,
Facultad de Medicina,
Universidad
de Buenos Aires
Profesor Regular Adjunto,
Primera Unidad Académica del
Departamento
de Biología Celular, Histología,
Embriología y Genética,
Facultad de Medicina,
Universidad
de Buenos Aires
Director del Departamento de
Ciencias Bioestructurales de la
Universidad Favaloro, Buenos
Aires, Argentina
Miembro de la Carrera de
Investigador del Consejo
Nacional de Investigaciones
Científicas y Técnicas
(CONICET)

## El rol de la embriología en el currículum de la carrera de medicina

La función, ubicación y modo de inserción de las disciplinas básicas en el currículum de una carrera de medicina están condicionados, entre otros factores, por la misión institucional, el perfil del egresado, los perfiles del cuerpo docente y del alumnado. Estos factores dependen, a su vez, de las características de la comunidad en la que la unidad académica está inserta.

El cuerpo de conocimientos embriológicos fue, históricamente, menor que el de los anatómicos y fisiológicos. Frecuentemente, la Embriología constituyó un anexo de dichas disciplinas. El cúmulo de información adquirida durante el siglo XX en las áreas de la morfogénesis (Anatomía del desarrollo), la Histogénesis, la Biología del desarrollo y la Teratología, ha hecho que la Embriología sea considerada en la actualidad una materia independiente en las modernas carreras de medicina.

La inclusión de la Embriología humana o Embriología médica en las carreras de medicina no resultó sólo del incremento de sus contenidos sino, sobre todo, de sus aportes, cada vez más importantes, en la formación del médico.

El objetivo de esta obra es presentar, en forma organizada, los aportes que la Embriología ha hecho a la medicina. Estos pueden ser resumidos en los siguientes puntos:

- Aporta conocimientos que permiten comprender la reproducción, la gestación y el desarrollo embrionario normales.
- Posee relación estrecha con especialidades abocadas a prevenir las patologías de dichos procesos.
- Varias patologías congénitas de causa genética o ambiental, por su frecuencia, constituyen importantes problemas médicos y los conceptos básicos referidos a ellas integran el bagaje de conocimientos del médico general.
- Las patologías congénitas de causa ambiental son, en muchos casos, prevenibles y en consecuencia se relacionan con las áreas de promoción de la salud y la prevención de las mismas.
- Aporta conocimientos necesarios para comprender la génesis de las malformaciones congénitas.

## Los niveles de comprensión de los conceptos de las ciencias básicas. Los niveles de organización de los seres vivos

La obra aspira a que la disciplina pueda ser aprendida, comprendida y razonada. Tal pretensión influye en el modo como los conocimientos son ofrecidos en el texto y en el sitio web.

Las ciencias empíricas describen hechos que acontecen en la naturaleza y existen muchas aproximaciones diferentes al conocimiento y comprensión de tales hechos. La Biología, en general, y la Embriología, en particular, admiten descripciones correspondientes a los diferentes niveles de organización en los que el proceso vital se expresa. Los fenómenos, y sus descripciones, correspondientes a cualquier nivel de organización pueden ser conocidos sin comprender los procesos que los generan y explican. Las explicaciones, en general, requieren conocimientos referidos a elementos, y reglas de interacción, correspondientes a niveles de organización subyacentes.

La presente obra propone al docente y al estudiante un enfoque del aprendizaje de la embriología que permita captar la "lógica" de la estructuración de los seres bióticos en niveles de organización de complejidad creciente. Centrar el aprendizaje en la comprensión de un hecho general: que eventos interactivos entre elementos correspondientes a un cierto nivel de organización resultan en fenómenos o estructuras emergentes correspondientes a niveles de organización superiores. Este concepto es esencial en la comprensión del surgimiento de la complejidad biológica que acontece durante el desarrollo. El alumno debiera captar que, en Biología, toda "explicación" remite a análisis correspondientes a niveles de organización inferior. Este enfoque es fructífero en la formación del médico ya que tanto en la comprensión de la salud como de la enfermedad toda explicación remite al análisis de fenómenos globales correspondientes a muchas y diversas áreas y niveles de organización.

Biblioteca Médica Virtual

## [Prefacio]

Recomendamos al docente orientar al futuro médico hacia la idea de que el estudio de la embriología admite al menos cuatro niveles de comprensión fundamentales que, de alguna forma, recapitulan el modo como la disciplina, sus contenidos y su enseñanza fueron modificándose a lo largo de la historia de esta disciplina. Tales niveles de comprensión, en consecuencia, repercuten también en la organización de la obra. Estos niveles son:

- La ***Morfología del desarrollo*** o ***Morfogénesis*** que describe los principales cambios de forma. Corresponde al nivel de organización anatómico.
- La ***Histología del desarrollo*** o ***Histogénesis*** que describe cómo aparecen los diferentes tejidos del organismo. Corresponde al nivel de organización tisular.
- La ***Biología celular*** que describe los comportamientos celulares que poseen efectos específicos de desarrollo. Corresponde al nivel de organización celular o citológico.
- La ***Biología molecular*** que describe los comportamientos moleculares que poseen efectos específicos de desarrollo. En este nivel se inscribe también la Genética del desarrollo que da cuenta de los procesos moleculares involucrados en la regulación de la expresión genética diferencial que explica la elaboración de los diversos fenotipos.

En el área de la embriología, la calidad de la docencia depende, en buena medida, del modo como se logran integrar, armónicamente, durante el tratamiento de cada tema, los contenidos referidos a estos cuatro niveles de comprensión. Por ello, la obra ofrece, en cada capítulo, un ordenamiento de contenidos que refleja la propia organización y jerarquización observada en el fenotipo. Este enfoque permite "entender" cómo, gradualmente, se elabora el fenotipo hasta llegar al estado de organización terminalmente desarrollada.

Basada en estas consideraciones la obra brinda a docentes y alumnos una organización de contenidos específicos y actividades de aprendizaje que permiten seguir la jerarquización arriba señalada y que, en nuestra opinión, facilita lograr los siguientes objetivos:

- **Conocer** los aspectos morfológicos referidos a la embriogénesis y a la morfogénesis de los diferentes aparatos y sistemas y sus alteraciones.
- **Conocer** los aspectos referidos a la diferenciación de los distintos tejidos y órganos (histogénesis) y sus alteraciones.
- **Conocer** elementos provenientes de la Biología Celular y Molecular que permitan **comprender** la morfogénesis y la histogénesis normales.
- **Conocer** fenómenos correspondientes al nivel de la Biología Celular y Molecular que permitan **comprender** cómo las alteraciones en este nivel de organización resultan en alteraciones en otros niveles de organización superiores.

Todo texto constituye un enunciado dirigido a un potencial lector y tiene como finalidad no solo comunicar sino, principalmente, modificar algo en ese lector. Esta obra no escapa a esa regla.

Somos conscientes de que ningún texto de estudio puede cumplir, por sí solo, dicho propósito. Este libro fue concebido considerando que alumnos, docentes y las circunstancias en que ambos desempeñan sus correspondientes tareas son elementos centrales en la formación del médico. Por ello, no ofrece solo información, sino también ideas acerca de modos de organización de la información brindada y propuestas acerca de cómo transmitirla en el contexto de actividades de aprendizaje y de evaluación. Las actividades aquí propuestas solo constituyen modelos acerca de cómo utilizar la información, y cómo analizarla, criticarla y evaluarla. Docentes y alumnos podrán considerar las que aquí brindamos y, en un acto superador, idear las propias, teniendo en cuenta las particularidades de la carrera, el plantel docente, el alumnado y otros factores condicionantes.

Por todo lo mencionado, recomendamos al lector que antes de dedicarse a leer los contenidos específicos, se detenga, al menos un momento, a considerar las características de la obra y las propuestas sobre cómo emprender el aprendizaje de la disciplina. Dicha actitud, tanto por parte de docentes como de alumnos, contribuirá a que la presente obra colabore mejor a la formación del graduado de la carrera de Medicina.

Biblioteca Médica Virtual

# Características generales de la obra

## La organización de la obra como estrategia para lograr los propósitos educativos

El texto impreso posee una organización global de contenidos que:

- confiere coherencia a cada uno de sus capítulos, secciones y subsecciones;
- propone un modo concreto de encarar la enseñanza; y
- ofrece una secuencia en el tratamiento de los contenidos que facilita su aprendizaje.

Por organización se entiende el modo como se ordenan -por ejemplo de lo general a lo particular- los objetivos, conceptos, contenidos específicos y actividades de aprendizaje. Esta organización, además, respeta fielmente el orden cronológico de los acontecimientos del desarrollo y progresa del nivel de organización más general (anatómico o morfogenético) al más específico (molecular).

Por todos estos motivos, salvo cuando la propia naturaleza de los contenidos lo impide, los capítulos tienen una organización básica similar que refleja los niveles de organización que caracteriza la complejidad biológica.

Cada capítulo posee **4 secciones**: tres de ellas dedicadas a la descripción de "Conceptos y contenidos" y una dedicada a "Actividades de aprendizaje e integración".

La ***Sección 1*** está dedicada a la descripción del ***Desarrollo normal***, la ***Sección 2*** a la descripción de las ***Alteraciones del desarrollo*** y la ***Sección 3*** trata temas de la ***Biología del desarrollo*** (cuadro 1).

**CUADRO 1**

| | |
|---|---|
| **Conceptos y contenidos** | **Sección 1: Desarrollo normal** |
| | **Sección 2: Alteraciones del desarrollo** |
| | **Sección 3: Bases celulares y moleculares del desarrollo** |
| **Actividades** | **Sección 4: Actividades de aprendizaje e integración** |

El cuadro 2 ilustra con mayor detalle la organización de las secciones y subsecciones.

Los contenidos de la **Sección 1** se organizan en dos subsecciones dedicadas, la primera a la *morfogénesis* y, la segunda, a la *histogénesis*.

Los contenidos de la **Sección 2** se organizan con el mismo criterio que la Sección 1 cuando lo permiten las características del desarrollo de los diferentes aparatos y sistemas y los conocimientos sobre ellos. Las Secciones 1 y 2 incluyen ejercicios de autoevaluación al final de sus subsecciones.

La **Sección 3** remite a temas sobre las bases celulares y moleculares del desarrollo que se estudian exhaustivamente en el sitio web en forma de síntesis conceptuales (SC). Se trata de las SC consideradas relevantes para la comprensión de los temas tratados en las dos subsecciones de las Secciones 1 y 2. Esta sección no posee autoevaluación ya que los conocimientos correspondientes son evaluados a través de la resolución de las actividades de aprendizaje e integración descritas en la Sección 4.

**CUADRO 2**

| | | | |
|---|---|---|---|
| **Contenidos informativos** | Sección 1. Desarrollo normal | Subsección 1.1. Morfología del desarrollo. Autoevaluación | |
| | | Subsección 1.2. Histogénesis. Autoevaluación | |
| | Sección 2. Alteraciones del desarrollo | Subsección 1.1. Morfología del desarrollo. Autoevaluación | |
| | | Subsección 1.2. Histogénesis. Autoevaluación | |
| | Sección 3. Biología del desarrollo | Síntesis conceptuales desarrolladas en el sitio web | |
| **Actividades de aprendizaje** | Sección 4. Actividades de integración | Ejercicios didácticos | Integración horizontal |
| | | | Integración vertical |
| | | Análisis de un caso clínico | |

Biblioteca Médica Virtual

La **Sección 4** está destinada a actividades de aprendizaje diseñadas con el propósito de facilitar la integración de conceptos. Posee dos subsecciones. La primera está dedicada al "Análisis de ejemplos didácticos" sobre aspectos del desarrollo normal (*integración horizontal*) y sobre la génesis de alteraciones del desarrollo (*integración vertical*) respecto de los cuales los alumnos deben deducir mecanismos y/o plantear hipótesis explicativas. La segunda subsección ofrece la posibilidad de analizar un caso clínico real seleccionado según los criterios que se especifican en el sitio web.

La organización descrita en el cuadro 2 se aplica sin dificultad al tratamiento de a la mayoría de los capítulos. Sin embargo, sería antididáctico intentar aplicar dicha organización rígidamente a todos ellos. A continuación, se señalan y fundamentan las variaciones a esa organización:

- En el ***capítulo 1*** se han omitido las subsecciones sobre morfogénesis e histogénesis ya que trata la gametogénesis y la fecundación.
- En el ***capítulo 2***, que trata las etapas tempranas del desarrollo, cuando los procesos morfo e histogenéticos son aún indistinguibles uno del otro, las secciones y subsecciones tienen una organización diferente. La Sección 1 posee dos subsecciones: 1: Período de segmentación y 2: Evolución pregastrular y gastrulación.
- En los ***capítulos 3 y 4*** se ha aplicado sin dificultades, aunque con ciertas particularidades, la organización descrita en el cuadro 2.
- En el ***capítulo 5***, que trata sobre desarrollo del sistema circulatorio, la Sección 1 tiene agregada una subsección dedicada a analizar algunas particularidades fisiológicas del sistema circulatorio durante la vida prenatal.
- En el ***capítulo 9***, que trata el desarrollo del sistema nervioso, se ha preferido que la Sección 1 posea dos subsecciones: 1: SN central y 2: SN periférico. Cada una de estas divisiones del sistema nervioso tiene una variedad de regiones que justifica que, para cada una de ellas, se realice la subdivisión en morfogénesis e histogénesis.
- En el ***capítulo 15***, dedicado a tratar el desarrollo, la estructura y funciones de la placenta, la Sección 1 posee una categorización diferente de subsecciones. Estas son: 1: Aspectos morfológicos relacionados con la implantación, 2: Anatomía de la implantación, 3: Estructura de la placenta, 4: Fisiología placentaria y 5: Inmunología de la gestación.
- El ***capítulo 16***, que trata conceptos de Genética y Teratología, tiene 3 secciones: 1: Bases genéticas de los defectos del desarrollo, 2: Bases celulares y moleculares de la genética y 3: Actividades de aprendizaje.

## Sistema iconográfico

A lo largo del texto se ha utilizado un sistema iconográfico para indicar los diferentes contenidos y actividades que se encuentran en el sitio web:

### Mano y síntesis conceptual (SC)

**Síntesis conceptuales:** materiales cuya lectura resulta pertinente para profundizar en los conocimientos sobre Biología Celular y Molecular relacionados con el concepto resaltado.

### Autoevaluación

**Ejercicios interactivos:** en los que se presentan sentencias simples o varias oraciones relacionadas sobre un tema específico que el estudiante deberá calificar según los considere correctos o no.

### Lápiz

**Figuras interactivas:** selección de figuras del libro sin sus leyendas y que, mediante su arrastre y la colocación en el lugar correcto, permiten la autoevaluación y el aprendizaje de las diferentes estructuras y procesos.

### Cámara

**Figuras animadas:** animaciones que muestran con detalle procesos complejos de la embriología y el desarrollo.

### Cinta de rollo

**Galería de imágenes:** selección de las imágenes más importantes y representativas de cada tema.

### Caso clínico y Hoja de tareas del caso clínico

**Casos clínicos:** cada capítulo termina con un caso clínico que representa una situación real y se utiliza como herramienta de integración vertical. En el sitio web se ofrece una hoja que tareas que guiará al estudiante y al docente en su mejor aprovechamiento (identificación de términos técnicos y definiciones; relación de síntomas y signos con tejidos, órganos, y aparatos o sistemas comprometidos; y relación del caso con la Biología del Desarrollo con las otras materias de primer año de la carrera).

En el caso de utilizar el de esta obra, todos estos materiales estarán directamente hipervinculados.

## La organización de la obra y su influencia en el perfil del egresado

Todo texto de estudio pretende colaborar en un proceso educativo y ayudar a producir cambios en el educando, cambios vinculados a la adquisición de conocimientos y de los comportamientos con ellos relacionados. Las características de tales cambios están definidas por el currículum global de la carrera ya que éste define el conjunto de experiencias educativas que conducen a la elaboración del perfil del egresado.

El currículum define, entre otras cosas, contenidos informativos y competencias, actividades curriculares en aulas o laboratorios, experiencias de aprendizaje en centros asistenciales etc. Estas actividades transforman al ingresante en el profesional con la impronta que la carrera aspira para sus egresados. Toda obra de estudio debería respetar tales aspiraciones y contribuir a la generación de dicho perfil.

Los avances tecnológicos hacen que los textos de estudio impresos, y sobre todo los de formato electrónico ( ) tengan una difusión cada vez más amplia. Sin embargo, la mayor parte de los textos se hallan adaptados sólo a la Carrera a la cual pertenecen los autores de la obra. Este hecho conspira contra la idea de que todo programa, todo texto de estudio y todo docente deben tener, entre sus metas principales, contribuir a la elaboración del perfil deseado.

Biblioteca Médica Virtual

¿Cómo lograr dicho propósito si no existe un perfil único que se adapte a las carreras de diferentes regiones del país o de diferentes países?

Pretendimos plasmar una obra que pudiera adaptarse con facilidad a diversos perfiles de egresado. Por ello, pretendimos imprimirle, como característica principal, versatilidad. Una versatilidad basada en diversidad de contenidos y de actividades de aprendizaje que puedan ser ágilmente seleccionados, combinados y reorganizados por docentes o alumnos durante la enseñanza-aprendizaje de la disciplina.

Los contenidos y actividades propuestos en el **texto impreso** y en el **sitio web** se complementan dinámicamente. El primero ofrece un conjunto de contenidos considerados, en general, básicos o clásicos de cualquier texto de Embriología humana, estructurados de lo general a lo particular y siguiendo el orden cronológico del desarrollo. El segundo, consiste en una red conceptual a través de la cual el lector puede, de modo ágil, acceder a síntesis conceptuales (SC) breves que permiten profundizar en los temas tratados, en un nivel más general, en el texto impreso. Por otro lado, las diversas actividades de aprendizaje propuestas en el texto impreso requieren, para su mejor resolución, contenidos informativos y conceptos tratados en el sitio web. Con estos propósitos, a través de "links" (enlaces) apropiadamente distribuidos, la red conceptual permite:

- Acceder con facilidad a temas que corresponden a un capítulo en particular.
- Relacionarlos rápidamente con otros temas del mismo capítulo.
- Vincularlos con temas que, aunque correspondan a otros capítulos, se hallen conceptualmente relacionados.

Este modo de presentación de los contenidos posibilita múltiples formas posibles de transitar el aprendizaje de la Embriología y permite adaptar y combinar contenidos y actividades de aprendizaje al perfil que cada carrera de medicina define como ideal.

## Los contenidos informativos específicos

Los contenidos específicos fueron seleccionados de modo que la obra incluya todos los aspectos básicos cuidando que "no existan omisiones" importantes. Ello no implica que un curso de embriología médica deba tratar todos ellos. El docente, basado en su propio criterio, y respetando el perfil de egresado de su carrera de medicina, podrá seleccionarlos eliminando algunos de los ítems del índice y agregando otros que considere más relevantes.

Los contenidos específicos asociados a las actividades de aprendizaje que son tratados en forma de SC, incluyen prioritariamente temas de Biología celular y molecular, pero se incluyen también conceptos de Biología general y de Biología teórica que pueden ser de utilidad para generar el marco conceptual más apropiado para el análisis del desarrollo normal y la patogenia de las malformaciones congénitas.

En definitiva, los contenidos de las SC que el docente elija para organizar su propio curso serán aquellos que él considere como "elementos de información" necesarios, o imprescindibles, para resolver las actividades de aprendizaje propuestas.

## Los propósitos del texto y las estrategias para adaptarlo al perfil del egresado

La obra provee de un conjunto muy variado de contenidos y de actividades de aprendizaje que permiten adquirir y ejercitar diversas competencias médicas. Recomendamos a los docentes que utilicen esta obra como material de estudio, que adapten los contenidos y su organización a la consecución de al menos tres categorías de propósitos prioritarios:

1. **Propósitos generales** mediatos determinados por el perfil del egresado.
2. **Propósitos específicos,** de mediano plazo, determinados por lo que "esperan" de la disciplina los docentes de otras asignaturas del currículum. Para ello es necesaria una comunicación fluida con los docentes de años siguientes.
3. **Propósitos de integración** que tiendan a que los conocimientos específicos de la disciplina se relacionen con los correspondientes a otras materias del mismo nivel (integración horizontal) o de niveles superiores (integración vertical) de la carrera. Recomendamos que las actividades de integración horizontal sean programadas con docentes de otras materias del mismo año y que las de integración vertical sean programadas y realizadas en colaboración con médicos docentes.

### *1. Propósitos generales*

La obra posee contenidos, autoevaluaciones y experiencias de aprendizaje individuales, grupales y de integración, que tienden a la adquisición de algunas competencias básicas para el médico general compartidas por la mayoría de las escuelas de Medicina.

- Formación científica básica que permita entender, fundada en conocimientos científicos validados, los problemas de su futura profesión.
- Capacidad de cambio que le permita adaptarse con facilidad y eficiencia a los permanentes avances científicos y técnicos de la medicina moderna.
- ***Capacidad de autoeducación*** y de ***educación permanente*** que contribuya a desarrollar la capacidad de autoinformación y autoformación por medio de la utilización de bibliotecas, medios informáticos y la consulta permanente con Instituciones y colegas de reconocida autoridad en temas específicos.
- Capacidad de trabajar en equipo que contribuya a desarrollar la capacidad de integrarse en equipos de trabajo (realizar actividades grupales).
- ***Formación integral*** que contribuya a utilizar con fluidez y eficiencia conocimientos correspondientes a diversas ramas de las ciencias básicas en la comprensión de problemas médicos concretos.

Para lograr estas competencias generales la obra ofrece conceptos y contenidos estructurales de lo general a lo particular y propone actividades de aprendizaje que ofrezcan a alumnos y docentes la posibilidad de:

- Revisar y analizar con el contenido informativo del libro a partir de "un problema concreto" que le permita imaginar soluciones posibles, realizar sus propias descripciones, interpretaciones y ofrecer una explicación satisfactoria.

Biblioteca Médica Virtual

- Participar del análisis de trabajos de investigación científica, seleccionados específicamente por su valor didáctico, vinculados a los temas básicos del programa.
- Resolver problemas, exponer sus conclusiones en público, efectuar búsquedas bibliográficas, criticar e interpretar exposiciones en congresos o trabajos en publicaciones científicas.

## 2. Propósitos específicos

Están determinados por los conocimientos que la asignatura aporta a la formación del alumno, que le permiten transitar provechosamente los años inmediatos siguientes y que son necesarios para comprender problemas médicos tratados en años superiores. Aluden, de modo directo, a los contenidos específicos y las actividades diseñadas para facilitar su aprendizaje.

Proponemos al docente un tratamiento de los temas que progrese según las siguientes etapas:

1. **Conocimientos** referidos al desarrollo normal (*Embriología humana o médica normal*).
2. **Conocimientos** sobre las malformaciones congénitas (*Teratología*) y sus causas (*Etiología*).
3. **Comprensión** de los procesos o mecanismos biológicos por medio de los cuales los factores etiológicos generan malformaciones (*Patogenia*).

Recomendamos este modo de progresar en el aprendizaje debido a que las malformaciones son el resultado de fallas en los mecanismos normales del desarrollo. Se requiere un aprendizaje "razonado" de los procesos involucrados en el desarrollo normal (Mecanismos del desarrollo) para luego comprender que las fallas en dichos mecanismos constituyen la patogenia de las malformaciones congénitas.

## 3. Propósitos de integración

Tienden a que, en la comprensión de un problema médico concreto, el alumno aprenda a utilizar, con fluidez y eficiencia, los conceptos propios de una disciplina en conjunción con:

- conceptos correspondientes a otras disciplinas o ramas de las ciencias básicas
- conceptos correspondientes a materias de años superiores de la carrera

Con respecto al primer punto, la relación estrecha entre estas diversas ramas de la Embriología y otras disciplinas del primer año de la carrera, Anatomía, Histología, Biología Celular y Molecular, justifica que su enseñanza esté armónicamente integrada. Con respecto al segundo punto, el hecho de que la disciplina aporta bases para comprender la génesis de las malformaciones congénitas justifica que los conceptos básicos de la materia se expongan en relación directa con cuadros clínicos cuya génesis pretende explicar. Estos cuadros, en general, son temas de años superiores de la carrera.

El logro de estos propósitos requiere el diseño de "experiencias de aprendizaje" que muestren que en la comprensión de fenómenos complejos, como son las del área de la medicina, las visiones unidisciplinares o parcializadas son insuficientes.

Estas experiencias deben ser cuidadosamente diseñadas e implementadas de modo que el alumno visualice que los conceptos que aportan las ciencias básicas son "herramientas" que, utilizadas conjuntamente, permiten explicar hechos complejos imposibles de ser explicados sin el concurso de todas. Proponemos actividades de aprendizaje, de complejidad creciente, distribuidas a lo largo de la obra.

## Las actividades de aprendizaje

Se recomiendan los siguientes tipos de actividades de aprendizaje:

### Situaciones simples que no requieren información adicional

Tienen por objeto revisar y analizar el contenido informativo del libro en base a "un problema concreto". Consisten en generar una situación que permita al alumno utilizar sus conocimientos. Solicitan que el alumno: realice descripciones, elabore interpretaciones y ofrezca una explicación general satisfactoria de algún proceso del desarrollo.

### Situaciones que requieren el concurso de otras disciplinas básicas

Persiguen una comprensión más global de la complejidad del desarrollo normal. Consisten en presentar algún evento importante y típico del desarrollo y un conjunto de preguntas cuyas respuestas requieran conceptos del área de la Biología Celular y Molecular y utilizarlos en la elaboración de modelos explicativos de la morfogénesis, el desarrollo y diferenciación de tejidos y órganos y su estructuración en aparatos y sistemas.

### Situaciones que impliquen conceptos de niveles superiores de la carrera

Tienden a lograr un modo de aprendizaje razonado de los principales problemas médicos asociados al desarrollo y resultantes de alteraciones en el desarrollo. Consisten en presentar alguna alteración relevante y típica del desarrollo y un conjunto de preguntas acerca de la patogenia de la misma. Las preguntas deben ser ideadas con el propósito de que las respuestas requieran aplicar elementos provenientes de la Biología Celular y Molecular y utilizarlos en la elaboración de modelos generales explicativos de la génesis de las malformaciones congénitas de mayor relevancia médica.

### Integración de orden superior

Requiere el análisis de un **caso clínico**. Tiende a lograr que el alumno perciba que el análisis y comprensión de una situación médica no se agota en las explicaciones que brindan las ciencias básicas. El análisis se apoya en ellas para lograr una comprensión biológica moderna de la enfermedad, pero se prolonga en situaciones de mayor complejidad: la del paciente, un recién nacido con una malformación congénita, en el seno de una familia.

Las **actividades de aprendizaje** propuestas deberán poseer características que permitan al alumno cumplir las siguientes funciones u **objetivos de integración**:

- Aprender y utilizar la información considerada más relevante para lograr una sólida formación disciplinar actualizada.

Biblioteca Médica Virtual

- Tomar conciencia acerca de la importancia de los conceptos básicos de la Embriología y la Biología del desarrollo para la comprensión del problema o caso clínico.
- Comprender que los problemas vinculados al desarrollo embrionario y la gestación no pueden ser entendidos sólo desde el punto de vista del desarrollo embrionario sino también se requiere la visión que aportan u ofrecen otras ciencias básicas (Anatomía, Fisiología, etc.).
- Tomar conciencia de que el tratamiento conceptual de cualquier tema médico no se agota en conceptos correspondientes a las ciencias básicas sino que se prolonga en los aspectos médicos, clínicos, sociales, sanitarios, etc., cuya comprensión son el objetivo final de una formación integral.

## Las actividades de autoevaluación

### *Sobre conocimientos teóricos*

El sitio web ofrece actividades de evaluación para cada una de las secciones de los capítulos. Tienen como objetivo que el alumno revise sus conocimientos teóricos sobre la morfogénesis, la histogénesis y las anomalías fenotípicas de cada capítulo. En general, a través de las evaluaciones, el alumno tiene la oportunidad de revisar todos los contenidos relevantes de cada una de dichas secciones.

El ejercicio de autoevaluación se realiza solicitando al alumno que tome decisiones acerca del grado de corrección de un conjunto de párrafos. Algunos de ellos consisten en una sentencia simple. Otros poseen varias oraciones relacionadas referidas a un tema específico. Se indica al alumno que lea detenidamente todo el párrafo y luego analice y juzgue si todas las oraciones que lo integran pueden ser consideradas correctas. En dicho caso el párrafo debe ser calificado como "*Aceptable*". Cuando el alumno considere que alguna de las oraciones que integran un párrafo no puede ser considerada correcta, el párrafo debe ser calificado como "*No Aceptable*". Se solicita al alumno que, cuando no se halle capacitado para decidir acerca del carácter Aceptable o No Aceptable, se abstenga de responder.

Cada prueba está resuelta en la página web y para cada párrafo "No Aceptable" se ofrece una explicación o razón por la que debe ser considerado No Aceptable.

### *Sobre conocimientos prácticos*

Evalúan la capacidad del alumno para el reconocimiento de estructuras, de procesos y de estados de desarrollo. A tal fin el sitio web dispone de una serie de figuras interactivas que se presentan como "ilustraciones sin sus referencias" en las que el alumno debe arrastrar desde un listado adjunto y colocar cada referencia en el lugar correcto.

### *Las actividades de integración como herramientas de evaluación*

Los ejercicios presentados en el texto como "actividades de aprendizaje" constituyen también otras tantas oportunidades de evaluación grupal o individual. En estos casos, dada la modalidad presencial y grupal del trabajo, el docente fijará los criterios por medio de los cuales tales actividades serán calificadas.

### *Sobre el diseño de las evaluaciones*

El sitio web contiene también un material denominado "Sobre cómo adaptar la obra al curso de Embriología propio de cada carrera de Medicina". En dicha sección se ofrece al docente, entre otras sugerencias, un conjunto de propuestas de evaluación individual o grupal diseñadas al efecto de medir diferentes capacidades del alumno.

## Otras actividades que contribuyen a la formación médica

### *Consultas a bases de datos o páginas web*

Tanto en el texto impreso como en el sitio web se incluye una cantidad significativa de direcciones de Internet (enlaces) por medio de las cuales el alumno puede acceder a bibliotecas, facultades de medicina, centros de investigación, museos de Embriología, etc.

La inclusión de estas facilidades tiene como objetivo principal que el alumno:

- Pueda acceder a información que le posibilite profundizar en los temas que puedan resultar de su interés.
- Adquiera entrenamiento, desde temprano en la carrera, para realizar búsquedas bibliográficas.
- Desarrolle la tendencia a la autoeducación y educación permanente.
- Acceda a material que eventualmente pueda ser incorporado en las actividades oficiales del curso como, por ejemplo, la programación de paneles o mesas de discusión a cargo de alumnos.

Biblioteca Médica Virtual

# Sitio web y material complementario

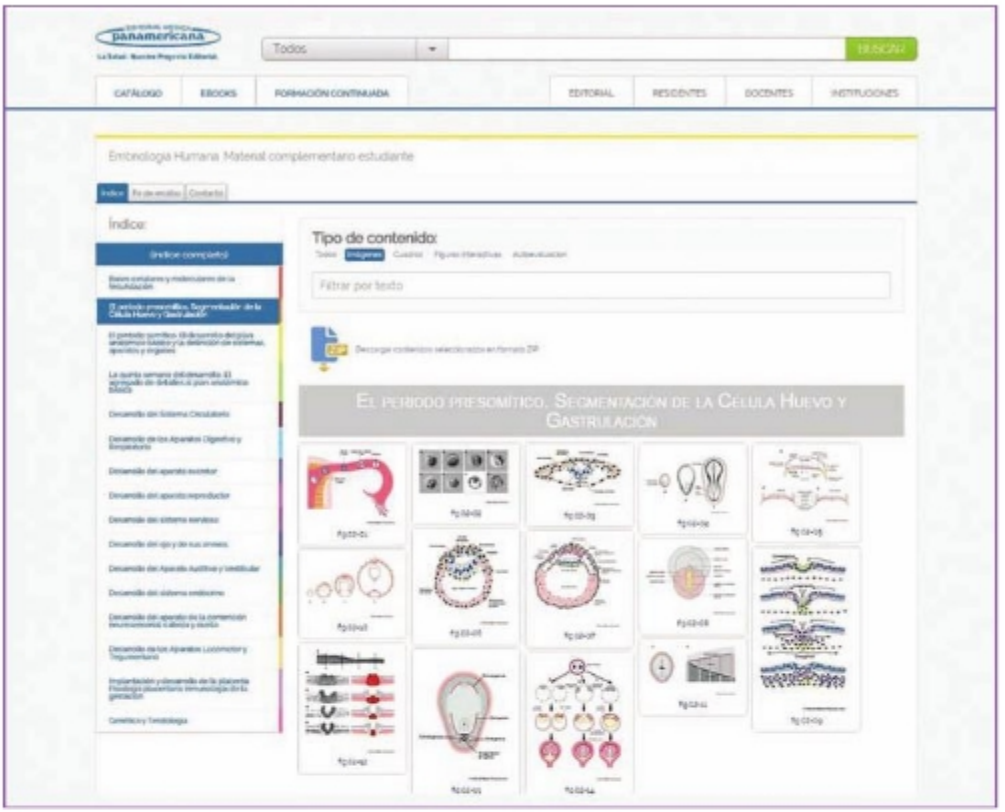


Esta obra está compuesta por el texto impreso *Embriología Humana* y una red de ***Síntesis conceptuales*** implementada en un sitio web. Este sitio posee, además, material complementario para el estudiante y el docente, que se enumera a continuación y que se ha descrito en *Características generales de la obra*.

## Para el estudiante

### Galería de imágenes

- Selección de imágenes representativas, indicadas con un icono.

### Animaciones

- Figuras animadas que muestran con detalle procesos complejos de la embriología y el desarrollo, indicadas con un icono.

### Figuras interactivas

- Figuras en las que deben ubicarse las leyendas en el lugar correcto.

### Autoevaluaciones

- Párrafos con contenidos sobre los que se debe indicar si son correctos o incorrectos.

### Caso clínico

- Tareas relacionadas con cada caso clínico que se presentan como una hoja de trabajo descargable e incluyen las actividades para realizar.

### Enlaces de interés

- A páginas o videos en Internet de embriología y biología del desarrollo con una breve explicación de su contenido y utilidad.

## Para el docente

Además de todos los materiales del estudiante, el docente tendrá acceso a:

### Galería de imágenes

- Todas las imágenes del libro para la preparación de sus clases.

### Animaciones

- Las mismas animaciones de los estudiantes, pero descargables.

### Materiales didácticos

- Sugerencias para el docente: material textual sobre cómo adaptar la obra al curso de embriología propio de cada carrera de medicina.

Biblioteca Médica Virtual

# Síntesis conceptuales

El siguiente listado incluye las Síntesis conceptuales sobre temas generales de la Biología del desarrollo que y se relacionan con los contenidos de varios capítulos.

En cada uno de los capítulos del libro encontrará otras Síntesis conceptuales específicamente relacionadas con el tema desarrollado en ellos. Todos estos materiales están disponibles en el sitio web.

**1. SC El concepto de desarrollo embrionario de organismos pluricelulares.** *Vladimir Flores*

**2. SC La forma celular y el efecto morfogenético de los cambios de forma celular.** *Vladimir Flores*

**3. SC La diferenciación celular y el concepto de *patterning*.** *Vladimir Flores*

**4. SC La organización jerárquica de las vías evolutivas en el programa de desarrollo. El árbol de determinaciones.** *Vladimir Flores*

**5. SC El concepto de determinación. Potencia y significado evolutivos.** *Vladimir Flores*

**6. SC Concepto de acción celular determinante (A c-c D).** *Vladimir Flores*

**7. SC Poblaciones celulares determinantes (pcD) y poblaciones celulares competentes (pcC).** *Vladimir Flores*

**8. SC El perfil evolutivo del grado de diferenciación celular. El papel de las acciones celulares permisivas.** *Vladimir Flores*

**9. Si-SC El concepto de muerte celular programada.** *Vladimir Flores*

**10. SC Comportamientos moleculares involucrados en los procesos de determinación de tipo celular. Reprogramaciones epigenéticas de tipo celular del programa de desarrollo.** *Vladimir Flores*

**11. SC El cambio en el patrón de metilación y acetilación de histonas en la transición del estado bipotencial al estado determinado.** *Vladimir Flores*

**12. SC Dominios bivalentes de la cromatina en células embrionarias troncales.** *Vladimir Flores*

**13. SC La dinámina de la acetilación-desacetilación de histonas en la regulación de la expresión génica y en la transición estado plástico (no determinado) → estado determinado.** *Vladimir Flores*

**14. SC Técnicas de reprogramación del epigenotipo celular. Su potencial utilidad terapéutica. Expectativas y dificultades.** *Vladimir Flores*

**15. SC La inhibición por contacto de la migración celular. Su papel durante la migración celular colectiva dirigida.** *Vladimir Flores*

**16. SC La dependencia de adhesión de la proliferación celular y la muerte celular.** *Vladimir Flores y Melina Rapacioli*

**17. SC La placa de adhesión focal como sitio integrador de interacciones célula-matriz extracelular.** *Vladimir Flores y Melina Rapacioli*

**18. SC Inhibición dependiente de densidad de la proliferación celular. Su papel durante el desarrollo embrionario.** *Vladimir Flores y Melina Rapacioli*

**19. SC Transiciones reversibles mesenquimático-epitelial y epitelio-mesenquimática. CMD involucrados en su regulación.** *Vladimir Flores*

**20. SC La intensidad de la fuerza interfacial célula-matriz extracelular participa en la regulación de la forma celular y la migración celular.** *Vladimir Flores*

**21. Bases moleculares de la instalación, mantenimiento y propagación de la polaridad planar.** *Melina Rapacioli*

Biblioteca Médica Virtual

# Índice


**Prólogo VII**

**Prefacio IX**

**Características generales de la obra XI**

## 1 La fecundación 1
*Vladimir Flores*

### SECCIÓN 1: DESARROLLO NORMAL 2

**Características biológicas básicas de nuestra especie 2**

Aparato reproductor 3

**Gametogénesis: ovogénesis y espermatogénesis 5**

Origen de las células germinales y somáticas 6

Meiosis 7

Diferenciación de las gametas 10

**Fecundación 14**

Concepto de fecundación: estados inicial y final. Etapas 14

Condiciones óptimas para la fecundación 14

Maduración y liberación de las gametas 15

Transporte y encuentro de las gametas 16

Capacitación e hiperactivación del espermatozoide 17

Reacción acrosómica y denudación del ovocito 19

Reconocimiento espermatozoide-membrana pelúcida y reacción acrosómica 20

Penetración de la membrana pelúcida 20

Contacto-reconocimiento espermatozoide-ovocito 20

Fusión espermatozoide-ovocito 21

Bloqueo rápido de la polispermia 22

Activación del ovocito 22

Penetración del espermatozoide 24

Reacción cortical. Bloqueo definitivo de la polispermia 25

Inicio de los procesos biosintéticos. Procesos tardíos de la activación 25

Prosecución de la meiosis. Formación de los pronúcleos 26

Anfimixis e inicio de la segmentación 26

**AUTOEVALUACIÓN 26**

### SECCIÓN 2: ALTERACIONES DE LA FECUNDACIÓN 26

**INCAPACIDAD PARA PROCREAR 26**

Condiciones que conducen a la incapacidad de procrear 27

**Gemelación 28**

Gemelación dicigótica 28

**AUTOEVALUACIÓN 29**

### SECCIÓN 3: BIOLOGÍA DEL DESARROLLO 29

### SECCIÓN 4: ACTIVIDADES DE APRENDIZAJE E INTEGRACIÓN 30

**INTEGRACIÓN HORIZONTAL 30**

**INTEGRACIÓN VERTICAL 30**

**CASO CLÍNICO 30**

**HOJA DE TRABAJO PARA EL CASO CLÍNICO 30**

## 2 El período presomítico. Segmentación de la célula huevo y gastrulación 31
*Vladimir Flores, Nicolás S. Fosser*

### SECCIÓN 1: DESARROLLO NORMAL 32

**PRIMERA SEMANA. PERÍODO DE SEGMENTACIÓN 32**

**La segmentación es de tipo holoblástica y rotacional 32**

**Compactación, primera determinación, cavitación y formación del bastocisto 32**

**SEGUNDA Y TERCERA SEMANA. EVOLUCIÓN PREGASTRULAR Y GASTRULACIÓN 34**

**Procesos morfogenéticos durante la 2ª y 3ª SD 34**

Evolución del embrioblasto 34

Cambios de forma asociados a los desplazamientos celulares de la gastrulación 34

**Formación de la notocorda definitiva y del conducto neurentérico 35**

**Procesos histogenéticos durante la 2ª y 3ª SD 36**

Evolución pregastrular del embrioblasto: formación de la cavidad amniótica. Formación del embrión "bilaminar" primitivo: epiblasto e hipoblasto. Desplazamientos pregastrulares 36

Organización y complejidad del epiblasto pregastrular 37

La gastrulación 39

**La organización del embrión trilaminar plano del final del período presomítico 44**

**AUTOEVALUACIÓN 45**


Biblioteca Médica Virtual

SECCIÓN 2: ALTERACIONES DEL DESARROLLO 45

Gemelación monocigótica 47

AUTOEVALUACIÓN 49

SECCIÓN 3: BASES CELULARES Y MOLECULARES DEL DESARROLLO 49

SECCIÓN 4: ACTIVIDADES DE APRENDIZAJE 50

INTEGRACIÓN HORIZONTAL 50

INTEGRACIÓN VERTICAL 51

CASO CLÍNICO 51

HOJA DE TRABAJO PARA EL CASO CLÍNICO 52

3 El período somítico. El desarrollo del plan anatómico básico y la definición de sistemas, aparatos y órganos 53

*Vladimir Flores, Melina Rapacioli*

SECCIÓN 1: DESARROLLO NORMAL 54

MORFOLOGÍA DEL DESARROLLO 54

Concepto de período somítico 54

Fenómenos generales 54

Fenómenos referidos a la formación de aparatos y sistemas 55

Fenómenos referidos a la formación de órganos 55

Adquisición del plan anatómico básico de los cordados 55

Plegamiento del embrión 55

Metamerización del embrión 56

Formación del celoma embrionario. Celomización del mesodermo lateral. Formación de la somatopleura y la esplacnopleura 57

Crecimiento del embrión 59

Cambios en la forma externa del embrión 59

Evolución de los componentes que originan aparatos de la vida de relación 59

El sistema nervioso central 59

El sistema nervioso periférico: formación, regionalización y metamerización de la cresta neural 61

Origen de los órganos de los sentidos: las placodas 62

Evolución temprana del mesodermo paraxil. Regionalización. Metamerización: somitómeros y somitas 63

Evolución tardía del mesodermo paraxil craneal: formación de los arcos branquiales 63

Evolución tardía del mesodermo paraxil troncal: maduración de los somitas 65

Origen del aparato tegumentario 65

El desarrollo de los sistemas y aparatos de la vida vegetativa 65

Evolución de la esplacnopleura. El inicio del desarrollo del aparato digestivo 65

Origen del aparato respiratorio 69

Desarrollo del sistema circulatorio 69

Evolución del mesodermo intermedio. Los aparatos excretor y reproductor 74

El origen de las glándulas endocrinas 75

Cambios en la forma externa del embrión 77

AUTOEVALUACIÓN 77

HISTOGÉNESIS 77

Procesos morfogenéticos e histogenéticos del período somítico 77

Diferenciación del mesodermo en mesénquima 77

Formación de la placa neural. Formación de las placas alares y basales. Significado biológico 78

Metamerización del mesodermo paraxil 79

Deslaminación del mesodermo lateral 79

Asociaciones epitelio-mesenquimáticas y formación de esbozos durante el período somítico 80

Principios de morfogénesis e histogénesis cardíaca temprana 80

Principios de histogénesis vascular temprana 82

Principios de histogénesis del aparato excretor 84

Principios de histogénesis gonadal 85

AUTOEVALUACIÓN 85

SECCIÓN 2: ALTERACIONES DEL DESARROLLO 86

Ausencia de interacciones determinantes: agenesia de órganos 86

Déficits en la proliferación celular: hipoplasias 86

Ausencia de órganos debida a hipoplasia 86

Fallas en la migración celular. Células con función estructural y células con función informativa 87

Fallas en la adhesividad celular: fallas del rafe dorsal (disrafias) 87

Fallas en el *patterning* del plan corporal 87

AUTOEVALUACIÓN 87

SECCIÓN 3: BASES CELULARES Y MOLECULARES DEL DESARROLLO 88

Biblioteca Médica Virtual

SECCIÓN 4: ACTIVIDADES DE APRENDIZAJE E INTEGRACIÓN 89

INTEGRACIÓN HORIZONTAL 89

INTEGRACIÓN VERTICAL 90

CASO CLÍNICO 90

HOJA DE TRABAJO PARA EL CASO CLÍNICO 91

4 La quinta semana del desarrollo. El agregado de detalles al plan anatómico básico 93
*Vladimir Flores*

SECCIÓN 1: DESARROLLO NORMAL 94

MORFOLOGÍA DEL DESARROLLO 94

Cambios morfológicos generales en la transformación de la 4ª a la 5ª SD 94

Cambios en la morfología externa. Región cefálica, región facial, cervical y tronco. Los esbozos de miembros 95

Regiones cefálica y facial 95

Región cervical/branquial 95

Región troncal 95

Cambios morfológicos internos. Evolución de los diversos aparatos y sistemas 97

Evolución del tubo neural. El telencéfalo y el diencéfalo. El mesencéfalo. El metencéfalo y el mielencéfalo. La médula 97

Evolución del sistema nervioso periférico. Las células de la cresta neural: los ganglios sensoriales craneales y los ganglios espinales 98

Evolución de los órganos de los sentidos: la copa óptica, la vesícula lenticular, la fosa olfatoria y el otocisto 99

Evolución del tubo digestivo. Subregionalización del intestino anterior, medio y posterior. Crecimientos diferenciales. La aparición de nuevos esbozos 99

Evolución del sistema circulatorio 101

Evolución de los aparatos excretor y reproductor. Evolución del mesonefros, el metanefros, el conducto de Wolff y el brote ureteral. Conductos de Müller. El blastema gonadal. Esbozos de los órganos genitales externos 104

Aparatos osteoarticulomuscular y tegumentario del embrión 104

Anexos embrionarios. Evolución del corion. El cordón umbilical 105

HISTOGÉNESIS 105

Migración de las células de la cresta neural 105

Constitución de esbozos de ganglios sensoriales primarios 106

Organización transversal del tubo neural 106

Evolución de los somitas. Migración de sus componentes y formación de mesénquima. Asociación del dermatomo y el ectodermo. Asociación del miotomo y la somatopleura 108

Emisión de axones y migración del dermatomo y miotomo 108

Invaginación de placodas y formación de vesículas. Formación de las prominencias nasales. Aporte de células al mesénquima branquial y a los ganglios sensoriales 109

Histogénesis del tubo digestivo 111

La diferenciación del mesénquima cefálico y branquial 112

Cambios histológicos en el cordón nefrógeno 113

Cambios en el esbozo gonadal 113

Diferenciación de las paredes del corazón 113

La generación de nuevos vasos por gemación de vasos preexistentes 116

AUTOEVALUACIÓN 116

SECCIÓN 2: ALTERACIONES DEL DESARROLLO DURANTE LA QUINTA SEMANA 116

Principios generales de teratología. CCD involucrados en alteraciones fenotípicas que pueden producirse durante la 5ª SD 116

Fallas en interacciones celulares determinantes. Generación de esbozos y agenesias 116

Déficits proliferativos e hipoplasias 116

Fallas en la migración celular. Células con función estructural y con función informativa 117

Fallas en procesos de invaginación y fusión de epitelios y otros tejidos. Invaginación de placodas y formación de vesículas 117

Fallas en la muerte celular programada 117

Fallas en el ***patterning*** del plan corporal 118

AUTOEVALUACIÓN 118

SECCIÓN 3: BASES CELULARES Y MOLECULARES DEL DESARROLLO 118

SECCIÓN 4: ACTIVIDADES DE APRENDIZAJE 119

INTEGRACIÓN HORIZONTAL 119

INTEGRACIÓN VERTICAL 120

CASO CLÍNICO 120

HOJA DE TRABAJO PARA EL CASO CLÍNICO 120

Biblioteca Médica Virtual

## 5 Desarrollo del sistema circulatorio 121

*Agustín Roberto García, María Florencia Angellotti, Vladimir Flores*

### SECCIÓN 1: DESARROLLO NORMAL 122

#### MORFOLOGÍA DEL DESARROLLO 122

**Desarrollo temprano: de la placa cardiogénica al corazón tubular primitivo 122**

Formación de la placa cardiogénica 122

Formación de los tubos endocárdicos 122

Formación del corazón tubular primitivo 122

Comunicación del corazón con los lechos vasculares arteriales y venosos 125

**Morfogénesis cardíaca 125**

La torsión del CTP. Formación del asa cardíaca 125

La formación de cavidades definitivas 129

El interior del corazón: el tabicamiento cardíaco 130

**Modelación del patrón de distribución de los principales vasos arteriales y venosos 135**

Desarrollo del sistema arterial 135

Desarrollo del sistema venoso 140

Evolución del seno venoso. Formación de las aurículas definitivas 144

**Desarrollo del sistema linfático 144**

**Hematopoyesis 145**

**AUTOEVALUACIÓN 147**

#### HISTOGÉNESIS 148

**Histogénesis del CTP 148**

**Aspectos histogenéticos del tabicamiento cardíaco 148**

Formación de las almohadillas endocárdicas 148

Tabicamiento interauricular. Formación del *septum primum* 151

Tabicamiento interventricular 151

Tabicamiento troncoconal 151

Formación de las válvulas auriculoventriculares y semilunares 151

**Histogénesis del epicardio y los vasos coronarios 153**

**Histogénesis ventricular 154**

**Remodelación del conducto AV y desarrollo del sistema cardionector 155**

El nodo sinoatrial 156

El nodo atrioventricular y el sistema de conducción ventricular 156

**AUTOEVALUACIÓN 156**

#### CONSIDERACIONES FUNCIONALES 157

**La circulación prenatal y sus cambios al nacimiento 157**

Cambios en el nacimiento 158

**AUTOEVALUACIÓN 160**

### SECCIÓN 2: ALTERACIONES DEL DESARROLLO DEL SISTEMA CARDIOVASCULAR 160

**Clasificación de las malformaciones del sistema cardiovascular 160**

**Defectos de tabiques 161**

Comunicación interauricular (CIA) y otros defectos del tabicamiento IA 161

Comunicación interventricular (CIV) 162

Canal AV único 162

**Defectos del tracto de salida del corazón 162**

Tronco arterioso persistente 162

Transposición de los grandes vasos (TGV) 163

Estenosis-atresia pulmonar y aórtica 163

Tetralogía de Fallot 164

**Defectos valvulares 164**

Atresia tricuspídea 164

Estenosis y atresia de válvulas semilunares 164

**Defectos de los grandes vasos 164**

Conducto arterioso permeable 164

Coartación aórtica 165

Alteraciones en el desarrollo de los arcos aórticos 165

Alteraciones del desarrollo de las venas cavas 166

Alteraciones en el retorno venoso pulmonar 167

**Defectos de lateralidad 167**

Dextrocardia 167

Cayado aórtico derecho 168

**AUTOEVALUACIÓN 169**

### SECCIÓN 3: BASES CELULARES Y MOLECULARES DEL DESARROLLO DEL SISTEMA CIRCULATORIO 170

### SECCIÓN 4: ACTIVIDADES DE APRENDIZAJE170

**INTEGRACIÓN HORIZONTAL 170**

**INTEGRACIÓN VERTICAL 171**

**CASO CLÍNICO 171**

**HOJA DE TRABAJO PARA EL CASO CLÍNICO 172**


Biblioteca Médica Virtual

## 6 Desarrollo de los aparatos digestivo y respiratorio 173
*María Paz Bidondo, Vladimir Flores*

### SECCIÓN 1: DESARROLLO NORMAL 174

#### MORFOLOGÍA DEL DESARROLLO 174

##### Desarrollo del aparato digestivo 174

Conceptos introductorios 174

Intestino anterior 174

Intestino medio 179

Intestino posterior 182

##### Desarrollo del aparato respiratorio 182

Formación y evolución temprana del esbozo respiratorio 182

Evolución del esbozo respiratorio (4ª SD-8ª SD) 183

Factores morfogenéticos prenatales 185

##### Celoma y paredes corporales anterolaterales 186

Celoma 186

Desarrollo de las paredes corporales anterolaterales 191

AUTOEVALUACIÓN 191

#### HISTOGÉNESIS 191

##### Fundamentos de histogénesis del aparato digestivo 191

Principios generales de la histogénesis del tubo digestivo 192

Principios generales de la histogénesis del páncreas 194

Principios generales de la histogénesis del hígado 196

##### Fundamentos de histogénesis del aparato respiratorio 199

Períodos de la histogenésis pulmonar 199

AUTOEVALUACIÓN 201

### SECCIÓN 2: TERATOLOGÍA DE LOS APARATOS DIGESTIVO Y RESPIRATORIO 201

##### Alteraciones del desarrollo del aparato digestivo 201

Estenosis hipertrófica del píloro (EHP o enfermedad pilórica de Genevrier) 201

Anomalías fenotípicas duodenales 202

Atresia/hipoplasia en vías biliares 202

Alteraciones pancreáticas 203

Divertículo de Meckel 203

Duplicaciones. Atresias, estenosis intestinales. Alteraciones en la rotación intestinal 204

Fístulas urorrectales. Atresia, estenosis rectal. Ano imperforado 204

Megacolon aganglionar congénito (enfermedad de Hirschsprung) 205

##### Anomalías de la pared abdominal ventral 205

Gastrosquisis 205

Onfalocele 206

##### Alteraciones diafragmáticas 207

##### Alteraciones del desarrollo del aparato respiratorio 207

Fístulas traqueoesofágicas con estenosis o sin ella 207

Agenesia-hipoplasia pulmonar 208

Quistes y secuestros pulmonares 208

Síndrome de dificultad respiratoria del recién nacido (enfermedad de la membrana hialina 208

AUTOEVALUACIÓN 209

### SECCIÓN 3: BASES CELULARES Y MOLECULARES DEL DESARROLLO DE LOS APARATOS DIGESTIVO Y RESPIRATORIO 209

### SECCIÓN 4: ACTIVIDADES DE APRENDIZAJE E INTEGRACIÓN 210

INTEGRACIÓN HORIZONTAL 210

INTEGRACIÓN VERTICAL 211

CASO CLÍNICO 211

HOJA DE TRABAJO PARA EL CASO CLÍNICO 211

## 7 Desarrollo del aparato excretor 213
*Rodolfo A. Rey, Armando Pedro Croce(†), Marcelo Rodríguez Peña*

### SECCIÓN 1: DESARROLLO NORMAL 214

#### MORFOLOGÍA DEL DESARROLLO 214

##### Pronefros 214

##### Mesonefros 214

##### Metanefros 216

##### Evolución del brote ureteral: la vía urinaria alta 216

##### Evolución del seno vesicourogenital: la vía urinaria baja 217

AUTOEVALUACIÓN 218

#### HISTOGÉNESIS 219

##### Riñón 219

Histogénesis del sistema colector 219

Histogénesis del nefrón 221

##### Vía urinaria alta 225

##### Seno vesicourogenital y vía urinaria baja 225

AUTOEVALUACIÓN 228


Biblioteca Médica Virtual

SECCIÓN 2: ALTERACIONES DEL DESARROLLO DEL APARATO EXCRETOR 228

Clasificación 228

Anomalías fenotípicas renales 229

Anomalías fenotípicas de la vía urinaria 230

Anomalías fenotípicas secundarias a alteraciones del aparato excretor 232

AUTOEVALUACIÓN 232

SECCIÓN 3: BASES CELULARES Y MOLECULARES DEL DESARROLLO DEL APARATO EXCRETOR 232

SECCIÓN 4: ACTIVIDADES DE APRENDIZAJE 233

INTEGRACIÓN HORIZONTAL 233

INTEGRACIÓN VERTICAL 233

CASO CLÍNICO 233

HOJA DE TRABAJO PARA EL CASO CLÍNICO 234

8 Desarrollo del aparato reproductor 235

*Rodolfo A. Rey*

SECCIÓN 1: DESARROLLO NORMAL 236

MORFOLOGÍA DEL DESARROLLO 236

Desarrollo de las gónadas 236

Fase bipotencial 236

Fase determinada 236

Desarrollo de los gonaductos 236

Fase bipotencial 236

Fase determinada 237

Desarrollo del seno urogenital 238

Fase bipotencial 238

Fase determinada 239

Desarrollo de los órganos genitales externos 240

Fase bipotencial 240

Fase determinada 241

Descenso de las gónadas 243

AUTOEVALUACIÓN 244

HISTOGÉNESIS 244

Principios de histogénesis gonadal 244

Fase bipotencial 244

Principios de histogénesis testicular 244

Principios de histogénesis ovárica 246

Principios de histogénesis de los gonaductos 251

Período bipotencial 251

Fase de diferenciación 251

Principios de histogénesis de los derivados del seno urogenital 252

Fase bipotencial 252

Fase de diferenciación sexual 253

Principios de histogénesis de los órganos genitales externos 253

Fase bipotencial 253

Fase de diferenciación sexual 253

Aspectos histológicos vinculados al descenso testicular 253

AUTOEVALUACIONES 254

SECCIÓN 2: ALTERACIONES DEL DESARROLLO DEL APARATO REPRODUCTOR 255

Clasificación 255

ADS malformativas 255

ADS por disgenesias gonadales 256

ADS por disgenesias gonadales, en individuos XX o XY, asociadas a otras malformaciones 256

ADS por disgenesias gonadales en individuos XY 256

ADS por disgenesias gonadales en individuos XX 258

ADS por disgenesias gonadales en individuos con anomalías numéricas del par sexual 258

Anomalías no disgenéticas dependientes de una de las hormonas gonadales 258

ADS no disgenéticas en individuos XY 258

ADS no disgenéticas en individuos XX 260

ADS por anomalías hipotálamo-hipofisarias en individuos XX y XY 261

Manifestaciones clínicas frecuentes de múltiples causas 261

Criptorquidia 261

Hidrocele 262

Hipospadias 262

Epispadias 262

AUTOEVALUACIÓN 262

Biblioteca Médica Virtual

SECCIÓN 3: BASES CELULARES Y MOLECULARES DEL DESARROLLO DEL APARATO REPRODUCTOR 262

SECCIÓN 4: ACTIVIDADES DE APRENDIZAJE 263

INTEGRACIÓN HORIZONTAL 263

INTEGRACIÓN VERTICAL 263

CASO CLÍNICO 264

HOJA DE TRABAJO PARA EL CASO CLÍNICO 264

9 Desarrollo del sistema nervioso 265
*Vladimir Flores*

SECCIÓN 1: DESARROLLO NORMAL 266

SISTEMA NERVIOSO CENTRAL 266

Formación de la placa neural. Plegamiento de la placa y formación del tubo neural 266

Regionalización y organización segmentaria del tubo neural 267

Principios de histogénesis del sistema nervioso 268

Organización estructural y funcional básica del sistema nervioso. Tipos básicos de circuitos 268

Fases histogenéticas básicas: fase proliferativa, migratoria, de diferenciación, de neuritogénesis y de sinaptogénesis 268

Evolución de la médula espinal. Derivados de las placas basales y alares 271

Morfogénesis 271

Histogénesis 271

Evolución del posencéfalo 273

Evolución del mielencéfalo. Derivados de las placas basales y alares. Médula oblongada (bulbo raquídeo) 274

Evolución del metencéfalo. Placas basales y puente (protuberancia). Placas alares y labios rómbicos: vermis y hemisferios cerebelosos 276

La placa del techo posencefálica. Formación de la tela coroidea inferior o techo del 4º ventrículo 279

Evolución del mesencélafo o cerebro medio 282

Placas basales y pedúnculos cerebrales. Placas alares y colículos de la lámina tectal (tubérculos cuadrigéminos) 282

Morfogénesis 282

Histogénesis 282

Evolución del prosencéfalo o cerebro anterior 283

Evolución del diencéfalo. Tálamo e hipotálamo. Placa del techo y epífisis. Infundíbulo y neurohipófisis, su asociación a la bolsa de Rathke y adenohipófisis 285

Evolución del telencéfalo. Hemisferios cerebrales. Corteza cerebral: arquipalio, paleopalio y neopalio. Estructuras subcorticales: núcleos caudado, putamen, globo pálido.Formación de las comisuras interhemisféricas 289

SISTEMA NERVIOSO PERIFÉRICO 298

Morfogénesis 298

La formación de la cresta neural. Segmentación. Organización topográfica. Crestas neurales cefálicas y del tronco 298

Evolución en sentido neural de la cresta neural. Ganglios espinales. Ganglios simpáticos.Plexos del sistema parasimpático 299

Histogénesis 300

La organización de los ganglios sensoriales y los ganglios del sistema nervioso autónomo.Neuronas y células satélites 300

Organización de los nervios y plexos. Las células de Schwann y la mielinización 301

AUTOEVALUACIONES 301

SECCIÓN 2: ALTERACIONES DEL DESARROLLO DEL SISTEMA NERVIOSO 302

Defectos en la formación del rafe dorsal (disrafias) 302

Defectos del raquis 302

Defectos craneales: menigocele craneal, meningoencefalocele, meningohidroencefalocele, anencefalia 302

Hidrocefalia 303

Holoprosencefalia 303

Malformación de Chiari 303

Alteraciones histogenéticas 304

Fallas en la organización y/o migración neuronal cortical 304

Déficits en el número de neuronas 304

Alteraciones en la posición de las neuronas 304

Alteraciones en neuronas y circuitos del sistema nervioso debidas a privación de estímulos posnatales 304

Alteraciones debidas a desnutrición 304

Hipotiroidismo congénito 305

Alteraciones de la mielinización 305

Neurocristopatías 306

Alteraciones en tractos y nervios 306

AUTOEVALUACIÓN 306

SECCIÓN 3: BASES CELULARES Y MOLECULARES DEL DESARROLLO DEL SISTEMA NERVIOSO 306

SECCIÓN 4: ACTIVIDADES DE APRENDIZAJE 307

Biblioteca Médica Virtual

INTEGRACIÓN HORIZONTAL 307
INTEGRACIÓN VERTICAL 308
CASO CLÍNICO 308
HOJA DE TRABAJO PARA EL CASO CLÍNICO 308

10 Desarrollo del aparato de la visión 309
*Alberto Enrique D'ottavio*

SECCIÓN 1: DESARROLLO NORMAL 310
MORFOLOGÍA DEL DESARROLLO 310
AUTOEVALUACIÓN 314
HISTOGÉNESIS 315
Porción óptica de la retina 315
Hoja interna de la copa óptica: la retina neural 315
Hoja externa de la copa óptica: el epitelio pigmentario 316
Irrigación de la retina 317
Porción ciega de la retina: iris y cuerpo ciliar 318
Iris 318
Cuerpo ciliar 319
Túnica vascular del ojo: la coroides 320
Túnica fibrosa del ojo: córnea y esclerótica 321
Córnea 321
Esclerótica 322
Nervio óptico 322
Lente o cristalino 322
Cámaras oculares 322
Humor acuoso 322
Humor o cuerpo vítreo 325
Anexos del ojo: párpados, glándulas lagrimales, conjuntivas y músculos extrínsecos del globo ocular 325
Párpados 325
Glándulas lagrimales y conducto lagrimonasal 326
Músculos extrínsecos del globo ocular 326
AUTOEVALUACIÓN 327

SECCIÓN 2 : ALTERACIONES DEL DESARROLLO DEL OJO Y SUS ANEXOS 327
Alteraciones del desarrollo del ojo y sus anexos 327
Ciclopía 327
Sinoftalmia 328
Anoftalmia 328
Microftalmia 328
Coloboma o hendidura del iris 329
Catarata congénita 329
Glaucoma congénito 329
Hipoplasia del iris 329
Afaquia 329
Persistencia de la membrana iridopupilar 329
Desprendimiento congénito de la retina 330
Persistencia de la arteria hialoidea 330
Fibroplasia retrolenticular 330
AUTOEVALUACIÓN 330

SECCIÓN 3: BASES CELULARES Y MOLECULARES DEL DESARROLLO DEL APARATO DE LA VISIÓN 330

SECCIÓN 4: ACTIVIDADES DE APRENDIZAJE E INTEGRACIÓN 331
INTEGRACIÓN HORIZONTAL 331
INTEGRACIÓN VERTICAL 332
CASO CLÍNICO 333
HOJA DE TRABAJO PARA EL CASO CLÍNICO 333

11 Desarrollo de los aparatos de la audición y del equilibrio 335
*Alberto Enrique D'ottavio*

SECCIÓN 1 DESARROLLO NORMAL 336
MORFOLOGÍA DEL DESARROLLO 336
Oído externo 336
Oído medio 336
Oído interno 338
AUTOEVALUACIÓN 341
HISTOGÉNESIS 341
Oído externo 341
Pabellón auricular y conducto auditivo externo 341
Oído medio 341
Osículos y anillo timpánico 341

Biblioteca Médica Virtual

Músculos del oído medio 342
Oído interno 343
Placoda ótica y otocisto 343
Conductos semicirculares, utrículo y sáculo 343
Conducto coclear 345
Inervación 349
AUTOEVALUACIÓN 349

SECCIÓN 2: ALTERACIONES DEL DESARROLLO 349

Clasificación general 349
Alteraciones del oído externo 350
Inexistencia o falta de fusión de los mamelones auriculares 350
Sordera congénita 350
Otocefalia 350
Alteraciones del oído medio 350
Sordera congénita 350
Alteraciones del oído interno 350
Sordera congénita 350
Sordera perinatal 351
AUTOEVALUACIÓN 351

SECCIÓN 3: BASES CELULARES Y MOLECULARES DEL DESARROLLO DE LOS APARATOS DE LA AUDICIÓN Y DEL EQUILIBRIO 351

SECCIÓN 4: ACTIVIDADES DE APRENDIZAJE E INTEGRACIÓN 352

INTEGRACIÓN HORIZONTAL 352
INTEGRACIÓN VERTICAL 352
CASO CLÍNICO 352
HOJA DE TRABAJO PARA EL CASO CLÍNICO 352

12 Desarrollo del sistema endocrino 353
*Jorge Barragán, Melina Rapacioli*

SECCIÓN 1: DESARROLLO NORMAL 354

MORFOLOGÍA DEL DESARROLLO 354
Hipófisis 354
Pineal 354
Tiroides 355
Paratiroides 356
Suprarrenal 356
AUTOEVALUACIÓN 357

HISTOGÉNESIS 359

Conceptos generales 359
Hipófisis 359
Adenohipófisis 359
Neurohipófisis 360
Pineal 360
Tiroides 360
Paratiroides 363
Suprarrenal 363
Corteza 363
Médula 363
Páncreas endocrino 365
AUTOEVALUACIÓN 365

SECCIÓN 2: TERATOLOGÍA DEL SISTEMA ENDOCRINO 366

Hipófisis 366
Tiroides 366
Paratiroides 367
Suprarrenal 367
AUTOEVALUACIÓN 367

SECCIÓN 3: BASES CELULARES Y MOLECULARES DEL DESARROLLO DEL SISTEMA ENDOCRINO 367

SECCIÓN 4: ACTIVIDADES DE APRENDIZAJE E INTEGRACIÓN 368

INTEGRACIÓN HORIZONTAL 368
INTEGRACIÓN VERTICAL 369
CASO CLÍNICO 369
HOJA DE TRABAJO PARA EL CASO CLÍNICO 370

13 Desarrollo del aparato de la contención neurosensorial: Cabeza y cuello 371
*Vladimir Flores, Mario Javier Halfón, Melina Rapacioli*

SECCIÓN 1: DESARROLLO NORMAL 372

Biblioteca Médica Virtual

MORFOLOGÍA DEL DESARROLLO 372

Introducción. El aparato de la contención neurosensorial 372

Morfogénesis de la cara, cavidades nasales y bucal 372

Generalidades 372

Evolución de las prominencias maxilar, mandibular y frontonasal en la morfogénesis facial de superficie 374

Participación de las prominencias faciales en el tabicamiento del estomodeo en cavidad facial y región cervical 375

Fusión de las prominencias maxilares y mandibulares y formación de las paredes laterales del estomodeo 375

Formación de las porciones superficiales de las fosas nasales y de la cavidad bucal. El paladar primario 375

Tabicamiento de la porción profunda del estomodeo. Formación del paladar secundario y del tabique nasal 377

Fusión de crestas palatinas con el segmento intermaxilar y formación del paladar definitivo 378

Formación del piso de la boca: desarrollo de la lengua y glándulas salivales 378

Desarrollo de los dientes 380

Formación de la nariz, cavidades nasales y aparato olfatorio 380

Formación del pabellón auricular 382

Cuello, faringe y laringe 382

Evolución de las estructuras embrionarias que forman el cuello 382

Morfogénesis de la laringe 383

Desarrollo del cráneo 384

Neurocráneo 386

Viscerocráneo 388

AUTOEVALUACIÓN 388

HISTOGÉNESIS 389

Origen embrionario de los diversos tejidos que forman la cara y el cuello 389

Fundamentos histogenéticos de la fusión de los relieves faciales 390

Fundamentos de osificación membranosa 392

Fundamentos de histogénesis dental 393

La determinación y diferenciación del epitelio lingual. Formación de los corpúsculos gustativos 394

La determinación y diferenciación del epitelio olfatorio 394

AUTOEVALUACIÓN 395

SECCIÓN 2: TERATOLOGÍA DEL APARATO DE LA CONTENCIÓN NEUROSENSORIAL 396

Alteraciones fenotípicas 396

Displasia frontonasal 396

Microsomía hemifacial 396

Fisura labioalveolopalatina 396

Fisura o hendidura facial oblicua 397

Malformaciones nasales 397

Malformaciones linguales 397

Anomalías dentales: hipodontia 397

Asimetrías faciales 397

Síndrome de Treacher Collins o disostosis mandibulofacial 397

Los síndromes asociados a la deleción 22q11 (DiGeorge) 398

Secuencia de Pierre Robin 398

Quistes y fístulas cervicales 398

Craneosinostosis 398

Alteraciones histogenéticas 399

AUTOEVALUACIÓN 399

SECCIÓN 3: BASES CELULARES Y MOLECULARES DEL DESARROLLO DEL APARATO DE LA CONTENCIÓN NEUROSENSORIAL 399

SECCIÓN 4: ACTIVIDADES DE APRENDIZAJE E INTEGRACIÓN 400

INTEGRACIÓN HORIZONTAL 400

INTEGRACIÓN VERTICAL 401

CASO CLÍNICO 401

HOJA DE TRABAJO PARA EL CASO CLÍNICO 401

14 Desarrollo de los aparatos locomotor y tegumentario 403

*Alberto Enrique D'ottavio, Larisa Ivón Carrera, Melina Rapacioli*

SECCIÓN 1: DESARROLLO NORMAL 404

MORFOLOGÍA DEL DESARROLLO 404

Desarrollo de la columna vertebral y el esqueleto apendicular 404

Evolución del esclerotomo de los somitas cervicales, torácicos, lumbares y sacros.Columna vertebral y costillas 404

Desarrollo del esqueleto apendicular 405

Desarrollo de la musculatura esquelética 408

Evolución del miotomo y el desarrollo de músculos esqueléticos. Segregación del hipómero y epímero 409

Papel del miotomo en el desarrollo de la musculatura de las extremidades 410


Biblioteca Médica Virtual

**Desarrollo del aparato tegumentario 411**

La piel y los anexos cutáneos: glándulas, pelos y uñas 411

**AUTOEVALUACIÓN 414**

**HISTOGÉNESIS 415**

**Fundamentos de condrogénesis y osteogénesis 415**

**Fundamentos de histogénesis muscular esquelética 415**

Desarrollo temprano. Formación de miotubos a partir de mioblastos 415

La citodiferenciación del miotubo en miocito 417

El patrón morfogenético de la musculatura esquelética 419

**Fundamentos de histogénesis de la piel y anexos cutáneos 419**

Fundamentos de histogénesis de la epidermis 419

Fundamentos de histogénesis de la dermis e hipodermis 420

Fundamentos de histogénesis de folículos pilosos 422

Fundamentos de histogénesis de la glándula mamaria 422

**AUTOEVALUACIÓN 423**

**SECCIÓN 2: TERATOLOGÍA DE LOS APARATOS LOCOMOTOR Y TEGUMENTARIO 424**

**Alteraciones del desarrollo del esqueleto 424**

**Alteraciones del desarrollo de la musculatura esquelética 425**

**Alteraciones del desarrollo de la piel y anexos cutáneos 425**

**AUTOEVALUACIÓN 426**

**SECCIÓN 3: BASES CELULARES Y MOLECULARES DEL DESARROLLO DE LOS APARATOS LOCOMOTOR Y TEGUMENTARIO 426**

**SECCIÓN 4: ACTIVIDADES DE APRENDIZAJE E INTEGRACIÓN 427**

**INTEGRACIÓN HORIZONTAL 427**

**INTEGRACIÓN VERTICAL 428**

**CASO CLÍNICO 428**

**HOJA DE TRABAJO PARA EL CASO CLÍNICO 429**

**15 Implantación y desarrollo de la placenta. Fisiología placentaria. Inmunología de la gestación 431**

*Vladimir Flores*

**SECCIÓN 1: DESARROLLO NORMAL 432**

**Aspectos morfológicos vinculados a la implantación 432**

**Evolución del macizo celular externo. La implantación del embrión 432**

Modificaciones del trofoblasto polar. Aparición del citotrofoblasto y del sincitiotrofoblasto. Separación de embrioblasto y trofoblasto 432

Formación de lagunas sincitiales 432

Formación del saco vitelino y del mesodermo no-embrionario primitivos 433

Formación del saco vitelino y del mesodermo no-embrionario definitivos 433

Formación del alantoides 435

Constitución del corion 435

Establecimiento de la circulación uteroplacentaria 436

Desarrollo de las vellosidades coriales y del escudo citotrofoblástico 437

Inicio de la angiogénesis y la hematopoyesis 439

**La evolución del endometrio 439**

Modificaciones endometriales durante la implantación. La reacción decidual 439

**ANATOMÍA DE LA IMPLANTACIÓN 440**

**Adaptaciones del útero a la gestación 440**

Adaptación del miometrio y las deciduas 440

Adaptación del saco amniótico, el celoma embrionario y la cavidad uterina al crecimiento del embrión. El cuello uterino, el tapón mucoso 441

**La expansión circunferencial de la placenta 442**

**ESTRUCTURA DE LA PLACENTA 442**

**Características básicas de la placenta humana 442**

**Estructura de la placenta 442**

**Relación topográfica entre la estructura lobular y la circulación en el espacio intervelloso 444**

**AUTOEVALUACIÓN 444**

**HISTOGÉNESIS PLACENTARIA 444**

Estructura histológica básica de las vellosidades 444

**Cambios adaptativos 445**

Las vellosidades terminales 445

Cambios adaptativos de la circulación uteroplacentaria 445

**FISIOLOGÍA PLACENTARIA 447**

**Funciones de transporte del corion 447**

Transporte de gases y agua 447

Transporte de iones 447

Transporte de azúcares 448

Transporte de aminoácidos 448

Transporte de proteínas 449

Transporte de lípidos 449

Biblioteca Médica Virtual

Transporte de hormonas peptídicas 449
Transporte de hormonas esteroideas 449
Transporte de vitaminas 449
Transporte de bilirrubina 449
Funciones de síntesis de la placenta. Síntesis de hormonas 450
Síntesis de estrógenos 450
Síntesis de progesterona 450
Síntesis de gonadotrofina coriónica 450
Síntesis de lactógeno placentario (LPH) 450
Otras hormonas 451
INMUNOLOGÍA DE LA GESTACIÓN 452
Características generales de la respuesta inmunitaria 452
Estado inmunitario gestacional 452
El útero como lugar privilegiado 453
Transferencia de anticuerpos maternos al feto 453
Transferencia de células 454
AUTOEVALUACIÓN 454

SECCIÓN 2: ALTERACIONES DEL DESARROLLO DE LA PLACENTA 454

Principales malformaciones anatómicas de la placenta 454
Alteraciones histogenéticas y funcionales 455
Alteraciones en las funciones de transporte 455
Alteraciones del flujo sanguíneo materno a través del espacio intervelloso 456
Fallas en la regulación de la invasión 456
Preeclampsia 456
Mola hidatidiforme o embarazo molar 457
Enfermedad hemolítica por incompatibilidad Rh 457
Implantaciones ectópicas 458
Placenta previa 458
Embarazo tubárico 458
Desprendimiento prematuro de la placenta 458
Retención de fragmentos placentarios 459
AUTOEVALUACIÓN 459

SECCIÓN 3: BASES CELULARES Y MOLECULARES 460

SECCIÓN 4: ACTIVIDADES DE APRENDIZAJE 460

INTEGRACIÓN HORIZONTAL 460
INTEGRACIÓN VERTICAL 461
CASO CLÍNICO 461
HOJA DE TRABAJO PARA EL CASO CLÍNICO 461

16 Genética y teratología 463
*Silvia Ávila*

SECCIÓN 1: BASES GENÉTICAS DE LOS DEFECTOS DE DESARROLLO 464

Introducción 464
Incidencia de las anomalías congénitas y su repercusión en la salud pública 464
Incidencia 465
Clasificación de las anomalías fenotípicas congénitas y sus designaciones 465
Definición de términos 465
AUTOEVALUACIÓN 468
ETIOLOGÍA DE LAS ANOMALÍAS CONGÉNITAS 468
Factores genéticos y anomalías congénitas 468
Genes y cromosomas 469
Rasgos y enfermedades dominantes y recesivas determinados por genes 470
Alteraciones en la secuencia del DNA: mutaciones génicas y aberraciones cromosómicas 471
AUTOEVALUACIÓN 472
Genes, cromosomas y enfermedades genéticas 472
Cambios en la expresión del DNA: epigenética 480
Imprinting 480
Factores ambientales y anomalías congénitas 481
Diagnóstico prenatal 483
Métodos de diagnóstico prenatal 484
Sobre familias y anomalías congénitas 484
Consultas a bases de datos y páginas recomendadas 486
Asesoramiento genético 486
El papel del Estado en el diseño y aplicación de una política de prevención de las anomalías congénitas 487
AUTOEVALUACIÓN 487

Biblioteca Médica Virtual

SECCIÓN 2: BASES CELULARES Y MOLECULARES DE LA GENÉTICA Y DEFECTOS DEL DESARROLLO 487

SECCIÓN 4: ACTIVIDADES DE APRENDIZAJE 488

INTEGRACIÓN HORIZONTAL 488

INTEGRACIÓN VERTICAL 488

CASO CLÍNICO 489

HOJA DE TRABAJO PARA EL CASO CLÍNICO 489

Índice analítico de las síntesis conceptuales 491

Índice analítico general 497

Biblioteca Médica Virtual

CAPÍTULO

# 1

# LA FECUNDACIÓN

VLADIMIR FLORES

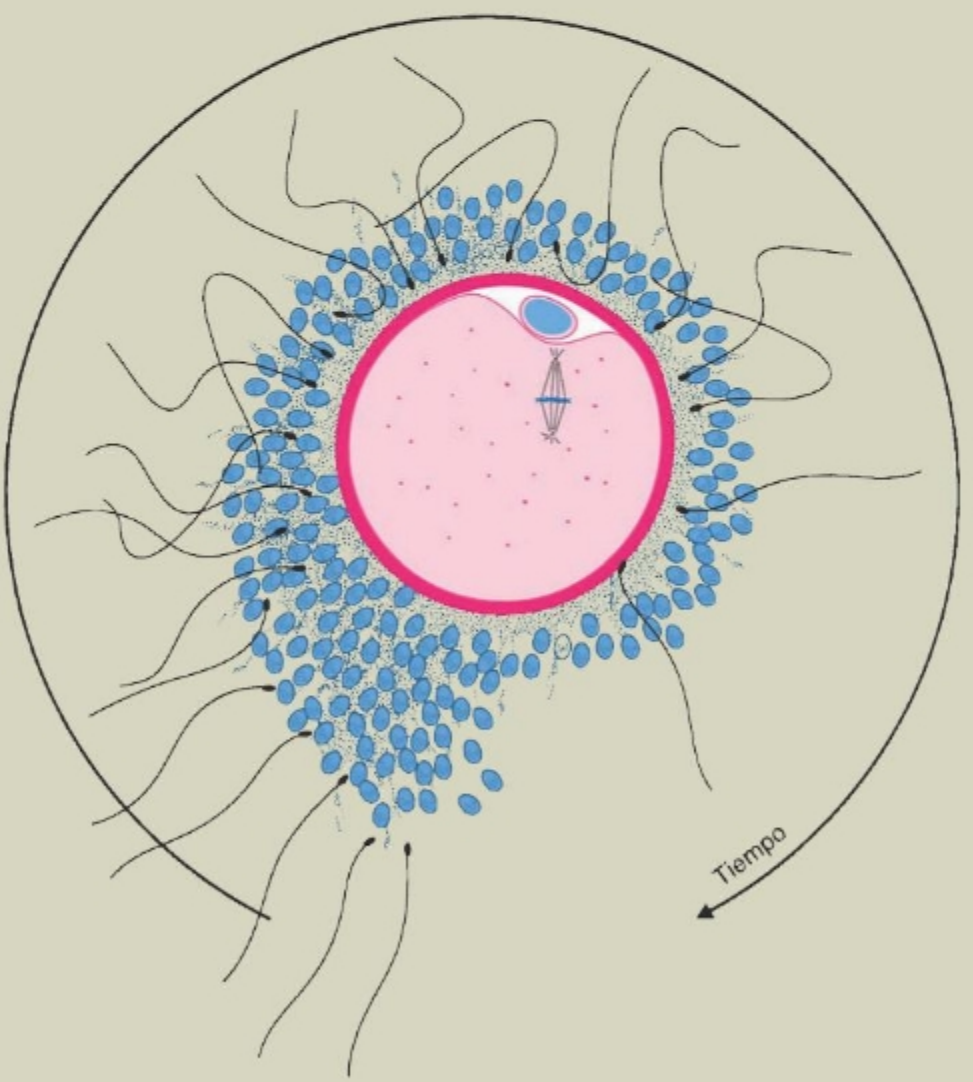


Biblioteca Médica Virtual

# Sección 1 : Desarrollo normal

## Características biológicas básicas de nuestra especie

La especie humana es **pluricelular**, **diploide**, de **reproducción sexual**, posee **células germinales** y **somáticas**, posee **dimorfismo sexual** y es de **fecundación interna**. La generación de nuevos individuos en la especie es posible gracias a que las células germinales cumplen ciclos en los que se incluyen como fases clave la meiosis y la fecundación. La fecundación consiste en la fusión de gametas aportadas por progenitores de diferente sexo (varón y mujer).

La noción de **pluricelular** alude a que **a)** el organismo está compuesto por un gran número de células (unas $10^{13}$ células), **b)** que existen muchos (unos 150, o más) tipos celulares diferentes, **c)** la existencia de varios tipos celulares con diferentes funciones específicas implica una división de funciones, **d)** estas se ejecutan en forma organizada e integrada y ello posibilita **e)** la existencia de varios niveles de organización superior al celular: el nivel tisular (tejidos), el de órgano, de aparatos o sistemas y el de individuo. En la especie humana también existen niveles de organización biopsicosociales superiores al de individuo.

La noción de **diploidía** alude a que las células utilizan dos sets de información genética completos, almacenados en dos conjuntos cromosómicos, para elaborar las macromoléculas propias de cada individuo. Con dicha información "doble" se elaboran las características correspondientes a todos los niveles de organización o fenotipo. Cada uno de dichos conjuntos cromosómicos proviene, a través de las gametas, de cada uno de los progenitores.

La noción de **reproducción sexual** alude a que por medio de la **meiosis** las células germinales de cada individuo mezclan (recombinación o "crossing-over") los genes de sus progenitores antes de ser transferidos, a través de las gametas, a su descendencia. Aunque el proceso completo de la reproducción sexual, vale decir, la generación de un nuevo individuo, consiste en una extensa sucesión de hechos, la noción de **sexo** alude específicamente a la capacidad de realizar una recombinación homóloga de genes y generar una nueva versión, inédita, de la información genética para un nuevo organismo.

En las especies pluricelulares de reproducción sexual existen dos tipos básicos de células: **somáticas** y **germinales**. Las **células germinales** se alojan en órganos específicos denominados gónadas (ovario y testículo en mujer y varón, respectivamente), poseen la función de realizar la meiosis, diferenciarse en **gametas** (masculina: **espermatozoide** o femenina: **ovocito II en metafase**) y generar, por medio de la fusión de ambas, un nuevo individuo de la especie en el estado de célula huevo. Las **células somáticas** son las que originan los diversos tipos celulares que cumplen las funciones específicas de todos los tejidos, órganos, aparatos y sistemas del organismo. Las células somáticas forman también los órganos del aparato reproductor, incluso las gónadas, donde se desarrollan y diferencian las células germinales.

Las células germinales cumplen un **ciclo reproductor** o **vital** integrado por cuatro fases (Fig. 1-1): **1)** la **fecundación**, el proceso por el cual las gametas (n) forman una célula huevo. Esta ingresa a **2)** la **fase diploide** (2n) e inicia el desarrollo. Una vez llegada a la madurez sexual o etapa reproductora, las células germinales realizan **3)** la **meiosis** por la cual se originan las gametas que ingresan a **4)** la **fase haploide** hasta que participan de una nueva fecundación. Solo las células germinales cumplen el ciclo reproductor: **a)** pasan de generación en generación, **b)** transfieren información genética, **c)** permiten la evolución filogenética de la especie y **d)** se comportan como una estirpe celular inmortal. Las células somáticas son las que se encargan de elaborar el fenotipo del individuo, envejecen con él y finalmente mueren.

Nuestra especie posee **dimorfismo sexual**. Varones y mujeres poseen fenotipo diferente dependiente del tipo sexual (masculino o femenino) al que pertenecen. Dichos fenotipos son caracterizados sobre la base de los criterios que definen el tipo sexual. Algunos de dichos criterios aluden a órganos del aparato reproductor; otros aluden a órganos, tejidos u otros caracteres que no son específicos del aparato reproductor pero que se relacionan con la reproducción. Finalmente, otros aluden a elementos subcelulares (cromosomas sexuales, hormonas sexuales o genes determinantes del sexo).

En el otro extremo, el dimorfismo sexual tiene profundas repercusiones sociales e influye en la organización social y en los roles diferenciados de varón y mujer en la vida familiar. En nuestra especie la reproducción es una función psico-neuro-endocrino-social. Vale decir la cumple el aparato reproductor, que posee los órganos específicamente reproductores, pero bajo control e integradamente con otros sistemas. Diversos factores sociales son también altamente importantes en cuanto a la función

Biblioteca Médica Virtual

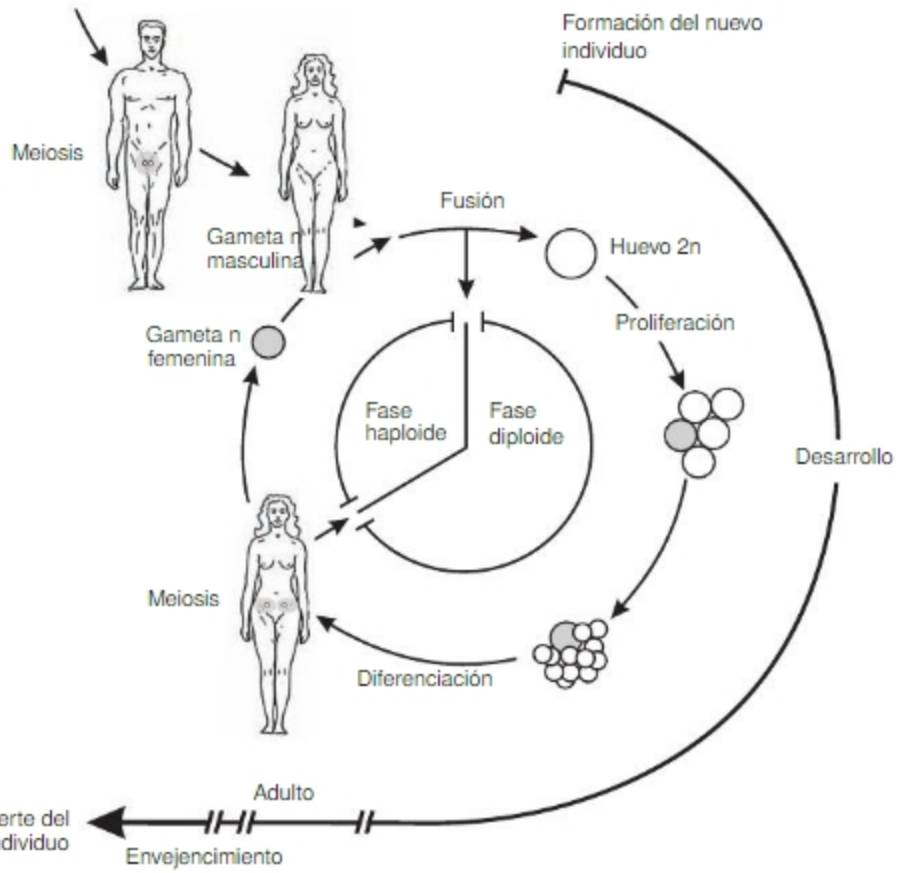


**Fig. 1-1.** Fases del ciclo biológico de un organismo pluricelular de reproducción sexual. El ciclo incluye cuatro etapas: fusión, diploidía, meiosis y haploidía. La fase diploide se inicia con la fusión de gametas que forman la célula huevo de un nuevo organismo. La célula huevo es un elemento a la vez germinal y somático. Durante el desarrollo, los elementos somático y germinal se segregan. Las células somáticas envejecen y mueren al final de cada ciclo, mientras que las germinales, por meiosis, forman gametas que participan en la formación de nuevos individuos de la especie.

reproductora, tanto desde el punto de vista de las decisiones que implican como de las responsabilidades derivadas de la procreación y educación de la descendencia.

## Aparato reproductor

### *Reseña de anatomía e histología del aparato reproductor*

Los órganos específicamente reproductores se clasifican en **genitales internos y externos**.

Los **internos** son: **a) gónadas**: un par de glándulas endocrinas y productoras de gametas y **b) conductos genitales internos**: encargados de transportar las células germinales maduras o gametas para su encuentro en la fecundación. Los **genitales externos** tienen como principal función el coito y la consiguiente transferencia de espermatozoides del varón a la mujer.

#### *Aparato reproductor femenino*

**Anatomía.** En la mujer (Fig. 1-2.A-B) las gónadas son los **ovarios**, y los conductos genitales internos son las **trompas uterinas**, el **útero** y la **vagina**. Los genitales externos son los **labios mayores** y **menores** y el **clítoris**.

**Reseña de la estructura de la gónada femenina.** Los ovarios son órganos macizos cuyas unidades anatomofuncionales se denominan **folículos ováricos** (Fig. 1-3). Estos son compartimentos formados por células somáticas que alojan una sola célula germinal. Los folículos maduran a lo largo de varios ciclos hasta que, en uno de ellos, un único folículo maduro ovula eliminando una gameta. Existen folículos en diversos estados de maduración. El proceso de **maduración folicular** se ilustra en la serie de esquemas de la Figura 1-4. Un folículo en desarrollo posee una célula germinal, el ovocito, y células somáticas con función endocrina (secretan hormonas femeninas): las **células foliculares** y las **células de la teca interna**. El folículo ovárico está también rodeado por una capa delgada de tejido conectivo: la **teca externa**. Descripciones sobre la histofisiología del ovario se hallan en textos de Histología y Fisiología.

Los ovarios no poseen continuidad anatómica con las trompas uterinas (véase Fig. 1-2). La gameta es liberada a la superficie del ovario junto con líquido folicular y ambos son captados por las fimbrias de las trompas.

#### *Aparato reproductor masculino*

**Anatomía.** En el varón (Fig. 1-5) las gónadas son los **testículos**, y los conductos genitales internos o vías espermáticas son: **tubos seminíferos**, **red testicular**, **conos eferentes**, **epidídimo**, **conductos deferentes**, **conductos eyaculadores** y **uretra peneana**. También

Biblioteca Médica Virtual

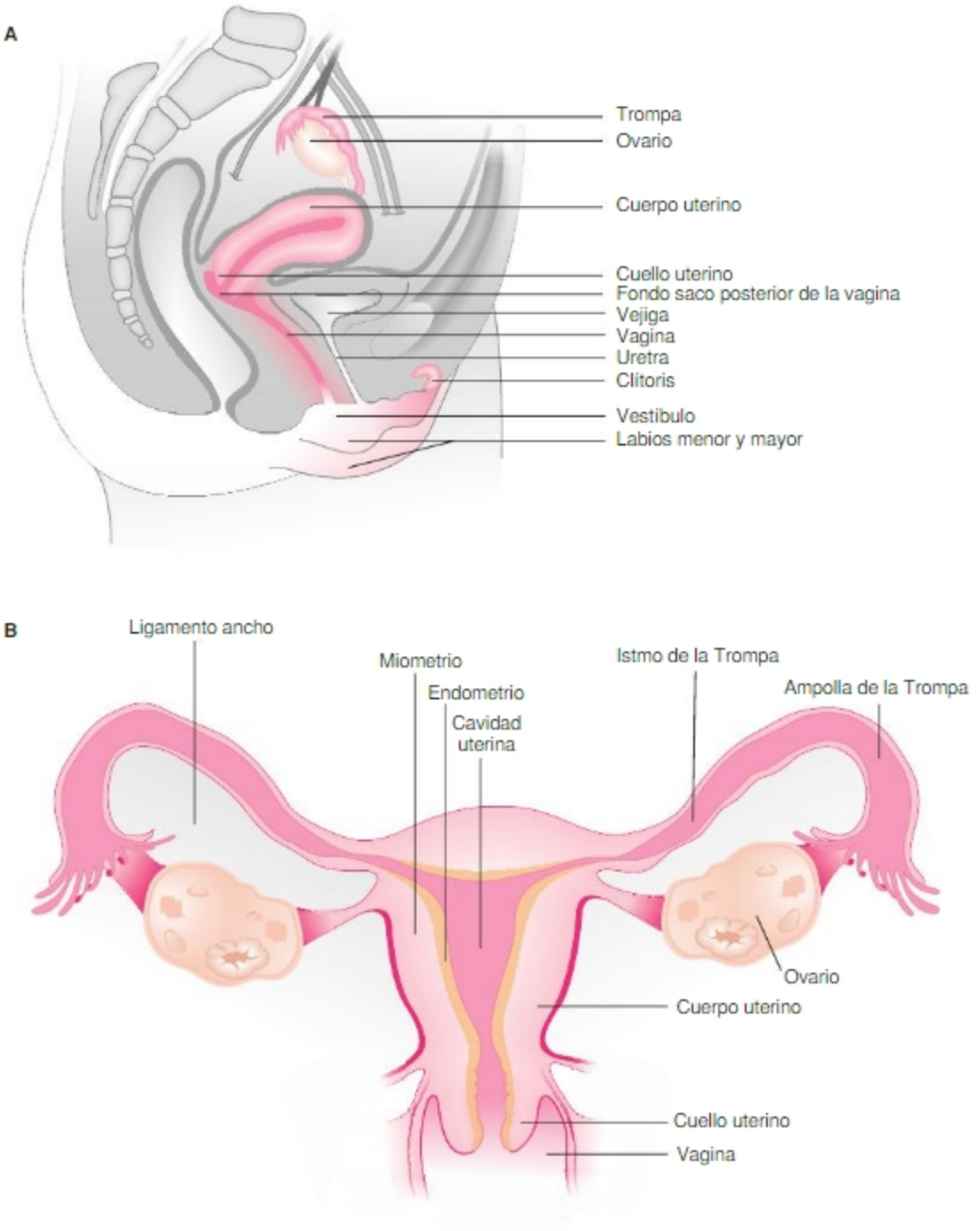


**Fig. 1-2.** Esquema simplificado de la anatomía del aparato reproductor femenino. **A.** Vista sagital. **B.** Vista frontal. El ovocito II se forma en el ovario; una vez liberado, es captado por el oviducto. Si es fecundado, el embrión es transportado hasta el útero, donde queda hasta el final de la gestación. El ovario y la ampolla de la trompa fueron desplazados lateralmente en el dibujo.

poseen glándulas exocrinas como las **vesículas seminales**, la **próstata** y otras (véase también Fig. 1-6).

**Reseña de la estructura de la gónada masculina.** Los testículos son órganos macizos cuyas unidades anatomofuncionales son los **túbulos seminíferos** (Fig. 1-6). Estos son tubos epiteliales formados por células somáticas (sustentaculares o de **Sertoli**), entre las cuales se alojan las células germinales que se hallan en diversos estados de maduración. Los túbulos seminíferos desembocan en la **red testicular de Haller** desde donde parten los **conos eferentes** que desembocan en el **epidídimo**.

El túbulo seminífero posee dos compartimentos separados por una zónula occludens (Fig. 1-7): **a)** uno **basal** en

Biblioteca Médica Virtual

el que se ubican las espermatogonias y **b)** uno **luminal** en el que se encuentran las células que ya han iniciado la meiosis. Desde la zona basal hasta la apical del túbulo seminífero se encuentran células en estados crecientes de avance de la **meiosis**. Finalizada la diferenciación, el espermatozoide es liberado a la luz (espermiación). En el tejido conectivo se alojan las células endocrinas de **Leydig,** secretantes de hormonas masculinas. Descripciones sobre la histofisiología del testículo se hallan en textos de Histología y Fisiología.

### *Carácter cíclico de la función reproductora. Control hormonal*

En ambos sexos la función reproductora se encuentra bajo control **psiconeuroendocrino**. El control neuroendocrino se inicia en la pubertad. Una parte del sistema nervioso central (**hipotálamo**) posee un conjunto de núcleos que producen hormonas liberadoras de gonadotrofinas (p. ej., LHRH [hormona liberadora de hormona luteinizante y otras]). Las hormonas liberadoras hipotalámicas actúan sobre la **adenohipófisis** controlando la liberación de gonadotrofinas (hormonas que actúan sobre las gónadas). A su vez, las gonadotrofinas de la adenohipófisis tienen como blanco (diana) a las gónadas y otras glándulas endocrinas y exocrinas que actúan directa o indirectamente en la función reproductora. El control neuroendocrino conforma una red autorregulable (Fig. 1-8) por interacciones recíprocas excitatorias e inhibitorias (positivas y negativas) en la que las hormonas fluctúan con cierto período y en relación con dichas fluctuaciones el aparato reproductor funciona cíclicamente aunque diferentemente en varones y mujeres.

**En la mujer**, desde la pubertad en adelante, existe una producción cíclica de hormonas hipotalámicas e hipofisarias (Fig. 1-9). Estas fluctuaciones instalan un ciclo ovárico que a su vez instala un ciclo en el resto del aparato reproductor: trompas, útero, vagina, genitales externos, mamas, etc. El aspecto más ostensible del ciclo reproductor femenino, de conocimiento general, es el ciclo menstrual de unos 28 días. **En el varón** también existe una producción cíclica de gametas en cada túbulo seminífero. Sin embargo, dado que los ciclos de diferentes tubos seminíferos se encuentran desfasados, hay una producción permanente de gametas. Para más información sobre el ciclo del epitelio seminífero consultar textos de Histología y/o Fisiología.

## Gametogénesis: ovogénesis y espermatogénesis

Utilizaremos el término **gametogénesis** para referirnos globalmente al proceso por el cual se originan las células germinales durante el desarrollo embrionario y los cambios ulteriores que sufren en las gónadas en edad

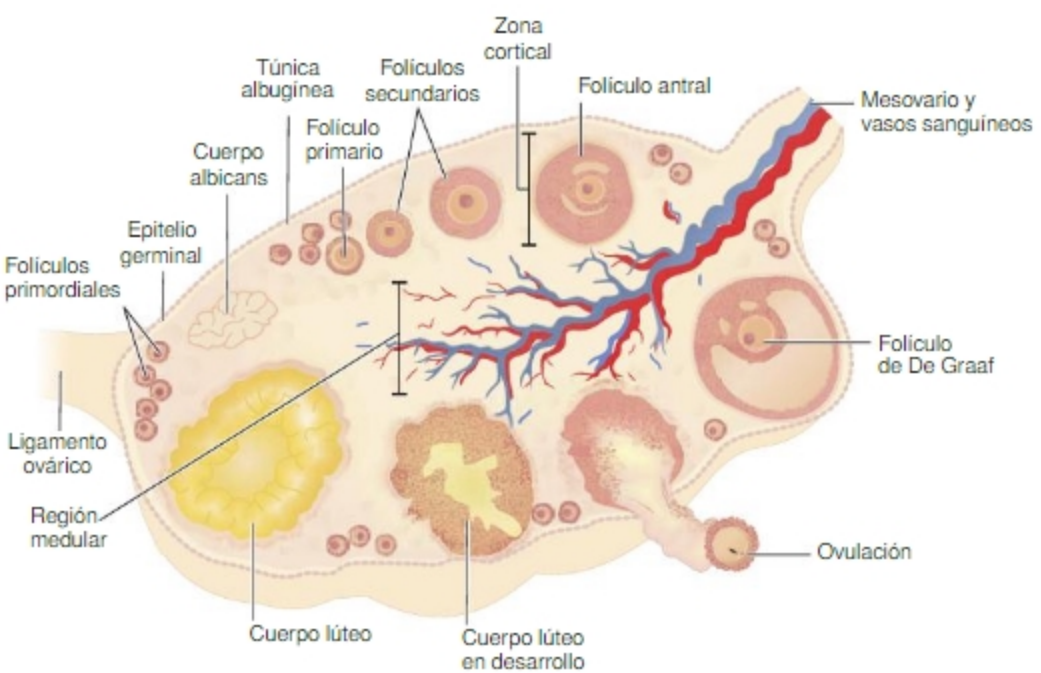


Fig. 1-3. Esquema de la estructura histológica del ovario. Presenta una región medular central de tejido conectivo ricamente vascularizado y una región cortical. En esta se hallan folículos en distintos estados de maduración y algún cuerpo amarillo y cuerpos albicans.

Biblioteca Médica Virtual

el que se ubican las espermatogonias y **b)** uno **luminal** en el que se encuentran las células que ya han iniciado la meiosis. Desde la zona basal hasta la apical del túbulo seminífero se encuentran células en estados crecientes de avance de la **meiosis**. Finalizada la diferenciación, el espermatozoide es liberado a la luz (espermiación). En el tejido conectivo se alojan las células endocrinas de **Leydig,** secretantes de hormonas masculinas. Descripciones sobre la histofisiología del testículo se hallan en textos de Histología y Fisiología.

### *Carácter cíclico de la función reproductora. Control hormonal*

En ambos sexos la función reproductora se encuentra bajo control **psiconeuroendocrino**. El control neuroendocrino se inicia en la pubertad. Una parte del sistema nervioso central (**hipotálamo**) posee un conjunto de núcleos que producen hormonas liberadoras de gonadotrofinas (p. ej., LHRH [hormona liberadora de hormona luteinizante y otras]). Las hormonas liberadoras hipotalámicas actúan sobre la **adenohipófisis** controlando la liberación de gonadotrofinas (hormonas que actúan sobre las gónadas). A su vez, las gonadotrofinas de la adenohipófisis tienen como blanco (diana) a las gónadas y otras glándulas endocrinas y exocrinas que actúan directa o indirectamente en la función reproductora. El control neuroendocrino conforma una red autorregulable (Fig. 1-8) por interacciones recíprocas excitatorias e inhibitorias (positivas y negativas) en la que las hormonas fluctúan con cierto período y en relación con dichas fluctuaciones el aparato reproductor funciona cíclicamente aunque diferentemente en varones y mujeres.

**En la mujer**, desde la pubertad en adelante, existe una producción cíclica de hormonas hipotalámicas e hipofisarias (Fig. 1-9). Estas fluctuaciones instalan un ciclo ovárico que a su vez instala un ciclo en el resto del aparato reproductor: trompas, útero, vagina, genitales externos, mamas, etc. El aspecto más ostensible del ciclo reproductor femenino, de conocimiento general, es el ciclo menstrual de unos 28 días. **En el varón** también existe una producción cíclica de gametas en cada túbulo seminífero. Sin embargo, dado que los ciclos de diferentes tubos seminíferos se encuentran desfasados, hay una producción permanente de gametas. Para más información sobre el ciclo del epitelio seminífero consultar textos de Histología y/o Fisiología.

## Gametogénesis: ovogénesis y espermatogénesis

Utilizaremos el término **gametogénesis** para referirnos globalmente al proceso por el cual se originan las células germinales durante el desarrollo embrionario y los cambios ulteriores que sufren en las gónadas en edad

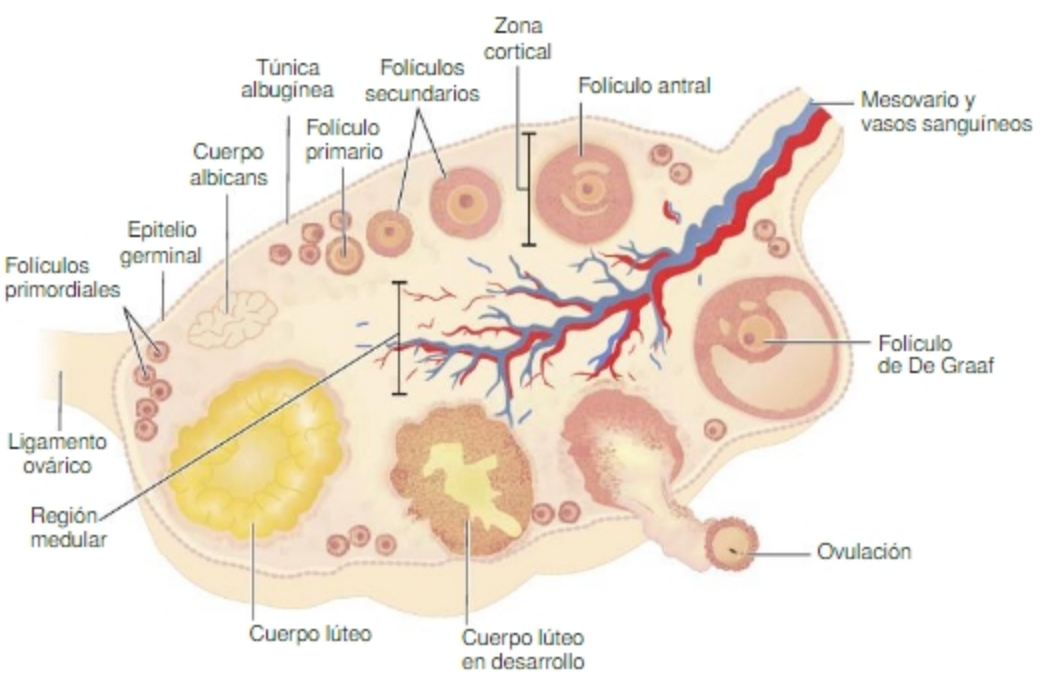


Fig. 1-3. Esquema de la estructura histológica del ovario. Presenta una región medular central de tejido conectivo ricamente vascularizado y una región cortical. En esta se hallan folículos en distintos estados de maduración y algún cuerpo amarillo y cuerpos albicans.

Biblioteca Médica Virtual

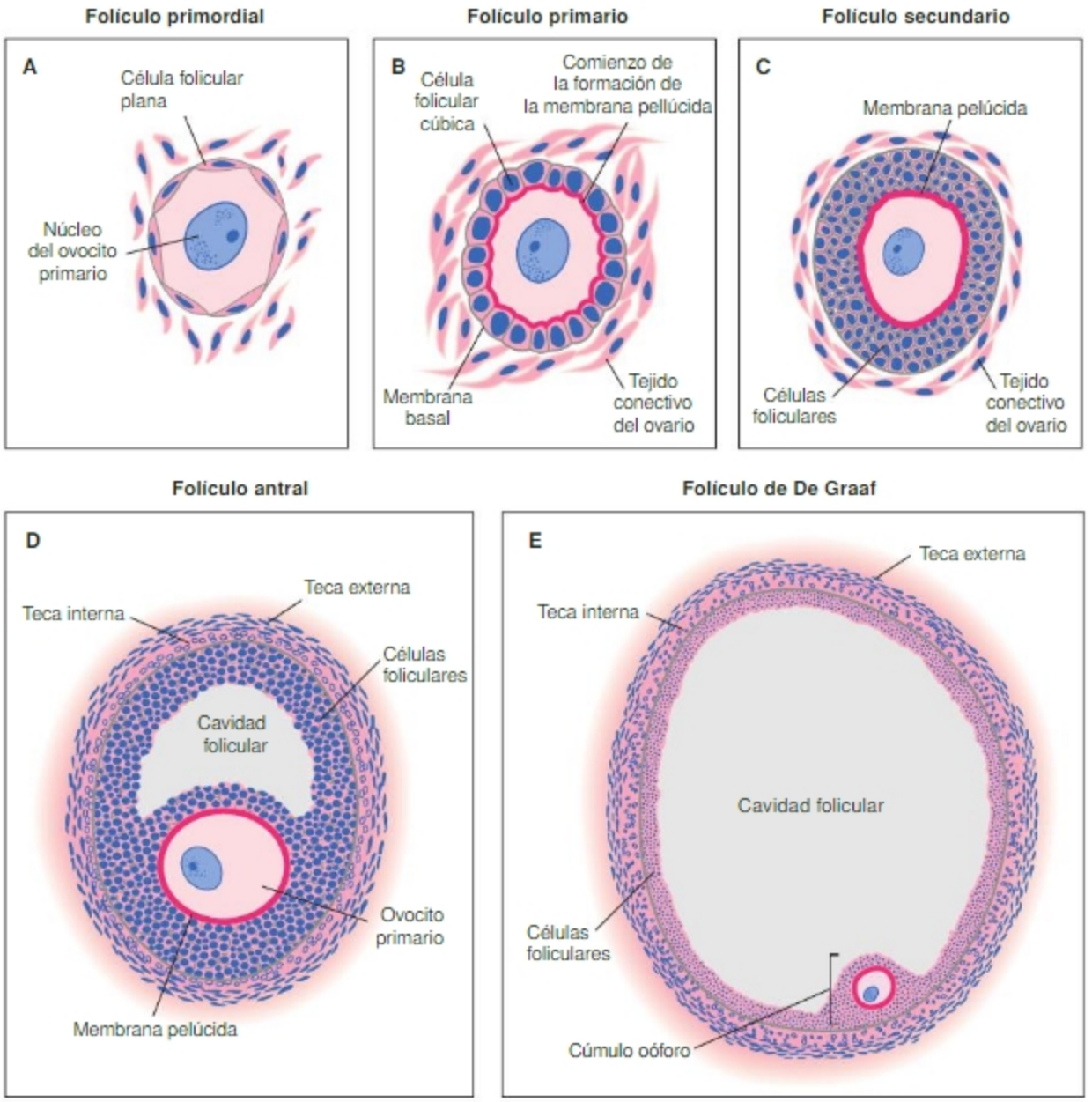


**Fig. 1-4.** Modificaciones foliculares durante la maduración del ovocito. **A.** Folículo primordial. **B-C.** Folículos preantrales en crecimiento (primario y secundario). Se inicia el depósito de la membrana pelúcida. Las células del intersticio ovárico que se adosan al folículo forman las tecas. **D.** Folículo antral (con cavidad) en crecimiento. El antro se forma por secreciones de las células foliculares. **E.** Folículo maduro o de De Graaf. El cúmulo oóforo, la cavidad folicular y las tecas interna y externa se encuentran completamente desarrollados.

reproductiva, por medio de los cuales se diferencian, maduran y se transforman en gametas. El concepto de gametogénesis incluye tanto el proceso de **meiosis** como el de **diferenciación de las gametas**.

## Origen de las células germinales y somáticas

La distinción entre células germinales y somáticas se instala durante el desarrollo embrionario. Este proceso será analizado en detalle más adelante. Las células germinales son identificables ya en el epiblasto del disco embrionario bilaminar (2ª semana de desarrollo [SD]). Durante la gastrulación (3ª SD) se desplazan hasta un anexo embrionario, el saco vitelino y, desde el período somítico (4ª SD) en adelante, regresan al embrión y se ubican en el esbozo de gónada (ovario o testículo) (Fig. 1-10). Allí evolucionan diferentemente en ambos sexos.

Biblioteca Médica Virtual

## Meiosis

Es un tipo de proliferación celular exclusivo de las células germinales y característica de la reproducción sexual. Está integrada por dos divisiones celulares sucesivas (Fig. 1-11). Durante la primera, denominada **reduccional**, se produce **a)** una recombinación de la información genética entre los cromosomas homólogos provenientes de cada progenitor y **b)** una reducción en el número de cromosomas. La segunda o **ecuacional** es similar a una mitosis. De esta forma, las células germinales, que durante la mayor parte de su evolución son diploides y se dividen por mitosis, finalizan realizando una meiosis y forman gametas haploides (n). Así, las gametas poseen una información genética combinada de ambos progenitores (véase Fig. 1-11.F). Entonces, la constitución genética de la célula huevo diploide resultante de la unión de dos gametas "n" consiste en una combinación de la información genética de los cuatro abuelos. Descripciones detalladas de la meiosis, de la ovogénesis y espermatogénesis se encuentran en textos de Histología.

**En la mujer**, las células germinales inician la meiosis durante el desarrollo embrionario y progresan hasta el estado de **diplotene** de la primera división meiótica (Fig. 1-12). Así, una niña nace con un número fijo (unos dos millones) de ovocitos I en diplotene.

**En el varón**, durante el desarrollo embrionario, las células germinales progresan solo hasta el estado de espermatogonia. Un niño nace con espermatogonias.

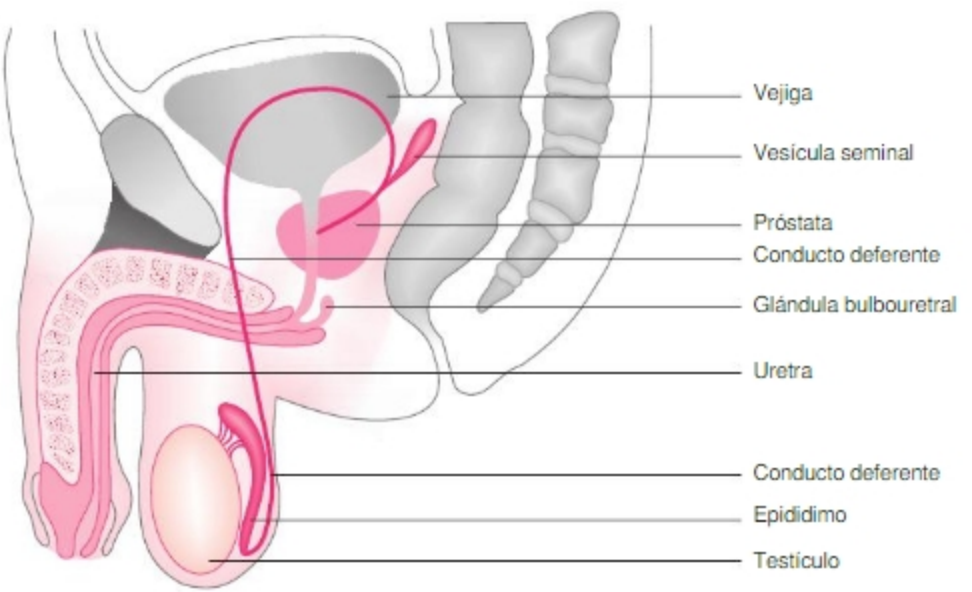


**Fig. 1-5.** Esquema simplificado de la anatomía del aparato reproductor masculino en vista sagital. Las células germinales se forman en los testículos y se transportan por medio del epidídimo, el conducto deferente y la uretra. Tanto el epidídimo como las glándulas accesorias, la próstata y las vesículas seminales participan en la elaboración del líquido seminal.

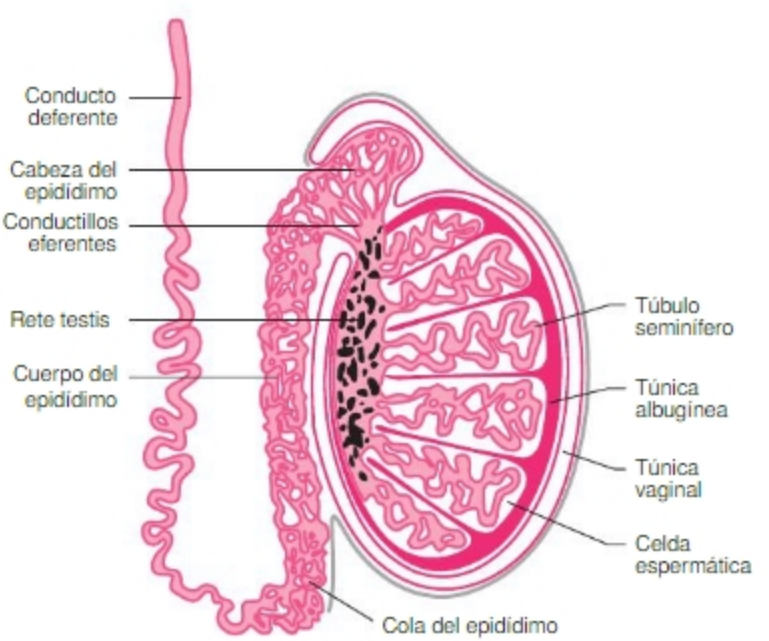


**Fig. 1-6.** Esquema de la organización del testículo y las vías espermáticas. Ilustra cómo se organizan los diversos tejidos y estructuras que integran el testículo (túbulos seminíferos, rete testis, conos eferentes) y su comunicación con el epidídimo. La túnica albugínea forma tabiques de tejido conectivo.

Biblioteca Médica Virtual

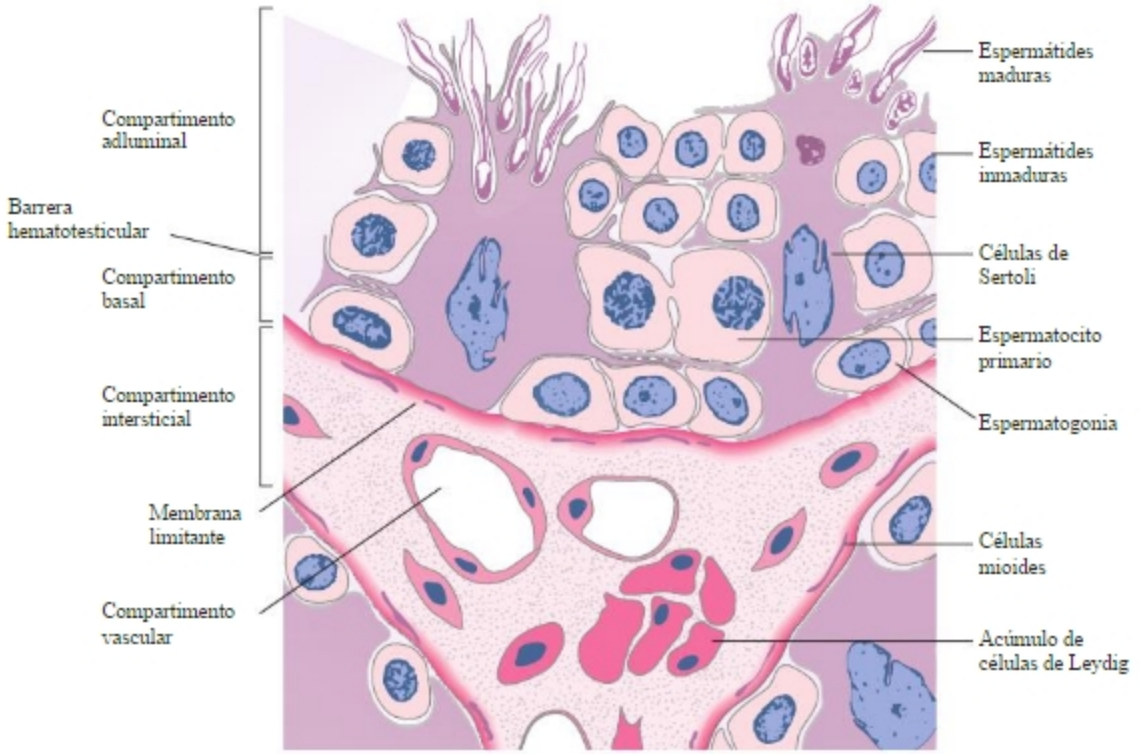


**Fig. 1-7.** Esquema de la estructura histológica de los túbulos seminíferos y del intersticio testicular. Se ilustran los principales tipos celulares, sus relaciones y los compartimentos en que se encuentran.

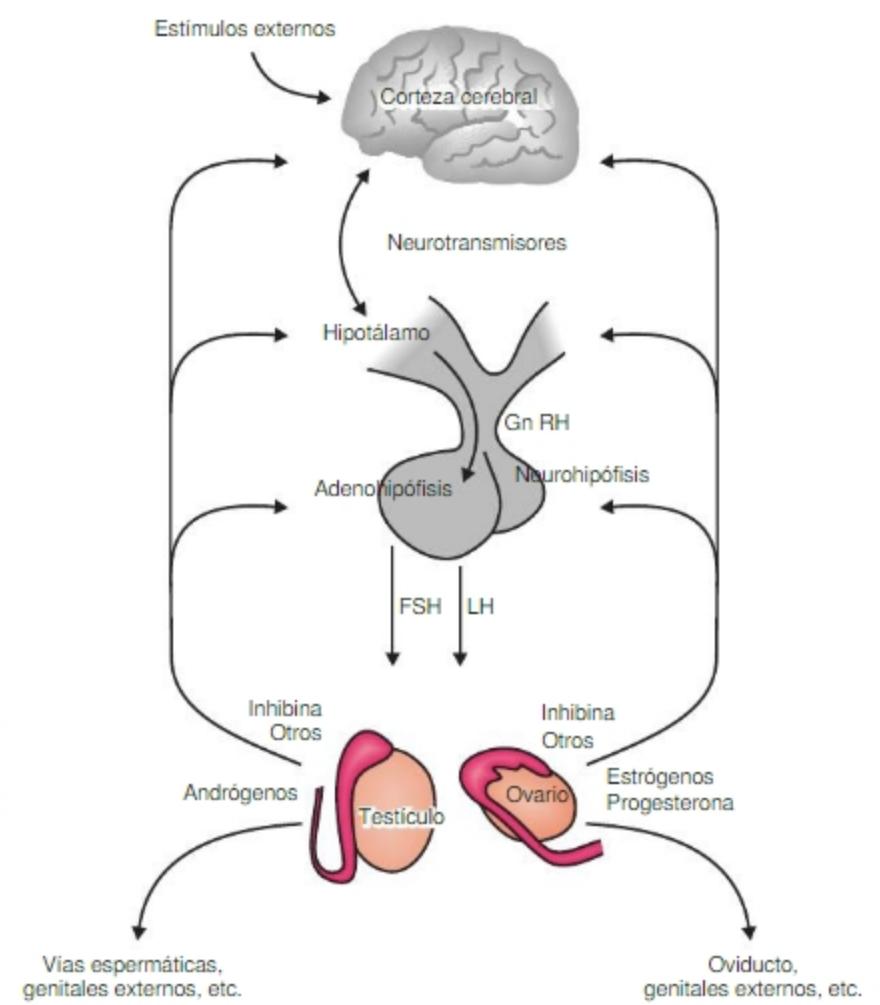


**Fig. 1-8.** Esquema del eje neuroendocrino hipotálamo-hipófiso-gonadal. Las hormonas hipotalámicas liberadoras (LHRH/GnRH) son transportadas por los capilares hasta la hipófisis. Allí se secretan FSH y LH, que regulan la función de las gónadas. Las hormonas secretadas por estas regulan retroactivamente niveles superiores del eje y actúan sobre los órganos del aparato reproductor y otros tejidos u órganos blanco (diana) periféricos.

Biblioteca Médica Virtual

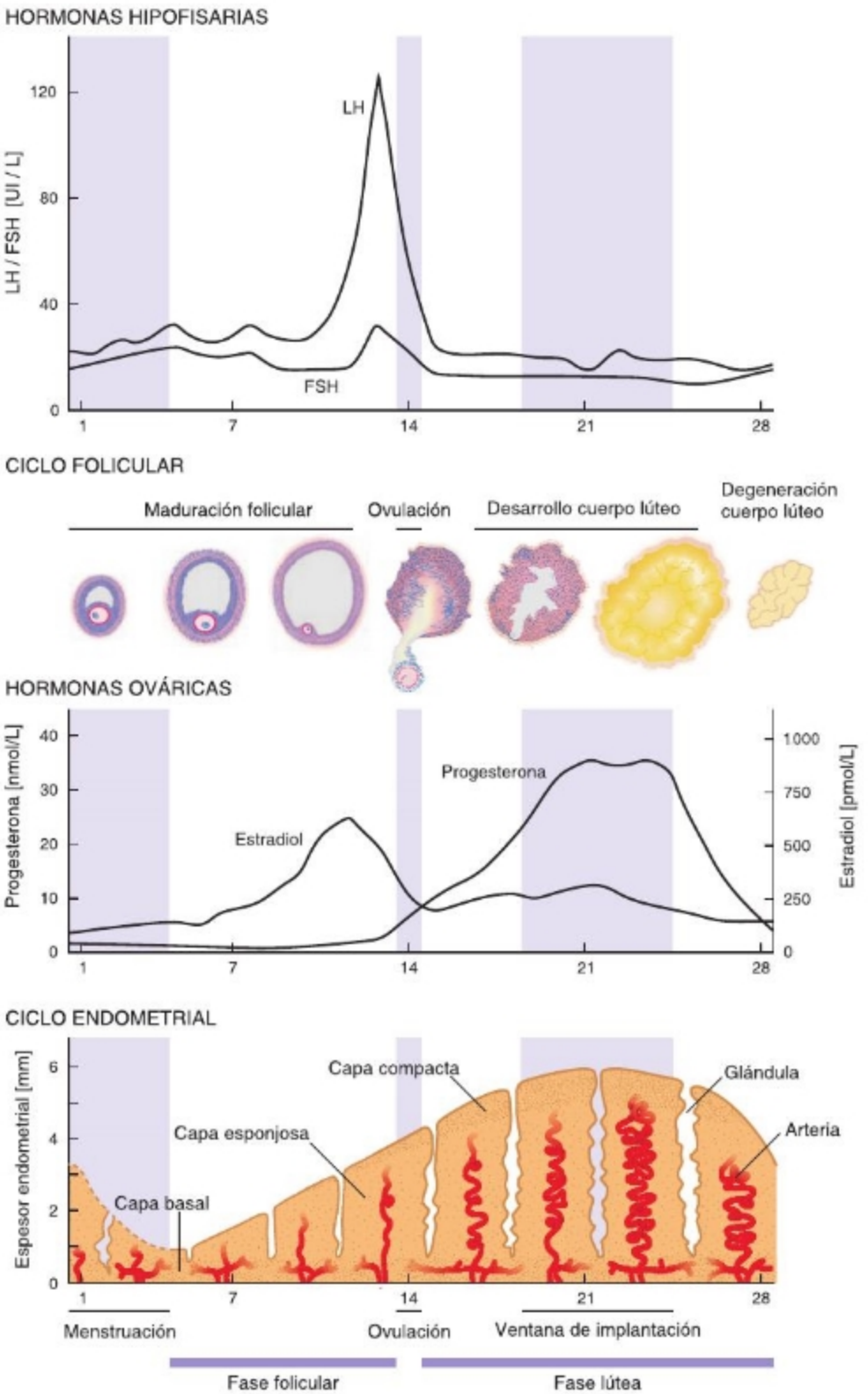


**Fig. 1-9.** Esquema del ciclo reproductor femenino. La liberación cíclica de gonadotrofinas instala el ciclo de liberación de hormonas ováricas (ciclo folicular), que a su vez instalan el ciclo endometrial. Durante la fase folicular o estrogénica el folículo madura, el ovocito se diferencia y el endometrio progresa por la fase proliferativa. La ovulación se produce alrededor del día 14. A continuación se forma el cuerpo lúteo, se ingresa en la fase progestacional y el endometrio adquiere características que le permiten participar de la implantación. Si no hay fecundación, al final de la fase progestacional se produce la menstruación.

Biblioteca Médica Virtual

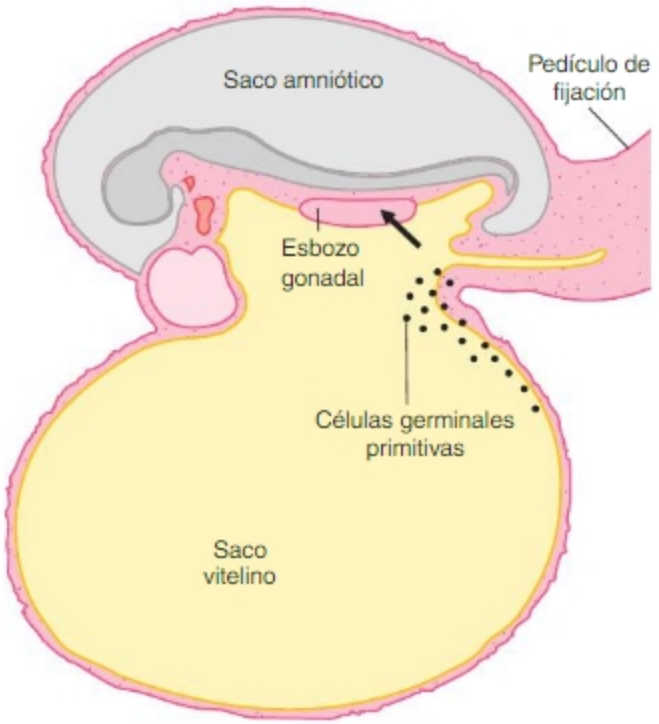


**Fig. 1-10.** Ubicación de las células germinales primitivas en el saco vitelino al final de la 3ª semana y ulterior migración al esbozo gonadal.

En ambos sexos estas células se mantienen en latencia hasta la pubertad, cuando se reinician los procesos de ovogénesis y espermatogénesis.

Las citocinesis de la meiosis se producen de modo diferente en la mujer y en el varón. En la ovogénesis la célula germinal realiza dos divisiones asimétricas de modo que cada ovocito I origina una sola gameta "n" y 2 glóbulos polares (Fig. 1-13.A). En el caso de la espermatogénesis, a partir de cada espermatocito I se generan 4 gametas "n" (Fig. 1-13.B).

También existen diferencias temporales y de ubicación espacial entre los procesos de ovogénesis y espermatogénesis. Las Figuras 1-14 y 1-15 ilustran dichas diferencias.

## Diferenciación de las gametas

La diferenciación de las gametas se inicia recién en la pubertad.

**La gameta femenina.** En la ovogénesis, la diferenciación se produce durante la maduración folicular. Vale decir, mientras el folículo evoluciona desde el estado de folículo primario hasta el de De Graaf (véase Fig. 1-4).

El proceso involucra un crecimiento –desde unos 35 µm hasta 125-150 µm de diámetro– en buena parte debido al almacenamiento de moléculas informativas (complejos macromoleculares: ARNm-proteínas de larga vida media (que participan en el control genético materno) y de componentes citoplasmáticos (componentes precursores del elementos del citoesqueleto y precursores de membranas) que serán utilizados durante la embriogénesis temprana (véase Capítulo 2: El período presomítico. Segmentación de la célula huevo y gastrulación).

La diferenciación involucra también muchos cambios en la superficie del ovocito (Figs. 1-16 y 1-17) que sirven al efecto de interactuar con los espermatozoides. En la interfaz entre el ovocito y las células foliculares adyacentes se desarrolla una gruesa capa de matriz extracelular de composición glucoproteica, la **membrana pelúcida**. A esta se encuentran ancladas las células foliculares que forman el **cúmulo oóforo**. Estas células foliculares poseen microvellosidades que atraviesan la membrana pelúcida y contactan, formando uniones nexo con el ovocito. El ovocito desarrolla también una gruesa capa superficial, la **corteza**, que está formada por macromoléculas de la matriz de superficie celular, la membrana plasmática y componentes del citoplasma submembranoso. La membrana posee superficie irregular y muchas depresiones y microvellosidades. Las depresiones son uniones nexo invaginadas con microvellosidades de las células foliculares. Externamente, la membrana plasmática posee una red proteica que la mantiene unida a la membrana pelúcida. Debajo de la membrana plasmática, se desarrollan tres componentes ultraestructurales importantes: **a)** una densa trama de citoesqueleto submembranoso con gruesos haces de microfilamentos de actina; **b)** vesículas corticales (lisosomas modificados que contienen enzimas proteolíticas y otros componentes biológicos) y **c)** gran cantidad de vesículas del retículo endoplasmático liso que almacenan $Ca^{+2}$.

La diferenciación del ovocito está controlada por un genoma diploide. Durante su diferenciación, el ovocito I es diploide y se encuentra detenido en diplonema de la profase I. En el día 14 del ciclo reproductor, en un solo folículo de De Graaf se produce la **maduración del ovocito,** que se transforma en gameta. La maduración alude a la finalización de la división reduccional (con la eliminación del 1er glóbulo polar) y el inicio de la división ecuacional que progresa hasta el estado de metafase. El ovocito II se detiene en metafase y así es ovulado. Solo luego de la fecundación se completa la meiosis. Así, la diferenciación de la gameta femenina precede a la terminación de la meiosis (véase Fig. 1-14).

**La gameta masculina.** En el caso de la espermatogénesis, la diferenciación del espermátide (n) en espermatozoide, denominada **espermiogénesis**, se inicia luego de finalizada la meiosis. Pese a ello, la espermiogénesis también es controlada por un genoma diploide. Ello se debe a que las citocinesis no se completan. Así, todos los espermátides

Biblioteca Médica Virtual

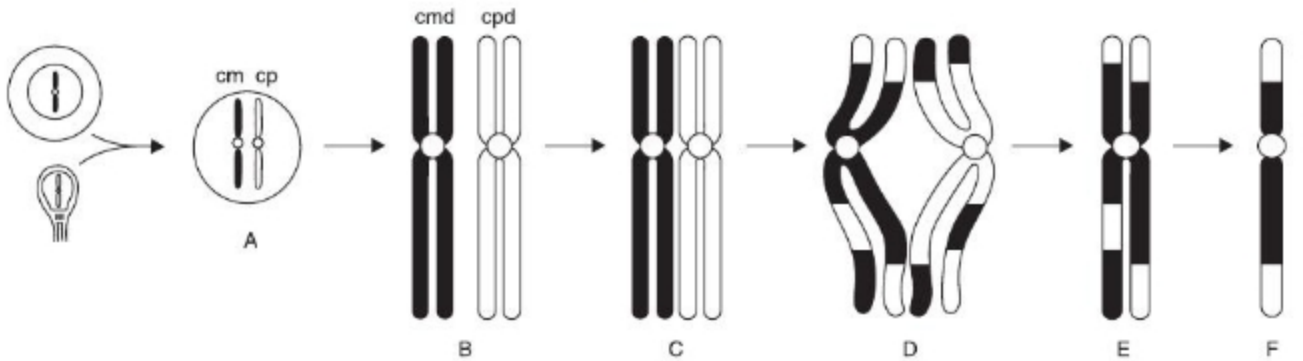


**Fig. 1-11.** Recombinación genética en la meiosis. Se representa un solo par de cromosomas homólogos. Cada uno de los elementos del par es aportado por una de las gametas. **A.** Par de cromosomas homólogos del individuo, integrado por un cromosoma materno (cm) y uno paterno (cp), resultante de la unión de las gametas. **B.** En las células germinales de dicho individuo, en la profase de la primera división meiótica, ambos elementos del par están duplicados y apareados (cpd: cromosoma paterno duplicado; cmd: cromosoma materno duplicado). **C.** Detalle de B para mostrar el apareamiento punto a punto de las cromátides. Los segmentos correspondientes se encuentran enfrentados. **D.** Formación de los quiasmas: se ha producido una traslocación recíproca o entrecruzamiento entre las cromátides apareadas. Segmentos de las cromátides del cromosoma paterno se transfieren al materno, y viceversa. **E.** Después del entrecruzamiento los cromosomas se separan, la célula se divide y cada cromosoma va a una de las células hijas resultantes (cito II). En este estado la célula posee la mitad del número de cromosomas. Pero el cromosoma se encuentra duplicado; sus cromátides presentan una combinación de genes maternos y paternos. **F.** En la segunda división ecuacional se separan las dos cromátides, la gameta resultante tendrá cromosomas en los cuales existirá una combinación de genes maternos y paternos. El individuo que resulta de la fecundación de esta gameta tendrá una dotación génica formada por una mezcla de los genes de sus abuelos.

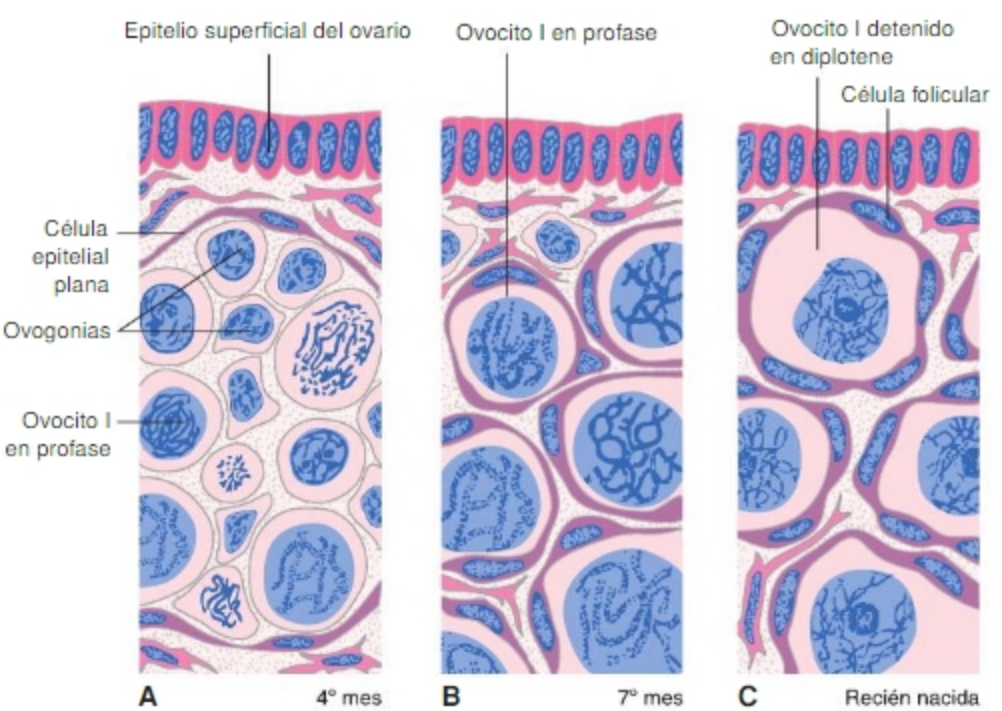


**Fig. 1-12.** Esquemas de la histología del ovario en diferentes estados de desarrollo. **A.** Cuarto mes de vida intrauterina: ovogonias dispuestas en acúmulos rodeados por una única capa de células epiteliales planas (futuras células foliculares). Algunas ovogonias se hallan en mitosis. Otras se han diferenciado en ovocitos I y han comenzado la primera división meiótica. **B.** Séptimo mes de vida intrauterina: la mayor parte de las ovogonias se ha diferenciado en ovocitos I que han iniciado la profase de la primera división meiótica. Los ovocitos se hallan rodeados de una capa de células foliculares planas. Se produce un gran incremento de tamaño del ovocito. **C.** En la niña recién nacida, los ovocitos I de los folículos primarios se hallan detenidos en diplotene. Antes de la pubertad, muchos folículos se activan pero degeneran. Desde la pubertad en adelante, son reclutados e ingresan en el ciclo ovárico.

Biblioteca Médica Virtual

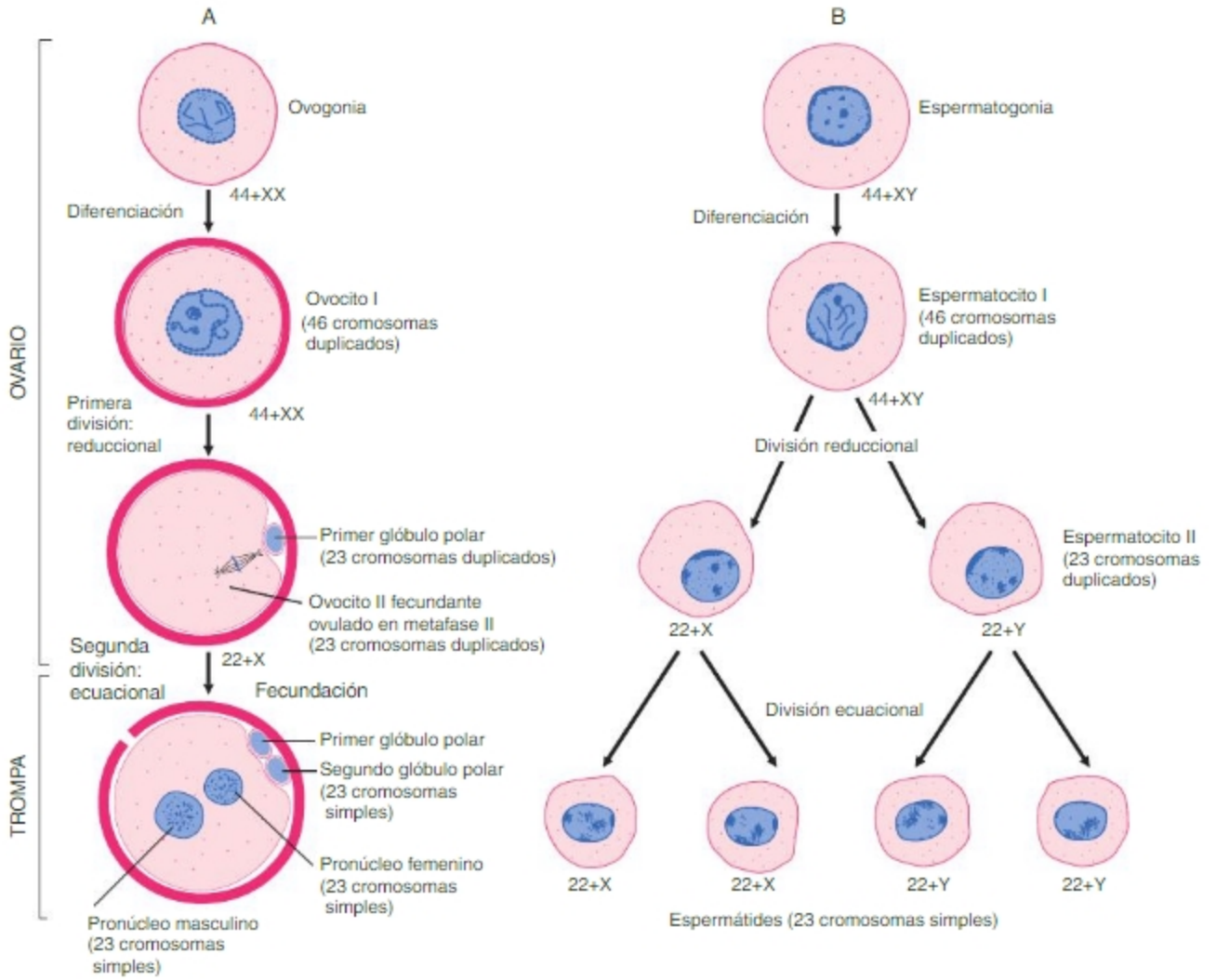


**Fig. 1-13.** Esquemas de las citocinesis de la meiosis. **A.** Durante la ovogénesis, a partir de un ovocito se origina una gameta (ovocito II en metafase) que conserva el citoplasma organizado de la célula germinal y una dotación (n) de cromosomas y tres cuerpos polares. **B.** Durante la espermatogénesis, a partir de un espermatocito I se originan cuatro espermatozoides.

generadas a partir de una espermatogonia se encuentran conectadas por puentes citoplasmáticos formando un sincitio (Fig. 1-18).

Durante su diferenciación, la espermátide se transforma de una célula esférica de unos 8 µm de diámetro a la forma hidrodinámica del espermatozoide (cabeza 4-5 por 2,5-3,5 µm y flagelo de unos 50 µm). Pierde la mayor parte del citoplasma, el núcleo se condensa y, entre este y la membrana plasmática, se forma el **acrosoma**, un gran lisosoma modificado resultante de la fusión de vesículas generadas en el aparato de Golgi. En el polo opuesto al acrosoma se ubica un centríolo, a partir del cual se organiza el flagelo. En la pieza intermedia de este se ubican gran cantidad de mitocondrias necesarias para su movilidad (Fig. 1-19). Durante la espermiogénesis, las espermátides se alojan en invaginaciones de la membrana plasmática de la célula de Sertoli. Finalizada la espermiogénesis, se produce la **espermiación** o liberación de los espermatozoides a la luz de los túbulos seminíferos. Las Figuras 1-20 y 1-21 ilustran los cambios ultraestructurales que conducen a la formación de la cabeza del espermatozoide.

Los espermatozoides recién espermiados, aunque están terminalmente diferenciados desde el punto de vista ultraestructural, no poseen capacidad fecundante. Ellos se modifican a lo largo de las vías espermáticas y adquieren una composición molecular de superficie integrada principalmente por moléculas que se secretan en el epidídimo y que se depositan sobre su superficie. Este proceso de **maduración epididimaria** es necesario para que el espermatozoide adquiera capacidad fecundante (SC La maduración epididimaria. Bases moleculares y consecuencias). El médico puede conocer el estado funcional del epidídimo mediante un ensayo de laboratorio conocido como espermograma.

Biblioteca Médica Virtual

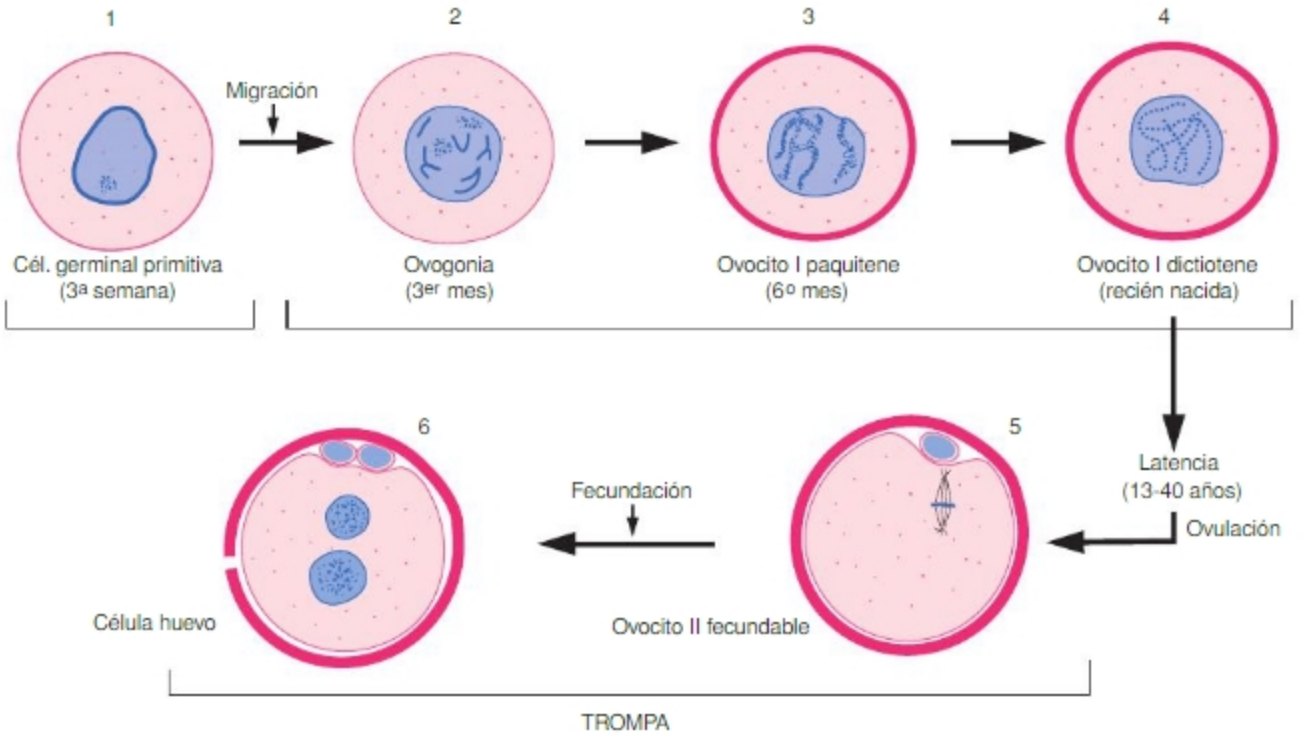


**Fig. 1-14.** Ubicación espacial y temporal de las diversas etapas de la ovogénesis. Las células germinales primitivas (1) aparecen en epiblasto durante la 2ª SD, luego migran al saco vitelino durante la 3ª SD; más tarde migran al ovario, donde inician la meiosis (2-4). Al nacer (4), una niña posee ovocitos I detenidos en el estado de diplotene. Después de una latencia de 13 a 40 años, se transforman en ovocitos II y son ovulados (5) (uno en cada ciclo). Una vez en la trompa, si es fecundado, se transforma en célula huevo (6).

**Fig. 1-15.** Ubicación espacial y temporal de las diversas etapas de la espermatogénesis. Las células germinales primitivas (1) aparecen en epiblasto durante la 2ª SD, más tarde migran al saco vitelino durante la 3ª SD; luego migran al testículo, donde se diferencian en espermatogonias (2). Al nacer, un niño posee espermatogonias. Después de una latencia de 11 a 14 años, con la llegada de la pubertad, se inicia la espermatogénesis (3). El pasaje de espermatogonia a espermatozoide dura unos 70 días. La espermatogénesis es un proceso continuo.

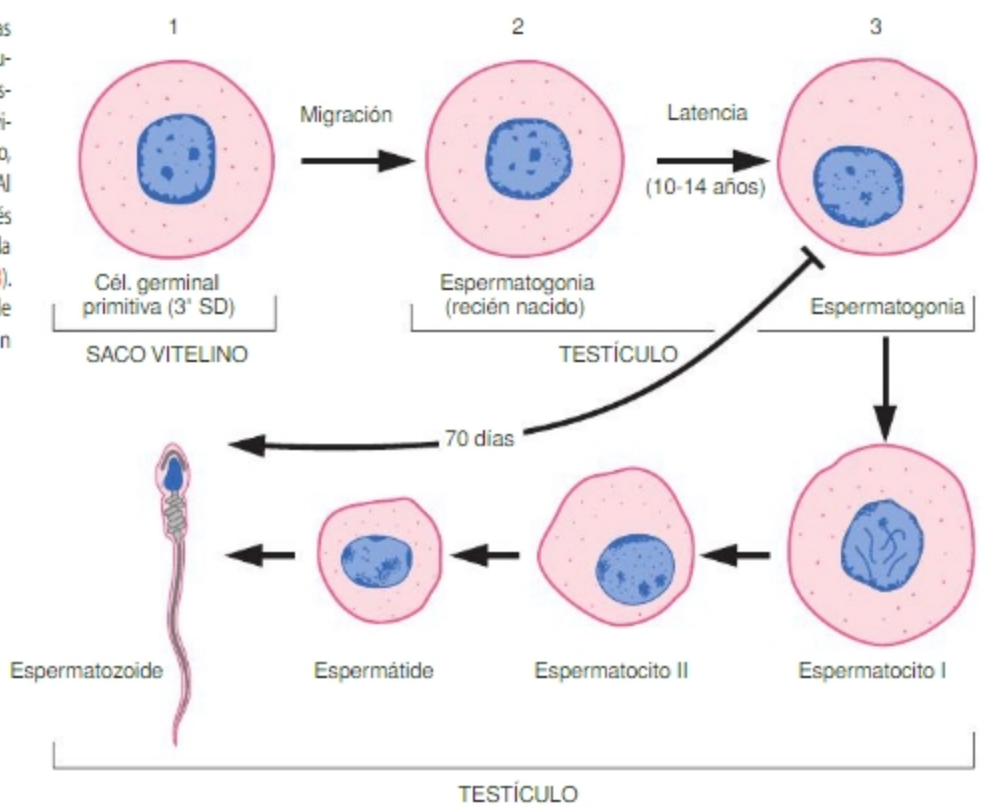


Biblioteca Médica Virtual

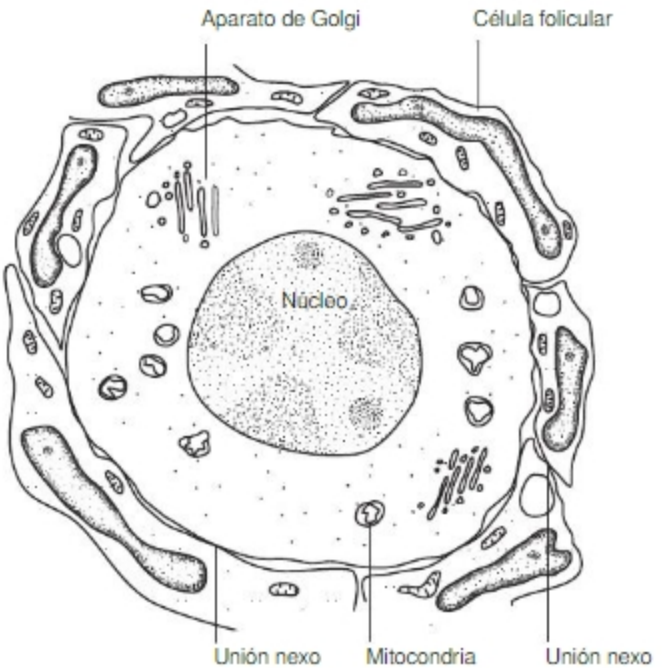


**Fig. 1-16.** Esquema de la ultraestructura del folículo primario. Las células foliculares delimitan la cavidad en la que el ovocito I se diferencia. El ovocito I, de superficie lisa, desarrolla uniones nexo con las células foliculares. Estas también poseen uniones nexo entre sí. No se ha formado aún la membrana pelúcida.

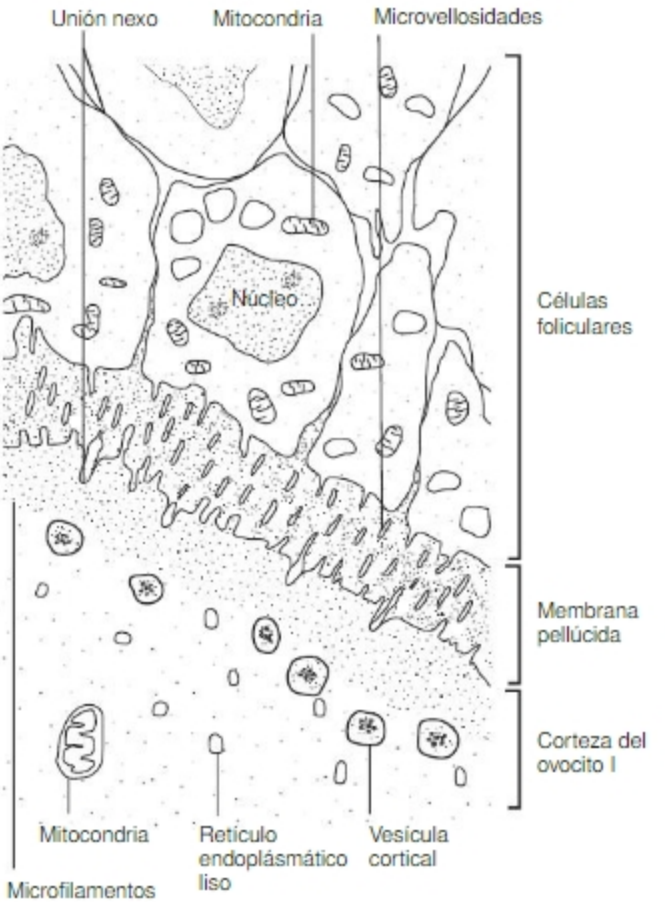


**Fig. 1-17.** Esquema de la diferenciación ultraestructural de la superficie del ovocito. Compárese con la **Fig. 1-16.** La membrana plasmática posee invaginaciones y, al igual que las células foliculares, largas microvellosidades. Estas atraviesan la membrana pelúcida y permiten las interacciones ambas células. Los extremos de las microvellosidades de las células foliculares y las depresiones del ovocito son uniones nexo invaginadas. Entre células foliculares, también existen uniones nexo.

# Fecundación

## Concepto de fecundación: estados inicial y final. Etapas

El concepto varía de acuerdo con la extensión, la complejidad o la proyección médica que quiera asignarse al proceso. Desde el punto de vista didáctico, con el objeto de evitar omisiones, conviene considerar como **etapa inicial** de la fecundación al momento en que se produce la ovulación de la gameta femenina y el depósito del semen en la vagina y, como **etapa final,** a la anfimixis.

Desde el punto de vista médico es recomendable considerar todos los procesos comprendidos entre dichos límites como incluidos en la fecundación, pues alteraciones en la mayor parte de ellos pueden ocasionar fallas en la fecundación y en la incapacidad de una pareja para concebir hijos.

Las etapas por considerar son varias e incluyen la liberación de las gametas, su transporte a través del oviducto, su encuentro, los cambios que sufren ambas interactivamente, como la reacción acrosómica, la denudación, el reconocimiento, la unión de las gametas y la activación de la célula huevo que finaliza en la anfimixis. En sucesivas secciones trataremos cada una de estas etapas.

## Condiciones óptimas para la fecundación

La mayor parte de los coitos fecundantes se producen unos días antes de la ovulación (SC El istmo de la trompa como reservorio de espermatozoides no capacitados. La prevención o el retardo de la capacitación). La **ovulación** se produce en la mitad del ciclo reproductor femenino. El coito fecundante es en general previo a la ovulación o periovulatorio pues **a)** luego de la ovulación el ovocito envejece rápido reduciendo su capacidad fecundante y **b)** el líquido del oviducto posee máxima potencia capacitante para el espermatozoide en el momento de la ovulación.

Biblioteca Médica Virtual

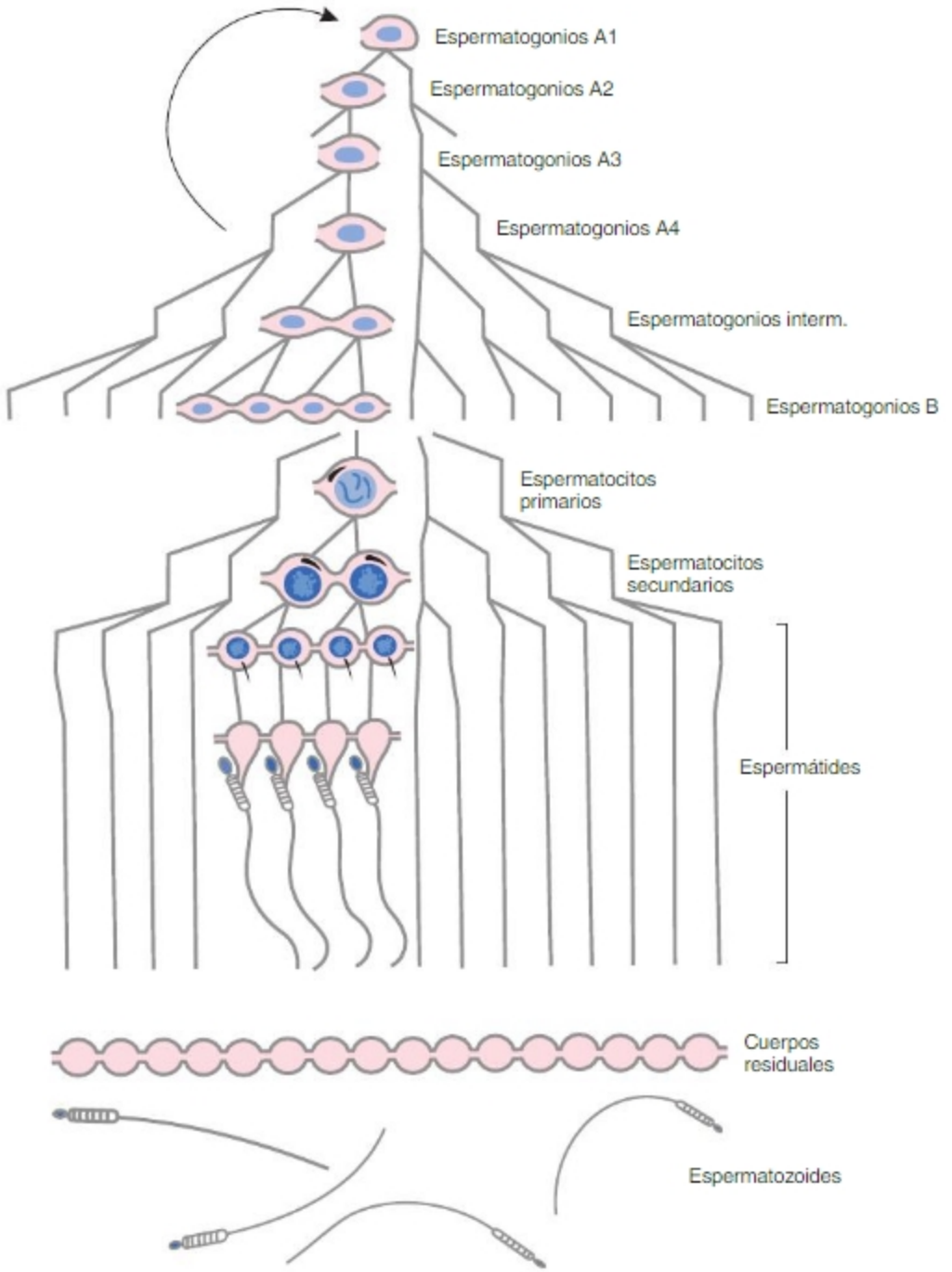


**Fig. 1-18.** Patrón proliferativo de la progenie espermática. Se ilustran los ciclos celulares que ocurren durante la gametogénesis. Las gonias tipo A, que se hallan en el compartimento basal del túbulo seminífero (véase Fig. 1-7), son una población autorrenovante. Al convertirse en tipo B, pasan al compartimento adluminal, donde ocurren los restantes ciclos. La organización sincitial, por medio de puentes citoplasmáticos, se mantiene hasta el final de la espermiogénesis, cuando se produce la espermiación.

Desde el punto de vista médico y social debe agregarse que al concepto de condición óptima para la fecundación, y la consiguiente procreación, se asocia también al concepto de **a)** pareja adulta, **b)** madura, **c)** inserta productivamente en la sociedad, **d)** con deseo y decisión de procrear y **e)** capacidad para ejercer una paternidad responsable.

## Maduración y liberación de las gametas

Hemos mencionado que la maduración de la gameta femenina (pasaje de ovocito I en diplonema a ovocito II en metafase) se produce en el transcurso del día 14 del ciclo. En dicho día se produce la ovulación que consiste en la eliminación del **complejo ovular** integrado por: **a)** el **ovocito II** en metafase, con **b)** la **membrana pelú-**

Biblioteca Médica Virtual

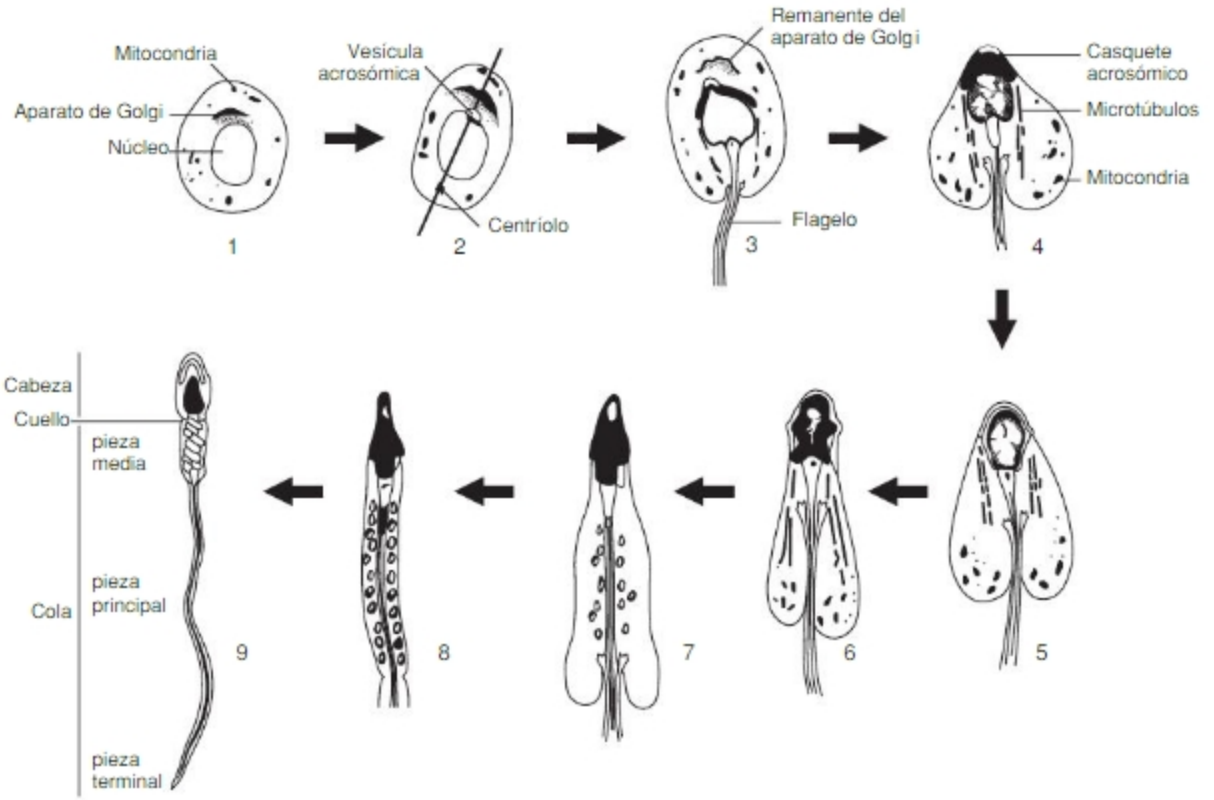


**Fig. 1-19.** Esquema de los cambios estructurales de la espermiogénesis. 1. Estado inicial de espermátide. 2. La ubicación de la vesícula acrosómica y del centríolo indican el establecimiento de la polaridad del espermatozoide. 3-6. La formación del casquete acrosómico y del flagelo se acompañan del desplazamiento del citoplasma hacia la porción inicial de la cola. 7-8. La ubicación de las mitocondrias en la pieza media y eliminación de la mayor parte del citoplasma conducen a la forma hidrodinámica del espermatozoide (9).

**cida**, **c)** la **corona radiante** (células foliculares ancladas a la membrana pelúcida), **d)** células foliculares libres del cúmulo oóforo y **e)** el **líquido folicular** (Fig. 1-22). Todos estos elementos participan en las interacciones de la fecundación; son liberados en la superficie ovárica y allí son captados por las fimbrias de las trompas. El resto del folículo de De Graaf se transforma en un órgano endocrino, el **cuerpo amarillo**, que participa del control de la fase progestacional del ciclo. La evolución del cuerpo amarillo después de la ovulación depende de la ocurrencia o no de fecundación en dicho ciclo. Si existe fecundación, junto con la placenta participará del control de la gestación.

Hemos mencionado que los espermatozoides se diferencian en los testículos, luego transcurren por las vías espermáticas y, en el epidídimo, sufren un proceso de maduración que los convierte en fecundantes. Más tarde son almacenados en los conductos deferentes. En presencia de los líquidos seminales, los espermatozoides son estables y se mantienen en latencia. La **eyaculación** consiste en la eliminación de semen, constituido por **líquido seminal** y **espermatozoides**. El semen es normalmente depositado en el fondo de saco vaginal que rodea al exocérvix, frente al orificio externo del cuello uterino. Después de un breve período de coagulación, el semen se licua y los espermatozoides inician su ascenso a través del cuello y cuerpo uterinos y luego los oviductos. Con respecto a la composición y normalidad del semen, véanse textos de Andrología.

## Transporte y encuentro de las gametas

Se denomina sitio de encuentro de las gametas al lugar en que se inician sus interacciones y se fusionan. Normalmente es el tercio externo de la trompa o unión istmicoampular) (Fig. 1-23). El transporte de las gametas (SC El transporte de los espermatozoides. El papel de la movilidad propia del espermatozoide) hasta dicho sitio depende principalmente de las contracciones peristálticas del músculo liso del tracto genital femenino, del movimiento ciliar de su epitelio de revestimiento y, probablemente en menor medida, de la movilidad propia del espermatozoide que es sobre todo importante en los lugares estrechos como el cuello uterino y la unión tubouterina. Ciertos elementos del semen, como las prostaglandinas, estimulan el peristaltismo tubárico y contribuyen al transporte de gametas.

Biblioteca Médica Virtual

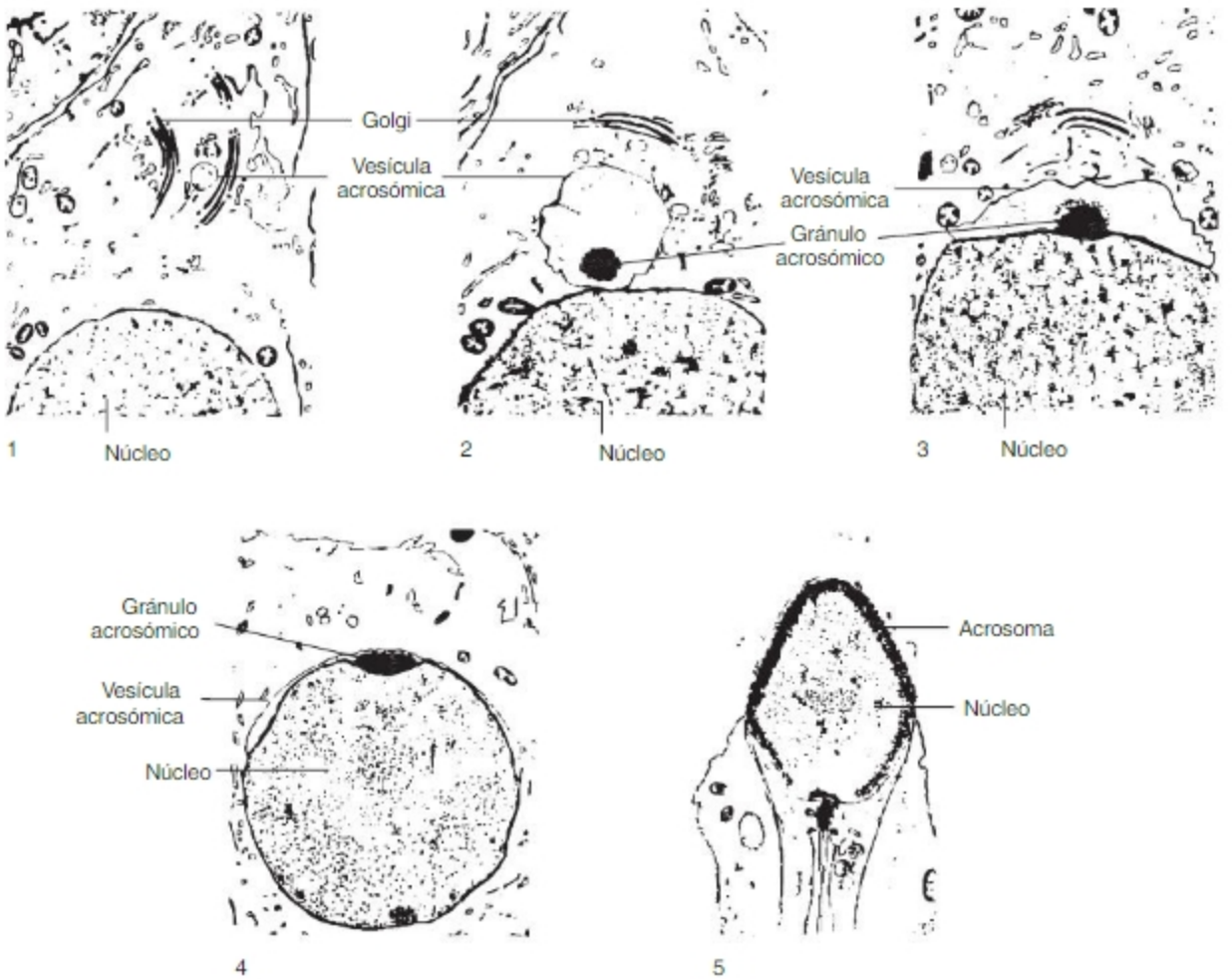


**Fig. 1-20. 1.** Durante la espermiogénesis temprana, los cuerpos de Golgi forman vesículas que se fusionan y forman una vesícula acrosómica. **2.** Esta crece por la fusión de nuevas vesículas del Golgi, toma contacto con el núcleo y en su interior se acumula un material electrodenso, el gránulo acrosómico. **3-5.** En etapas sucesivas, el acrosoma se adosa a la superficie nuclear, se amolda a la forma del núcleo y lo cubre parcialmente a modo de casquete. El material del gránulo acrosómico se dispersa y llena el acrosoma.

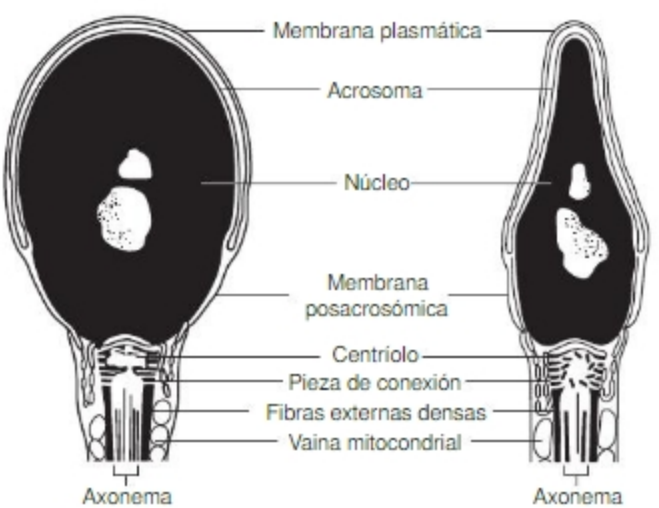


**Fig. 1-21.** Esquema de la ultraestructura de la cabeza del espermatozoide terminalmente diferenciado.

## Capacitación e hiperactivación del espermatozoide

En el sitio de encuentro se producen la capacitación e hiperactivación de los espermatozoides. La capacitación es máxima allí debido a la abundancia de líquido folicular. Los espermatozoides que entran en contacto con líquidos uterotubáricos, especialmente el líquido folicular, fecundan más rápido (Fig. 1-24). Después de la ovulación, esta capacidad aumenta en función del tiempo de permanencia en el tracto genital femenino. La capacitación se debe a la pérdida de moléculas estabilizadoras ("descapacitantes") del líquido seminal, adquiridas durante la maduración epididimaria, y que contribuyen a mantenerlos en latencia. Por ello, una vez iniciada la capacitación, también comienza el envejecimiento de los espermatozoides, que pierden capacidad fecundante en unas pocas (12) horas.

Biblioteca Médica Virtual

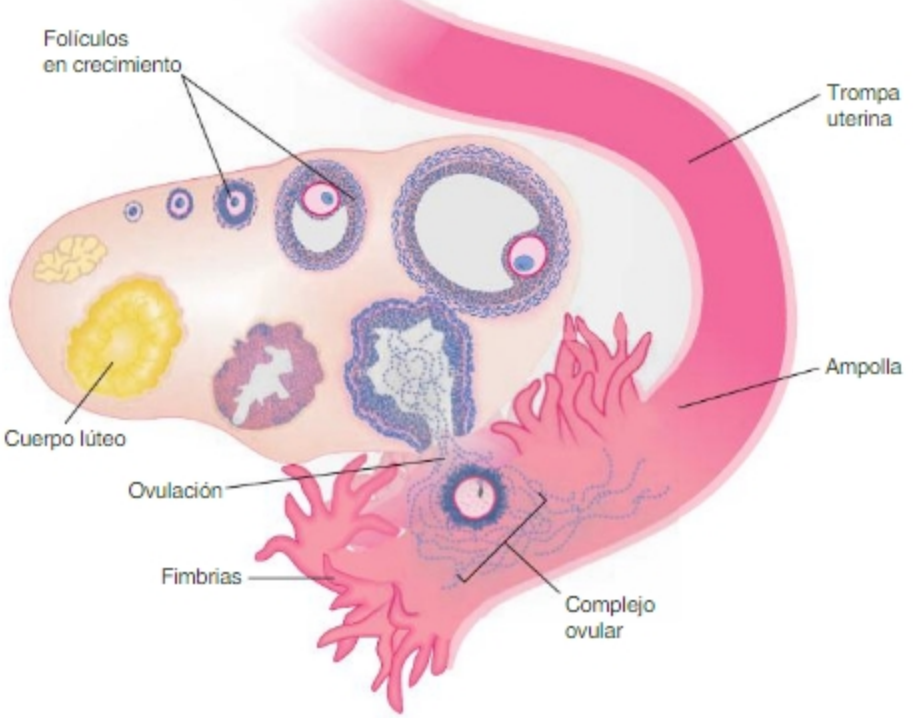


**Fig. 1-22.** Inicio de la ruptura del folículo, eliminación del complejo ovular a la superficie ovárica y su captación por las fimbrias de la trompa.

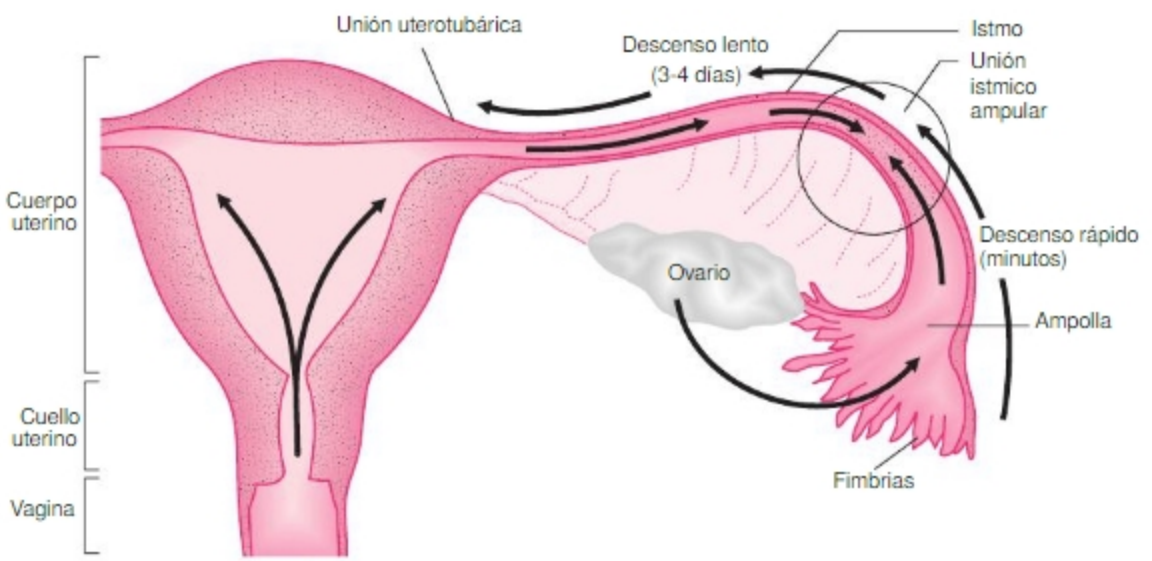


**Fig. 1-23.** Transporte de las gametas y sitio de encuentro. Las flechas indican las vías de ascenso y descenso de las gametas. Los espermatozoides se dirigen hacia las dos trompas. El encuentro se produce cerca de la unión istmicoampular (círculo). Una parte del descenso del ovocito es rápido (dura pocos minutos). Luego se mantiene un tiempo en el sitio de encuentro. El descenso de ahí en más dura cerca de 4-5 días.

Durante la capacitación, también quedan expuestos receptores de la membrana periacrosómica del espermatozoide que reconocen a la ZP3 (una molécula receptora). Estos receptores posibilitan el primer reconocimiento de la fecundación. La capacitación finaliza en la reacción acrosómica. Numerosos cambios en la organización química de superficie están involucrados en la capacitación (SC La capacitación del espermatozoide y la reacción acrosómica).

En el sitio de encuentro, los espermatozoides sufren la hiperactivación que consiste en un cambio en el patrón

Biblioteca Médica Virtual

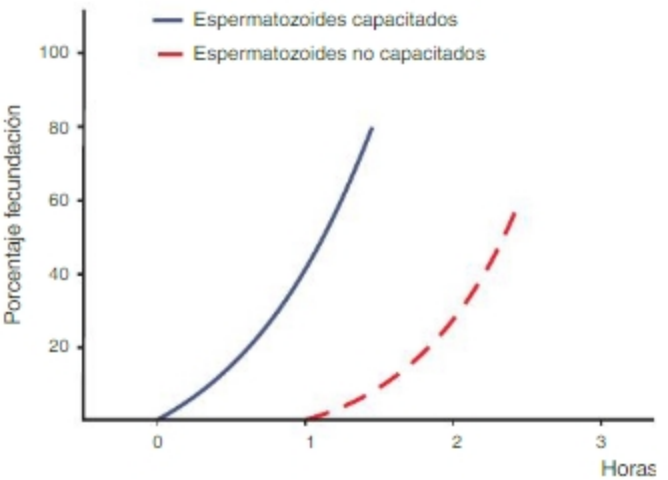


**Fig. 1-24.** Diferencias en la fecundación debidas a la capacitación. El gráfico muestra resultados de fecundaciones in vitro: los ovocitos II incubados en presencia de concentraciones similares de espermatozoides capacitados o recién eyaculados. En poco más de 1,5 h los espermatozoides capacitados fecundan el 80% de los ovocitos. Después de 2,5 h los espermatozoides no capacitados fecundan solo el 60% de los ovocitos.

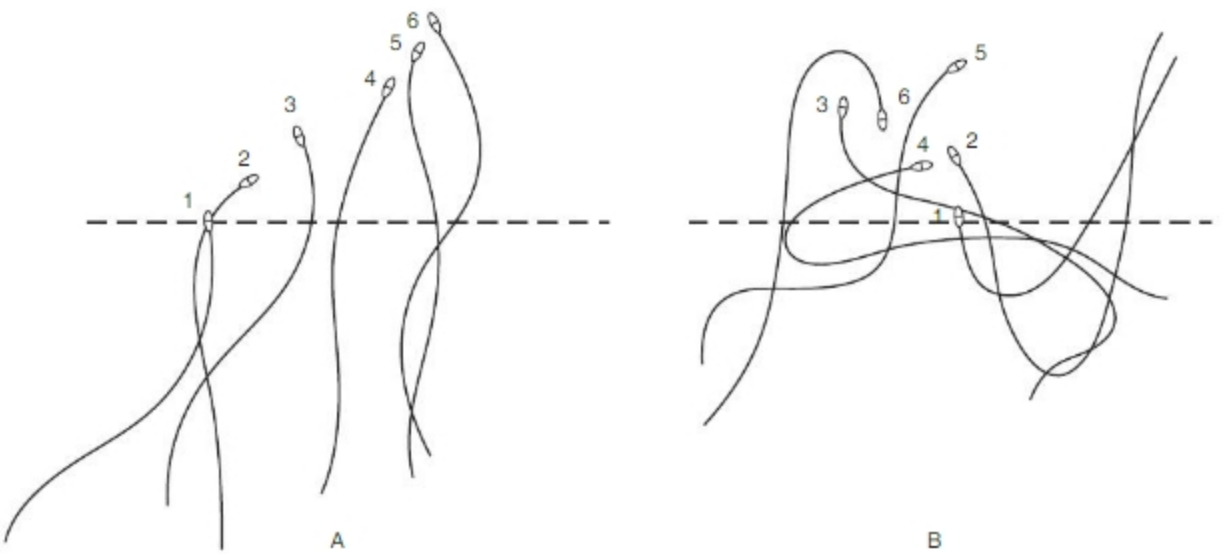


**Fig. 1-25.** Cambios en el patrón de movilidad de los espermatozoides durante la hiperactivación. **A.** Patrón típico de movilidad en el eyaculado. **B.** Patrón de movilidad del espermatozoide hiperactivado. Los números crecientes ilustran posiciones sucesivas registradas a intervalos regulares.

de movimientos y la intensidad del batido del flagelo (Fig. 1-25). Ello hace que los espermatozoides se agiten con mucha energía. Esta agitación aumenta la energía cinética del medio. Ello contribuye a dispersar las enzimas que se liberan durante la reacción acrosómica, desagregar las células de la corona radiata y aumentar las probabilidades de colisión con la membrana pelúcida (SC El papel de la redundancia de espermatozoides, de la reacción acrosómica y de la movilidad espermática). Por esos motivos, en esta fase de la fecundación es muy importante la movilidad de los espermatozoides.

## Reacción acrosómica y denudación del ovocito

Los espermatozoides capacitados sufren la reacción acrosómica y la hiperactivación. La primera es una exocitosis de las enzimas solubles contenidas en el acrosoma. Se produce una desestabilización de las membranas plasmática periacrosómica y acrosómica externa; se producen múltiples puntos de fusión entre ellas con la formación de múltiples poros. A través de estos se liberan al exterior enzimas solubles de la vesícula acrosómica como la hialuronidasa, entre otras (Fig. 1-26).

La hialuronidasa contribuye a desagregar las células de la corona radiata y a producir espacios o canales de entrada de espermatozoides a través de dicha capa. Este proceso se denomina denudación (desprendimiento de las células de la corona radiante y exposición de la membrana pelúcida) (Fig. 1-27). La hiperactivación, que incrementa la energía de agitación de los espermatozoides, facilita la denudación, aumenta la probabilidad de colisión con el ovocito y contribuye a la penetración de la membrana pelúcida. La importancia de la denudación puede apreciarse observando la enorme dificultad que tendrían los esper-

Biblioteca Médica Virtual

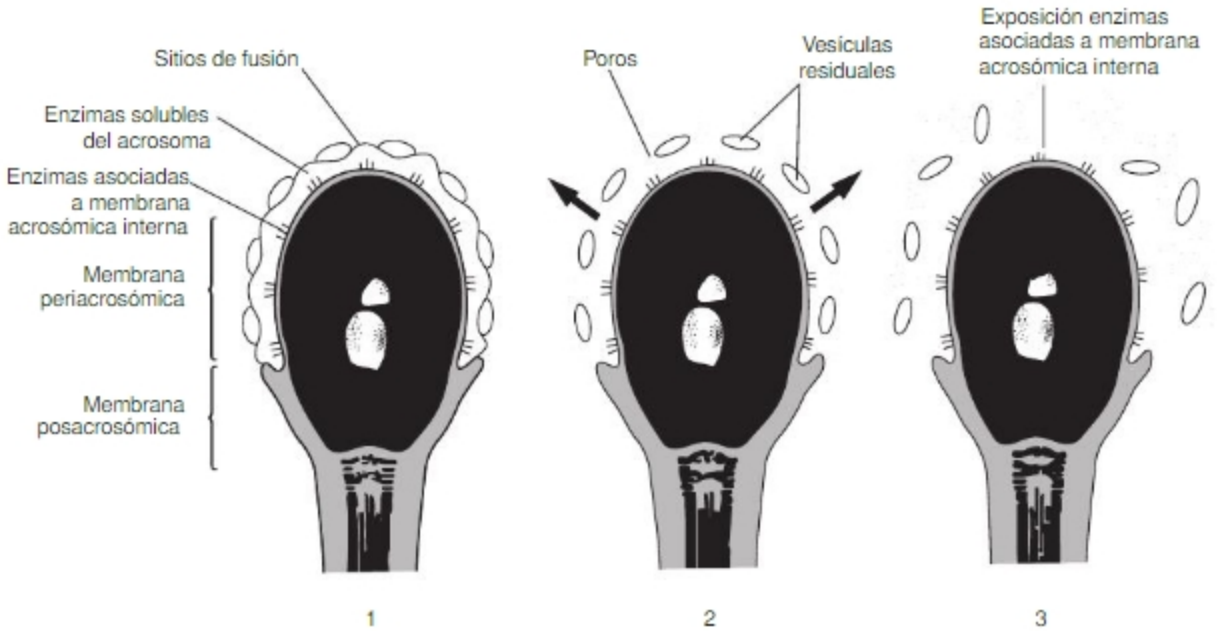


**Fig. 1-26.** Cambios ultraestructurales durante la reacción acrosómica. Representación esquemática de la reacción acrosómica. **1.** La reacción se inicia con la fusión, en varios puntos, entre la membrana externa del acrosoma y la membrana plasmática del espermatozoide. **2.** Los puntos de fusión se transforman en poros a través de los cuales se libera el contenido soluble del acrosoma. Durante el proceso, se producen micelas y estructuras vesiculosas residuales. **3.** Estos residuos se dispersan y dejan expuesta la membrana interna del acrosoma con las enzimas ligadas a ella. La membrana posacrosómica no sufre cambios ultraestructurales notables.

matozoides para colisionar con la membrana pelúcida si esta no fuera denudada (véase Fig. 1-27.A).

## Reconocimiento espermatozoide-membrana pelúcida y reacción acrosómica

Es una unión especie-específica mediada, al parecer, por varios sistemas de reconocimiento que entran en juego sucesivamente. Involucra interacciones específicas entre moléculas del espermatozoide y componentes de la membrana pelúcida. Solo después de labrados túneles a través de la corona radiata y que de la membrana pelúcida posea sitios expuestos (denudación) existe la posibilidad de que los espermatozoides colisionen e interactúen directamente con ella (Fig. 1-28.A). En este primer contacto y reconocimiento entre espermatozoides y membrana pelúcida, es necesario que los espermatozoides recién llegados no hayan sufrido aún la reacción acrosómica pues deben poseer la membrana periacrosómica intacta con sus correspondientes moléculas de reconocimiento para la **ZP3** y su unión a la membrana pelúcida. El contacto con la ZP3 provoca la reacción acrosómica en los espermatozoides que aún no la han sufrido. Estos espermatozoides son los que poseen mayor probabilidad de fecundar, pues disponen de su dotación enzimática intacta.

## Penetración de la membrana pelúcida

La pérdida de toda la membrana periacrosómica durante la reacción acrosómica podría provocar el desprendimiento de los espermatozoides de la membrana pelúcida. Esto no ocurre porque, con la exposición de la membrana acrosómica interna, quedan expuestas otras moléculas receptoras como la PH20 que realizan un segundo reconocimiento, en este caso por unión a la ZP2.

La membrana acrosómica interna también expone varias enzimas, como la acrosina, la neuraminidasa y otras, que permiten la penetración de la membrana pelúcida por medio de la degradación de varios de sus componentes. La posesión de esta dotación enzimática completa por parte de los espermatozoides que sufren la reacción acrosómica cuando recién toman contacto con la membrana pelúcida garantiza la posibilidad de excavar un túnel en la membrana pelúcida y llegar hasta el ovocito II en metafase. En esta etapa, también es fundamental la movilidad de los espermatozoides.

## Contacto-reconocimiento espermatozoide-ovocito

Se trata de un reconocimiento que involucra interacciones de varias moléculas específicas de las membranas de

Biblioteca Médica Virtual

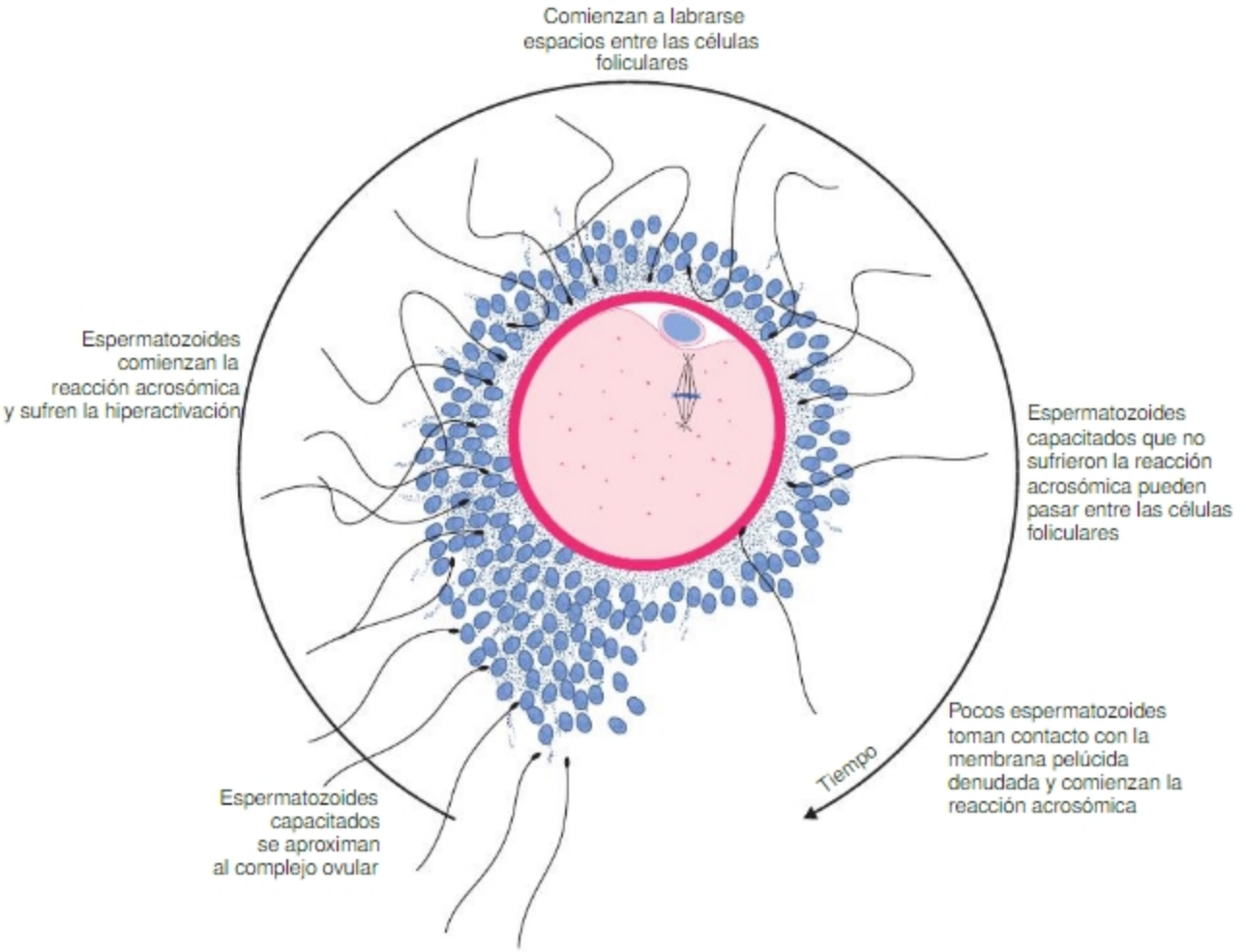


**Fig. 1-27.** Esquema de la denudación. Las enzimas acrosómicas liberadas por los espermatozoides desagregan las células foliculares, se labran espacios entre ellas y la membrana pelúcida queda expuesta a la interacción con la superficie de los espermatozoides.

ambas gametas (Fig. 1-28.B) (SC El contacto y reconocimiento entre las gametas). No se conocen con precisión todos los fenómenos moleculares involucrados.

El contacto E-O inicia varios procesos genéricamente denominados **activación del ovocito**. El contacto opera como una señal (SC La activación del ovocito y la activación del programa de la embriogénesis temprana. El contacto espermatozoide-ovocito como señal para el inicio de vías de señalización intracelular) que inicia un conjunto de procesos que, adecuadamente sincronizados, posibilitan la fecundación y conducen al inicio del desarrollo.

Estos procesos pueden ser desacoplados experimentalmente.

El contacto es seguido por varios procesos: **a)** la fusión de las membranas de ambas gametas, **b)** cambios en el potencial de membrana del ovocito conducentes a evitar la fusión de espermatozoides supernumerarios, **c)** cambios en la corteza conducentes a la incorporación del espermatozoide, **d)** inicio de vías de señalización intracelular que conducen: **1)** a evitar la polispermia, **2)** a la finalización de la meiosis y **3)** al inicio del programa de desarrollo de la embriogénesis temprana.

## Fusión espermatozoide-ovocito

La fusión requiere la desestabilización de las membranas de ambas gametas y la formación de una solución de continuidad a través de la cual pueda penetrar el espermatozoide (Fig. 1-28.C-D). Se considera que varios procesos moleculares, tales como proteínas fusógenas, activación de fosfolipasas con formación de lisofosfolípidos, formación de transcomplejos por medio de proteínas de $Ca^{+2}$, fenómenos osmóticos mediados por transportadores de iones, etc., están involucrados en la fusión. La fusión requiere que en el momento del contacto E-O este último posea un potencial de reposo normal (unos −90 mV).

Biblioteca Médica Virtual

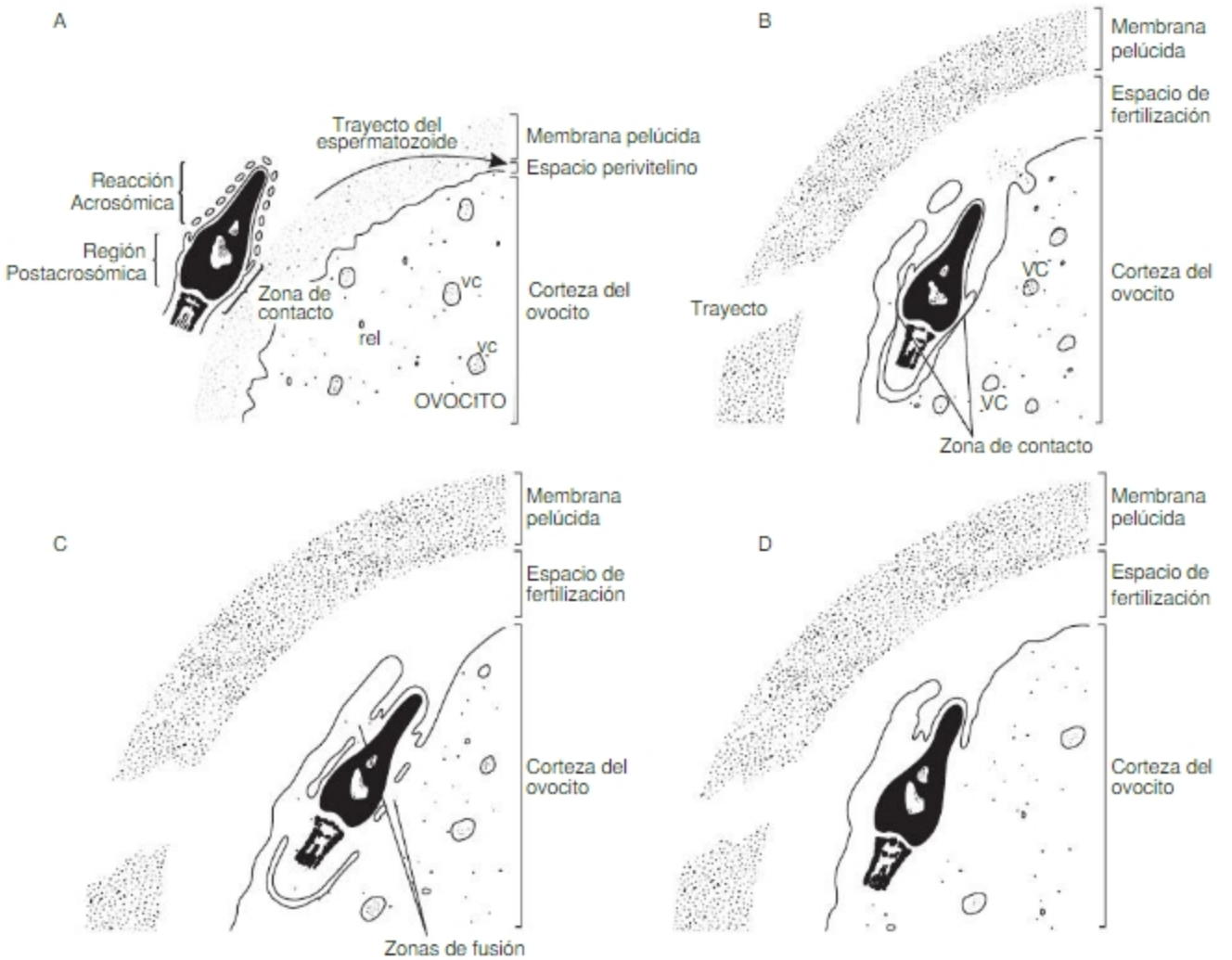


**Fig. 1-28. A.** Contacto temprano entre espermatozoide y membrana pelúcida. La región posacrosómica del espermatozoide toma contacto con la membrana pelúcida. El espermatozoide recién ha iniciado la reacción acrosómica. **B.** Contacto entre espermatozoide y ovocito. El contacto y la ulterior fusión se realizan entre la membrana posacrosómica del espermatozoide y la membrana del ovocito. El espermatozoide es rodeado por seudópodos del ovocito. Luego será incorporado al ovocito. En la zona de contacto se inicia la reacción cortical y desde allí se propaga a toda la superficie del ovocito. **C.** Fusión espermatozoide-ovocito e incorporación del espermatozoide. Se producen varias zonas de fusión de membranas sobre toda la superficie del espermatozoide. **D.** Concluida la fusión, el espermatozoide es incorporado gracias a la actividad contráctil de los seudópodos del ovocito. vc: vesículas corticales; rel: retículo endoplasmático liso.

## Bloqueo rápido de la polispermia

Está descrita en algunas especies. El contacto E-O produce un aumento en la permeabilidad al $Na^+$ que despolariza la membrana del ovocito en 1-2 segundos luego del contacto (Fig.1-29). El potencial de membrana pasa de −90 a +20 mV. Este potencial de membrana impide los procesos que conducen a la fusión de membranas de las gametas.

## Activación del ovocito

El contacto inicia vías de señalización intracelular en el ovocito. Algunas moléculas de superficie del espermatozoides activan receptores del tipo tirosina-cinasa o receptores asociados a proteína G del ovocito II que activan la fosfolipasa C (Fig. 1-30). Esta cliva el fosfatidil inositol de la membrana en IP3 y DAG. El aumento del IP3, que se une a canales de $Ca^{+2}$ del retículo endoplasmático, produce liberación brusca de $Ca^{+2}$ al citoplasma (Fig. 1-31) (SC La vía de señalización del IP3 en la activación del programa de la embriogénesis temprana).

Tanto el DAG como el aumento de la concentración de $Ca^{+2}$ llevan a la activación de un intercambiador $Na^+$-$H^+$ que ingresa $Na^+$ y elimina $H^+$ aumentando el pH intracelular (Fig. 1-32). Todos estos cambios producen diversos efectos que se analizan a continuación.

Biblioteca Médica Virtual

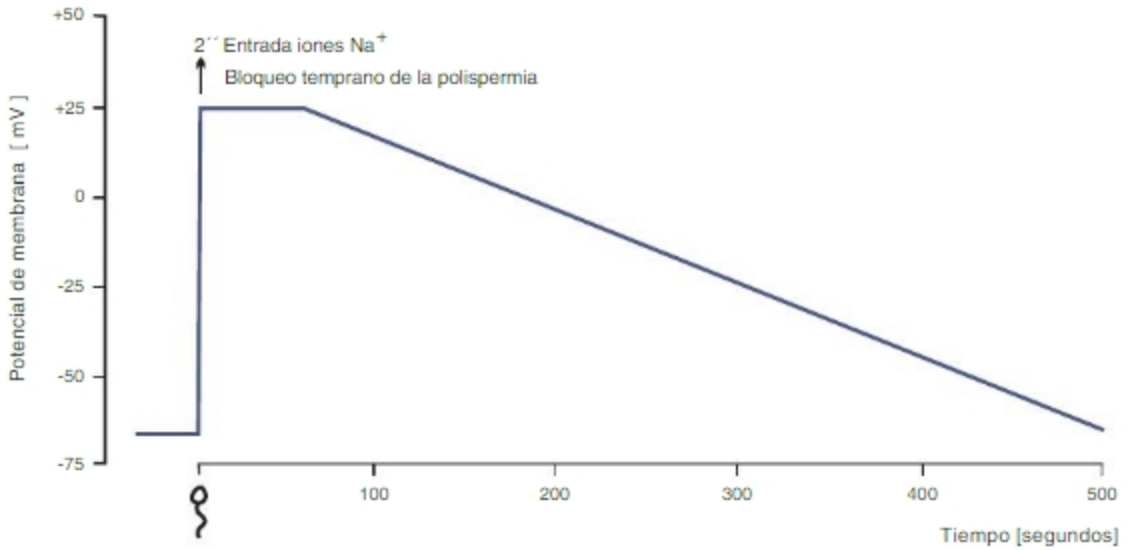


**Fig. 1-29.** Modificación del potencial de membrana del ovocito como consecuencia del contacto E-O y su evolución durante la activación. El gráfico muestra la variación del potencial de membrana del ovocito en función del tiempo transcurrido desde el momento del contacto con el espermatozoide. Se señala la ubicación temporal de los eventos asociados. Datos extraídos de la fecundación en erizo de mar.

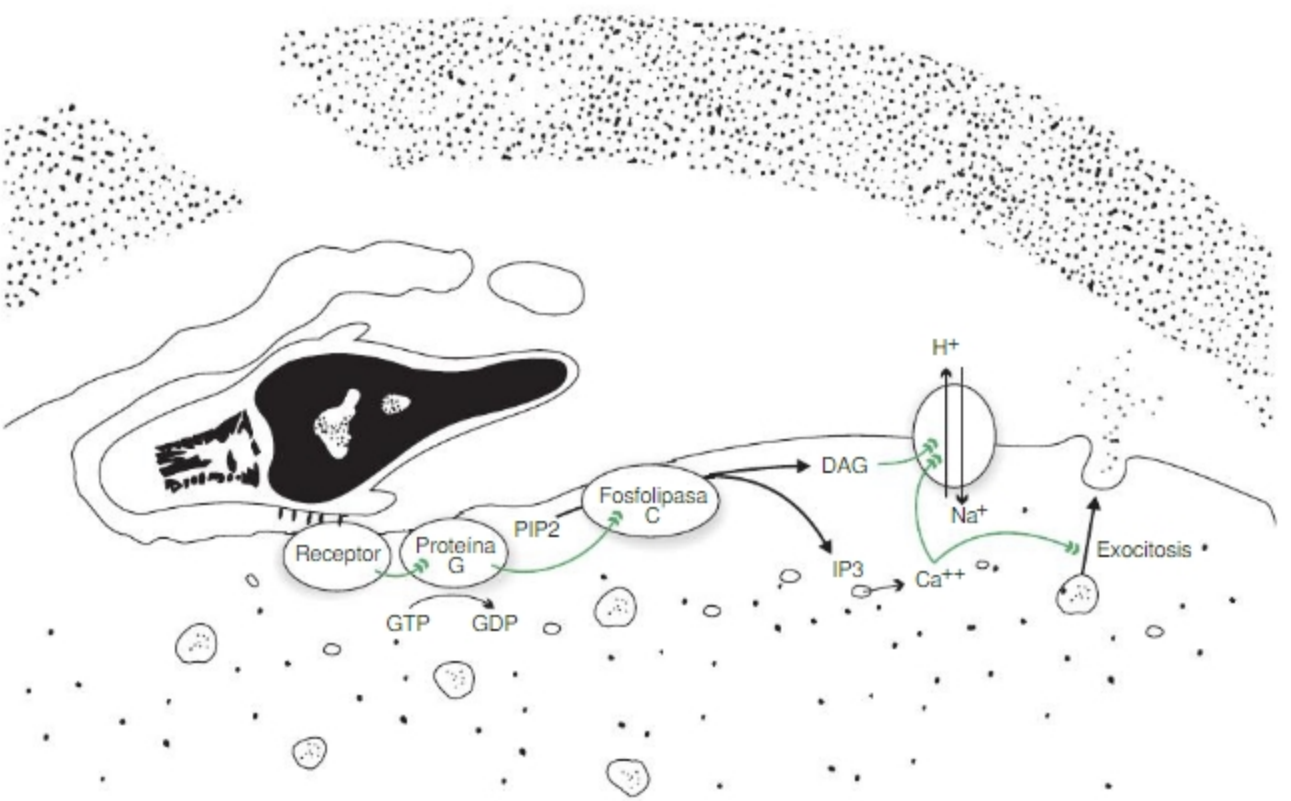


**Fig. 1-30.** Modelo simplificado de la secuencia de eventos que conducen al aumento de la concentración de $Ca^{+2}$ que sigue a la interacción espermatozoide-ovocito.

Biblioteca Médica Virtual

La elevación del pH, a su vez, ocasiona la activación de más enzimas, de ARNm y de sistemas de transporte. De esta forma se inicia la captación de precursores para la síntesis proteica y se inician los fenómenos biosintéticos necesarios para el inicio del desarrollo.

## Penetración del espermatozoide

Es un fenómeno en paralelo al inicio del desarrollo. No es necesario para que se inicie el programa de desarrollo. Pero el desarrollo normal requiere la dotación genética paterna, por lo cual resulta esencial para que el desarrollo se complete.

Es un proceso similar a una fagocitosis y depende, en gran medida, de la actividad contráctil de la corteza del ovocito. Rodeando el sitio de contacto y fusión, la corteza del ovocito desarrolla gruesos seudopodios que engloban al espermatozoide (véase Figs. 1-28.B-D). En el sitio de fusión, la gruesa malla submembranosa de microfilamentos de actina se disgrega y deja paso al espermatozoide. Es crucial el ingreso del núcleo y del centríolo. Este nuclea el haz de microtúbulos necesarios para el desplazamiento intra-

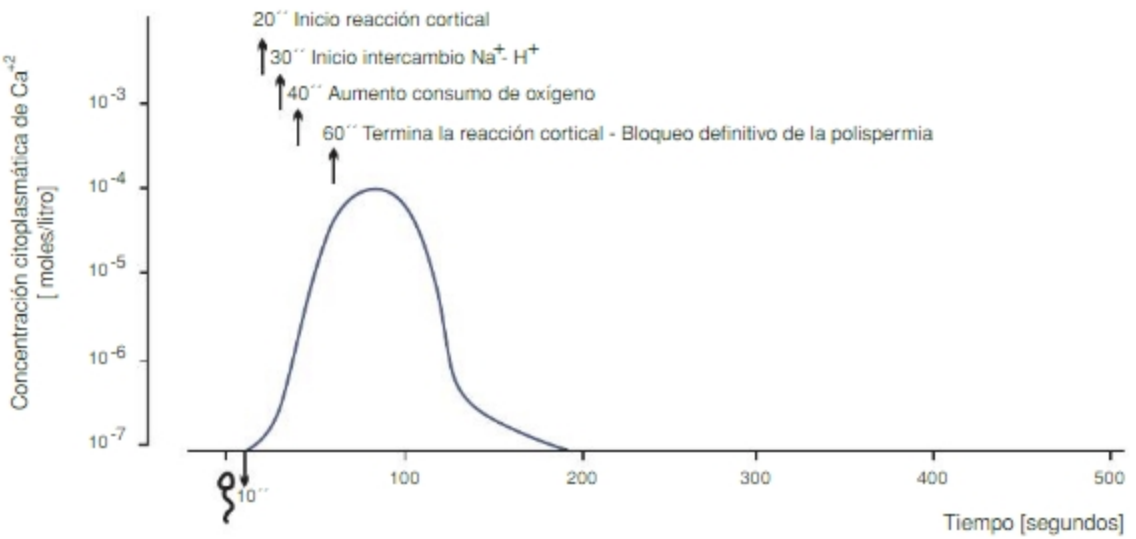


**Fig. 1-31.** Evolución de la concentración citosólica de $Ca^{+2}$ durante la fecundación. El gráfico muestra la variación en la concentración intraovocitaria de $Ca^{+2}$ en función del tiempo transcurrido desde el momento del contacto espermatozoide-ovocito y la ubicación temporal de los eventos tempranos asociados. Datos extraídos de la fecundación en erizo de mar.

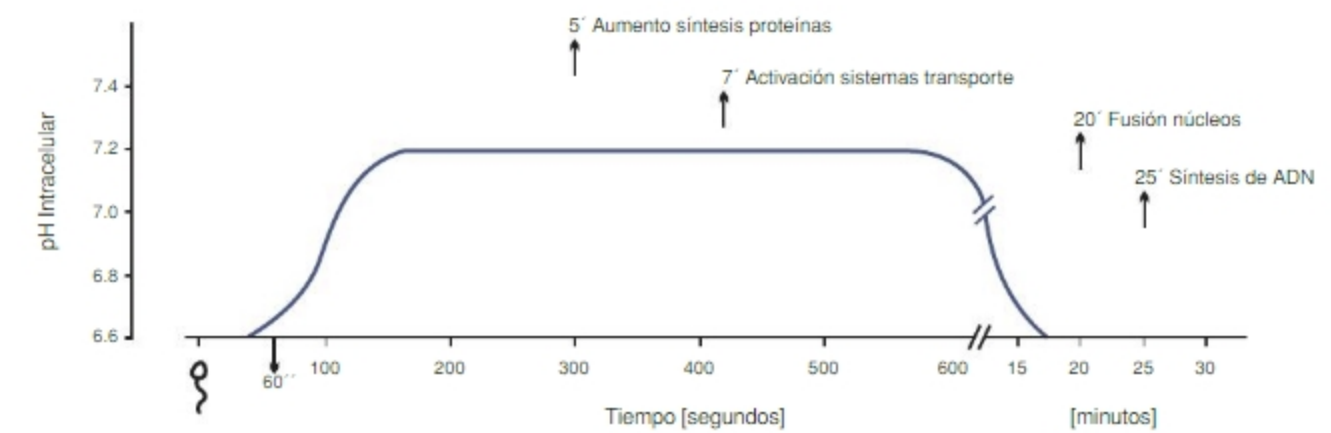


**Fig. 1-32.** Evolución del pH intraovocitario durante la fecundación. El gráfico muestra la variación del pH intraovocitario en función del tiempo transcurrido desde el momento del contacto espermatozoide-ovocito y la ubicación temporal de los eventos tardíos asociados. Datos extraídos de la fecundación en erizo de mar.

Biblioteca Médica Virtual

celular del núcleo del espermatozoide hacia el núcleo del ovocito. El centríolo del espermatozoide también genera los centros celulares y ásteres de las sucesivas divisiones de la célula huevo.

## Reacción cortical. Bloqueo definitivo de la polispermia

Uno de los efectos del aumento de $Ca^{+2}$ intracelular es la exocitosis de las vesículas corticales o reacción cortical (Fig. 1-33). Se vierte su contenido al espacio entre las membranas pelúcida y plasmática. Esas vesículas poseen un contenido complejo cuya liberación produce varios efectos: **a)** enzimas que degradan proteínas que unen las membranas plasmática y pelúcida, **b)** enzimas que degradan ZP2 y ZP3, **c)** sustancias que producen *cross-linking* de proteínas de la membrana pelúcida y su consiguiente "endurecimiento", **d)** mucopolisacáridos y hialina que aumentan el volumen y la viscosidad del espacio de fertilización. Todos estos fenómenos contribuyen a instalar un bloqueo definitivo de la polispermia y progresan desde el sitio de contacto E-O hasta el polo opuesto (SC El bloqueo definitivo de la polispermia. La reacción cortical).

## Inicio de los procesos biosintéticos. Procesos tardíos de la activación

Hemos mencionado que el DAG junto con el $Ca^{+2}$ activan un intercambiador de $Na^{+}$-$H^{+}$ que produce un aumento del pH intracelular. Estos dos fenómenos sacan al ovocito de su latencia e inician procesos biosintéticos. El $Ca^{+2}$ se une a moléculas $Ca^{+2}$ sensibles, como por ejemplo la calmodulina, y el complejo $Ca^{+}$-calmodulina es capaz de activar diversos sistemas enzimáticos y sistemas de transporte de membranas. Ambos fenómenos son necesarios para iniciar la síntesis y disponer de precursores. Por otro lado, el aumento del pH intracelular activa sistemas enzimáticos, ribosomas y ARNm, todos componentes necesarios para la síntesis de nuevas proteínas. El $Ca^{+2}$ también activa una cinasa que fosforila NAD+ en NADP+ que participa en el metabolismo de los lípidos y tendrá un papel importante

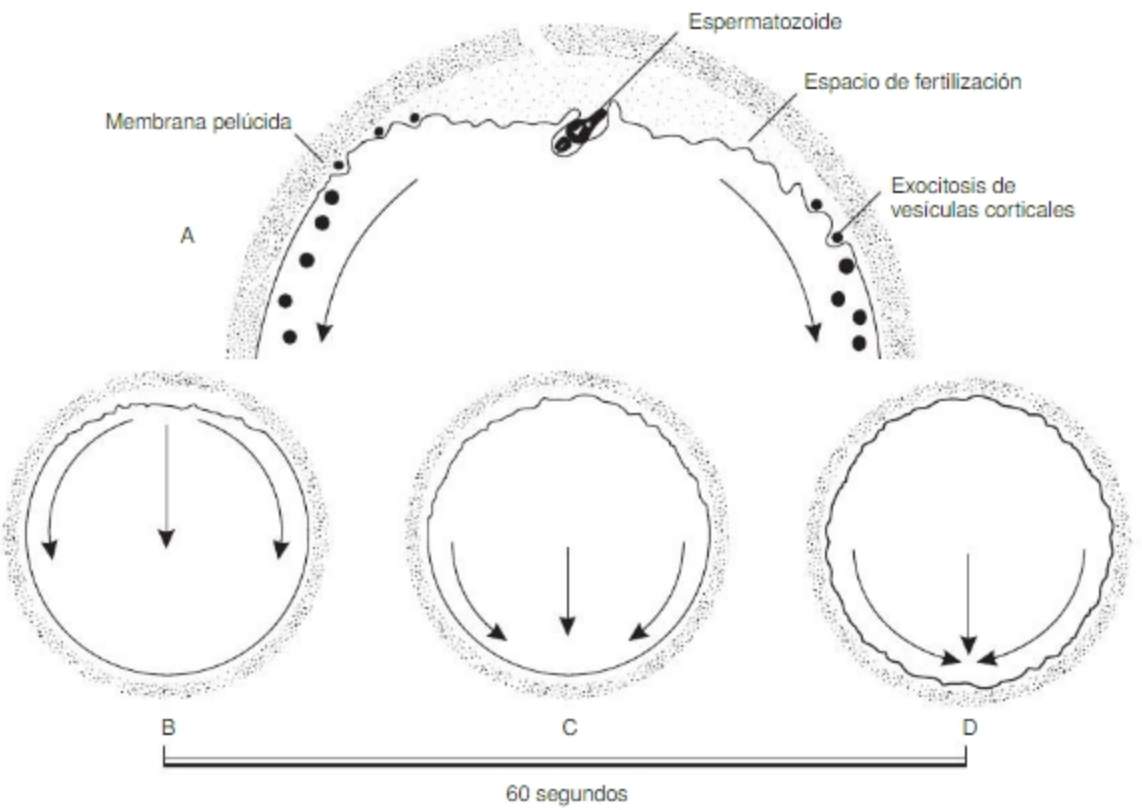


**Fig. 1-33.** Inicio y propagación de la reacción cortical. **A.** La exocitosis de las vesículas corticales se inicia en el sitio de penetración del espermatozoide. Las sustancias liberadas producen, entre otros efectos, la formación del espacio de fertilización. Las flechas señalan el sentido de la propagación de la reacción cortical. **B, C y D.** La propagación de la reacción dura unos 60 segundos. Al final de esta se forma un espacio de fertilización completo en el que se encuentra el contenido exocitado de las vesículas corticales. Durante este proceso, los espermatozoides, que se encontraban unidos a la membrana pelúcida, se sueltan de esta. Datos extraídos de la fecundación en erizo de mar.

Biblioteca Médica Virtual

durante la biogénesis de membranas que ocurre, después de la fecundación, durante la segmentación de la célula huevo.

### Prosecución de la meiosis. Formación de los pronúcleos

Entre los últimos fenómenos de la activación, se produce la terminación de la meiosis II y la eliminación de segundo glóbulo polar. La CH posee entonces dos núcleos haploides ("n") con cromosomas simples. Este estado equivale a una fase G1 del ciclo celular de una célula "2n". Así se ingresa nuevamente en la fase diploide del ciclo vital.

Sin fusionarse, estos núcleos se sincronizan debido a factores citoplasmáticos que existen en el ovocito. Durante este proceso, las proteínas de origen paterno asociadas al ADN del espermatozoide son cambiadas por proteínas (histonas) maternas. Ingresan a continuación en el período S y pasan a G2. Se forman así los pronúcleos masculino y femenino.

### Anfimixis e inicio de la segmentación

Los dos pronúcleos, sin fusionarse, ingresan en la primera división mitótica. Después de la prometafase, cuando la célula huevo llega al estado de metafase, todos los cromosomas (maternos y paternos) se ubican en el plano ecuatorial. Este estado se denomina anfimixis. Es el primer momento en que los cromosomas de ambos progenitores se encuentran en el mismo compartimento celular, el huso mitótico. La anfimixis se considera, por convención, el final de la fecundación y el inicio de la siguiente etapa denominada segmentación o embriogénesis temprana.

**AUTOEVALUACIÓN**

# Sección 2 : Alteraciones de la fecundación

## Incapacidad para procrear

La consecuencia más grave de las fallas de la fecundación es la incapacidad de concebir hijos. En la medicina moderna, esta incapacidad no alude al individuo sino a la pareja. Sin embargo, dado que los términos embarazo, gestación, pregnancia o preñez y otros se asocian culturalmente a la mujer, con frecuencia la incapacidad para concebir hijos ha sido considerada, no solo desde el punto de vista general sino también desde la medicina, como una patología principalmente asociada a la mujer. Es muy común que la mujer, o aun la pareja, consulte al médico debido a que "la mujer no puede quedar embarazada". Este anacrónico modo de pensar introdujo un sesgo en el modo como se planteó históricamente la búsqueda de las fallas en la pareja con incapacidad para tener hijos. En la actualidad, dada la información existente acerca de alteraciones en el varón que pueden conducir a esta patología, se ha avanzado mucho en el modo como se enfocan los estudios en la mujer, en el hombre y en condiciones artificiales controladas en las que se ponen a interactuar elementos (células, líquidos o moléculas) provenientes de ambos miembros de la pareja. La identificación de las causas de la incapacidad de gestar hijos, a su vez, ha permitido enfoques terapéuticos más exitosos.

Desde el punto de vista biológico, el concepto de incapacidad para tener hijos ha sido clásicamente descompuesto en otros dos: los conceptos de esterilidad y de infertilidad. La idea de esterilidad se refería a aquellas situaciones en las que una pareja no puede formar una célula huevo. Asociada a esa idea está la noción de que, naturalmente, individuos masculinos o femeninos que carecen de células germinales son estériles. La idea de infertilidad se refería a aquellas situaciones en las que, pese a que un par de individuos, masculino y femenino, son capaces de formar una célula huevo, esta no desarrolla adecuadamente y termina tempranamente en la muerte del embrión. Desde el punto de vista médico, esta distinción no ha sido adoptada y, clásicamente, con frecuencia se utilizaba indistintamente cualquiera de ambos términos. Esto se debe, en parte, a que en muchos casos no es posible, en la práctica médica, hacer el diagnóstico que permita realizar dicha distinción. En la actualidad la terminología médica se ha uniformado. La OMS ha propuesto una nomenclatura que posibilita que las parejas con incapacidad de tener hijos "no se sientan rotulados" como estériles, por las connotaciones que posee el término y que incluso puede llegar a ser psicológica o socialmente lesivo para algunas parejas.

Biblioteca Médica Virtual

Son numerosos y variados los factores que pueden producir incapacidad para procrear. Estos van desde los psicológicos hasta los orgánicos, incluyendo los sociales, y las combinaciones entre ellos. Por la misma razón, esta capacidad puede variar a lo largo de la vida de una pareja. En consecuencia, los especialistas adoptan definiciones que ponen de manifiesto la cautela con la que se debe actuar antes de confirmar el diagnóstico de la incapacidad para procrear. Nótese que, en rigor, la única afirmación que puede realizarse con certeza es que una pareja sí puede tener hijos. El propio hecho de tenerlos es la prueba, y es la única, de que una pareja tiene o ha tenido dicha capacidad. El enunciado inverso no posee certeza. El hecho de que una pareja no tenga hijos, aun cuando lo hayan intentado sin éxito muchas veces, no es una prueba de que no pueda tenerlos. La experiencia muestra que muchas parejas que han sido consideradas como incapaces para tener hijos, en algún momento, a veces bastante alejado del momento del diagnóstico, sí tienen uno o más hijos. Debido a ello, la definición de la incapacidad de procrear asigna mucha importancia al tiempo durante el cual la pareja que consulta ha intentado tener hijos. Solo después de varios años (de tres a cinco años, dependiendo de la experiencia recogida por diferentes especialistas o centros de atención) del mantenimiento de relaciones sexuales sin cuidados anticonceptivos puede considerarse que la pareja no puede concebir hijos. Aun así, no puede afirmarse con certeza que no puedan tenerlos alguna vez. Con respecto a los análisis de laboratorio disponibles más utilizados, véanse textos de Andrología.

**Definiciones actuales.** Aún existen discrepancias sobre la terminología más adecuada para denominar la incapacidad de una pareja para procrear. A pesar de esto, existe consenso sobre la utilización de ciertos términos propuestos por la OMS.

**Infertilidad:** es la incapacidad de la pareja de concebir, y mantener el embarazo hasta el término, después de un año de mantener relaciones sexuales sin la utilización de métodos anticonceptivos en parejas cuyas mujeres son menores de 35 años, o luego de seis meses en parejas cuyas mujeres son mayores de 35 años.

La infertilidad se clasifica como **primaria**, si la pareja no ha tenido hijos, y como **secundaria**, si la dificultad de concebir se produce en una pareja que ya ha tenido uno o más hijos. Nótese que dado que se considera un problema de la pareja no se denomina infertilidad secundaria a aquella que ocurre en parejas cuyos integrantes han tenido hijos previamente con otras parejas.

## Condiciones que conducen a la incapacidad de procrear

La fecundación es un proceso integrado por numerosos eventos encadenados que se cumplen de acuerdo con una secuencia temporal precisa en un entorno bioquímicamente definido. Alteraciones en uno o más de dichos eventos, asincronías temporales o modificaciones del micromedioambiente de las gametas pueden llevar a una pareja a la infertilidad.

Diversos datos estadísticos indican que en las parejas infértiles la etiología de la infertilidad se debe en un 20% a alteraciones presentes en ambos integrantes; en un 30% es consecuencia de alteraciones presentes en la mujer y en un 30%, de alteraciones en el varón. En 5% de los casos es imposible detectar alteraciones en los integrantes de la pareja cuando se los evalúa independientemente. En estos casos se considera que ambos son normales pero la pareja es infértil. En el 15% restante se ignora la causa y se clasifica como infertilidad inexplicada.

El procedimiento diagnóstico de una pareja que consulta por infertilidad incluye un minucioso interrogatorio y la realización de un conjunto de estudios clínicos. Una vez obtenido el diagnóstico, se selecciona el tratamiento adecuado a la pareja. El médico debe participar de la educación de la pareja que consulta informando acerca de la fisiología de la reproducción y alentando a que modifiquen costumbres que pueden ser nocivas para lograr un embarazo. El 85% de las parejas infértiles es exitosamente tratado mediante métodos convencionales farmacológicos o quirúrgicos. En el resto de los casos, es posible que sea necesario instaurar un tratamiento de reproducción asistida.

Consideramos a continuación alteraciones que pueden corresponder a diferentes niveles de la organización de los individuos. Debe tenerse en cuentas que toda pareja se halla inserta en un cierto medioambiente y que los aspectos psicológicos, sociales y ecológicos también tienen importante influencia.

### *Fallas debidas a alteraciones anatómicas*

Alteraciones en las **gónadas** pueden tener como consecuencia alteraciones en la producción de gametas. Existen alteraciones congénitas (agenesia gonadal, disgenesia gonadal, ectopia testicular) y otras adquiridas posnatalmente (traumatismos, alteraciones vasculares). Dentro de este grupo de patologías, una alteración muy frecuente es el varicocele (SC El varicocele como principal causa de infertilidad masculina).

Las alteraciones en los **conductos genitales internos** suelen tener como consecuencia alteraciones en el transporte de las gametas. Se trata generalmente de alteraciones que generan la obstrucción total o parcial de los conductos genitales internos. Las más comunes son las adquiridas, y de estas, las infecciones, en ambos sexos y la endometriosis, en la mujer. Las infecciones generan alteraciones en la mucosa de los conductos y llevan a la formación de tejido cicatrizal que produce estenosis y

Biblioteca Médica Virtual

obstrucción de la luz (SC La enfermedad inflamatoria pélvica). La endometriosis puede generar procesos obstructivos como los señalados y también alteraciones en la posición de los órganos reproductores debido a adherencias de estos con el peritoneo.

### *Fallas debidas a alteraciones histofisiológicas y neuroendocrinas*

La producción de gametas, su transporte y la provisión de un medioambiente adecuado para la fecundación requiere el funcionamiento normal del eje córtico-hipotálamo-hipófiso-gonadal. Esto requiere una correcta regulación neuroendocrina y procesos de comunicación celular –adecuada emisión y recepción de señales– entre todos los órganos, tejidos y tipos celulares involucrados en la reproducción.

Las alteraciones del sistema nervioso central y las endocrinas contribuyen principalmente a generar alteraciones en la producción de gametas, asincronías entre el desarrollo embrionario y la maduración uterina y alteraciones del medioambiente donde se desarrollará el embrión.

No se ha caracterizado que las parejas infértiles posean un cuadro típico de características psicológicas. Esto dificulta definir con precisión una infertilidad psicógena. Sin embargo, los **factores psíquicos** (estrés, depresión, ansiedad) de diversas causas pueden afectar el funcionamiento hipotalámico. Las **alteraciones hipotalámicas** habitualmente son congénitas y originan disminución de secreción de LHRH o modificaciones en el ritmo de su secreción. Son frecuentes también las alteraciones debidas a la pérdida excesiva de peso causada por alteraciones alimentarias y ejercicio físico exagerado. Las alteraciones hipotalámicas originan disfunción hipofisaria. Las **alteraciones hipofisarias** primarias pueden producirse como consecuencia de lesiones originadas por tumores, cirugías, irradiaciones, etc. Las **alteraciones gonadales** más frecuentes en la mujer son la poliquistosis ovárica y la insuficiencia ovárica prematura, en tanto que en el varón las más frecuentes son infecciones, alteraciones inmunitarias, interacciones medicamentosas y exposición a factores ambientales perjudiciales y la exposición al calor. También se han señalado alteraciones gonadales y del micromedioambiente de los conductos genitales internos debidos al tabaquismo, el alcoholismo y la drogadicción.

### *Fallas debidas a alteraciones biomoleculares de las gametas*

Se ha señalado que después de realizar los estudios de rutina en una pareja que consulta por infertilidad queda un porcentaje de casos cuya causa se desconoce (infertilidad inexplicada). La etiología de muchos de estos casos podría ser conocida si se realizan evaluaciones funcionales de las gametas a nivel molecular. En el caso del estudio de los espermatozoides, por ejemplo, suele evaluarse el número, la concentración, la movilidad, y otros factores. Durante la última década se han diseñado ensayos de laboratorio que evalúan la funcionalidad de los espermatozoides. Estos incluyen evaluación cuantitativa de la movilidad espermática, evaluación de la capacitación, de la reacción acrosómica, de la interacción con y de la penetración de la membrana pelúcida. Si bien estos estudios se han desarrollado principalmente para el análisis de la gameta masculina, aún deben desarrollarse estudios para la evaluación de la gameta femenina de modo tal de dilucidar, por ejemplo, su capacidad para realizar un correcto bloqueo de la polispermia.

## Gemelación

La gemelación es el proceso que lleva a la formación de más de un embrión en un único embarazo. Se produce **a)** por la formación de dos células huevo mediante dos procesos de fecundación (gemelación dicigótica) o **b)** por la formación de dos embriones a partir de uno resultante de un único proceso de fecundación (gemelación monocigótica). La incidencia de embarazos múltiples es muy superior a la incidencia de nacimientos múltiples. Estudios ultrasonográficos indican que hasta un 12% de los embarazos comienzan como gemelares y luego se transforman en embarazos simples por la pérdida asintomática de uno de los embriones que genera una incidencia de 16 partos gemelares cada 1.000. La gemelación monocigótica se trata en el Capítulo 2: El período presomítico. Segmentación de la célula huevo y gastrulación.

### Gemelación dicigótica

La gemelación dicigótica constituye más de dos tercios de los casos de embarazo gemelar. En promedio se producen 12 partos gemelares por cada 1.000 aunque existe mucha variabilidad regional y racial. La proporción de nacimientos múltiples se está incrementando desde 1970, hecho asociado en parte al incremento del uso de técnicas de reproducción asistida, que en la actualidad son responsables del 40% de los nacimientos múltiples.

La gemelación dicigótica se produce cuando en un mismo ciclo ovárico se liberan dos ovocitos (evento de ovulación múltiple) y estos participan de dos procesos de fecundación. Así, los factores que contribuyen a la ovulación múltiple se consideran los principales factores de influencia sobre la gemelación dicigótica.

Entre los factores asociados a la ovulación múltiple se han señalado, como principales, los siguientes:

- **Edad materna avanzada:** mujeres de 35 años poseen 4 veces más probabilidades que mujeres de

Biblioteca Médica Virtual

15 años. La disminución en el número de folículos ováricos que maduran en cada ciclo llevaría a una menor retroalimentación ovario-hipófisis con lo cual la concentración de FSH permanecería elevada pudiéndose reclutar así más de un folículo.

- **Contextura física materna:** mujeres de más de 1,64 m y aquellas con un índice de masa corporal superior a 30 tienen 2 veces más probabilidades. Se considera que podría deberse a modificaciones hormonales que llevarían a la ovulación múltiple.
- **Número de hijos previos (paridad):** un mayor número de hijos previos aumenta la probabilidad de embarazo múltiple. No se conocen aún los mecanismos involucrados.
- **Factores genéticos:** existen múltiples genes cuyos productos participan en la gemelación dicigótica y no existe un único patrón de herencia.
- **Tabaquismo:** se ha observado que la probabilidad de embarazos múltiples aumenta en las mujeres que fuman más de 10 cigarrillos diarios.
- **Consumo de ácido fólico en torno al tiempo de concepción:** existe controversia, pero se considera que el ácido fólico en concentraciones elevadas podría aumentar la probabilidad de implantación y sobrevida de los embriones.
- **Concepción inmediata luego de la suspensión de anticonceptivos orales:** durante los primeros ciclos después de la suspensión de los anticonceptivos orales, existe un incremento en la concentración de FSH que podría llevar a ovulación múltiple.
- **Variaciones estacionales:** existe incremento de embarazos múltiples en concepciones realizadas en verano y otoño. Es probable que variaciones en el ritmo luz-oscuridad modifiquen la liberación de gonadotrofinas.

## AUTOEVALUACIÓN

# Sección 3 : Biología del Desarrollo

Síntesis Conceptuales relacionadas con procesos de la fecundación disponibles en el **sitio web**. Pueden ser utilizadas como material de lectura para resolver las actividades de aprendizaje de este capítulo u otras diseñadas e implementadas por el docente.

SC La maduración epididimaria. Bases moleculares y consecuencias

SC El istmo de la trompa como reservorio de espermatozoides no capacitados. La prevención o el retardo de la capacitación

SC El transporte de los espermatozoides. El papel de la movilidad propia del espermatozoide

SC La capacitación del espermatozoide y la reacción acrosómica

SC El papel de la redundancia de espermatozoides, de la reacción acrosómica y de la movilidad espermática

SC El contacto y reconocimiento entre las gametas

SC La activación del ovocito y la activación del programa de la embriogénesis temprana. El contacto espermatozoide-ovocito como señal para el inicio de vías de señalización intracelular

SC La vía de señalización del IP3 en la activación del programa de la embriogénesis temprana

SC El bloqueo definitivo de la polispermia. La reacción cortical

SC El varicocele como principal causa de infertilidad masculina

SC La enfermedad inflamatoria pélvica

Biblioteca Médica Virtual

# Sección 4: Actividades de aprendizaje e integración

## INTEGRACIÓN HORIZONTAL

### Consigna

El siguiente párrafo encierra una aparente contradicción. Elabore una explicación que la salve.

**1.** El concepto clásico de envejecimiento del espermatozoide establece que éste se deteriora y pierde capacidad fecundante en unas 12 horas después de ser eyaculado. Estudios estadísticos realizados en varias especies, incluso en el hombre, indican que los coitos fecundantes pueden ocurrir en un lapso que se extiende hasta 6 días antes de la ovulación.

### Material de lectura

SC La maduración epididimaria. Bases moleculares y consecuencias

SC El istmo de la trompa como reservorio de espermatozoides descapacitados. La prevención o el retardo de la capacitación

SC La capacitación del espermatozoide y la reacción acrosómica

### Consigna

Analice el siguiente párrafo. Elabore una hipótesis explicativa sobre la incapacidad de fecundar de los espermatozoides aun cuando ascienden o sean puestos a interactuar con ovocitos normales.

**2.** Los espermatozoides ascienden a una velocidad que no puede explicarse por la sola propulsión del flagelo. Los espermatozoides inmóviles o partículas inertes depositadas en el semen también pueden ascender. Existe una enfermedad denominada de Kartagener (causada por una alteración en la cadena pesada de la dineína que altera el funcionamiento de cilios y flagelos), uno de cuyos componentes es la incapacidad del hombre de tener hijos.

### Material de lectura

SC El transporte de los espermatozoides. El papel de la movilidad propia del espermatozoide

SC El papel de la redundancia de espermatozoides, de la reacción acrosómica y de la movilidad espermática

## INTEGRACIÓN VERTICAL



### CASO CLÍNICO

Se presenta a la consulta una pareja; Ana N. tiene 23 años y Miguel N. 24. Le refieren que desean tener un hijo y que, desde hace un año y medio, tienen relaciones sexuales sin cuidados anticonceptivos y que no logran un embarazo.

Durante el interrogatorio ambos refieren antecedentes de pubertad y desarrollo sexual normales. Miguel refiere, además, que ha notado leves molestias en el testículo izquierdo.

A la inspección ambos presentan caracteres sexuales secundarios propios de su sexo y edad. Como dato relevante se comprueba que Miguel presenta el testículo izquierdo con un volumen disminuido en comparación con el testículo contralateral. También presenta consistencia disminuida y signos de inflamación dolorosa.

Sobre la base de estos hallazgos se decide realizar un conjunto de estudios complementarios.



### HOJA DE TRABAJO PARA EL CASO CLÍNICO

Biblioteca Médica Virtual

CAPÍTULO

# 2

# EL PERÍODO PRESOMÍTICO. SEGMENTACIÓN DE LA CÉLULA HUEVO Y GASTRULACIÓN

VLADIMIR FLORES, NICOLÁS FOSSER

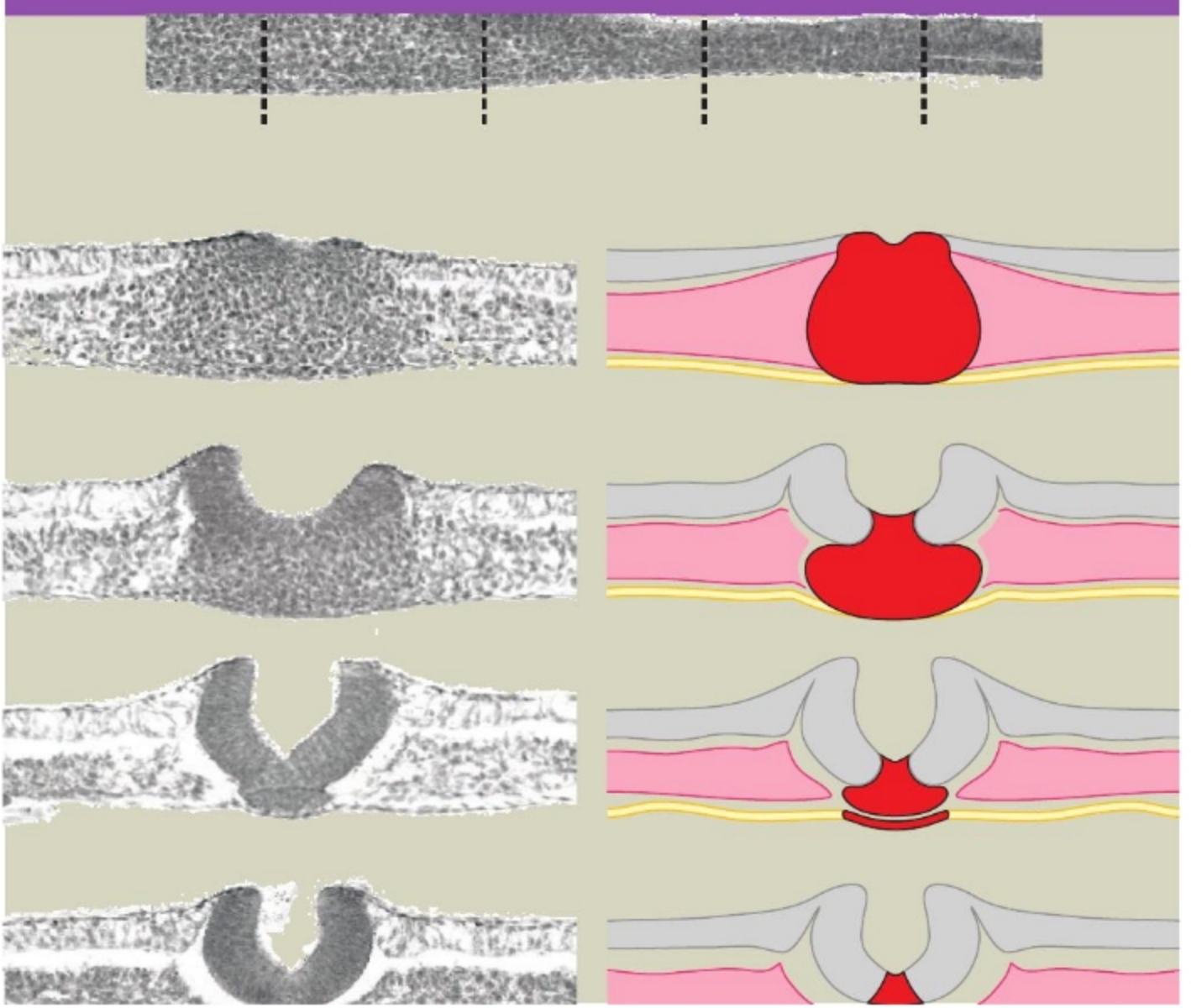

Biblioteca Médica Virtual

# Sección 1: Desarrollo normal

El período presomítico dura 20 días. Se extiende desde la anfimixis (final de la fecundación) hasta el inicio del período somítico. Está caracterizado por tres eventos parcialmente superpuestos en el tiempo: **1) la segmentación** (un período preimplantatorio que toma la 1ª semana de desarrollo [SD]), **2) la implantación** (el embrión se introduce en el endometrio; toma la 2ª y 3ª SD) y **3) la gastrulación** (un período de reorganización espacial de las células; toma parte de la 2ª y la 3ª SD). Al final del período, el embrión adquiere tres capas celulares dispuestas planarmente y posee varios anexos no-embrionarios. Durante el siguiente período, el embrión adquiere organización cilíndrica. En este capítulo se tratan la segmentación y la gastrulación. La implantación se desarrolla en el Capítulo 15: Implantación y desarrollo de la placenta.

## PRIMERA SEMANA. PERÍODO DE SEGMENTACIÓN

La segmentación sigue a la fecundación. Dura una semana. Desde el punto de vista didáctico, el período puede ser definido considerando los siguientes criterios:

*Ti:* 20-22 horas luego de la fecundación – *Tf:* final de la 1ª SD.

*Ei:* la anfimixis – *Ef:* blastocisto maduro para la eclosión (Fig. 2-1).

**CCD característicos.** Los principales comportamientos celulares de desarrollo (CCD) involucrados en la segmentación son: la proliferación (aumento del número de células y crecimiento diferencial), la adhesividad celular (compactación de las células), determinación (elección de vías evolutivas), la diferenciación (aparición de tipos celulares diferentes), adhesividad celular diferencial (epitelización, segregación celular embrioblasto vs trofoblasto) etc. (SC Los comportamientos celulares de la segmentación se hallan temporal y espacialmente organizados; SC Papel de la adhesividad celular durante la segmentación. La polarización y compactación de las blastómeras y la formación de la mórula; SC Procesos de diferenciación celular durante el período de segmentación. ¿Cómo se genera diversidad celular durante la segmentación?).

**CMD característicos.** Son los involucrados en el control del ciclo celular, en el control de las fuerzas de adhesión c-c, en reorganizaciones del citoesqueleto, en procesos de biogénesis de membranas, en procesos de determinación y diferenciación etc. (SC Comportamientos celulares involucrados en la primera determinación. En los mamíferos con solo tres células se constituiría el embrioblasto; SC Los mamíferos poseen CH de regulación. La importancia de la polaridad A-V en los experimentos de merotomía de la CH; SC ¿Es la segmentación rotacional de las CH de mamíferos esencial para el desarrollo normal?; SC La no equivalencia de las blastómeras del E4c de los mamíferos).

La mayor parte de la segmentación transcurre en la trompa (véase Fig. 2-1). El embrión llega al útero en el estado de mórula. Allí se transforma en blastocisto. El desplazamiento del embrión se debe a la acción ciliar y a movimientos peristálticos del músculo tubárico. Antes de la implantación, el embrión flota en los líquidos de la trompa y el útero. A partir de ellos obtiene sus nutrientes. En general, se considera que el embrión llega al útero en el día 4-5, en el estado de blástula temprana (véase Fig. 2-1).

### La segmentación es de tipo holoblástica y rotacional

Existen varios tipos de segmentación. En el hombre es **holoblástica** (citocinesis completa) y **rotacional**. Ésta se define por el modo como se orientan los planos de clivaje de las dos primeras blastómeras durante la segunda división. En la primera división, el plano de segmentación es meridional (contiene al eje meiótico). En la segunda división, el plano de clivaje de una de las blastómeras es meridional en tanto que el de la otra es ecuatorial. Existe una inclinación de **90°** entre dichos planos de clivaje; de ahí la disposición que adoptan las blastómeras en el estado de cuatro células (**E4c**) (Fig. 2-2.D). Una de las dos primeras blastómeras se divide antes que la otra. Ello hace que exista un E3c (estado-tri-celular) transitorio. También existen estados ulteriores con número impar de blastómeras.

### Compactación, primera determinación, cavitación y formación del bastocisto

Hasta el **E8c**, las células son esféricas y se adhieren débilmente entre sí. En el E8c tardío aumenta la adhesión entre las blastómeras (Fig. 2-2.E-F); ellas se adosan fuertemente unas a otras y se produce la **compactación**. El embrión se transforma entonces en una estructura esférica

Biblioteca Médica Virtual

y maciza. Finalizado el siguiente clivaje, el embrión llega al E16c: una mórula con 2 o 3 células internas rodeadas por células externas. Dicha organización celular se consolida por el desarrollo de zónulas *occludens* (uniones estrechas) entre las células externas. Estas uniones, además, definen un **compartimento interno** en la mórula. Las células internas desarrollan entre sí uniones nexo. Luego de producida la compactación, se definen a) un conjunto de células centrales, denominado masa o macizo celular interno (**MCI**) y b) un conjunto de células periféricas llamado masa celular externa (**MCE**). Este desarrollo se alcanza entre los **E16c-E32c**, dependiendo de las especies. La denominación MCI y MCE no está referida sólo al lugar que ocupan. Se refiere a que dichas poblaciones celula-

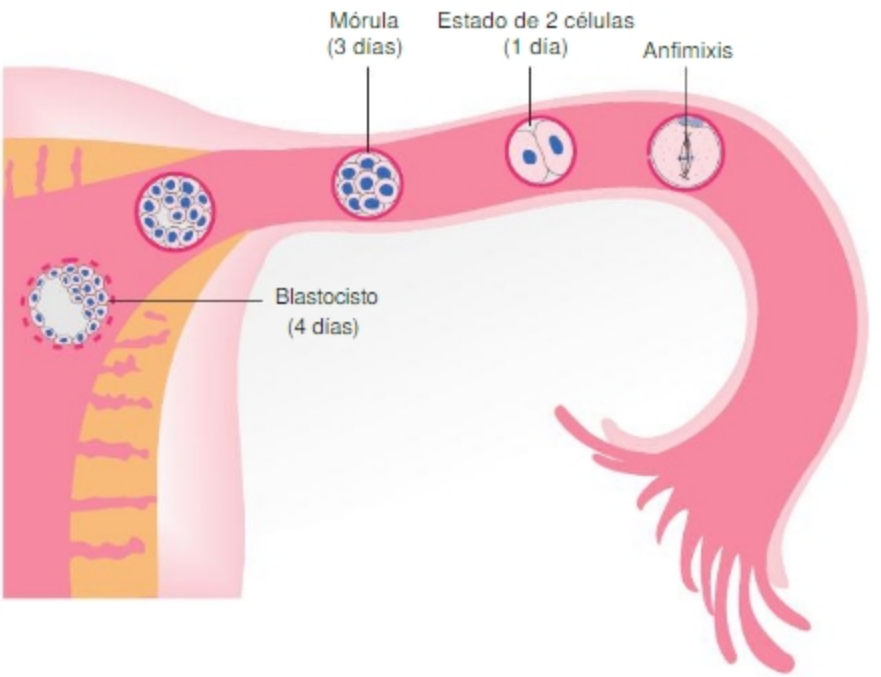


**Fig. 2-1.** Esquema que representa el desarrollo embrionario en el tracto genital femenino durante el período de segmentación: desde la anfimixis hasta la eclosión del blastocisto. Se ilustran algunos estados intermedios como la morulación (compactación) y el inicio de la blastulación.

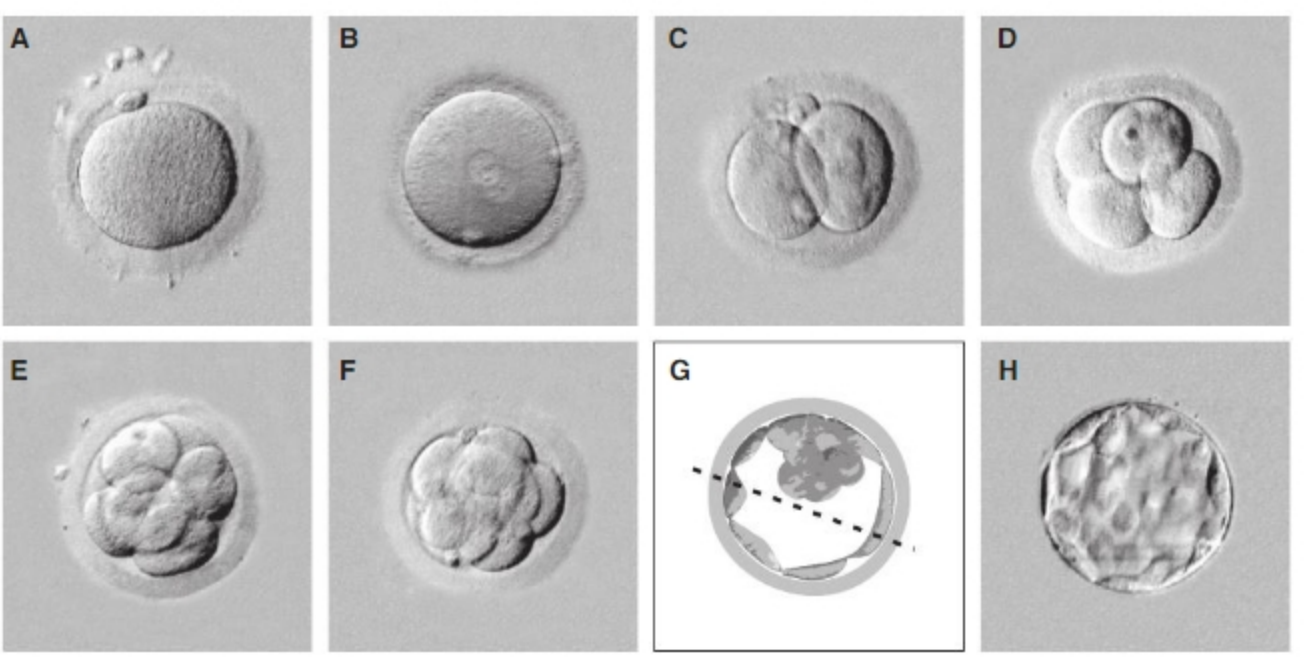


**Fig. 2-2.** Microfotografías de diversos estados de desarrollo del período de segmentación. **A.** Ovocito II fecundante **B.** Célula huevo. **C.** Estado de 2 células. **D.** Estado de 4 células. **E.** Estado de 8 células temprano. **F.** Inicio de la compactación. **G.** Esquema de blastocisto. Se observan el trofoblasto y el embrioblasto. **H.** Sección óptica del blastocisto según la línea indicada en G. Gentileza del Dr. M. Marconi.

Biblioteca Médica Virtual

res se **determinan** y restringen su **potencia evolutiva** (SC La secuencia de polaridades que aparecen desde la fecundación al embrión posgastrular. La importancia de tales polaridades en la organización espacial de tipos celulares emergentes; SC La primera determinación. La expresión de combinatorias de factores de transcripción específicas de tipo celular en la mórula y el blastocisto). En efecto, el MCI originará solo tejidos embrionarios y anexos no-embrionarios; el MCE originará sólo tejidos no-embrionarios de la placenta. Hasta este momento, sin embargo, las células son morfológicamente similares.

Entre los **E32c-E64c**, el embrión adquiere una cavidad delimitada por las células externas (**cavitación**). La cavitación resulta de cambios en la adhesividad entre las células internas y externas y del bombeo activo de iones, seguido de la entrada de agua en el espacio intercelular.

Durante la cavitación, el MCE se diferencia en **trofoblasto** y acumula líquido en el interior del embrión. Se forma así una cavidad, el **blastocele**, que crece más que el MCI o **embrioblasto**. Este queda entonces localizado excéntricamente, adosado a la cara interna del trofoblasto. Tal es el estado final de la segmentación (Fig. 2-2.G-H) y recibe el nombre de **blastocisto**. Su organización refleja los procesos que operaron durante la segmentación. El blastocisto sigue rodeado por la membrana pellúcida. Esta es degradada solo al final de la segmentación cuando se excava en ella un orificio y el embrión queda libre en la cavidad uterina (fenómeno llamado eclosión del blastocisto) y se inicia la implantación.

# SEGUNDA Y TERCERA SEMANA. EVOLUCIÓN PREGASTRULAR Y GASTRULACIÓN

## Procesos morfogenéticos durante la 2ª y 3ª SD

### Evolución del embrioblasto

Desde la 2ª SD, el embrioblasto y el trofoblasto evolucionan diferentemente. El embrioblasto realiza CCD, que conducen a la formación del nuevo individuo, y el trofoblasto origina tejidos encargados de la implantación y del mantenimiento de relaciones embriomaternas. Antes del estudio de la evolución del embrioblasto, se recomienda la lectura de la evolución del trofoblasto y el proceso de implantación. Estos temas son tratados en el Capítulo 15: Implantación y desarrollo de la placenta.

El embrioblasto, visto de plano, tiene forma circular (disco embrionario) y su superficie dorsal está adherida al trofoblasto. Al inicio de la implantación, su zona central se desprende del trofoblasto y se genera una cavidad, la **hendidura amniótica**, que lo separa de él. Simultáneamente, el embrioblasto sufre procesos de determinación y diferenciación y, a partir de él, se generan tres poblaciones celulares: **amnioblastos**, que recubren dorsalmente la hendidura amniótica, y dos capas epiteliales, una dorsal o **epiblasto** y una ventral o **hipoblasto** (Fig. 2-3).

### Cambios de forma asociados a los desplazamientos celulares de la gastrulación

La gastrulación involucra desplazamientos de células epiblásticas que tienen efectos morfogenéticos (todos estos movimientos se describen en detalle en Procesos histogenéticos durante la 2ª y 3ª SD: La gastrulación). El primer cambio (día 14-15) es la aparición de un engrosamiento medial longitudinal, la **línea primitiva**, en la región caudal del epiblasto (Fig. 2-4.A). La línea primitiva resulta de la convergencia, acumulación e intercalación de células, de las mitades derecha e izquierda, en la línea media (SC El papel de la polaridad planar y de la intercalación celular en la formación de la línea primitiva). En el extremo cefálico de la línea primitiva también convergen células que forman una prominencia localizada, el **nodo** o **nódulo de Hensen**. Ambas estructuras se transforman luego en depresiones: la línea primitiva se convierte en el **surco primitivo** y en el nodo se forma la **fosa primitiva**. Estas depresiones son manifestación de una invaginación del epiblasto que es seguida del ingreso de células desde el epiblasto al espacio subepitelial (véase Fig. 2-9).

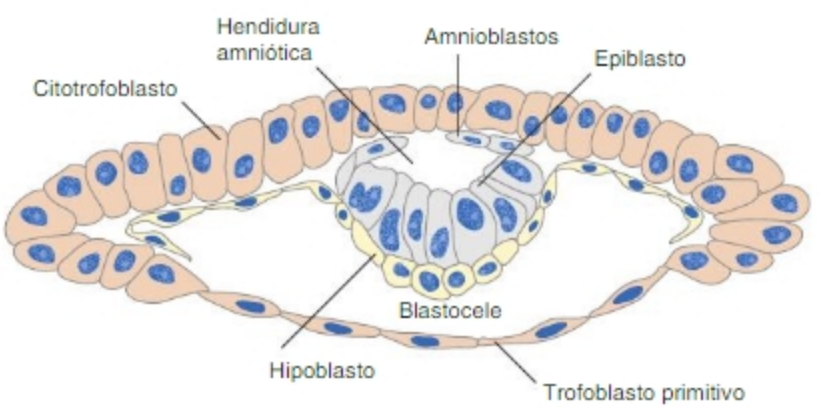


**Fig. 2-3.** Esquema del blastocisto humano en fase inicial de invasión del estroma endometrial (7 días) (Modificado de Hertig y Rock). Solo se ilustran los tejidos derivados del embrión, no están representados los tejidos maternos ni el sincitiotrofoblasto.

Biblioteca Médica Virtual

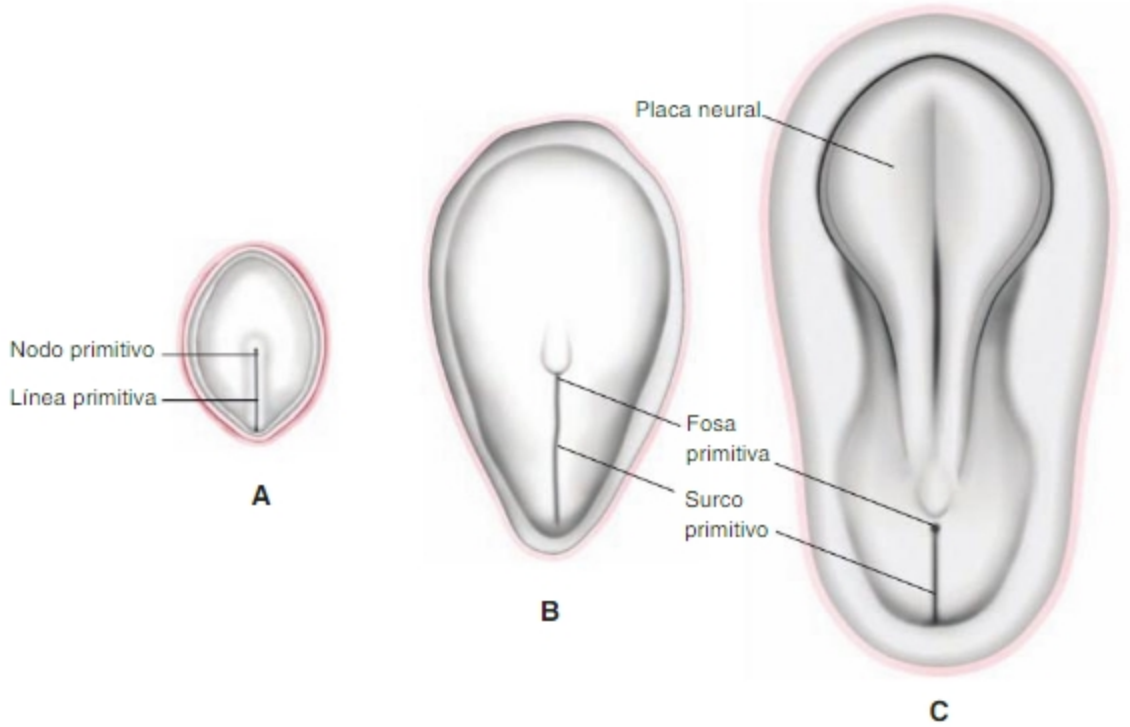


**Fig. 2-4.** Representación esquemática de la superficie dorsal del embrión de 16 días (A), 18 días (B) y 19 días (C). Se observa el cambio forma resultante de la gastrulación. A los 19 días, ya se ha formado la placa neural y el surco primitivo está en regresión.

Durante la gastrulación, el disco embrionario también cambia de forma; de la circular inicial pasa a ser piriforme (Fig. 2-4.B). El embrión mide entonces, aproximadamente 1 mm de longitud céfalo-caudal y 0,6 mm de ancho. El aumento en longitud se debe a proliferación celular y desplazamientos celulares paralelos al eje longitudinal (elongación). Células que ocupaban la mitad caudal del embrión pasan a ocupar la mitad cefálica y se produce un crecimiento diferencial: la región cefálica al nodo aumenta en longitud y grosor en tanto que la región caudal a él se acorta y adelgaza. La expansión de la región cefálica es manifestación de la migración, por delante del nódulo de Hensen, de los **territorios presuntivos (TP) mesodérmicos axil y no-axil** (☞SC Concepto de territorio presuntivo. Su base experimental. Consideraciones teóricas).

Durante la gastrulación, también se forma la **placa neural**: un engrosamiento medial de la hoja dorsal, ubicado cefálicamente al nodo de Hensen (Fig. 2-4.C). Esta es la primera manifestación estructural de diferenciación de las células del epiblasto en **ectodermo neural**. Este proceso está acompañado de la migración de células del nodo de Hensen que ingresan a nivel de la fosa primitiva y desde allí, por debajo del epiblasto, se elongan en sentido cefálico a lo largo de la línea media y forman el mesodermo precordal. A continuación, por un proceso diferente se forma otra estructura axial, la notocorda. Ambas estructuras forman un cordón medial o axial entre las hojas dorsal y ventral del disco embrionario.

## Formación de la notocorda definitiva y del conducto neurentérico

La notocorda se forma por medio del ingreso de células a nivel de la fosa primitiva e intensa proliferación celular, mientras el nodo se desplaza en sentido caudal. En su inicio, la notocorda es hueca; posee una cavidad que se continúa con la fosa primitiva y se denomina **conducto notocordal** (Fig. 2-5). Luego, las células del piso del conducto notocordal contactan con las de la hoja ventral (endodermo) y, a continuación, la zona de contacto se disgrega. El conducto se transforma entonces en un **canal notocordal** abierto ventralmente hacia el saco vitelino (véase Fig. 2-5). Al parecer, el extremo caudal del canal notocordal comunica transitoriamente los **sacos vitelino** y **amniótico** (véase Fig. 2-5) y dicha comunicación se ha denominado **conducto neurentérico**. Posteriormente, el techo del canal notocordal se separa del endodermo y forma nuevamente un cordón macizo, la **notocorda definitiva** (elemento axial de los cordados). El endodermo, por su parte, se une en la línea media formando nuevamente una capa continua.

Biblioteca Médica Virtual

La organización descrita hasta aquí es la de un embrión de fines de la 3ª SD. Antes de que finalice esta semana, el embrión inicia en su extremo cefálico procesos típicos de la siguiente etapa, el período somítico, mientras que, en el extremo caudal, la gastrulación continúa. En general, los cambios del desarrollo progresan desde el extremo cefálico al caudal. Por ello, las regiones cefálicas presentan un grado de desarrollo mayor que las caudales.

## Procesos histogenéticos durante la 2ª y 3ª SD

### Evolución pregastrular del embrioblasto: formación de la cavidad amniótica. Formación del embrión "bilaminar" primitivo: epiblasto e hipoblasto. Desplazamientos pregastrulares

El embrioblasto es inicialmente una población celular homogénea, pero durante la 2ª y 3ª SD origina diversas poblaciones celulares diferentemente determinadas. Al inicio de la implantación, el embrioblasto se separa parcialmente del trofoblasto por la aparición de la hendidura amniótica. Esta, al principio, está revestida dorsalmente por el trofoblasto y ventralmente por el embrioblasto. Luego, células de origen embrioblástico (los amnioblastos) se desplazan y delimitan dorsalmente la hendidura amniótica (véase Fig. 2-3). Simultáneamente, en el embrioblasto se segregan dos poblaciones epiteliales con diferente potencia: el **epiblasto** y el **hipoblasto** (véase Fig. 2-3) (SC La segunda determinación. La determinación de los linajes celulares epiblásticos e hipoblásticos y su organización espacial en el embrión bilaminar). El epiblasto, de posición dorsal, es un epitelio cilíndrico que posee la potencia para generar al embrión, a anexos embrionarios "definitivos" (que duran toda la gestación) y a las células germinales primitivas. El hipoblasto, de posición ventral, es un epitelio plano simple; filogenéticamente se lo ha homologado a un endodermo no-embrionario "primitivo"; origina estructuras vestigiales transitorias. Ambas láminas, epiblasto e hipoblasto, conforman al denominado **"embrión bilaminar"** aunque, en sentido estricto, el epiblasto por sí solo representa al embrión en su totalidad y podría ser considerado como un embrión unilaminar.

Durante la 2ª SD el "embrión bilaminar" sufre pocos cambios de forma y tamaño pero, desde su inicio, las células del hipoblasto se desplazan (SC El papel del hipoblasto en la gastrulación y en la inducción neural; SC Comportamientos moleculares involucrados en la

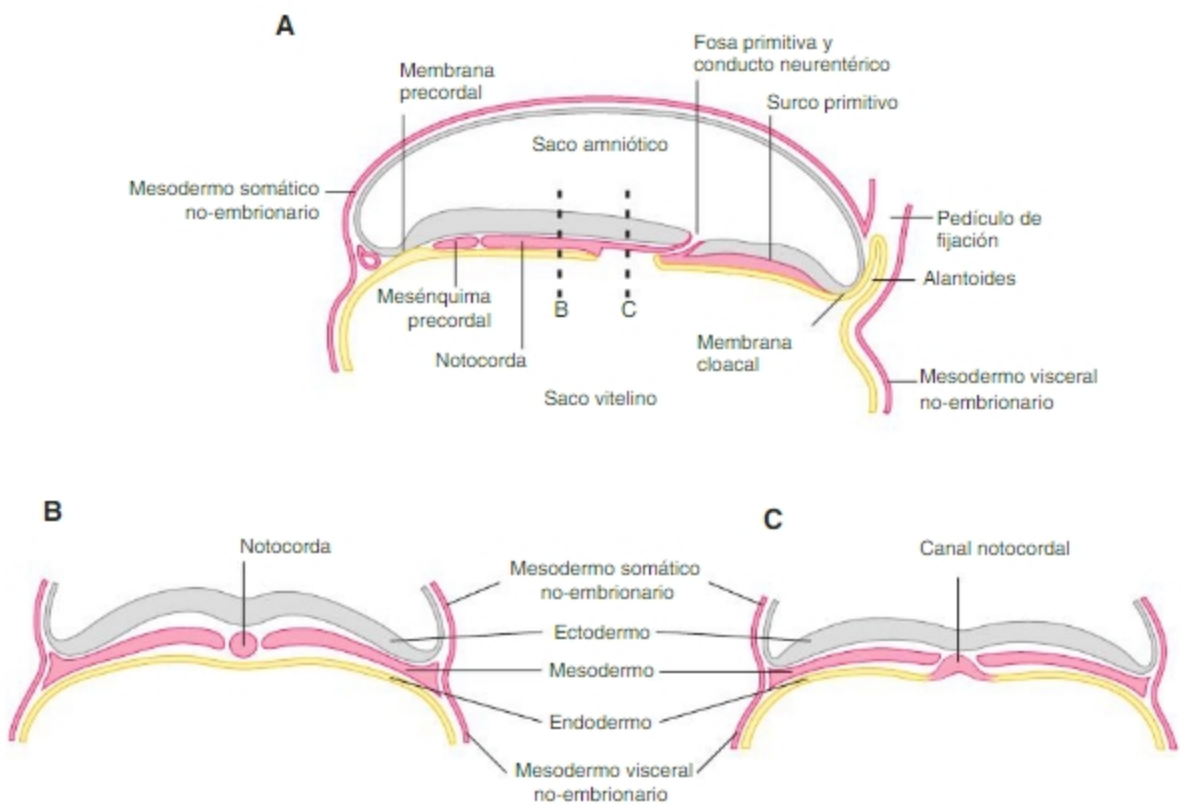


Fig. 2-5. Esquemas de cortes de embrión de mediados de la 3ª SD. A. Corte sagital. Se observa la distribución de elementos axiles (mesodermo precordal, notocorda, conducto neurentérico y surco primitivo). B y C. Cortes transversales correspondientes a las líneas indicadas en A. Ilustran dos estados durante la formación de la notocorda.

Biblioteca Médica Virtual

migración celular dirigida) debajo del epiblasto, exceden sus bordes y migran sobre el trofoblasto (luego citotrofoblasto), formando una monocapa de células planas, la **membrana de Heuser**, que delimita una cavidad, el **saco vitelino primitivo** o **quiste exocelómico**, de ubicación ventral al disco embrionario (Fig. 2-6). En días siguientes, la cavidad delimitada por el citotrofoblasto crece más que el saco vitelino primitivo y el espacio entre ambos aumenta. Este espacio es ocupado por células de origen hipoblástico que se sueltan de la membrana de Heuser y forman un tejido muy laxo; se trata de un tejido vestigial denominado, por su ubicación, **mesénquima no-embrionario "primitivo"** (véanse Figs. 2-6 y 2-7). El epiblasto se continúa en su periferia con el epitelio que delimita al saco amniótico.

## Organización y complejidad del epiblasto pregastrular

El epiblasto es la población celular precursora de los tejidos embrionarios y de tejidos no-embrionarios definitivos que se forman al final de la gastrulación (con excepción de aquellos derivados del trofoblasto). Las células precursoras de estos tejidos no se hallan aleatoriamente distribuidas en el plano del epiblasto, sino que ocupan diferentes regiones de este con respecto al nodo de Hensen. Dichas regiones clásicamente fueron denominadas "territorios presuntivos" (TP). Las células de diferentes TP, pese a no estar determinadas, poseen diferentes probabilidades de formar las diferentes poblaciones celulares identificables al final de la gastrulación. Este hecho ha sido mostrado por medio de la construcción de mapas de destino del epiblasto que ilustran cuál es el destino más probable que, al final de la gastrulación, tendrán las células que ocupan diferentes regiones del epiblasto (OSC La transformación de ejes desde la fase pregastrular a la organización del embrión cilíndrico).

En especies que poseen discos embrionarios grandes, como las aves, resulta más fácil discriminar TP con diferentes destinos (Fig. 2-8 ). Desde el punto de vista didáctico, los TP pueden categorizarse de lo general a lo particular en: 1) **TP de tejidos no-embrionarios** y 2) **TP de tejidos embrionarios**.

1. Entre los primeros se mencionan el **TP del mesodermo no-embrionario definitivo** y el **TP del endodermo no-embrionario definitivo** (del saco vitelino definitivo).
2. Entre los TP de estructuras embrionarias se distinguen:
   - **TP de poblaciones celulares con función organizadora.** Ocupados por células con función informativa; cumplen la función de referencias espaciales y temporales y forman estructuras axiles que especifican la posición de la línea media (futuro plano sagital) y organizan los CCD de las restantes poblaciones celulares embrionarias durante la gastrulación. Estos TP son:
     a) el **TP del mesodemo precordal** ubicado en la zona central del disco (a ambos lados

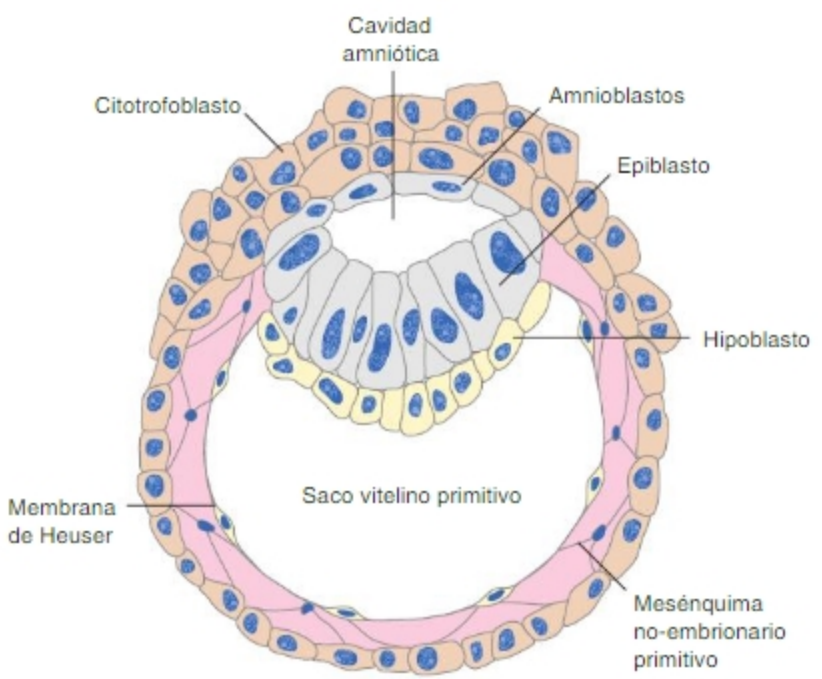


Fig. 2-6. Esquema de embrión humano implantado (9 días) (Modificado de Hertig y Rock). Solo se ilustran los tejidos derivados del embrión, no están representados los tejidos maternos ni el sincitiotrofoblasto.

Biblioteca Médica Virtual

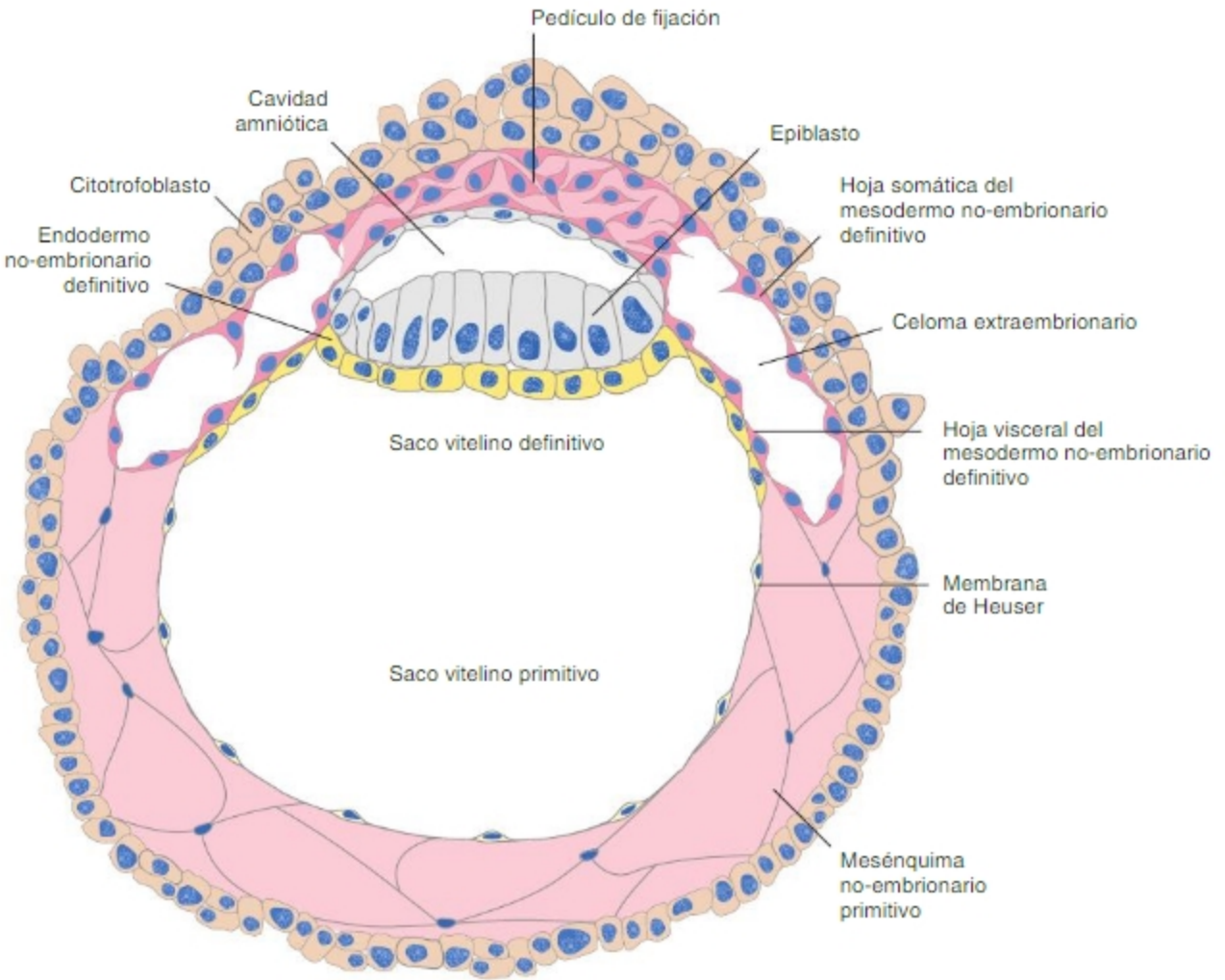


**Fig. 2-7.** Esquema de embrión humano implantado (12 días) (Modificado de Hertig y Rock). El hipoblasto ya fue desplazado completamente del disco y forma la parte de epitelio más delgado de la porción primitiva del saco vitelino; el endodermo no-embrionario definitivo se halla migrando fuera de límite del embrión y empieza a formar el saco vitelino definitivo. Este se encuentra ampliamente comunicado con el primitivo. En las regiones adyacentes al saco vitelino definitivo se observa la formación de las hojas visceral y somática del mesodermo no-embrionario definitivo y el inicio de la formación del celoma extraembrionario. Solo se ilustran los tejidos derivados del embrión, no están representados los tejidos maternos ni el sinciciotrofoblasto.

del TP de la notocorda); originará una barra de mesodermo axil cefálicamente a la notocorda y

b) el **TP del mesodermo cordal**, ubicado en la zona central del disco; originará la notocorda, considerada filogenéticamente como la cuerda dorsal de los cordados primitivos.

- **TP de poblaciones celulares con función principalmente estructural** (originan tres capas germinativas primordiales). Estos son:

a) **TP del ectodermo.** Ocupado por células que no abandonan el epiblasto. Quedan en la hoja dorsal del embrión y son: el **TP ectodérmico neural** (TP de la placa neural) y el **TP del ectodermo epidérmico** que formará el epitelio de revestimiento externo del embrión.

b) **TP del endodermo.** Ocupado por células que abandonan el epiblasto; ingresan a través del surco primitivo y pasan a ocupar la hoja ventral del embrión. Originarán el epitelio de revestimiento del tubo digestivo del embrión.

c) **TP del mesodermo.** Ocupado por diversas poblaciones celulares que abandonan el epiblasto, ingresan a través del surco primitivo y se distribuyen en la interfaz entre las hojas dorsal y ventral del embrión. Se pueden distinguir tres subregiones: TP

Biblioteca Médica Virtual

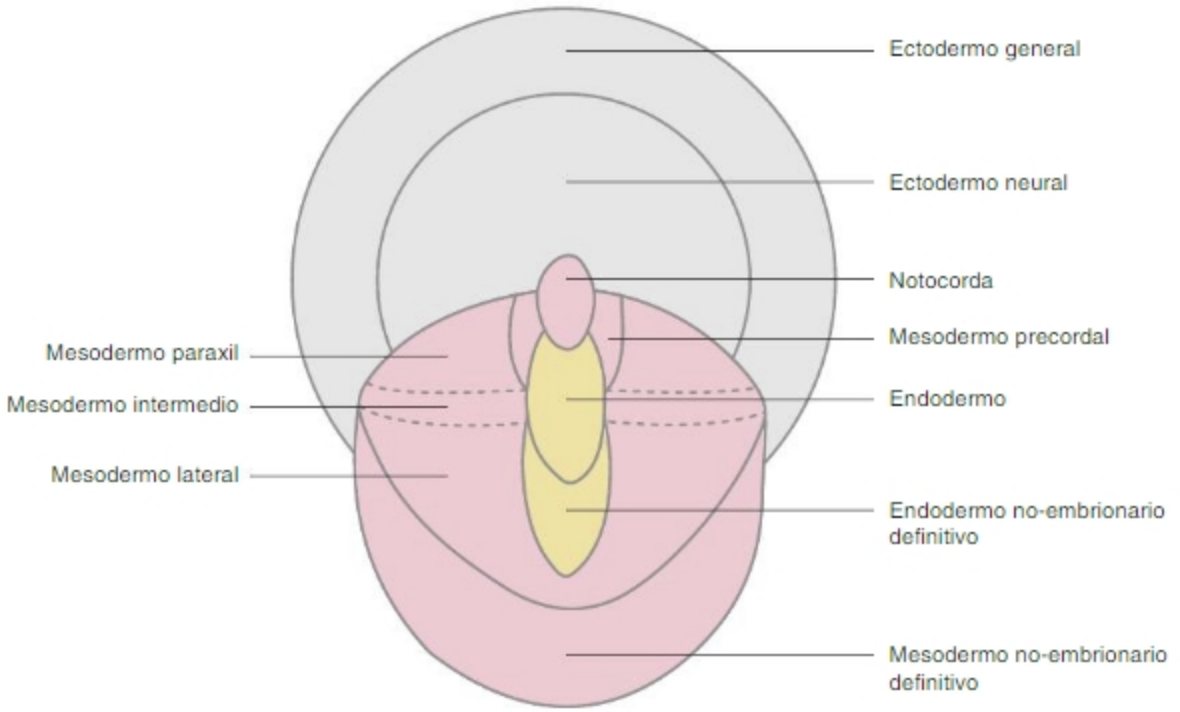


**Fig. 2-8.** Organización del epiblasto pregastrular. El mapa de destinos ilustra la ubicación de TP ocupados por células con diferente destino. Con el objeto de simplificar, los límites se han dibujado con una nitidez que no se detecta en los mapas de destino; por el contrario, existen zonas de superposición entre ellos.

del mesodermo paraaxil: ocupará las zonas adyacentes a la notocorda; TP del mesodermo intermedio: ocupará zonas laterales al mesodermo paraxil y TP del mesodermo lateral: ocupará la zona borde del embrión.

## La gastrulación

Desde el punto de vista didáctico la gastrulación puede ser definida considerando los siguientes criterios:

***Ti:*** mediados de 2ª SD – ***Tf:*** fines de 3ª SD

***Ei:*** epiblasto pregastrular sin manifestaciones estructurales de polaridad – ***Ef:*** embrión trilaminar (ectodermo, mesodermo y endodermo) con manifestaciones estructurares de polaridad céfalo-caudal, simetría bilateral y con una placa neural en proceso de determinación y *patterning*.

**CCD característicos.** Caracterizado por un conjunto integrado de CCD que se ejecutan en forma temporal y espacialmente organizada. Entre tales CCD se destacan los movimientos celulares dirigidos, las acciones celulares determinantes y permisivas y una intensa actividad proliferativa

**CMD característicos.** Caracterizado por reorganizaciones del citoesqueleto asociados al desplazamiento celular y de interacciones moleculares interfaciales célula-matriz extracelular vinculados al proceso de haptotaxis (SC El concepto de migración celular dirigida. Rol de desarrollo. El concepto de haptotaxis. Papel del citoesqueleto y de la fuerzas interfaciales célula-sustrato [Fif c-s]); CMD que integran el control del ciclo celular, también ocurren CMD vinculados a procesos de determinación espacialmente organizados (*patterning*) y de procesos de transición epitelio-mesenquimática.

Existen descripciones variadas de la gastrulación, aun para la misma especie, dependientes, entre otros factores, de los momentos iniciales y finales que se utilicen, la precisión de los mapas de destino utilizados, etc. Sin embargo, existe consenso en que se trata de un conjunto integrado, temporal y espacialmente organizado, de desplazamientos celulares –programados en el tiempo y dirigidos en el espacio– que dan lugar a cambios globales en el embrión. Estos cambios son: a) pasaje de bilaminar a trilaminar; b) aparición de manifestaciones estructurales de polaridad céfalo-caudal y c) de simetría bilateral y d) determinación de esbozos y regionalizaciones (*patterning*). La descripción elegida aquí para ilustrar la gastrulación incluye los cambios que ocurren en el epiblasto luego de la segregación del hipoblasto y la formación del saco vitelino primitivo. En cuanto a la dinámica general de la gastrulación, pueden citarse los siguientes hechos: **a)** las células del TP del mesodermo no-embrionario definitivo abandonan tempranamente el epiblasto, preferentemente

Biblioteca Médica Virtual

por los bordes de la región caudal de este, y pasan a formar el mesodermo no-embrionario definitivo. **b)** otros conjuntos de células abandonan el epiblasto ingresando a través del surco primitivo y pasan a la hoja ventral del embrión (TP endodérmicos no-embrionario y embrionario) o se quedan entre las hojas dorsal y ventral (TP mesodérmicos embrionarios); **c)** finalmente, otros conjuntos de células epiblásticas sólo se desplazan en el plano del epiblasto (epibolia) y quedan como células epiteliales residentes de la hoja dorsal del embrión (TP ectodérmicos neural y epidérmico).

Con respecto a las células de los TP que abandonan el epiblasto a través del surco primitivo: 1) la mayor parte de ellas primero convergen; 2) luego ingresan y se incorporan a la hoja ventral (TP endodérmicos) o se distribuyen entre las hojas dorsal y ventral (TP mesodérmico embrionario).

Los diversos TP, en forma sucesiva, van abandonando el epiblasto y, de acuerdo con algunos autores, la gastrulación finaliza cuando: a) el TP del endodermo embrionario pasa a ocupar la hoja ventral, b) el TP del mesodermo ocupa la interfaz entre las hojas dorsal y ventral y c) la hoja dorsal queda constituida exclusivamente por los TP del ectodermo general y epidérmico.

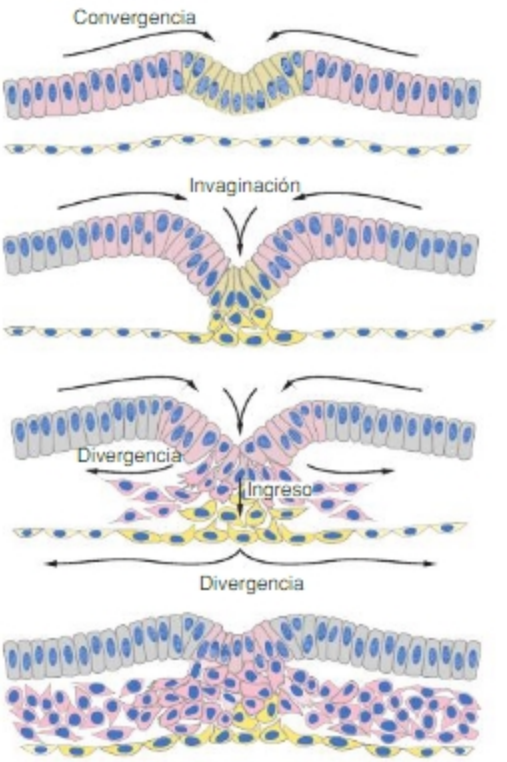


**Fig. 2-9.** Representaciones esquemáticas de cortes transversales del embrión durante la gastrulación. En el epiblasto están representadas, con diferentes colores, las células correspondientes a los TP de endodermo, mesodermo y ectodermo desde la zona medial a la lateral. Las flechas indican diferentes tipos de desplazamientos: convergencia, invaginación e ingreso y divergencia. La invaginación se debe a un cambio de forma celular (células en botella), el ingreso sin embargo implica una transición epitelio-mesenquimática. En la línea media se observa que las células del TP del endodermo (amarillas) se introducen en la hoja ventral del embrión, se intercalan con las del hipoblasto y desplazan a estas. Las células del TP del mesodermo (rosadas) divergen y van formando la hoja media del embrión.

## Desplazamiento de los TP no-embrionarios

**Inicio de la formación del saco vitelino definitivo.** Las células del **TP del endodermo no-embrionario** dejan el epiblasto ingresando a través del surco primitivo y pasan a la hoja ventral del embrión que, hasta ese momento, está ocupada por el hipoblasto. Las células se incorporan a la hoja ventral a lo largo de la línea media y, desde allí, van ocupando regiones cada vez más periféricas. Simultáneamente, el hipoblasto va desocupando la hoja ventral desplazándose fuera de los límites del embrión. El hipoblasto, desplazado de la región embrionaria, pasa a formar el saco vitelino primitivo (**Figs. 2-8 a 2-10; A2D2-1**; véase Capítulo 15). Mientras más células del TP del endodermo no-embrionario se incorporan a la hoja ventral, el endodermo definitivo también se expande más allá de los límites del embrión y empiezan a formar el **revestimiento epitelial** de una segunda cavidad, el saco vitelino definitivo, que se continúa con el primitivo.

**Formación de las hojas visceral y somática no-embrionarias y del celoma extraembrionario.** Simultáneamente con la formación del saco vitelino definitivo, las células del TP del mesodermo no-embrionario definitivo abandonan el epiblasto a lo largo de los bordes de la mitad caudal del epiblasto. Una vez fuera del epiblasto, algunas se dirigen **a)** en sentido ventral y otras **b)** en sentido dorsal.

**a)** Las primeras acompañan el desplazamiento que las células del TP del endodermo no-embrionario realizan más allá de los bordes del embrión mientras van formando el saco vitelino definitivo. Estas células mesodérmicas no-embrionarias forman una capa de mesénquima, la **hoja visceral del mesodermo no-embrionario definitivo**, por fuera de las células endodérmicas no-embrionarias que forman el epitelio de revestimiento del saco vitelino definitivo (**Fig. 2-10** y **A2D2-2**). Junto con estas células egresan del epiblasto las futuras células germinales primitivas que quedan entonces en el mesénquima visceral del saco vitelino definitivo.

**b)** Las células del mesodermo no-embrionario que se desplazan dorsalmente recubren por fuera al epitelio del saco amniótico y también la superficie interna del citotrofoblasto. Estas células forman una capa de mesénquima, denominada **hoja somática del mesodermo no-embrionario definitivo**, asociada a los epitelios mencionados.

Biblioteca Médica Virtual

Mientras se van formando las hojas visceral y somática del mesodermo no-embrionario, el citotrofoblasto del corión (véase Capítulo 15) y su hoja somática asociada crecen a un ritmo superior al del saco vitelino y su hoja visceral asociada. Debido a este diferente ritmo de crecimiento, ambas hojas se separan cada vez más y se genera entre ellas una cavidad, el **celoma extraembrionario** (véanse Figs. 2-10 y A2D2-2). El disco embrionario y los sacos vitelino y amniótico quedan dentro del celoma extraembrionario pero unidos al citotrofoblasto por una banda de mesodermo somático no-embrionario, el **pedículo de fijación**.

## Desplazamientos de los TP embrionarios

### *Desplazamiento del TP del endodermo. Constitución del embrión bilaminar. Formación del saco vitelino definitivo y de la membrana precordal.*

**Constitución del embrión bilaminar. Formación del saco vitelino definitivo.** Las células del TP del endodermo abandonan el epiblasto ingresando a través del surco primitivo y se incorporan a la región medial de la hoja ventral. Desde allí invaden toda la hoja ventral, que se hallaba ocupada por el endodermo no-embrionario definitivo, y así forman la hoja ventral del embrión propiamente dicho. Simultáneamente, las células endodérmicas no-embrionarias se desplazan fuera de los límites del embrión y van formando el epitelio del saco vitelino definitivo. El endodermo embrionario se ubica dorsalmente al saco vitelino primitivo con el cual se continúa (véanse Figs. 2-10 y A2D2-2). El desplazamiento del endodermo no-embrionario del saco vitelino definitivo, fuera de los límites del embrión, es simultáneo con el de la hoja visceral del mesodermo no-embrionario definitivo y, ambos tejidos, mientras migran fuera de los límites del embrión, van formando al saco vitelino definitivo (véanse Figs. 2-10 y A2D2-2). Con el tiempo el saco vitelino definitivo crece más que el primitivo y se produce un estrangulamiento en la zona en que ambos se continúan y terminan separándose. El saco vitelino primitivo forma entonces un quiste exocelómico vestigial que, con su mesénquima no-embrionario primitivo asociado, deja de crecer y se disgrega.

En sentido estricto, el embrión se hace bilaminar solo cuando las células del endodermo embrionario cubren toda la superficie ventral del epiblasto: la hoja dorsal posee las células de los futuros mesodermo y ectodermo y la hoja ventral es la **capa germinativa primordial endodérmica**. Estas dos hojas originan solo poblaciones celulares embrionarias.

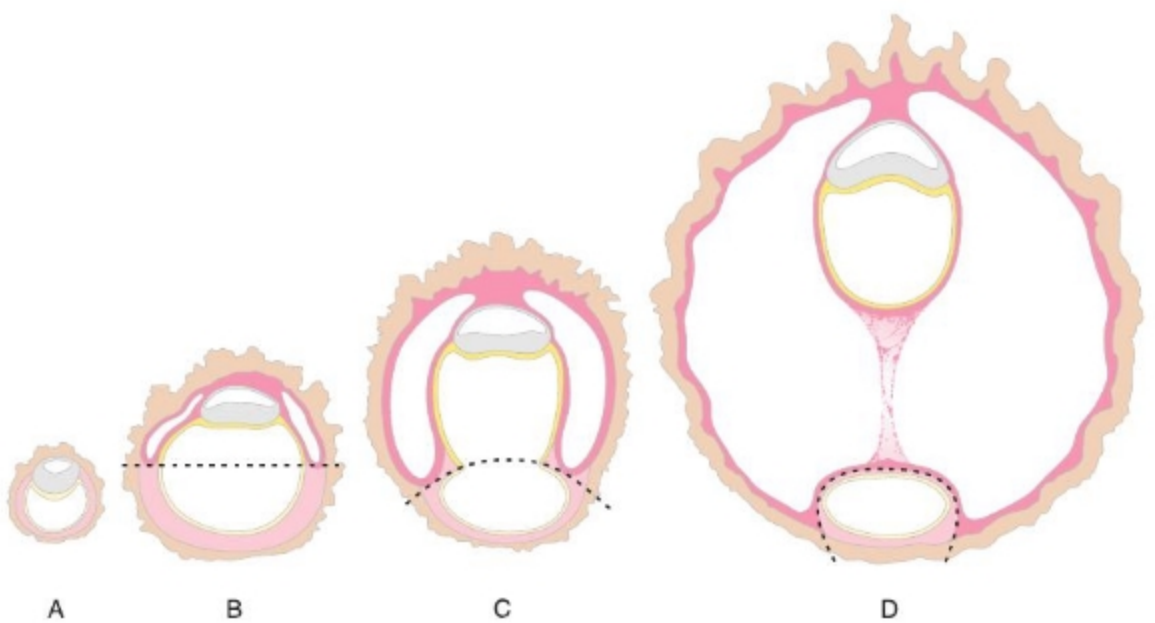


**Fig. 2-10. A-D.** Ilustra la evolución del disco embrionario y los anexos embrionarios entre comienzos de la 2ª SD y comienzos de la 3ª SD. **A.** Embrión unilaminar (disco embrionario: epiblasto + hipoblasto) y saco vitelino primitivo. **B** y **C.** Evolución del embrión unilaminar (epiblasto + endodermo extraembrionario definitivo) al bilaminar (epiblasto + endodermo embrionario), formación del saco vitelino definitivo dorsalmente al primitivo y formación del celoma extraembrionario. El saco vitelino definitivo y el celoma extraembrionario se forman durante la migración de los tejidos no-embrionarios (endodermo no-embrionario definitivo, mesodermos somático y visceral no-embrionarios definitivos) fuera de los límites del embrión. Se forman así el saco vitelino definitivo y el celoma extraembrionario dorsalmente a los tejidos no-embrionarios primitivos. El límite entre estos tejidos se marca con una línea de puntos. **D.** Embrión bilaminar (disco embrionario: epiblasto + endodermo embrionario). Ilustra cómo quedan ubicados los tejidos no-embrionarios primitivos (con el quiste exocelómico) y los tejidos no-embrionarios definitivos. Estos últimos forman el saco vitelino definitivo, el celoma extraembrionario, el pedículo de fijación y contribuyen a formar el corion.

Biblioteca Médica Virtual

**Formación de la placa precordal.** Las células de la zona medial del TP del endodermo embrionario, que se hallan inmediatamente caudales a los TP de mesodermos axiles, realizan desplazamientos diferentes de los descritos. Ingresan, se elongan a lo largo de la línea media y finalizan su desplazamiento en la zona media cerca del extremo cefálico del embrión bilaminar. Allí se hacen más altas y adhieren fuertemente a la hoja dorsal. Las dos hojas adheridas de dicha zona de alta adhesión se denominan **placa precordal** (véase Fig. 2-5). El endodermo de esta placa se continúa caudalmente, sin límite de demarcación preciso con el mesodermo precordal.

## Desplazamiento de los TP mesodérmicos

### *Migración del TP del mesodermo axil*

**Formación del mesénquima precordal** (prolongación cefálica o notocorda anterior). La migración del TP del mesodermo axil continúa a la de la zona axil del TP del endodermo que forma la placa precordal. Las células primero convergen formando el nodo o nódulo de Hensen; luego se invaginan formando la fosa primitiva, a través de ella ingresan y, a continuación, se elongan en sentido cefálico formando, entre las dos hojas del embrión, a lo largo de la línea media, el mesodermo precordal (Fig. 2-11). La elongación de estas células en sentido cefálico se extiende solo hasta el borde caudal de la placa precordal que, en consecuencia, carece de mesodermo. El mesodermo precordal es un centro organizador y señaliza la formación de la región cefálica de la placa neural (futuro cerebro anterior o prosencéfalo) en la hoja dorsal suprayacente del embrión.

**Formación de la notocorda.** Durante las etapas tempranas de la gastrulación, la línea y, luego, el surco primitivos aumentan su longitud. Una vez formado el mesodermo precordal, el nodo de Hensen se desplaza en sentido caudal y el surco primitivo se acorta. Durante dicha regresión el nodo es asiento de una intensa proliferación celular y, mientras se desplaza, va dejando, cefálicamente a él, células que ocupan la región medial de las tres capas germinativas: a) las células de la superficie dorsal del nodo originan células que forman la banda medial de la placa neural, b) células que ingresan en el mesodermo, a través de la fosa primitiva, forman la notocorda, caudalmente al mesénquima precordal y c) las células ventrales del nodo originan una banda medial de endodermo que continúa caudalmente al endodermo de la placa precordal (véanse Figs. 2-11, 2-12 y véase Fig 2-5).

La notocorda se extiende desde el extremo caudal del mesodermo precordal hasta el extremo caudal del embrión acompañando, durante su elongación en sentido caudal, la formación de la placa neural y de las diversas regiones mesodérmicas no axiles. La notocorda también es un centro organizador y durante su formación señaliza, entre otros fenómenos, la formación de las regiones de la placa neural correspondientes al cerebro posterior (posencéfalo o rombencéfalo) y médula espinal. El nódulo de Hensen, y

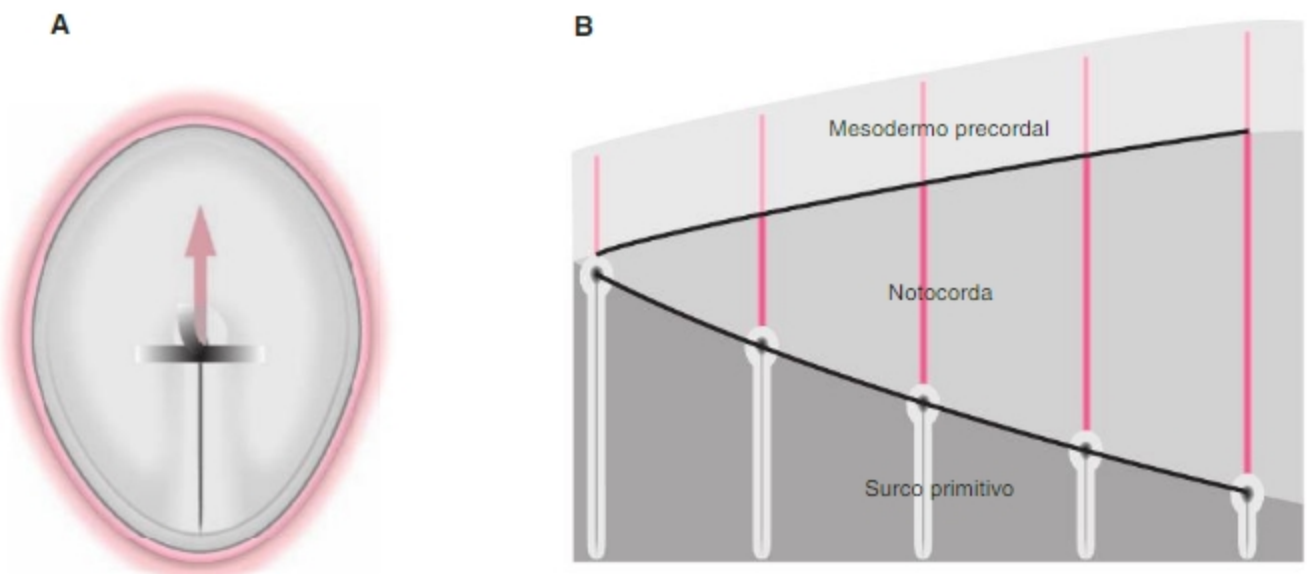


Fig. 2-11. A. Patrón de desplazamientos del TP del mesodermo axil precordal (convergencia, invaginación, ingreso, elongación). Durante esta etapa el nódulo de Hensen tiene una posición relativamente fija respecto del extremo caudal. B. Esquema de la regresión del nodo y formación de la notocorda. Durante la regresión del surco primitivo y desplazamiento del nodo hacia el extremo caudal, a partir de él se generan poblaciones celulares mediales correspondientes a las tres capas germinativas que quedan ubicadas cefálicamente al nodo. En la hoja mesodérmica se forma la notocorda.

Biblioteca Médica Virtual

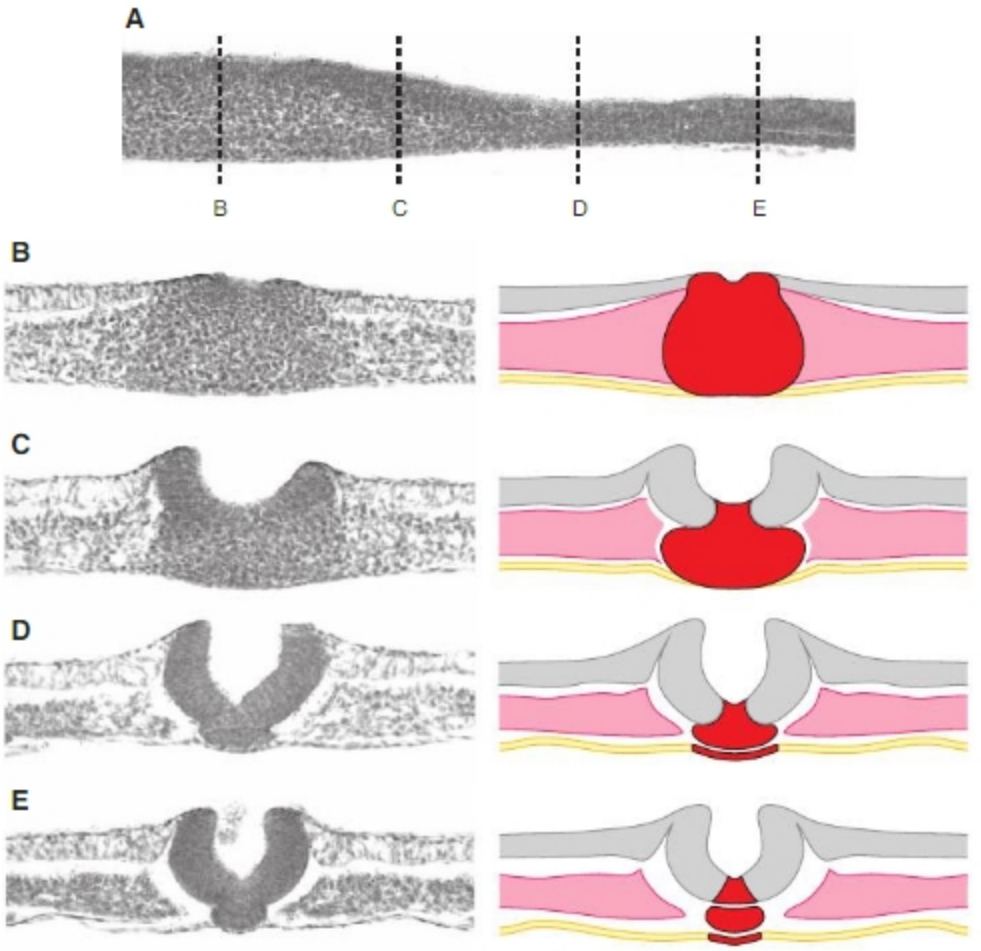


**Fig. 2-12. A.** Corte sagital de un embrión de pollo (12 pares de somitas). La región del organizador primario (OP) se continúa cefálicamente con las tres hojas embrionarias: a) la región medial de la placa neural (placa del piso), en el ectodermo, b) la notocorda, en el mesodermo y c) el endodermo medial, en el endodermo. Las líneas de puntos corresponden a los planos de corte ilustrados en las figuras B, C, D y E. **B.** Las células del organizador se extienden desde la superficie dorsal a la ventral sin delimitación clara de compartimentos epiteliales y mesenquimáticos. **C.** Parte de las células del OP ocupan las regiones mediales de la placa neural, mesodermo axil y endodermo medial. **D.** La placa del piso de la placa neural y la notocorda aún se hallan formando una masa compacta sin clara delimitación; el endodermo medial ya se organiza como un epitelio plano simple que se continúa con el resto del endodermo embrionario. **E.** Las tres poblaciones celulares de la línea media derivadas del OP se hallan organizadas en tres compartimentos separados con sus correspondientes membranas basales. Fotos reproducidas con autorización de la Dra. M. Rapacioli.

sus derivados mesodérmicos axiles poseen papeles importantes incluidos en su carácter de centros señalizadores u organizadores del embrión.

## *Desplazamiento del TP del mesodermo no axil*

**Constitución del embrión trilaminar.** Las células del TP del mesodermo no axil convergen, se invaginan e ingresan a través del surco primitivo. Una vez en la interface entre las hojas dorsal (ectodermo) y ventral (endodermo), divergen hasta los bordes del disco embrionario. Luego se elongan en sentido cefálico, a ambos lados del mesodermo axil. Se forman así dos **prolongaciones alares**. Estas migran lateralmente a la placa precordal y, luego de sobrepasarla, convergen y se unen a las del lado opuesto. La región semilunar donde convergen y se unen entre sí (cefálica y lateral a la placa precordal) es la **placa cardiogénica** que participa en la cardiogénesis (Fig. 2-13). De esta forma, el espacio comprendido entre ectodermo y endodermo es ocupado, casi por completo, por las células mesodérmicas y se constituye el embrión trilaminar. Hacia los días 17-18 finalizan los desplazamientos de los TP del mesodermo no axil. El ectodermo y el endodermo, unidos en dos regiones desprovistas de mesodermo: la placa precordal, en la región cefálica, y la **placa cloacal**, en la región caudal. En especies que poseen discos embrionarios grandes se han descrito subterritorios del mesodermo no axil: TP del mesodermo paraxil, del mesodermo intermedio y del mesodermo lateral. Al final de la gastrulación las células correspondientes a los mesodermos paraxil e intermedio quedan ubicadas paralelamente a la notocorda. Las del mesodermo lateral

Biblioteca Médica Virtual

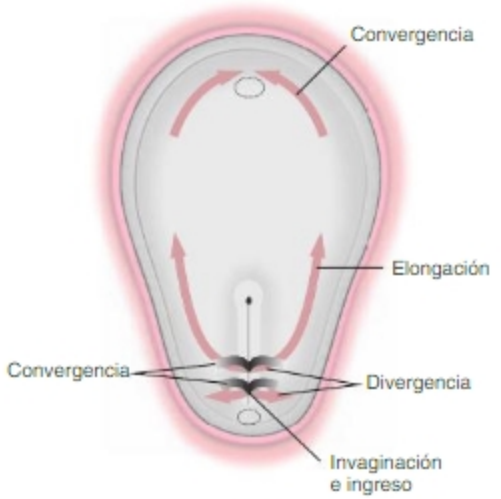


**Fig. 2-13.** Patrón de desplazamientos del TP del mesodermo no axil.

ocupan los bordes del embrión y en la región cefálica forman la placa cardiogénica (véase Fig. 3-1).

### *Desplazamientos de los TP del ectodermo neural y ectodermo epidérmico*

**Formación de la placa neural.** Las células de los TP ectodérmicos se quedan en la hoja dorsal del embrión. Se desplazan en el plano del epitelio (epibolia) ocupando los espacios que dejan en el epiblasto las células que sí lo abandonan. Las células del TP de la placa neural convergen y luego se elongan a lo largo de la línea media. Allí forman la placa neural ubicada dorsalmente a los mesodermos axiles. En la placa neural ya se distinguen dos regiones: una cefálica ensanchada, dorsalmente al mesodermo precordal, y una caudal más delgada, dorsalmente a la notocorda (véase Fig. 2-4). Existen mapas de destinos muy detallados que describen movimientos del TP del ectodermo neural más tempranos que los aquí descritos.

## La organización del embrión trilaminar plano del final del período presomítico

Al final de la gastrulación el embrión es **a)** triblástico, **b)** plano y **c)** posee anexos embrionarios; **d)** posee células germinales ubicadas en el saco vitelino definitivo; **e)** posee una polaridad estructural céfalo-caudal y **f)** simetría bilateral (polaridad medio-lateral) y **g)** ya se han producido algunos fenómenos de determinación tanto de regiones como de aparatos o sistemas y órganos. Vale decir, posee una estructura que pone de manifiesto la operación temporal y espacialmente organizada de los CCD que realizaron durante la 2ª y 3ª SD las células del epiblasto. En consecuencia, los tejidos embrionarios poseen un *patterning* que constituye la base para los procesos de la siguiente etapa: el período somítico.

**a)** Está constituido con las tres capas germinativas primordiales generadas por las células somáticas y de cuyas interacciones, sucesivamente, se generarán nuevas poblaciones celulares.

**b)** y **c)** El hecho de que el embrión sea plano, pese a su carácter epitelial, es sólo posible porque las capas germinativas endodérmica y ectodérmica se continúan, sin "borde estructural", con los tejidos de los anexos embrionarios. Nótese que los epitelios no admiten bordes libres. El embrión posee carácter de disco embrionario plano solo porque los anexos embrionarios (sacos amniótico y vitelino) por su carácter de hemiesferas que se continúan con el embrión, estabilizan los posibles límites o bordes estructurales de las capas germinativas primordiales. El mesodermo embrionario también se continúa con el mesodermo no-embrionario.

**d)** En el embrión ya se ha determinado un conjunto de células germinales primitivas. Ellas participan en la formación de las gónadas, permiten la continuidad de la especie diferenciándose en gametas que originan sucesivas generaciones de individuos, permiten la transmisión hereditaria de la información genética y la evolución filogenética.

**e)** La existencia de una polaridad estructural céfalo-caudal se aprecia en las tres capas germinativas primordiales. Baste recorrer el eje céfalo-caudal axilmente (a lo largo de la línea media) o paraxilmente (paralelo a la línea media) para encontrarse con una distribución espacial asimétrica de elementos. Vale decir, una sucesión de estructuras diferentes con posición típica a lo largo del espacio definido entre los extremos cefálico y caudal del embrión.

**f)** La existencia de una polaridad estructural medio-lateral puede apreciarse recorriendo el espacio definido entre la línea media y el borde del embrión a lo largo de cualquier nivel céfalo-caudal del embrión. Recorrer el eje medio-lateral izquierdo genera una imagen especular respecto de la que se obtiene recorriendo el eje derecho; es precisamente esa característica la que define la simetría bilateral del embrión (véase Integración horizontal 2).

**g)** La placa neural puede ser considerada esbozo del sistema nervioso central y ya posee organización céfalo-caudal y medio-lateral definida y una zona de transición con el ectodermo epidérmico. Si bien las capas germinativas primordiales no son consideradas esbozos de estructura alguna, su formación también involucra procesos de determinación.

Biblioteca Médica Virtual

Estos procesos de determinación son dependientes de interacciones de escaso rango de alcance, vale decir, requieren la proximidad entre células interactuantes. Así, el hecho de que las células se desplacen durante la gastrulación posibilita que ellas realicen las interacciones celulares que finalmente contribuyen cooperativamente a generar la diversidad celular y estructural propia del embrión de fines del período presomítico.

El número, la variedad y la relación jerárquica (de lo general a lo particular) de los procesos de determinación que ocurren durante el período presomítico completo o durante la gastrulación pueden ser apreciados siguiendo la historia de restricciones en la potencia evolutiva que sufren las sucesivas poblaciones celulares que aparecen, duran un tiempo, y luego originan derivados con menor potencia. Basta revisar cuántas poblaciones celulares diferentes se hallan al final de la gastrulación y analizar a) cuántas se originan a partir del embrioblasto, b) cuántas a partir del epiblasto o c) cuántas de algún TP en particular para visualizar el orden jerárquico de la determinación y restricción de la potencia evolutiva (véase Integración horizontal **3**).

## AUTOEVALUACIÓN

# Sección 2: Alteraciones del desarrollo

Las alteraciones del desarrollo que ocurren o que se inician durante el período presomítico son difíciles de clasificar. Algunas de ellas son resultado de alteraciones que se producen antes de este período, incluidas alteraciones de la gametogénesis en los padres, y que se hacen aparentes solo durante este período; por otro lado, alteraciones en algunos CCD o CMD que ocurren durante el período presomítico se hacen aparentes mucho tiempo después. Ello se debe a que durante este período se sientan las bases –tanto morfológicas como moleculares– para múltiples interacciones que se producen en estados más avanzados.

Las alteraciones que se producen durante este período son corregidas gracias a la plasticidad (capacidad regulativa) del embrión o, por el contrario, causan daños tan graves que resultan letales y finalizan en abortos espontáneos. Algunas alteraciones del desarrollo, gracias a la capacidad regulativa del embrión, llevan a la gemelación monocigótica (véase más adelante).

Algunas de las malformaciones típicas del período son de causa genética o cromosómica y un porcentaje alto se debe a causas ambientales: alteraciones en los líquidos del tracto genital femenino o del medio interno materno (concentración anormal de factores de crecimiento, hormonas, iones, pH, etc., presencia de agentes teratógenos).

Entre las de causa cromosómica, varias de ellas alteran los procesos de control temporoespacial de la proliferación celular durante la segmentación de la CH o en etapas más tardías. La causa más común de alteraciones de la segmentación es la aneuploidía. Estas pueden ser homogéneas (todas las células la portan) o mosaicos (si se restringe a solo una o algunas pocas poblaciones celulares). En cualquier caso, la aneuploidía puede producir diversas alteraciones y comprometer la progresión del ciclo celular. Debido a ello, la mayor parte de los embriones con aneuploidías se desarrollan lentamente y mueren en etapa preimplantatoria. Si el embrión supera dicha etapa y llega a la gastrulación, se activan puntos de chequeo del ciclo celular más estrictos y es probable que las células anormales sean eliminadas por apoptosis y las restantes, debido a la plasticidad del embrión, puedan continuar un desarrollo normal. Se considera que, si las alteraciones debido a apoptosis superan la capacidad regulativa del embrión, se producen malformaciones o muerte embrionaria y aborto espontáneo. Las causas más frecuentes de aneuploidías son: a) alteraciones durante la meiosis, b) alteraciones de la fecundación (polispermia), c) exposición a agentes teratógenos durante la segmentación y d) alteraciones mitóticas que repercuten en la separación y segregación de cromosomas.

Entre las de etiología ambiental, la exposición a agentes teratógenos tiene un peso importante. Los teratógenos pueden producir diferentes efectos en distintos períodos del desarrollo. Los mutágenos aplicados a la CH producen: malformaciones en las extremidades (24%), hidrops (22%), alteraciones oculares (21%), alteraciones de la pared abdominal (17%), alteraciones de la línea media facial (5%), bajo peso al nacer (4%), etc. Sin embargo, los aparatos reproductor, excretor, respiratorio, digestivo y los sistemas

Biblioteca Médica Virtual

circulatorio y nervioso en general no se hallan alterados. La exposición a mutágenos durante la segmentación lleva, en general, a la muerte del embrión durante esta etapa (75%) y, en menor medida, a malformaciones congénitas (25%). Entre estas se hallan malformaciones graves del sistema nervioso central como la exencefalia.

Se han identificado alteraciones en algunos procesos del desarrollo como patogenia de algunas malformaciones. Como ejemplo ilustrativo, el **síndrome de agenesia caudal** es un conjunto de malformaciones resultantes de alteraciones en el proceso de gastrulación que, durante la 4ª y 5ª SD, continúa en el apéndice caudal del embrión (véase Capítulo 3). Las alteraciones que llevan a una disminución en el número de células que ingresan a través del surco primitivo de esta región en las etapas finales de la gastrulación producen anomalías de la región caudal asociadas al desarrollo del mesodermo. El síndrome está integrado por a) alteraciones del aparato digestivo (agenesia del colon terminal y ano imperforado), b) alteraciones del aparato excretor (displasia o agenesia renal), c) alteraciones del aparato reproductor (anomalías de genitales externos) y d) alteraciones del aparato locomotor, como la agenesia del sacro (debido a alteraciones en el mesodermo paraxil) o como la sirenomelia. Esta última consiste en la formación de una extremidad inferior única, localizada medialmente, probablemente relacionada con la fusión de las crestas apicales ectodérmicas de las extremidades inferiores debido a la disminución en el número de células de la región caudal (véanse Capítulos 4 y 14).

Otro ejemplo ilustrativo es el **teratoma sacrococcígeo** cuya formación se asocia a una falla en la regresión y desaparición del surco primitivo. Normalmente, este se cierra definitivamente, y desaparece, al formarse todos los segmentos corporales (5ª SD). Cuando quedan restos del surco primitivo puede originar una estructura quística con células con alta capacidad proliferativa y pluripotenciales en la región coccígea. Este vestigio embrionario puede evolucionar y, eventualmente, formar un tumor benigno denominado teratoma sacrococcígeo. El tumor puede adquirir un gran tamaño, reclutar vasos sanguíneos y disminuir o privar de irrigación a los tejidos fetales adyacentes. En la actualidad puede detectarse y tratarse durante el embarazo.

Otros ejemplos son las malformaciones denominadas en conjunto **disrafias espinales complejas** que se asocian a fallas en la formación de la notocorda. La notocorda puede sufrir duplicaciones parciales a lo largo de su trayecto y ocasionar la formación de dos médulas espinales o dos hemimédulas parcialmente unidas por tejido neural o separadas por tejido conectivo, cartílago o hueso. Estas malformaciones pueden estar acompañadas de una fístula medial que transcurre por el espacio entre las médulas duplicadas y comunica el tubo digestivo con la superficie cutánea. No se conoce la etiopatogenia de estas fístulas; clásicamente han sido consideradas como una persistencia del conducto neurentérico. En ocasiones, en lugar de la fístula existe un quiste medial, ventral a la médula espinal, dentro de una malformación vertebral. A estas alteraciones también se asocian alteraciones en la rotación del tubo digestivo.

Si la alteración es temprana, la localización preferencial es la región cervical inferior o torácica superior; cuando es más tardía, en general se localiza en las regiones torácica caudal y lumbar y se acompaña de anomalías vertebrales. Estas malformaciones son más frecuentes en mujeres.

También se han identificado CCD y CMD cuyas alteraciones están involucradas en la génesis de anomalías fenotípicas. Más arriba se han mencionado las alteraciones en el control de la **proliferación celular** como patogenia de algunas malformaciones o la muerte temprana del embrión.

Las alteraciones de la **adhesividad intercelular** están involucradas en la patogenia de algunas malformaciones. Alteraciones en la función o en la expresión de una MAC, la E-cadherina, producen fallas en la compactación, rápida descompactación y detención del desarrollo. Anticuerpos anti-E-cadherina evitan la compactación.

Como ejemplo del control genético materno de la segmentación se ha visto que embriones de ratón homocigotas para una mutación del gen de E-cadherina realizan normalmente la compactación –controlada por proteínas maternas– y la primera determinación. Sin embargo, cuando se requieren nuevas proteínas –cigóticas– estos embriones no pueden mantener la compactación ni la polarización celular. Forman grupos celulares desorganizados y no alcanzan el estado de blastocisto.

Las alteraciones en la regulación de la expresión de proteínas involucradas en la **adhesividad célula-MEC** o de **proteínas de la MEC** pueden alterar la **migración celular**, producir fallas graves en la gastrulación y detener el desarrollo. Por ejemplo, anticuerpos antifibronectina, aplicados a embriones de pollo, impiden el movimiento de divergencia luego de la invaginación e ingreso de las células del mesodermo. Por otro lado, en los embriones de ratón homocigotas para una mutación del gen de la fibronectina no se forma la notocorda, disminuye la longitud del eje cf-cd y ocurre muerte temprana. Un fenotipo similar se observa en embriones de ratón que poseen mutaciones en el gen de la proteína FAK (**cinasa de adhesiones focales**) y en genes de las proteínas **integrinas**. Por otro lado, dado que la organización de complejos de unión depende también de la organización del citoesqueleto, muchas fallas en la regulación de la organización del citoesqueleto producen alteraciones en la adhesividad celular y detención del desarrollo durante la gastrulación. Por ejemplo, mutaciones en el gen de la proteína adaptadora talina, que vincula moléculas de adhesión y filamentos de actina en las uniones focales, producen alteraciones en la migración celular que impide a las células del TP del mesodermo no-embrionario

Biblioteca Médica Virtual

abandonar el epiblasto. Las células se acumulan en la región caudal del disco embrionario, no se forma el celoma extraembrionario y el desarrollo se detiene.

Las alteraciones en los **procesos de señalización de CCD** tienen un papel central como patogenia de algunas malformaciones de este período. La señalización celular puede ser afectada como consecuencia de fallas en la señal, en el medio extracelular donde la señal difunde, en proteínas receptoras de la señal o en proteínas que integran cascadas de transducción intracelulares. Por ejemplo, los ratones mutados para el gen de la enzima UDP-glucosa deshidrogenasa –enzima que participa en la formación de los GAG de la MEC– mueren tempranamente durante la gastrulación. Las células convergen en la línea media, ingresan pero no pueden divergir de la línea media. Las células se acumulan, generan una línea primitiva más prominente que lo normal, el desarrollo se detiene y el embrión muere. Embriones de ratón con mutaciones en un gen de la proteína FGF o en sus receptores poseen una alteración fenotípica similar. La vía de señalización del FGF participa, entre otros eventos, en la regulación de la transición epitelio-mesenquimática que tiene lugar en la línea primitiva promoviendo la disminución en la expresión de E-cadherina. Los embriones que poseen alterada la UDP-glucosa deshidrogenada poseen alteraciones en la vía de señalización de FGF y no realizan esta transición. Estos estudios muestran que los GAG de la MEC desempeñan un papel principal asociándose a FGF como colingando y facilitando la interacción ligando-receptor. Así, una alteración de los componentes de la MEC modifica vías de señalización celular llevando a alteraciones en la adhesividad celular.

Durante la gastrulación se forman la placa precordal, el mesodermo precordal y la notocorda. Estas poblaciones celulares mediales son **centros señalizadores** que participan en el *patterning* (organización espacial de los procesos de determinación y diferenciación celular) del tubo neural y otras estructurales del extremo cefálico del embrión. La proteína señal SHH cumple un papel central en el *patterning* de la región ventral del tubo neural. El mesodermo precordal, situado debajo del extremo cefálico de la placa neural, secreta SHH y participa en el *patterning* de la región ventral del prosencéfalo estableciendo la línea media y organizando las mitades derecha e izquierda del prosencéfalo. Las fallas en el desarrollo del mesodermo precordal o en la proteína SHH pueden ocasionar malformaciones del SNC como la holoprosencefalia, una patología caracterizada por división incompleta del prosencéfalo en la línea media que generalmente es acompañada de varias alteraciones faciales (véase Capítulo 9: Desarrollo del sistema nervioso).

Desde antes de la gastrulación y también durante ella, el embrión posee simetría bilateral. La simetría bilateral es una característica básica de las estructuras de la vida de relación. Sin embargo muchas estructuras viscerales (aparatos digestivo y respiratorio y sistema circulatorio [corazón y grandes vasos] etc.) son asimétricas. Esta asimetría estructural se va elaborando gradualmente mucho después de la gastrulación, no obstante, instalada durante su transcurso. Esta asimetría entre las mitades derecha e izquierda del cuerpo ha sido denominada "lateralidad" o "asimetría derecha-izquierda". Su instalación depende de una señalización celular diferencial entre las mitades derecha e izquierda debido a la distribución asimétrica de moléculas difusibles en la región ventral del embrión. Esta distribución asimétrica de señales depende del desplazamiento asimétrico que realizan cilios primarios de las células de la superficie ventral del nódulo de Hensen (nodo ventral). Las mutaciones en genes que codifican proteínas requeridos para la **ciliogénesis** o para la **movilidad ciliar** (kinesina, dineína) llevan a defectos de lateralidad. Un ejemplo es el **síndrome de Kartagener**, caracterizado por *situs inversus* parcial o completo, bronquiectasias y alteraciones de los senos paranasales. Al final del período presomítico se determina también la asimetría derecha-izquierda en la placa cardiogénica. Alteraciones en las concentraciones de ácido retinoico durante la gastrulación conducen a dextrocardia, a isomerismos auriculares o a alteraciones de la torsión del asa cardíaca que alteran el tabicamiento cardíaco.

## Gemelación monocigótica

La gemelación es el proceso que lleva a la formación de más de un embrión en un único embarazo. Se produce **a)** por la formación de dos células huevo mediante dos procesos de fecundación (gemelación dicigótica) o **b)** por la formación de dos embriones a partir de uno resultante de un único proceso de fecundación (gemelación monocigótica).

Aproximadamente un tercio de los gemelos son monocigóticos; en promedio, se producen 4 partos gemelares por cada 1.000. No existe asociación clara entre la gemelación monocigótica y factores maternos, ambientales o genéticos aunque se han descrito casos de historia familiar de gemelación monocigótica. Dada su alta asociación con abortos espontáneos y malformaciones congénitas, se considera que la gemelación monocigótica es el resultado de anomalías del desarrollo producidas durante la gametogénesis, la fecundación, la segmentación o la gastrulación. La gemelación sería, así, consecuencia de la alta capacidad regulativa que posee el embrión durante el desarrollo temprano.

La gemelación monocigótica se clasifica en tres grupos dependiendo de la fase del desarrollo en la que se produce: **a)** en un tercio de los casos se produce **antes de la compactación**, mayoritariamente durante el 2° día de desarrollo en el estado de 2 a 4 células; **b)** en dos tercios

Biblioteca Médica Virtual

de los casos se produce en el estado de **blastocisto**, antes de la formación de la hendidura amniótica, entre los días 4 y 7 y **c)** en un pequeño porcentaje de casos se produce en el estado de **embrión unilaminar**, luego de la formación de la hendidura amniótica, entre los días 7 y 17; la separación incompleta de estos embriones, generalmente producida luego del día 14, puede conducir a la formación de **gemelos unidos**. Otra posible patogenia para la formación de gemelos unidos es que se formen dos embriones separados a partir de un embrión unilaminar y luego tomen nuevamente contacto y se fusionen. Estos diferentes mecanismos de gemelación que ocurren en diferentes momentos del desarrollo generan diferentes modos de relación de los anexos embrionarios con el embrión (Fig. 2-14).

De acuerdo con las hipótesis actuales, la gemelación monocigótica sería consecuencia de alteraciones en:

**1. Polaridad del ovocito.** Se ha propuesto que durante la gametogénesis un grupo de células foliculares dirige la distribución asimétrica de moléculas involucradas en la transducción de señales, como STAT3 y leptinas, resultando éstas más concentradas en la región animal a

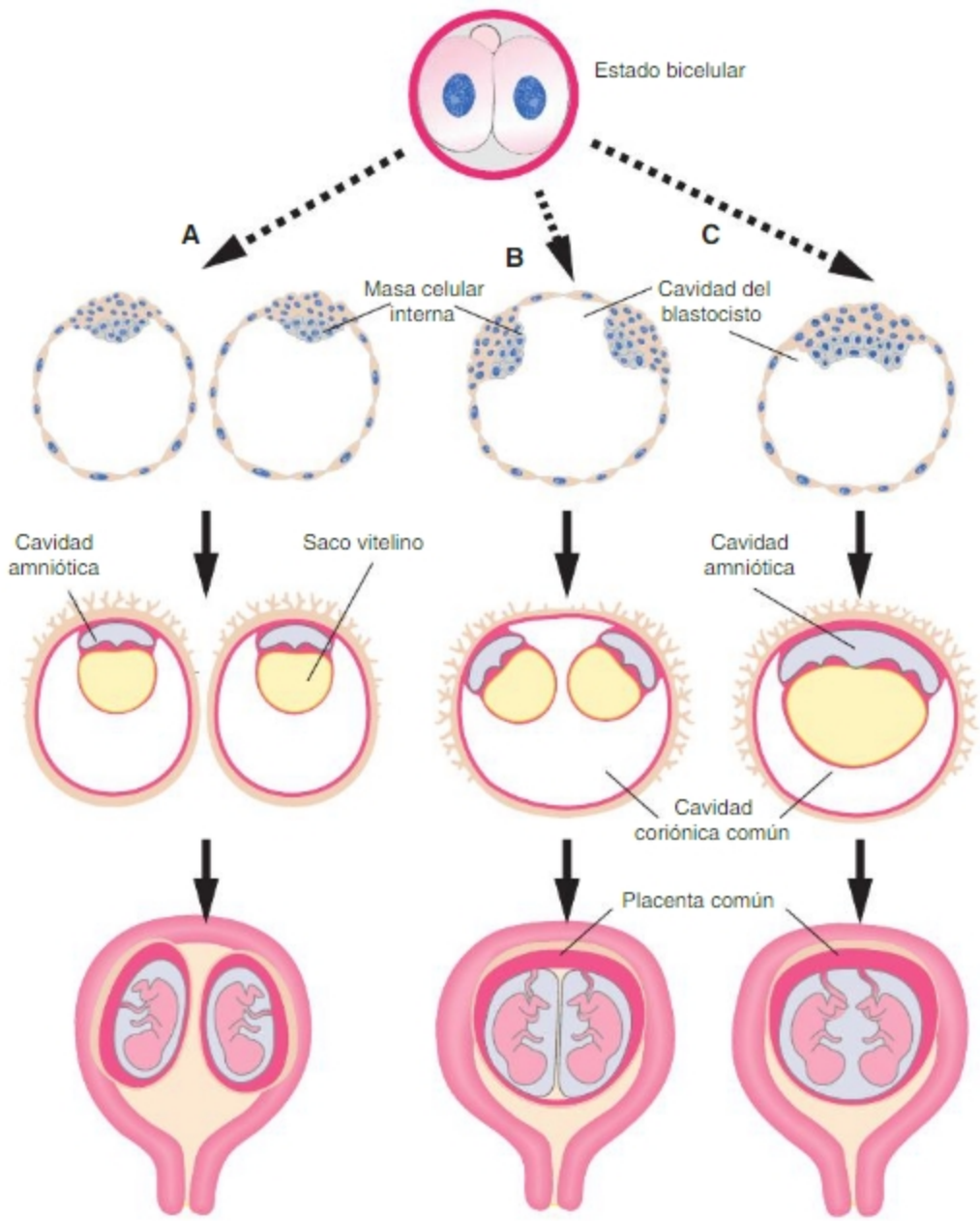


Fig. 2-14. A. La gemelación previa a la compactación lleva al desarrollo de blastocistos diferentes por lo que los gemelos poseerán cavidades coriónicas y amnióticas separadas (dicoriónicos y diamnióticos). B. La separación de la masa celular interna antes de la formación de la hendidura amniótica llevará a la formación de gemelos monocoriónicos con cavidades amnióticas separadas (diamnióticos). C. La separación posterior llevará a la formación de gemelos monocoriónicos y monoamnióticos.

Biblioteca Médica Virtual

través de la cual se produce la liberación de los cuerpos polares. Se postula que alteraciones de la gametogénesis producidas, por ejemplo, por estimulación hormonal con gonadotrofinas podrían alterar el establecimiento de la polaridad del ovocito y ocasionar gemelación.

La polaridad del ovocito también es causa de que el sitio de contacto más frecuente entre espermatozoide y ovocito sea la región animal. Desde el sitio de contacto se originan ondas de calcio que ocurren durante las primeras horas posfecundación que estarían involucradas en el establecimiento temprano de ejes. Se postula que el contacto espermatozoide-ovocito en un sitio anormal podría conducir a la generación de ondas de calcio anómalas con la subsiguiente formación de ejes anormales que podrían conducir a la gemelación.

**2. Segmentación de la CH.** Las alteraciones en la polaridad del ovocito mencionadas en el punto anterior pueden llevar a que la primera división celular se produzca en un plano con orientación diferente del habitualmente establecido por el segundo cuerpo polar y el sitio de entrada del espermatozoide. Este hecho podría llevar a la duplicación de ejes y a la formación de dos embriones.

Alteraciones en la formación del blastocele, que en condiciones normales se produce asimétricamente, podrían conducir a la separación del embrioblasto en dos poblaciones.

Si existe muerte celular en la región central del embrioblasto, las células trofoblásticas suprayacentes pueden comenzar su diferenciación en trofoblasto mural y, en consecuencia, las células que resultan de la proliferación del trofoblasto polar podrían dirigirse en esta dirección contribuyendo a una mayor separación de los dos macizos celulares internos resultantes.

**3. Gastrulación.** La duplicación del organizador o del mesodermo axil puede llevar a la formación de dos ejes corporales que, si están lo suficientemente alejados, pueden llevar a la formación de embriones separados; si están muy próximos, podrían producir duplicaciones de estructuras embrionarias como por ejemplo la médula espinal, y, si están a una distancia intermedia, podrían generar gemelos unidos.

## AUTOEVALUACIÓN

# Sección 3 : Bases celulares y moleculares del desarrollo

Síntesis Conceptuales relacionadas con procesos del período presomítico disponibles en el **sitio web**. Pueden ser utilizadas como material de lectura para resolver las actividades de aprendizaje de este capítulo u otras diseñadas e implementadas por el docente.

SC Los comportamientos celulares de la segmentación se hallan temporal y espacialmente organizados

SC Papel de la adhesividad celular durante la segmentación. La polarización y compactación de las blastómeras y la formación de la mórula

SC Procesos de diferenciación celular durante el período de segmentación. ¿Cómo se genera diversidad celular durante la segmentación?

SC El concepto control genético materno (CGM) de la embriogénesis temprana

SC Los mamíferos poseen CH de regulación. La importancia de la polaridad A-V en los experimentos de merotomía de la CH

SC Comportamientos celulares involucrados en la primera determinación. En los mamíferos con solo tres células se constituiría el embrioblasto

SC La morfología y la polaridad de las células huevos

SC ¿Es la segmentación rotacional de las CH de mamíferos esencial para el desarrollo normal?

Biblioteca Médica Virtual

SC La no equivalencia de las blastómeras del E4c de los mamíferos

SC La secuencia de polaridades que aparecen desde la fecundación al embrión posgastrular. La importancia de tales polaridades en la organización espacial de tipos celulares emergentes

SC La primera determinación. La expresión de combinatorias de factores de transcripción específicas de tipo celular en la mórula y el blastocisto

SC La segunda determinación. La determinación de los linajes celulares epiblásticos e hipoblásticos y su organización espacial en el embrión bilaminar

SC Concepto de territorio presuntivo. Su base experimental. Consideraciones teóricas

SC Comportamientos moleculares involucrados en la migración celular dirigida

SC El concepto de migración celular dirigida. Papel desarrollo. El concepto de haptotaxis. Papel del citoesqueleto y de la fuerzas interfaciales célula-sustrato (Fif c-s)

SC El papel de la polaridad planar y de la intercalación celular en la formación de la línea primitiva

SC La transformación de ejes desde la fase pregastrular a la organización del embrión cilíndrico

SC El papel del hipoblasto en la gastrulación y en la inducción neural

# Sección 4: Actividades de aprendizaje

## INTEGRACIÓN HORIZONTAL

### Consignas

***1. A. Defina criterios que permitan establecer las diferencias que existen entre la CH y el blastocisto de final de la 1ª SD. Cite las diferencias halladas.***

***B. Analice qué CCD debieron haber operado para producir los cambios observados entre la CH y el blastocisto maduro.***

### Material de lectura

SC Papel de la adhesividad celular durante la segmentación. La polarización y compactación de las blastómeras y la formación de la mórula

SC Procesos de diferenciación celular durante el período de segmentación. ¿Cómo se genera diversidad celular durante la segmentación?

SC Comportamientos celulares involucrados en la primera determinación. En los mamíferos con solo tres células se constituiría el embrioblasto

### Consignas

***2. A. Analice qué estructuras se hallan a lo largo de la línea media desde el extremo cefálico al caudal del embrión en cada una de las capas germinativas primordiales.***

Biblioteca Médica Virtual

***B. Analice los conceptos de polaridad informativa y de polaridad estructural. ¿Se relaciona alguno de estos conceptos con la consigna anterior?***

### Material de lectura

La organización del embrión trilaminar plano del final del período presomítico

SC La transformación de ejes desde la fase pregastrular a la organización del embrión cilíndrico

### Consignas

***3. A. Represente por medio de un diagrama de flujos el árbol de derivaciones de poblaciones celulares que ocurren desde el estado de CH hasta el de placa neural.***

***B. Analice los conceptos de destino y potencia evolutiva. ¿Se relaciona alguno de estos conceptos con la consigna anterior?***

### Material de lectura

SC La primera determinación. La expresión de combinatorias de factores de transcripción específicas de tipo celular en la mórula y el blastocisto

SC La segunda determinación. La determinación de los linajes celulares epiblásticos e hipoblásticos y su organización espacial en el embrión bilaminar

### Consignas

***4. ¿Existe discordancia entre los siguientes enunciados? Explique su respuesta.***

- ***Al final del período presomítico el embrión posee simetría bilateral.***
- ***Durante el período presomítico se establece la asimetría derecha-izquierda.***

### Material de lectura

SC La influencia de la asimetría derecha-izquierda en la transformación del CTP recto en asa cardíaca. Comportamientos moleculares involucrados

SC La formación de la pcPE en el embrión de pollo y la asimetría de los campos cardiogénicos primario y secundario

SC *Patterning* del tubo digestivo III: la asimetría izquierda-derecha

## INTEGRACIÓN VERTICAL



### CASO CLÍNICO

Victoria N., una mujer de 36 años que cursa la 31.ª semana de su tercer embarazo se presenta en el Servicio de obstetricia de su hospital para realizarse un control. Se trata de un embarazo gemelar monocorial biamniótico que tuvo un apropiado control ecográfico. El seguimiento ecográfico indicaba que los fetos se desarrollaban normalmente con una discrepancia biométrica inferior al 20%.

Todos los datos recogidos durante la consulta parecen normales. Le realizan una ecografía y una ecografía Doppler (flujometría) y se observa que la situación ha cambiado. La placenta se halla normalmente implantada pero la discrepancia biométrica entre ambos fetos se ha modificado significativamente. El feto de mayor tamaño posee talla y aspectos adecuados a la edad gestacional real y su peso estimado es 1600 g, pero presenta polihidramnios y la vejiga se halla distendida. Además, la flujometría revela signos de sobrecarga cardíaca con hipertrofia de los ventrículos. El feto de menor talla posee tamaño y aspectos que corresponden a una edad ocho días menor que la real. Su peso estimado es de 1350 gramos, posee oligoamnios y no se visualiza la vejiga. Además, la flujometría revela una distribución sanguínea dirigida a los órganos más sensibles a la hipoxia (corazón, suprarrenales y cerebro) y disminución del flujo hacia el riñón, el pulmón y el tubo digestivo.

Biblioteca Médica Virtual

Realizan un diagnóstico presuntivo de síndrome de transfusión intergemelar. Dado que, dejado a su libre evolución, se trata de un cuadro de mal pronóstico, que el embarazo ya está en la 31.ª semana y que el hospital cuenta con infraestructura para atender neonatos de más de 1 kg de peso al nacer, se decide internar a Victoria para la inducción farmacológica de la madurez pulmonar y la realización del parto.



## HOJA DE TRABAJO PARA EL CASO CLÍNICO

Biblioteca Médica Virtual

CAPÍTULO

# 3

# EL PERÍODO SOMÍTICO. EL DESARROLLO DEL PLAN ANATÓMICO BÁSICO Y LA DEFINICIÓN DE SISTEMAS, APARATOS Y ÓRGANOS

VLADIMIR FLORES, MELINA RAPACIOLI



Biblioteca Médica Virtual

# Sección 1: Desarrollo normal

## MORFOLOGÍA DEL DESARROLLO

### Concepto de período somítico

El período somítico (PS) se extiende desde el día 20 al 30. Incluye a la **cuarta semana** (días 21 al 28). Su **estado inicial** es el embrión trilaminar plano de fines de la gastrulación y su **estado final** es el embrión cilíndrico trilaminar con el plan anatómico básico de los cordados.

Al final de la 3ª semana de desarrollo (SD) el mesodermo forma una capa epitelioide, entre ectodermo y endodermo. Posee **a)** elementos axiles mediales (mesodermo precordal y notocorda) y **b)** elementos no axiles, bilaterales y simétricos. En el inicio de la 4ª SD el mesodermo no axil se regionaliza en tres zonas simétricas: paraxil (paralelo y adyacente al eje), lateral (bordeando el embrión salvo la región caudal donde continúa la gastrulación) e intermedio (ubicado entre los dos anteriores) (Fig. 3-1).

El PS es el período organogénico por excelencia. Las capas germinativas originan poblaciones celulares precursoras de aparatos, sistemas e incluso de varios órganos. Dichas poblaciones celulares reciben el nombre de **esbozos** (SC Concepto de esbozo; SC El alcance del término esbozo; SC Concepto de campo morfogenético).

Los procesos del PS pueden ser categorizados, de lo general a lo particular, como **a)** fenómenos que involucran al embrión como totalidad (fenómenos generales); **b)** fenómenos que involucran a capas germinativas en particular; **c)** fenómenos que corresponden a los niveles de organización de aparatos o sistemas, orgánico, tisular, celular y subcelular (moleculares). Con frecuencia, un fenómeno dado corresponde a más de una de estas categorías.

#### Fenómenos generales

El fenómeno más genérico es la adquisición del plan anatómico básico de los cordados. Este hecho va acom-

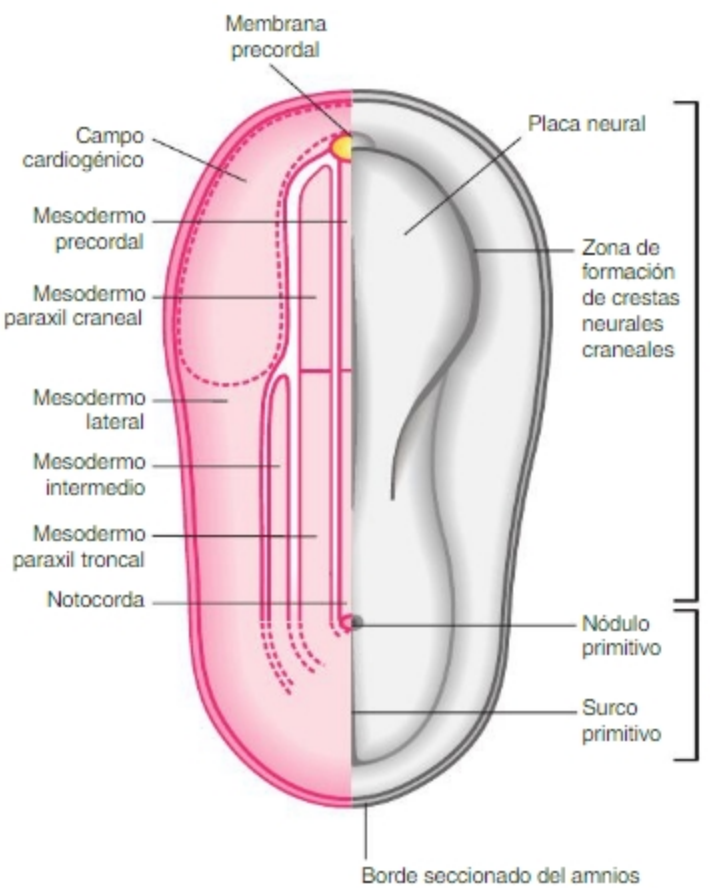


**Fig. 3-1.** Representación esquemática de la ubicación que correspondería, en un embrión de fines de la gastrulación, a los distintos territorios mesodérmicos (Mitad izquierda: plano mesodérmico. Mitad derecha: plano ectodérmico). La región A ya posee organización trilaminar. En la región B la gastrulación continúa.

Biblioteca Médica Virtual

pañado de un intenso crecimiento del embrión, que aumenta varias veces sus dimensiones y volumen, y de modificaciones en la forma externa del embrión, que en general se deben al desarrollo de estructuras internas.

### Fenómenos referidos a la formación de aparatos y sistemas

**1. Sistema nervioso central (SNC):** la placa neural se transforma en un cilindro denominado **tubo neural** que originará el sistema nervioso central. Durante el PS se regionaliza, se metameriza y se constituyen dos de las tres poblaciones neuronales básicas (de asociación y eferentes) correspondientes a cada segmento. El tercer grupo de neuronas (aferentes) se forman a partir de la cresta neural.

**2. Sistema nervioso periférico (SNP):** asociada al tubo neural, se genera una población celular denominada **cresta neural** que es precursora del sistema nervioso periférico (de la vida de relación y sistema nervioso autónomo). Durante el PS, esta población celular se metameriza. La cresta neural origina además tejidos y células que no corresponden al sistema nervioso periférico.

**3. Aparato digestivo:** la esplacnopleura, debido al plegamiento del embrión, se transforma en un tubo primitivo que inicia su regionalización y origina esbozos de varios órganos anexos.

**4. Sistema circulatorio:** se forman el corazón y los principales vasos arteriales y venosos. El sistema circulatorio primitivo comienza a funcionar.

**5. Sistema hematopoyético:** aparecen las primeras células madre hematopoyéticas que sucesivamente colonizarán diversos órganos durante el desarrollo.

**6. Aparatos excretor y reproductor:** se forman los blastemas de órganos excretores (riñón) y de las gónadas (ovario/testículo) y los esbozos de conductos genitales.

**7. Aparato osteoartromuscular:** se originan poblaciones celulares que formarán los huesos, cartílagos, articulaciones, tendones y músculos esqueléticos.

**8. Aparato respiratorio:** se forma el esbozo de la tráquea, los bronquios y los pulmones.

**9. Aparato tegumentario:** se generan poblaciones celulares mesodérmicas que, asociadas al ectodermo epidérmico y a células de la cresta neural, formarán la piel y sus faneras.

### Fenómenos referidos a la formación de órganos

**1. Órganos de los sentidos:** a partir de la placa neural y del ectodermo epidérmico, se generan esbozos de órganos de los sentidos.

**2. Órganos del sistema endocrino:** se originan los esbozos de varias glándulas endocrinas (adenohipófisis, tiroides, paratiroides, gónadas).

**3. Órganos del sistema inmunitario:** se especifican regiones del endodermo que albergarán tejido linfático (amígdalas y timo).

**4. Órganos anexos del tubo digestivo:** se originan los esbozos de algunas glándulas exocrinas y endocrinas que derivan de la esplacnopleura (hígado, páncreas).

**5. Órganos del aparato reproductor:** se originan los esbozos de las gónadas y conductos genitales internos.

Como se verá en este y sucesivos capítulos, se definen también poblaciones celulares que ulteriormente se asocian y originan diversas estructuras.

Describiremos solo los aspectos morfológicos más relevantes. Con el fin de profundizar en conceptos de biología general que contribuyen a comprender el desarrollo embrionario y algunas nociones sobre las bases biológicas y moleculares de procesos típicos del período somítico, remitimos al lector a las síntesis conceptuales que se encuentran en el **sitio web**.

## Adquisición del plan anatómico básico de los cordados

Sobre la estructuración en tres capas germinativas, lograda con la gastrulación, durante el PS se agregan significativos cambios organizativos. Estos incluyen tres cambios generales:

**Plegamiento:** el embrión plano se transforma en cilíndrico.

**Metamerización:** el embrión adquiere una organización consistente en la reiteración de segmentos corporales (metámeras) a lo largo del eje céfalo-caudal.

**Celomización:** el embrión adquiere una cavidad corporal o celoma que separa los componentes parietal (somatopleural) y visceral (esplacnopleural). En general, el primero origina estructuras que sirven a la vida de relación y el segundo estructuras de la vida vegetativa.

Por su importancia básica, dado que resume cambios significativos del PS, remitimos a la lectura de la SC El plan anatómico básico de los vertebrados.

### Plegamiento del embrión

Consiste en un cambio global en la disposición espacial de las tres capas germinativas y de los derivados que ellas generan durante el PS. El plegamiento implica **a)** un conjunto de fenómenos de crecimiento diferencial que producen **b)** cambios en las posiciones de las diversas regiones del embrión y **c)** modifican su organización global. Con el objeto de simplificar, el plegamiento se describe como un desplazamiento de los bordes laterales del embrión en sentido ventral y medial (Figs. 3-2.A-D y 3-3.A-D). Al mismo tiempo, los extremos cefálico y caudal

Biblioteca Médica Virtual

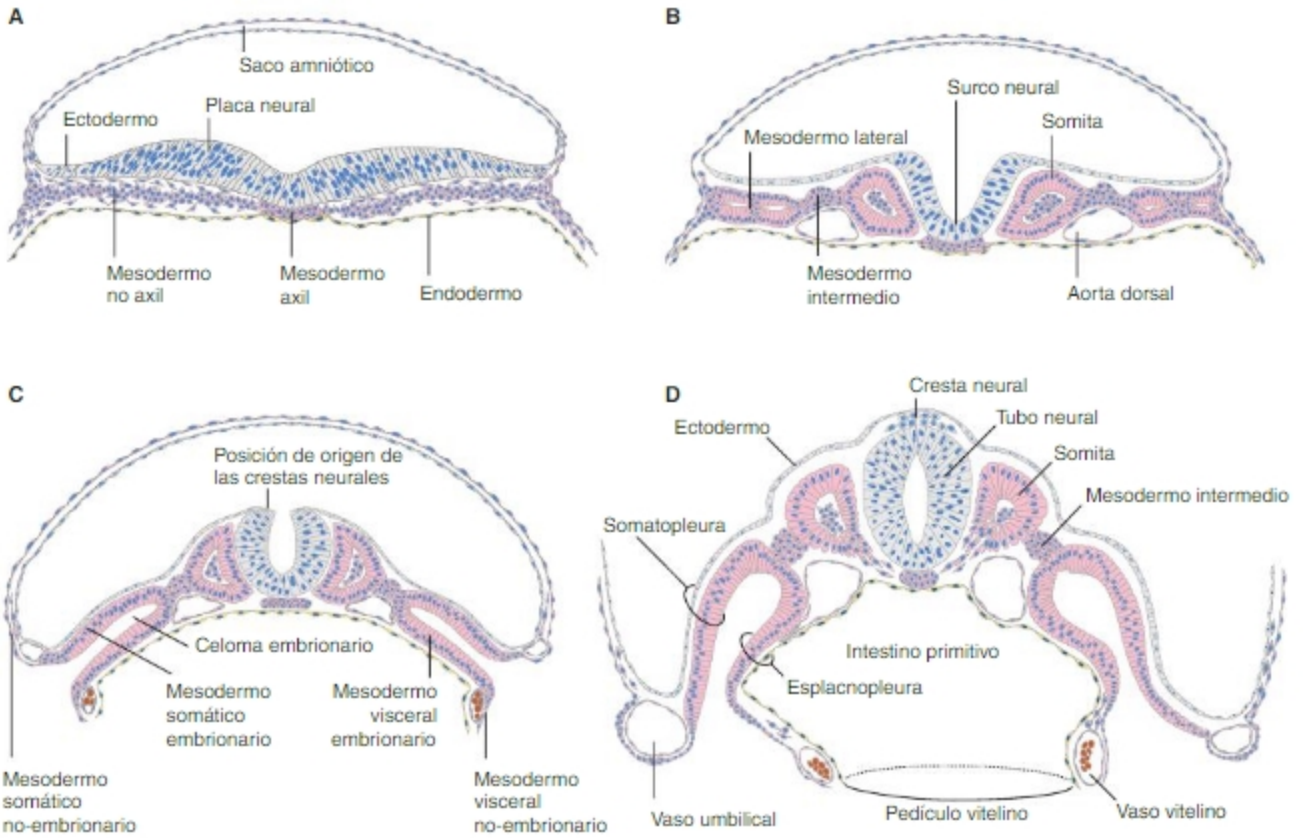


**Fig. 3-2.** Esquema de cortes transversales de la región media de embriones de aproximadamente 17, 19, 20 y 21 días (A, B, C, y D, respectivamente) que ilustran los procesos de plegamiento y segmentación del embrión. Dorsalmente al embrión se halla el saco amniótico y ventralmente, el saco vitelino.

se curvan en sentido ventral (Figs. 3-4.A-D y véase Fig. 3-9). Así, elementos que ocupaban las regiones laterales del disco plano como, por ejemplo, las placas cardiogénicas, pasan a una posición ventromedial (véase Fig. 3-3.A-D). El plegamiento se debe a que las estructuras que ocupan la región medial del embrión plano crecen más rápido que los bordes de éste y, en consecuencia, el embrión se curva adquiriendo una convexidad dorsal (SC ¿Plegamiento o crecimiento diferencial?).

Dado que el crecimiento en longitud es más veloz que el transversal, el plegamiento se manifiesta primero en los extremos cefálico y caudal y, luego, en la región media. Los desplazamientos de estructuras laterales y mediales durante el plegamiento se ilustran en la serie de Figuras 3-2, 3-3 y 3-4. Durante el plegamiento se forma el tubo digestivo o intestino primitivo. Al mismo tiempo la cavidad del saco vitelino se separa gradualmente del intestino (véanse Figs. 3-3 y 3-4). La zona de comunicación entre ambos se denomina **pedículo vitelino** (véase Fig. 3-4). Durante el plegamiento, el amnios acompaña el movimiento del borde embrionario y termina envolviendo casi completamente al embrión (véase Fig. 3-4). Al concluir el plegamiento, la línea circular que bordeaba el disco embrionario plano (línea de transición entre ectodermo y amnios) queda ubicada en la región ventral del embrión, rodeando a los pedículos vitelino y de fijación (véase Fig. 3-4). Durante el plegamiento, en el interior del embrión se generan y crecen estructuras que producen relieves y depresiones en su superficie. Esto hace que la forma del embrión sea más compleja que la de un cilindro.

## Metamerización del embrión

El concepto de metamerización alude a la adquisición de una organización en segmentos corporales o metámeros que, con simetría bilateral, se repiten a lo largo del eje céfalo-caudal. Varias estructuras (mesodermo paraxil, tubo neural, cresta neural y pronefros) se segmentan durante el PS. Estas estructuras confieren al embrión, como totalidad, carácter metamérico. Vale decir, el embrión queda organizado en segmentos corporales. Cada segmento corporal queda definido por la presencia de un segmento de cada una de estas estructuras. La metamerización es un proceso que se produce diferentemente en las regiones cefálica y caudal del embrión. Para el caso de las estructuras que formarán parte de la vida de relación (tubo neural, cresta neural y mesodermo paraxil), se distinguen dos regiones: a) la región **craneal**, que originará estructuras preocci-

Biblioteca Médica Virtual

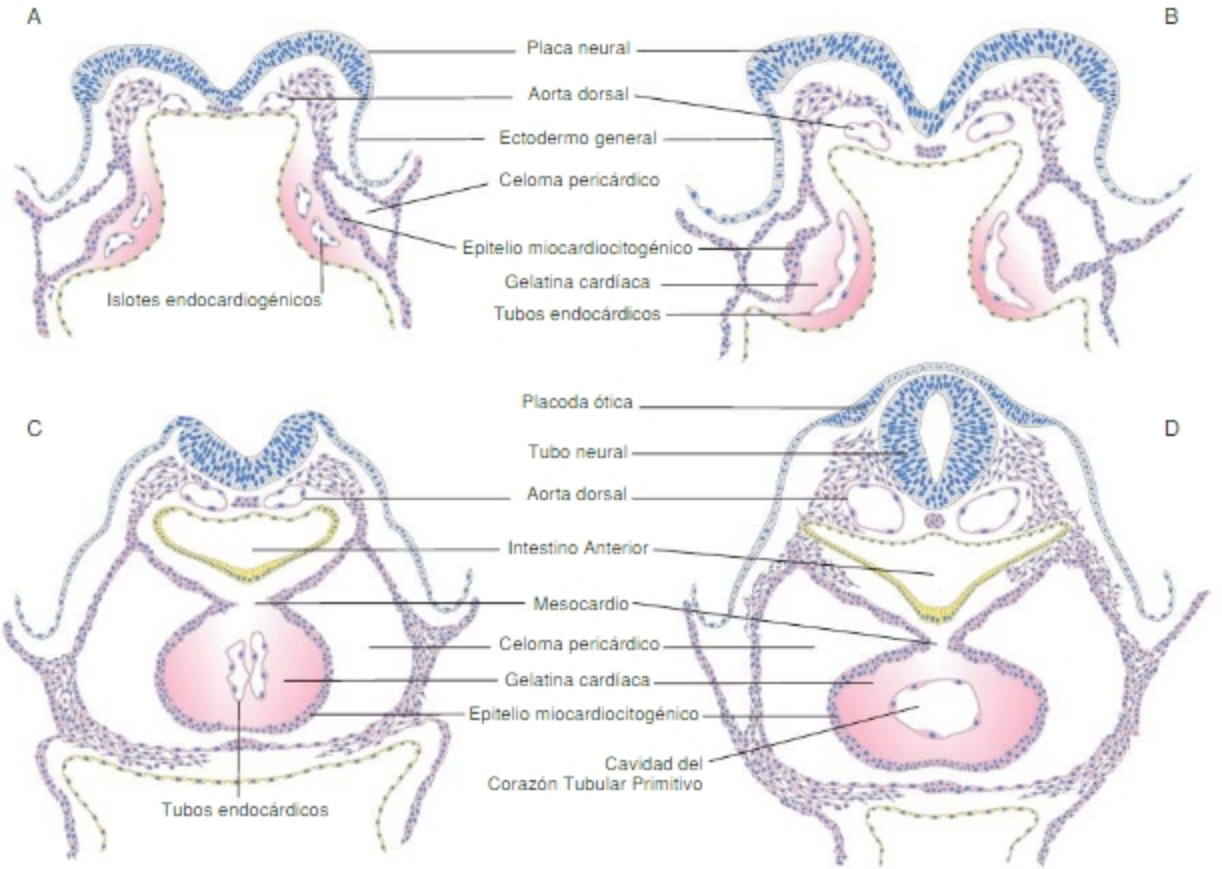


**Fig. 3-3.** El plegamiento en la región cefálica del embrión. Cortes transversales de embriones de aproximadamente 17, 18, 21 y 22 días (A, B, C y D, respectivamente). Se ilustra el desplazamiento ventromedial de las placas cardiogénicas, la fusión de los tubos endocárdicos en la línea media, la formación del corazón tubular primitivo y la formación del intestino anterior.

pitales o cefálicas y b) la región **troncal**, que originará estructuras occipitales y posoccipitales. El proceso de metamerización de cada estructura se trata en detalle más adelante.

## Formación del celoma embrionario. Celomización del mesodermo lateral. Formación de la somatopleura y la esplacnopleura

En el principio del PS el mesodermo lateral ocupa, a modo de herradura, las regiones laterales y cefálica del embrión (véase Fig. 3-1). La región semilunar que bordea a la placa precordal es el mesodermo precardíaco o **placa cardiogénica**. Allí se forma el corazón. El mesodermo lateral continúa, en los bordes del embrión, con las hojas visceral y somática del mesodermo no-embrionario (véase Fig. 3-2). Estas dos hojas delimitan el celoma extraembrionario.

Durante el PS, el mesodermo lateral se **deslamina** en dos hojas: a) la dorsal, **somática** o **parietal**, se adosa al ectodermo y juntos forman la **somatopleura** (véase Fig. 3-2) y b) la ventral, **esplácnica** o **visceral**, se adosa al endodermo y juntos forman la **esplacnopleura** (SC La celomización. Somatopleura y esplacnopleura. Significado biológico). Entre las dos hojas del mesodermo lateral queda una cavidad corporal, el **celoma**. Este ocupa toda la extensión del mesodermo lateral, incluso la región cardiogénica. En etapas más tardías, el celoma se tabica en tres compartimentos: pericardio, pleura y peritoneo. Las hojas somática y visceral embrionarias se continúan con las homónimas no-embrionarias (véase Fig. 3-2). Los celomas embrionario y extraembrionario se comunican a lo largo del borde embrionario salvo en la región cardiogénica, en cuyo borde el mesodermo lateral no se deslamina.

Durante el plegamiento, la zona de comunicación entre los dos celomas se desplaza a la región ventral, alrededor del pedículo vitelino (véanse Figs. 3-2 y 3-4). Al final del plegamiento, el embrión queda formado por dos cilindros, uno esplacnopleural y otro somatopleural, separados por el celoma. En los extremos cefálico y caudal del cuerpo, la somatopleura y la esplacnopleura se encuentran unidas y el ectodermo se continúa con el endodermo.

Biblioteca Médica Virtual

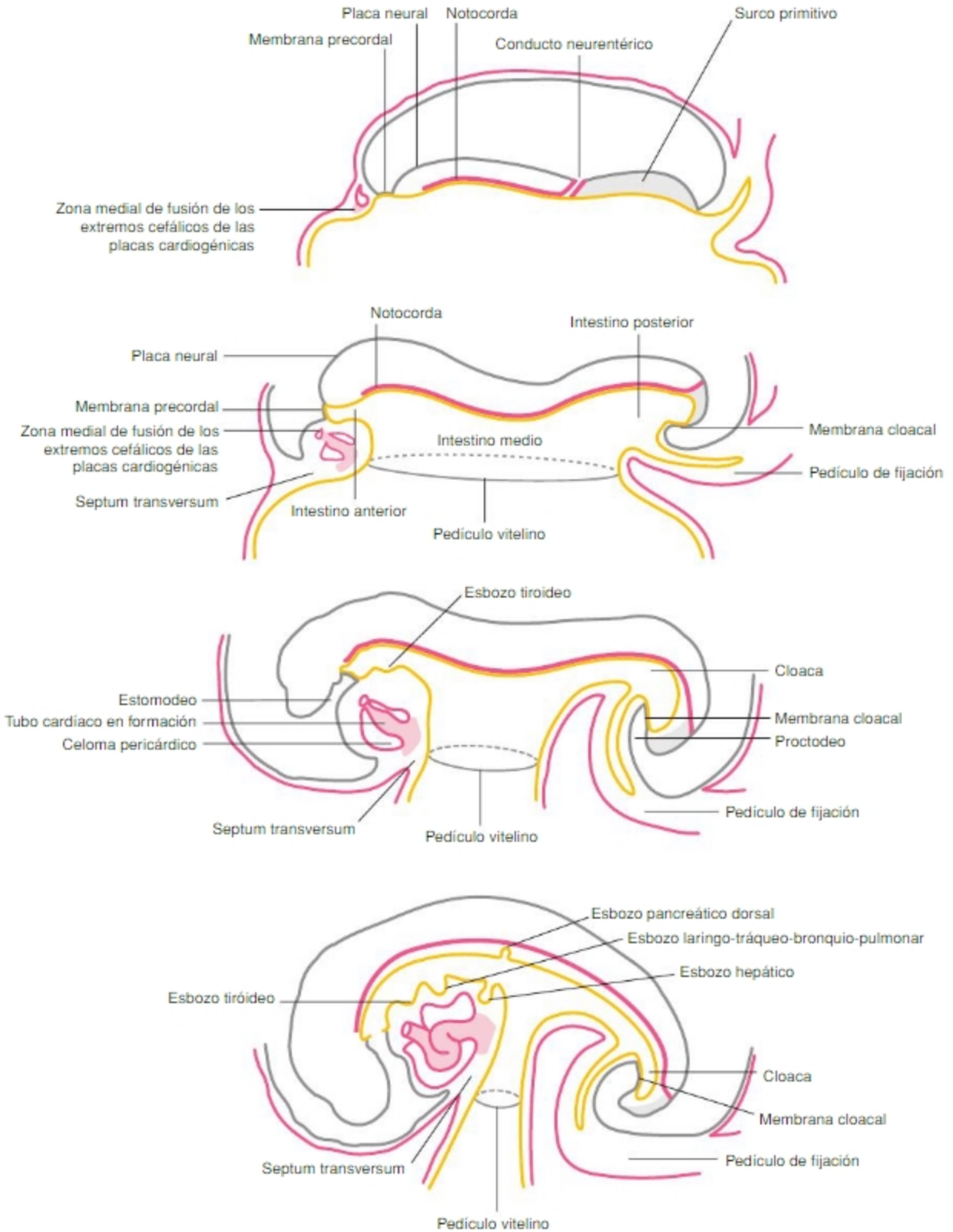


**Fig. 3-4.** Cortes sagitales de embriones de aproximadamente 18, 20, 22 y 28 días. Ilustran los cambios de posición de estructuras mediales durante el plegamiento.

Biblioteca Médica Virtual

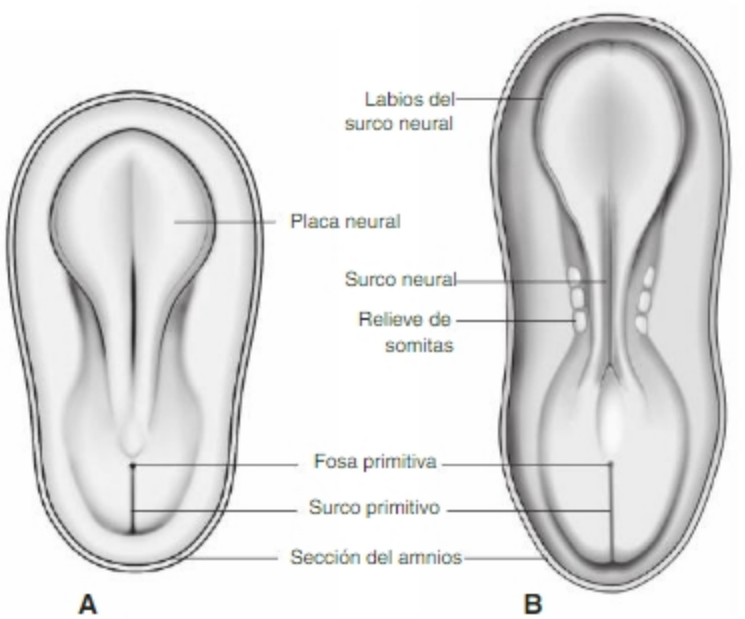


**Fig. 3-5. A.** Esquema de la forma externa de un embrión de fines del período presomítico (vista dorsal: aprox. 19 días). El mesodermo paraxil aún no inicia su segmentación. **B.** Esquema de la forma externa de un embrión de principios del período somítico (vista dorsal: aprox. 20 días).

## Crecimiento del embrión

El período somítico es una de las etapas de máximo crecimiento del embrión, tanto desde el punto de vista de sus longitudes como de su masa o volumen. Al principio del período, el disco embrionario posee una longitud media de 1,5 mm a lo largo del eje céfalo-caudal. Tal longitud es comúnmente denominada ápico-caudal. Al final del período, dicha longitud oscila entre 3,5 y 4 mm. Realiza un crecimiento tan intenso que casi triplica su longitud inicial.

El crecimiento en longitud del embrión se debe principalmente al crecimiento en longitud de las estructuras mediales y paramediales (placa y luego tubo neural, notocorda y mesodermo paraxil). Crecen menos en longitud los tejidos laterales. Estos dos hechos concurren en el plegamiento del embrión. El crecimiento en longitud depende, por un lado, de **a)** la reubicación de células a lo largo del eje céfalo-caudal y, por otro, de **b)** un intenso proceso de proliferación celular en la región caudal que hace que el embrión se alargue en dicha dirección; mientras la región caudal retrocede, delante de ella van quedando las células que formarán las regiones más cefálicas a ella. Dicho proceso de intensa proliferación en la región caudal, denominada cola o **apéndice caudal**, continúa hasta que se formen todas las estructuras correspondientes al eje céfalo-caudal del embrión.

Otros hechos que contribuyen al gran incremento en volumen o masa del embrión durante el PS son **a)** la transformación del mesodermo en mesénquima y **b)** la generación de compartimentos intramesodérmicos. Ambos implican un enorme aumento del compartimento extracelular. Por un lado, la formación del mesénquima está acompañada de un aumento considerable de la matriz extracelular (véase Histogénesis: Diferenciación del mesodermo en mesénquima). Por otro lado, en el embrión se forman grandes cavidades que corresponden a futuros compartimentos intracorporales como son el celoma, la cavidad del epéndimo y el compartimento intracardíaco e intravascular.

## Cambios en la forma externa del embrión

Estos cambios resultan de los fenómenos morfogenéticos que se producen en las estructuras internas. Por este motivo se remite al lector al final de esta subsección donde se ilustran los cambios de la morfología externa que sufre el embrión durante el PS (véanse Figs. 3-18 y 3-23).

# Evolución de los componentes que originan aparatos de la vida de relación

## El sistema nervioso central

### La formación del tubo neural

El desarrollo del sistema nervioso se inicia durante el período presomítico con la formación de la placa neural (véanse Figs. 3-2 y 3-5).

Biblioteca Médica Virtual

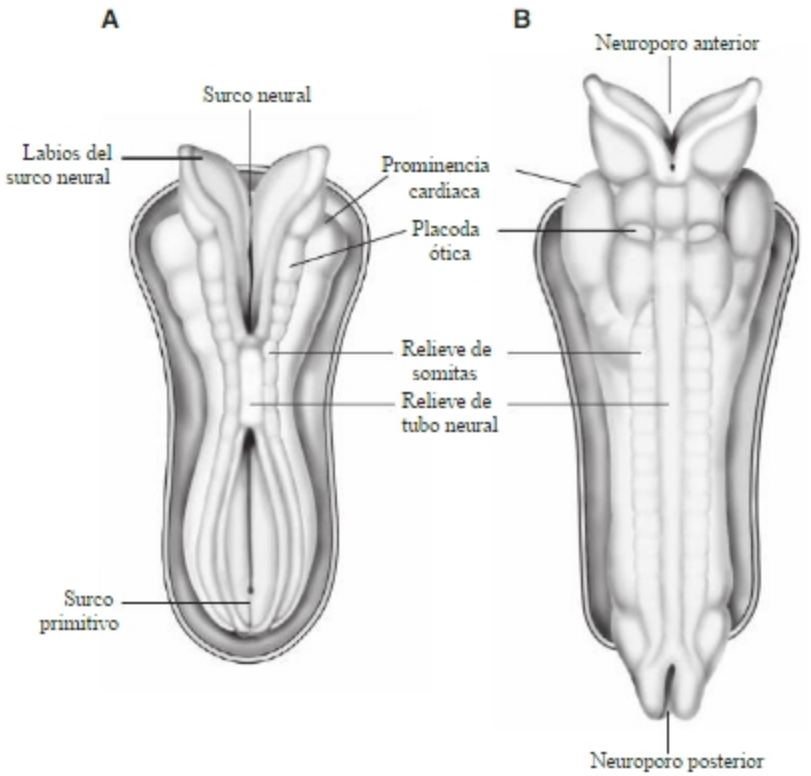


**Fig. 3-6. A.** Esquema de la forma externa de un embrión de principios del período somítico (vista dorsal: aprox. 22 días). **B.** Esquema de la forma externa de un embrión de aproximadamente 23 días (vista dorsal).

Esta crece más en la región cefálica y se ensancha. Al final del período presomítico la placa neural empieza a invaginarse y aparece una depresión longitudinal y medial, el **surco neural**, limitado por dos **pliegues neurales** (Fig. 3-5). El surco neural se profundiza y los pliegues del surco se acercan a la línea media (véase Figs. 3-2.C-D). Cuando toman contacto, se fusionan y se forma el **tubo neural** primitivo. Al fusionarse entre sí, los pliegues neurales pierden su continuidad con el ectodermo epidérmico y se desprenden de él. A su vez, los bordes del ectodermo epidérmico se fusionan entre sí por encima del tubo neural y éste queda cubierto por aquél (Figs. 3-2.D y 3-6).

El cierre del tubo neural se inicia en el 21$^{er}$ día a la altura de los segmentos corporales occipitocervicales (véase Fig. 3-5.B). Desde allí progresa en sentido cefálico y caudal. Hasta tanto el tubo neural no se cierre completamente, las zonas de comunicación entre la porción cerrada y las abiertas reciben el nombre de **neuroporos** (véase Fig. 3-6.A-B). Así, existe un neuroporo cefálico o anterior y uno caudal o posterior. El cierre progresa rápidamente en sentido cefálico y el neuroporo anterior se cierra alrededor del 25° día. El posterior lo hace más tarde, hacia el 27° día. (SC El cierre del tubo neural).

## Regionalización y metamerización del tubo neural

Durante su cierre, el tubo neural se regionaliza. Al completarse el cierre, el tubo neural presenta una porción cefálica o **encefálica** ensanchada y una caudal o **medular** delgada. La porción cefálica presenta tres regiones o **vesículas encefálicas primitivas** que originan el encéfalo: a) la más cefálica, el **prosencéfalo**, origina el cerebro anterior; b) la media, el **mesencéfalo**, origina el cerebro medio y c) la más caudal, el **postencéfalo**, origina el cerebro posterior (véase Fig. 3-7). Esta última también es llamada rombencéfalo debido a su forma. La porción caudal delgada origina la **médula espinal** (Fig. 3-7). El tubo neural también adquiere organización metamérica. Al principio del PS, no se distingue con claridad dicha organización salvo en el posencéfalo donde se forman segmentos o **rombómeros**. Hacia el final del PS, cuando se inicia la diferenciación de la médula espinal, la organización segmentada también aparece con claridad en ella. Estos cambios estructurales temporal y espacialmente organizados son el resultado de la operación de poblaciones celulares organizadoras que controlan los comportamientos celulares de desarrollo (CCD) vinculados a la regionalización, a la metamerización de cada región y a la definición de las tres poblaciones celulares básicas del SNC (neuronas aferentes, de asociación y eferentes)

Biblioteca Médica Virtual

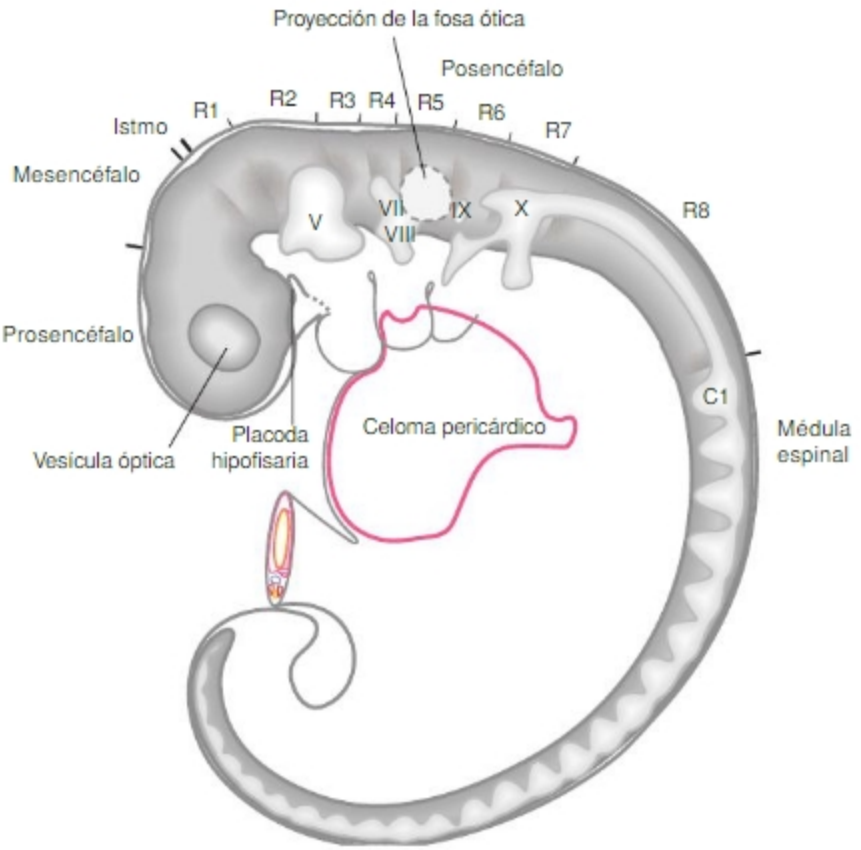


**Fig. 3-7.** Esquema de la anatomía del tubo neural de un embrión de fines del período somítico. En gris oscuro se representa el tubo neural. En gris claro se esquematiza el sistema nervioso periférico. Los ganglios craneales están numerados en números romanos. R: rombómeros, C1: primer ganglio cervical.

(SC La metamerización del SNC; SC Las placas alares y basales. Su papel de desarrollo. Su evolución diferencial en función del espacio (eje céfalo-caudal)). Véase Histogénesis: La formación de las placas alares y basales.

## El sistema nervioso periférico: formación, regionalización y metamerización de la cresta neural

La **cresta neural** se forma a partir de células ubicadas inicialmente en la hoja dorsal del embrión, en la zona de transición entre la placa neural y el ectodermo epidérmico (véase Fig. 3-2.C) (SC Origen y formación de la cresta neural. Determinación y migración temprana). Durante el cierre del tubo neural estas células abandonan el epitelio, ingresan en el espacio mesenquimático, se ubican entre el ectodermo superficial y el tubo neural y forman un cordón medial a lo largo del dorso. En este estado, reciben el nombre de cresta neural. En la cresta neural existen varias regiones o poblaciones celulares diferentes dependiendo del lugar que ocupan a lo largo del eje céfalo-caudal (SC Regionalización de la cresta neural). Las células migran luego lateralmente y forman dos crestas a ambos lados del TN a lo largo de casi toda su extensión salvo en la región más cefálica del prosencéfalo (véase Fig. 3-7). Durante su migración lateral, que está controlada por interacciones con tejidos vecinos, la cresta neural se metameriza: sus células se agrupan formando bloques macizos o poblaciones apareadas con disposición bilateral simétrica (un par por segmento corporal) (véase Fig. 3-7). Estas poblaciones o metámeras de la cresta neural reciben diferentes nombres de acuerdo con la posición que ocupan a lo largo del eje céfalo-caudal y con los derivados que originan. Esta es la expresión más temprana de metamerismo en el sistema nervioso periférico. Las crestas neurales son, en conjunto, precursoras (esbozo) del sistema nervioso periférico pues originan los ganglios craneales y espinales (que contienen las neuronas sensoriales primarias) y las dendritas que integran los nervios sensitivos. Las crestas neurales son, además, precursoras de varios tipos celulares pertenecientes a otros aparatos o sistemas. Las crestas neurales craneales, a diferencia de las restantes, son voluminosas y tienen la potencia de formar mesénquima. Originan el **mesénquima branquial** o **faríngeo** de los arcos branquiales y el **mesénquima cefálico** que rodea el extremo cefálico del sistema ner-

Biblioteca Médica Virtual

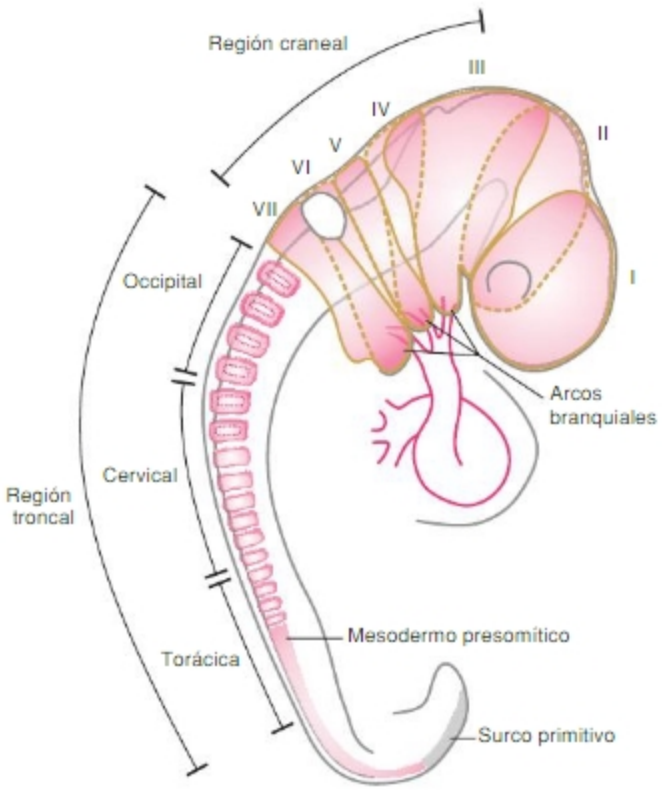


**Fig. 3-8.** Metamerización del mesodermo paraxil de las regiones craneal y troncal. En la región craneal, el mesodermo paraxil ya ha migrado formando, junto a células de las crestas neurales craneales, el mesénquima cefálico y branquial. En la región troncal se ilustra el gradiente céfalo-caudal de la segmentación. A medida que van formándose somitas en las regiones cefálicas del mesodermo paraxil troncal, en sus regiones caudales –10 segmentos más abajo– se van formando nuevos somitómeros. (El esquema conceptual no representa con precisión la morfología del embrión; la distribución de los somitómeros ha sido extrapolada a partir de descripciones realizadas en el ratón [véase SC El origen múltiple y la pluripotencialidad del mesénquima cefálico. El mesodermo paraxil preótico y la cresta neural craneal]).

vioso central. Este mesénquima da origen a los tejidos conectivos de las estructuras que forman el aparato de la contención neurosensorial (contienen al encéfalo y los órganos de los sentidos).

## Origen de los órganos de los sentidos: las placodas

La formación de las placodas se inicia tempranamente en el área preplacodal que, con forma de herradura, bordea el extremo anterior de la placa neural (SC La instalación y el refinamiento de la organización espacial de competencias de desarrollo en el área preplacodal; SC La transformación del área preplacodal (área competente de formación de placodas) en línea wolffiana (área de placodas) del sistema sensorial cefálico). Durante el PS, dicha área queda ubicada en las regiones laterales de la región branquial y la prominencia frontal, clásicamente denominada **línea de Wolff**, que recorre la región ventral y lateral del extremo cefálico del embrión. Está constituida por los tejidos superficiales que recubren superficialmente a las vesículas encefálicas primitivas: el ectodermo epidérmico y el mesénquima cefálico y branquial de las regiones homónimas. Como consecuencia de interacciones entre dichos tejidos, en esa región se forman pequeños engrosamientos ectodérmicos denominados **placodas** debido a que poseen una estructura histológica similar a la de la placa neural. Las placodas son precursoras de algunos neuroepitelios receptores, algunas células de ganglios craneales y parte del mesénquima regional. En general, las células de los **neuroepitelios receptores** de los órganos de los sentidos a) integran el sistema nervioso periférico y b) se originan a partir del ectodermo epidérmico. No se ajusta a estos conceptos la retina. Ella se origina del tubo neural y es parte del sistema nervioso central. Los diferentes neuroepitelios receptores se originan a partir de placodas ubicadas en sitios específicos. Aunque las placodas evolucionan con particularidades, en general, luego de su formación se invaginan formando depresiones ectodérmicas denominadas **fosas**. Algunas de ellas luego se sueltan del ectodermo, quedan en la intimidad del mesénquima y forman **vesículas** epiteliales no visibles en la superficie. No todas las placodas originan neuroepitelios receptores y no todas aparecen durante la 4ª SD.

Las **placodas olfatorias** aparecen como engrosamientos ectodérmicos a cada lado del neuroporo anterior y luego, durante el plegamiento, quedan ubicadas a ambos lados de la línea media cerca del techo del estomodeo.

La **vesícula óptica** se origina en la pared del tubo neural. Durante el cierre del tubo neural, en la superficie medial de los pliegues neurales del prosencéfalo se forman dos hendiduras o **surcos ópticos** (véase Fig. 3-6.B). Cuando el prosencéfalo se cierra, estos surcos aparecen externamente como dos prominencias bilaterales, las **vesículas ópticas** (véase Fig. 3-7). Estas forman parte del prosencéfalo y se encuentran separadas del ectodermo epidérmico sólo por una delgada lámina de mesénquima cefálico. Las vesículas ópticas originan la retina neural que contiene el neuroepitelio fotorreceptor, las neuronas de la retina y también los tejidos no neurales de esta.

Las **placodas lentales** (cristalinianas) originan las lentes; se forman al final del PS en el ectodermo epidérmico que recubre las vesículas ópticas (véanse Figs. 3-22 y 3-23). Estas placodas se forman en el ectodermo como respuesta a estímulos generados en el mesénquima cefálico y en las vesículas ópticas mismas. De ahí en más, ambas estructuras evolucionan integradamente durante el desarrollo del ojo.

La **placoda ótica** (auditiva) aparece a principios del PS en la región dorsal del ectodermo, adyacente al posencéfalo y cefálicamente a los primeros somitas (véase Fig. 3-6.A). Ella origina neuronas y células sensoriales y

Biblioteca Médica Virtual

tejidos no neurales del oído interno. En el estado de 14 somitas, la placoda se ubica cerca del extremo dorsal del primer surco branquial (véase Fig. 3-21), al lado del posencéfalo con el cual se conectará más tarde. La placoda se invagina y forma la **fosa ótica**. En la 5ª SD, esta se desprende del ectodermo y forma el **otocisto** o vesícula ótica.

Las **placodas epibranquiales** son un conjunto de pequeñas placodas en el ectodermo epidérmico de la región branquial. No generan neuroepitelios pero dan origen a células que se invaginan en el mesénquima y, junto con otras provenientes de algunas crestas neurales, forman parte de algunos ganglios sensoriales de nervios craneales. Al parecer, algunas de estas células también se diferencian en mesénquima cefálico.

## Evolución temprana del mesodermo paraxil. Regionalización. Metamerización: somitómeros y somitas

En el inicio del PS, el mesodermo paraxil forma dos bandas llamadas **mesodermo presomítico** o **placas de segmentación** inmediatamente laterales al mesodermo axil (véanse Figs. 3-1 y 3-2). Con el tiempo, se advierten en dicho mesodermo dos regiones definidas por su posición y por su diferente potencia de desarrollo. La región adyacente al encéfalo recibe el nombre de mesodermo paraxil craneal. El resto recibe el nombre de caudal o troncal. El primer indicio de metamerización del mesodermo paraxil es la formación de cúmulos de células mesenquimáticas aplanadas que forman bloques bilaterales macizos o **somitómeros** en ambas placas de segmentación. En la región craneal se forman siete pares de somitómeros. En la región troncal se originan metámeros más complejos o **somitas** que inician su formación como somitómeros y luego se diferencian en estructuras epiteliales con una cavidad central o **somitocele** (véase Fig. 3-2.B-D). Si bien la segmentación se inicia al final del período presomítico, la segmentación del mesodermo paraxil troncal transcurre en su mayor parte durante el PS y continúa en la 5ª SD. La segmentación se inicia en la región cefálica y progresa en sentido caudal. Cuando en un cierto nivel de la placa de segmentación madura un somita, 10 segmentos más abajo se inicia la formación de un nuevo somitómero (Fig. 3-8). Entre ambos existen 9 segmentos en estados de diferenciación creciente desde el extremo caudal al cefálico. Este fenómeno progresa hasta la formación del último segmento corporal (5ª SD). Sobre el modo como se forman los somitómeros, se especifican, adquieren identidad y maduran en somitas epiteliales, véase SC El origen, la programación temporal y la organización espacial de la segmentación del mesodermo paraxil y SC Somitogénesis. Evidencias moleculares de la existencia de un oscilador o reloj de segmentación y véase Histogénesis: Metamerización del mesodermo paraxil.

Existe un par de somitas por segmento corporal. En total se forman de 42 a 44 pares de somitas (4-5 pares occipitales, 8 cervicales, 12 torácicos, 5 lumbares, 5 sacros y 8-10 coccígeos). Durante el PS, se forman solo los primeros 30 pares. Los restantes se forman durante la 5ª SD. Los somitómeros craneales originan estructuras preoccipitales que, en el embrión de fines del PS, se distribuyen en las regiones cefálica y branquial (véanse Fig. 3-8, 3-18 a 3-24). El primer par de somitas (troncales) se origina en la región occipital hacia el día 20-21. Los demás se agregan en sentido caudal con una periodicidad definida. Al final del PS, los somitas se extienden desde la curvatura cervical hasta la caudal. Ocupan la región dorsal del embrión, a los lados del tubo neural y de la notocorda (véanse Figs. 3-2, 3-5.B, 3-6, 3-8, 3-18 a 3-24). Los somitas producen relieves en el ectodermo que los recubre (véanse Figs. 3-5.B, 3-6, 3-18a 3-24). Los somitómeros, más pequeños, no producen relieves en la superficie. Existe una correlación estrecha entre el número de pares de somitas y el grado de desarrollo global del embrión.

## Evolución tardía del mesodermo paraxil craneal: formación de los arcos branquiales

Los somitómeros craneales y los somitas son transitorios y poseen diferente potencia de desarrollo. Los primeros originan tejidos del extremo cefálico, cara y parte del cuello, mientras que los somitas forman tejidos más caudales del cuerpo. Al final de la 3ª SD, los extremos cefálicos del mesodermo axil, la placa neural y el mesodermo paraxil coinciden aproximadamente (véanse Figs. 3-1 y 3-5.A). Durante el PS, el tubo neural y el mesodermo paraxil crecen en longitud más que la notocorda (Fig. 3-9). Este hecho contribuye al plegamiento de la región cefálica. Durante el plegamiento, el mesodermo paraxil craneal pasa a ocupar una posición lateral al tubo neural y dorsolateral respecto del tubo digestivo (intestino anterior) (véanse Figs. 3-3, 3-8, 3-18 a 3-24). Por otro lado, la placa cardiogénica (mientras se forma en ella el corazón) se ubica en posición ventral y medial respecto del intestino anterior en formación (véanse Figs. 3-3, 3-8, 3-9, 3-18 a 3-24). Se genera así una nueva región, denominada **branquial**, en la superficie lateral del embrión que está limitada dorsalmente por el tubo neural y ventralmente por la región cardíaca. En esta región se forma, internamente, el intestino anterior (véanse Figs. 3-3, 3-4 y 3-9).

Las crestas neurales y los somitómeros craneales se encuentran superpuestos a lo largo del borde dorsolateral de la región cefálica, aunque las primeras son mucho más voluminosas que los segundos. Durante el PS, ambos (somitómeros y crestas neurales craneales) se diferencian en mesénquima y sus células migran en sentido ventrolateral; pasan lateralmente al intestino anterior y formar bandas transversales de mesénquima o **arcos branquiales** a ambos

Biblioteca Médica Virtual

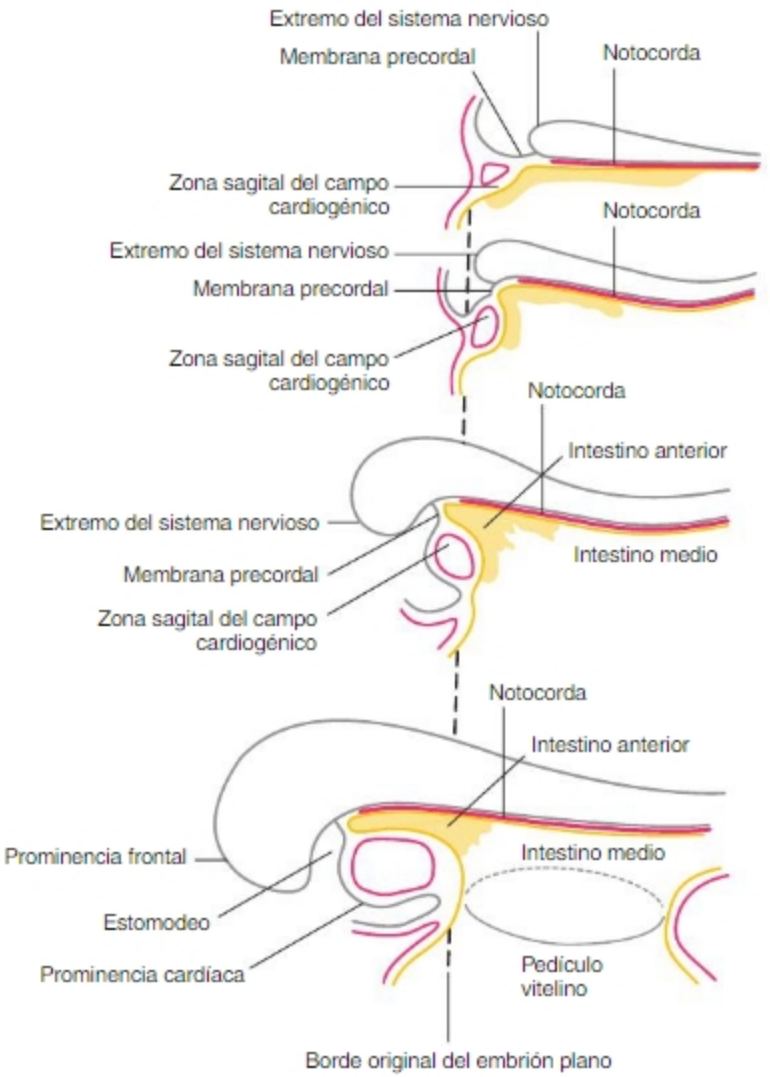


**Fig. 3-9.** Representación esquemática del plegamiento de la región cefálica del embrión. En todos los esquemas, la línea de puntos marca la ubicación que corresponde al primitivo extremo cefálico del disco embrionario plano. La zona sombreada representa al divertículo del saco vitelino que forma el intestino anterior.

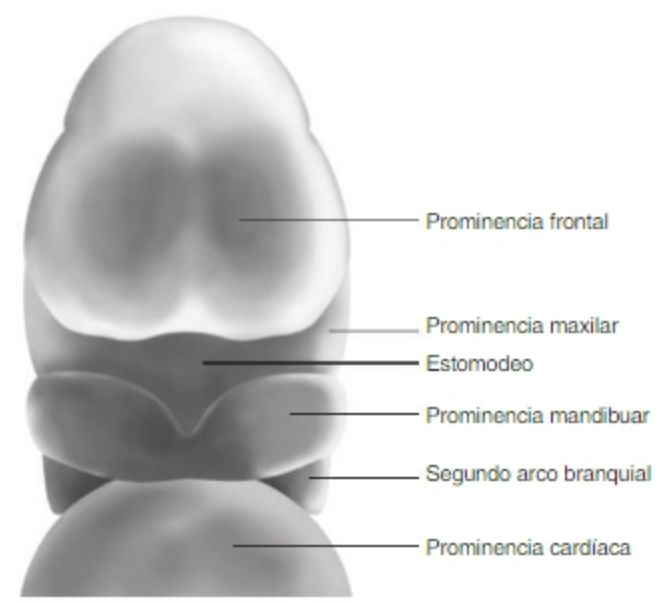


**Fig. 3-10.** Vista frontal que permite observar la confluencia de los arcos branquiales en la línea media ventral. 28 días.

lados de la faringe. Con el tiempo estos tejidos confluirán en la línea media ventral y alrededor del estomodeo formarán las estructuras faciales y, entre estas y el tórax, formarán el cuello (Fig.3-10 y véanse Figs. 3-18 a 3-24). La mayor parte del mesénquima de los arcos branquiales proviene de las crestas neurales. Los arcos branquiales protruyen en las superficies externa e interna del embrión. En la superficie externa, entre arcos branquiales adyacentes quedan depresiones o **surcos branquiales**. En la superficie interna, entre arcos branquiales adyacentes se forman evaginaciones endodérmicas o **bolsas faríngeas** (Fig. 3-11). Los arcos y surcos branquiales al igual que las bolsas faríngeas se designan con números ordinales de acuerdo con su orden de aparición y ubicación céfalo-caudal. Además de formar arcos branquiales, células de los somitómeros y de las crestas neurales craneales migran también hacia el extremo cefálico y generan parte del **mesénquima cefálico** que rodea el extremo cefálico (prosencéfalo) del tubo neural. Las células de las crestas neurales y de los somitómeros craneales originan tejidos conectivos del sistema de la contención neurosensorial y musculatura asociada a órganos de los sentidos. En el caso de la lengua, la musculatura deriva de la región hipoaxil de los somitas

Biblioteca Médica Virtual

occipitales (véase Capítulo 13: Desarrollo del aparato de la contención neurosensorial:cabeza y cuello).

### Evolución tardía del mesodermo paraxil troncal: maduración de los somitas

Los somitas troncales son estructuras más complejas que los somitómeros craneales. Poseen tres regiones principales con diferente potencia: a) el **esclerotomo**, que origina tejidos esqueléticos (hueso, cartílago), b) el **miotomo**, que origina tejido muscular esquelético y d) el **dermatomo**, que origina la dermis de la piel. Los somitas originan también varios otros tipos celulares (células endoteliales, tejido conectivo y muscular de vasos, tendones, ligamentos, tejido conectivo perineural, etc.). Después de madurar y adquirir estructura epitelial (véase Fig. 3-26), los componentes del somita pasan por una nueva fase mesenquimática, migran en diferentes direcciones hacia posiciones definidas del embrión y luego originan sus derivados en las diferentes regiones occipitales y posoccipitales del cuerpo. Desde el punto de vista citogenético (generación de tipos celulares), los somitómeros craneales comparten la potencia del miotomo de los somitas. En la región cefálica, las potencias de desarrollo correspondientes a esclerotomo y dermatomo radican principalmente en células de las crestas neurales craneales. Los detalles sobre la evolución tardía de los somitas se tratarán en el Capítulo 4: La quinta semana del desarrollo. El agregado de detalles al plan anatómico básico.

### Origen del aparato tegumentario

Durante el PS, se constituyen y asocian las poblaciones celulares embrionarias que generan la piel u órgano cutáneo. El tegumento se encuentra representado por **a)** el ectodermo que originará la epidermis, **b)** el dermatomo de los somitas, **c)** las células de la cresta neural y **d)** el mesénquima de la somatopleura, que originará los tejidos conectivos de las diversas capas de la piel. Después de la maduración de los somitas, el dermatomo se disgrega y forma un mesénquima de células migrantes que se distribuyen debajo del ectodermo. Ambos formarán la piel: el mesénquima originará la dermis y el ectodermo originará el epitelio de revestimiento epidérmico y los órganos anexos (glándulas), faneras (pelos, uñas) y dientes. Durante la 4ª SD, el ectodermo es solo un tejido epitelial delgado con dos capas celulares: una profunda de células cúbicas proliferativas y una superficial plana o peridermo encargada de los intercambios iónicos con el líquido amniótico.

## El desarrollo de los sistemas y aparatos de la vida vegetativa

El mesodermo intermedio y la esplacnopleura originan principalmente órganos de la vida vegetativa. Ambos originan también órganos endocrinos que son capaces de brindar respuestas lentas a estímulos ambientales. El mesodermo esplácnico también participa en la formación de los sistemas inmunitario y hemopoyético.

### Evolución de la esplacnopleura. El inicio del desarrollo del aparato digestivo

El aparato digestivo está formado por el tubo digestivo y sus órganos anexos (glándulas exocrinas que vierten su secreción al tubo digestivo).

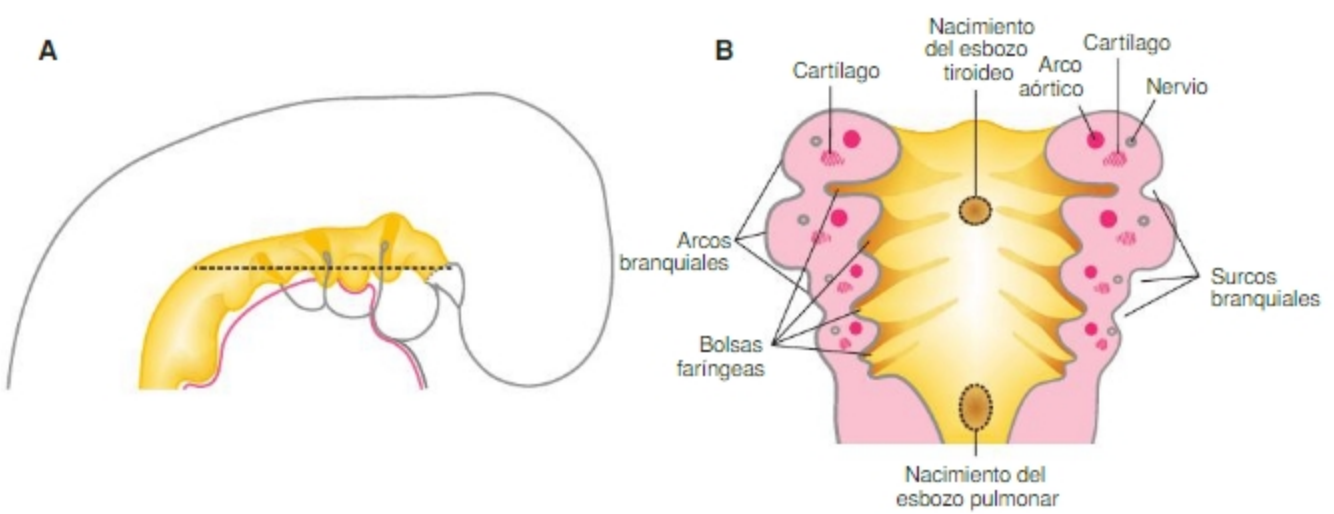


Fig. 3-11. A. Representación esquemática de una vista lateral de un embrión de fines de PS. La línea de puntos representa el plano de corte correspondiente al esquema ilustrado en B. Cada arco posee un elemento vascular o arco aórtico, uno cartilaginoso y un nervio.

Biblioteca Médica Virtual

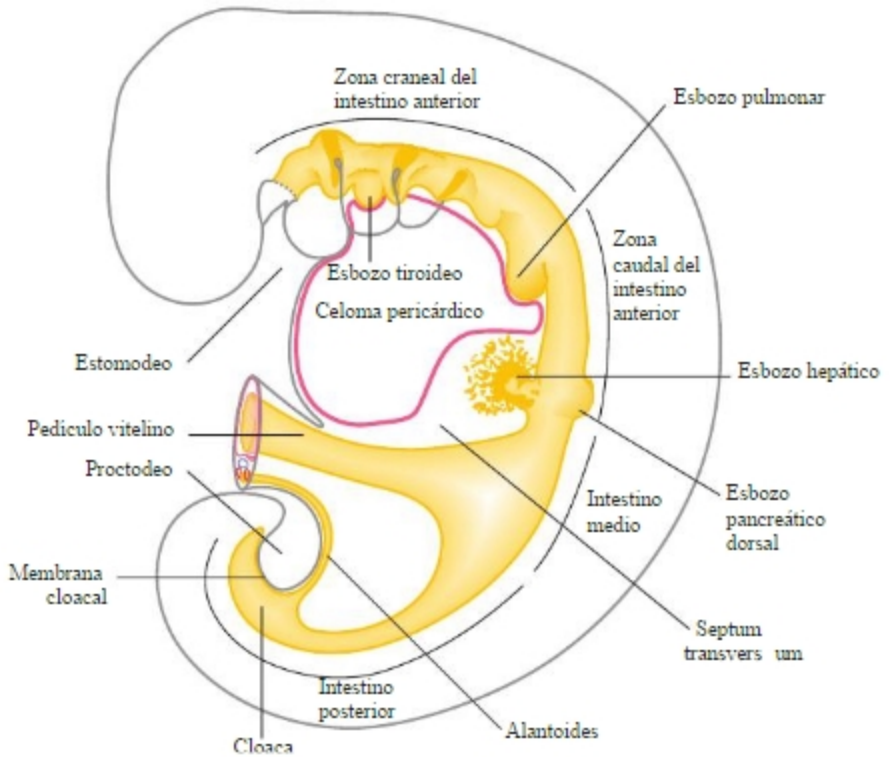


**Fig. 3-12.** Esquema de la anatomía del tubo digestivo de un embrión de fines del período somítico.

## Formación del tubo digestivo o intestino primitivo. Regionalización

La mayor parte del tubo digestivo es de origen esplacnopleural. La morfogénesis del tubo digestivo primitivo (**intestino primitivo**) se inicia con el plegamiento del embrión. Durante este, el embrión adquiere forma cilíndrica; primero en sus extremos cefálico y caudal y, más tarde, en la zona media. La transformación cilíndrica en ambos extremos se debe a crecimientos diferenciales: ocurre un mayor crecimiento en longitud de las estructuras mediales (notocorda, tubo neural, mesodermo paraxil) respecto de los tejidos del borde del embrión. El crecimiento diferencial tiene el efecto que se ilustra esquemáticamente en la Figura 3-9 (véase también Fig. 3-4). La membrana precordal (cefálica) y el surco primitivo (caudal), que inicialmente se encuentran dentro de los límites del disco embrionario plano, se desplazan fuera de dichos límites. El desplazamiento en sentido cefálico de la membrana precordal, que se continúa con el endodermo, genera un divertículo tubular, el **intestino primitivo anterior**, ubicado dorsalmente a la cavidad pericárdica. En el extremo caudal del embrión ocurren fenómenos similares y se forma un divertículo caudal, el **intestino primitivo posterior**. La porción media, ubicada entre las dos anteriores, con amplia comunicación con el saco vitelino, constituye el **intestino primitivo medio**. La definición de estas regiones no es solo morfológica; se basa en varios criterios, algunos de ellos referidos a los CCD involucrados. El endodermo no genera las fuerzas necesarias para el plegamiento y formación del tubo digestivo; realiza estos cambios pasivamente.

El plegamiento de la región cefálica del embrión, asociado al crecimiento del prosencéfalo y del corazón, produce dos protrusiones (prominencia frontal y prominencia cardíaca) en la superficie ventral. Entre ellas queda una depresión, el **estomodeo** o boca primitiva, en cuyo fondo se ubica la membrana precordal o faríngea (Fig. 3-12 y véanse Figs. 3-4, 3-9, 3-18 a 3-24). En el extremo caudal, entre la cola del embrión y el pedículo de fijación, se forma otra depresión ventral, el **proctodeo** o ano primitivo, en cuyo fondo se ubica la membrana cloacal (véanse Figs. 3-4, 3-12 y 3-18 a 3-24). Así, las membranas faríngea y cloacal cierran los extremos cefálico y caudal del intestino primitivo, respectivamente, separándolo del saco amniótico. La membrana faríngea se disgrega al final del PS y la cloacal lo hace recién en la 7ª SD.

## Evolución del intestino primitivo anterior

El desarrollo del tubo digestivo también ajusta a un gradiente céfalo-caudal. Primero crece la mitad anterior del intestino anterior, luego su mitad caudal, a continuación el intestino medio y así sucesivamente. Al principio del PS, el intestino anterior es un tubo delgado, dorsal a la cavidad pericárdica, ventral a la notocorda y al tubo neural y separado del estomodeo por la membrana faríngea (véanse Figs. 3-4 y 3-9). Durante el plegamiento del embrión, el intestino anterior se elonga en sentido cefálico. Al mismo tiempo, superficialmente y en posición dorsolateral al intestino anterior, se forma la región branquial. Esta re-

Biblioteca Médica Virtual

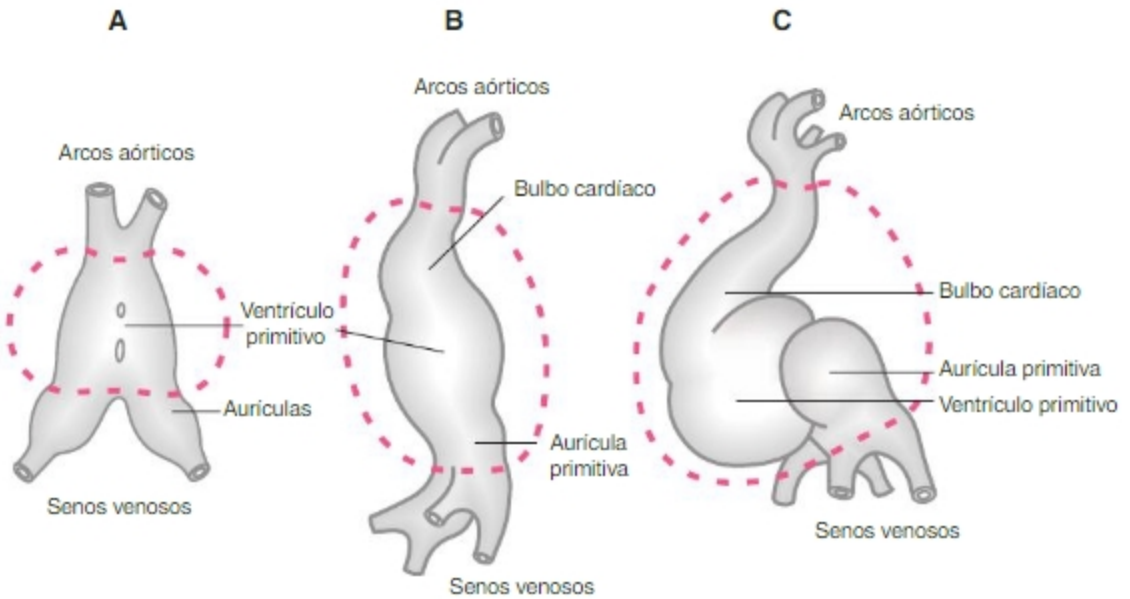


**Fig. 3-13.** Representación esquemática de la formación del corazón tubular primitivo recto y la torsión del asa cardíaca. En línea de puntos: contorno del celoma pericárdico (A: 21 días; B: 25 días; C: 33 días).

gión es invadida por mesénquima derivado de las crestas neurales y de somitómeros craneales que forman los arcos branquiales. De esta forma, el mesodermo esplácnico asociado a la **porción cefálica** del intestino anterior es reemplazado por una masa voluminosa de mesénquima branquial. La **porción caudal** del intestino anterior, por el contrario, queda asociado al mesénquima de la hoja esplácnica del celoma. Esta hoja esplácnica también forma parte de la pared dorsal de la cavidad pericárdica (véanse Figs. 3-4 y 3-9). Estos cambios en el mesénquima asociado al endodermo explican las significativas diferencias de desarrollo que existen entre la porción cefálica del intestino anterior y el resto del tubo digestivo.

Durante la segunda mitad del PS, la **porción cefálica** crece y se dilata en sentido lateral y forma la **faringe**. Durante este proceso se amolda a los arcos branquiales dispuestos como barras transversales laterales y, entre arcos contiguos, quedan evaginaciones llamadas **bolsas faríngeas** (véase Fig. 3-11). Las bolsas faríngeas constituyen esbozos de órganos. A su vez, la **porción caudal** del intestino anterior crece en longitud y genera una región delgada y uniforme. Hacia el final del PS se distinguen en ella una porción superior, delgada, que originará el esófago y una porción caudal, levemente ensanchada, que originará el estómago y parte del duodeno (véase Fig. 3-12).

### *La formación de esbozos de órganos en el intestino anterior*

Desde mediados del PS se forman en el intestino anterior esbozos de varios órganos, la mayoría de ellos en la porción craneal. El **esbozo tiroideo** (glándula tiroides) se forma en la línea media de la pared ventral de la faringe en relación con el mesénquima branquial. Las **bolsas faríngeas**, ubicadas en las paredes laterales de la faringe, también constituyen esbozos de órganos que no formarán parte del aparato digestivo. La cavidad del oído medio y la trompa de Eustaquio, las amígdalas, el timo y las paratiroides derivan de ellas. El **esbozo pulmonar** se forma en la superficie ventral, en el límite entre la faringe y el esófago. Más caudalmente, marcando el límite entre los intestinos anterior y medio, se generan otros dos esbozos. Uno se forma en la superficie dorsal del tubo digestivo, **esbozo pancreático dorsal** (forma una parte del páncreas). El otro, **esbozo hepático**, se forma en la superficie ventral que contacta con el septum transversum (véanse Figs. 3-4 y 3-12). Ambos esbozos nacen en relación con el mesodermo esplácnico, pero el hepático, al crecer se introduce en el septum transversum (véase Fig. 3-12). El septum transversum es el tabique mesodérmico que separa la cavidad pericárdica de la peritoneal. El sitio de comunicación entre el intestino anterior y el medio recibe el nombre de **portal intestinal anterior**.

## *Evolución del intestino medio*

Al principio del PS, el intestino medio se comunica ampliamente con el saco vitelino a través del pedículo vitelino (véanse Figs. 3-4, 3-9 y 3-12). Este se estrecha según progresa el plegamiento del embrión y se define mejor el tubo digestivo. El intestino medio es un derivado

Biblioteca Médica Virtual

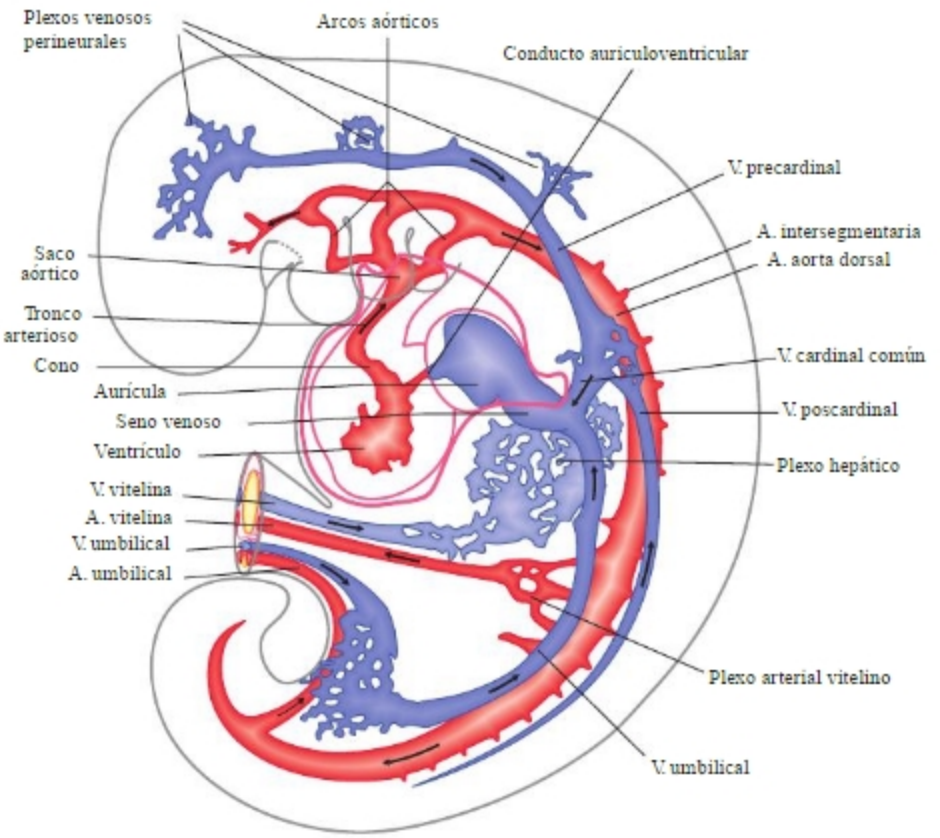


**Fig. 3-14.** Esquema de la anatomía del sistema circulatorio al final del período somítico. Todos los vasos embrionarios señalados en el esquema poseen representación bilateral. Las flechas indican el sentido de la circulación arterial y venosa. El color de los vasos no representa el grado de oxigenación de la sangre sino sólo su carácter arterial (circulación centro → periferia) o venoso (circulación periferia → centro).

esplacnopleural en toda su extensión. No posee relieves anatómicos relevantes durante el PS. Su desarrollo es más complejo desde la quinta semana en adelante. El sitio de comunicación entre los intestinos medio y posterior se denomina **portal intestinal posterior**.

## *Evolución del intestino posterior*

Continúa caudalmente al intestino medio. Al principio del PS, es un tubo delgado separado caudalmente del proctodeo por la membrana cloacal (véase Fig. 3-4). Su porción caudal se ensancha y forma la **cloaca** (véase Fig. 3-12). De esta nace, ventralmente, un tubo epitelial, el **alantoides**, que se introduce en el **pedículo de fijación**. Durante el PS llegan, y desembocan, en la porción superior de la cloaca un par de conductos epiteliales excretores bilaterales, los **conductos mesonéfricos** o de **Wolff** (véase Fig. 3-16). El intestino posterior es, en su mayor parte, esplacnopleural. Sin embargo, **a)** su extremo caudal, que continúa con la membrana cloacal, se halla rodeado de una banda de mesénquima migratorio proveniente del extremo caudal del surco primitivo y **b)** parte de su cara anterior, que continúa con el alantoides, se asocia al mesénquima somático. Recuérdese que el alantoides se introduce en el mesodermo somático no-embrionario del pedículo de fijación. En la zona de nacimiento del alantoides se

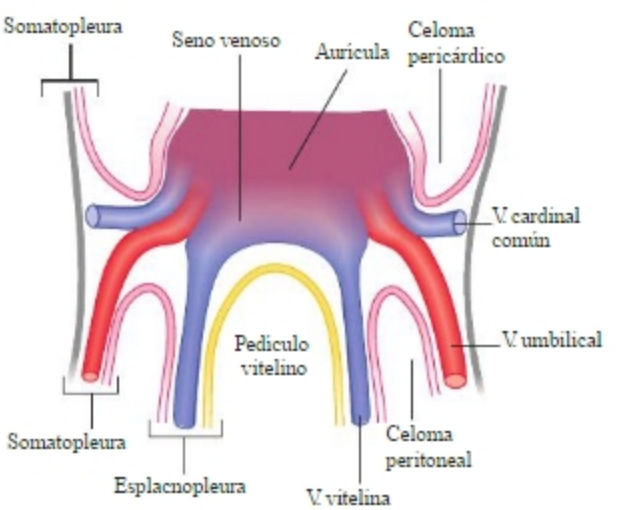


**Fig. 3-15.** Esquema que representa una vista ventral de la región del seno venoso. Se observa la llegada de los tres sistemas venosos.

Biblioteca Médica Virtual

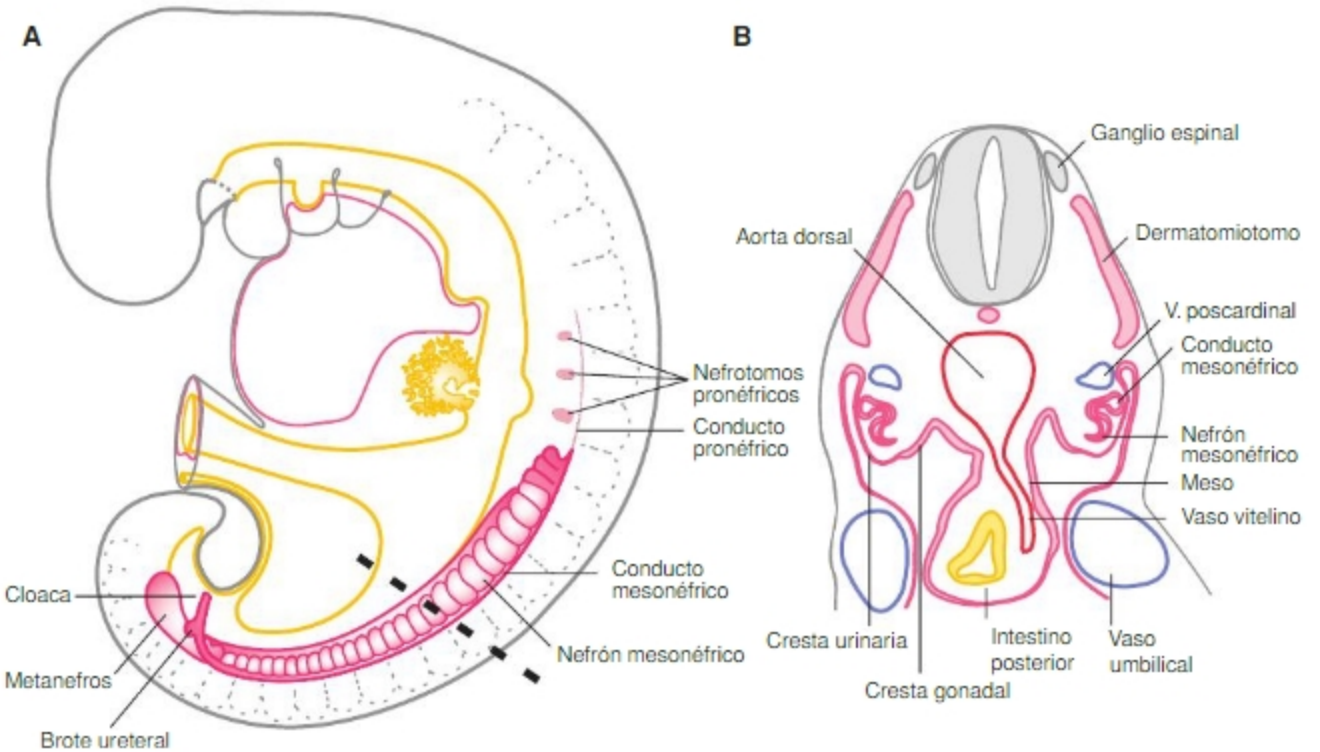


**Fig. 3-16. A.** Representación esquemática de la anatomía de la cresta urinaria de un embrión de fines del período somítico. **B.** Esquema de corte transversal del gononefrotomo realizado según el plano de sección ilustrado en **A;** muestra la zona gonadal y la urinaria.

continúan los mesodermos embrionario (visceral) y no-embrionario (somático).

## Origen del aparato respiratorio

El **esbozo pulmonar** se forma a mediados del PS. Nace como un brote epitelial medial a partir de la pared anterior de la faringe, en su región caudal cerca del límite con el esófago (véanse **Figs. 3-4**, **3-11** y **3-12**). En su sitio de origen se encuentra en relación con el mesénquima branquial. Luego crece en sentido caudal, por delante del esófago, introduciéndose en el mesénquima esplácnico que recubre ventralmente al esófago (véase **Fig. 3-12**). Este esbozo, único y medial, origina estructuras mediales como la laringe y la tráquea, pero luego se bifurca y origina también los esbozos de los bronquios fuentes y pulmones derecho e izquierdo. Recibe también el nombre de esbozo laringo-tráqueo-bronco-pulmonar.

## Desarrollo del sistema circulatorio

La hoja visceral del mesodermo lateral, llamada clásicamente lámina vasculosa por su extendida potencia angiogénica, genera el corazón y muchos de los vasos primitivos del embrión. Dado que el desarrollo del embrión depende de la distribución de nutrientes y $O_2$ y de la eliminación de desechos metabólicos y $CO_2$, el sistema circulatorio exhibe un gran desarrollo desde el principio de la 4ª SD. El sistema circulatorio es el que más tempranamente funciona durante el desarrollo.

### *Evolución de la placa cardiogénica. La formación del corazón*

El corazón se forma en la hoja esplácnica de la placa cardiogénica. Su desarrollo se inicia con **(a)** la formación de bloques mesenquimáticos macizos, **islotes endocardiogénicos**, que luego **(b)** se cavitan, **(c)** se fusionan y **(d)** se forman dos tubos bilaterales, los **túbulos endocárdicos**, cuyos extremos cefálicos se unen en la línea media, cefálicamente a la placa precordal (véase **Fig. 3-3**). Caudalmente los túbulos están separados y ubicados a ambos lados de dicha placa (véase **Fig. 3-1**). Durante el plegamiento del embrión, dichos túbulos pasan a ubicarse en el mesénquima que circunda el borde anterior del pedículo vitelino y que pasa a constituir el *septum transversum*. Durante el ulterior crecimiento en longitud del intestino anterior, **(e)** parte de los tubos se desplazan en dirección cefálica y ventromedial y, superado el borde anterior del pedículo vitelino, **(f)** se fusionan en la línea media ventral formando el **corazón tubular primitivo recto**. Esta región recta corresponde al futuro ventrículo primi-

Biblioteca Médica Virtual

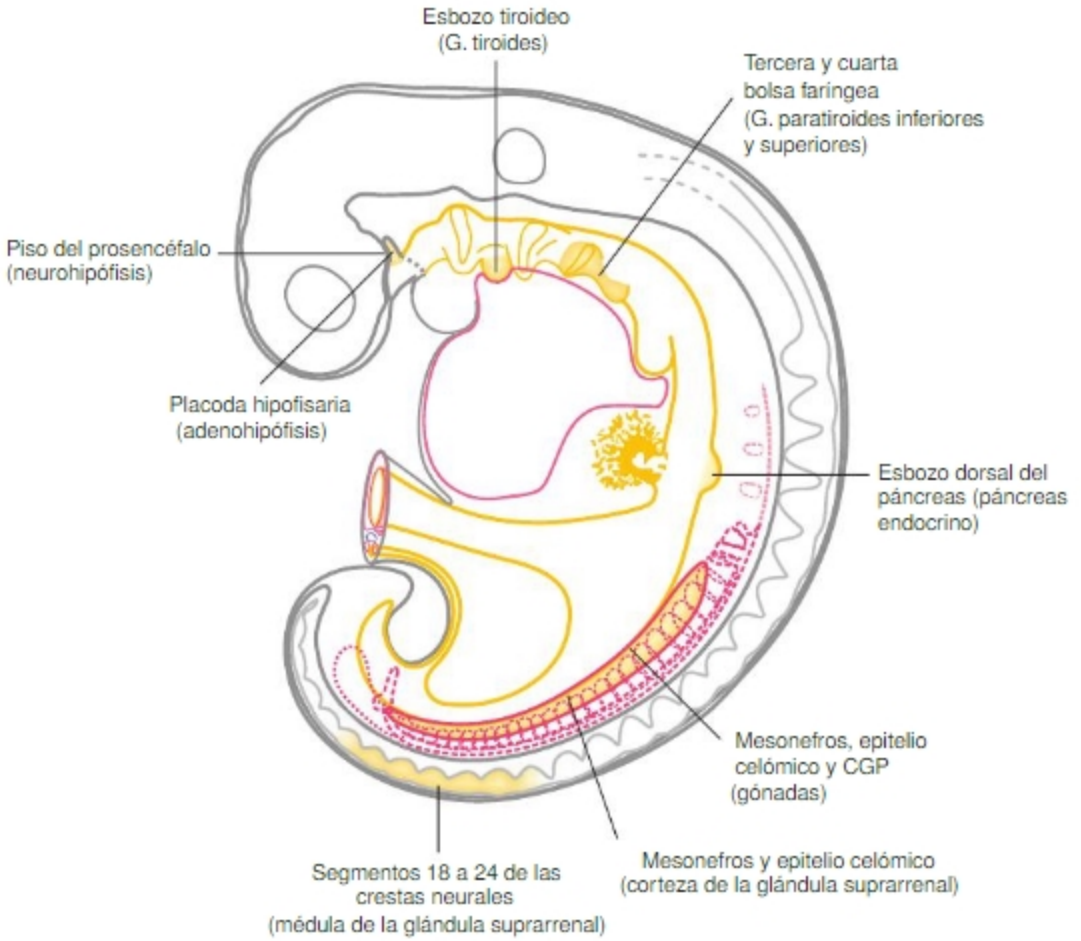


**Fig. 3-17.** Esquema de la vista lateral de un embrión de fines del PS donde se ilustra la ubicación de los esbozos de las glándulas endocrinas.

tivo ubicado por delante del intestino primitivo anterior (véanse Figs. 3-3, 3-4, 3-9 y Fig. 3-13). A continuación, el corazón recto sufre **(g)** un **proceso de torsión** (formación del asa cardíaca). Este fenómeno se debe a que, al extremo cefálico del corazón tubular primitivo recto, se agrega el **bulbo cardíaco** que se ubica a la derecha del ventrículo primitivo. Por otro lado, en el extremo caudal, se agrega la región correspondiente a la **aurícula primitiva**, que se ubica relativamente a la izquierda. De esta forma el corazón recto se transforma, por el agregado de dichas regiones en el asa cardíaca. Este mismo proceso posee el valor de una **(h) regionalización** pues al finalizar se identifican en el asa un bulbo cardíaco, un ventrículo primitivo, una aurícula primitiva y, poco más tarde, se agrega la región más caudal o polo venoso del corazón denominada **seno venoso** (véase Fig. 3-13.A-C). Simultáneamente ocurren fenómenos de crecimiento diferencial que modifican globalmente la morfología del corazón. Estos cambios pueden ser analizados comparando los esquemas A-C de la Fig. 3-13. Todos los procesos involucrados en la cardiogénesis **(a-h)** se inician en el extremo cefálico de la placa y progresan caudalmente (véanse Figs. 3-3 y 3-13). El corazón empieza a latir en los primeros días del PS. Recibe sangre venosa por su extremo caudal, el seno venoso, y la eyecta por su extremo cefálico, el bulbo cardíaco. Este se continúa con los arcos aórticos que llevan la sangre hacia las aortas dorsales.

## Desarrollo de los vasos arteriales

El desarrollo inicial de los vasos sanguíneos, tanto arteriales como venosos, es similar al de los vasos no-embrionarios; véase Capítulo 15: Implantación y desarrollo de la placenta. Fisiología placentaria. Inmunología de la gestación y véase Histogénesis: Histogénesis vascular.

Las primeras arterias son las aortas derecha e izquierda. Desde el inicio del PS recorren el embrión longitudinalmente. Son ventrolaterales a la notocorda y al mesodermo paraxil y dorsales al tubo digestivo (véase Fig. 3-2). Las restantes arterias aparecen a lo largo del período. Al final del PS se han formado las siguientes (Fig. 3-14): **a)** un par de aortas dorsales que en la mitad caudal del embrión

Biblioteca Médica Virtual

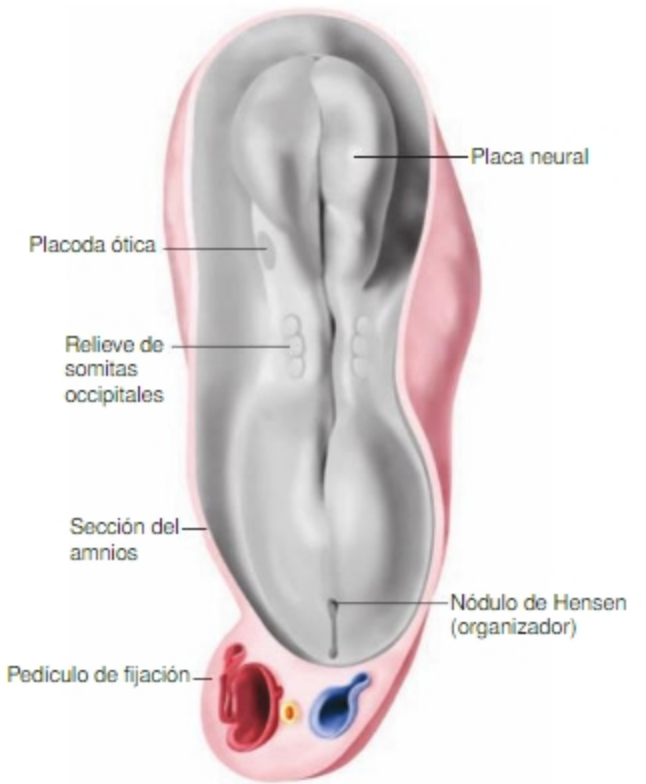


**Fig. 3-18.** Vista dorsal de la morfología externa del embrión de 3 pares de somitas (21 días). Periféricamente se ha seccionado el amnios cuya hoja de mesodermo somático no-embrionario se continúa caudalmente con el pedículo de fijación seccionado. Este embrión presenta dos regiones a lo largo del eje céfalo-caudal limitadas por el organizador: una región cefálica al organizador donde ocurren procesos típicos del PS y una caudal donde continúa la gastrulación. En la primera región se halla la placa neural que posee dos regiones, una región ensanchada cefálica a la placoda ótica y una caudal más estrecha. La placa ha comenzado su plegamiento en la región adyacente a los somitas occipitales. Debido a su crecimiento en longitud, la placa neural ha sobrepasado en la región cefálica a la placa cardiogénica y ventralmente ha comenzado la formación del intestino primitivo anterior (véase Fig. 3-4). Escala: 200 µm. (Modificado de JF Didusch, 1919).




**Fig. 3-19.** Vista dorsal de la morfología externa del embrión de 7 pares de somitas (22 días). El embrión ha crecido en longitud, la línea de unión del amnios con el ectodermo y el pedículo de fijación se hallan ahora en posición ventral. En la región cefálica de la placa neural se hallan los surcos ópticos. Ventralmente se halla la prominencia cardíaca que ha crecido debido a la formación del corazón tubular primitivo en el celoma pericárdico. En la región media del embrión, adyacente a los somitas 4 a 7 se ha cerrado el tubo neural; esta región se halla cubierta por ectodermo epidérmico; cefálica y caudalmente a esta zona quedan formados los neuroporos anterior y posterior, respectivamente. El crecimiento de la región caudal genera la formación del intestino primitivo posterior y el ocultamiento del surco primitivo ventralmente al neuroporo posterior. Escala: 200 µm. (Modificado de Payne, 1925).

se fusionan en una única aorta medial, **b)** cinco pares de arcos aórticos que llevan la sangre del corazón a las aortas dorsales; transcurren a través del mesénquima de los arcos branquiales rodeando lateralmente a la faringe, **c)** un par de arterias intersegmentarias bilaterales por cada segmento corporal, **d)** varios pares de arterias vitelinas y **e)** un par de arterias umbilicales. Las arterias con distribución segmentaria como los arcos aórticos y arterias intersegmentarias se generan sucesivamente siguiendo el gradiente de desarrollo céfalo-caudal.

## Desarrollo de los vasos venosos

El desarrollo inicial de las venas es similar al de las arterias; véase Histogénesis: Histogénesis vascular. Al final del PS se encuentran los siguientes vasos venosos (véase Fig. 3-14): **a)** un par de venas cardinales anteriores o precardinales; **b)** un par posteriores o poscardinales; **c)** un par de venas cardinales comunes; **d)** un par de venas intersegmentarias por cada segmento corporal; **e)** un par de venas vitelinas y **f)** un par de venas umbilicales.

El sistema de **venas cardinales** está formado por un par de venas **cardinales anteriores** y un par de venas **cardinales posteriores**. Recorren las regiones laterales del embrión en el mesénquima de la pared corporal, dorsalmente a las aortas. Las venas cardinales anterior y posterior, de cada lado, se unen a la altura del *septum transversum* y forman las **venas cardinales comunes** (una en cada lado). Estas se dirigen en sentido ventral, pasan lateralmente al tubo digestivo (siempre por la hoja somática), ingresan en el *septum transversum* y desembo-

Biblioteca Médica Virtual

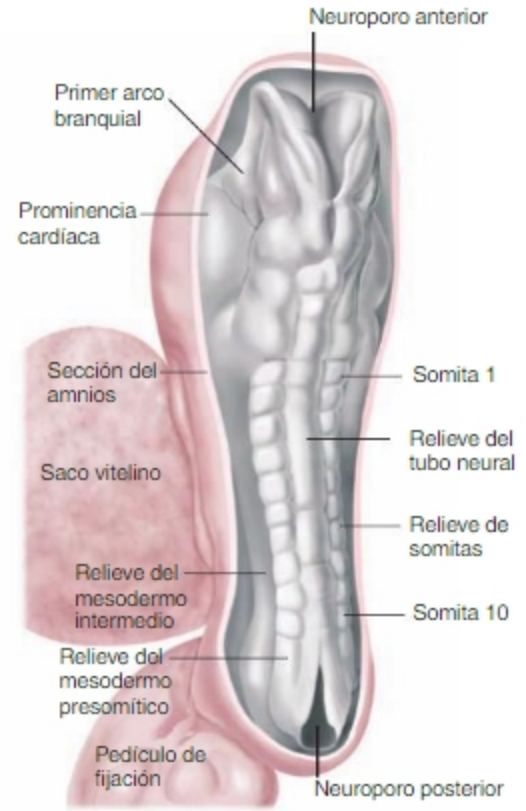


**Fig. 3-20.** Vista dorsal de la morfología externa del embrión de 10 pares de somitas (23 días). El cierre del tubo neural ha progresado en sentido cefálico y caudal; cefálicamente ha sobrepasado la región somítica y alcanza la zona que formará el mesencéfalo; caudalmente ha sobrepasado un poco al somita 10. El cierre del tubo neural de la región craneal se acompaña de la aparición de células de las crestas neurales craneales que, junto a células de los somitómeros, forman el mesénquima branquial que comenzó a migrar lateroventralmente; entre la placa neural y la prominencia cardíaca se halla el primer arco branquial. La prominencia cardíaca ha experimentado gran crecimiento debido a la formación del asa cardíaca en el celoma pericárdico. En la región caudal del embrión, lateralmente a los somitas, se halla una prominencia longitudinal resultante del crecimiento del mesodermo intermedio. Escala: 200 µm. (Modificado de GW Corner, 1929).

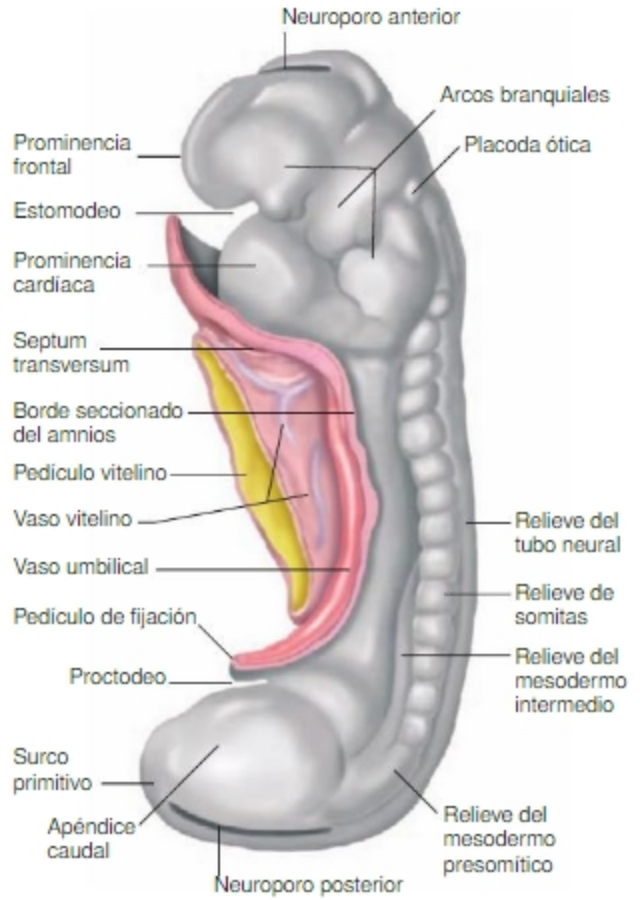


**Fig. 3-21.** Vista lateral izquierda de un embrión de 14 pares de somitas (25 días). En comparación con el embrión de 10 pares de somitas se observa un incremento en longitud céfalo-caudal debido al crecimiento de estructuras mediales (tubo neural, notocorda, apéndice caudal) que sobrepasan la línea de unión del ectodermo con el amnios (límite del disco embrionario plano). En la **superficie ventral** del embrión se observa en el extremo cefálico la prominencia frontal (resultante del plegamiento de la región cefálica y crecimiento del prosencéfalo) y la prominencia cardíaca (resultante del crecimiento del corazón). Entre ambas se ubica el estomodeo. Caudalmente al *septum transversum* se observa el pedículo vitelino (comunicando con el intestino medio) y el pedículo de fijación. Caudalmente se observa el proctodeo, depresión que se forma entre el pedículo de fijación y la prominencia generada por el apéndice caudal. En la **superficie lateral** del embrión se observa, entre el tubo neural y la prominencia cardíaca, la región branquial con los tres primeros arcos branquiales resultantes de la migración ventrolateral de células del mesénquima branquial (crestas neurales preóticas y somitómeros). Caudalmente a la placoda ótica, se observan protrusiones generadas por los somitas. Ventralmente a estas protrusiones, se observa una prominencia longitudinal correspondiente al mesodermo intermedio. Escala: 200 µm. (Modificado de Heuser, 1930).

can en las porciones derecha e izquierda del seno venoso. El sistema de venas cardinales drena la sangre de las venas intersegmentarias. Este sistema venoso recoge la sangre de las estructuras somáticas y la conduce hasta el corazón.

Las **venas vitelinas** se forman en el mesodermo esplácnico del saco vitelino y del tubo digestivo. Nacen en el saco vitelino, ingresan en el embrión a través del pedículo vitelino y se dirigen, a través de la hoja esplácnica, en sentido cefálico; luego ingresan en el *septum transversum* y desembocan en las porciones derecha e izquierda del seno venoso. Estos vasos llevan la sangre de las estructuras viscerales del embrión (saco vitelino y tubo digestivo) hasta el corazón.

Biblioteca Médica Virtual

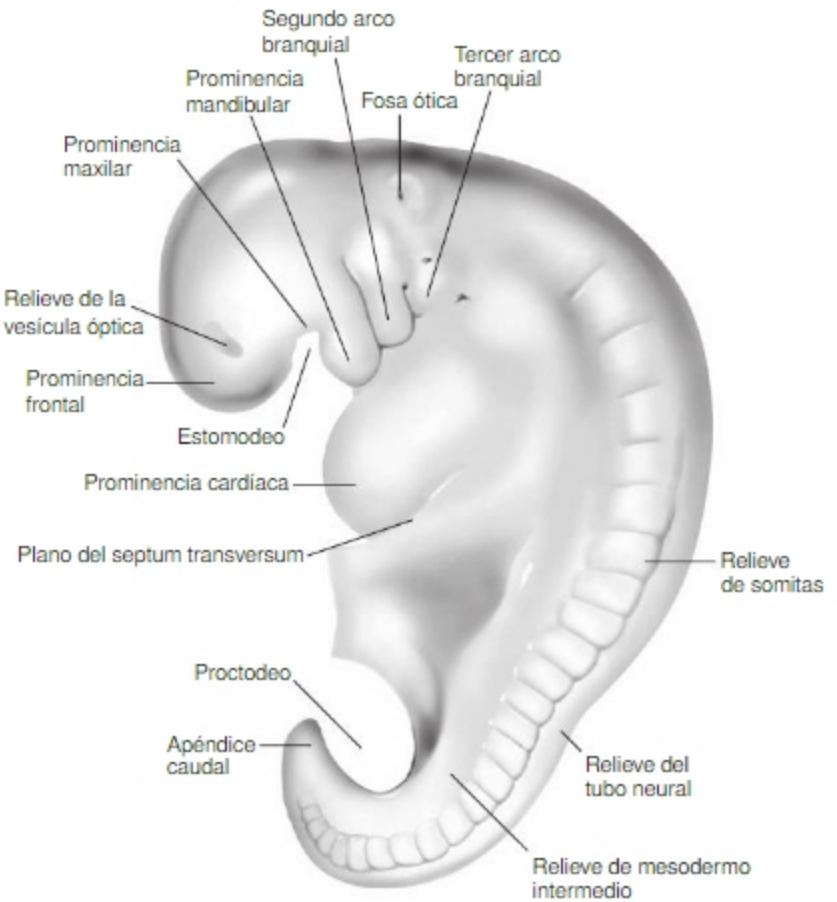


**Fig. 3-22.** Vista lateral izquierda de un embrión de 25 pares de somitas (aprox. 28 días). En la **superficie ventral** se observan: a) la prominencia frontal, en la que sobresalen la vesícula óptica y la placoda lental, b) el estomodeo –en cuyo techo se advierte de costado la placoda olfatoria–, delimitado lateralmente por las prominencias maxilares y mandibulares; esta última forma ahora el piso del estomodeo; c) la prominecia cardiaca; d) el inicio del cordón umbilical, en el que se hallan reunidos por un manguito amniótico los pedículos vitelino y de fijación; e) el proctodeo, ubicado entre el cordón umbilical y f) la cola. En la **superficie lateral** se observan: a) en el prosencéfalo, la placoda lental; b) en la región branquial, el primer arco branquial con sus prominencias maxilar y mandibular, el segundo branquial, los surcos branquiales que los separan y, dorsalmente, la fosa ótica. c) En la región postótica, bordeando el dorso del embrión, se observa el relieve de los somitas. d) En la región abdominal, ventralmente a los somitas se halla el relieve de la cresta urogenital. En la **superficie dorsal** del embrión, ocupada por el relieve del tubo neural, se observan las curvaturas mesencéfalia o cefálica, la cervical y la caudal. Escala: 200 µm. (Modificado de Hamilton, 1975).

Las **venas umbilicales** se forman en el mesénquima somático del corion, del pedículo de fijación y de la somatopleura. Desde las vellosidades coriales confluyen hacia el pedículo de fijación. A través de éste ingresan en el embrión, ascienden dentro de la hoja somática luego ingresan en el *septum transversum* y desembocan en los senos venosos. Estas venas traen al corazón la sangre oxigenada proveniente de las vellosidades coriales.

La **Figura 3-15** muestra cómo estos tres sistemas venosos llegan al seno venoso que, durante la mayor parte del PS, se encuentra alojado en el *septum transversum*.

## La circulación sanguínea durante el período somítico

El corazón comienza a funcionar desde los primeros días del PS. Al final del PS, el corazón y los vasos forman un sistema circulatorio eficaz. En la **Figura 3-14** las flechas marcan el sentido de la circulación: **1)** la sangre del saco vitelino y del tubo digestivo llega al corazón por las venas vitelinas. **2)** la sangre del corion llega al corazón por las venas umbilicales. **3)** la sangre de la pared corporal es drenada por las venas cardinales anteriores y posteriores y luego, por las cardinales comunes, llega al corazón; **4)** todos los vasos citados son bilaterales y simétricos y desembocan en el seno venoso (derecho e izquierdo). La sangre circula luego por la aurícula primitiva, el ventrículo primitivo y el bulbo cardíaco; **5)** la sangre sale del corazón por los arcos aórticos que desembocan en las aortas dorsales; **6)** estas llevan sangre a los extremos cefálico y caudal del embrión; **7)** la sangre que va al extremo cefálico regresa al corazón por las venas cardinales anteriores; **8)** parte de la sangre que va hacia el extremo caudal, por medio de las arterias intersegmentarias, irriga la pared corporal. Esta sangre regresa por el sistema de venas cardinales posteriores; **9)** la sangre de ambas cardinales (anterior y posterior) regresa al corazón a través de las cardinales comunes; **10)** parte de la sangre que se dirige al extremo caudal, por las arterias vitelinas va al tubo digestivo y al saco vitelino. Esta sangre regresa por las venas vitelinas; **11)** parte de la sangre que va al extremo caudal, por las arterias umbilicales, se dirige hasta el corion. Esta sangre realiza el intercambio de nutrientes y oxígeno con la sangre materna y regresa por las venas umbilicales. Salvo por la torsión que ha sufrido el corazón, durante el PS el sistema circulatorio es bilateral y simétrico. Sobre este plan anatómico se introducen luego modificaciones que, para el caso de algunas arterias y venas, son distintas en el lado derecho e izquierdo. Se pierde entonces la simetría bilateral típica del sistema circulatorio del PS.

Biblioteca Médica Virtual

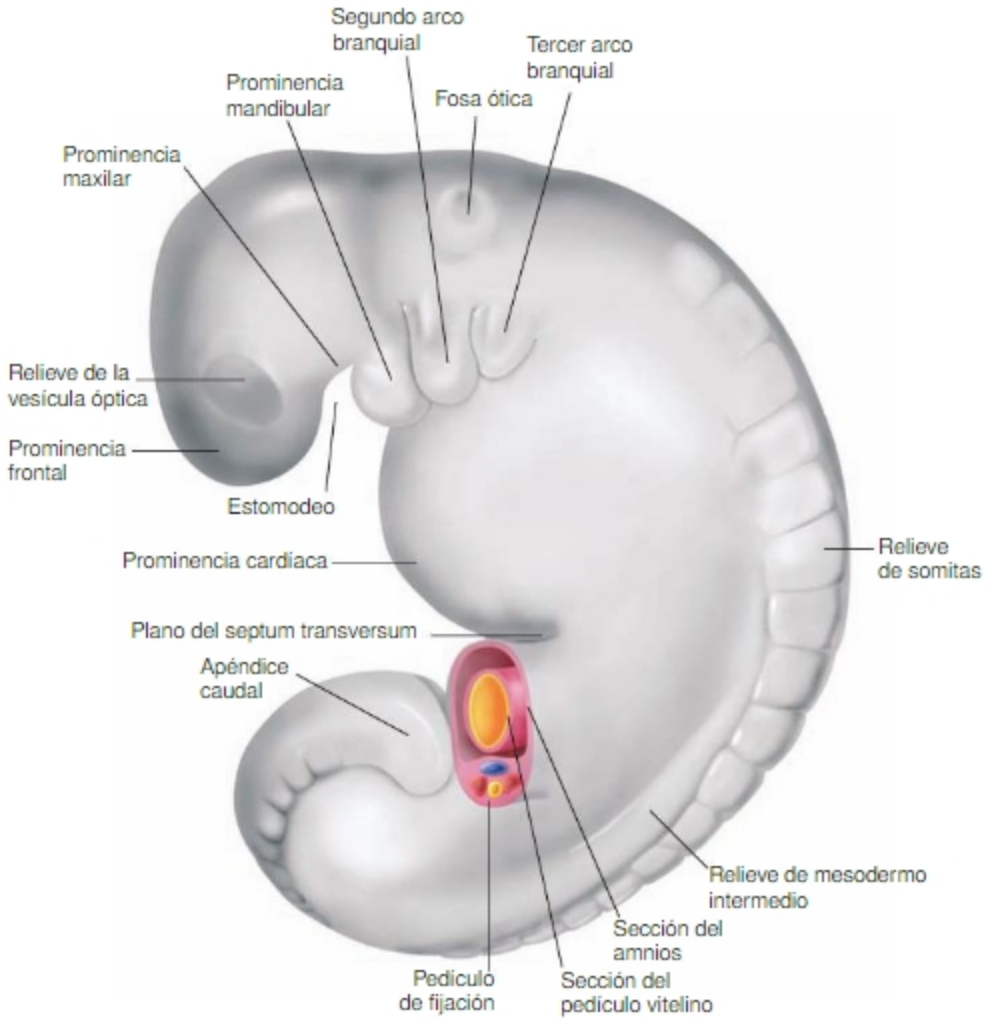


**Fig. 3-23.** Vista lateral izquierda de la forma externa de un embrión de 28 pares de somitas (30 días). Se observa un mayor incremento en longitud céfalo-caudal y una mayor curvatura. La región cefálica creció más que la caudal, la porción cefálica al *septum transversum* es mayor del 50% de la longitud del embrión. La región correspondiente a la línea de reflexión del amnios representa ahora menos del 25% de la superficie ventral del embrión. Se han cerrado ambos neuroporos. En la prominencia frontal se observa lateralmente la prominencia correspondiente a la vesícula óptica y en la región ventrolateral, la placoda olfatoria. En la región branquial, las células del primer arco branquial se han dividido en dos: una población celular que migra sobre la prominencia frontal cuya protrusión forma la prominencia maxilar y una población celular que migra sobre la prominencia cardíaca cuya protrusión forma la prominencia mandibular. Caudalmente se observa que se han definido mejor el segundo y el tercer arco branquial. Dorsalmente al primer surco branquial se observa la fosa ótica resultante de la invaginación de la placoda ótica. Caudalmente se observa que los somitas más cefálicos protruyen menos debido a que han comenzado a evolucionar originando sus derivados que migran ventralmente. La protrusión del mesodermo intermedio se ha incrementado, sobre todo a nivel del mesonefros. En la región más caudal de la cola del embrión, se observa que aún continúa la gastrulación. Escala: 200 µm. (Modificado de Hamilton, 1975).

## Evolución del mesodermo intermedio. Los aparatos excretor y reproductor

### *Evolución temprana*

El mesodermo intermedio forma dos bandas longitudinales laterales al mesodermo paraxil. Durante el PS sufre dos regionalizaciones. Por un lado aparecen una región lateral (néfrica) y una medial (gonadal). Por otro lado, en la región néfrica se constituyen, en sentido cefálo-caudal, tres regiones: pronefros, mesonefros y metanefros. Se verá más adelante que el pronefros también se segmenta.

El mesodermo intermedio se ubica entre los somitas y el celoma (véase Fig. 3-2). Se va formando desde los últimos segmentos cervicales en sentido caudal (véanse Figs. 3-1, 3-16 y 3-20 a 3-23). Durante el plegamiento cambia de posición (véase Fig. 3-2), crece en grosor y protruye como una cresta, denominada **urogenital**, en la cavidad celómica. Durante dicho cambio de posición, el mesodermo queda cubierto ventralmente por la hoja esplácnica del mesodermo lateral (véase Fig. 3-16.B). Al mismo tiempo,

Biblioteca Médica Virtual

se segregan en él dos poblaciones celulares separadas por un surco longitudinal: a) una porción medial o **blastema gonadal**, que originará gónadas y b) una porción lateral o **cordón nefrógeno**, que originará el riñón, parte de las vías urinarias (véase Fig. 3-16.B) y los conductos genitales internos.

## Evolución del cordón nefrógeno. Regionalización y metamerización

El cordón nefrógeno se desarrolla desde los últimos segmentos cervicales hacia el extremo caudal. Llega hasta los últimos segmentos lumbares. En este cordón se forman, en sucesión temporal y espacial, tres regiones que recapitulan la evolución filogenética del aparato excretor. Se denominan **pronefros**, **mesonefros** y **metanefros**. El primero es el más cefálico, le sigue el mesonefros y, finalmente, el metanefros en la región adyacente a la cloaca. Durante el PS, se diferencian el pronefros y la mayor parte del mesonefros. Ambos son estructuras transitorias no funcionales. El metanefros lo hace más tarde y forma el riñón definitivo (véase Fig. 3-16.A). El pronefros adquiere organización segmentada pero solo en el nivel tisular. El resto del cordón no se segmenta. Tampoco lo hace el blastema gonadal.

### *Segmentación del pronefros*

Se inicia en la región cefálica del pronefros y progresa caudalmente. Consiste en la formación de cúmulos celulares macizos o **nefrotomos pronéfricos**. Filogenéticamente, corresponden a las unidades anatomofuncionales (nefrones) del pronefros. Existen un par por segmento corporal. Se forman de 6 a 10 pares de nefrotomos que corresponden a los últimos segmentos cervicales y primeros torácicos del cuerpo. Los más cefálicos permanecen macizos. Los caudales se cavitan, forman túbulos transversales (**túbulos pronéfricos**) cuyos extremos mediales se curvan en dirección caudal y se fusionan formando un cordón que adquiere luz y se transforma en el **conducto pronéfrico**. El extremo caudal de este conducto crece en sentido caudal y se introduce en el mesonefros. Allí pasa a denominarse **conducto mesonéfrico** o **de Wolff**. La importancia del pronefros radica en la formación de este último conducto pues es fuente de señales necesarias para el desarrollo del metanefros. Una vez formado el conducto mesonéfrico de Wolff, el pronefros se atrofia. Sólo permanece como una banda mesenquimática que ulteriormente forma parte del diafragma.

## Evolución del mesonefros y del metanefros. Constitución del esbozo de riñón

La diferenciación del mesénquima del mesonefros es estimulada por el conducto mesonéfrico y progresa en sentido céfalo-caudal según el conducto crece dentro de él. La diferenciación consiste en la formación de los **nefrones mesonéfricos**. La región cefálica del mesonefros se segmenta (se forma 1 par nefrones por cada segmento corporal). Más caudalmente se forman 2, 3 o más unidades por segmento corporal y se pierde la organización segmentada. Antes del final del PS, la diferenciación del mesonefros ha avanzado hasta su extremo caudal. En ese punto el conducto mesonéfrico crece en dirección medial, sale del cordón nefrógeno, contacta con la cloaca y desemboca en ella. Antes de su desembocadura en la cloaca, el conducto mesonéfrico origina un brote epitelial, el **brote ureteral**, que se reintroduce en la última región del cordón nefrógeno, el metanefros. En rededor del brote ureteral, el mesénquima del metanefros se condensa y forma el **blastema metanéfrico**. Ambos, brote ureteral y metanefros, constituyen el esbozo del riñón definitivo y a través de una serie de interacciones epiteliomesenquimáticas logran la diferenciación. Mientras ocurren estos cambios, el embrión se ha plegado y el mesodermo intermedio se ha transformado en las crestas urogenitales que protruyen en el celoma a ambos lados del meso del tubo digestivo (véase Fig. 3-16.B).

## Constitución del esbozo gonadal

El blastema gonadal se constituye en la región medial del mesodermo intermedio (o cresta urogenital) adyacente al mesonefros. Debido a los cambios de posición que ocurren durante el plegamiento y debido a que protruye en el celoma (véase Fig. 3-16), este blastema queda recubierto superficialmente por la hoja esplácnica del mesodermo lateral. Ambos tejidos (el blastema originado en el mesodermo intermedio y el mesodermo lateral o epitelio celómico), además de las células germinales primitivas procedentes del saco vitelino, conforman el esbozo de las gónadas.

## El origen de las glándulas endocrinas

La glándula hipófisis, que desempeña un papel central en la integración neuroendocrina, tiene un doble origen ya que posee dos porciones íntimamente relacionadas funcionalmente: la adenohipófisis y la neurohipófisis. El **esbozo de la adenohipófisis** se distingue desde mediados del PS en el ectodermo del techo del estomodeo como una invaginación medial hueca llamada **bolsa de Rathke** (véanse Figs. 3-7 y 3-17). El esbozo se invagina, se desprende del ectodermo y queda inmerso en el mesénquima cefálico circundante. Este originará el estroma de la glándula en tanto que el ectodermo originará el parénquima. El **esbozo de la neurohipófisis** se forma como una evaginación de la región ventral o piso del prosencéfalo (más

Biblioteca Médica Virtual

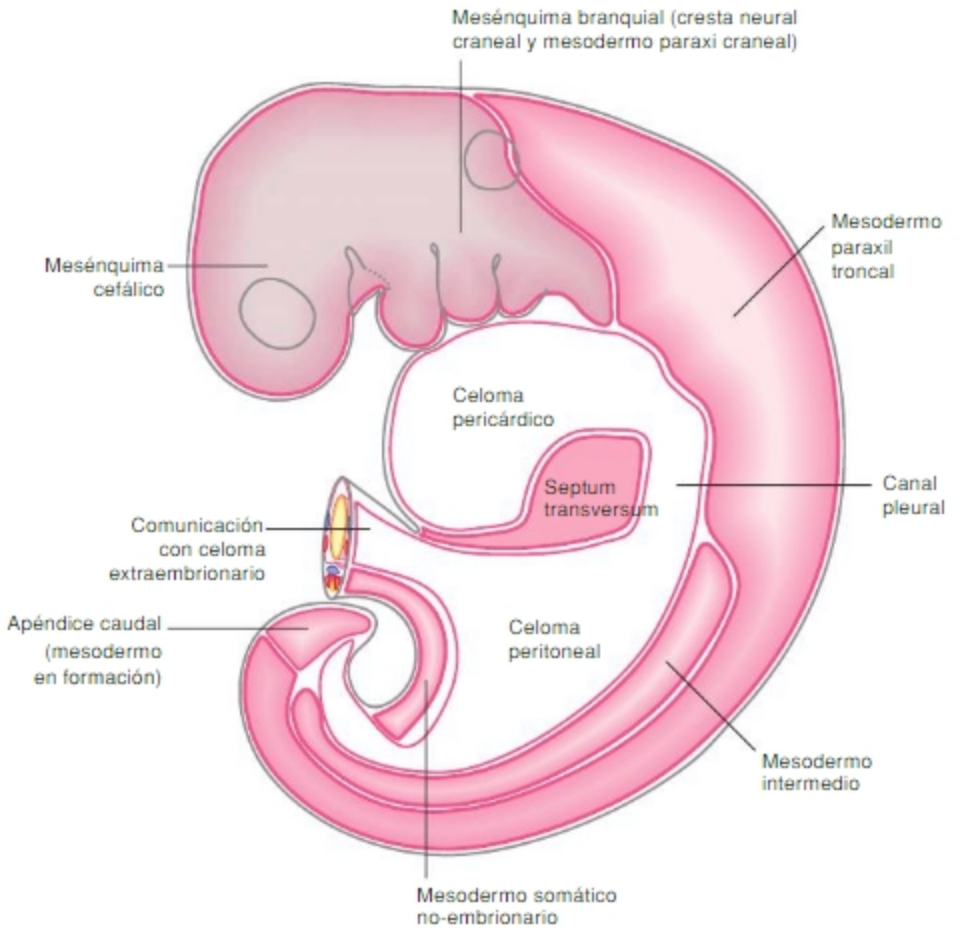


**Fig. 3-24.** Representación esquemática de la ubicación al final del período somítico de las regiones señaladas en la **Fig. 3-1**. Al final del período somítico, las regiones preótica, branquial y el resto del extremo cefálico se encuentran compuestos mayoritariamente por células derivadas del mesodermo paraxil craneal y crestas neurales craneales. El tejido visceral y somático que delimita el celoma en su totalidad corresponde a mesodermo lateral.

tarde piso del diencéfalo) subyacente a la bolsa de Rathke, con la cual está en estrecho contacto desde el momento de su aparición.

La región cefálica o faríngea del intestino anterior, rodeada por mésenquima branquial, participa en el desarrollo de varias glándulas endocrinas. El **esbozo de la tiroides** (véanse **Figs. 3-4**, **3-11**, **3-12** y **3-17**) se forma en el endodermo del piso de la faringe entre la 1ª y 2ª bolsa faríngea. Nace como una evaginación medial hueca que se introduce en el mesénquima branquial ventral a la faringe. Los **esbozos de las glándulas paratiroides** aparecen como pequeños brotes epiteliales que crecen de las **tercera** y **cuarta bolsa faríngea** (véanse **Fig. 3-11** y **3-17**). En general, el parénquima de las glándulas generadas en la faringe es de origen endodérmico, mientras que el estroma deriva del mesénquima branquial. El **esbozo pancreático dorsal** puede ser considerado también esbozo de parte del **páncreas endocrino** (véanse **Figs. 3-4**, **3-12** y **3-17**). A partir de acúmulos celulares que se separan de él, pero que se desarrollan en la intimidad del estroma del órgano, se forman algunos **islotes de Langerhans,** que constituyen elementos endocrinos. El parénquima de los islotes es de origen endodérmico en tanto que su estroma, como el del resto del órgano, deriva de la hoja esplácnica del mesodermo lateral. Los **esbozos de gónadas** ya descritos (**Figs. 3-16** y **3-17**), en la porción medial de la cresta urogenital, también integran el sistema endocrino. Tanto el blastema gonadal (mesodermo intermedio) como el epitelio celómico (hoja esplácnica del mesodermo lateral) originan células de las gónadas con función endocrina. El esbozo de la **glándula suprarrenal** se hace aparente recién en la 6ª SD pero se constituye por la asociación de tres poblaciones celulares ya presentes al final del PS: el mesénquima adyacente al mesodermo intermedio, ubicado entre el esbozo gonadal y la raíz del meso del tubo digestivo, la zona de epitelio celómico que lo reviste y células provenientes de la cresta neural troncal. Las posiciones que ocupan las poblaciones que forman los esbozos mencionados se ilustran la **Figura 3-17**.

Biblioteca Médica Virtual

## Cambios en la forma externa del embrión

Los cambios en la morfología externa que ocurren durante el PS pueden ser apreciados analizando comparativamente las Figuras 3-18 a 3-23.

Salvo por los somitas, en la vista externa del embrión no se pone de manifiesto la distribución del mesénquima originado a partir de diferentes poblaciones celulares. La Figura 3-24 ilustra esquemáticamente dicha distribución en el embrión de fines del período somítico.

## AUTOEVALUACIÓN

# HISTOGÉNESIS

## Procesos morfogenéticos e histogenéticos del período somítico

Si bien en los estados avanzados del desarrollo los procesos denominados de morfogénesis e histogénesis son claramente diferenciables pues corresponden a diferentes niveles de organización, durante los estados tempranos en los que el embrión posee aún pocas células, los cambios en estas producen tanto efectos morfogenéticos como histogenéticos (SC Conceptos de morfogénesis e histogénesis. Los primeros procesos histogenéticos).

### Diferenciación del mesodermo en mesénquima

El concepto de mesodermo alude a la hoja germinativa media del embrión. Desde el punto de vista histológico, ha sido descrita por algunos como un epitelio (sin desconocer que a lo largo del desarrollo pierde tal carácter y origina diversos tipos de tejidos) y por otros como un tejido "epitelioide" (Fig. 3-25.A). En esta segunda definición ha pesado más el hecho de que la organización epitelial no es del todo típica y es efímera, frente al hecho de que las hojas dorsal y ventral poseen la estructura típica de los epitelios y que, en general, sus derivados mantienen durante toda la vida una organización epitelial típica. El mesodermo rápidamente se transforma en un tejido con función estructural similar a la del tejido conectivo del adulto: llenar los espacios no ocupados por el parénquima de los diversos órganos y llenar también los espacios entre los diversos órganos. Durante el PS, el mesodermo pierde su carácter epitelioide, las células mesodérmicas se dispersan y secretan una matriz extracelular abundante, y se diferencia en un tejido, denominado mesénquima (Fig. 3-25.B). Este ocupa el espacio que dejan las estructuras epiteliales o epitelioides del embrión. Vale decir, aquellas que tienen forma y posición típicas y características histológicas diferentes de las del mesénquima. Muchas de dichas estructuras son poblaciones celulares ectodérmicas o endodérmicas con estructura epitelial. Otras, como las propias condensaciones del mesénquima, son poblaciones celulares de origen mesodérmico pero poseen una organización celular compactada, con forma y posición típicas que permiten su distinción del mesénquima laxo típico. El mesénquima es fácilmente reconocible por su aspecto similar al de un tejido conectivo muy laxo debido a la abundante matriz extracelular. Inicialmente, las células del mesodermo tienen forma poliédrica y se amoldan unas a las otras, con poca matriz extracelular entre ellas (Fig. 3-25.A'). La transformación en mesénquima implica una intensa síntesis de componentes de la matriz extracelular, el despegamiento de las células unas de otras y la adquisición de una forma estrellada (Fig. 3-25.B'). La matriz extracelular, rica en proteoglucanos y glucoproteínas que poseen alta afinidad por el agua, sufre un proceso de rápida imbibición acuosa. Estos fenómenos biosintéticos y el ingreso de agua son, en buena parte, responsables del gran aumento de la masa del embrión durante el PS.

La principal diferencia entre el tejido conectivo laxo del adulto y el mesénquima es la potencia de desarrollo de sus células. En el caso del tejido conectivo del adulto, la célula típica es el fibroblasto, que está acompañado de una variedad de otros tipos celulares diferenciados típicos del tejido conectivo. El fibroblasto del tejido conectivo adulto es una célula terminalmente diferenciada aun cuando en muchas especies, fuera de las condiciones normales del mantenimiento de la estructura, puede desdiferenciarse, proliferar y originar otros tipos celulares derivados del mesodermo. La célula mesenquimática, por el contrario, no está terminalmente diferenciada y todas las células mesenquimáticas del embrión no conforman una población homogénea. En general, las células mesenquimáticas que ocupan diferentes regiones del embrión poseen diferente potencia o están diferentemente especificadas. Por dicho motivo, el término mesénquima está siempre calificado por otro término que, por un lado, remite a una región, pero sobre todo alude a la posesión de ciertas características de desarrollo típicas. Como ejemplos, las células de los arcos branquiales, las que resultan de la desagregación del esclerotomo, del miotomo, del metanefros o del blas-

Biblioteca Médica Virtual

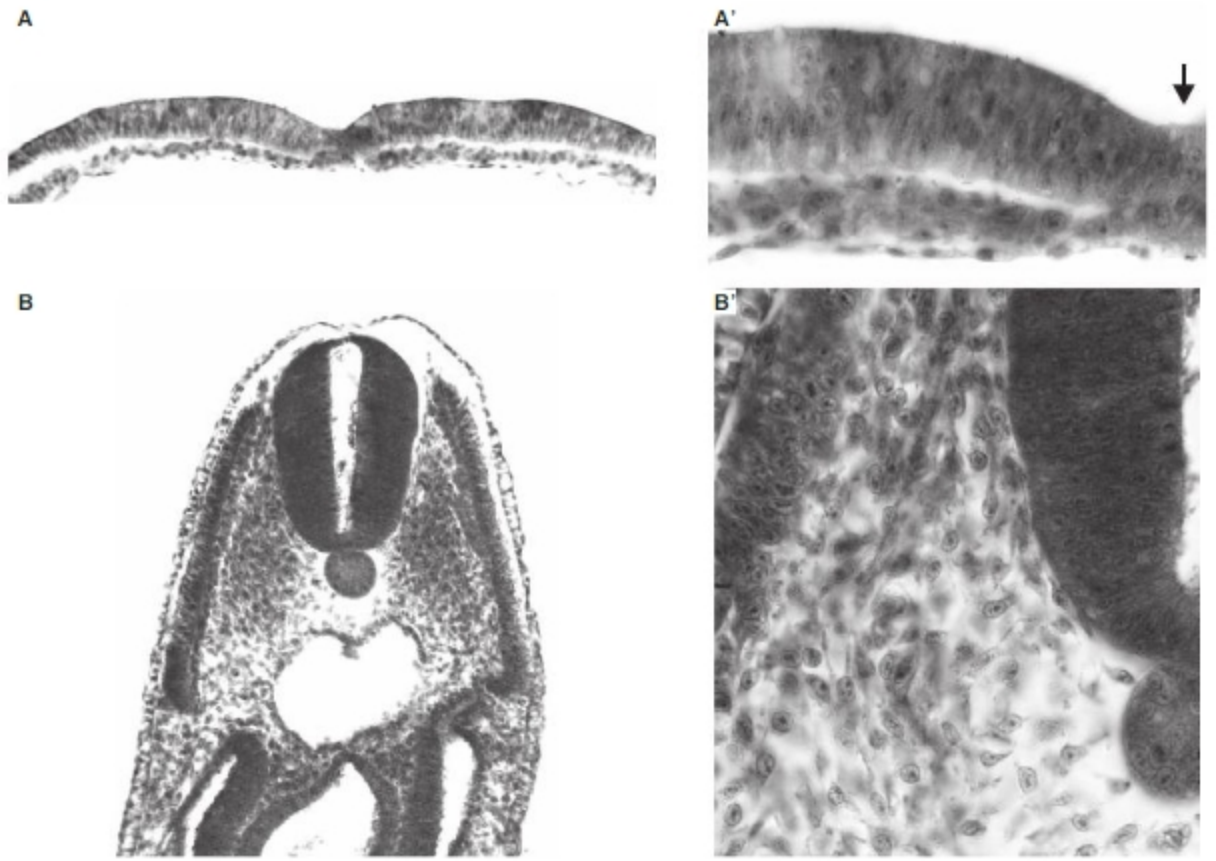


**Fig. 3-25.** Cortes transversales de embriones de pollo durante la grastrulación (A) y durante el PS (B). **A.** Se observan las tres capas germinativas primordiales (ectodermo, mesodermo y endodermo) del disco embrionario plano. En la línea media se ven las poblaciones celulares derivadas del nódulo de Hensen (la futura placa del piso del tubo neural, el mesodermo axil y el endodermo de la línea media). Lateralmente, en el plano medio del embrión se observa un mesodermo no axil aún no regionalizado. **A'.** Detalle de los tejidos mediales o axiles (flecha) y su continuación con las regiones laterales del ectodermo, mesodermo y endodermo. **B.** Embrión cilíndrico del PS. En la mitad dorsal se observan: el tubo neural y la notocorda (en la línea media); lateralmente se observa la evolución de un par de somitas: las regiones laterales densas, de organización epitelial, corresponden a los dermatomiotomos; las regiones más mediales corresponden a células del esclerotomo migrando hacia la notocorda. En la región ventral, delante de las dos aortas que se hallan fusionadas, se observan la somatopleura y la esplacnopleura separadas por la cavidad peritoneal. **B'.** Detalle de la disgregación del somita. Desde la región dorsolateral (dermatomiotomo) de aspecto aún epitelial, un reguero de células de aspecto mesenquimático (esclerotomo) se halla migrando en dirección a la notocorda. Fotografías reproducidas con autorización de Dra. M. Rapacioli.

tema gonadal son todas mesenquimáticas pero poseen características de desarrollo diferentes.

La amplia potencia de desarrollo de las células mesenquimáticas puede apreciarse con solo ver el listado de diferentes tipos de tejidos derivados del mesénquima: **a)** tejidos conectivos comunes (laxos o densos) que forman parte de diversos órganos; **b)** los muy variados tipos de tejidos conectivos especiales (cartílago, hueso, sangre, médula ósea, sangre, humor vítreo etc.); **c)** algunos tejidos no conectivos, como el tejido muscular cardíaco, los diversos tipos de tejidos musculares lisos, mesoteliales, endoteliales, etc. Además, **d)** varios parénquimas epiteliales, como el del riñón o los de las diversas capas de la corteza adrenal, se generan a partir de células mesenquimáticas de diferentes regiones embrionarias. El mesénquima también genera **e)** una población de reserva de células mesenquimáticas en el tejido conectivo del adulto. Estas células, clásicamente denominadas células mesenquimáticas indiferenciadas, retienen parte de la potencia de las células mesenquimáticas del embrión.

## Formación de la placa neural. Formación de las placas alares y basales. Significado biológico

Durante su desarrollo temprano, el neuroepitelio de la placa y del tubo neurales corresponde al de un epitelio cilíndrico simple, con células muy altas y con núcleos ubicados a diferentes alturas. Esto le confiere un aspecto estratificado o seudoestratificado (véanse Figs. 3-25 y 3-26). Durante el plegamiento y cierre del tubo neural, algunas células del neuroepitelio sufren cambios asociados a dicho proceso. Los cambios de forma (de cilíndrica a

Biblioteca Médica Virtual

pirámide trunca) que sufren algunas células que ocupan la línea media y algunas regiones laterales posibilitan la formación de los sitios bisagra que contribuyen al cierre. Este es un ejemplo de cómo los cambios citológicos e histológicos (cambios de forma celular) desempeñan un papel morfogenético.

Las células neuroepiteliales que forman inicialmente el tubo neural constituyen una población proliferativa, autorrenovante de células madre. Las células neuroepiteliales poseen una dinámica de proliferación y características especiales de su citocinesis que serán tratados más adelante (véase Capítulo 9: Desarrollo del sistema nervioso). Durante el PS, se inicia la histogénesis del SNC y empiezan a formarse las primeras poblaciones de futuras neuronas. Estas células pierden capacidad proliferativa y se acumulan cerca de la superficie apical del neuroepitelio. La alta proliferación hace que se acumulen neuronas jóvenes posmitóticas que se distribuyen en dos grupos claramente distinguibles en la pared del tubo neural. Un grupo de ellas conforman la **placa alar**, que ocupa la región dorsal del tubo neural. La otra población forma la **placa basal**, que ocupa la región ventral. Ambas se encuentran separadas por un surco, el **surco limitante**. Las regiones mediales, ventral y dorsal, del tubo neural en general no originan neuronas y se denominanan **placas del piso** y **del techo,** respectivamente. La importancia biológica del fenómeno descrito radica en que de este modo se constituyen las dos poblaciones neuronales básicas del SNC: **a)** las neuronas de asociación entre el *input* y el *output* del SNC son generadas en la placa alar y **b)** las neuronas eferentes que llevan el *output* del SNC a los efectores periféricos son generadas en la placa basal. Por otro lado, la población de **c)** neuronas sensitivas (neurona sensorial primaria) que llevan la información desde los receptores periféricos al SNC deriva de las crestas neurales de cada región corporal. De este modo, para cada segmento corporal se genera una población típica de los tres tipos de neuronas. Ellas componen un segmento del SNC y de la cresta neural, topográficamente localizada junto a un segmento del mesodermo paraxil que originará los elementos dérmicos (receptores), esclerotómicos (huesos) y miotómicos (musculares) correspondientes al segmento en cuestión.

## Metamerización del mesodermo paraxil

Es el proceso por medio del cual se generan poblaciones celulares (segmentos o metámeros) del mesodermo paraxil, que ocupan posiciones definidas a lo largo del eje céfalo-caudal y que generan estructuras bilaterales que, con un patrón estructural básico similar, se repiten a lo largo de dicho eje. Los segmentos, sin embargo, son todos diferentes pues poseen características específicas de cada nivel corporal, que los distinguen unos de otros. Este hecho es referido como identidad de segmento. Los procesos de formación de segmentos del mesodermo paraxil y de asignación de identidad implican varios mecanismos que se ejecutan en una secuencia típica.

Desde el punto de vista morfológico consiste en la formación de poblaciones celulares que, con distribución discreta a lo largo del eje céfalo-caudal y con simetría bilateral, forman bloques de pequeños grupos o poblaciones de células. Este hecho contribuye a que ellas evolucionen, por un lado, integradamente dentro de cada segmento y, por otro, con cierta autonomía respecto de los demás. La formación de los somitas se inicia como consecuencia de un incremento en la adhesividad intercelular por medio del cual las células del mesodermo presomítico se adosan fuertemente y forman pequeños conglomerados celulares que van creciendo en número de células y tamaño. Las células mesenquimáticas condensadas sufren a continuación una transición mesenquimático-epitelial (véase Fig. 3-26). Vale decir, se organizan como epitelio. Este es uno de tantos ejemplos que ilustran la importancia del patrón de moléculas de adhesión que expresan las células. Como consecuencia de una programación previa ocurrida en la zona del reloj de segmentación y en respuesta a estímulos provenientes del entorno (ectodermo y tubo neural), las células del mesodermo presomítico modifican el patrón de expresión de diversas moléculas (integrinas, CAM, etc.), reorganizan su citoesqueleto, se polarizan y adoptan una organización epitelial típica con una superficie basal y una apical, y delimitan una pequeña cavidad o somitocele. Más tarde, hacia el final del PS y durante la 5ª SD, los somitas sufren una transición epitelio-mesenquimática, se disgregan y sus células reingresan a una nueva fase de mesénquima (Fig. 3-26). Esto implica la reversión de las moléculas de superficie celular que expresaban durante la fase epitelial correspondiente al somita.

## Deslaminación del mesodermo lateral

Se denomina deslaminación al proceso por el cual un tejido embrionario (mesodérmico o mesenquimático), dispuesto en el espacio como una lámina, se escinde en dos según un plano contenido en la lámina (Fig. 3-27). Se forman, en consecuencia, dos láminas y un espacio delimitado entre ellas. Es el resultado de cambios en la adhesividad entre células, entre células y la matriz extracelular, y también implica cambios en la composición de la matriz extracelular y una remodelación de esta. Dichos cambios son el resultado de modificaciones en el patrón de expresión génica de, por ejemplo, moléculas de adhesión celular y/o de la matriz extracelular. Los cambios en el patrón de expresión de este tipo moléculas, que sirven como mecanismos de cohesión entre células de tejidos ya diferenciados, pueden producir durante el desarrollo embrionario no solo efectos histogenéticos sino también efectos morfogenéticos importantes, como la forma-

Biblioteca Médica Virtual

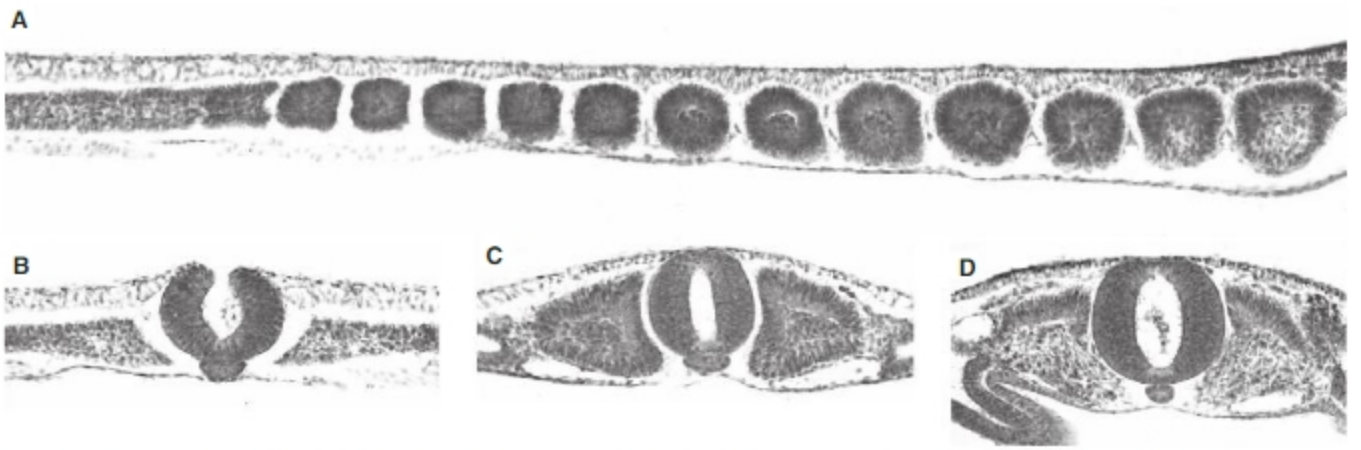


**Fig. 3-26.** Cortes histológicos de embriones de pollo del PS. **A.** Corte parasagital a lo largo del mesodermo paraxil. Desde el extremo caudal (izquierda) al cefálico se observa el proceso de formación de somitas: mesodermo paraxil presomítico, epitelización, formación de somitómero, siguen 10 somitas con grados crecientes de diferenciación. Los somitas cefálicos están comenzando a evolucionar y están realizando una transición epitelio-mesenquimática en la región ventral (esclerotomo). **B-D.** Cortes transversales de un embrión de pollo del mismo estado a diferentes niveles del eje céfalo-caudal. **B.** Corte caudal. Se observa un par de somitómeros, el tubo neural aún no se cerró. **C.** Corte que ilustra un par de somitas maduros. Nótese que el somitocele está ocupado por células mesenquimáticas. **D.** Corte más cefálico. Ilustra un par de somitas en evolución; la región del esclerotomo ha perdido su carácter epitelial. Fotografías reproducidas con autorización de Dra. M. Rapacioli.

ción del celoma embrionario (SC La deslaminación del mesodermo lateral y la especificación de las hojas somáticas y esplácnicas del celoma; SC Epitelización y deslaminación del mesodermo lateral. Cambios en el patrón de expresión de proteínas asociados a la especificación y determinación de las hojas somática y visceral del mesodermo lateral).

## Asociaciones epitelio-mesenquimáticas y formación de esbozos durante el período somítico

Algunas poblaciones celulares embrionarias precursoras de órganos corresponden a una única capa germinativa, como las que generan los huesos y músculos de los miembros, el riñón, el bazo y otros. Existen, sin embargo, muchos órganos cuyo desarrollo depende de la asociación entre un tejido epitelial y uno mesenquimático. En tales casos, los tejidos aislados (separados uno del otro) son incapaces de desarrollar independientemente y ello se debe a que ambas poblaciones celulares requieren señales moleculares provenientes de la otra para realizar los CCD apropiados. La deslaminación del mesodermo lateral tiene, además del papel morfogenético de formación del celoma, un resultado importante cual es la generación de dos sistemas de interacciones epitelio-mesenquimáticas: **uno de ellos**, la somatopleura, integrado por **a)** el ectodermo más mesénquima somático **y el otro**, la esplacnopleura, **integrado** por **b)** el endodermo más mesénquima visceral.

La importancia de las interacciones epitelio-mesenquimáticas se advierte también en las notables diferencias en el parénquima de los distintos tipos de órganos derivados del endodermo del tubo digestivo cuando se comparan los originados en la región cefálica del intestino anterior con los del resto del intestino primitivo. La región cefálica del intestino anterior origina esbozos de órganos que no son anexos del tubo digestivo, en tanto que el resto del tubo digestivo, de origen esplacnopleural, origina, en general, esbozos de órganos anexos del tubo digestivo. Tales diferencias resultan del hecho de que los tejidos mesenquimáticos a los que está asociado el endodermo son diferentes: en el primer caso, se asocia al mesénquima branquial originado mayoritariamente en las crestas neurales craneales y, en el segundo caso, al mesénquima esplácnico del mesodermo lateral.

La mayor parte de los esbozos que hemos descrito durante el período somítico están integrados por un componente epitelial más uno mesenquimático asociados (Fig. 3-28). En todos estos casos, la noción de esbozo alude al par de poblaciones interactuantes que, sólo en tanto se encuentren asociados, pueden generar el órgano. Durante la histogénesis ulterior, el componente epitelial, en general, da origen al parénquima del órgano y el mesénquima origina el estroma o tejido conectivo del órgano. Es importante remarcar que, aun finalizado el desarrollo, ambos componentes deben seguir interactuando manteniendo el estado de diferenciación terminal.

## Principios de morfogénesis e histogénesis cardíaca temprana

Después de la deslaminación del mesodermo de la región cardiogénica, las células con capacidad cardiogénica

Biblioteca Médica Virtual

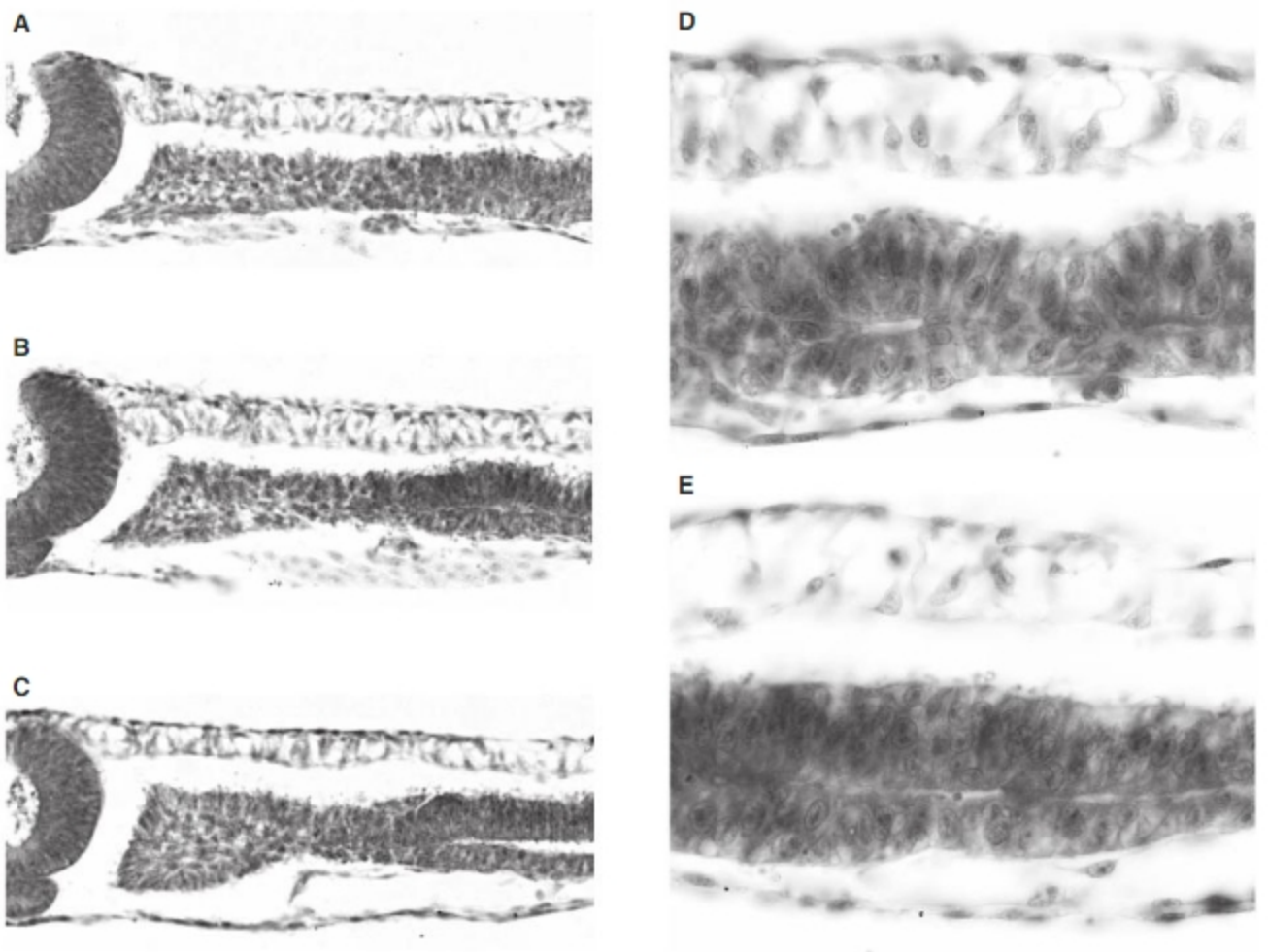


**Fig. 3-27. A-C** Cortes transversales de un embrión de pollo que ilustran la regionalización del mesodermo no axil durante el PS temprano (mesodermo paraxil (somita), mesodermo intermedio y deslaminación del mesodermo lateral (formación del celoma embrionario)). **A.** Región caudal: el mesodermo no axil posee aspecto epitelioide, salvo la región medial (mesodermo paraxil en el que se está iniciando la transición mesenquimático-epitelial. En el mesodermo lateral no hay aún manifestaciones histológicas claras de polarización celular ni deslaminación. **B.** Más cefálicamente se ha comenzado a formar una transición mesenquimático-epitelial y una leve separación entre ambas hojas del mesodermo lateral. **C.** Cefálicamente ya se ha producido la deslaminación y la formación del celoma embrionario. Se observa también la formación de un somita epitelial y el mesodermo intermedio. **D.** Detalle de la transición mesenquimático-epitelial del mesodermo lateral que lleva a la formación del celoma embrionario. Nótese que alteran la organización epitelioide del mesodermo lateral con la epitelial en la que se observan pequeñas cavidades discontinuas delimitadas por las superficies apicales de ambos epitelios, el somático unido al ectodermo y el visceral unido al endodermo. **E.** El avance de la transición mesenquimático-epitelial y la coalescencia de dichas cavidades llevan a la formación de las somatopleura y esplacnopleura y un celoma continuo en la intimidad del mesodermo lateral. Fotografías reproducidas con autorización de Dra. M. Rapacioli.

quedan localizadas exclusivamente en la hoja esplácnica asociada al endodermo del intestino anterior. Este cumple una importante función instructiva en el desarrollo cardíaco. En el mesénquima esplácnico de la placa cardiogénica se distinguen, desde temprano, dos poblaciones celulares: **a**) la **endocardiogénica**, que está inmediatamente adyacente al endodermo y **b**) la **miocardiogénica**, que está más alejada y que delimita la cavidad celómica. La primera sufre cambios histogenéticos similares al que realizan las células que forman el revestimiento endotelial de los vasos (véase Principios de histogénesis vascular temprana) y de este modo se forman dos compartimentos tubulares bilaterales y simétricos, los tubos endocárdicos. La segunda población celular ingresa en una fase epitelial y pasa a denominarse **epitelio miocardiogénico**. Los túbulos endocárdicos quedan entonces entre los dos tejidos con los que interactúan: el endodermo, internamente, y el epitelio miocardiogénico, superficialmente. El epitelio miocardiogénico y el endocardio realizan interacciones por medio de las cuales se controla la síntesis y deposición de una cantidad abundante de matriz extracelular entre ambas. Esta matriz recibe el nombre de **gelatina cardíaca** y es clásicamente considerada como una tercera capa del corazón en desarrollo debido a su importante papel

Biblioteca Médica Virtual

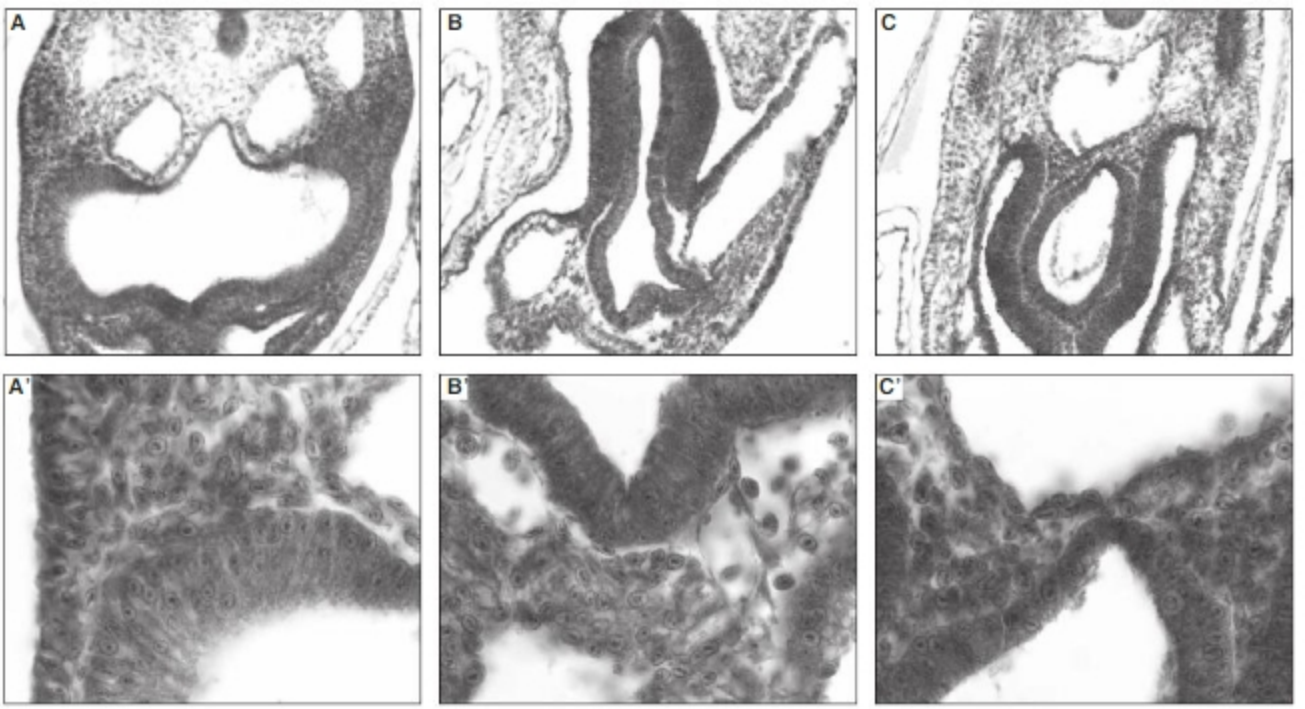


**Fig. 3-28.** Corte transversal a nivel del intestino faríngeo (A) y del portal intestinal anterior (B y C) de embrión de pollo del PS. **A.** Se observan: la notocorda, las venas precardinales, las aortas dorsales, la faringe (dos bolsas faríngeas). **A'.** Detalle de **A.** Manifestaciones de interacciones epitelio-mesenquimáticas entre el epitelio engrosado de la bolsa faríngea y el mesénquima branquial (derivado de la cresta neural). **B.** Se observa: corte del intestino anterior (con la hoja visceral en fase epitelial); ventralmente, el esbozo hepático introduciéndose en el *septum transversum* en el que se observan grandes cavidades correspondientes a los senos venosos. Toda la esplacnopleura se halla rodeada del celoma peritoneal. **B'.** Detalle de **B.** Se observa la íntima aposición entre el epitelio del esbozo hepático y el mesénquima del *septum transversum* y vasos capilares (sinusoides hepáticos). **C.** Se observan la notocorda, la fusión de las dos aortas dorsales y ventralmente a ella el esbozo pancreático dorsal brotando del futuro duodeno. El mesodermo de la hoja visceral de la esplacnopleura se halla en fase epitelial y estrechamente unido al endodermo. El tubo digestivo se halla rodeado por el celoma peritoneal. **C'.** Detalle del endodermo del esbozo pancreático creciendo en el mesénquima del mesoduodeno dorsal que se continúa con el mesénquima periaórtico. Fotografías reproducidas con autorización de Dra. M. Rapacioli.

morfogenético e histogenético. Cuando los tubos endocárdicos se fusionan en la línea media ventral y forman el corazón tubular primitivo, éste queda formado por tres componentes histológicos dispuestos concéntricamente: a) el **endocardio**, b) la **gelatina cardíaca** y c) el **epitelio miocardiogénico** (Fig. 3-29). La deposición de matriz extracelular es inicialmente simétrica y el corazón posee simetría bilateral. Luego se inician señales que conducen a una deposición asimétrica de matriz extracelular y el corazón inicia el proceso de torsión que conduce a la formación del asa cardíaca. Al principio, mientras la gelatina cardíaca cumple su papel morfogenético, está prácticamente desprovista de células. Con el tiempo es invadida por células de las dos capas adyacentes y termina desapareciendo como capa histológicamente definible. La diferenciación del tejido muscular cardíaco implica la desagregación de las células del epitelio miocardiogénico. A medida que este se disocia, las células ya aisladas inician su diferenciación en miocardiocitos. Esta diferenciación implica importantes cambios en los componentes y la organización del citoesqueleto (véase Capítulo 5: Desarrollo del sistema circulatorio). Las células endocardiogénicas también generan células que forman los tejidos conectivos subendocárdicos. Por otro lado, una parte importante de las células de los tejidos conectivos del corazón y de los grandes vasos que salen de él está formada por descendientes de células de las crestas neurales cardíacas. Durante el PS, se inician también fenómenos morfogenéticos e histogenéticos que conducirán al tabicamiento cardíaco. En este proceso también cumplen un papel importante la población endocardiogénica y la gelatina cardíaca. Estos fenómenos se analizan en el Capítulo 5.

## Principios de histogénesis vascular temprana

Vasculogénesis y angiogénesis. El PS se caracteriza como el período angiogénico más importante. El gran crecimiento en volumen experimentado por el embrión durante este período supera las posibilidades de ingreso

Biblioteca Médica Virtual

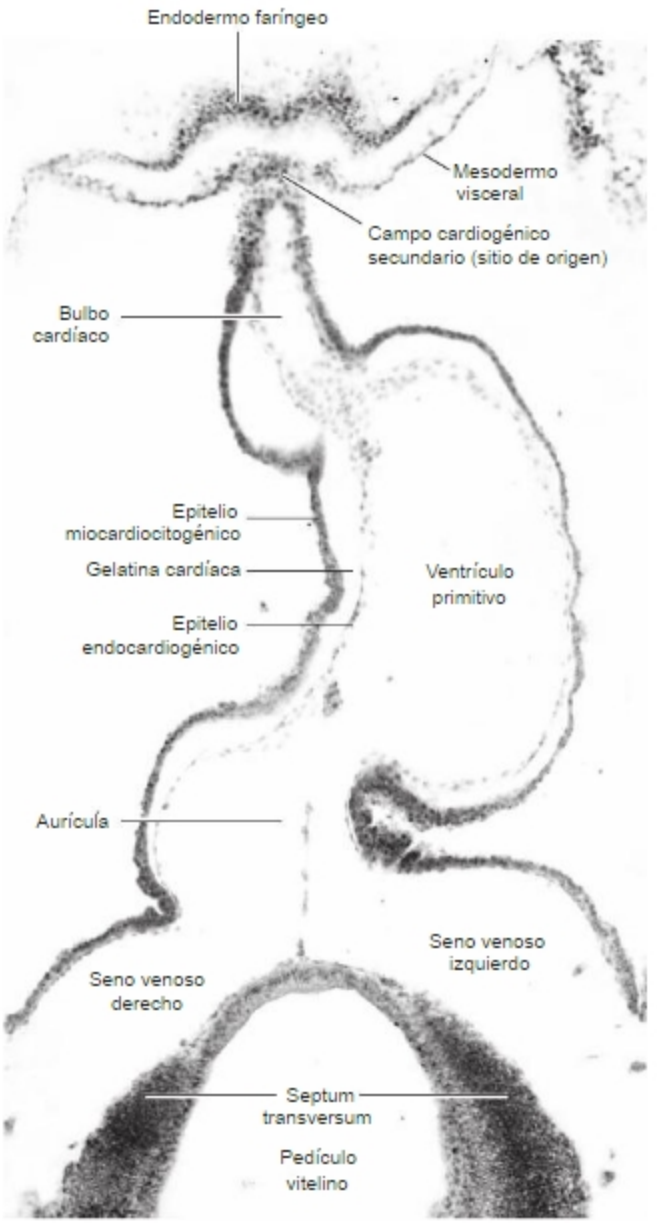


**Fig. 3-29.** Corte longitudinal de embrión de pollo a nivel de la prominencia cardíaca. Ilustra la torsión del corazón extendido entre el mesodermo ventral de la faringe (campo cardiogénico secundario) y el *septum transversum* que bordea cefálicamente al pedículo vitelino. En la región superior se observa la región del bulbo cardíaco (campo cardíaco secundario) ingresando en el celoma y uniéndose a la región cefálica del ventrículo primitivo. A este le sigue, caudalmente, la región auricular que ya ha ingresado en el celoma. Los senos venosos aún se hallan a la derecha e izquierda, a ambos lados del pedículo vitelino. Todo el corazón está formado por dos capas tisulares: a) la externa, más gruesa, corresponde al epitelio miocardiocitogénico, b) la interna corresponde al endocardiogénico. En la región sinusal, una banda de endotelio aún divide a los senos venosos derecho e izquierdo. La gelatina cardíaca aparece como un espacio entre ambas ya que solo se observa con facilidad con técnicas de tinción específicas para moléculas de la matriz extracelular. El proceso de torsión del corazón corresponde a la transición entre el corazón tubular primitivo recto, que solo corresponde a la región del ventrículo primitivo, y la formación del asa cardíaca que se integra con el agregado del bulbo cardíaco en el extremo cefálico y de la aurícula izquierda en el extremo caudal. El espacio que rodea al asa cardíaca corresponde al celoma pericárdico. Fotografías reproducidas con autorización de la Dra. M. Rapacioli.

y distribución eficaz de gases y nutrientes mediados por la simple difusión de sustancias. Durante el PS se constituye, en consecuencia, un sistema cardiovascular primario, pero eficaz, con simetría bilateral que abastece tanto al embrión como a los anexos embrionarios. Sobre este patrón básico se producen luego remodelaciones que llevan a que el sistema de arterias y venas logre la estructuración asimétrica típica de los estados más avanzados y del niño recién nacido. El desarrollo del sistema vascular se inicia en varios lugares simultáneamente.

El inicio del desarrollo de los vasos embrionarios primitivos, que implica solo la generación de una red de "canales vasculares" con estructura endotelial, es similar al de los no-embrionarios. Se inicia con un proceso de agregación de células mesenquimáticas cuya compactación lleva a la formación de islotes angiogénicos o, más específicamente, endoteliogénicos macizos. Estos luego se cavitan, adquieren una cavidad central, las células se aplanan, se polarizan como en un epitelio y desarrollan entre ellas complejos de unión (Fig. 3-30). Los islotes se transforman así en un compartimento cerrado, el futuro espacio intravascular. Como se señaló en ejemplos anteriormente descritos, tanto la agregación como la cavitación de los islotes endoteliogénicos son el resultado de cambios en la adhesividad de las células resultantes de modificaciones en el patrón de expresión de moléculas de la superficie celular como también de la matriz extracelular. Los vasos primarios sólo están delimitados por células símil-endoteliales. Estas células retienen capacidad proliferativa, por lo cual los espacios se agrandan, contactan con otros similares y se fusionan (Fig. 3-31).

Se forman así múltiples mallas vasculares aisladas, histológicamente similares a lechos capilares pero de contornos amplios e irregulares. En tanto estas redes aisladas se expanden, contactan entre sí, sus vasos periféricos se fusionan y se va formando una red global que comunica con ambos extremos del corazón: el extremo venoso o de entrada y el arterial o de salida. Hasta el final del PS, los vasos poseen solo estructura endotelial. Las venas y las arterias principales son identificables sólo por su posición típica y por su mayor calibre pero no por su estructura histológica (véase aorta dorsal en Figs. 3-26 a 3-28). Ello no implica que no existan diferencias moleculares importantes entre células de ambos tipos de vasos.

Sobre este sistema vascular primitivo integrado por conductos vasculares más o menos homogéneamente distribuidos, se desarrollan canales preferenciales de flujo. Estos darán origen a los principales vasos embrionarios, venosos o arteriales. De éstos derivarán luego, directamente o por brotación, los vasos del adulto. Al parecer, el PS es el único durante el cual se forman vasos a partir

Biblioteca Médica Virtual

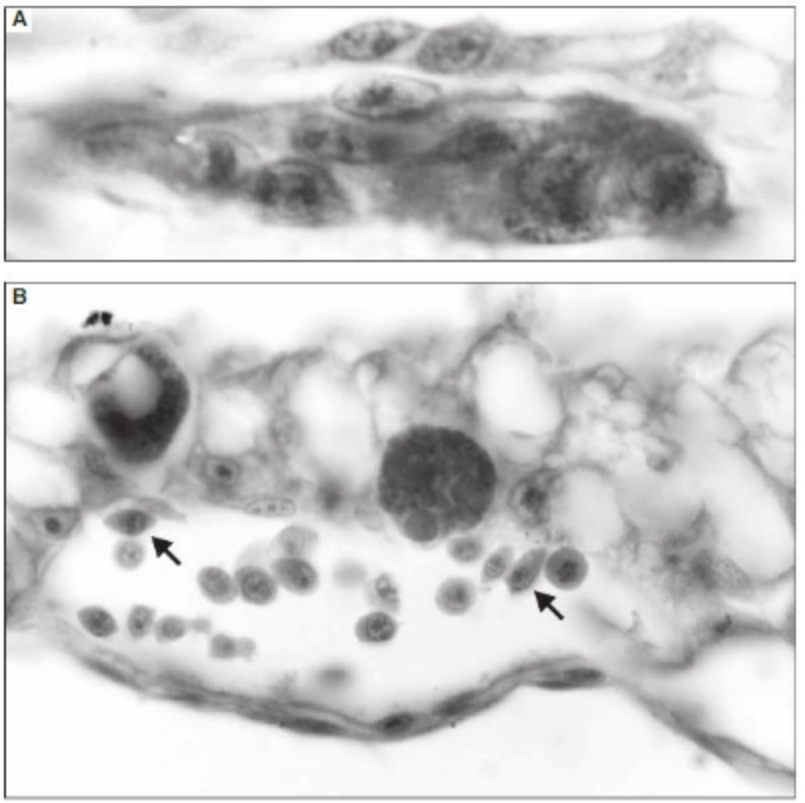


**Fig. 3-30. A.** Islotes hemangiogénicos macizos en el mesénquima no-embrionario visceral de la pared del saco vitelino definitivo del embrión de pollo. **B.** Su cavitación en compartimentos delimitados por células aplanadas endoteliales. En su interior se ven en suspensión células de la progenie eritrocítica en distintos estados de diferenciación. Algunas (flechas) se hallan diferenciadas en eritrocitos lenticulares nucleados típicos del embrión de pollo. Fotografías reproducidas con autorización de Dra. M. Rapacioli.

del mesénquima. Por esta razón, se considera al PS como el período angiogénico por excelencia. Se considera que la trama vascular inicial es remodelada luego por factores dependientes de las necesidades "locales" de nutrientes y $O_2$, del metabolismo propio de cada región u órgano en formación y la consiguiente síntesis y liberación de moléculas señal o factores de crecimiento angiogénicos. Tanto el proceso de formación como el de remodelación son controlados por señales (factores de crecimiento) que estimulan y otras que inhiben la angiogénesis. La remodelación involucra **a)** cambios en los vasos preexistentes como también **b)** la generación de nuevos vasos a partir de brotes laterales o de los extremos terminales de vasos preexistentes, **c)** la dehiscencia o partición de cavidades amplias en otras más pequeñas y **d)** la formación de vasos grandes a partir de la fusión de vasos pequeños.

Como resultado de la remodelación de las redes vasculares primitivas, surgen los vasos principales del embrión: **a)** las arterias vitelinas se originan como plexos en el mesénquima esplácnico del saco vitelino y del tubo digestivo que luego se comunican con las aortas y quedan como ramas ventrales de ellas. Son varios pares que irrigan el tubo digestivo pero las de mayor desarrollo son las onfalomesentéricas que irrigan el intestino medio y el saco vitelino; **b)** los vasos umbilicales (alantoideos) se desarrollan en el mesénquima no-embrionario somático del pedículo de fijación en relación con el alantoides (al parecer las células del propio alantoides tienen capacidad endoteliogénica). Son plexos que al expandirse se fusionan, por un lado, con vasos que corren por la hoja somática embrionaria y, por otro, con la red vascular que se desarrolla localmente en el corion e invade sus vellosidades. Estas redes luego se organizan en dos vasos. Ellos se extienden desde la aorta dorsal caudal hasta los plexos del meséquima somático del corion; **c)** los arcos aórticos se desarrollan en el meséquima esplácnico que primitivamente rodea al intestino primitivo anterior. Esta región es luego masivamente invadida por el mesénquima originado en las crestas neurales posóticas que ocupa la región branquial. Los arcos aórticos quedan entonces incluidos en los arcos branquiales y se extienden desde el bulbo cardíaco hasta las aortas dorsales, rodeando lateralmente la faringe. Son, en total, cinco pares. Al final del PS, han completado su desarrollo sólo tres de ellos. Los otros dos se forman pocos días después.

## Principios de histogénesis del aparato excretor

Los nefrones mesonéfricos se inician como condensaciones macizas de células mesenquimáticas dentro del cordón nefrógeno derivado del mesodermo intermedio. Las condensaciones luego se cavitan y se diferencian en vesículas epiteliales, las **vesículas mesonéfricas**. Estas luego se transforman en tubos epiteliales transversales, con forma de S. El extremo lateral del tubo epitelial se fusiona con, y desemboca en, el conducto mesonéfrico. El extremo medial, ciego, se ensancha, luego se invagina

Biblioteca Médica Virtual

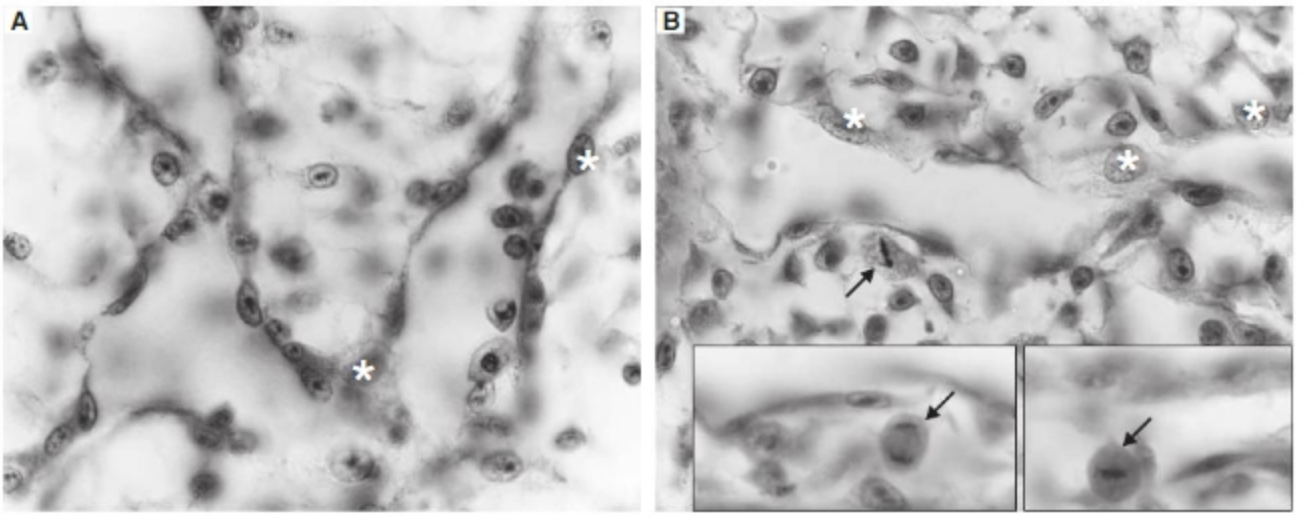


Fig. 3-31. Los vasos en formación generan redes capilares anastomosadas inmersas en un mesénquima muy laxo. Algunas de las células que revisten dichos espacios vasculares ya poseen aspecto de endoteliales mientras que otras aún tienen el aspecto de células mesenquimáticas aplanadas (*). En A se observan células circulantes en distintos estados de diferenciación. Las células mesenquimáticas perivasculares siguen proliferando (B: flecha) y agregan células a los vasos por intususcepción. Los recuadros en B (flechas) muestran células circulantes (intravasculares) en proliferación. Embrión de pollo del PS. Fotos reproducidas con autorización de Dra. M. Rapacioli.

y engloba pequeñas ramas arteriales de la aorta. Se forman así típicas estructuras glomerulares, los **glomérulos mesonéfricos**. El resto del tubo epitelial, que conecta el glomérulo con el conducto mesonéfrico, recibe el nombre **túbulo mesonéfrico**. Glomérulo y túbulo mesonéfrico forman la unidad anatomofuncional del mesonefros o **nefrón mesonéfrico** (véase Fig. 3-18.B ). Los glomérulos y las cápsulas que los recubren después involucionan, se atrofian y desaparecen. Los túbulos mesonéfricos persisten en el varón y junto con una parte del conducto mesonéfrico forman parte de las vías espermáticas (véase Capítulo 8: Desarrollo del aparato reproductor). Aparte de ello, la importancia del conducto mesonéfrico radica en que genera el brote ureteral que, por un lado origina los túbulos colectores del riñón definitivo y, por otro, realiza una serie de interacciones con el blastema metanefrogénico que conducen a la formación de las unidades anatomofuncionales de la porción secretora del riñón, los nefrones. Estos se generan por un proceso similar al que origina los nefrones mesonéfricos: **a)** condensación, **b)** cavitación, **c)** epitelización y **d)** diferenciación. El nefrón metanéfrico, sin embargo, posee una organización más compleja con muchas regiones diversamente diferenciadas y varios tipos distintos de células que cumplen diferentes funciones específicas. Más detalles sobre la histogénesis en el riñón se encuentran en el Capítulo 7: Desarrollo del aparato excretor.

## Principios de histogénesis gonadal

Durante el PS, debido a cambios de posición y crecimientos diferenciales, la cresta urogenital queda recubierta superficialmente por la hoja esplácnica del mesodermo lateral a la cual se asocia (véase Fig. 3-18.B). Esta hoja esplácnica se diferencia luego en un epitelio, **epitelio celómico**. El esbozo de gónada se constituye por la asociación de tres poblaciones celulares de diferente origen: **a)** un mesénquima condensado o blastema originado en el mesodermo intermedio, **b)** el epitelio celómico que lo recubre originado en la hoja esplácnica del mesodermo lateral y **c)** las células germinales primitivas que migran, desde el saco vitelino a esta región, a través de la hoja esplácnica del intestino posterior. Dado que el desarrollo es interactivo, la ausencia o las alteraciones en cualquiera de dichas poblaciones celulares repercute sobre toda la estructura. Esta es la organización del esbozo de gónada al final del PS independientemente de que el embrión sea de sexo masculino o femenino. Solo desde la 7ª SD en adelante se producen los fenómenos histogenéticos asociados a la diferenciación sexual tanto de los órganos genitales internos como de los externos. Durante el lapso previo a la 7ª semana el embrión es bipotencial. Vale decir, sus tejidos poseen la capacidad de diferenciarse de dos modos distintos, al modo masculino o femenino dependiendo del sexo cromosómico del embrión.

AUTOEVALUACIÓN

Biblioteca Médica Virtual

# Sección 2: Alteraciones del desarrollo

Durante el PS, comienza el desarrollo de casi todos los aparatos, sistemas y órganos. Las alteraciones que se producen como resultado de alteraciones en los CCD y CMD involucrados en los procesos morfogenéticos e histogenéticos propios del PS generan alteraciones fenotípicas congénitas de alguno de dichos aparatos o incluso en combinaciones de alteraciones en varios de ellos. Estas alteraciones serán analizadas en los capítulos correspondientes a tales aparatos o sistemas.

En esta sección se analizan los mecanismos mediante los cuales estas alteraciones en el nivel celular y molecular producen alteraciones en niveles de organización superiores.

## Ausencia de interacciones determinantes: agenesia de órganos

Durante el PS, se determinan poblaciones celulares que originan partes corporales, aparatos sistemas y órganos. Muchos factores fisicoquímicos pueden interferir con una interacción determinante. Estos factores pueden alterar la población celular determinante, la transmisión de la señal, la recepción de esta o la elaboración de la respuesta por parte de la población competente. La anulación de una interacción determinante conduce a que la población celular competente no se determine con la consiguiente falta de las poblaciones celulares y estructuras que hubieran sido originadas a partir de la dicha determinación. A la falta de formación de tejidos, órganos u otras estructuras se denomina genéricamente agenesia. Dado que durante el PS se producen muchos fenómenos de determinación, junto con la 5ª SD, es el período en que más frecuentemente se producen fallas del desarrollo debidas a alteraciones de la determinación y, en consecuencia, agenesias de órganos de varios aparatos y sistemas. Dado que las estructuras se desarrollan, se organizan y determinan de lo general a lo particular, cuanto más temprana es la determinación celular, en general, más grave es la alteración fenotípica resultante.

## Déficits en la proliferación celular: hipoplasias

Las hipoplasias constituyen fallas del desarrollo que pueden resultar de déficits en la proliferación celular debido a fallas en los procesos que la regulan. Si el déficit proliferativo afecta alguna población celular en particular, puede llevar a un menor número de ciertos tipos celulares, menor masa tisular y menor peso y tamaño de un órgano o de una región corporal. Si un órgano es parcialmente afectado, puede también presentar una alteración en la forma aunque la definición alude solo a déficits en la proliferación y crecimiento y un órgano de menor tamaño que lo normal. Sin embargo, las hipoplasias en general no presentan solo una disminución del tamaño. Los órganos de menor tamaño suelen presentar también diversos tipos de alteraciones en los procesos de citodiferenciación o alteraciones estructurales en la organización espacial de los tejidos. Se supone que estos últimos pueden resultar de alteraciones en el proceso de organización espacial de la proliferación celular pueden, en consecuencia, ser categorizados como alteraciones en el *patterning* de los tejidos.

La hipoplasia muy severa de un órgano, con la consiguiente falta de ocupación del espacio correspondiente a él, puede estar acompañada de "efectos colaterales" en el desarrollo de estructuras vecinas. En efecto, cuando la hipoplasia de un órgano es muy severa, puede producir deformaciones o cambios de posición de los órganos adyacentes o puede producir fallas en las estructuras (tabiques, fascias o cápsulas de tejidos conectivos) que mantienen o delimitan órganos adyacentes o regiones corporales. Como ejemplo extremo muy ilustrativo, la hipoplasia muy severa de un pulmón puede producir fallas en el desarrollo del diafragma, que separa el tórax del abdomen y, si se acompaña de discontinuidades en él, puede conducir a localizaciones anómalas de órganos abdominales en el tórax.

### Ausencia de órganos debida a hipoplasia

Recuérdese que la agenesia define la falta de formación de un órgano o estructura. La falta de un órgano, naturalmente, sugiere su falta de formación. En la práctica, sin embargo esta suposición no es siempre correcta. Los déficits en la proliferación celular pueden conducir a desarrollo en menos de diversas estructuras o hipoplasias. Sin embargo, en casos de hipoplasias muy severas en los que el órgano resultante es funcionalmente ineficaz o, directamente carece de función, el resultado funcional y la gravedad pueden ser similares a los de una agenesia. Así, los riñones muy hipoplásicos pueden carecer por completo de función.

Cuando la hipoplasia ha sido muy severa, el órgano hipoplásico, o sus restos atrofiados, pueden ser tan pequeños que resulta prácticamente imposible hallarlos anatómicamente. Existen ejemplos de diagnósticos de hipoplasias extremas de riñón diagnosticadas recién a la muerte del paciente en estudios histopatológicos de autopsias. Se

Biblioteca Médica Virtual

trata del hallazgo de pequeños restos de tejidos renal no funcionante que indican que el esbozo del riñón sí se había formado pero que no desarrolló adecuadamente y terminó atrofiándose. Por definición, estos casos deben clasificarse como hipoplasias y no como agenesias. Por dicho motivo, investigadores del área de la teratología prefieren designar la carencia de órganos como "ausencia de órganos" y no necesariamente agenesia. Prefieren reservar este último término a aquellas circunstancias en que puede demostrarse que la causa reside en fallas en las interacciones determinantes por medio de las cuales se constituyen los esbozos.

## Fallas en la migración celular. Células con función estructural y células con función informativa

Procesos que interfieren con la migración celular pueden producir diversos tipos de alteraciones. Las características de estas dependerán en última instancia del efecto de desarrollo (las cadenas de alteraciones que se produzcan a continuación) que las células ausentes en una región posean. De ello dependerá que el efecto sea aislado o, por el contrario, esté acompañado de alteraciones desencadenadas por la ausencia de un tipo tisular. Como ejemplo, una falla en la migración de las células germinales al esbozo de gónadas produce falta de células germinales en ella, pero este hecho afecta diferentemente el desarrollo en sentido femenino o masculino. En el caso del ovario, los folículos ováricos desaparecen por completo y la gónada queda reducida a un cordón macizo de tejido conectivo (disgenesia gonadal). En cambio, en el testículo, la ausencia de células germinales no lleva a la desagregación de los túbulos seminíferos; estos son reemplazados por cordones de células del epitelio celómico. Estas diferencias se deben a que las células germinales desempeñan un papel morfogenético e histogenético en la constitución, diferenciación y mantenimiento de los folículos ováricos pero no cumplen dicho papel esencial en la constitución de los cordones seminíferos.

## Fallas en la adhesividad celular: fallas del rafe dorsal (disrafias)

Durante el PS, la placa neural se transforma en tubo neural. Un aspecto clave en la estabilización del tubo neural es la fusión de los bordes derecho e izquierdo de la placa neural de modo tal que la línea media dorsal tanto del tubo neural como del ectodermo epidérmico adquieran una estructura epitelial estabilizada en la que los lados derecho e izquierdo del neuroepitelio y del ectodermo epidérmico se continúen uno con el otro. Este fenómeno no solo es necesario para estabilizar ambos epitelios, sino también para definir el compartimento dorsal del embrión. En este se alojan transitoriamente las células de la cresta neural y además, ulteriormente es ocupado por células de dermatomo y del esclerotomo de los somitas. Estos tejidos se organizan más tarde en los diversos planos anatómicos (tegumentarios, fascias o ligamentosos, óseos, meníngeos) de la región dorsal del cuerpo. Toda esta región resulta de la reunión y fusión en la línea media de tejidos provenientes de ambos lados (derecho e izquierdo). Las alteraciones en el desarrollo, fusión y estabilización en la línea media de cualquiera de las poblaciones celulares mencionadas pueden llevar a alteraciones de los tejidos que se forman en la línea media dorsal o rafe dorsal y generar debilidades, dehiscencias o hendiduras visibles en la superficie. La más grave de todas estas malformaciones es la entidad denominada raquisquisis, consistente en la ausencia de todos los tejidos que ocupan los planos dorsales al tubo neural debido a la falta de cierre de este último. Se trata de una situación que remeda la del tubo neural antes de su cierre: el tubo neural se halla en comunicación directa con el saco amniótico. Ello produce un grave deterioro y degeneración del tejido nervioso.

## Fallas en el *patterning* del plan corporal

Durante el PS, se elabora el plan anatómico básico de los cordados, hecho que incluye, como fenómenos generales, el plegamiento, la metamerización y la celomización del embrión. Cualquiera de estos tres procesos puede ser alterado parcialmente por un sinnúmero de factores causales y procesos patogénicos. El proceso de metamerización incluye una sucesión de procesos que van desde la formación de células en el organizador del embrión, la formación del mesodermo presomítico, la placa segmental, la segmentación o epitelización de los somitas, etc. Todos estos procesos están temporal y espacialmente organizados a partir del reloj de segmentación. Este proceso implica, primero, la instalación lábil de patrones o combinatorias particulares de expresión de genes *Hox* y más tarde la determinación de dichas combinatorias de expresión. Por medio de estos procesos, se establece la identidad de segmentos por los cuales cada uno de ellos expresa un plan que conduce a diferentes procesos de morfogénesis para cada uno de los segmentos corporales. Las fallas en estos procesos pueden conducir a diversas alteraciones en el desarrollo de los segmentos corporales (alteraciones morfogenéticas, ausencias, reemplazos, duplicaciones).



AUTOEVALUACIÓN

Biblioteca Médica Virtual

# Sección 3: Bases celulares y moleculares del desarrollo

Síntesis Conceptuales relacionadas con procesos del período somítico disponibles en el **sitio web**. Pueden ser utilizadas como material de lectura para resolver las actividades de aprendizaje de este capítulo u otras diseñadas e implementadas por el docente.

SC El plan anatómico básico de los vertebrados

SC Concepto de esbozo

SC El alcance del término esbozo

SC Concepto de campo morfogenético

SC ¿Plegamiento o crecimiento diferencial?

SC La celomización. Somatopleura y esplacnopleura. Significado biológico

SC El origen, la programación temporal y la organización espacial de la segmentación del mesodermo paraxil

SC Somitogénesis. Evidencias moleculares de la existencia de un oscilador o reloj de segmentación

SC Mecanismos de integración molecular entre el reloj de segmentación y el gradiente de somitogénesis

SC Conceptos de morfogénesis e histogénesis. Los primeros procesos histogenéticos

SC La deslaminación del mesodermo lateral y la especificación de las hojas somáticas y esplácnicas del celoma

SC Epitelización y deslaminación del mesodermo lateral. Cambios en el patrón de expresión de proteínas asociados a la especificación y determinación de las hojas somática y visceral del mesodermo lateral

SC El cierre del tubo neural

SC La metamerización del SNC

SC Las placas alares y basales. Su papel de desarrollo. Su evolución diferencial en función del espacio (eje céfalo-caudal)

SC Origen y formación de la cresta neural. Determinación y migración temprana

SC Regionalización de la cresta neural

SC El origen múltiple y la pluripotencialidad del mesénquima cefálico. El mesodermo paraxil preótico y la cresta neural craneal

SC La instalación y el refinamiento de la organización espacial de competencias de desarrollo en el área preplacodal

SC La transformación del área preplacodal (área competente de formación de placodas) en línea wolffiana (área de placodas) del sistema sensorial cefálico

SC La forma celular y el efecto morfogenético de los cambios de forma celular

SC Una red de vías de señalización regula la formación del brote ureteral y la constitución del blastema metanefrogénico

Biblioteca Médica Virtual

# Sección 4: Actividades de aprendizaje e integración

## INTEGRACIÓN HORIZONTAL

### Análisis de los CCD y CMD involucrados en el desarrollo normal

***1. ¿Cómo se produce el plegamiento del embrión? ¿Cómo se explica dicho proceso desde el punto de vista de la Biología del Desarrollo?***

**Consignas**

- Analice los cambios morfológicos generales que el embrión experimenta durante el plegamiento.
- Analice los cambios de posición de las tres capas germinativas primordiales.
- Analice los cambios de posición de las diversas poblaciones celulares que surgen durante el período.
- Dé una explicación acerca de como podrían participar, como causa del plegamiento, cada una de las poblaciones existentes durante dicho período.
- Dé una explicación acerca de cuáles son las fuerzas o los conjuntos de fuerzas que operan durante el plegamiento del embrión.
- Elabore un concepto de plegamiento.
- Imagine cuáles podrían ser las consecuencias de alteraciones en los mecanismos que ha propuesto como participantes del proceso de plegamiento.

**Material de lectura**

SC ¿Plegamiento o crecimiento diferencial?
SC La forma celular y el efecto morfogenético de los cambios de forma celular

***2. ¿Cómo se produce la metamerización del mesodermo paraxil troncal? ¿Cómo se explica dicho proceso desde el punto de vista de la Biología del Desarrollo?***

**Consignas**

- Analice los cambios histogenéticos que sufre el mesodermo paraxil durante la formación de un somita.
- Enuncie los mecanismos celulares y moleculares que llevan a la formación de un somita a partir de la placa de segmentación.
- Analice los procesos de establecimiento de gradientes informativos en la placa de segmentación.
- Explique qué relación existe entre dichos gradientes informativos y la asignación de identidad de segmentos en el mesodermo paraxil. ¿Qué relación existe entre este proceso y la asignación de identidad a los segmentos corporales?
- ¿Cómo se instala, cómo se mantiene y cuál es el resultado de la existencia de un oscilador (reloj) de segmentación?
- Analice la importancia de la existencia de un borde de determinación. ¿Cuál es su papel de desarrollo? ¿Qué hechos se determinan en dicho borde?
- Proponga una hipótesis que explique un mecanismo posible que permita asignar igual identidad a las metámeras de todas las estructuras que constituyen un segmento corporal.

**Material de lectura**

SC La forma celular y el efecto morfogenético de los cambios de forma celular
SC Somitogénesis. Evidencias moleculares de la existencia de un oscilador o reloj de segmentación
SC Mecanismos de integración molecular entre el reloj de segmentación y el gradiente de somitogénesis

Biblioteca Médica Virtual

***3. ¿Cómo se forman la somatopleura y la esplacnopleura? ¿Cómo se explica dicho proceso desde el punto de vista de la Biología del Desarrollo?***

### Consignas

- Recapitule el mecanismo de formación del mesodermo lateral.
- Recapitule cómo se produce la deslaminación del mesodermo lateral y la formación del celoma.
- Considere las ventajas evolutivas y ontogenéticas de la formación de un celoma.
- Analice los datos referidos al papel del ectodermo y del endodermo en la epitelización, la dehiscencia del mesodermo lateral.
- Analice los datos referidos al papel del ectodermo y del endodermo en la determinación y mantenimiento de las propiedades "somáticas" y "viscerales" en las hojas del mesodermo lateral.
- Analice los procesos de transición reversibles entre epitelio y mesénquima. ¿Qué papel desempeñan en la formación de la somatopleura y la esplacnopleura?
- Dé una explicación acerca de por qué no se aplica el término esbozo a la somatopleura o la esplacnopleura.
- Desarrolle un conjunto de argumentos que validen la aplicación del término esbozo a la somatopleura y esplacnopleura.

### Material de lectura

SC La forma celular y el efecto morfogenético de los cambios de forma celular
SC Concepto de esbozo
SC El alcance del término esbozo
SC El plan anatómico básico de los vertebrados
SC La celomización. Somatopleura y esplacnopleura. Significado biológico
SC Epitelización y deslaminación del mesodermo lateral. Cambios en el patrón de expresión de proteínas asociados a la especificaión y determinación de las hojas somática y visceral del mesodermo lateral

## INTEGRACIÓN VERTICAL

## Análisis de los CCD y CMD involucrados en el desarrollo anormal

***1. ¿Cómo se explican las agenesias? ¿Qué alteraciones del desarrollo podrían producir una agenesia renal?***

### Consignas

- Recapitule el mecanismo general de formación de esbozos.
- Recapitule los conceptos de potencia evolutiva, determinación e interacción celular determinante.
- Recapitule los mecanismos que podrían llevar a agenesias de órganos.
- Analice cuáles son las poblaciones celulares que interactivamente originan el riñón.
- Postule mecanismos patogénicos que podrían participar en la agenesia renal.

### Material de lectura

SC Concepto de esbozo
SC Una red de vías de señalización regula la formación del brote ureteral y la constitución del blastema metanefrogénico



## CASO CLÍNICO

Se presenta a la consulta una pareja; Julián R. tiene 27 años y Mariela R. 19. Mariela se encuentra cursando la 16.ª semana de su primer embarazo. Ambos tienen aspecto normal. Su vestimenta y lenguaje sugieren un nivel

Biblioteca Médica Virtual

socioeconómico y cultural algo inferior al promedio. Refieren que terminaron la escuela primaria en una zona rural y no siguieron sus estudios.

Durante la anamnesis refieren que no fue un embarazo buscado, por ello no comenzaron ningún tratamiento previo al embarazo. Dicen que en una ecografía realizada durante el primer trimestre (8.ª semana) encontraron normal el embrión y que en un análisis de sangre se detectó elevado nivel de alfa-fetoproteína sérica. Se hallan muy preocupados porque Mariela tiene un hermano con cataratas congénitas y le han dicho que ello se debe a que cuando su hermano nació su madre había padecido rubéola. La preocupación se incrementó cuando le comentaron unos amigos que tal condición (probabilidad de tener un hijo con cataratas) pudo haberle sido transmitido a ella por su madre.

En el examen físico Mariela se encuentra normal, se constataron latidos fetales.

Se tranquiliza a la pareja y se decide realizar una ecografía de alta resolución.



## HOJA DE TRABAJO PARA EL CASO CLÍNICO

Biblioteca Médica Virtual

CAPÍTULO

# 4

# LA QUINTA SEMANA DEL DESARROLLO. EL AGREGADO DE DETALLES AL PLAN ANATÓMICO BÁSICO

VLADIMIR FLORES

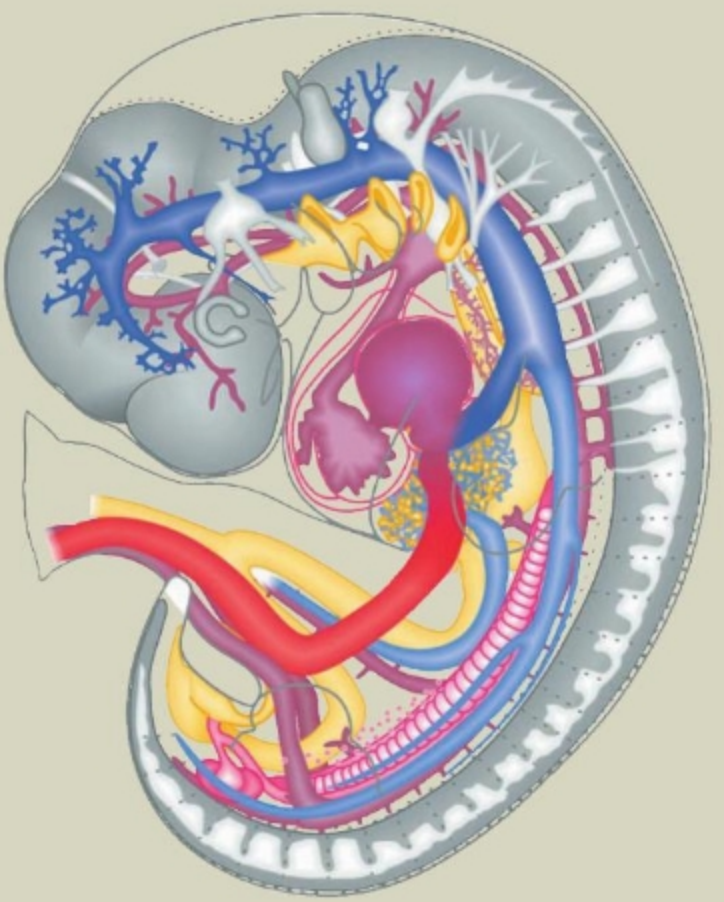

Biblioteca Médica Virtual

# Sección 1: Desarrollo normal

## MORFOLOGÍA DEL DESARROLLO

### Cambios morfológicos generales en la transformación de la 4ª a la 5ª SD

Durante la 5ª SD, aumenta la curvatura del embrión hasta adoptar la forma de una "C". La flexión se inicia en el extremo cefálico y se extiende en sentido caudal. Existen tres zonas de máxima curvatura: a) la **cefálica**, al nivel del mesencéfalo, b) la **cervical**, entre el postencéfalo y la médula espinal y c) la **caudal** (lumbosacra), cerca de la cola del embrión. Al final de la 5ª semana, el embrión mide un centímetro de longitud céfalo-caudal (un 300% respecto de la semana previa). Durante este período, se advierte el efecto morfogenético de los crecimientos diferenciales que existen entre distintas regiones del embrión; debido a ello se delinean la cabeza, el tronco y, entre ambas, una región cervical (Fig. 4-1.A). Todos los cambios en la forma y el tamaño observables superficialmente en las distintas regiones del embrión son el resultado de procesos morfogenéticos propios de algunos órganos internos y de diferencias de crecimiento entre distintas estructuras internas. Esto se advertirá más claramente cuando se analicen los cambios morfológicos propios de cada aparato o sistema. Después de la 5ª SD, el eje longitudinal del embrión empieza a rectificarse gradualmente (SC ¿Cómo se generan y cómo desaparecen las curvaturas del embrión?).

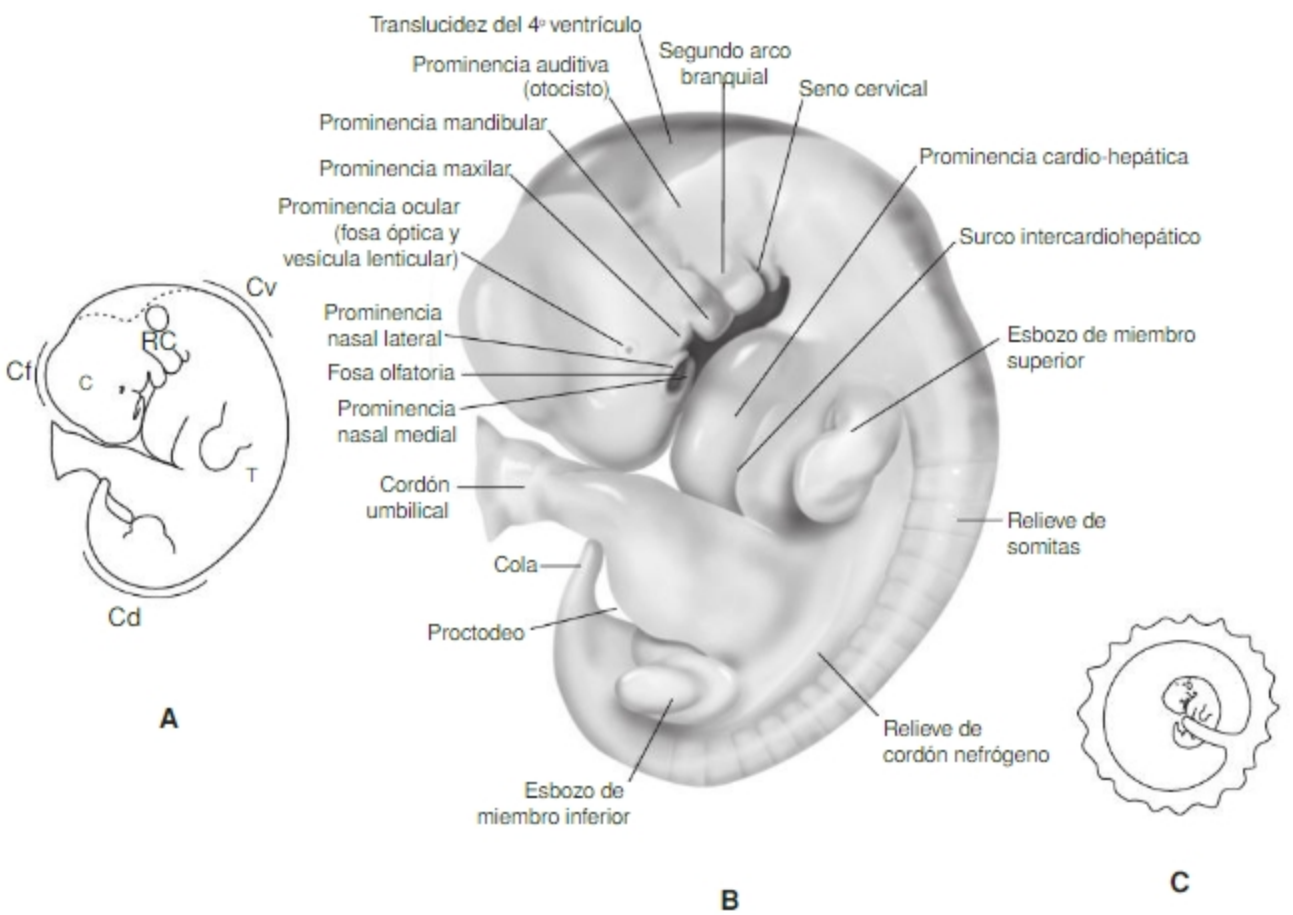


Fig. 4-1. Esquema de la anatomía externa del embrión (5ª SD). A. Topografía, C: cabeza; RC: región cervical; T: tronco. Curvaturas Cf: cefálica; Cv: cervical; Cd: caudal. B. Detalles de superficie. C. Tamaño normal del embrión y saco coriónico.

Biblioteca Médica Virtual

# Cambios en la morfología externa. Región cefálica, región facial, cervical y tronco. Los esbozos de miembros

## Regiones cefálica y facial

Debido al veloz crecimiento del prosencéfalo, el extremo cefálico adquiere un gran tamaño. La curvatura cervical se acentúa y la cabeza se flexiona aún más sobre el tronco. La prominencia frontal se ubica ventralmente cerca de la prominencia cardíaca y el espacio correspondiente al estomodeo se adelgaza. La cabeza posee una morfología mejor definida debido al desarrollo de **a)** las vesículas encefálicas, **b)** el crecimiento y fusión de la prominencia maxilar del primer arco branquial con la prominencia frontal y **c)** debido al incremento en la masa de mesénquima cefálico. La prominencia frontal está modelada por el relieve de varias estructuras (Figs. 4-1.B y 4-2): a) los esbozos de los ojos, b) las prominencias nasales mediales y laterales que bordean a c) las fosas olfatorias. La prominencia frontal forma el techo del estomodeo.

## Región cervical/branquial

En la futura región cervical (Fig. 4-1.B), se distinguen: **a)** una amplia zona translúcida dorsal que corresponde al techo del posencéfalo; **b)** dos prominencias laterales correspondientes al relieve de los otocistos y **c)** la región branquial, de ubicación más ventral.

En la región branquial: **a)** el primer arco branquial o faríngeo presenta dos prominencias grandes, las **prominencias maxilares** y **mandibulares**; la primera se halla adherida a la prominencia frontal y la segunda crece sobre la prominencia cardíaca. Estas dos prominencias empiezan a formar límites laterales al estomodeo. Las prominencias mandibulares derecha e izquierda crecen ventralmente sobre la prominencia cardíaca y empiezan a constituirse en piso de la región más profunda del estomodeo, **(b)** el segundo arco branquial creció lateralmente protruyendo en la superficie lateral del embrión y sobrepasando a los más caudales que quedan ocultos en una depresión ectodérmica, el **seno cervical**; **(c)** los surcos branquiales se han profundizado, en particular el primero, que formará el conducto auditivo externo. Próximo al extremo dorsal del primer surco, se halla el relieve del otocisto.

## Región troncal

En una **vista ventral** del embrión se observan **(a)** la prominencia cardiohepática, **(b)** la emergencia del cordón umbilical, **(c)** la cola del embrión. Entre dichas prominencias quedan definidas dos depresiones, **(d)** el estomodeo y **(e)** el proctodeo. **(a)** La **prominencia cardiohepática** es el relieve producido por el corazón y el hígado, que exhiben un gran desarrollo; el primero crece en la cavidad celómica y el segundo invadiendo el mesénquima del *septum transversum*. La prominencia presenta un surco superficial que limita sus dos regiones. El surco coincide en profundidad con el límite entre las futuras cavidades torácica y abdominal. La prominencia todavía forma parte

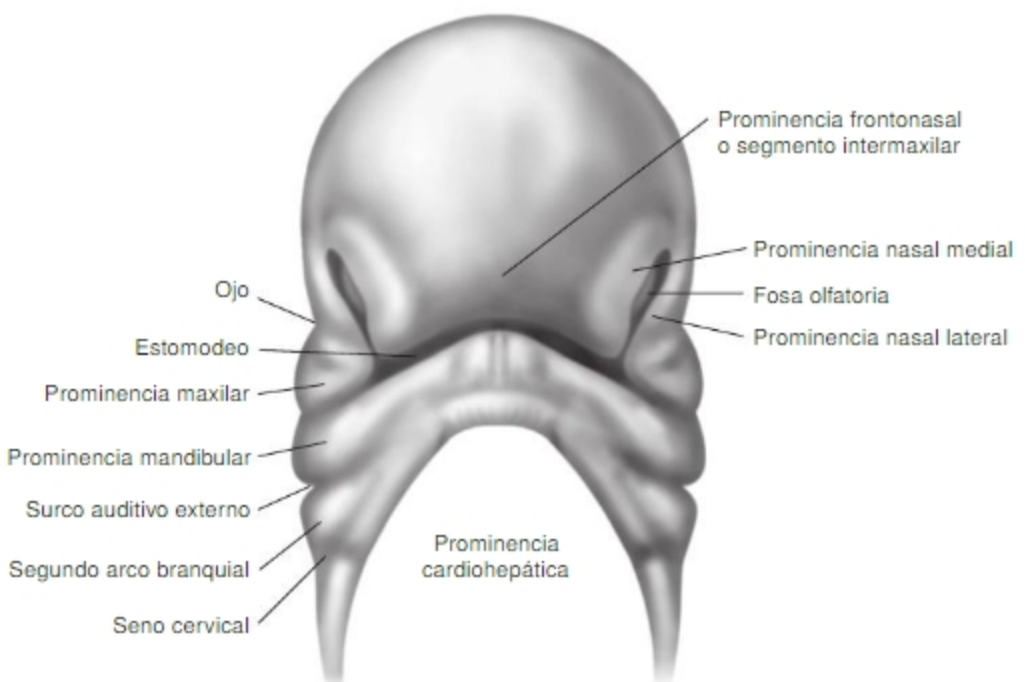


Fig. 4-2. Esquema de la anatomía de la cara (5ª SD).

Biblioteca Médica Virtual

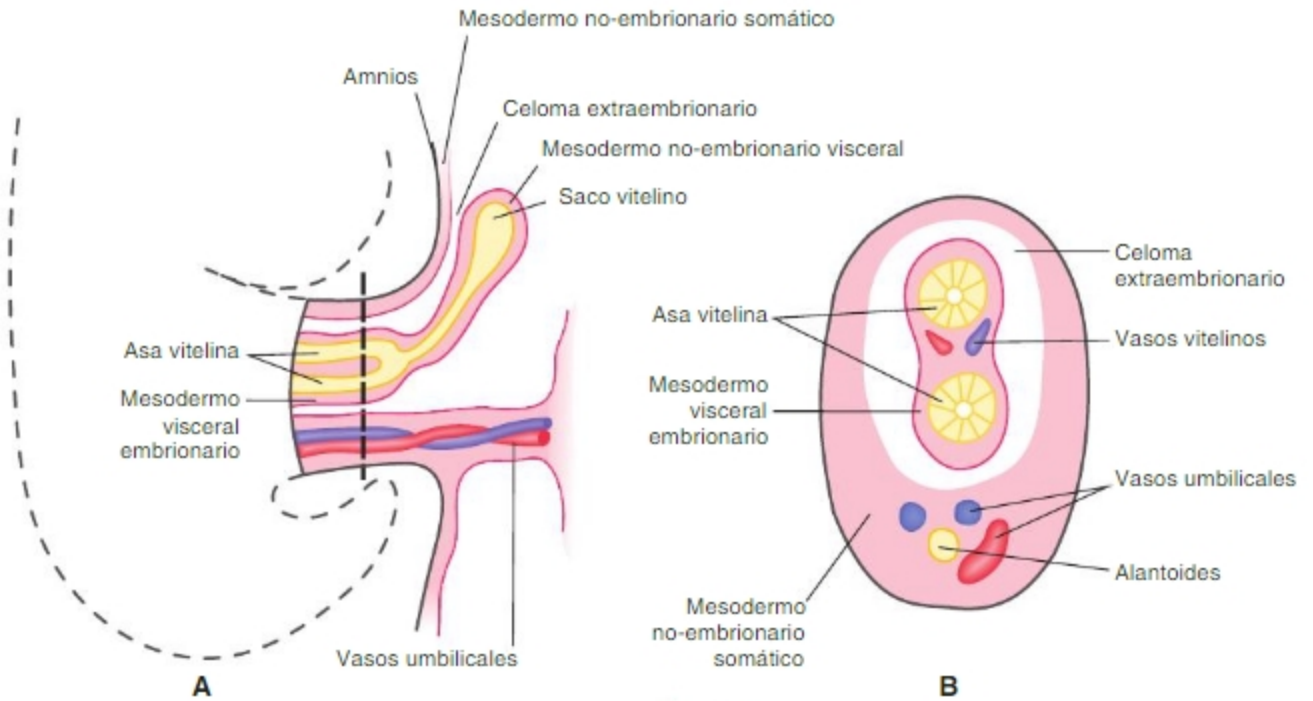


Fig. 4-3. Esquema de cortes longitudinal (A) y transversal (B) del cordón umbilical.

(la porción más superficial) del piso del estomodeo. Ello indica que corazón e hígado se encuentran lejos de sus posiciones definitivas. **(b)** La **emergencia del cordón umbilical** se halla formada por la unión de los pedículos vitelino y de fijación (Fig. 4-3.A y B). El primero representa a la esplacnopleura. A través de su hoja mesenquimática visceral transcurren las arterias y venas vitelinas. El pedículo de fijación forma parte de la somatopleura, pues es una parte engrosada de ella. Está formado por el mesénquima somático no-embrionario dentro del cual transcurren el alantoides y las arterias y venas umbilicales. En 5ª SD de desarrollo el cordón umbilical representa la zona en donde la esplacnoy la somatopleura embrionarias se continúan con las homónimas no-embrionarias. La somatopleura de la región del cordón rodea a la esplacnopleura y entre ambos queda delimitada la zona en la que los celomas embrionario y extraembrionario se comunican. Similarmente, ambos pedículos constituyen la zona de continuación entre los tejidos embrionarios y no-embrionarios homónimos. **(c)** Debajo del cordón umbilical, se encuentra el **apéndice caudal** o cola (curvada hacia delante). En la línea media dorsal de la cola aún se encuentra el surco primitivo, donde se están formando los últimos segmentos corporales. Una vez formados éstos, el surco primitivo desaparece. **(d)** El **estomodeo** está ubicado entre la prominencia frontal y la prominencia cardíaca. Lateralmente está limitado, en parte, por las prominencias maxilares y mandibulares. El piso del estomodeo está ahora formado por las prominencias mandibulares que se han fusionado en la línea media. Se ha reabsorbido la membrana faríngea y el saco amniótico comunica con el tubo digestivo. **(e)** El **proctodeo** se ubica entre el cordón umbilical y la cola. Se halla separado de la cloaca por la membrana cloacal que perdura hasta la 7ª semana. En el fondo del proctodeo, se han formado esbozos de los órganos genitales externos. Estos son dos repliegues (**crestas genital** y **uretral**) que bilateralmente bordean la placa clocal y una prominencia medial (**el tubérculo genital**) ubicada cefálicamente a la placa cloacal.

En **la región dorsal** del tronco sobresalen los relieves de los somitas (véase Fig. 4-1.B). Estos se encuentran ubicados a ambos lados del tubo neural. Durante la 5ª SD, se forman los últimos somitas que llegan a un total de 42-44 pares. Los somitas más cefálicos ya no protruyen en la superficie; se han disgregado debido a la migración de sus células. En el extremo caudal se halla un pequeño surco primitivo que luego desaparece. Lateralmente a los somitas, en la mitad caudal, se encuentra el relieve de la cresta urogenital (véase Fig. 4-1.B). El relieve se debe al gran crecimiento del mesonefros y del esbozo gonadal (mesodermo intermedio).

## Los esbozos de miembros

En la **superficie lateral** del tronco han aparecido los **esbozos de miembros**. Estos se forman en la somatopleura con contribución de los somitas. Los **superiores** se forman entre los niveles segmentarios 4° cervical y 1° torácico; por ello el plexo braquial que inerva estos miembros emerge de dichos segmentos medulares. En este momento se encuentran cerca del corazón y tienen mayor desarrollo que los inferiores. Los **inferiores** se forman un poco más tarde

Biblioteca Médica Virtual

entre los niveles segmentarios 1° lumbar y 1° sacro. Sólo al final de la 6ª y 7ª semana se distinguen las regiones correspondientes a manos y pies, respectivamente (véase Fig. 4-1.B).

## Cambios morfológicos internos. Evolución de los diversos aparatos y sistemas

### Evolución del tubo neural. El telencéfalo y el diencéfalo. El mesencéfalo. El metencéfalo y el mielencéfalo. La médula

El tubo neural aumenta mucho en longitud céfalo-caudal, sobrepasa el extremo cefálico de la notocorda y se pliega aún más. Precisamente este hecho participa en el incremento de la curvatura del embrión. En su superficie dorsal se distinguen tres curvaturas de convexidad dorsal (**cefálica**, **cervical** y **caudal**) y una de convexidad ventral (**pontina**) (Fig. 4-4). En el extremo cefálico del prosencéfalo, entre las vesículas ópticas y la línea media se forman dos vesículas, las **vesículas telencefálicas**, que crecen en sentido lateral y dorsal. Así, las vesículas telencefálicas son pares y bilaterales. La región del prosencéfalo correspondiente a las vesículas ópticas queda como estructura más caudal y medial; esta región es el **diencéfalo**. En las paredes laterales del diencéfalo, las vesículas ópticas se invaginan y se transforman en **copas ópticas**; estas se unen a la pared del diencéfalo por regiones estrechadas denominadas **pedículos ópticos** (véase Evolución de los órganos de los sentidos). En el piso del diencéfalo, por detrás de los pedículos ópticos y en relación estrecha con la bolsa de Rathke, aparece un divertículo

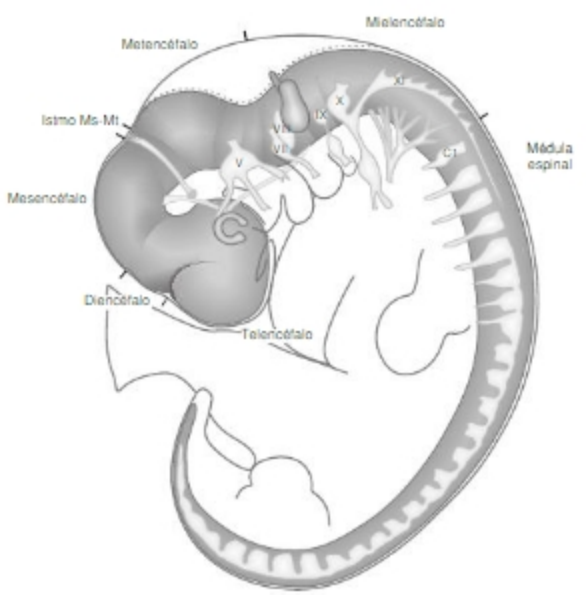


Fig. 4-4. Esquema de la anatomía del sistema nervioso (5ª SD). En gris oscuro se representa el tubo neural y en gris claro el sistema nervioso periférico. Se han formado los ganglios craneales V, VII, IX y X y los ganglios espinales. Los correspondientes a los plexos braquial y crural poseen mayor tamaño debido a la extensión de sus campos de inervación.

medial, el **esbozo de la neurohipófisis**. Todas estas estructuras poseen origen alar y, en consecuencia, representan una gran población neuronal de asociación entre los *inputs* y los *outputs* del sistema nervioso central (SC Las placas alares y basales. Su papel de desarrollo. Su evolución diferencial en función del espacio [eje céfalo-caudal]). En la región caudal de la placa del techo del diencéfalo aparece una evaginación medial, el **esbozo de la pineal** (epífisis). Las cavidades de las vesículas telencefálicas y del diencéfalo representan a los futuros **ventrículos laterales** (de los hemisferios cerebrales) y al futuro **tercer ventrículo,** respectivamente.

El **mesencéfalo** crece mucho en longitud y acentúa su curvatura (mesencefálica o cefálica), acomodándose a la flexión en sentido ventral del prosecéfalo. A diferencia del prosencéfalo, el mesencéfalo presenta placas basales típicas que originarán neuronas eferentes del sistema nervioso central. El desarrollo de las placas alares del mesencéfalo es notablemente inferior al de las vesículas telencefálicas y el diencéfalo. La cavidad ependimaria del mesencéfalo corresponde al futuro **acueducto de Silvio**.

El posencéfalo se regionaliza en a) el **metencéfalo** (cefálico) y b) el **mielencéfalo** (caudal). El metencéfalo tiene como límite cefálico al **istmo** que lo separa del mesencéfalo y, como límite caudal a la **curvatura pontina** que lo separa del mielencéfalo. Este último se continúa con la médula espinal a la altura de la **curvatura cervical**. En el posencéfalo se aprecia una organización segmentaria típica (rombómeros) a lo largo del eje céfalo-caudal. El metencéfalo exhibe un gran desarrollo de su placa alar y originará estructuras asociativas que integran el cerebelo. Las placas basales de ambas regiones forman neuronas eferentes pertenecientes a los nervios craneales. La cavidad del postencéfalo, el futuro **4° ventrículo**, es muy amplia debido a que la placa del techo es muy delgada; el 4° ventrículo se expande lateralmente y visto desde el dorso tiene forma de rombo.

La **médula espinal** se adelgaza gradualmente desde la curvatura cervical hasta la región coccígea en formación. La médula posee dos curvaturas: la que forma en el límite con el mielencéfalo (curvatura cervical) y la curvatura caudal que acompaña la curvatura de la cola. A lo largo del eje céfalo-caudal de la médula, se observa una organización metamérica. En cada segmento se observa la organización transversal típica con placas del piso, basales, alares y del techo. La cavidad de la médula corresponde al futuro **conducto del epéndimo**. La superficie ventral del tubo neural se relaciona en casi toda su extensión con la notocorda, salvo en la porción más cefálica, correspondiente al prosencéfalo, que se extiende sobre el estomodeo. Durante la 5ª SD, las neuronas eferentes de las placas basales empiezan a emitir la neurita que se constituirá en su **futuro axón**. Los axones emergen del tubo neural y migran junto con los mioblastos de los somitas de sus correspondientes niveles segmentarios (Fig. 4-5).

Biblioteca Médica Virtual

## Evolución del sistema nervioso periférico. Las células de la cresta neural: los ganglios sensoriales craneales y los ganglios espinales

Las células de la cresta neural (CN) forman dos columnas dorsolaterales, a ambos lados del tubo neural, desde el diencéfalo hasta el extremo caudal de la médula (véase Fig. 4-4). Las células de las crestas neurales poseen gran capacidad migratoria y originan, dependiendo del lugar al que migran, diferentes derivados (SC Regionalización de la cresta neural).

En la **región craneal**, hacia el final del período somítico, ya se han formado, a ambos lados del tubo neural, los esbozos de los ganglios sensoriales de los nervios craneales. Ellos se forman con la participación de células provenientes de la CN y de placodas epibranquiales y, en el caso de la masa ganglionar acústico-vestibular, de la placoda ótica. La contribución de cada una de estas poblaciones a la constitución de los diferentes ganglios sensoriales es variable (véase Capítulo 9).

Muchas células de la CN craneal también pasan a integrar el mesénquima cefálico (que origina estructuras conectivas del sistema de la contención neurosensorial) y el mesénquima branquial (con excepción del endotelio de los arcos aórticos). Algunas de las células del mesénquima branquial también se originan a partir de pequeñas placodas epibranquiales.

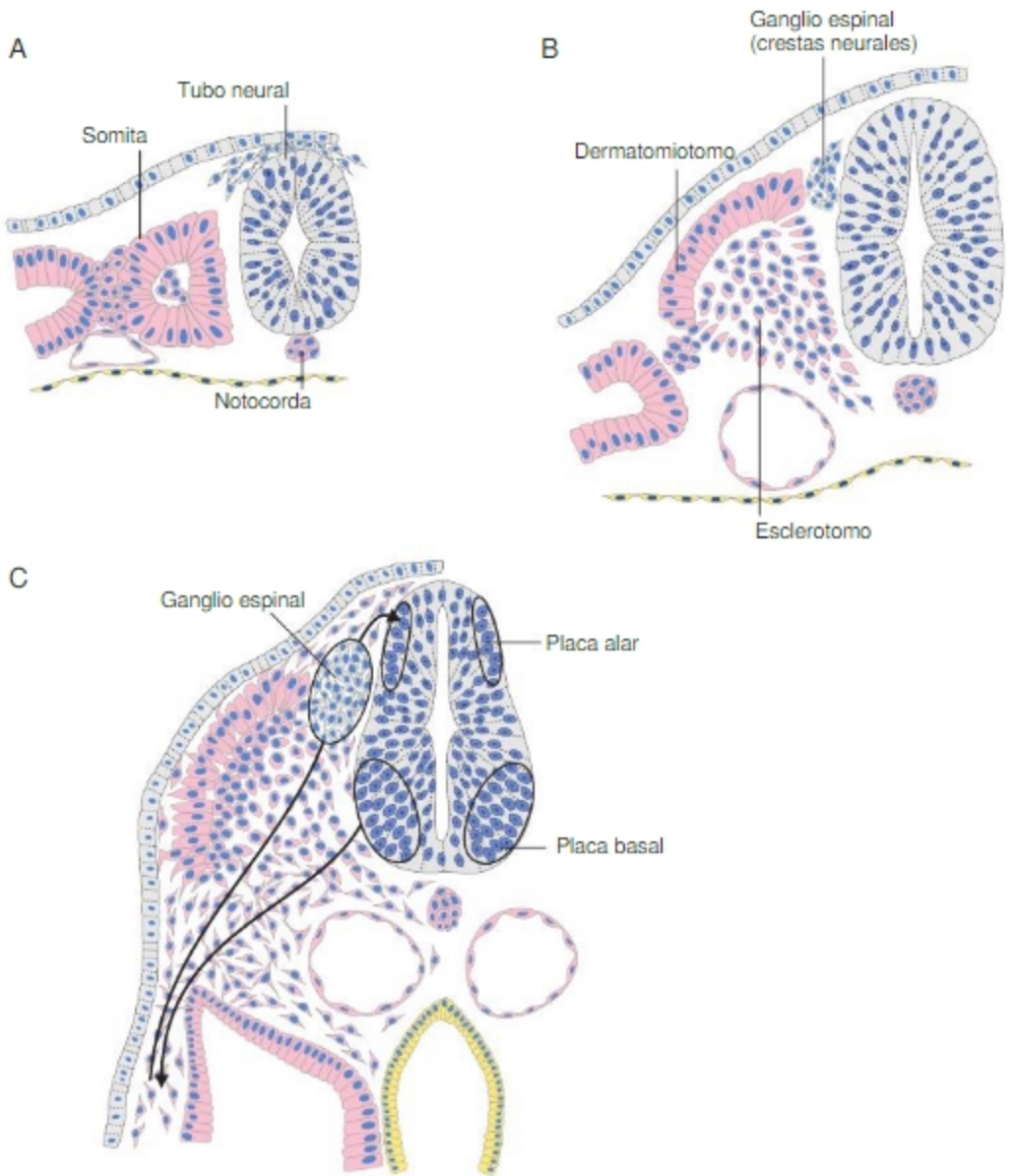


**Fig. 4-5.** Esquema de la evolución de un segmento corporal torácico. **A.** Los somitas poseen estructura epitelial con una cavidad central; la cresta neural se ubica dorsalmente al tubo neural que posee estructura neuroepitelial. **B.** Las células del somita se desagregan, el esclerotomo se ubica alrededor del tubo neural y la notocorda, las células de la cresta neural forman los ganglios espinales. **C.** El dermatomo migra hacia el dorso y el hipómero del miotomo hacia la somatopleura. En el tubo neural se inició la diferenciación de neuronas de la placa basal que emiten axones; éstos acompañan a las células del miotomo y a las prolongaciones periféricas (dendritas) de las células del ganglio espinal.

Biblioteca Médica Virtual

En la **región troncal** las células de la CN originan los esbozos de los ganglios espinales, los ganglios simpáticos, las neuronas parasimpáticas que integran los plexos nerviosos del aparato digestivo (sistema nervioso entérico) y otros derivados. Durante la 5ª SD, las neuronas en diferenciación de los esbozos de los ganglios, al igual que las neuronas eferentes, ya empiezan a emitir sus neuritas principales. La prolongación periférica de las neuronas sensoriales, la **futura dendrita**, migra acompañando al dermatomo y al miotomo de su correspondiente nivel segmentario. La prolongación central, el **futuro axón**, crece medialmente hacia el tubo neural e ingresa en su correspondiente nivel segmentario.

## Evolución de los órganos de los sentidos: la copa óptica, la vesícula lenticular, la fosa olfatoria y el otocisto

Durante la 5ª semana, la placoda lenticular (cristaliniana) y la porción superficial de la vesícula óptica se hallan fuertemente adheridas y se invaginan juntas. La porción superficial, invaginada, de la vesícula óptica se transforma en una copa de doble pared, la **cúpula óptica** (futura retina), en tanto que la porción profunda, que la une al diencéfalo, queda más delgada y pasa a ser el **pedículo óptico** (futuro nervio óptico). La placoda lenticular al invaginarse y separarse del ectodermo epidérmico forma la **vesícula lenticular** (futuro lente) que se ubica dentro de la cúpula óptica (Fig. 4-6.C). Ambas estructuras invaginadas producen un relieve superficial, llamado a veces esbozo del ojo, ubicado entre las prominencias nasal lateral y la maxilar.

Durante la 5ª semana, las **placodas olfatorias** quedan en depresiones laterales en el techo del estomodeo, las **fosas olfatorias**. Estas fosas se forman debido a que las regiones que bordean a las placodas crecen y protruyen formando dos repliegues (**prominencias nasales mediales** y **laterales**) a ambos lados de cada fosa olfatoria (Fig. 4-6.D).

La fosa ótica (auditiva) se invagina por completo, se suelta del ectodermo y se introduce en el mesénquima formando una vesícula epitelial u **otocisto**. Este también produce un relieve, en la superficie lateral del embrión, adyacente al posencéfalo (Fig. 4-6.B).

## Evolución del tubo digestivo. Subregionalización del intestino anterior, medio y posterior. Crecimientos diferenciales. La aparición de nuevos esbozos

### *Intestino anterior*

La Figura 4-7 ilustra esquemáticamente las regiones del tubo digestivo (TD) en la 5ª semana. Al final de la 4ª semana se distinguen en el intestino anterior dos regiones: **(a)** una **cefálica** relacionada con el mesénquima bran-

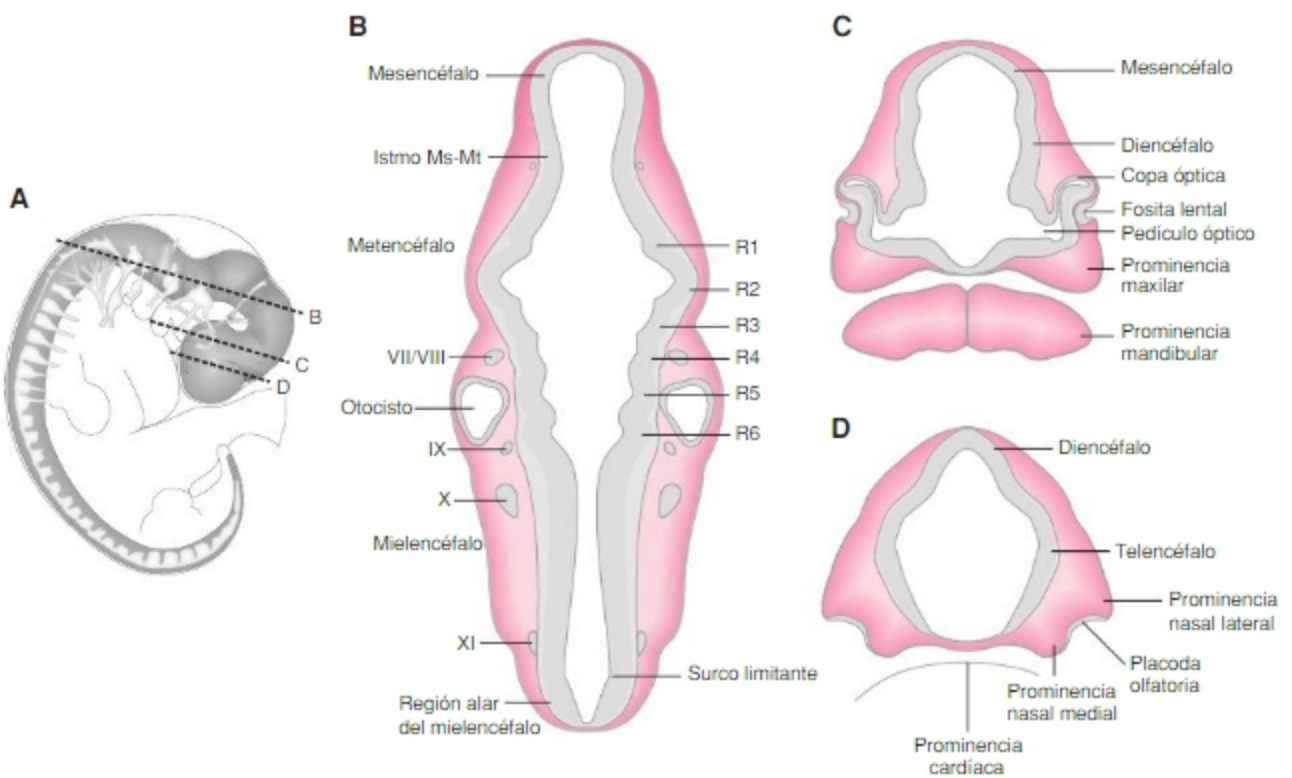


**Fig. 4-6. A.** Representación esquemática del sistema nervioso (5ª SD). Se indican los planos de corte correspondientes a B, C y D. **B, C y D.** Detalles de las estructuras que se pueden identificar en los cortes indicados en A.

Biblioteca Médica Virtual

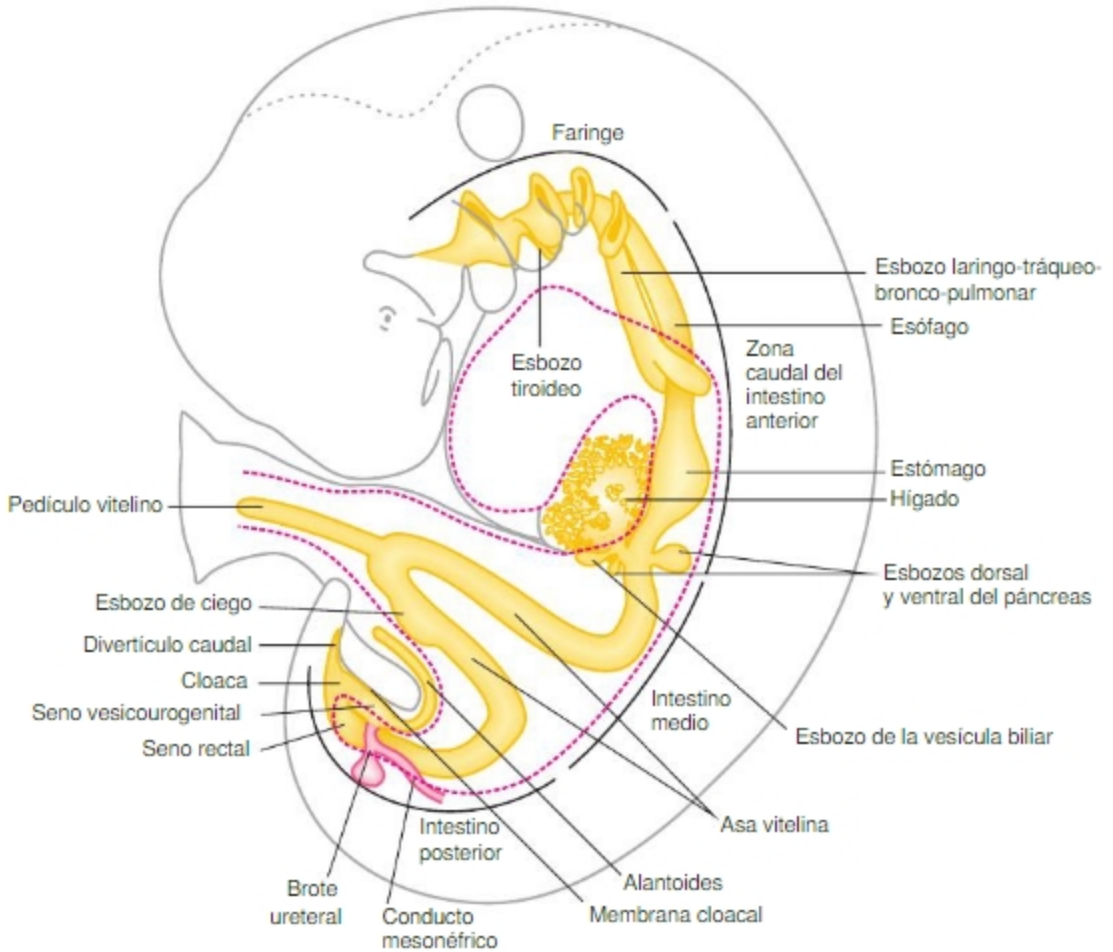


**Fig. 4-7.** Esquema de la anatomía del tubo digestivo (5ª SD). La línea de puntos marca el contorno del celoma embrionario; este posee las regiones pericárdica, pleural y peritoneal.

quial y **(b)** una **caudal** relacionada con el mesénquima esplácnico. (a) En la **región cefálica** del intestino anterior se forman la **faringe** y sus **bolsas faríngeas**. Estas son dilataciones bilaterales de la faringe que se extienden hacia los correspondientes surcos branquiales. En este período comienza el proceso de diferenciación de las bolsas faríngeas. Cada par origina derivados específicos (véase Capítulo 13). En el piso de la faringe se halla el **esbozo de la tiroides**; es un brote hueco, medial, entre la primera y la segunda bolsa. Más caudalmente, está el nacimiento del **esbozo pulmonar** o respiratorio. Probablemente la porción más cefálica del esófago también deriva de la región cefálica del intestino anterior. (b) La **región caudal** del intestino anterior presenta ahora varias regiones: la porción caudal del **esófago**, el **estómago**, el **asa duodenal**, y varios esbozos de órganos anexos al TD (**esbozos pancreáticos dorsal** y **ventral**, del **hígado**, de la **vesícula biliar** y **vías biliares** [colédoco y cístico]). El esbozo dorsal del páncreas se considera el límite entre los intestinos anterior y medio.

## *Intestino medio*

El intestino medio también ha sufrido un importante crecimiento. Ha crecido mucho en longitud y ahora se dispone como una delgada asa (**asa vitelina**) en cuyo vértice se encuentra el pedículo vitelino que lo mantiene en comunicación con el saco vitelino (véase Fig. 4-7). El punto de inserción de dicho pedículo permite describir en el asa una porción **previtelina** y una **posvitelina**. En esta última ha aparecido el **esbozo de ciego** y **apéndice cecal**. El asa vitelina ha iniciado un proceso de **rotación** y elongación que conduce a la formación del **intestino delgado** y parte del **grueso**. Debido a la rotación la región previtelina se ubica a la derecha y la posvitelina a la izquierda de la línea media.

Biblioteca Médica Virtual

### *Intestino posterior*

El intestino posterior se extiende desde el portal intestinal posterior hasta la membrana cloacal. Su porción terminal se encuentra dilatada formando la cloaca. Ésta se comunica con el alantoides y presenta un pequeño divertículo en dirección al apéndice caudal. En la 5ª semana se inicia el **tabicamiento de la cloaca** por medio de una lámina mesodérmica, el septum **urorrectal**, que se forma en el ángulo comprendido entre el alantoides y el intestino posterior. El *septum* crece en sentido caudal, hacia la membrana cloacal, dividiendo la cloaca en dos compartimentos: uno dorsal (**seno rectal**) y uno ventral (**seno vésico-urogenital**). Dichos senos originan, respectivamente, el recto y la vejiga-uretra. El tabicamiento se completa recién en la 7ª semana, cuando el *septum* contacta con la membrana cloacal y se fusiona con ella (SC El tabicamiento de la cloaca como resultado de crecimiento diferencial). El conducto de Wolff queda desembocando definitivamente en el seno urogenital (véase Fig. 4-7).

## Evolución del sistema circulatorio

### *Evolución del corazón*

El crecimiento diferencial del corazón introduce cambios en su forma externa e interna. Los cambios en su forma externa se aprecian en la Figura 4-8. El asa cardíaca en forma de "S" muy pronunciada llena la cavidad pericárdica. En este período aumentan mucho los volúmenes del **ventrículo** y del **bulbo,** que quedan separados por un surco profundo. Con el crecimiento ulterior, el surco se hará menos nítido hasta desaparecer. La torsión hace que el bulbo y el ventrículo se amolden uno al otro y pasen a ocupar la cara ventral del corazón. La torsión también hace que estas dos cavidades pasen a una posición caudal respecto de las aurículas (Fig. 4-8.A-C). Las **aurículas primitivas** se fusionan formando una aurícula común. Esta crece lateralmente y sus **regiones derecha** e **izquierda** sobresalen a ambos lados del bulbo cardíaco. Los **senos venosos** derecho e izquierdo que se encontraban en el *septum transversum* se desplazan en sentido cefálico y dorsal, se introducen en el celoma pericárdico y se ubican en posición dorsal a las aurículas. Los senos venosos se fusionan parcialmente; las prolongaciones sinusales derecha e izquierda, donde desembocan las venas, permanecen sin fusionarse. Excepto por estas prolongaciones, el corazón es un tubo único. Desde fines del período somítico, se produce un desplazamiento "hacia la derecha" del flujo de sangre que ingresa en el seno venoso. Ello produce un mayor desarrollo de la porción derecha del seno y una disminución gradual de la izquierda. Desde fines del período somítico, (PS), se inician también cambios importantes en la superficie interna del corazón. Los repliegues del endocardio generan un conjunto de tabiques que crecen en regiones definidas del corazón y contribuyen a delimitar las cuatro cavidades (dos aurículas y dos ventrículos definitivos) del corazón, los orificios que las comunican y las auriculoventriculares. El proceso global de generación de tabique y definición de las cavidades definitivas se denomina **tabicamiento cardíaco**. Este proceso será tratado en detalle en el Capítulo 5. Mientras ocurren estos cambios, el corazón desciende gradualmente desde los niveles segmentarios 3°-9° (fines del PS) hasta los niveles 8°-15° (fines de 5ª SD).

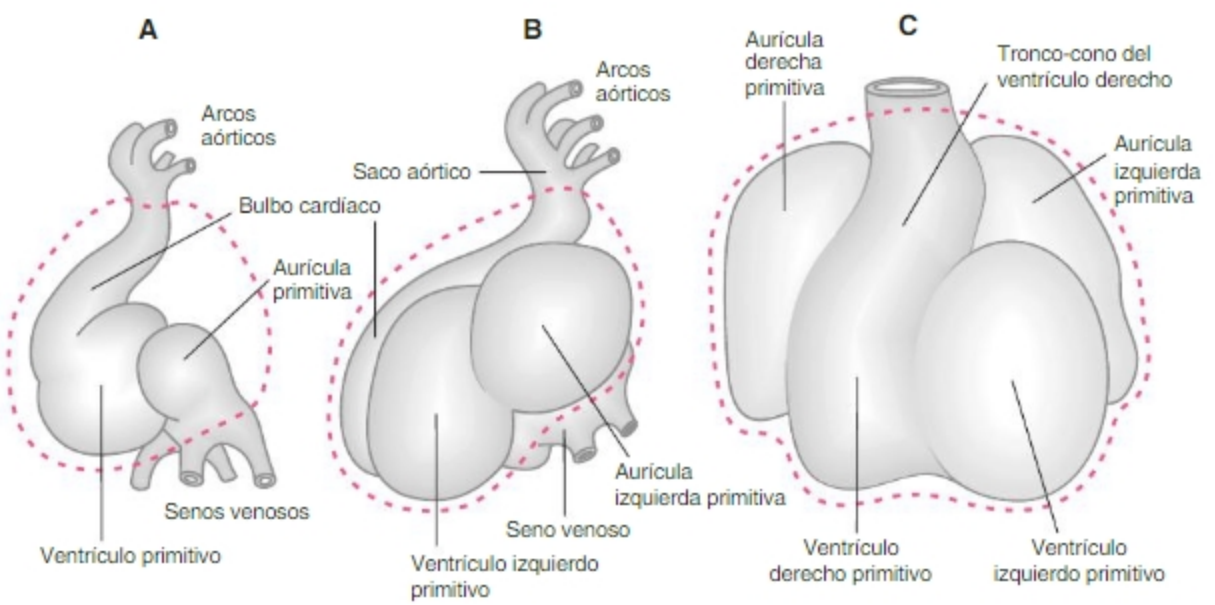


Fig. 4-8. Esquema de la anatomía del corazón. A. Vista lateral izquierda del corazón de PS. B. Vista lateral izquierda del corazón de 5ª SD. C. Vista frontal del corazón de fines de la 5ª SD. La línea de puntos marca el contorno del celoma pericárdico.

Biblioteca Médica Virtual

## Evolución del sistema arterial

La Figura 4-9 ilustra esquemáticamente las principales arterias presentes al final de la 5ª SD. El bulbo cardíaco presenta una dilatación terminal fuera del celoma pericárdico, el **saco aórtico**, de donde nacen los arcos aórticos (véase Fig. 4-8.B). Los arcos aórticos 1° y 2° se han desprendido de las aortas dorsales. Los arcos 3°, 4° y 6° se encuentran bien desarrollados. A partir del 6° par de arcos se han formado por brotación las dos arterias **pulmonares** primitivas. De las **aortas dorsales** nacen lateralmente las arterias **intersegmentarias** que irrigan los diversos segmentos corporales. Las aortas dorsales, pares a la altura de la faringe, se fusionan en una aorta única y medial al nivel de las 8ªs arterias intersegmentarias. Entre las arterias intersegmentarias cervicales se han producido anastomosis que formarán las arterias **vertebrales** derecha e izquierda. Estas dos arterias se fusionan cefálicamente en la región ventral al posencéfalo y forman un vaso medial, la arteria **basilar**. Las ramas de esta empiezan a fusionarse con ramas de las aortas dorsales (futuras **carótidas internas**) y se inicia la formación del **círculo arterial cerebral** (polígono de Willis). Este polígono arterial garantiza una abundante irrigación al encéfalo. Las ramas ventrales de la aorta medial originan la arteria que formará el tronco **celíaco** y las arterias **vitelina** y **umbilical**. Estas arterias empiezan a aumentar su calibre y el grosor de sus paredes. La arteria umbilical lleva al corion la sangre venosa que realiza los intercambios de desechos/nutrientes y $CO_2/O_2$. Las otras arterias llevan sangre con nutrientes y $O_2$ al tubo digestivo.

## Evolución del sistema venoso

La Figura 4-10 ilustra esquemáticamente las principales venas presentes al final de la 5ª SD. Todos los sistemas venosos desembocan en el seno venoso. De estos, el sistema de las cardinales y vitelinas traen sangre venosa en tanto que las umbilicales traen sangre oxigenada.

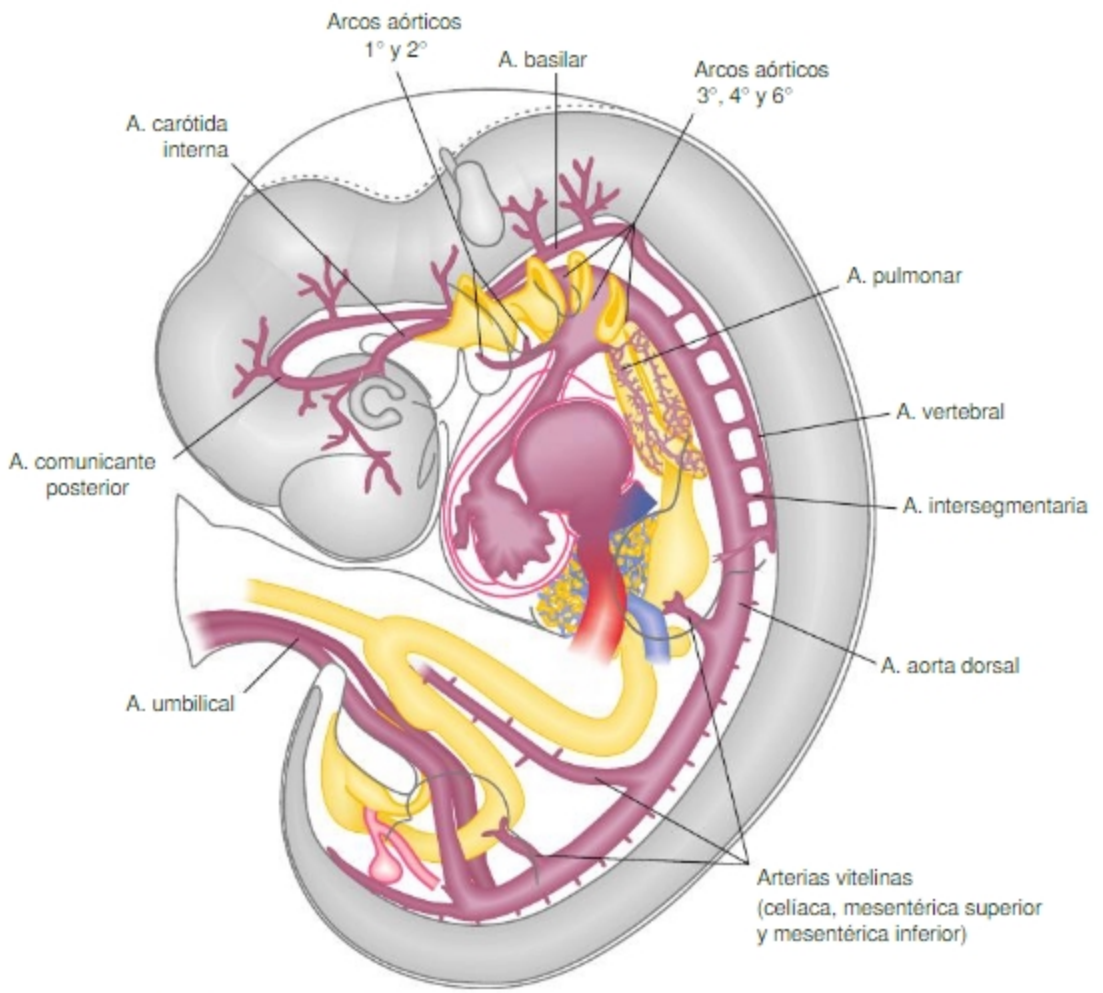


Fig. 4-9. Esquema de la anatomía del sistema arterial (5ª SD). La anastomosis entre la arteria basilar y la arteria carótida contribuye a formar el círculo arterial cerebral (polígono de Willis).

Biblioteca Médica Virtual

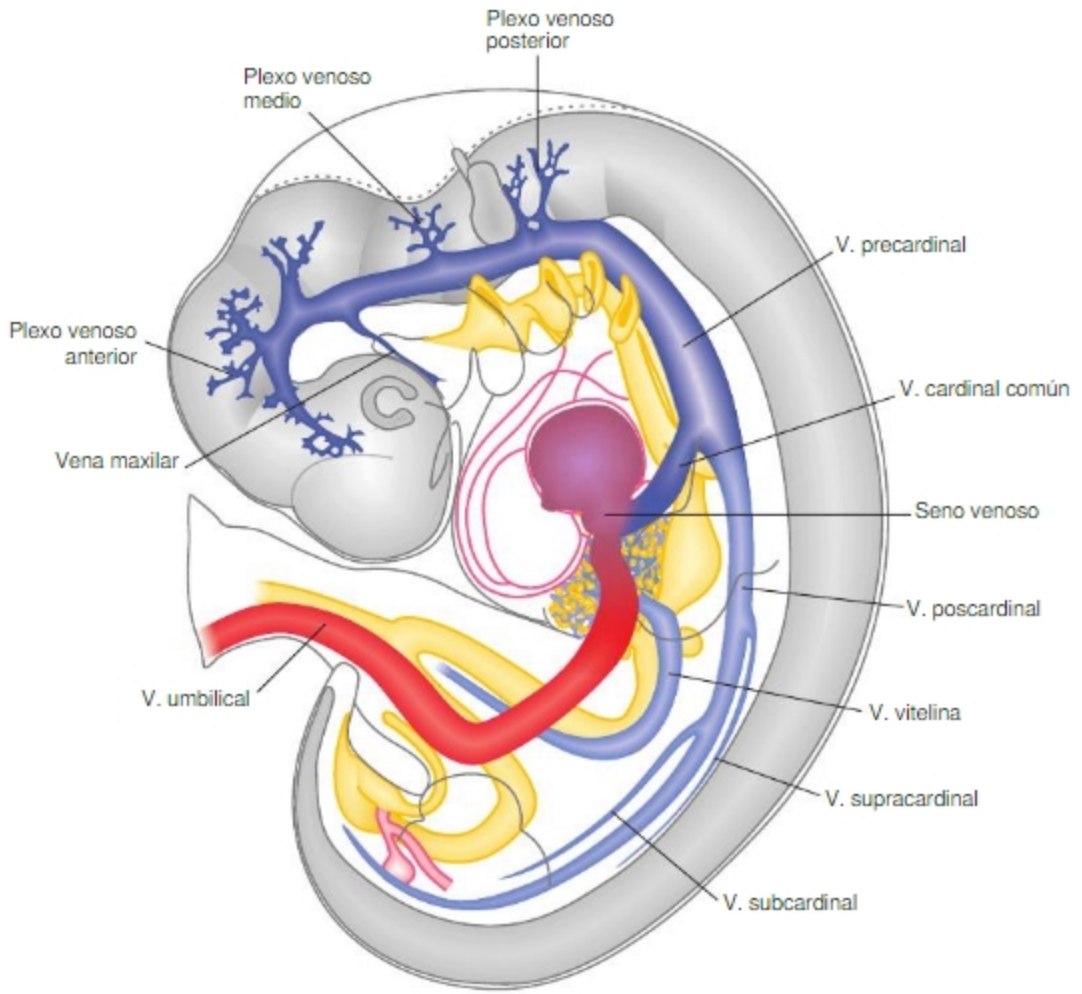


**Fig. 4-10.** Esquema de la anatomía del sistema venoso (5ª SD). Si bien las venas supracardinales aparecen recién al comienzo de la 7ª SD, se incluyen en este esquema debido a que constituyen la base del desarrollo de las venas definitivas.

- Venas **cardinales**. La sangre llega desde el extremo cefálico del cuerpo, por las cardinales **anteriores** y del extremo caudal por las cardinales **posteriores**. En cada lado del cuerpo, las cardinales anteriores y posteriores confluyen formando la vena cardinal **común** que desemboca en el seno venoso. En la 5ª semana, aparecen vasos venosos tributarios de las cardinales posteriores: 1) el sistema **subcardinal** que recorre la cara interna del mesonefros y 2) el sistema **supracardinal** que drenará la sangre de la pared corporal supliendo las funciones de las cardinales posteriores cuyas porciones distales empiezan a involucionar.
- Venas **vitelinas**. Este sistema, formado por vasos pares, inicia en 5ª semana tres cambios importantes: 1) en su **porción subhépatica** se producen anastomosis entre las vitelinas derecha e izquierda que llevarán a la formación de un nuevo vaso, la vena **porta**; 2) en su **porción hepática** estas venas se ramifican en múltiples vasos pequeños precursores de los **sinusoides** hepáticos; 3) en su **porción suprahepática** se produce un desvío del caudal sanguíneo hacia la derecha. Ello trae como consecuencia la involución gradual de la vena izquierda y el desarrollo de la derecha (conducto **hepatocardíaco**) que contribuirá a formar parte de la **cava inferior**.
- Venas **umbilicales**. En el sistema umbilical, que drena sangre oxigenada desde el corion, también se inicia un desvío de la sangre que da lugar a la involución de la vena derecha. La sangre empieza a circular en su mayor parte por la umbilical izquierda. Esta vena sufre una anastomosis con los vasos vitelinos intrahepáticos. Se forma así un **conducto venoso** (de Arancio) que lleva la sangre desde la umbilical izquierda al conducto hepatocardíaco. En 5ª SD se elabora la vasculatura venosa que permitirá la formación de las dos grandes venas del adulto: las venas cavas inferior y superior. Estos cambios se describen en el Capítulo 5.

Biblioteca Médica Virtual

## Evolución de los aparatos excretor y reproductor. Evolución del mesonefros, el metanefros, el conducto de Wolff y el brote ureteral. Conductos de Müller. El blastema gonadal. Esbozos de los órganos genitales externos

El estado de desarrollo de la cresta urogenital al final de la 5ª SD se ilustra esquemáticamente en la Figura 4-11. La región del cordón nefrógeno correspondiente al **pronefros** es muy delgada debido a su involución. En sentido caudal, las crestas urogenitales forman, en ambos lados del embrión, dos gruesos cordones (el **mesonefros del cordón nefrógeno** y el **blastema gonadal**) que protruyen en el celoma. Las crestas urogenitales derecha e izquierda se ubican a ambos lados del meso del tubo digestivo y definen, en cada lado, dos espacios celómicos (interno y externo) respecto de la cresta (véase Fig. 4-11). El **conducto mesonéfrico** (de Wolff) recorre longitudinalmente el mesonefros, luego se desvía en dirección medial y desemboca en la porción anterior de la cloaca o **seno vésico-urogenital**. En la región del mesonefros, lateralmente al conducto mesonéfrico, aparece una invaginación, a modo de surco longitudinal, del epitelio celómico engrosado que, al cerrarse, forma el **conducto paramesonéfrico** (de Müller). Caudalmente al mesonefros, en la región caudal del cordón nefrógeno (**blastema metanéfrico**) se está iniciando la diferenciación del riñón. Este blastema se condensa en rededor del extremo distal del **brote ureteral** (esbozo de la pelvis renal) que se encuentra dilatado (véase Fig. 4-11). El blastema gonadal, que aún se encuentra en estado bipotencial, está más desarrollado ocupando el lado medial de la cresta urogenital. Para una descripción del tabicamiento de la cloaca véase Capítulo 7. Con respecto a los órganos genitales externos, véanse Región troncal y Capítulo 8.

## Aparatos osteoarticulomuscular y tegumentario del embrión

El **aparato OAM** se encuentra representado en la **región cefálica** por las células del mesénquima cefálico y branquial que, junto a las células del esclerotomo de los somitas occipitales, comienzan a formar condensaciones esqueletogénicas que formarán el cráneo. En

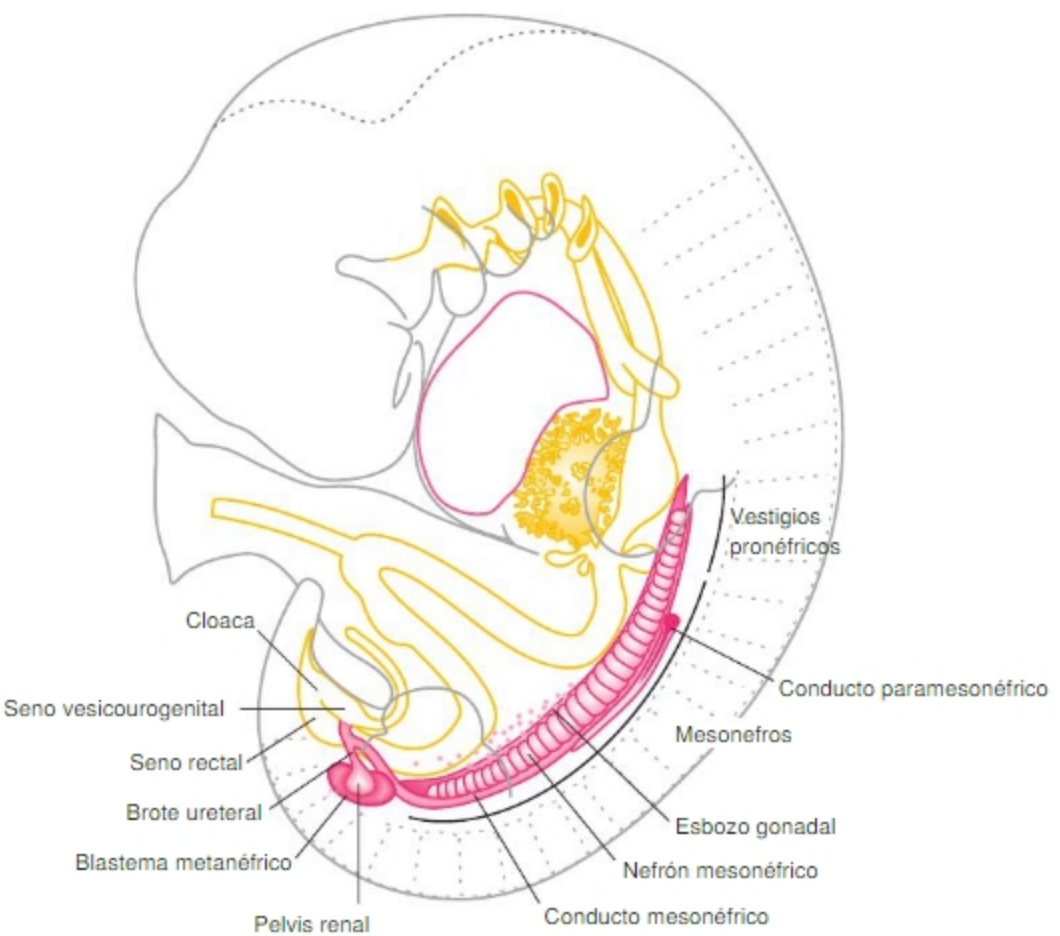


Fig. 4-11. Esquema de la anatomía de los aparatos excretor y reproductor (5ª SD).

Biblioteca Médica Virtual

la **región troncal**, las células del esclerotomo están rodeando al tubo neural y se comienzan a formar los moldes de vértebras y costillas; el dermatomiotomo se segrega en epímero e hipómero (véase Histogénesis: La evolución de los somitas) que comienzan a migrar dorsal y ventralmente, respectivamente. Los esbozos de miembros están formados por blastemas de células del mesodermo lateral cubiertos por ectodermo superficial. A mediados de la 5ª SD, el esbozo es invadido por células provenientes de los somitas y por axones y dendritas provenientes del tubo neural y esbozos de ganglios espinales, respectivamente. La morfogénesis de los huesos del esqueleto apendicular comienza a fines de la 5ª SD con la formación de condensaciones mesenquimáticas en la base y en la región central del esbozo de miembro superior. Para una descripción detallada de todos estos fenómenos, véase Capítulo 14.

El **tegumento** del embrión se encuentra formado por una lámina epitelial de revestimiento (ectodermo epidérmico), precursor de la epidermis, a la cual subyace una capa delgada de tejido mesenquimático, precursor de la dermis. En las **regiones dorsales,** este mesénquima tiene su origen en células migratorias provenientes del dermatomo de los somitas. En la región de la **somatopleura**, el mesénquima está mayoritariamente constituido por células de la hoja somática del mesodermo lateral. En la **región cefálica** está formado por células de la CN.

### Anexos embrionarios. Evolución del corion. El cordón umbilical

El **saco vitelino**, que posee función hematopoyética, tiene su máximo desarrollo durante la 5ª SD. Luego deja de crecer, inicia una gradual regresión y pierde función hematopoyética, que empieza a ser cumplida por el hígado. El **saco amniótico** aumenta de tamaño acompañando el crecimiento del embrión. Este proceso continuará hasta el final del embarazo. Su aumento de tamaño hace que el **celoma extraembrionario** se adelgace. Este celoma terminará desapareciendo. El **corion** inicia un proceso de desarrollo importante, concomitante con el aumento en los requerimientos nutritivos del embrión. Tal crecimiento ocurre sobre todo en la región basal (profunda) del endometrio (**corion frondoso**) que circunda la inserción del **pedículo de fijación**. Este, junto con el pedículo vitelino, han sido envueltos por un manguito del amnios. Dicho proceso conducirá a la formación del **cordón umbilical**. Para una descripción más detallada véase Región troncal: b) la emergencia del cordón umbilical (Fig. 4-3). La región superficial del corion tiene un desarrollo mucho menor y terminará transformándose en el **corion calvo**.

## HISTOGÉNESIS

### Migración de las células de la cresta neural

Durante la 5ª SD, el extremo cefálico y la región branquial sufren cambios morfológicos externos. Estos se deben al crecimiento de estructuras epiteliales profundas y a la aparición de una masa voluminosa de células mesenquimáticas, derivadas de la cresta neural (CN) craneal y de somitómeros craneales, que ocupan el espacio entre el tubo neural y el ectodermo epidérmico. Además de estas dos poblaciones celulares mayoritarias, el mesodermo precordal y la placodas ótica y las epibranquiales también generan células que se invaginan y sufren una transición epitelio-mesenquimática (OSC El origen múltiple y la pluripotencialidad del mesénquima cefálico. El mesodermo paraxil preótico y la cresta neural craneal). Las células de la CN y somitómeros craneales ocupan dichos espacios por proliferación y procesos de migración celular dirigidos. La proliferación celular también participa en la dirección del desplazamiento diferencial de las células migratorias. Por ejemplo, la formación de los relieves de los arcos branquiales es una manifestación anatómica de los procesos de migración dirigidos que, al orientar grandes cantidades de células en una dirección preferencial del espacio, generan flujos transversales que sobreelevan el ectodermo epidérmico suprayacente.

En preparaciones histológicas de la región pueden verse toda la variedad de formas de las células mesenquimáticas que son compatibles con las que exhiben las células en

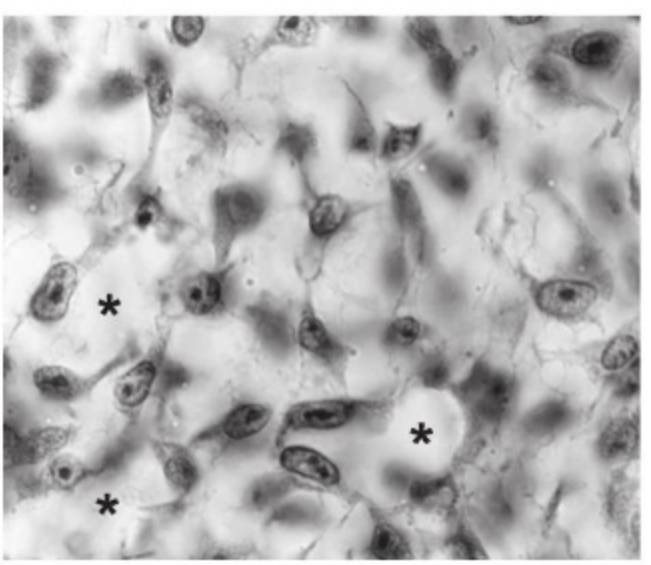

Fig. 4-12. Características histológicas del mesénquima (mesénquima cefálico). Mesénquima laxo, abundante matriz extracelular, células estrelladas con prolongaciones delgadas que contactan con otras células, núcleos de cromatina laxa y nucléolo. Se observan algunos espacios vasculares primitivos. (*) Embrión de pollo de características morfológicas e histológicas similares a las de un embrión humano de aproximadamente 5ª SD. Fotografías reproducidas con autorización de Dra. M. Rapacioli.

AUTOEVALUACIÓN

Biblioteca Médica Virtual

migración (Fig. 4-12). Tal variedad de formas se debe a que las células móviles desarrollan fuerzas interfaciales intensas con la matriz extracelular amoldándose a las formas que ésta ofrece a las células. Las imágenes de células en cultivo migrando sobre un sustrato plano ofrecen imágenes más ilustrativas y fáciles de interpretar (SC Comportamientos moleculares involucrados en la migración celular dirigida).

## Constitución de esbozos de ganglios sensoriales primarios

Grupos de células de las CN se localizan en la zona dorsolateral (entre tubo neural y somitas). Estas células modifican su patrón de expresión de moléculas de adhesión celular; pierden la morfología de células migratorias, detienen su migración, se adosan entre sí y forman masas pluricelulares compactas de forma aproximadamente circular u ovoide, de aspecto epitelioide, agrupadas de a pares en cada segmento corporal. Estas estructuras son esbozos de ganglios sensoriales de nervios craneales y de ganglios raquídeos; algunas de sus células se diferenciarán en neuronas y otras en células gliales. En la 5ª SD, entre estas células pueden ya observarse algunas de mayor tamaño de núcleo grande y pálido de cromatina laxa (las futuras neuronas sensoriales primarias) (Fig. 4-13) y células más pequeñas que representan a las futuras células gliales de los ganglios y también de los nervios periféricos. Las futuras neuronas sensoriales emiten dos prolongaciones: **a)** una en sentido periférico que migra junto con las células del dermatomo de los somitas; éstas son las futuras dendritas que conectarán con los receptores sensoriales periféricos y **b)** una en sentido central que ingresará en el sistema nervioso central; éstas son los futuros axones que llevan información al centro. Junto con las neuritas que crecen a partir de estos esbozos de ganglios, migran también las células de la cresta neural que formarán las células gliales del nervio (células de Schwann). Estas se encargarán de formar las vainas de mielina de las fibras nerviosas (véase Fig. 4-13)

## Organización transversal del tubo neural

En cortes transversales de embriones de 5ª SD se aprecian las regiones correspondientes a las placas del techo, del piso, alares y basales. En correspondencia con cada segmento medular, existe un par de cúmulos de células de CN constituidas como esbozos de ganglio raquídeos.

En las regiones mediales, dorsal y ventral, de la médula espinal existen células altas y delgadas no neurales que forman las placas del techo y piso, respectivamente. La placa del techo posee diferente estructura histológica según la región que se considere. En las regiones en las que formará plexos coroideos, el epitelio es muy delgado

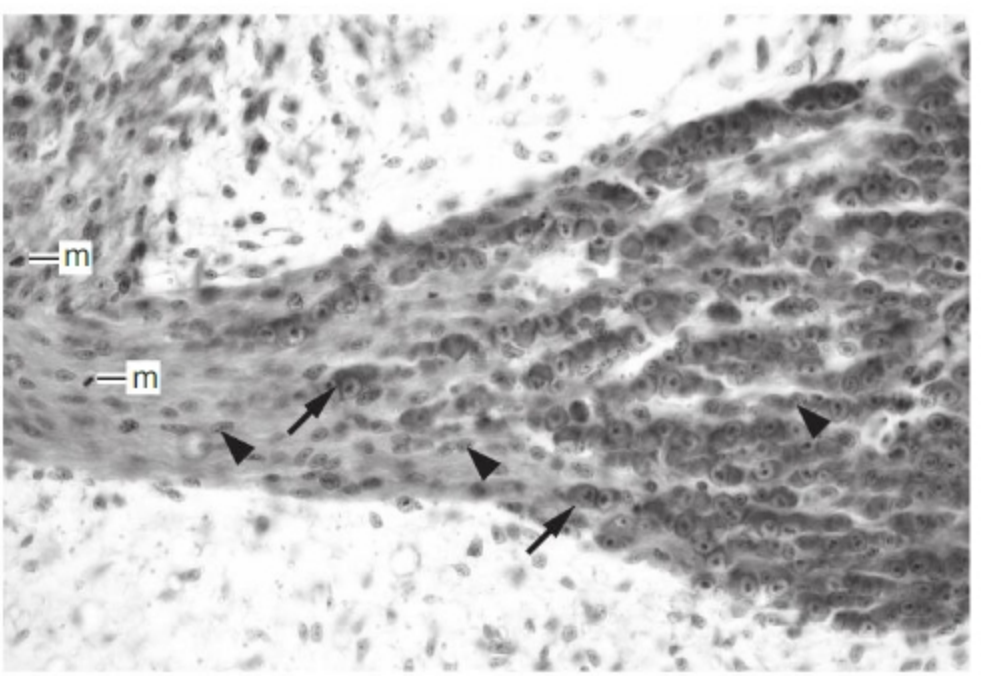


Fig. 4-13. Aspecto de un ganglio sensorial primario en diferenciación (ganglio del trigémino). Se observan hileras y acúmulos de neuronas sensoriales primarias en diferenciación, y células gliales (de Schwann). Estas son abundantes y fácilmente visibles en la zona donde nace un haz de axones. Pueden observarse también células mesenquimáticas aplanadas rodeando el ganglio y algunas que se introducen en la periferia de este (probables precursoras de vasos sanguíneos). Flechas: neuronas; cabezas de flecha: células gliales; m: mitosis. Ganglio del trigémino, embrión de pollo de 6 días. Fotografías reproducidas con autorización de Dra. M. Rapacioli.

Biblioteca Médica Virtual

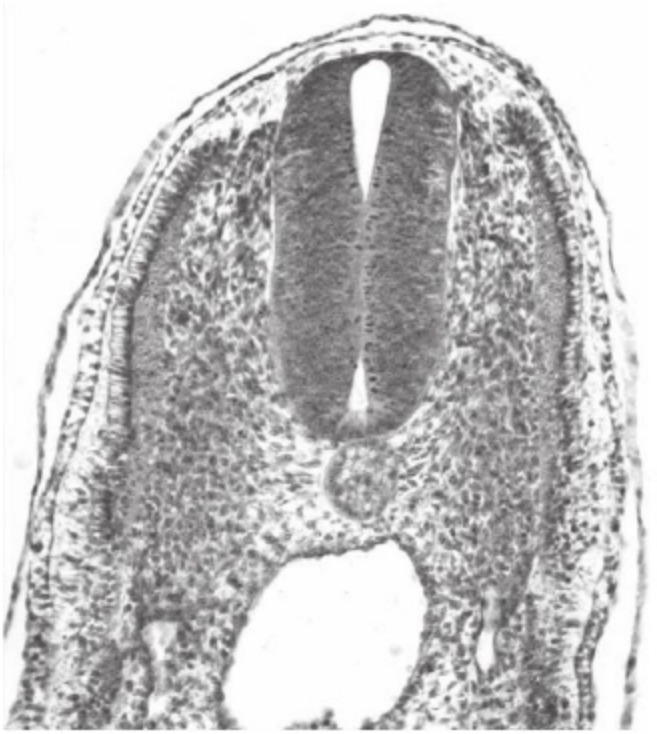

Fig. 4-14. Región dorsal de un corte transversal de embrión de pollo equivalente a un embrión humano de 5ª-6ª SD. Se observa el amnios rodeando el embrión. El ectodermo posee diferente grosor y estructura dependiendo de la región considerada. En la zona media se observan el tubo neural, la notocorda y las aortas dorsales fusionándose. En el tubo neural, alta actividad proliferativa, engrosamiento de la pared que oblitera parcialmente el epéndimo. A los lados del tubo neural, un ganglio sensorial. En los somitas, el esclerotomo ha sufrido transición E-M; sus células se hallan migrando hacia la notocorda. El dermato-miotomo presenta aún aspecto epitelial. Corrientes del miotomo se desplazan en sentido ventral. El mesénquima del esclerotomo rodea también íntimamente la aorta; algunas de sus células se introducen y pasan a formar parte del vaso. Fotografías reproducidas con autorización de Dra. M. Rapacioli.

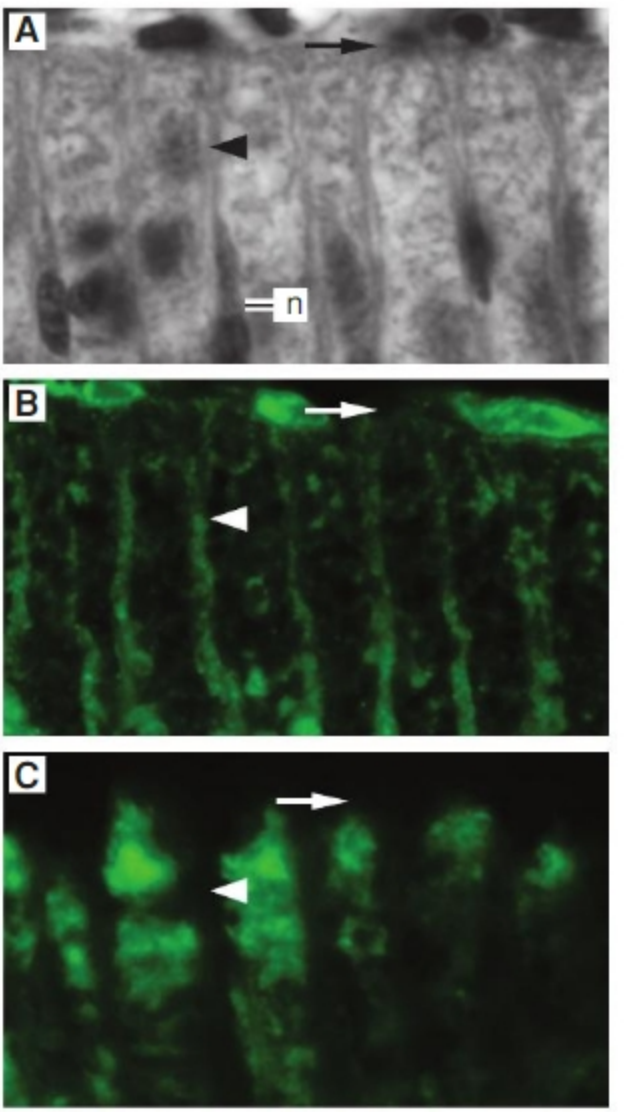


Fig. 4-15. Zona marginal de la porción alar del mesencéfalo en desarrollo (embrión de pollo; 6 días; aproximadamente equivalente a embrión humano de 5ª-6ª SD). A. Hematoxilina-eosina. Las cabezas de flecha señalan prolongaciones basales de células neuroepiteliales dispuestas radial y periódicamente. Los puntos ubicados entre las prolongaciones de las células neuroepiteliales son axones seccionados transversalmente. Flecha: membrana limitante externa. n: neurona en migración radial. B. Inmunohistoquímica anti-Notch1 (receptor transmembrana expresado por células neuroepiteliales; marcador de célula en proliferación). C. Inmunohistoquímica anti-β-III-tubulina (marcador de neurona en diferenciación y axones) ilustra fascículos de axones cortados transversalmente que transcurren por la zona marginal entre las prolongaciones basales de las células neuroepiteliales (flecha: zona negativa que no expresa β-III-tubulina). Fotografías reproducidas con autorización de Dra. M. Rapacioli.

(techo del IV ventrículo del posencéfalo y techo del III ventrículo del diencéfalo). Los plexos coroideos tienen como función producir líquido cefalorraquídeo y la presión que este líquido ejerce sobre las paredes del tubo neural (TN) tiene efecto morfogenético. La intensidad de dicha presión depende del balance entre la velocidad de producción y reabsorción de líquido cefalorraquídeo. En otras regiones, la placa del techo origina comisuras que permiten el pasaje de axones entre los lados derecho e izquierdo. Estas distintas regiones desde temprano evolucionan diferentemente y adquieren diferente estructura.

Desde el mesencéfalo, en sentido caudal, las paredes laterales del tubo neural están surcadas por el surco limitante que separa las placas alares dorsales y las basales ventrales. Estas placas están definidas por la presencia de neuronas jóvenes posmitóticas, recién nacidas, que se acumulan en el intersticio entre las células neuroepiteliales (véase Fig. 4-17.B). En ambas placas, las figuras mitóticas se ubican cerca de la luz (sobre la membrana limitante interna) (Fig. 4-14, véanse Figs. 4-16, 4-17.B y 4-21 ). Un poco más superficialmente se observan conjuntos de células de mayor tamaño que corresponden a las primeras neuronas en diferenciación. La zona más superficial o **zona marginal** está ocupada por prolongaciones de células neuroepiteliales y de neuritas de las primeras neuronas en diferenciación (Fig. 4-15).

Biblioteca Médica Virtual

## Evolución de los somitas. Migración de sus componentes y formación de mesénquima. Asociación del dermatomo y el ectodermo. Asociación del miotomo y la somatopleura

La fase epitelial del mesodermo paraxil troncal (somitas) es efímera. Las células de los somitas reingresan en la fase mesenquimática, pierden sus contactos, se desagregan y migran a los lugares del embrión donde se diferenciarán y originarán tejidos definitivos (Figs. 4-14, 4-16; véanse Figs. 3-25 y 3-26) (SC La subregionalización y la potencia evolutiva múltiple de las regiones del somita; SC Vías de señalización y factores de transcripción involucrados en la compartimentación del somita y su ulterior evolución).

En cortes transversales puede observarse cómo la región correspondiente al esclerotomo se dirige hacia la notocorda; allí empieza a agregarse como láminas concéntricas de células mesenquimáticas aplanadas. Las regiones dorsales y laterales correspondientes al dermatomo y miotomo perduran más tiempo como estructuras epiteliales. Las células del dermatomo se esparcen bajo la superficie basal del ectodermo epidérmico con las que se asocian y forman las poblaciones precursoras de epidermis y dermis (Figs. 4-17.B y 4-18.C). En este estado, la piel está representada por el epitelio epidérmico biestratificado (una capa basal cúbica y una superficial plana) y las células del dermatomo forman una capa delgada de células mesenquimáticas aplanadas debajo de la epidermis (Fig. 4-17.B).

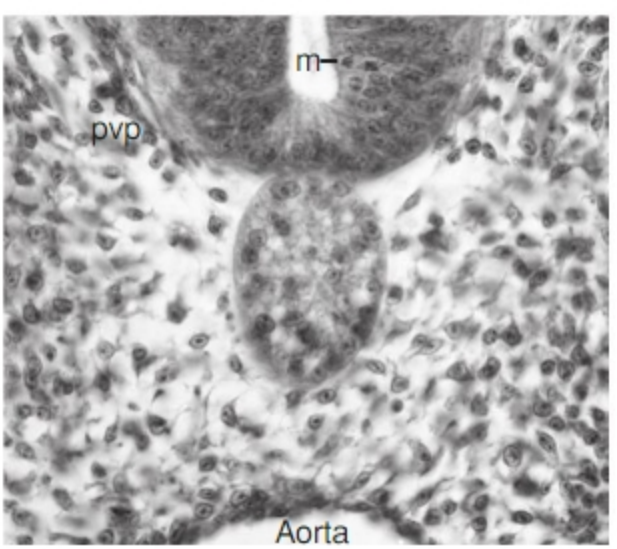


FIG. 4-16. Detalle de la región axial. En el centro, la notocorda ya se halla rodeada de células migratorias del esclerotomo que tienen el aspecto de un mesénquima de aspecto laxo. Algunas de estas células se adosan a la pared dorsal de la aorta. La notocorda se halla aún fuertemente unida a la placa del piso, formando la notoplaca. A ambos lados de la placa del piso, parte de las placas basales con células en proliferación. El mesénquima adosado al tubo neural está formando el plexo vascular perineural (pvp). m: mitosis. Fotografías reproducidas con autorización de Dra. M. Rapacioli.

Las células del miotomo se segregan en dos poblaciones celulares: a) una de ellas, el **epímero**, constituirá una población de localización epiaxial y la otra b) el **hipómero** formará una población hipoaxial. Estas últimas migran en sentido ventral e invaden la somatopleura. Mientras esto ocurre, gracias al aporte de células de los somitas, la somatopleura adquiere un mayor grosor y se va diferenciando. Esto se debe a que las células de los somitas son necesarias para la diferenciación de la piel. Las regiones de la somatopleura no invadidas por células de los somitas poseen una estructura similar al amnios: dos capas de células muy aplanadas: una superficial correspondiente al ectodermo epidérmico y una profunda correspondiente al mesénquima somático (Fig. 4-17.A). La importancia de las células mesenquimáticas de origen extrasomático puede advertirse comparando las características del ectodermo en las regiones invadidas por mesénquima branquial, dermatomo y miotomo con las regiones que aún no han sido invadidas por dichas células (Fig. 4-18).

## Emisión de axones y migración del dermatomo y miotomo

Simultáneamente con la migración de las células del dermatomo (que originará receptores periféricos de la piel) y del miotomo (que originará miocitos), migran también las neuritas que se diferenciarán en las dendritas y axones que inervarán dichas estructuras. Esta es la principal razón por la que, aun en el estado adulto, existe una correspondencia bastante precisa entre niveles segmentarios de origen de dendritas y axones y localización de los blancos por ellos inervados. Antes de que las poblaciones celulares mencionadas abandonen su nivel segmentario, las futuras neuronas sensoriales (esbozos de ganglios) y neuronas eferentes (placas basales) emiten sus neuritas. Los extremos de crecimiento de estas neuritas se desplazan junto con sus futuras células blanco (diana). El crecimiento de las neuritas es resultado de un proceso de migración. Las neuritas en crecimiento poseen en su extremo una estructural diferenciada denominada **cono de crecimiento**. Los conos de crecimiento realizan un proceso en todo similar al conocido como migración celular dirigida que está guiada por interacciones con componentes de la matriz extracelular (SC Bases celulares y moleculares de la neuritogénesis. El comportamiento del cono de crecimiento anoxal). Los nervios poseen el aspecto de fascículos de fibras muy delgadas eosinófilas entre las cuales se ven núcleos alargados de cromatina laxa. La presencia de tales núcleos se debe a que simultáneamente con el crecimiento de las futuras fibras sensitivas y motoras migran también, guiadas por los mismos estímulos, las células de la cresta

Biblioteca Médica Virtual

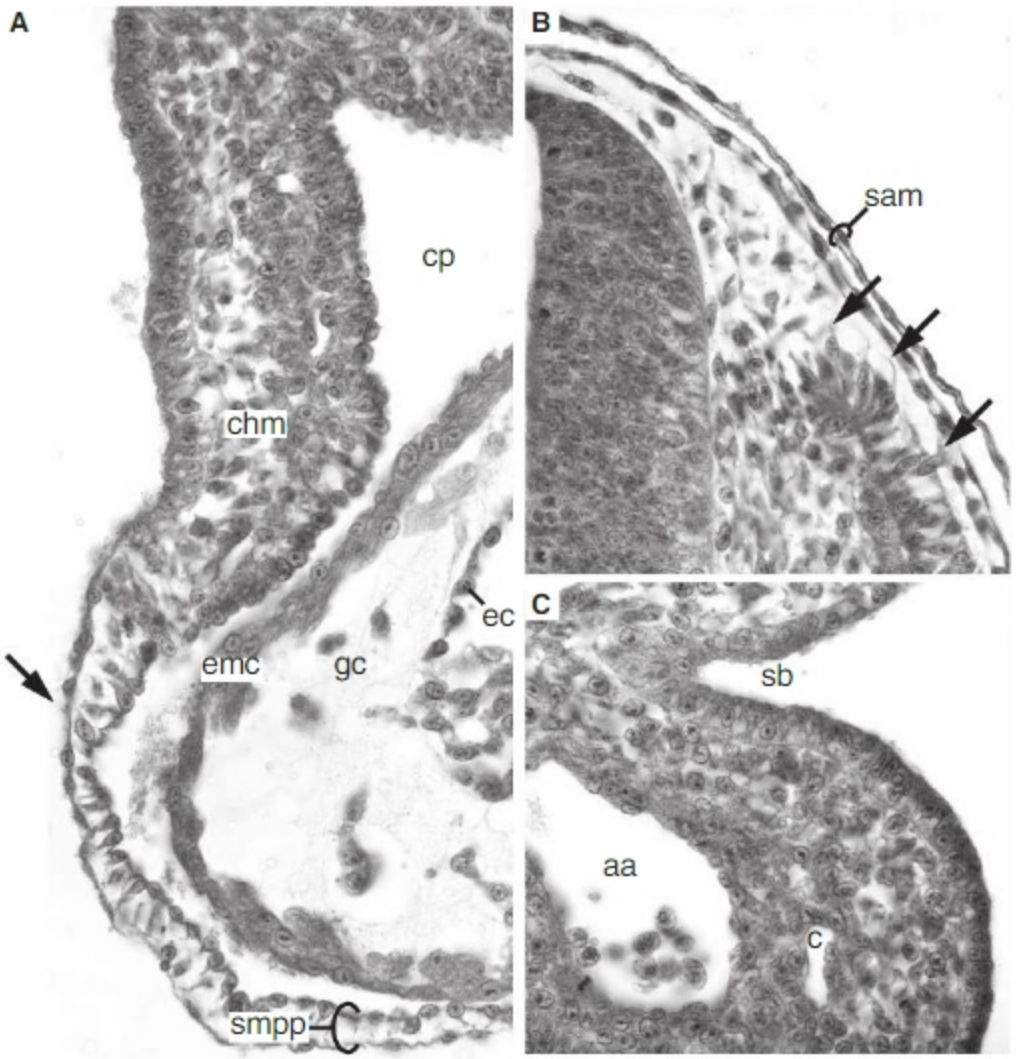


**Fig. 4-17. A.** Ilustra la invasión de la somatopleura torácica (prominencia cardíaca) por el hipómero de un somita torácico. La flecha indica hasta dónde llegó la invasión. La zona no invadida posee la estructura de la somatopleura primitiva (dos capas delgadas: ectodermo y hoja somática del mesodermo lateral). Nótese el cambio producido en el ectodermo y en la hoja somática en relación con el ingreso de células de los somitas. cp: celoma pericárdico; emc: epitelio miocardiocitogénico; gc: gelatina cardíaca; ec: endocardio; smpp: somatopleura primitiva; chm: células del hipómero del miotomo. **B.** Invasión del dorso del embrión por células del dermatomo. Células del labio dorsal del dermatomo y de la superficie basal de este (flechas) forman una corriente migratoria que se introduce entre el tubo neural y el ectodermo no diferenciado del dorso del embrión. En la región más lateral, el ectodermo se está diferenciando en dos capas de células, una profunda cúbica y una superficial (peridermo) delgada. La hoja bilaminar que rodea al embrión es el saco amniótico (sam: epitelio ectodérmico no-embrionario y hoja somática no-embrionaria definitiva). En zona profunda o ventricular de la placa alar del tubo neural, se observa proliferación celular; más superficialmente, se acumulan núcleos de neuronas jóvenes posmitóticas. En la superficie del tubo neural, desprovisto de mesénquima, aún no se han formado espacios vasculares del plexo perineural. **C.** Detalle de la organización histológica de un arco branquial. El mesénquima branquial condensado bajo el epitelio ectodérmico engrosado es una manifestación estructural de interacciones e-m. Compárese con el mesénquima y el ectodermo de distintas regiones embrionarias. aa: arco aórtico; c: capilar en formación; sb: surco branquial. Fotografías reproducidas con autorización de Dra. M. Rapacioli.

neural que originarán a las células gliales de estos nervios (véanse Figs. 4-13 y Fig. 4-19). Dado que las fibras que van al frente del proceso de migración realizan un comportamiento exploratorio con cierta aleatoriedad y que los más atrasados realizan un comportamiento de seguimiento de las primeras, en general las fibras de los extremos de los nervios en crecimiento poseen una distribución más amplia que el resto del nervio. Por ello, en general el extremo se encuentra típicamente ensanchado en forma de abanico (véase Fig. 4-19).

## Invaginación de placodas y formación de vesículas. Formación de las prominencias nasales. Aporte de células al mesénquima branquial y a los ganglios sensoriales

La invaginación de las placodas es el resultado morfogenético global de fenómenos locales de cambio de forma celular y de fuerzas de adhesión interfacial diferencial en-

Biblioteca Médica Virtual

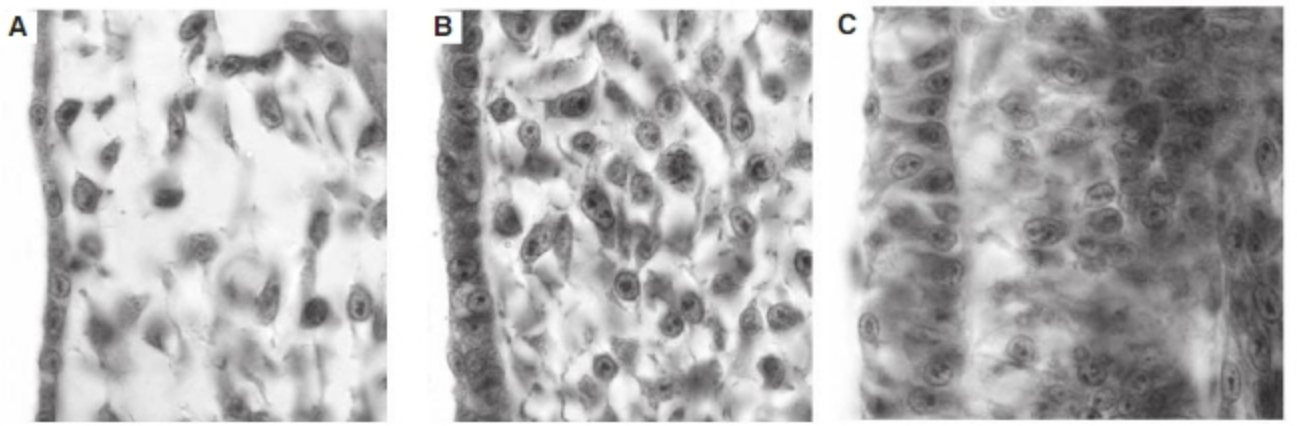


**Fig. 4-18.** Las fotografías ilustran diferentes formas de organización del mesénquima en diferentes regiones del embrión y los cambios asociados que sufre el ectodermo como consecuencia de las interacciones e-m. **A.** Región dorsal del extremo cefálico. **B.** Región lateral del extremo cefálico. **C.** Zona lateral de un somita que está sufriendo una transición e-m y liberando células hacia la superficie basal del ectodermo. Fotografías reproducidas con autorización de Dra. M. Rapacioli.

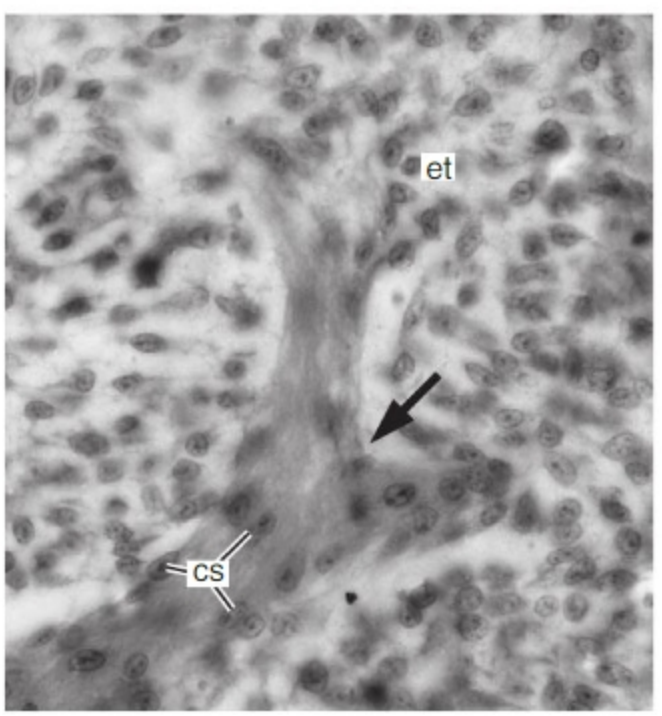


**Fig. 4-19.** Fascículo de axones creciendo en el mesénquima acompañando la migración de las células del miotomo de un somita. El fascículo se ha bifurcado (flecha). Uno de ellos está contenido en el plano de corte y se ve la expansión terminal (et) que realizan los conos de crecimiento en el extremo de crecimiento del nervio. El extremo de crecimiento del otro fascículo está fuera de la sección. Junto con los axones migran células de cresta neural que originan las células de Schwann (cs) que forman las vainas de mielina. Fotografías reproducidas con autorización de Dra. M. Rapacioli.



**Fig. 4-20.** La fotografía ilustra la invaginación de la placoda lenticular junto con las hojas interna y externa de la copa óptica. Este proceso morfogenético es dependiente de los cambios de forma de las células de dichos epitelios y de la fuerza de adhesión entre ellos. Fotografías reproducidas con autorización de Dra. M. Rapacioli.

Biblioteca Médica Virtual

tre células y entre células y lámina basal. Los CCD y CMD involucrados son similares a los analizados en relación con el cierre del tubo neural, con algunas peculiaridades. En el caso de la invaginación de la **placoda lenticular**, las fuerzas de adhesión entre las superficies basales de la placoda y del neuroepitelio de la vesícula óptica desempeñan un papel regulador importante (Fig. 4-20). El proceso se altera si experimentalmente se desprenden ambos epitelios. En el caso de las **placodas olfatorias**, en el proceso de invaginación cumple un papel importante la sobreelevación del epitelio epidérmico que bordea lateral y medialmente las placodas olfatorias. En la sobreelevación del ectodermo, tiene un papel importante la alta tasa proliferativa de las células del mesénquima cefálico que rodea la placoda. Estas células (mesenquimáticas y ectodérmicas) originan las prominencias nasales laterales y mediales (Fig. 4-21).

Algunas células del epitelio de las placodas abandonan el compartimento epitelial y pasan al mesénquima. Algunas de estas células se incorporan luego a algunos ganglios de nervios craneales como por ejemplo la masa ganglionar estato (vestibular)-acústico (auditivo)-facial formada por células provenientes de la **placoda ótica**, y las **placodas epibranquiales**. Algunas otras células de estas placodas pasan a integrar la población mesenquimática de la región. Otras células se incorporan al SNC como por ejemplo las células productoras de GnRH que se originan en la placoda olfatoria; estas migran radialmente dentro de la placoda y luego utilizan como sustrato a axones de los nervios terminal y vomeronasal e ingresan en el SNC. La **placoda hipofisaria** se forma a partir de la región medial del reborde neural anterior, durante el PS se invagina y forma la bolsa de Rathke.

## Histogénesis del tubo digestivo

Diversas regiones del tubo digestivo poseen en 5ª SD diferentes características histológicas (☞SC *Patterning* del tubo digestivo I: la regionalización céfalo-caudal del tubo digestivo). La **región faríngea** se caracteriza por poseer una luz muy amplia, expandida en sentido lateral. El revestimiento epitelial es muy delgado en la región dorsal en la que prácticamente no realiza interacciones epitelio-mesenquimáticas y bastante más alto en las regiones laterales correspondientes a las bolsas faríngeas y en la línea media ventral, sobre todo en la zona donde nacen los esbozos de la tiroides y del pulmón. En dichas regiones el epitelio es alto y las células mesenquimáticas se presentan muy condensadas. Esta es una característica típica en todas las regiones de formación de esbozos.

En la **región esofágica** la luz es muy estrecha (o no existe, ya que está pasando por una fase maciza) y se encuentra rodeada de una gruesa capa de mesénquima visceral. La región dorsal al epitelio de dicho mesénquima

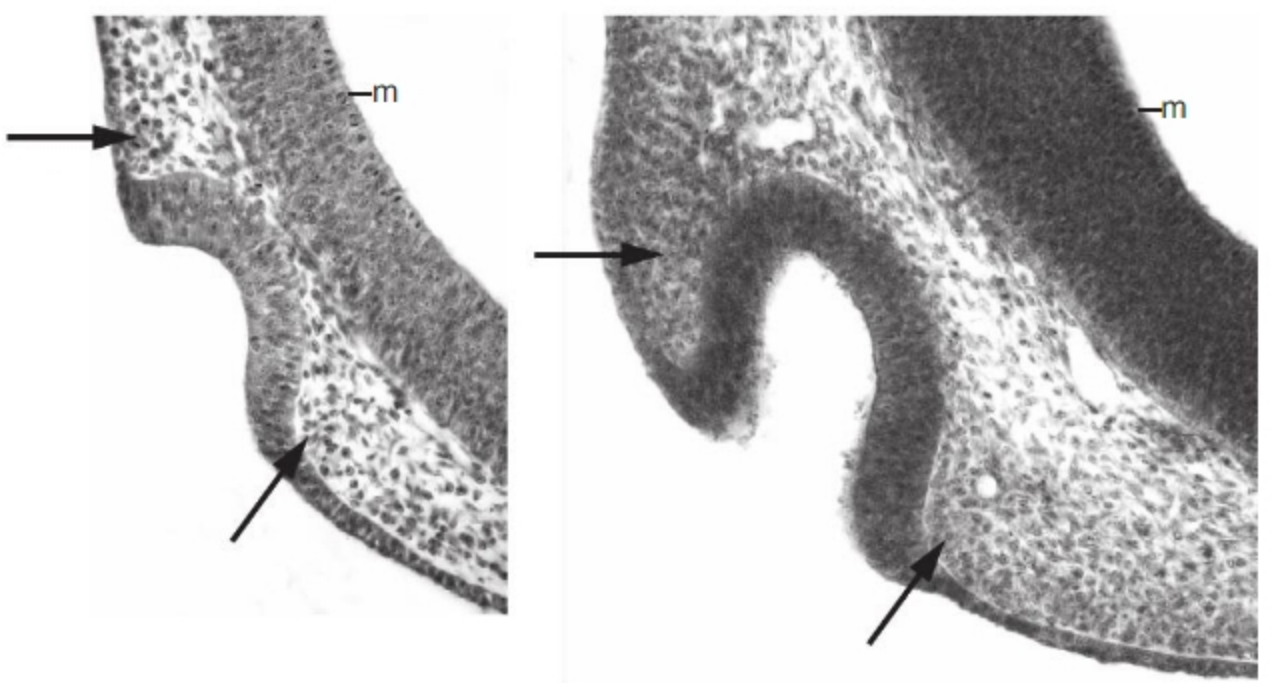


Fig. 4-21. Invaginación de la placoda olfatoria. El proceso implica cambios de forma celular en el epitelio. La generación de zonas de alta tasa proliferativa en el mesénquima de los bordes de la placoda genera zonas de alta densidad celular (flechas) y elevaciones del ectodermo que contribuyen a la invaginación. m: figuras mitóticas sobre la membrana limitante interna del tubo neural. Fotografías reproducidas con autorización de Dra. M. Rapacioli.

Biblioteca Médica Virtual

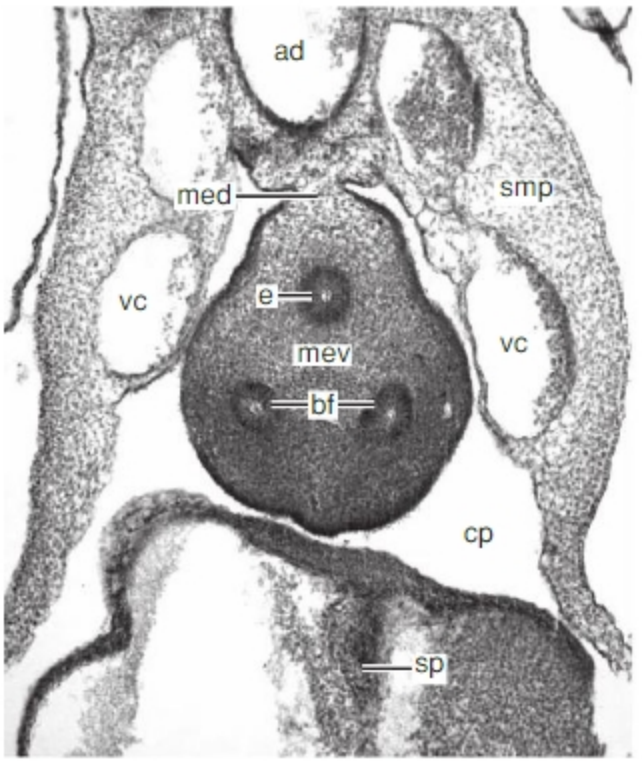


**Fig. 4-22.** Corte transversal de la región torácica del embrión. En la línea media se observan la aorta dorsal (ad) y el esófago (e) unido por su meso dorsal (med) a la pared. El mesoesófago ventral (mev) se halla expandido debido a la intensa proliferación del mesénquima alrededor de los esbozos de los dos bronquios fuentes (bf). Ventralmente al mesoesófago ventral se ven las aurículas tabicadas por el *septum primum* (sp). En la somatopleura (smp) que está siendo invadida por mesénquima somítico se ven las venas cardinales (vc). Cp: celoma pericárdico. Fotografías reproducidas con autorización de Dra. M. Rapacioli.

corresponde al mesoesófago dorsal y la región ventral, al mesoesófago ventral. El mesénquima se encuentra condensado en derredor del epitelio (Fig. 4-22).

Las **restantes regiones** del tubo digestivo, hasta llegar al seno rectal, poseen la estructura típica de un tubo epitelial rodeado del mesénquima visceral. Este forma el meso que lo vincula a la pared dorsal. Es frecuente encontrar regiones del tubo digestivo que carecen de luz y que, en consecuencia, forman un cordón epitelial macizo. Ello se debe a que durante la 5ª SD se inicia en varias regiones la fase maciza del epitelio del tubo digestivo.

En cortes puede observarse el nacimiento de los brotes epiteliales que formarán los esbozos del páncreas y del hígado. El esbozo dorsal del páncreas crece en el mesoduodeno dorsal ya que desde el dorso (notocorda, aorta dorsal y mesénquima dorsal) provienen las señales que lo determinan. El esbozo ventral del páncreas se forma en el meso ventral como consecuencia del alejamiento del endodermo de las señales inhibitorias provenientes del *septum transversum* y mesodermo cardíaco. El esbozo hepático crece en la superficie ventral, cerca del pedículo vitelino, ya que desde el *septum transversum* y el corazón provienen las señales que lo determinan (SC *Patterning* del tubo digestivo II: la compartimentación dorsal-ventral). En este momento, el esbozo hepático está representado por cordones epiteliales que ramifican del primitivo esbozo tubular y entre dichos cordones se ven cavidades vasculares sinusoidales, irregulares y dilatadas, ocupadas por nidos de tejido hematopoyético (Fig. 4-23).

## La diferenciación del mesénquima cefálico y branquial

El mesénquima de las regiones cefálica y branquial posee células de las crestas neurales y somitómeros craneales. Las primeras poseen potencia similar a las del esclerotomo y dermatomo de los somitas troncales. Las segundas originan, entre otros, tejido muscular esquelético. En preparaciones histológicas convencionales, no es posible distinguir estas dos poblaciones celulares; todas las células poseen aspecto mesenquimático. Sí es posible distinguir diversas formas de estructuración de las células mesenquimáticas que dependen de la región que ocupan y de las poblaciones con las que interactúan. Debido a ello, es posible identificar desde temprano diversas formas de organización del mesénquima que originarán distintos tipos de estructuras o tejidos. Las imágenes de las Figuras 4-12, 4-18.A y B, 4-21 muestran estos diferentes aspectos.

En la **región cefálica**, entre el ectodermo superficial y el tubo neural, el mesénquima cefálico comienza su diferenciación en tejido conectivo del cuero cabelludo, cráneo y meninges (Fig. 4-24). Desde mediados del PS, el tubo neural es rodeado por un plexo vascular perineural que a comienzos de la 5ª SD emite ramas que ingresan radialmente en el tubo neural (véase Fig. 4-27). Entre el plexo perineural y la membrana limitante externa comienzan a organizarse células que forman la piamadre. Durante la 5ª SD, el plexo perineural queda dividido en un plexo profundo y uno superficial por un conjunto de células mesenquimáticas laxamente dispuestas. Más tarde, periféricamente al plexo superficial comienza la condensación de células mesenquimáticas que formarán la duramadre, superficialmente aparecen condensaciones que formarán el cráneo. Entre este mesénquima esqueletogénico y el ectodermo epidérmico, el mesénquima que formará la dermis se organiza en una zona profunda laxa y una superficial más densa (véase Capítulo 14).

En la **región branquial** comienza la formación de condensaciones mesenquimáticas que originarán cartílagos. Por ejemplo, en la zona central de la prominencia mandibular a principios de la 5ª SD comienza la agrupación de un conjunto de células fusiformes y poliédricas, hacia mediados de la 5ª SD se constituye el cartílago de Meckel como una agrupación densa de células pequeñas claramente separadas del mesénquima adyacente (véanse Capítulos 13 y 14).

Biblioteca Médica Virtual

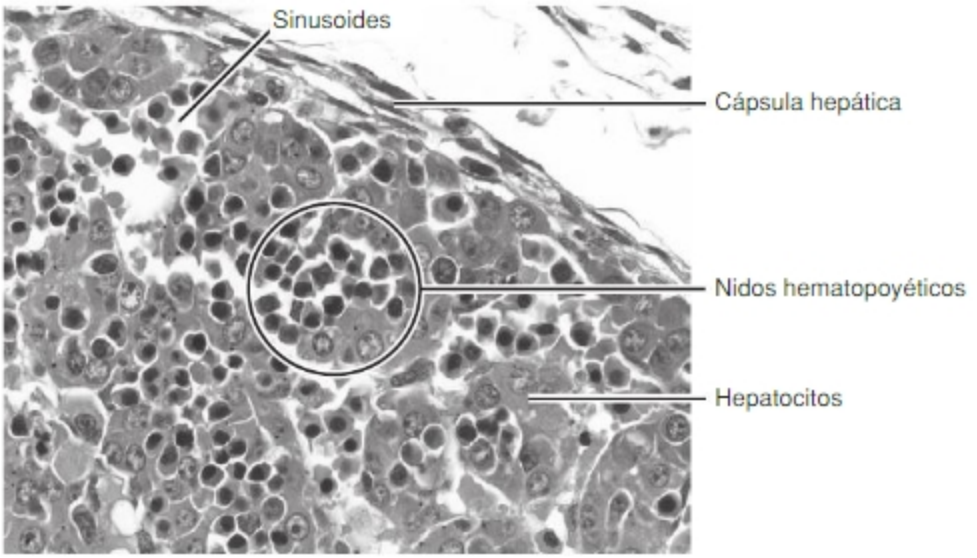


**Fig. 4-23.** Esbozo hepático de embrión humano de aproximadamente 6ª SD. Se ilustran los cordones de hepatocitos, sinusoides y nidos de tejido hematopoyético. Fotografías reproducidas con autorización de Dra. M. Rapacioli.

## Cambios histológicos en el cordón nefrógeno

El cordón nefrógeno es un cordón mesenquimático, lateral al meso del tubo digestivo, que protruye en el celoma revestido por una capa epitelial (la hoja esplácnica del mesodermo lateral que se encuentra en fase epitelial) y por las características histológicas propias de sus tres regiones. En la 5ª SD el pronefros, en regresión, queda reducido a un cordón mesenquimático. En el mesonefros, dentro de un mesénquima laxo se observa un conducto epitelial de luz amplia, el conducto mesonéfrico; las células del mesénquima mesonéfrico forman una capa de células aplanadas en derredor de este. También pueden observarse nefrones mesonéfricos. Éstos están formados por un corpúsculo con un glomérulo capilar arterial (de una rama de la arteria aorta) y una cápsula de Bowman. Esta se continúa con un túbulo mesonéfrico que desemboca en el conducto mesonéfrico.

En el metanefros, dentro de un mesénquima laxo crece un tubo epitelial, el **brote ureteral** (brote del conducto mesonéfrico). El mesénquima que rodea inmediatamente al extremo del brote ureteral, y luego a cada una de sus ramificaciones, se encuentra condensado alrededor del epitelio. Dicho aspecto es típico de las zonas que están realizando interacciones epitelio-mesénquimáticas. Tales condensaciones constituyen el **blastema metanefrogénico** que formará los nefrones del riñón. Los CCM y CCD involucrados en estos procesos histogenéticos se analizan en el Capítulo 7.

## Cambios en el esbozo gonadal

El esbozo gonadal también es un cordón mesenquimático (blastema gonadal) recubierto por el epitelio celómico (hoja visceral del mesodermo lateral). El epitelio celómico se encuentra muy ensanchado, formando una corteza de la cual parten prolongaciones o cordones epiteliales que se introducen en la zona central (médula o blastema gonadal) constituida por mesénquima del mesodermo intermedio. Tanto a lo largo del meso del tubo digestivo como también en la corteza del esbozo gonadal pueden observarse células germinales primitivas. Estas son identificables porque son de mayor tamaño que las demás, redondas, de citoplasma pálido que forma un halo alrededor del núcleo; este es esférico y de cromativa laxa (Fig. 4-25).

## Diferenciación de las paredes del corazón

En la 5ª SD, ocurren cambios que tienen significado histogenético y morfogénico: los primeros implican la diferenciación de los tejidos que forman el corazón y los segundos implican la generación de tabiques que dividen las cavidades principales. Los segundos se tratan en el Capítulo 5. Con excepción de la porción muscular del tabique interventricular, los **tabiques cardíacos** están formados por la gelatina cardíaca y el endocardio. Se forman en sitios definidos del corazón como zonas localizadas del endocardio y gelatina cardíaca. Esta se llena de células mesenquimáticas que proliferan y depositan matriz extracelular produciendo una sobreelevación que protruye en la luz. Cada tabique se forma por la actividad de una población localizada de células mesenquimáticas relativamente más compactadas que el resto, revestida por un pliegue del endocardio. Poseen en consecuencia un borde de implantación en el endocardio y un borde libre que crece en la cavidad. Las

Biblioteca Médica Virtual

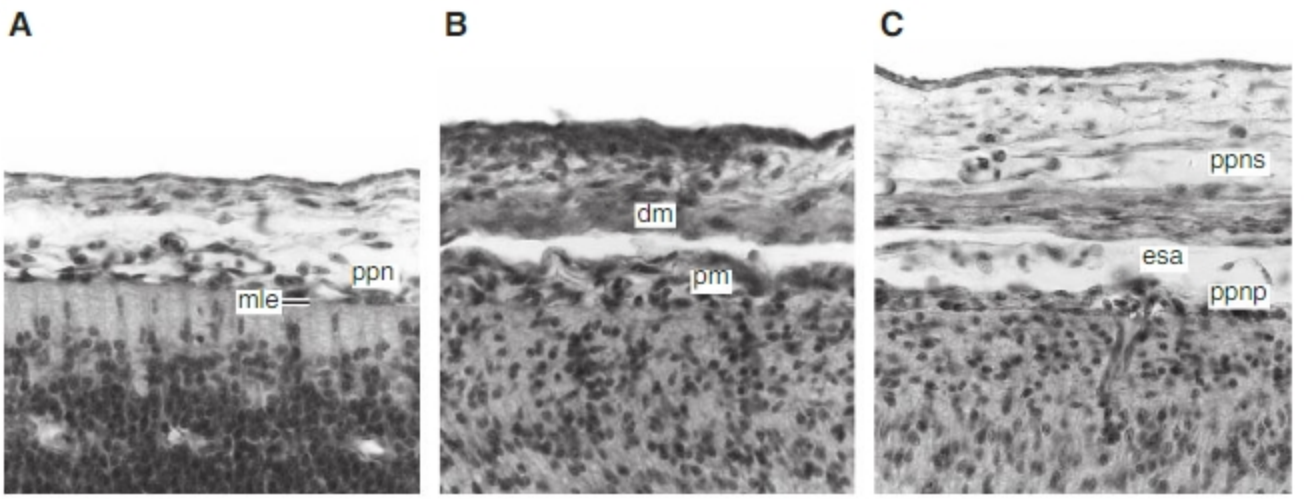


**Fig. 4-24.** Las fotografías ilustran la diferenciación del mesénquima cefálico que se organiza entre el ectodermo superficial y la membrana limitante externa del tubo neural. Embriones de pollo de 6, 8 y 10 días equivalentes a embriones humanos de 5ª a 8ª SD. **A.** Entre el ectodermo superficial y el tubo neural, en el mesénquima cefálico, se organiza un plexo vascular perineural (ppn) adyacente a la membrana limitante externa (mle). **B.** Entre el plexo perineural y la membrana limitante externa comienzan a organizarse capas que formarán la piamadre. Una capa de mesénquima (futura duramadre: dm) empieza a separar el tejido de la futura piamadre (pm) del resto del mesénquima superficial. **C.** El plexo perineural queda dividido en uno superficial (ppns) y uno profundo (ppnp). Más tarde, la futura duramadre separa el mesénquima craneal superficial (esqueletogénico craneal) del futuro espacio subaracnoideo (esa). Entre este mesénquima esqueletogénico y el ectodermo epidérmico se halla el mesénquima que formará la dermis. Fotografías reproducidas con autorización de Dra. M. Rapacioli.

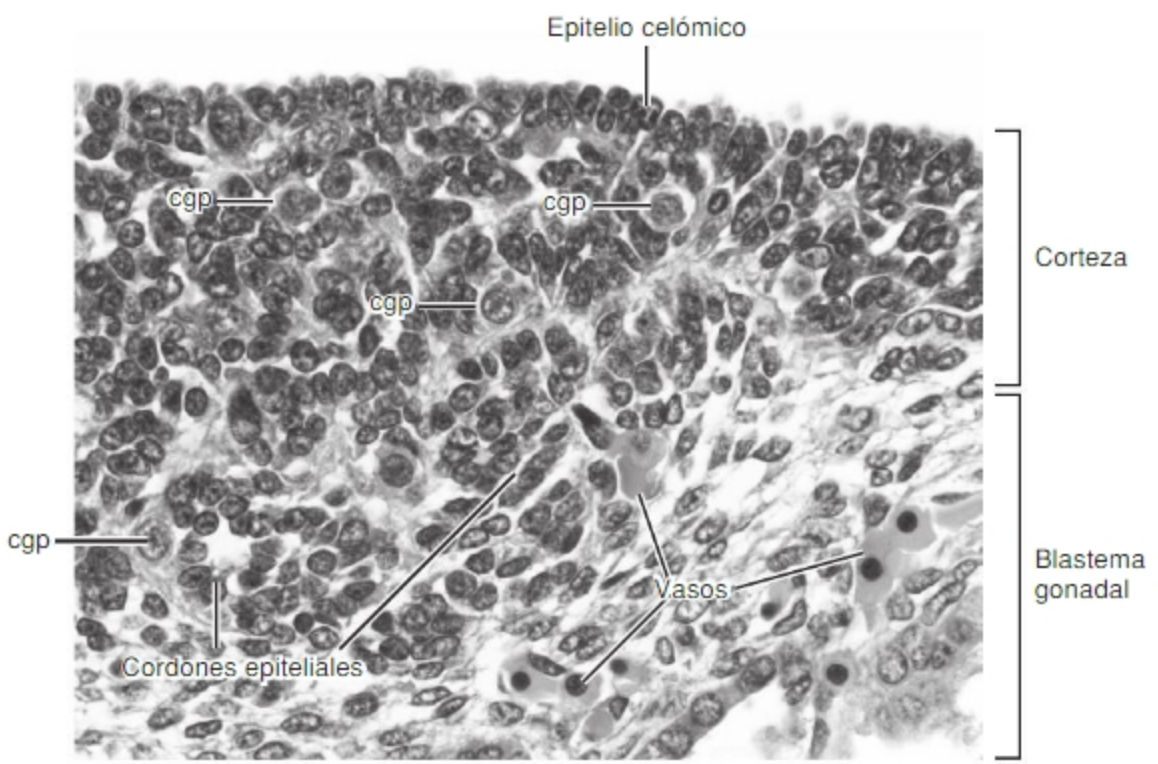


**Fig. 4-25.** Composición celular del esbozo gonadal. Está integrado por un mesénquima condensado o blastema gonadal cubierto por el epitelio celómico, la hoja visceral del mesodermo lateral en fase epitelial y células germinales primitivas (cgp) provenientes del saco vitelino. Fotografías reproducidas con autorización de Dra. M. Rapacioli.

Biblioteca Médica Virtual

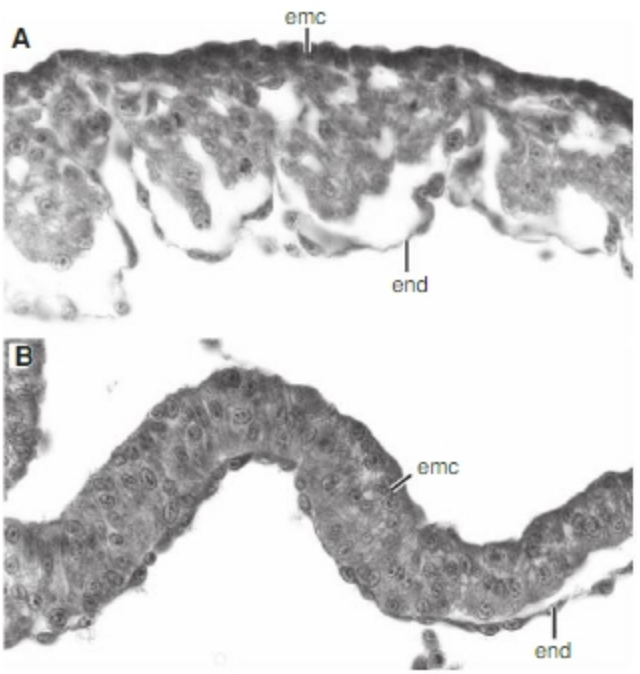


**Fig. 4-26. A.** La pared ventricular posee una capa superficial de epitelio miocardiocitogénico (emc), una capa media de miocardiocitos en proliferación y diferenciación que forman columnas irregulares hacia el interior y una capa interna, el endocardio (end), que recubre la luz formando pliegues entre las columnas del miocardio. **B.** La pared auricular posee las mismas capas pero la capa media de miocardiocitos en proliferación y diferenciación es más delgada y no forma columnas, por lo cual la superficie interna es lisa y el endocardio está más estrechamente unido al miocardio. Fotografías reproducidas con autorización de Dra. M. Rapacioli.

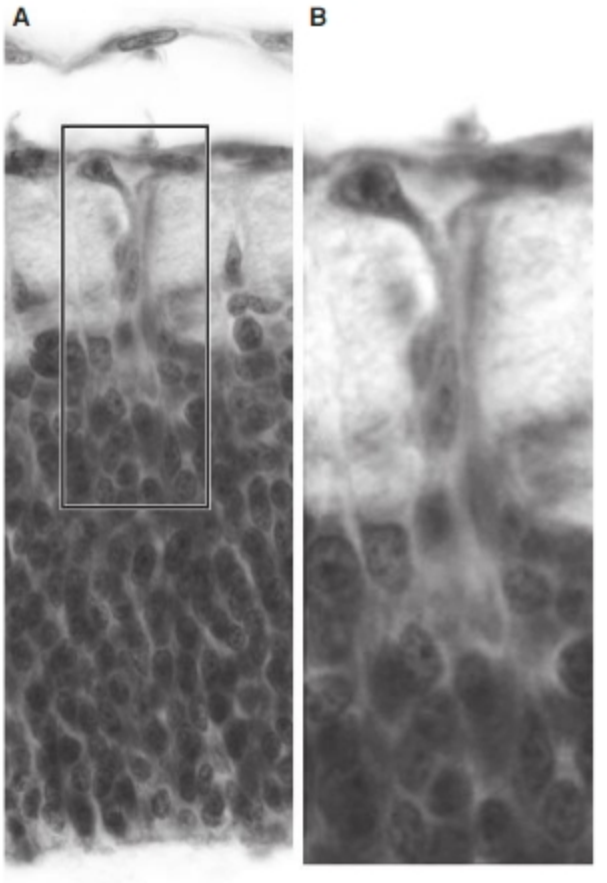


**Fig. 4-27.** Ingreso de un brote vascular radial, rama del plexo perineural, en el interior del tubo neural. (Embrión de pollo de 6 días, equivalente a embrión humano de 5ª SD). Fotografías reproducidas con autorización de Dra. M. Rapacioli.

células endocárdicas del borde son más redondeadas y también presentan mayor tasa proliferativa. En general estos repliegues endocárdicos nacen enfrentados (de a pares) y, al crecer, sus bordes libres se encuentran. Cuando esto ocurre, el endocardio de ambos se adhiere, fusiona, desaparece del borde libre y sus correspondientes mesénquimas se continúan uno con el otro. De ese modo se estabiliza el tabique que separa dos cavidades. Con el tiempo, el mesénquima de los diversos tabiques se diferencia en distintos tipos de tejidos conectivos cardíacos.

La capa más superficial del corazón, el **epicardio**, aparece como una capa delgada de células mesenquimáticas aplanadas que revisten la cavidad celómica. Estas células poseen origen extracardíaco, ingresan junto con los vasos que ingresan en el corazón cuando éste es vascularizado. Los vasos ingresan por el polo arterial del corazón (las futuras arterias coronarias) y por el polo venoso (las futuras venas). El ingreso de estos vasos es precedido por el del mesénquima a través del cual ellos transcurren. Algunas de estas células se mezclan con las derivadas del epitelio miocardiocitogénico (formarán el tejido conectivo de la capa media o miocardio); otras recubren superficialmente dicho epitelio y forman el epimiocardio.

El **epitelio miocardiocitogénico** prolifera y genera células que abandonan la fase epitelial, se dispersan, se alargan, se diferencian y ordenan sus ejes longitudinales preferentemente en forma tangencial o planar respecto de la pared en que residen. Esta población rápidamente se empieza a diferenciar sin perder capacidad proliferativa (véase Capítulo 5). Estos hechos generales ocurren tanto en las paredes auriculares como en las ventriculares. Sin embargo, el proceso se cumple con peculiaridades en ambos tipos de cavidades. Debido a ello las paredes auriculares y ventriculares son diferentes (Fig. 4-26).

En el corazón también ingresan algunas células provenientes de la cresta neural cardíaca. Éstas forman parte del mesénquima branquial pero migran al saco aórtico y bulbo cardíaco. Ellas participan del tabicamiento de dicha región del corazón. Los CCM y CCD involucrados en estos procesos histogenéticos se analizan en el Capítulo 5.

Biblioteca Médica Virtual

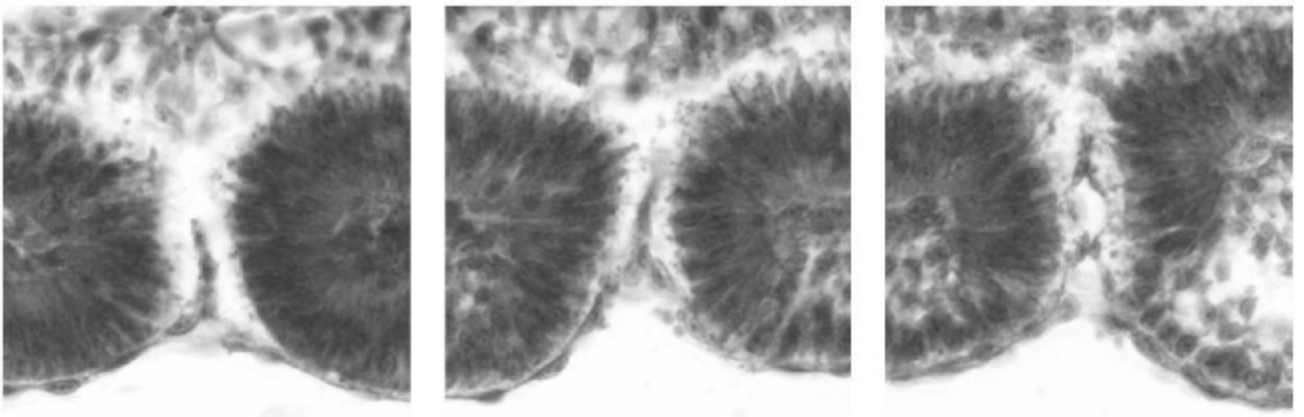

Fig. 4-28. Brotes vasculares, ramas intersegmentarias de la aorta dorsal, entre somitas sucesivos. Se observan diferentes estados de diferenciación, desde el estado macizo (izquierda) hasta un estado ya cavitado (derecha). Fotografías reproducidas con autorización de Dra. M. Rapacioli.

## La generación de nuevos vasos por gemación de vasos preexistentes

En preparaciones convencionales, se pueden identificar brotes vasculares que crecen a partir de vasos preexistentes. En ese momento los vasos, salvo los más grandes, están formados por células que poseen el aspecto de células mesenquimáticas aplanadas. En los sitios en los que estos vasos endoteliales forman gemas o brotes de nuevos vasos, las células endoteliales se redondean, proliferan y forman una estructura maciza que luego se cavita. Los brotes macizos se distinguen de las células mesenquimáticas que rodean a los vasos porque se continúan con la pared de éstos. Los brotes vasculares son más fáciles de observar entre los somitas o cerca de los epitelios, debido a que en dicha zona existen pocas células mesenquimáticas (Figs. 4-27 y 4-28).

AUTOEVALUACIÓN

# Sección 2: Alteraciones del desarrollo durante la quinta semana

## Principios generales de teratología. CCD involucrados en alteraciones fenotípicas que pueden producirse durante la 5ª SD

### Fallas en interacciones celulares determinantes. Generación de esbozos y agenesias

Durante la 5ª SD, continúa el proceso de generación de esbozos y se agregan detalles a las estructuras previamente formadas. Debido a ello, las fallas en las interacciones determinantes producen diferentes efectos dependientes del tiempo en que se producen, pues los órganos, las estructuras corporales, o las partes afectadas de estas son distintos. Las agenesias producidas en la 5ª SD corresponden a órganos diferentes de aquellos cuyos esbozos se generan antes o después de este período. Las alteraciones en interacciones determinantes que ocurren en esbozos de órganos que iniciaron su desarrollo antes de la 5ª SD ya no producen agenesias sino pérdidas parciales, vale decir, ausencia de aquellas partes de órganos que durante este período se están especificando. Como ejemplo, la falta de formación de esbozo pulmonar o tiroideo durante la 4ª SD derivará en la ausencia del órgano. Si un fenómeno similar se produce en la 5ª SD y solo afecta

Biblioteca Médica Virtual

una de las bifurcaciones del brote pulmonar, entonces existirá una malformación unilateral. En estos casos, la ausencia unilateral o falta de parte de un pulmón puede repercutir produciendo alteraciones en el crecimiento del pulmón homolateral, de algún órgano adyacente o, incluso, en el desarrollo del diafragma o de la pared torácica.

## Déficits proliferativos e hipoplasias

Véase Capítulo 3.

## Fallas en la migración celular. Células con función estructural y con función informativa

Además del ejemplo señalado en el capítulo anterior, las fallas en la migración de las células de la cresta neural pueden producir diferentes tipos de efectos dependiendo de qué subpoblación o subpoblaciones se halle(n) afectada(s). Así, pueden traducirse en a) falta de células pigmentarias en la piel con despigmentación (si la población afectada fuera la melanocitogénica o precursora de melanocitos), b) falta de neuronas en las paredes del tubo digestivo (si la población afectada fuera la que migra a través de los mesos del tubo digestivo), c) malformaciones faciales (si las poblaciones afectadas fueran las que formarán las prominencias maxilar o mandibular del primer arco, etc.). Las fallas en la migración de células mioblásticas de los somitas que deben invadir la somatopleura pueden dar lugar a alteraciones en la formación de las paredes.

En los casos en los que una población celular ausente cumpla también un papel informativo participando, por ejemplo, en un fenómeno determinante, la ausencia de la población puede derivar en agenesias adicionales. Si el conducto mesonéfrico, cuyo crecimiento en sentido caudal es también un proceso de migración celular, no llega hasta el nivel del metanefros, no habrá brote ureteral, en consecuencia no se diferenciará el blastema metanéfrico, no se formará el parénquima renal y derivará en una agenesia renal. Vale decir, a la falta de una población celular, el conducto mesonéfrico, le sigue la ausencia de uréretes y, a esta alteración, la ausencia de riñón.

## Fallas en procesos de invaginación y fusión de epitelios y otros tejidos. Invaginación de placodas y formación de vesículas

Los cambios celulares y moleculares involucrados en estos procesos morfogenéticos e histogenéticos son similares. Se trata de cambios localizados en la estructura del epitelio ectodérmico –aumento en la altura y densidad celular– que producen engrosamientos de este (placodas) en zonas específicas. El siguiente paso consiste en cambios de forma celular que llevan a la invaginación. Cuando los bordes de una placoda invaginada se tocan ocurren fenómenos de desestabilización de la estructura epitelial en la zona de transición entre el epitelio placodal y el epidérmico, fenómenos similares a la transición epitelio-mesenquimática y, a continuación, una reorganización y "sellado" de los epitelios de modo que los bordes de la placoda se fusionen en un punto y se separen del ectodermo superficial. Los bordes del ectodermo epidérmico también se unen entre sí y desaparece la discontinuidad que podría producir la invaginación (Fig. 4-29). Una vez que los epitelios se han separado se produce una invasión de tejido mesenquimático entre el ectodermo y la vesícula resultante de la invaginación. Fallas en cualquiera de los procesos mencionados conducen a alteraciones de los órganos que de ellas derivan o podrían derivar.

Las fallas en estos procesos de invaginación directamente llevan a la falta del órgano que deriva de ellas. Curiosamente, algunas de estas vesículas pueden presentar alteraciones debido a gérmenes que pueden haber colonizado el líquido amniótico. Si estos gérmenes se encuentran en el líquido amniótico antes de que la vesícula se cierre, los gérmenes pueden quedar en el interior de ésta y generar malformaciones (como la catarata u opacidad del cristalino debido al virus de la rubéola). En estos casos, el período sensible al germen se extiende hasta el momento en que la vesícula sella sus bordes y se suelta del ectodermo.

## Fallas en la muerte celular programada

El número y las proporciones relativas de los distintos tipos celulares que componen tejidos, órganos o regiones corporales son resultado final neto del balance entre la proliferación celular y la muerte celular programada. Desde el punto de vista de la Biología del Desarrollo, la muerte celular programada es un CCD pues tiene efectos de desarrollo en varios procesos y estructuras. Además, al igual que otros CCD es resultado de interacciones entre células y está regulado interactivamente. Así, existen momentos en que las células de una cierta región reciben señales que inician vías de señalización intracelular que instalan un programa que conduce a la muerte de la población celular instruida. Por eso este tipo de muerte celular se denominada "programada" (SC El concepto de muerte celular programada). La muerte celular programada no es el resultado de una lesión subletal de la cual la célula no puede recuperarse, como ocurre en la mayor parte de los procesos de apoptosis experimental conocidos. Por el contrario, es resultado de una comunicación entre células, que posee el valor de una programación intracelular (similar a una determinación), que posee función morfogenética y/o histogenética (contribuye a modelar regiones y/o tejidos, órganos o regiones corporales) y cuya ausencia conduce a una malformación. Un ejemplo del efecto de desarrollo de la muerte celular programada que ocurre durante la 5ª SD es la formación de orificios en el tabique interauricular. Este orificio es necesario para el pasaje de

Biblioteca Médica Virtual

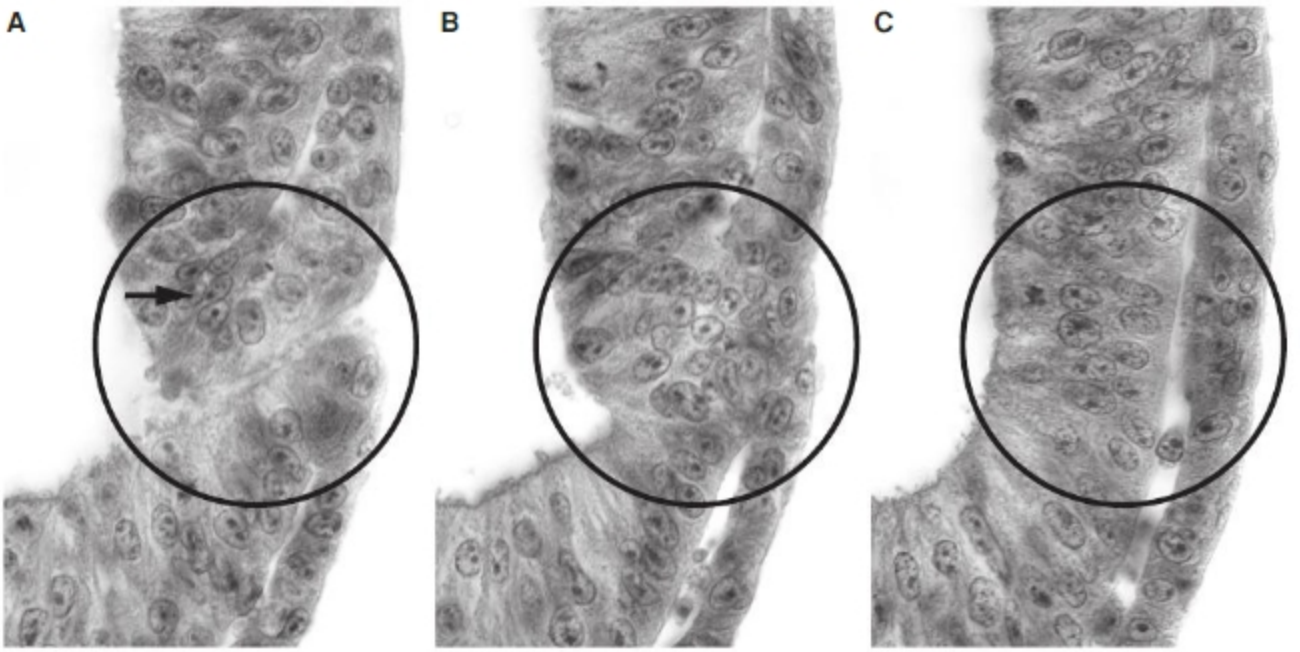


**Fig. 4-29. A.** Zona de contacto y desestabilización de los epitelios: el epitelio placodal se continúa con el epidérmico en el borde de la placoda invaginada; se inicia una desorganización (flecha) en la zona de contacto de los bordes. **B.** Zona de reorganización epitelial y fusión: las células de ambos epitelios, placodal y epidérmico, se hallan entremezcladas y confluyen en una masa epitelial común sin borde. **C.** Zona de reorganización: los epitelios placodal y epidérmico se han soltado y han reconstituido sus membranas basales. Algunas células epiteliales quedan fuera del compartimento epitelial. Fotografías reproducidas con autorización de Dra. M. Rapacioli.

sangre de derecha a izquierda durante el desarrollo. Su ausencia es una malformación grave (véase Capítulo 5).

### Fallas en el *patterning* del plan corporal

Durante la 5ª SD, continúan muchos procesos referidos al establecimiento del plan corporal que se iniciaron durante el período somítico. La afectación durante la 5ª SD de cualquiera de estos procesos produce efectos similares aunque, en general, menos graves. Dado que durante la 5ª SD continúa el proceso de metamerización o elaboración de segmentos corporales, todos los fenómenos relativos a este proceso, descritos en el capítulo sobre período somítico, siguen teniendo vigencia. La principal diferencia estriba en que cuanto más tardíamente se produzcan estas alteraciones, más caudales serán los segmentos afectados y las alteraciones resultantes. En sentido estricto, el proceso de gastrulación y formación de segmentos corporales continúa operando, en el extremo del apéndice caudal del embrión, hasta el final de la 5ª SD (véanse Capítulos 3, 6 y 14).

## AUTOEVALUACIÓN

# Sección 3 : Bases celulares y moleculares del desarrollo

Síntesis Conceptuales relacionadas con procesos de la 5ª SD disponibles en el **sitio web**. Pueden ser utilizadas como material de lectura para resolver las actividades de aprendizaje de este capítulo u otras diseñadas e implementadas por el docente.

SC El origen múltiple y la pluripotencialidad del mesénquima cefálico. El mesodermo paraxil preótico y la cresta neural craneal

Biblioteca Médica Virtual

SC ¿Cómo se generan y cómo desaparecen las curvaturas del embrión?

SC La subregionalización y la potencia evolutiva múltiple de las regiones del somita

SC Vías de señalización y factores de transcripción involucrados en la compartimentación del somita y su ulterior evolución

SC Bases celulares y moleculares de la neuritogénesis. El comportamiento del cono de crecimiento anoxal

SC Las placas alares y basales. Su papel de desarrollo. Su evolución diferencial en función del espacio (eje céfalo-caudal)

SC Regionalización de la cresta neural

SC El tabicamiento de la cloaca como resultado de crecimiento diferencial

SC Comportamientos moleculares involucrados en la migración celular dirigida

SC *Patterning* del tubo digestivo I: la regionalización céfalo-caudal del tubo digestivo

SC *Patterning* del tubo digestivo II: la compartimentación dorsal-ventral

SC Poblaciones celulares organizadoras (pcOs) y la regionalización y determinación progresiva del tubo neural

SC El concepto de muerte celular programada

SC Concepto de esbozo

SC El alcance del término esbozo

# Sección 4: Actividades de aprendizaje

## INTEGRACIÓN HORIZONTAL

1. ***La coloración de la piel depende, entre otros factores, de la presencia de melanocitos distribuidos en ella. Existen alteraciones del desarrollo que producen zonas despigmentadas en la piel. Algunos eventos de la 4ª y 5ª SD están vinculados a dicha alteración.***

### Consignas

- Revise sus conocimientos sobre la estructura histológica de la piel.
- Describa la génesis de las poblaciones celulares que participan en la formación de la piel.
- Describa la evolución de dichas poblaciones celulares durante la 4ª y 5ª SD.
- ¿Qué población celular embrionaria es precursora de los melanocitos?, ¿cuándo aparece?, ¿cómo se determina?
- ¿Cómo evoluciona dicha población celular durante la 4ª y 5ª SD?
- Analice los CCD y CMD involucrados en la evolución de las células precursoras de melanocitos.
- Plantee hipótesis que puedan explicar las alteraciones en la pigmentación debida a la ausencia de melanocitos.
- Plantee situaciones experimentales que permitan contrastar las hipótesis planteadas.

Biblioteca Médica Virtual

### Material de lectura

Además de consultar los puntos del texto impreso relacionados con el tema del ejercicio propuesto, se recomienda consultar el contenido de las siguientes síntesis conceptuales contenidas en el sitio web:

- SC El cierre del tubo neural
- SC Origen y formación de la cresta neural. Determinación y migración temprana
- SC Poblaciones celulares organizadoras (pcO) y la regionalización y determinación progresiva del tubo neural
- SC Comportamientos moleculares involucrados en la migración celular dirigida
- SC Regionalización de la cresta neural
- SC La subregionalización y la potencia evolutiva múltiple de las regiones del somita

2. ***Las gónadas poseen diferentes tipos de células que permiten el cumplimiento de sus funciones endocrinas y gametogénica. En la 5ª SD, los esbozos gonadales ya están constituidos con todas las poblaciones celulares precursoras de las células del adulto. Existen alteraciones gonadales debidas a la falta de alguna de las células mencionadas.***

### Consignas:

- Revise los conceptos sobre la estructura histológica de las gónadas masculina y femenina.
- ¿Cuáles son, dónde y cuándo se constituyen las poblaciones celulares que participan de la formación de las gónadas?
- Describa la evolución y los cambios de posición que experimentan dichas poblaciones celulares durante la 4ª y 5ª SD.
- Explique cómo dichas poblaciones celulares se ensamblan espacialmente y constituyen el esbozo gonadal.
- Describa los procesos histogenéticos que ocurren durante la 5ª SD en el esbozo gonadal.
- Analice los CCD y CMD involucrados en los procesos anteriores.
- Plantee hipótesis que puedan explicar la ausencia de alguna de dichas poblaciones en el esbozo gonadal.
- Plantee situaciones experimentales que permitan contrastar las hipótesis planteadas.

### Material de lectura sugerida:

Además de consultar los puntos del texto impreso relacionados con el tema del ejercicio propuesto, se recomienda consultar el contenido de las siguientes síntesis conceptuales contenidas en el sitio web:

- SC Concepto de esbozo
- SC El alcance del término esbozo
- SC Comportamientos moleculares involucrados en la migración celular dirigida

## INTEGRACIÓN VERTICAL



### CASO CLÍNICO

Concurre a la consulta una pareja. El varón tiene 28 años y la mujer 25. Concurren con su hijo varón de 2 meses, Nahuel Q., lactante, de 2 meses de edad. Durante la presentación y conversación con los padres acerca del motivo de consulta y el interrogatorio, Nahuel se muestra molesto, agitado, se mueve en brazos de la madre.

Los padres relatan que desde que nació presentaba deposiciones (meconio) "duras" o compactas. Y que siempre se mostró molesto, irritable, que las deposiciones eran infrecuentes, a intervalos de más o menos 3 días y que eran siempre muy compactas. Le habían dicho que Nahuel tenía "constipación". La madre relata que el embarazo transcurrió sin problemas y el parto fue normal con una edad gestacional de 39 semanas. Tuvo un peso al nacer de 3,370 kilos. Primera deposición a las 24 horas. Se alimenta solo con leche materna y el desarrollo pondoestatural es normal.

En el examen físico, el abdomen está moderadamente distendido.



### HOJA DE TRABAJO PARA EL CASO CLÍNICO

Biblioteca Médica Virtual

CAPÍTULO

# 5

# DESARROLLO DEL SISTEMA CIRCULATORIO

AGUSTÍN ROBERTO GARCÍA, MARÍA FLORENCIA ANGELLOTTI, VLADIMIR FLORES



Biblioteca Médica Virtual

# Sección 1 : Desarrollo normal

## MORFOLOGÍA DEL DESARROLLO

Los organismos unicelulares y algunos pluricelulares pequeños satisfacen sus necesidades de oxigenación, nutrición y excreción a través de la difusión de sustancias. Los organismos más complejos y de mayor tamaño poseen adaptaciones que permiten distribuir dichos elementos por todo el organismo. Poseen un sistema circulatorio cerrado, formado por una bomba central, arterias que distribuyen la sangre por todo el organismo y venas que regresan la sangre al corazón. A lo largo de la evolución se ha seleccionado un sistema circulatorio organizado con vasos de diversa jerarquía y calibre: un conjunto de pocos vasos elásticos de gran tamaño, otros musculares de menor tamaño especializados en el transporte y gran cantidad de pequeños vasos especializados en el intercambio de gases, nutrientes y desechos.

El sistema circulatorio empieza a funcionar y permite distribuir los nutrientes y gases aun antes de la formación de los aparatos digestivo, respiratorio y excretor. Su desarrollo se inicia en la 3ª SD con la formación de la placa cardiogénica y plexos vasculares en **a)** el mesodermo embrionario (hoja visceral), **b)** el mesodermo del saco vitelino y **c)** el mesodermo del pedículo de fijación. En la 4ª SD, en el estado de 7 pares de somitas, se inicia la circulación. En este momento se ha formado el corazón tubular primitivo recto y el arco vascular sistémico embrionario, y dos arcos vasculares no-embrionarios (vitelino y umbilical o placentario). El embrión humano desarrolla un sistema circulatorio eficiente hacia el final del período somítico (4 mm de longitud). El saco coriónico mide cerca de 1 cm de diámetro y la distancia desde el embrión a los lagos sincitiales ronda los 3 mm.

Para una mejor comprensión de la morfogénesis e histogénesis del sistema circulatorio recomendamos la lectura previa de los Capítulos 3: El período somítico. El desarrollo del plan anatómico básico y la definición de sistemas, aparatos y órganos y 4: Quinta semana de desarrollo. El agregado de detalles al plan anatómico básico.

## Desarrollo temprano: de la placa cardiogénica al corazón tubular primitivo

### Formación de la placa cardiogénica

Las células que formarán la placa cardiogénica aparecen tempranamente en el epiblasto. Se ubican lateralmente a la región cefálica de la línea primitiva y caudalmente al organizador primario. Durante la gastrulación, luego de ingresar a través del surco primitivo, migran en sentido cefálico (Fig. 5-1). La posición que ocupan estas células en el epiblasto y el orden en que inician sus desplazamientos se vinculan con su ubicación en la placa cardiogénica y la región cardíaca que originarán. Las células que abandonan el epiblasto tempranamente forman las regiones cefálicas del corazón y las que lo hacen tardíamente forman las regiones caudales (SC El origen de las células que forman la placa cardiogénica). Este gradiente de desarrollo témporo-espacial (céfalo-caudal) se mantiene durante parte de la cardiogénesis (SC La determinación de la placa o campo cardiogénico. Comportamientos celulares y moleculares involucrados; SC La determinación progresiva de las células cardiogénicas: la placa cardiogénica, los campos cardiogénicos primario y secundario y otras estirpes celulares).

### Formación de los tubos endocárdicos

Las células del mesodermo esplácnico de la placa cardiogénica adquieren tempranamente aspecto epitelial (véase Histogénesis). La cardiogénesis se inicia con la formación de dos poblaciones celulares en la placa cardiogénica: una **población endocardiogénica**, adyacente al endodermo, y un **epitelio miocardiocitogénico**, bordeando el celoma pericárdico (Fig. 5-2). La población endocardiogénica genera cúmulos celulares epitelioides macizos que luego se cavitan y se llenan de líquido, el plasma sanguíneo primitivo. Estos espacios se fusionan y forman plexos bilaterales de canales anfractuosos que al confluir forman un par de tubos, los **tubos endocárdicos**, a ambos lados de la línea media (Fig. 5-3). El epitelio miocardiocitogénico, precursor de miocardiocitos, se ubica recubriendo los tubos endocárdicos. Entre ambos tejidos se desarrolla rápidamente una matriz extracelular abundante y densa, la gelatina cardíaca, separada de ambos por una membrana basal.

### Formación del corazón tubular primitivo

Antes del plegamiento del embrión, los tubos endocárdicos bordean lateralmente la placa precordal. Sus extremos cefálicos se unen en la línea media y sus extremos caudales se hallan ubicados lateralmente (véase Fig. 5-3).

En cortes sagitales del embrión puede observarse que, durante el plegamiento (Fig. 5-4), el extremo cefálico del

Biblioteca Médica Virtual

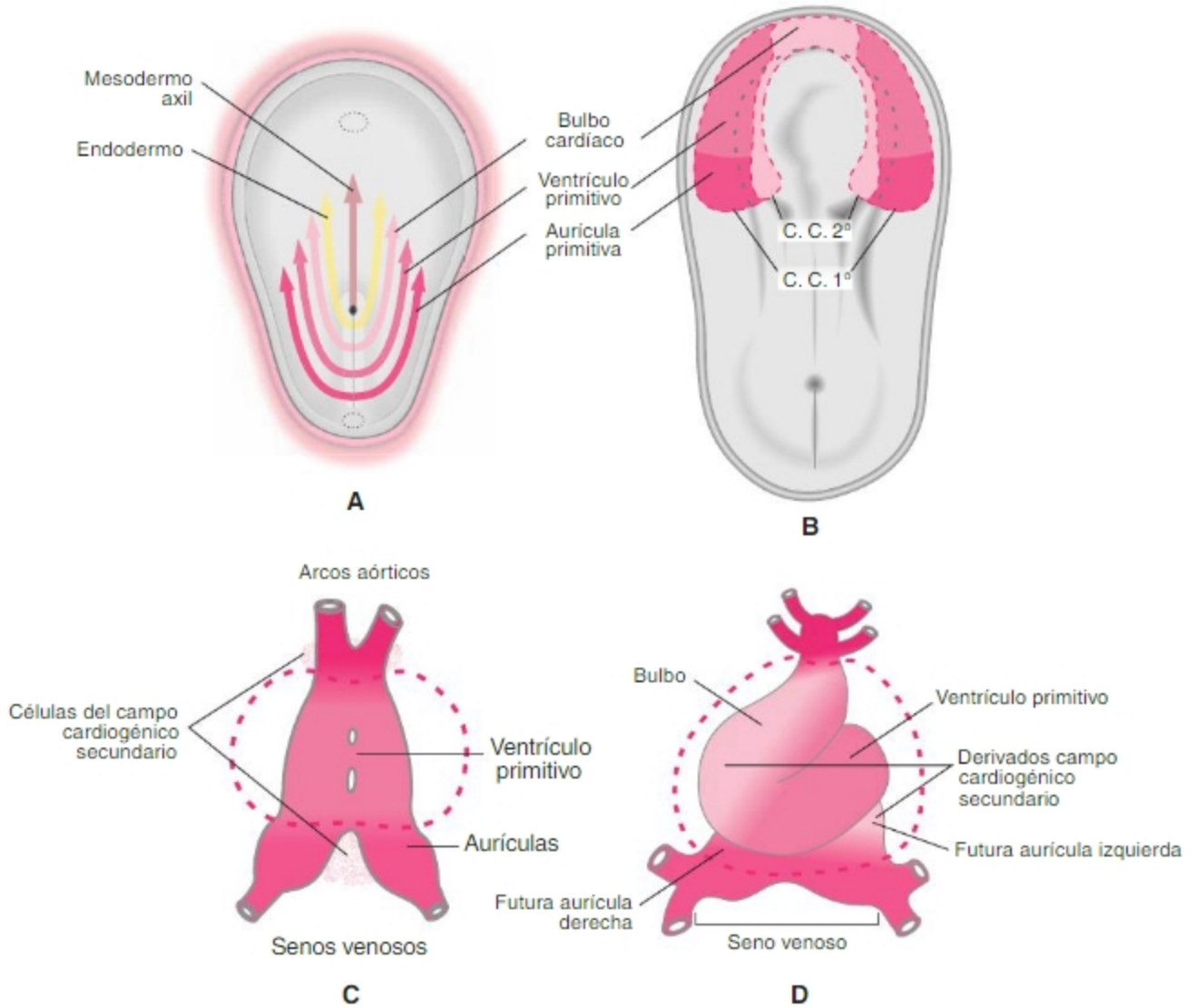


**Fig. 5-1. A-B.** Origen epibástico de las células de la placa cardiogénica. La posición de estas células en el epiblasto se relaciona con la posición que ocupan en la placa y la región cardíaca que originan. **C.** El ordenamiento céfalo-caudal observable a lo largo del surco primitivo se repite en la placa cardiogénica y se traduce en el ordenamiento céfalo-caudal de las cavidades del corazón tubular primitivo recto medial (CTP). **D.** Durante la torsión del CTP, las cavidades modifican sus posiciones relativas.

tubo neural y la membrana bucofaríngea se ubican cefálica y dorsalmente a la placa cardiogénica y el corazón, en formación, pasa a ocupar la región ventral. El *septum transversum* se ubica entonces entre la cavidad pericárdica y el saco vitelino (véase Capítulo 3). Luego del plegamiento, el corazón tubular primitivo (CTP) se ubica: **a)** en la superficie ventral del embrión, **b)** caudalmente a la prominencia frontal, al estomodeo y a la membrana bucofaríngea, **c)** en el interior del celoma de la prominencia cardíaca, **d)** ventralmente al intestino anterior y e) cefálicamente al *septum transversum* (véase Fig. 5-4).

En cortes transversales del embrión puede observarse que, durante el plegamiento, los tubos endocárdicos se aproximan a la línea media y se fusionan (Fig. 5-5). La fusión se inicia en los extremos cefálicos de los tubos endocárdicos y progresa hacia sus extremos caudales. Se forma así un CTP recto único, medial, con simetría bilateral que pasa a ocupar la posición arriba indicada (Fig. 5-6). El CTP recto está formado por la **región ventricular** del campo cardiogénico primario (véase más adelante). Al CTP recto se le agregan a continuación regiones adicionales, el **bulbo cardíaco** (del campo cardiogénico secundario) en su extremo cefálico y la **región auricular** en su zona caudal. Como consecuencia, se inicia la torsión del corazón (véase más adelante) (véase Fig. 5-6). Durante el plegamiento del embrión, el polo arterial (extremo cefálico) del corazón se continúa mediante el primer par de arcos aórticos con las aortas dorsales en tanto que el

Biblioteca Médica Virtual

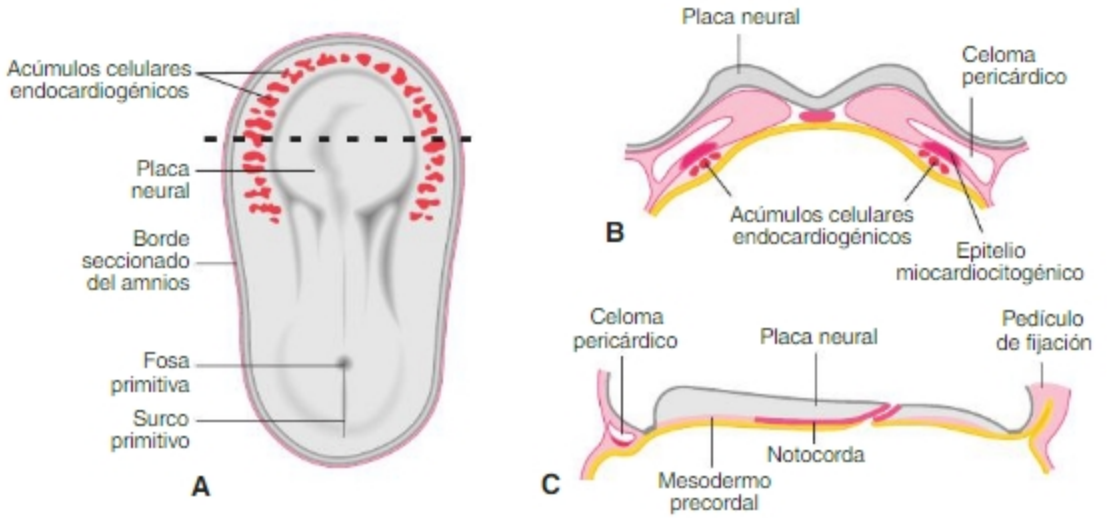


**Fig. 5-2. A.** Esquema de vista dorsal del embrión de fines de 3ª SD. Se señala la ubicación de la placa cardiogénica que ocupa la región cefálica del mesodermo lateral, bordeando el extremo cefálico de la placa neural. **B.** Corte transversal a nivel de la línea señalada en **A.** En la placa cardiogénica (hoja esplácnica de la región cardiogénica) han aparecido dos poblaciones. La población endocardiogénica adyacente al endodermo del intestino anterior y la miocardiocitogénica, cubriendo la anterior y bordeando el celoma pericárdico. **C.** Corte sagital del embrión ilustrado en **A.** Se observa la región medial del campo cardiogénico ubicado cefálicamente a la placa precordal.

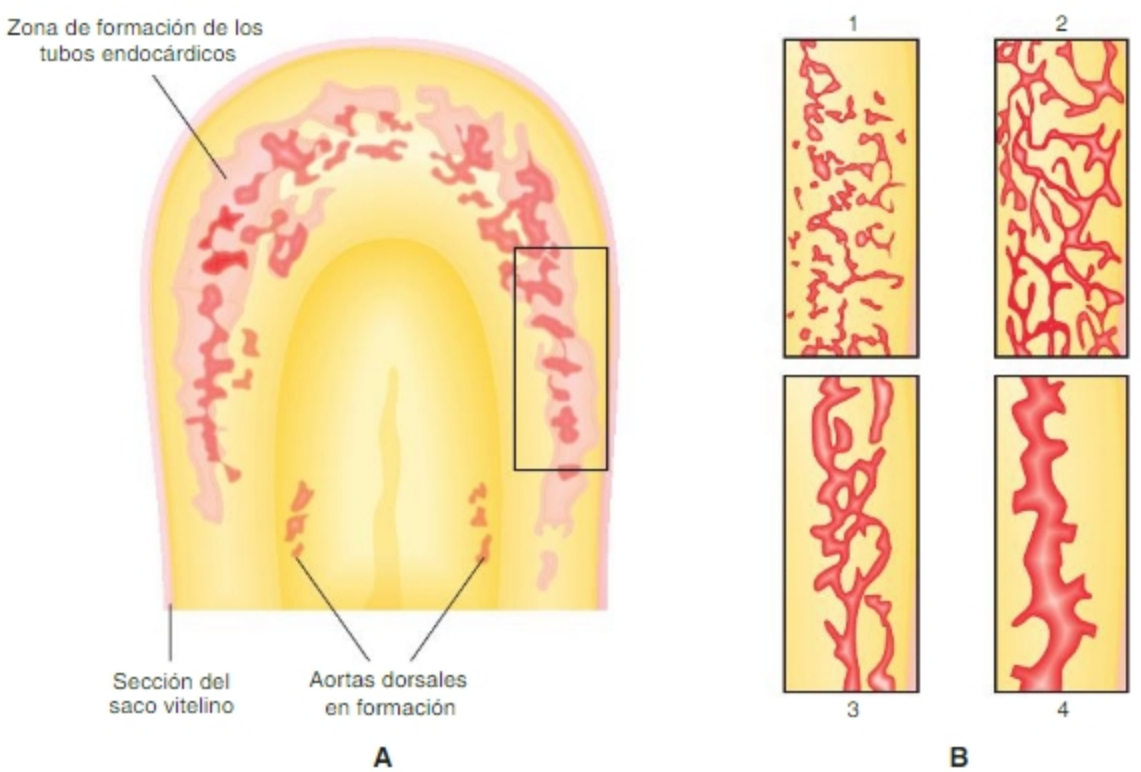


**Fig. 5-3. A.** Vista ventral de región cefálica de embrión mostrando la distribución de los islotes endocardiogénicos. **B.** Evolución de los islotes endocardiogénicos y formación de tubos endocárdicos. Al principio se forman cúmulos celulares epitelioides macizos (1), luego estos se cavitan, se fusionan y forman plexos capilares (2), y después canales anfractuosos (3) que, al confluir, forman el tubo endocárdico (4).

Biblioteca Médica Virtual

polo venoso (extremo caudal) se continúa con cavidades sinusales venosas ubicadas en el *septum transversum* (Fig. 5-6.C) (SC El origen múltiple de las poblaciones celulares que intervienen en la cardiogénesis; SC El área cefálica del campo cardiogénico secundario y sus derivados anatómicos e histológicos).

El CTP queda integrado por los tres componentes citados, el endocardio, la gelatina cardíaca y el epitelio miocardiocitogénico, organizados en un tubo único y medial (véase Histogénesis). Durante la cardiogénesis, al CTP se agregan poblaciones adicionales: células del campo cardíaco secundario (bulbo cardíaco y aurícula izquierda) que se incorporan al CTP durante su torsión y poblaciones extracardíacas provenientes de células de la cresta neural y del **órgano proepicárdico** (OPE). Estas se incorporan al CTP luego de iniciada su torsión (véase Histogénesis).

El CTP recto es medial y está unido a la pared ventral del intestino anterior por medio del **mesocardio dorsal** (véanse Figs. 5-5 y 5-6.D). A principios de la 4ª SD, en el estado de 10 somitas, el mesocardio empieza a desintegrarse; hacia el estado de 16 somitas desaparece dejando una comunicación dorsal al corazón, el futuro **seno transverso**, entre ambos lados de la cavidad pericárdica. En este momento, aunque la fusión de los tubos endocárdicos aún no se completa en su extremo caudal, ya aparecen surcos que delimitan futuras regiones del CTP: el bulbo cardíaco, el ventrículo primitivo, la aurícula primitiva y el seno venoso (véase Fig. 5-6).

### Comunicación del corazón con los lechos vasculares arteriales y venosos

Los tubos endocárdicos se forman aisladamente de los vasos arteriales y venosos embrionarios y no-embrionarios (saco vitelino y corion). El extremo cefálico del CTP rápidamente se comunica con los primeros **arcos aórticos** que desembocan en las **aortas dorsales** derecha e izquierda (véase Fig. 5-6.D). Por otro lado, su extremo caudal, el seno venoso, se comunica con las venas que traen sangre del embrión (venas cardinales comunes o venas de Cuvier), del saco vitelino (venas vitelinas) y del corion (venas umbilicales). Estos tres pares de venas desembocan en el seno venoso ubicado en el mesénquima del *septum transversum*.

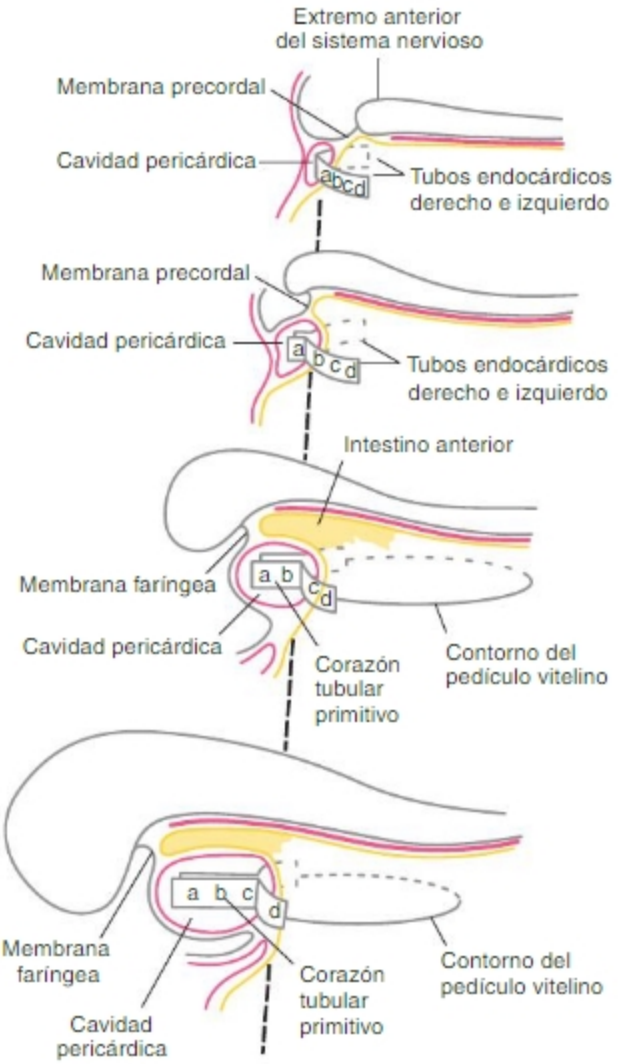


Fig. 5-4. Esquemas de cortes sagitales en distintos estados del plegamiento del embrión. Esquema del desplazamiento en sentido cefálico de los tubos endocárdicos y su ulterior fusión durante la formación del CTP. Al principio, el mesénquima cardiogénico se halla en el mesodermo esplácnico que bordea por delante al pedículo vitelino. Durante el plegamiento del embrión, los tubos endocárdicos derecho e izquierdo se desplazan hacia el extremo cefálico. Abandonan el mesodermo esplácnico en el que se forman y se introducen en la cavidad pericárdica, ventralmente al intestino anterior. Cuando los tubos endocárdicos sobrepasan el borde anterior del pedículo vitelino, ya no quedan tejidos interpuestos entre ellos y se fusionan en la línea media. Sucesivamente, las regiones a, b, c y d (ordenadas de cefálico a caudal) ingresan en la cavidad pericárdica. La línea de puntos marca la ubicación del primitivo extremo cefálico del disco embrionario plano.

## Morfogénesis cardíaca

### La torsión del CTP. Formación del asa cardíaca

Se denomina torsión el proceso por el cual el CTP se transforma en el **asa cardíaca** y se regionaliza en las cuatro regiones primitivas arriba citadas. Es un proceso intermedio que lleva a la formación de un corazón con cuatro cavidades definitivas (dos cámaras sistémicas: ventrículo izquierdo y aurícula derecha; dos cámaras pulmonares: ventrículo derecho y aurícula izquierda) posicionadas diferentemente de las primitivas. Al principio, el CTP es medial y simétrico y representa el corazón tubular sistémico de especies no pulmonadas. La simetría bilateral se pierde

Biblioteca Médica Virtual

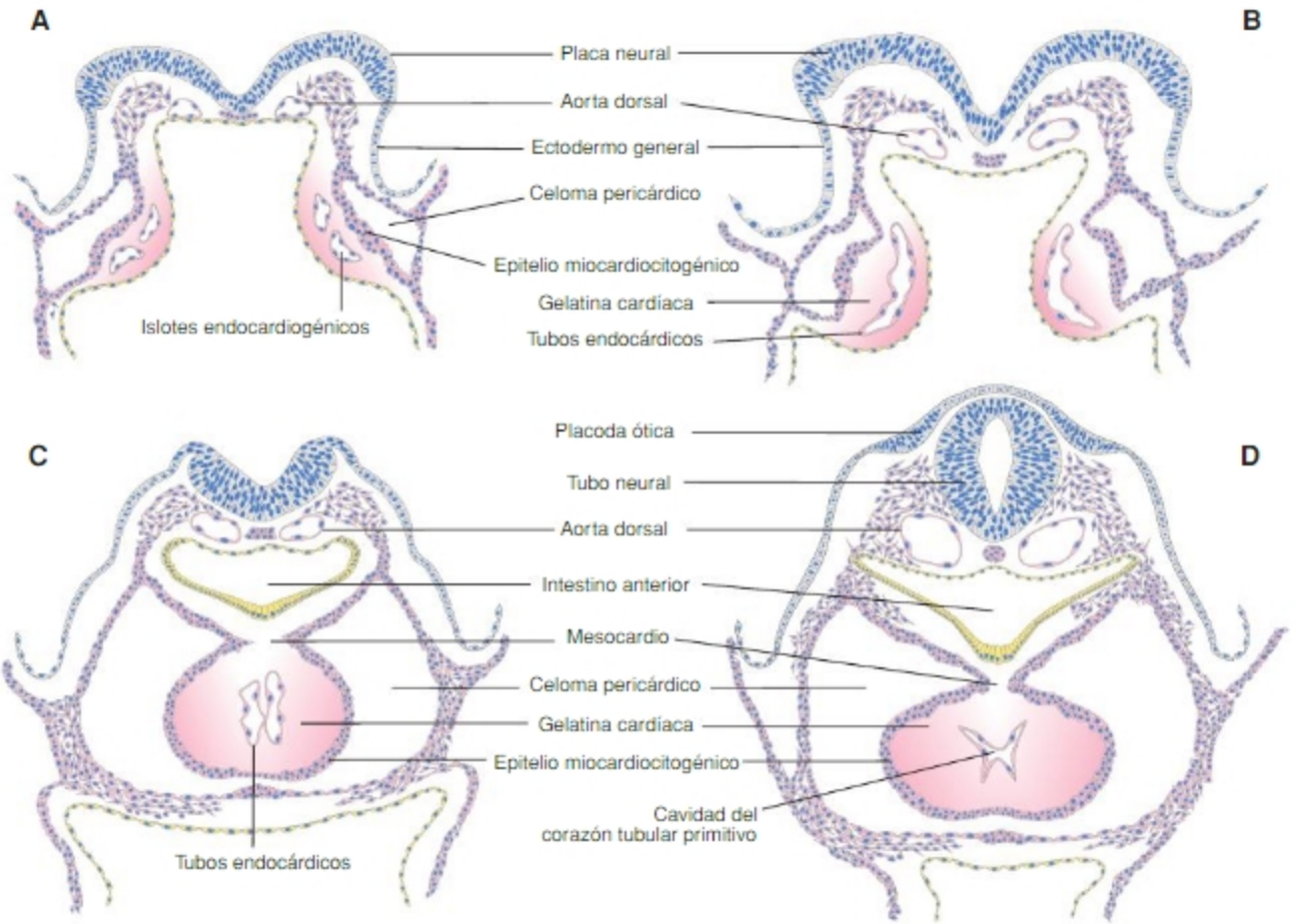


**Fig. 5-5.** El plegamiento en la región cefálica del embrión. Cortes transversales de embriones de aproximadamente 17, 18, 21 y 22 días (A, B, C y D, respectivamente). Se ilustra el desplazamiento ventromedial de las placas cardiogénicas, la fusión de los tubos endocárdicos en la línea media, la formación del corazón tubular primitivo y la formación del intestino anterior.

rápidamente debido a que al CTP sistémico, formado en su mayor parte por el ventrículo primitivo, se agregan en su extremo cefálico y caudal porciones adicionales correspondientes a las futuras cámaras del circuito pulmonar. Estas se originan a partir del campo cardiogénico secundario que aporta células a la formación del bulbo cardíaco y la aurícula izquierda. Durante la torsión, el corazón crece y se remodela y pequeñas perturbaciones de ella devienen en graves defectos del desarrollo.

A los fines didácticos, la torsión cardíaca se describe en dos fases: **torsión en "C"** y **torsión en "S"**. La torsión se inicia con el ingreso en la cavidad pericárdica del bulbo cardíaco (porción superior del campo cardiogénico secundario). Al introducirse en el celoma, el bulbo cardíaco se ubica ventralmente y a la derecha del ventrículo primitivo y, juntos, forman un **asa bulboventricular** de concavidad izquierda (Figs. 5-7.A-B y 5-8). Esta concavidad se profundiza y forma el **surco bulboventricular** que marca la posición del futuro **"anillo interventricular" (anillo I-V)**. El anillo I-V delimita el borde del ***septum* interventricular** que se ubica entre el bulbo cardíaco (futuro VD) y el ventrículo primitivo (futuro VI). Finalizada la torsión en "C", el anillo I-V delimita un orificio transitorio que comunica VD (pulmonar) y VI (sistémico). Muchas de las células del anillo I-V formarán parte del sistema de conducción ventricular.

Debido a la torsión en "C", el extremo caudal del ventrículo primitivo se desplaza hacia la izquierda (Fig. 5-7.B); la aurícula primitiva medial se adapta a este desplazamiento, cambia de forma y la zona de comunicación A-V o **anillo primario A-V** se desplaza hacia la izquierda. Debido a estos cambios de posición, se forma un **surco auriculoventricular**, de concavidad derecha, entre el ventrículo primitivo y la aurícula primitiva. Simultáneamente, debido al desplazamiento del anillo primario A-V hacia la izquierda, se forma un **surco auriculosinusal** entre la aurícula primitiva y la porción izquierda del seno venoso (véanse Figs. 5-7.B y 5-8). Formados estos tres surcos (interbulboven-

Biblioteca Médica Virtual

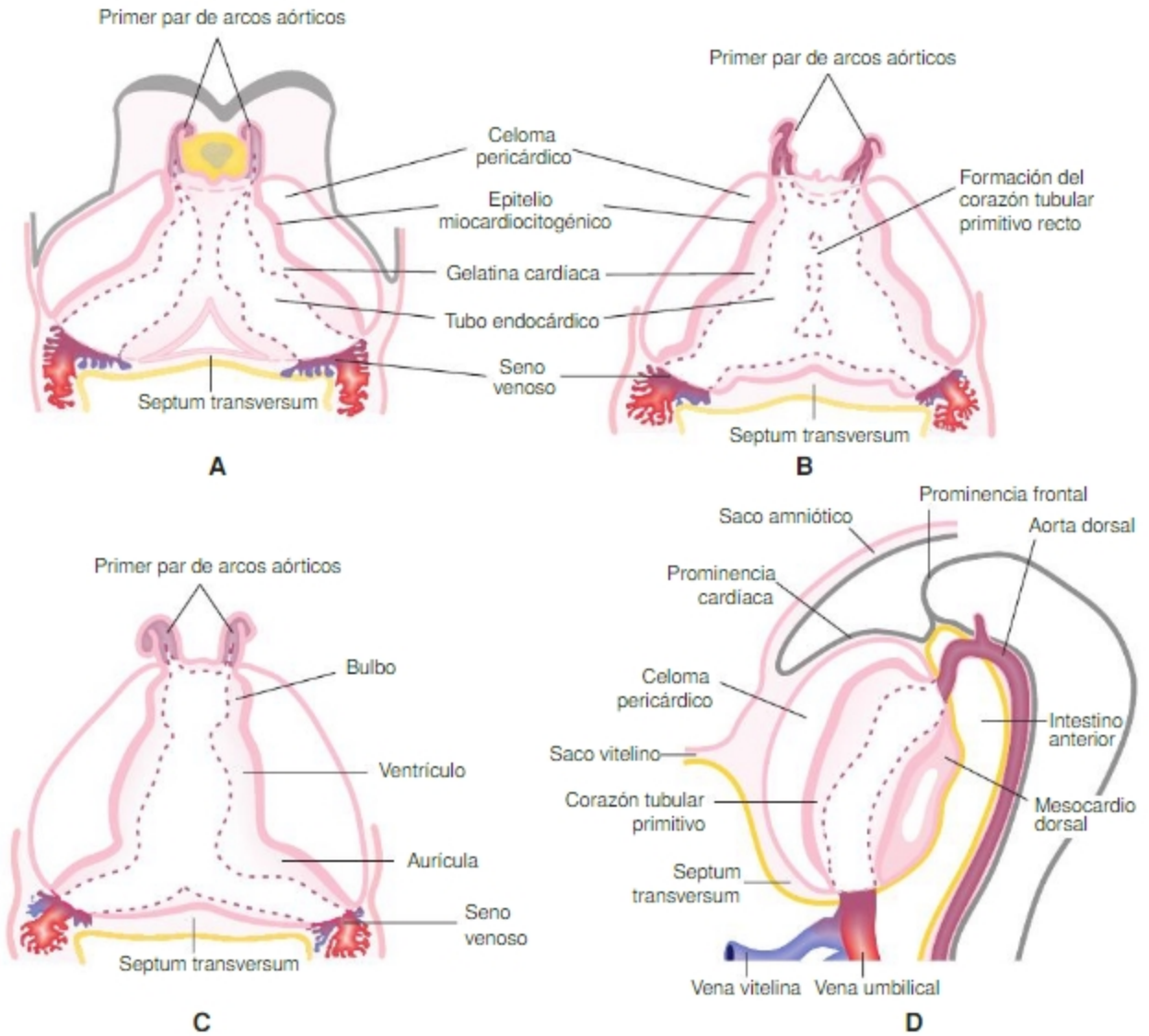


**Fig. 5-6. A-C.** Representación esquemática de la fusión de los tubos endocárdicos (vista ventral). **A.** Los tubos endocárdicos se acercan a la línea media y contactan. **B.** Se fusionan, sus cavidades se ponen en comunicación y constituyen el corazón tubular primitivo recto formado por la región ventricular. **C.** Se agregan el bulbo cardíaco y la región auricular. Las regiones auriculares y sinusales aún no se han unido, pues todavía se encuentran formando parte de la esplacnopleura. **D.** Vista lateral izquierda de un estado de desarrollo similar a **C**. Se observa el mesocardio dorsal que vincula al corazón con el mesoesófago ventral.

tricular, interauriculoventricular e interauriculosinusal), el corazón adquiere forma de "S" (Fig. 5-7.C).

Durante los cambios se inicia la incorporación, a la aurícula primitiva (futura AD), de células del campo cardiogénico secundario que formarán la AI. Parte de la cara dorsal de la aurícula primitiva, inicialmente contenida en el *septum transversum*, se mantiene en contacto con el mesénquima del mesoesófago ventral en cuya intimidad se forma el esbozo pulmonar. Este mesodermo, que en el adulto forma parte del tejido conectivo del mediastino, es denominado por algunos meso mediastinal y se continúa con el mesocardio. Hasta ese punto se extienden, a lo largo de la línea media dorsal, las células del campo cardiogénico secundario. Un hecho que contribuye a la deformación de la aurícula primitiva y a la torsión en "S" del corazón es que a partir del campo cardiogénico secundario se incorporan células que pasan a ocupar la porción izquierda de la aurícula, interponiéndose entre la aurícula primitiva sistémica y el ventrículo primitivo sistémico (véase Fig. 5-7.C). Debido a ello, la aurícula primitiva y el ventrículo primitivo (ambos sistémicos) pierden su comunicación inicial; la aurícula primitiva sistémica queda como aurícula derecha que se comunica con la aurícula izquierda (pulmonar) y esta, a su vez, se comunica, por medio del anillo primario A-V, totalmente desviado a la izquierda, con el ventrículo izquierdo sistémico.

Biblioteca Médica Virtual

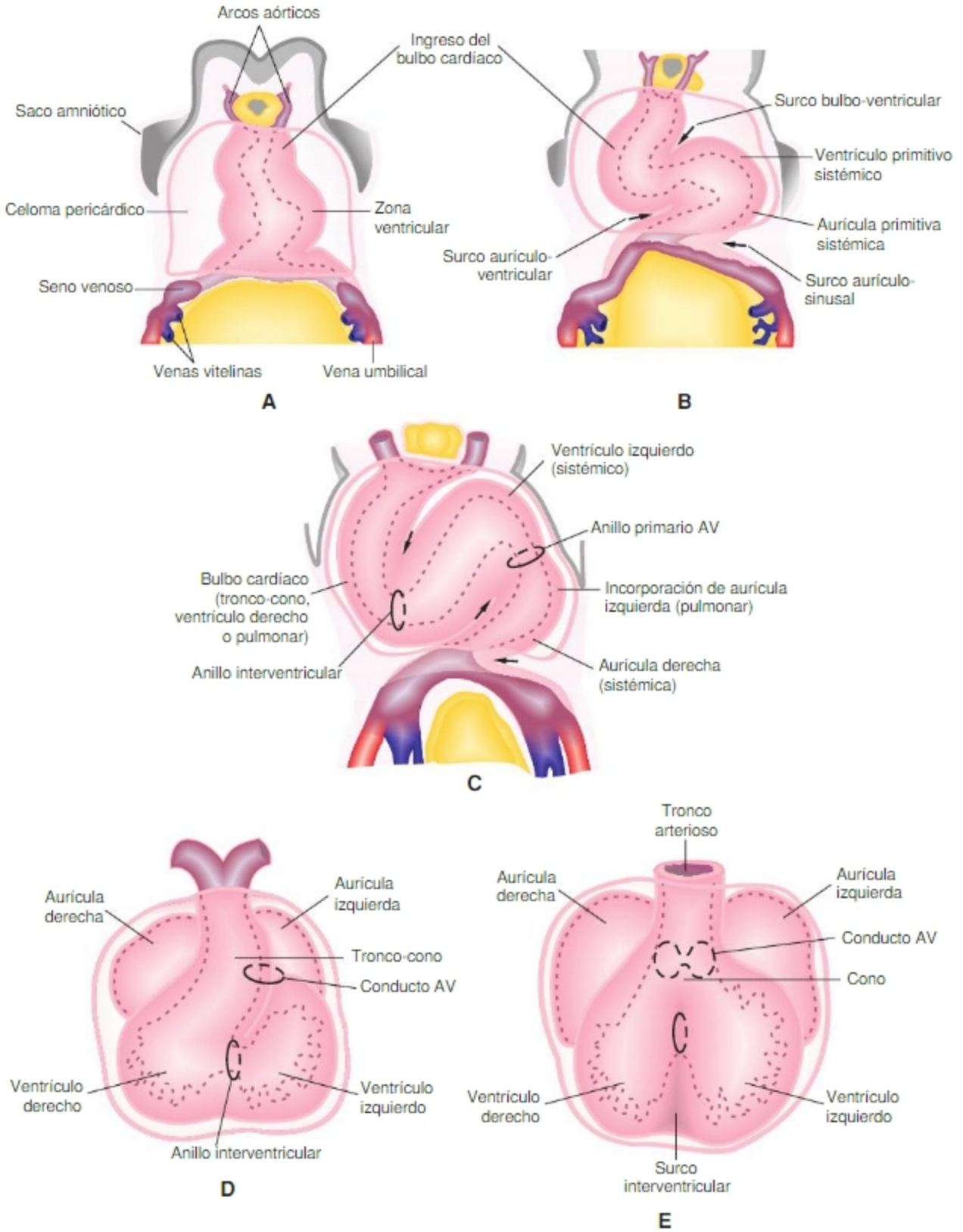


**Fig. 5-7. A-B.** Torsión en "C" del CTP. El bulbo cardíaco se introduce en el celoma y se ubica ventralmente y a la derecha del ventrículo primitivo; se forma un asa bulboventricular de concavidad izquierda. **B.** Debido a la torsión en "C", el extremo caudal del ventrículo primitivo se desplaza hacia la izquierda. **C.** Torsión en "S". La incorporación de la aurícula izquierda genera un asa en forma de S con tres surcos (flechas) (interbulboventricular, interauriculoventricular e interauriculosinusal). **D.** Finalizada la torsión, crecimientos diferenciales adicionales llevan los ventrículos a ubicarse ventral y caudalmente respecto de las aurículas. **E.** Crecimientos diferenciales llevan a la desaparición del surco interbulboventricular.

Biblioteca Médica Virtual

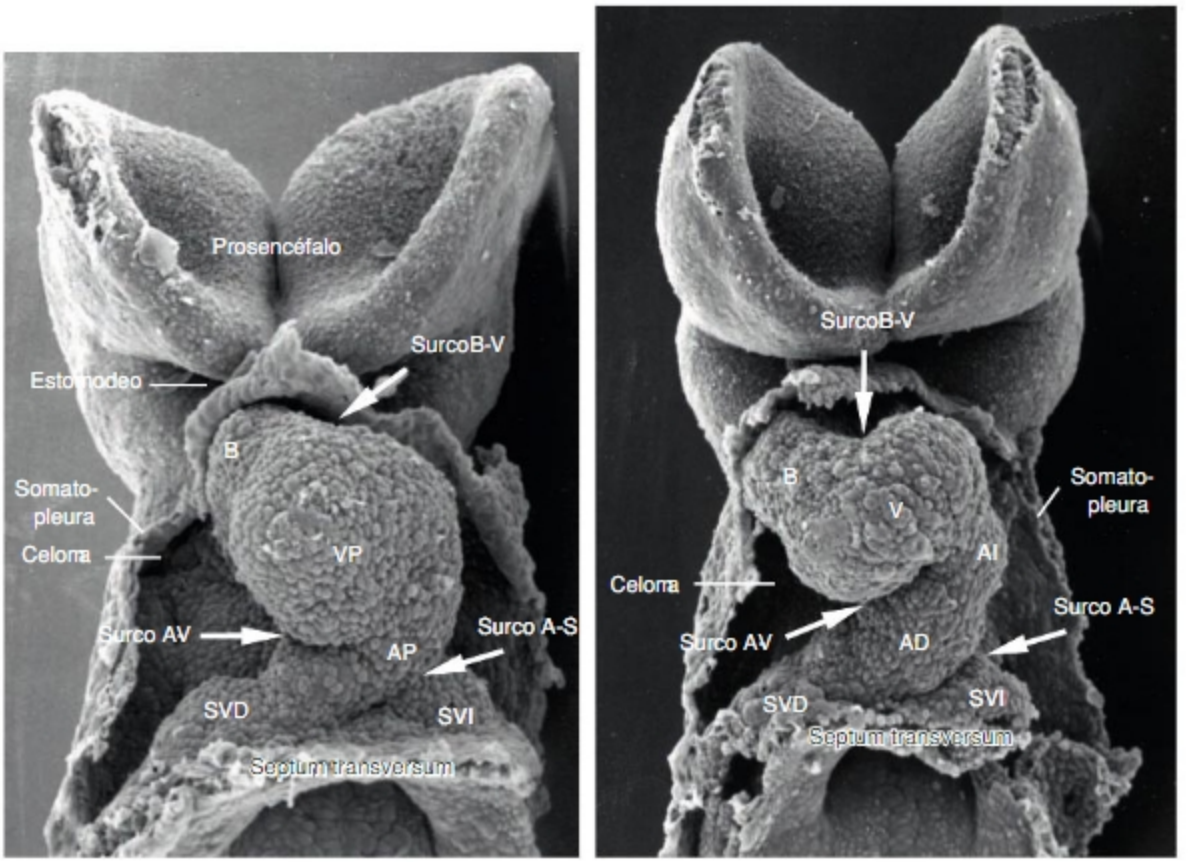


Fig. 5-8. Microfotografías electrónicas de barrido. Vista ventral de asa cardíaca en formación (se retiró la somatopleura de la prominencia cardíaca). Ilustran la formación de los surcos bulboventricular (B-V), auriculoventricular (A-V) y auriculosinusal (A-S). B: bulbo; VP: ventrículo primitivo; AP: aurícula primitiva; SVD: seno venoso derecho; SVI: seno venoso izquierdo; V: ventrículo; AI: aurícula izquierda; AD: aurícula derecha. (Embrión de ratón; 9 días, equivalente a embrión humano 25 días). Fotografías reproducidas con permiso de la Prof. Dra. Kathleen K. Sulik.

## La formación de cavidades definitivas

Durante la torsión en "S", las aurículas D e I crecen, se expanden dorsalmente, y una banda de tejido extracardíaco, el mesoesófago ventral o mediastinal, queda entre ellas y contribuye a generar una cresta medial, la **espina dorsal atrial**, que separa parcialmente las regiones auriculares mencionadas. Debido a su posición, la espina dorsal atrial queda alineada respecto del anillo I-V que enmarcará el crecimiento del tabique inferior. Ambas estructuras, espina dorsal atrial y anillo, tienen un papel en el tabicamiento del corazón (Fig. 5-9).

Finalizada la torsión, crecimientos diferenciales adicionales llevan los ventrículos a ubicarse ventral y caudalmente respecto de las aurículas (Fig. 5-7.D y E). Al mismo tiempo, el mayor crecimiento de las cavidades izquierdas hace que el anillo primario A-V sufra un desplazamiento aparente hacia la derecha. De esta forma, el conducto AV también queda alineado con la espina dorsal atrial y con el "anillo I-V" (Fig. 5-10).

Durante este crecimiento diferencial, las aurículas crecen más que el *septum transversum* e ingresan en la cavidad pericárdica, con excepción de la pared dorsal de la aurícula izquierda que deriva del campo cardiogénico secundario. A través de dicha región, denominada mesocardio o mesomediastino, ingresan en el corazón las venas pulmonares (véase Fig. 5-9).

Los senos venosos acompañan el cambio de posición de las aurículas y pasan a ubicarse dorsalmente a ellas. Ambos senos venosos se fusionan y, dado que el surco aurículo-sinusal izquierdo se profundiza, el seno venoso pierde su comunicación con la aurícula izquierda. En efecto, termina desembocando, a través de un único orificio sinoauricular, en la aurícula derecha. Esta adaptación es coherente con el hecho de que el seno venoso trae al corazón sangre del circuito sistémico. Este desplazamiento hacia la derecha del orificio sinoauricular es simultáneo con el desplazamiento relativo en la misma dirección del anillo A-V (véase Fig. 5-10 y Fig. 5-11).

Biblioteca Médica Virtual

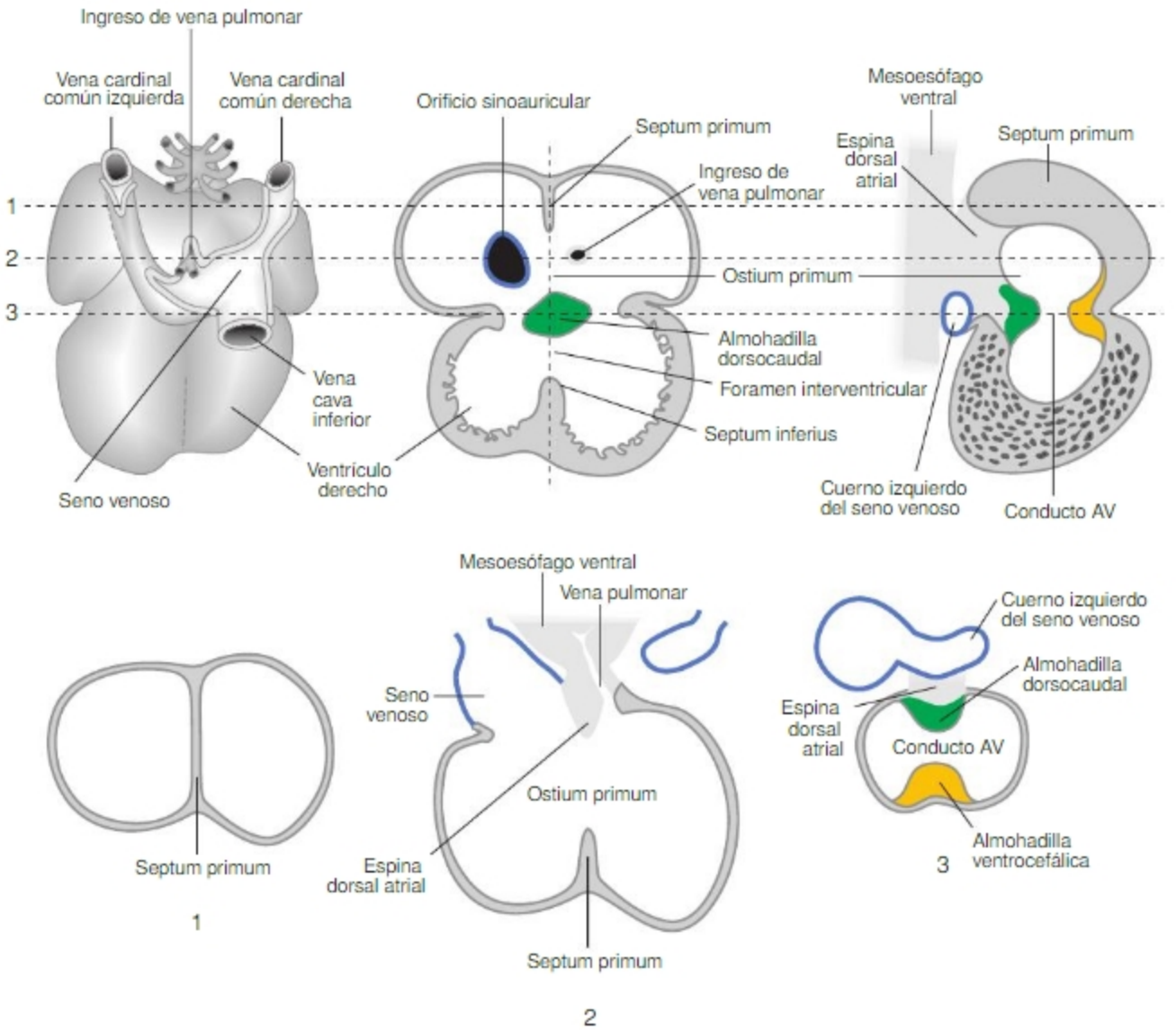


**Fig. 5-9. Panel superior.** Izquierda: vista dorsal; Centro: corte frontal; Derecha: corte sagital. **Panel inferior.** Ilustra cortes transversales realizados según las líneas 1, 2 y 3 indicadas en el panel superior. Se ilustra la espina dorsal atrial ubicada ventralmente al mesoesófago ventral, caudalmente al *septum primum* y dorsal y cefálicamente al conducto AV.

Una vez fusionados los senos venosos, en el seno venoso único se describen una porción medial o **zona transversa** y dos zonas laterales o **cuernos derecho** e **izquierdo** (véase Fig. 5-11). Con los desplazamientos arriba descritos, la zona transversa y el cuerno derecho son incorporados como pared de AD y pasan al interior de la cavidad pericárdica (véase Fig. 5-11). En el lado izquierdo, el cuerno venoso y la vena cardinal común quedan fuera del celoma pericárdico y en contacto con el mesénquima laxo del *septum transversum* (véase Fig. 5-11). La superficie dorsal de la AI mantiene su contacto con el mesoesófago y queda enmarcada por el mesocardio.

Al final de la torsión, en el bulbo cardíaco se describen tres regiones: **a)** el futuro **ventrículo derecho**, lateral al ventrículo izquierdo; **b)** una porción adelgazada que forma **el cono** de salida de ambos ventrículos y, cefálicamente, **c)** el **tronco arterioso**. El **tronco-cono** forma el tracto de salida de ambos ventrículos –que aún se hallan comunicados– y termina en un ensanchamiento, el **saco aórtico**, del cual parten los arcos aórticos.

## El interior del corazón: el tabicamiento cardíaco

Durante la 5ª a 7ª SD, las cavidades derechas e izquierdas del corazón se separan. Este proceso, denominado tabi-

Biblioteca Médica Virtual

camiento, depende de **a)** la formación de proliferaciones mesenquimáticas subendocárdicas localizadas en sitios precisos del endocardio (conducto AV y tronco-cono), **b)** el crecimiento diferencial de algunas regiones respecto de otras de modo que algunas zonas queden estrechas (como tabiques) mientras otras se ensanchan formando cavidades. Estos dos factores (a y b) son fuertemente influidos por **c)** el régimen de la circulación intracardíaca y **d)** la incorporación, al corazón, de poblaciones celulares extracardíacas.

Aunque el tabicamiento implica varios cambios simultáneos, con fines didácticos tratamos sucesivamente los tabicamientos del conducto auriculoventricular (AV), el interauricular (I-A), el interventricular (I-V) y el tabicamiento troncoconal (T-C).

Durante la torsión cardíaca se genera una condición esencial para el correcto tabicamiento cardíaco: la alineación de estructuras a partir de las cuales crecen poblaciones celulares que separan a las cavidades. Estas estructuras son: el anillo I-V, el anillo primario A-V, la espina dorsal atrial y el tronco-cono.

## *Tabicamiento del conducto AV y formación de válvulas A-V*

Simultáneamente con el tabicamiento I-A, en el anillo primario A-V se forman dos prominencias mesenquimáticas subendocárdicas, las **almohadillas endocárdicas** principales. Estas se hallan enfrentadas (dorsocaudal y ventrocefálica) en el conducto AV, crecen una hacia la otra, contactan, se fusionan y dividen el conducto AV en un conducto derecho y otro izquierdo (Fig. 5-12) (véase Aspectos histogenéticos del tabicamiento cardíaco).

Al principio, el conducto AV está entre la AI y el VI (véase Fig. 5-10.A). Durante la fusión de las almohadillas AV, la región se remodela, el conducto AV se desplaza a la derecha y comunica también la AD con el VD (6ª-7ª SD) (Fig. 5-12.C).

Las almohadillas principales forman la porción membranosa del tabique I-V, la valva septal de la válvula tricúspide y la valva anterior o aórtica de la válvula mitral. Adyacentes a las almohadillas principales se forman otras **almohadillas laterales**, más pequeñas, que formarán la valva anterosuperior de la válvula tricúspide y la valva posterior o mural de la mitral.

Durante el tabicamiento A-V, la mayor parte del miocardio del anillo A-V se integra a la aurícula y se interrumpe la continuidad entre los miocardios auricular y ventricular (aislamiento eléctrico entre aurículas y ventrículos), salvo en la zona donde se diferencia del sistema de conducción AV (véase Histogénesis: Remodelación del conducto AV y desarrollo del sistema cardionector).

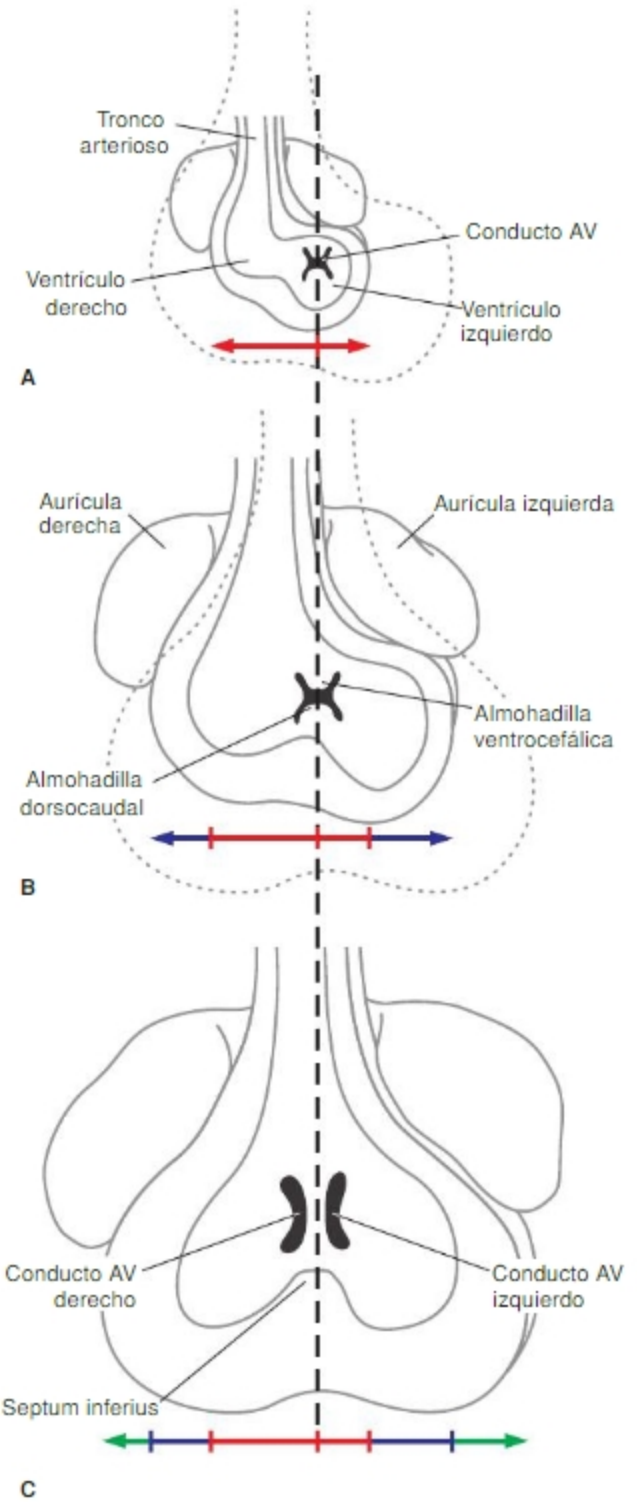


**Fig. 5-10. A.** El conducto AV se halla inicialmente en la región izquierda del corazón. El mayor crecimiento de las cavidades izquierdas hace que el anillo del conducto del anillo A-V sufra un desplazamiento aparente hacia la derecha (B-C) y quede alineado con la espina dorsal atrial y el anillo I-V. Las longitudes de las flechas azules y verdes hacia la derecha e izquierda indican el crecimiento diferencial entre los lados derecho e izquierdo respecto de la línea de puntos.

Biblioteca Médica Virtual

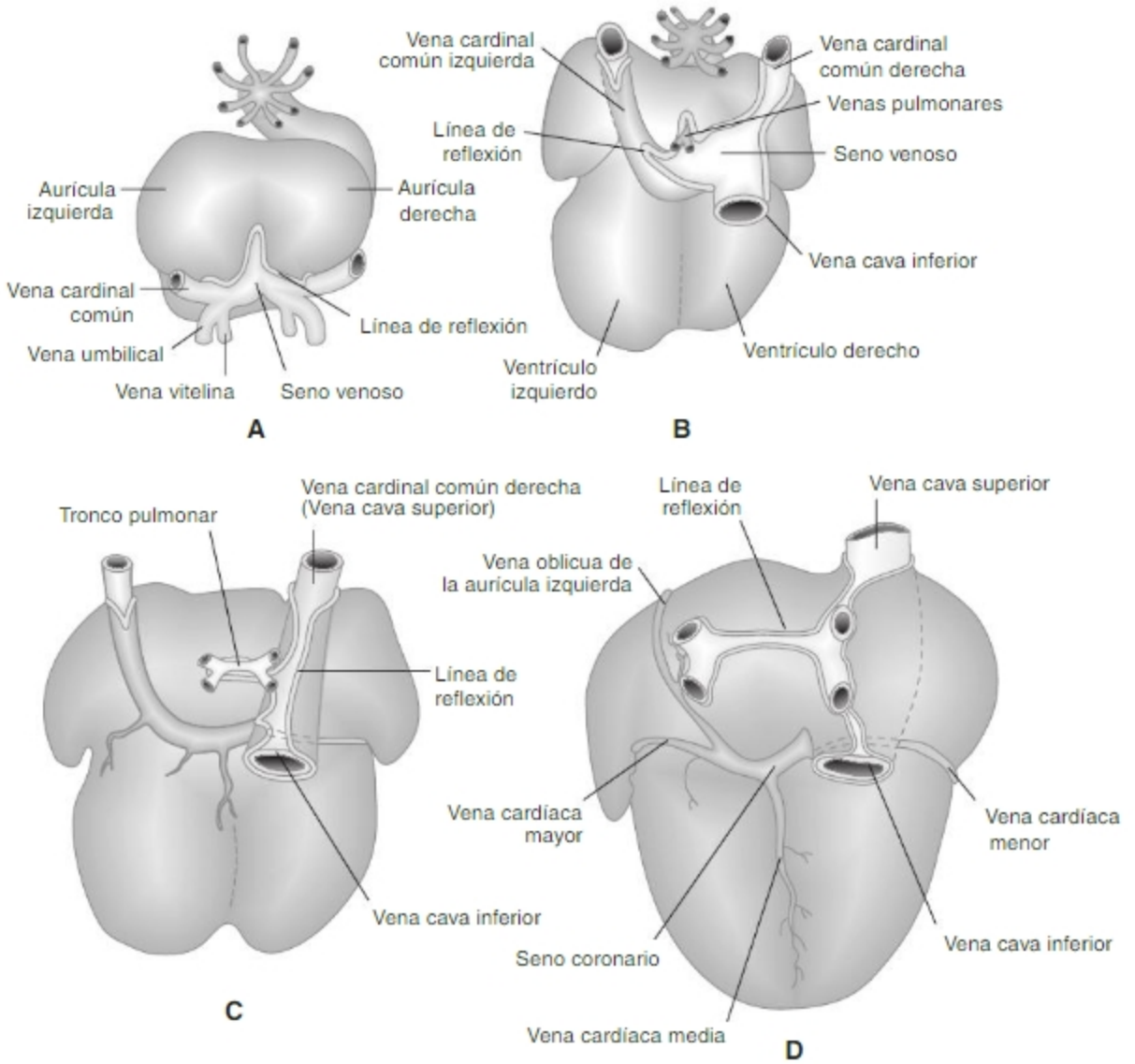


**Fig. 5-11.** Vista dorsal del corazón en diferentes estados de desarrollo: 4ª SD (A), 5ª SD (B), 6ª SD (C) y 8ª SD (D). Se ilustran los cambios de posición del seno venoso y de las principales venas respecto de las aurículas. La línea de reflexión corresponde a la línea en la que el pericardio visceral se continúa con el pericardio parietal.

## El tabicamiento interauricular (IA)

Desde la 4ª SD en adelante, el orificio sinoauricular se desplaza a la derecha y desemboca en el dorso de la región derecha de la aurícula común. El mesoesófago ventral se mantiene unido a la pared dorsal de la porción izquierda. El orificio sinoauricular queda bordeado por dos repliegues o **valvas venosas** que en su porción cefálica se unen en un pliegue, el ***septum spurium***, que se extiende hasta el techo de la aurícula (Fig. 5-13). Las prolongaciones caudales de las valvas venosas se insertan juntas en una cresta de origen extracardíaco, cercana a la línea media, la espina dorsal atrial. La espina dorsal se extiende hasta la almohadilla endocárdica A-V dorsocaudal bordeando, por la derecha, el orificio de la vena pulmonar común (véanse Figs. 5-9 y 5-13).

Durante la 5ª y 6ª SD, en el techo de la aurícula común se forma una cresta endocárdica de posición medial, el ***septum primum***; a su derecha queda el orificio sinoauricular y a su izquierda el pulmonar común. El *septum primum* tiene forma de hoz y crece en dirección al canal A-V dividiendo a la aurícula común en una región derecha y una izquierda (Fig. 5-14). Entre el borde libre del *septum primum* y las almohadillas endocárdicas persiste transitoriamente un orificio, el ***ostium primum*** (véanse Figs. 5-13 y 5-14). A mediados de la 6ª SD, el *ostium primum* se oblitera por proliferación de las almohadillas endocárdicas A-V y de la espina dorsal atrial que forma

Biblioteca Médica Virtual

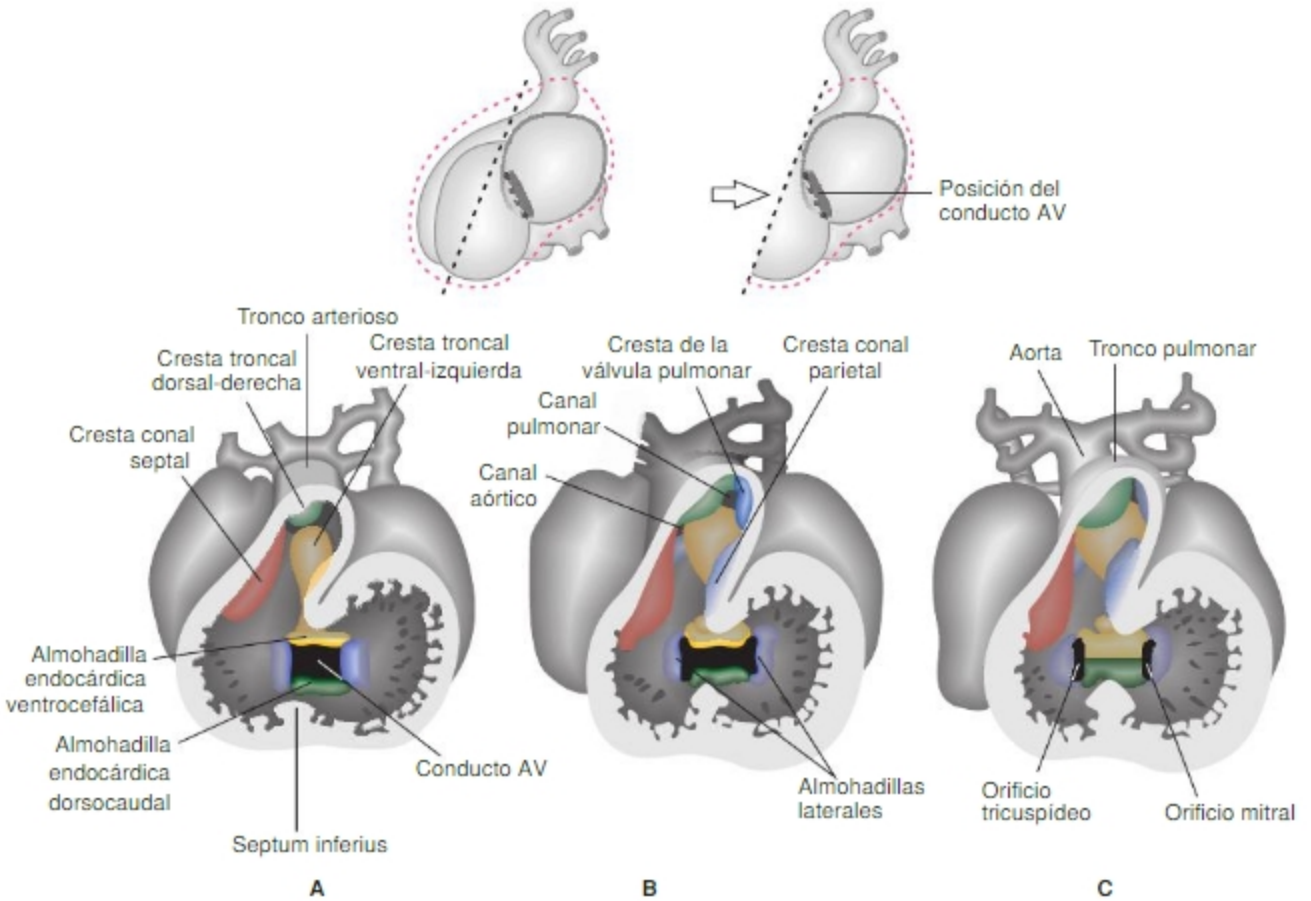


**Fig. 5-12.** Tabicamiento del conducto AV. Cortes frontales del corazón de embriones de 29 días (A), 31 días (B) y 33 días (C). Ilustra la formación de las almohadillas endocárdicas principales dorsocaudal y ventro-cefálica que tabican el conducto AV. Se ilustra también la formación de las almohadillas laterales y la posición de las crestas troncoconales.

la parte dorsal del *septum primum* (véase Fig. 5-13). Antes del cierre del *ostium primum*, en la región cefálica del *septum primum* se forma, por apoptosis, otro orificio, el ***ostium secundum***. Este orificio comunica durante toda la gestación las aurículas permitiendo que la sangre del corazón derecho pase al izquierdo y luego a la circulación sistémica, antes de que el circuito pulmonar funcione plenamente.

Entre la 6ª y 7ª SD un segundo tabique, el ***septum secundum***, crece desde el techo de la aurícula derecha, entre la valva izquierda del orificio sinoauricular y el *septum primum* (véanse Figs. 5-13 y 5-14). Este tabique semilunar crece en forma descendente hacia el piso de la aurícula derecha, futura desembocadura de la VCI. El borde libre, cóncavo, del tabique sobrepasa el *ostium secundum* del *septum primum*, pero no llega hasta el piso de la aurícula. Queda así un orificio en el *septum secundum*, el **foramen oval**, superpuesto a la porción inferior del *septum primum* derivada de la espina dorsal atrial (véanse Figs. 5-13 y 5-14). Esta porción del *septum primum*, flexible y móvil, opera como **válvula del foramen oval** permitiendo el pasaje de sangre de AD a AI hasta el momento del nacimiento (véase Cambios en el nacimiento).

## El tabicamiento interventricular (I-V)

El tabicamiento I-V se inicia en la 5ª SD con la aparición de un tabique sagital muscular, el ***septum inferius***, en la porción inferior del corazón a lo largo del surco bulboventricular. Su desarrollo involucra **a)** un aumento de la proliferación en la zona donde se forma el septo y **b)** aposición y compactación de cardiomiocitos en el extremo de crecimiento (véase Aspectos histogenéticos del tabicamiento cardíaco). Se forma así un septo de borde libre semilunar que crece en forma ascendente pero que se detiene antes de llegar a las almohadillas endocárdicas dorsal y ventral fusionadas. Queda así un espacio superior entre ambos elementos, el **foramen interventricular**, que permite la comunicación entre las cavidades ventriculares, derecha e izquierda, y el tracto de salida (véanse Fig. 5-13 y 5-14). El *septum inferius* forma la porción mus-

Biblioteca Médica Virtual

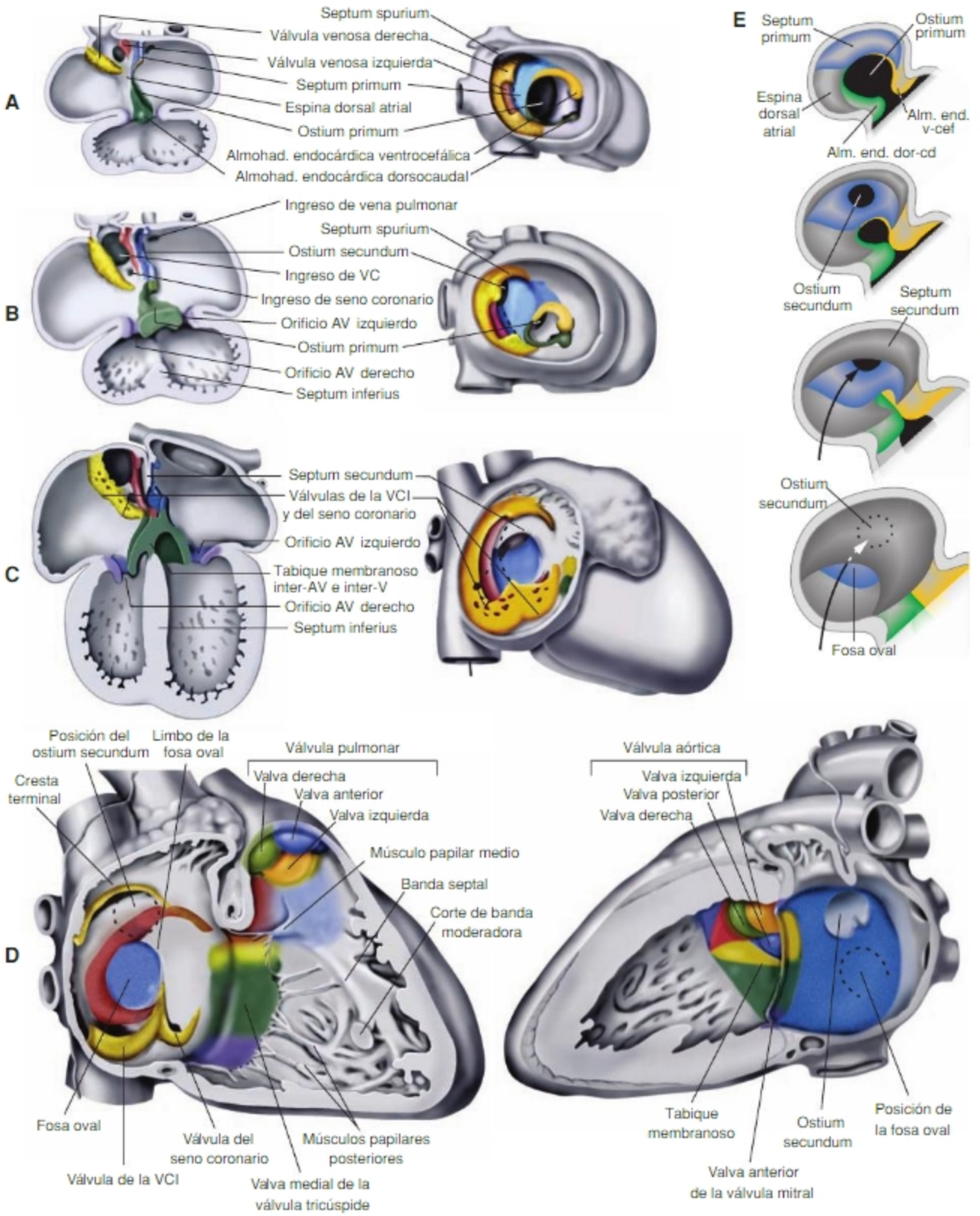


**Fig. 5-13.** Tabicamientos interauricular e interventricular. **A-C.** Cortes frontales y vista lateral derecha del tabique interauricular en embriones de fines de la 4ª SD (**A**), 5ª SD (**B**) y 6ª SD (**C**). **D.** Cortes longitudinales del corazón de 10ª SD. Izquierda: vista lateral derecha de los tabiques. Derecha: vista lateral izquierda de los tabiques. **E.** Secuencia que ilustra la participación del *septum primum*, la espina dorsal atrial, el *septum secundum* y las almohadillas AV en el tabicamiento interauricular. Basado en Netter. (Corazón [T.5], 1996).

Biblioteca Médica Virtual

cular del tabique I-V. El foramen IV se cierra durante el 3er trimestre de la gestación por la formación de un tabique de tejido conectivo, la **porción membranosa**, que tiene doble origen: su porción dorsal deriva de las almohadillas endocárdicas A-V y su porción ventral de las crestas que tabican el tronco-cono del bulbo cardíaco. Estas crecen de arriba abajo y se fusionan con el *septum inferius* (véase Fig. 5-15). Al finalizar el tabicamiento I-V, el ventrículo primitivo pasa a ser VI definitivo y comunica con la aorta. La parte inferior del bulbo cardíaco pasa a ser el VD definitivo y se comunica con la arteria pulmonar. Así, el tabique I-V tiene un triple origen: la porción muscular deriva del *septum inferius* y la porción membranosa, de las almohadillas endocárdicas A-V y las crestas tronco-conales (véanse Figs. 5-13, 5-14 y 5-15).

### El tabicamiento troncoconal

El proceso se basa en la formación de crestas enfrentadas que crecen una hacia la otra, se encuentran, fusionan sus bordes y dividen la cavidad en dos; se inicia en el cono y continúa hacia el tronco arterioso. Durante la 5ª SD, aparecen en el cono dos primeros engrosamientos subendocárdicos, las **crestas conales septal y parietal**. La septal se ubica dorsalmente y a la derecha del *septum inferius*, mientras que la parietal se ubica ventralmente y a la izquierda, en la encrucijada donde se encuentran el tracto de salida, las comunicaciones AV derecha e izquierda y la comunicación IV. Las crestas se van formando de abajo hacia arriba (próximo-distal) siguiendo un trayecto espiralado con giro a la derecha (Fig. 5-15). Cuando los rebordes conales se fusionan, forman un *septum* que divide el cono en una porción ventral, el infundíbulo de la arteria pulmonar (VD) y otra dorsal, el infundíbulo de la arteria aorta (VI). A partir de las crestas parietal y septal y de otras crestas accesorias se forman las válvulas semilunares. Distalmente a las válvulas, queda el tronco arterioso.

Casi en simultáneo, en el tronco arterioso se forman las **crestas troncales**. La cresta **dorsal-derecha** crece en dirección caudal-ventral y hacia la izquierda; la **ventral-izquierda** crece dorsal y caudalmente y hacia la derecha (véase Fig. 5-15). Estas crestas forman el **tabique aorticopulmonar** y dividen el tronco arterioso y el saco aórtico en la **aorta ascendente** y el **tronco de la arteria pulmonar**.

Las crestas conales se acercan y unen entre sí, de abajo hacia arriba hasta unirse, en la 8ª SD, con el tabique aorticopulmonar que crece hacia abajo. Así, se forma un **tabique troncoconal** continuo con disposición **en espiral**. Formado el tabique tronco-conal, su borde libre inferior se une al borde libre superior del *septum inferius* completando la formación del tabique I-V membranoso y separando definitivamente ambos ventrículos (véase Fig. 5-15 ).

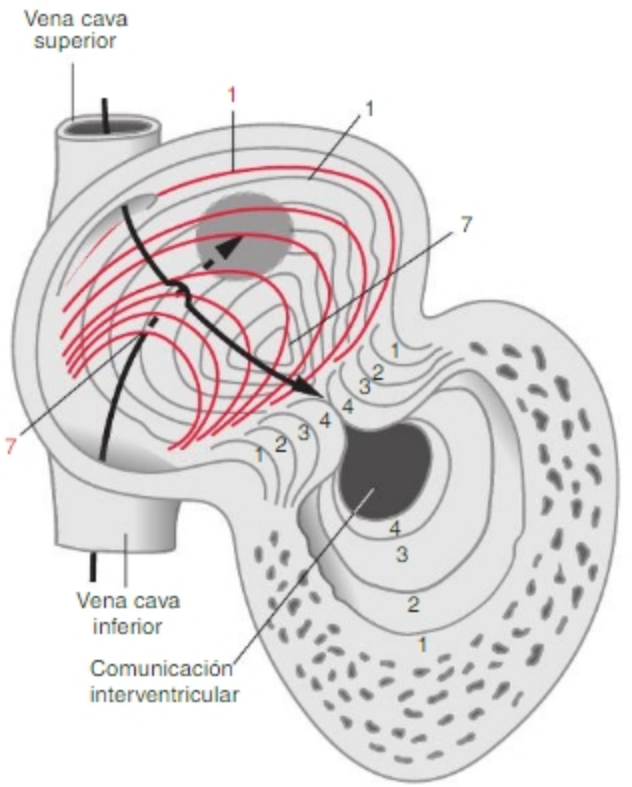


Fig. 5-14. Esquema de corte longitudinal del corazón que ilustra el tabicamiento cardíaco. Tabicamiento interauricular: las líneas curvas (1-7) muestran estados progresivos en el desarrollo del *septum primum* (gris) y del *septum secundum* (rojo). Tabicamiento del canal AV: los números 1-4 muestran estados sucesivos hasta la fusión de las almohadillas dorsocaudal y ventrocefálica. Tabicamiento interventricular: los números 1-4 ilustran el crecimiento del *septum inferius*. Las flechas indican la dirección preferencial del flujo sanguíneo. Basado en Hamilton-Patten. (Embriología Humana, 1975).

En la zona de unión entre cono y tronco arterioso, nacen las arterias pulmonar y aorta. Una vez formados los tabiques conal y aorticopulmonar, en dicha zona aparecen, a cada lado del tabique troncoconal, tres **crestas accesorias** más pequeñas de mesénquima revestido por endotelio que formarán las valvas de las válvulas semilunares.

## Modelación del patrón de distribución de los principales vasos arteriales y venosos

### Desarrollo del sistema arterial

El sistema arterial se origina a partir de arterias longitudinales y arterias de disposición transversal. En la región cefálica las arterias longitudinales son pares, las **aortas dorsales derecha e izquierda**; estas se unen caudalmente y se continúan con un único vaso medial, la **aorta medial**. Las arterias transversales son los **arcos**

Biblioteca Médica Virtual

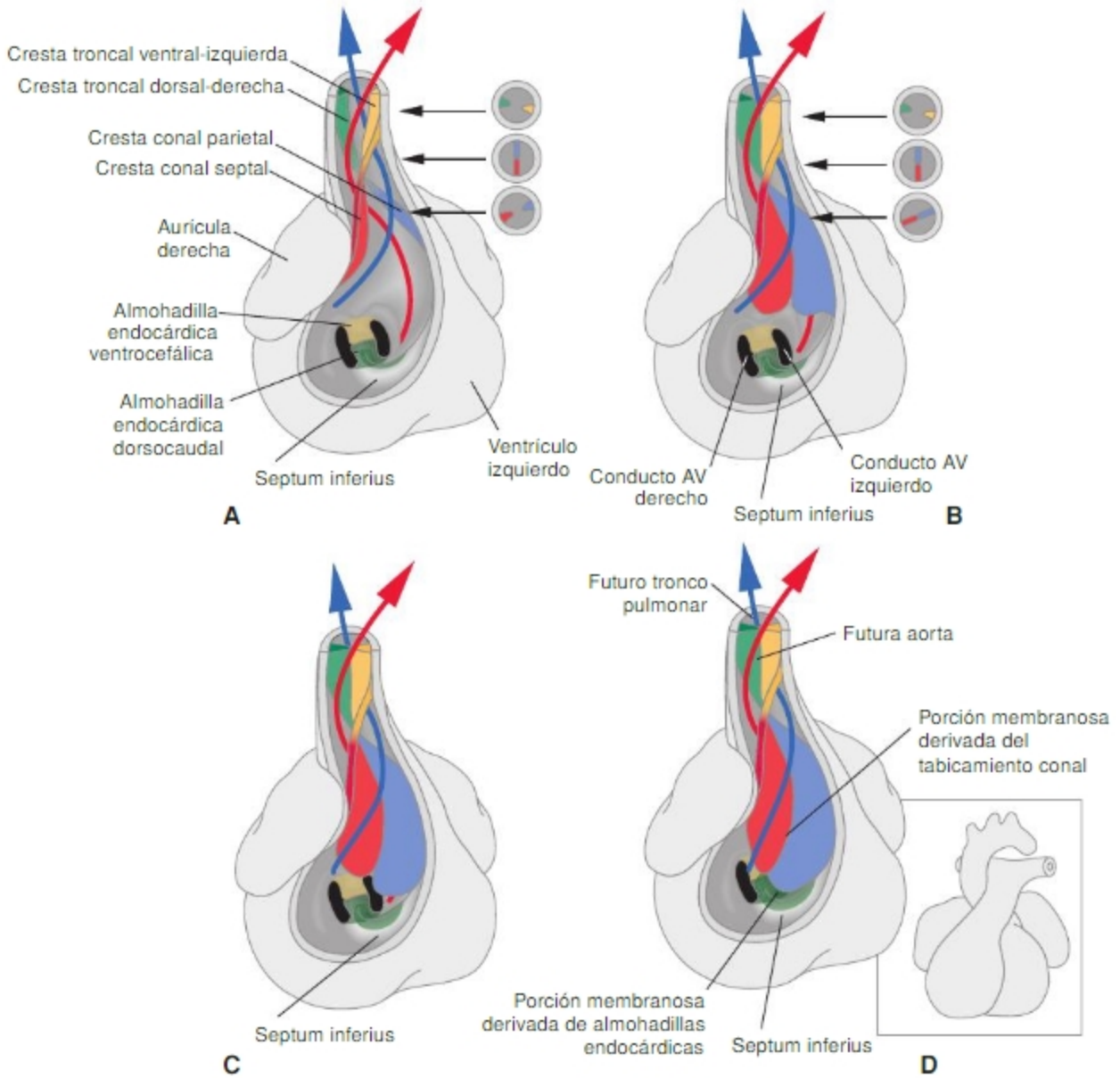


Fig. 5-15. Tabicamiento troncoconal. Esquemas que ilustran el desarrollo de las crestas troncoconales y su participación en el cierre del foramen IV.

**aórticos**, las **arterias intersegmentarias**, las **arterias esplácnicas ventrales** y las **arterias laterales**.

## Evolución de las aortas dorsales cefálicas y de los arcos aórticos

### *Las arterias del circuito sistémico*

Los **arcos aórticos** son arterias pares que se originan en el **mesénquima branquial** de los arcos branquiales o faríngeos; rodean la faringe y se extienden desde el saco aórtico hasta las aortas dorsales (Fig. 5-16.A). Estas aparecen tempranamente ventrales al mesodermo paraxil y dorsales al intestino anterior y, caudalmente, se fusionan en un vaso único y medial. Existen 6 pares de arcos aórticos (el 5° par es rudimentario), numerados en orden de aparición, desde el extremo cefálico al caudal. Nunca se hallan todos presentes al mismo tiempo; los dos pares cefálicos originan sus derivados (vasos de la boca y oído medio) antes de que los pares 4° a 6° se formen. Los arcos aórticos originan sus derivados y desaparecen como tales durante la 5ª y 6ª SD.

Los arcos aórticos y las aortas dorsales evolucionan y se modelan de acuerdo con cambios hemodinámicos producidos por el desplazamiento en sentido cefálico

Biblioteca Médica Virtual

del cerebro anterior y el desplazamiento en sentido caudal del corazón. Para comprender la siguiente descripción se recomienda seguir cuidadosamente los cambios ilustrados en la Fig. 5-16. El Cuadro 5-1 presenta un resumen del origen embrionario de las principales arterias torácicas.

Durante el desarrollo del extremo cefálico del SNC, las **aortas dorsales** acompañan la elongación del neuroeje y sobrepasan el 1er par (véase Fig. 5-6.D). Estas prolongaciones anteriores formarán más tarde la porción distal de las **arterias carótidas internas**.

Mientras el corazón desciende y se forman los arcos más caudales, la sangre circula a través de estos últimos y los primeros arcos dejan de crecer. Mientras se forma el 3er par de arcos aórticos, parte del **1er par** involuciona y la que persiste origina la arteria maxilar. Durante la formación del 4° par, parte del **2° par** involuciona y la que persiste origina la **arteria estapédica** con sus di-

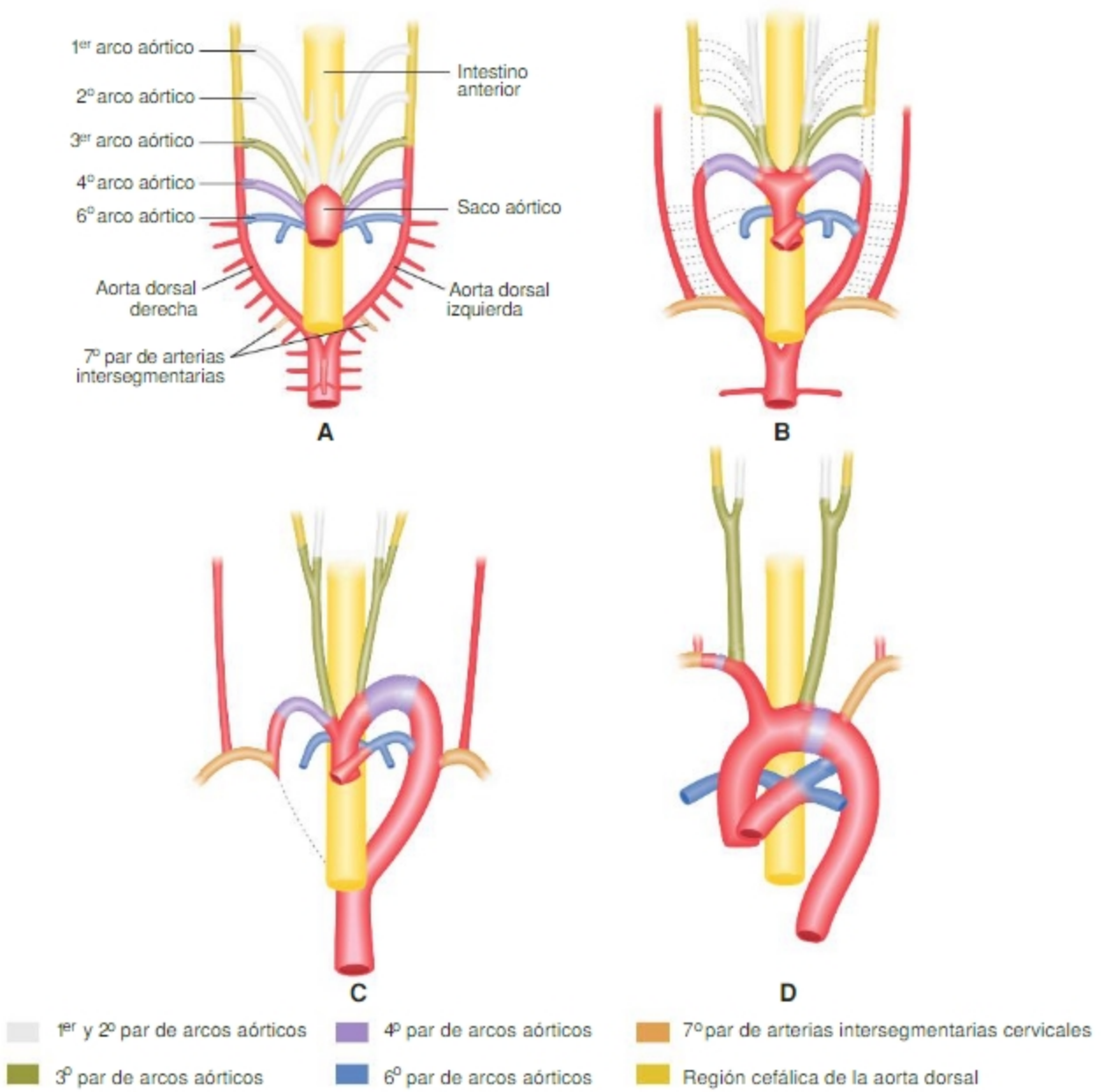


**Fig. 5-16. A.** Ilustra, en una vista ventral, la organización simétrica bilateral del sistema arterial a lo largo de las regiones cervical y torácica. Se representan, en una sola imagen, los principales vasos de la región aunque no están todos presentes al mismo tiempo. Del saco aórtico, de posición medial, surgen pares de arcos aórticos que desembocan en las aortas dorsales derecha e izquierda. De las aortas dorsales nacen arterias intersegmentarias cervicales y torácicas. Desde la 5ª SD en adelante se producen cambios simétricos en la región correspondiente al 1° y al 3er arco y cambios asimétricos en la región correspondiente a los arcos 4° y 6° (B, C y D).

Biblioteca Médica Virtual

visiones supraorbital y maxilomandibular. El **3er par** de arcos genera, por brotación, un par de arterias que crecen en sentido cefálico y formarán la parte proximal de las **arterias carótidas externas**. Porciones remanentes de los arcos 1° y 2° contribuirían a formar parte de estas arterias. El **4° par** recibe parte importante del flujo que expulsa el corazón y crece en grosor. A fines del período somítico se forma el **6° par** de arcos aórticos. Estos originan ramas descendentes que irrigan los esbozos pulmonares. Hasta este estado –final del período somítico– los arcos aórticos poseen simetría bilateral.

Durante el tabicamiento cardíaco y luego de este, la mayor parte de la sangre se dirige hacia el 4° y el 6° arco izquierdo; estos se desarrollan más que los derechos que quedan como ramas de los primeros. La aorta dorsal izquierda también crece más que la derecha.

Durante la 5ª SD, el tracto de salida (cono, tronco y saco aórtico) es dividido por el tabique troncoconal espiralado en una región ventral y una dorsal (véase Tabicamiento cardíaco). La sangre del ventrículo izquierdo ingresa en la **división dorsal del tronco-cono** (véanse Figs. 5-15 y 5-16), sale por la región ventral lateral derecha del saco aórtico y se dirige principalmente al 3er y 4° par de arcos. La división de este flujo en dos corrientes, una derecha y otra izquierda, con un caudal mayor hacia la izquierda, hace que la **porción izquierda del saco aórtico** y **tronco-cono** origine un vaso de gran volumen que da origen a la **porción ascendente de la aorta**. La **porción derecha del saco aórtico** forma un vaso de menor calibre, el **tronco arterial braquiocefálico**, que queda como rama de la aorta.

La sangre del **3er par de arcos**, al llegar a las aortas dorsales, se dirige hacia el prosencéfalo y las copas ópticas. Otra parte de la sangre del 3er par es llevada por sus brotes, las **arterias carótidas externas**, hacia tejidos cefálicos no neurales (extracraneanos). Las porciones del 3er par proximales a dichos brotes se transforman en las **arterias carótidas primitivas**, en tanto que las porciones distales a los brotes, junto con los segmentos cefálicos de las aortas dorsales, forman las **arterias carótidas internas**. Estas últimas irrigan el encéfalo. Al llegar al pedículo óptico, la carótida interna se bifurca en una rama cefálica y una caudal. La primera origina la **arteria oftálmica** y la arteria olfatoria primitiva. Esta luego pasa a ser la **arteria cerebral anterior** que se comunica con la contralateral formando la **arteria comunicante anterior**. Cuando crece el telencéfalo, la rama cefálica de la carótida interna genera un brote que forma la **arteria cerebral media**. La rama caudal de la carótida interna forma la **arteria comunicante posterior** que recorre la base del encéfalo y se fusiona con la arteria basilar. De esta rama caudal se originan las arterias diencefálicas, mesencefálicas y cerebelosa superior. Con el crecimiento del telencéfalo, debido a una remodelación, vascular, se forma la **arteria cerebral posterior** que irriga la región caudal del telencéfalo y del diencéfalo y el mesencéfalo. Luego de esta remodelación el cerebelo es irrigado por ramas de la arteria basilar y de las vertebrales.

El 4° par evoluciona asimétricamente. El **4° arco izquierdo** crece mucho y, junto con la aorta dorsal izquierda (hasta la 7ª intersegmentaria cervical), forma parte del **cayado o arco de la aorta**. El 3er arco izquierdo (carótida primitiva izquierda) queda como rama del cayado aórtico. El **4° arco derecho**, al igual que el 3er arco derecho (carótida primitiva derecha), queda como rama del tronco braquiocefálico; crece poco en longitud y forma una pequeña porción proximal de la **arteria subclavia derecha** (irriga el esbozo de miembro superior derecho).

La sangre del 3er par de arcos ingresa en la aorta y se dirige en sentido cefálico en tanto que la proveniente del 4° par se dirige en sentido caudal. Así, el segmento de aorta dorsal inter-3°-4° arco queda casi sin caudal sanguíneo, deja de crecer, e involuciona. El segmento de aorta dorsal derecha caudal a la 7ª arteria intersegmentaria también recibe poca sangre e involuciona (véase Evolución de las arterias intersegmentarias).

## *Las arterias del circuito pulmonar*

La sangre del ventrículo derecho ingresa en la **división ventral del tracto de salida** (tronco-cono) que forma el tronco de la **arteria pulmonar** (véase Fig. 5-16). La sangre luego sigue por el **6° par de arcos aórticos** que forman las porciones proximales de las **arterias pulmonares derecha e izquierda** (ramas del tronco de la arteria pulmonar). Las porciones distales de las arterias pulmonares se originan a partir de las ramas de los 6os arcos que se dirigen al esbozo pulmonar. La mayor parte de la sangre del tronco de la arteria pulmonar se dirige al 6° arco izquierdo que forma un vaso grueso que desemboca en la aorta dorsal izquierda. Una pequeña parte del caudal se dirige, a través de la futura arteria pulmonar izquierda, hacia el esbozo pulmonar. La porción proximal del 6° arco y su rama forman la arteria pulmonar izquierda. La **porción distal del 6° arco izquierdo**, que desemboca en la aorta, forma un vaso transitorio, el **conducto arterioso de Botal**, que permanece permeable hasta el nacimiento. Esta arteria transitoria constituye un mecanismo de derivación de sangre desde el circuito pulmonar al sistémico hasta tanto se habilite, en el momento del nacimiento, el sistema vascular pulmonar (véase Cambios en el nacimiento). La pequeña cantidad de sangre que va por el **6° arco derecho** se dirige en su totalidad por la rama que va hacia el esbozo pulmonar. La porción del 6° arco distal a dicha rama no recibe sangre, involuciona y desaparece.

Biblioteca Médica Virtual

**CUADRO 5-1.** ORIGEN DE LAS PRINCIPALES ARTERIAS TORÁCICAS Y DEL CUELLO

| ARTERIA | ORIGEN |
|---|---|
| Aorta ascendente | - Tronco arterioso y saco aórtico |
| Cayado de la aorta | - 4º arco aórtico izquierdo<br>- Aorta dorsal izquierda hasta 7ª arteria intersegmentaria cervical<br>- Parte de la aorta única medial |
| Aorta descendente | - Arteria aorta única medial |
| Tronco arterial braquiocefálico | - Porción derecha del saco aórtico (queda como rama del cayado aórtico) |
| Carótidas primitivas | - Porción proximal del 3er arco (la derecha queda como rama del tronco arterial braquiocefálico, la izquierda como rama del cayado aórtico) |
| Carótidas internas | - Porción proximal: porción distal del 3er arco<br>- Porción distal: porción cefálica de las aortas dorsales que sobrepasan el 1er arco |
| Carótidas externas | - Ramas que nacen del 3er par de arcos<br>- Porciones remanentes de los dos primeros arcos |
| Subclavia izquierda | - 7ª arteria intersegmentaria cervical |
| Subclavia derecha | - Porción proximal: 4º arco derecho<br>- Porción media: aorta dorsal derecha<br>- Porción distal: 7ª arteria intersegmentaria cervical |
| Arterias vertebrales | - Plexo anastomótico entre arterias intersegmentarias cervicales |
| Tronco pulmonar | - Tronco arterioso y saco aórtico |
| Arterias pulmonares | - Porción proximal: porción proximal del 6º par de arcos aórticos<br>- Porción distal: ramas descendentes del 6º par de arcos |
| Conducto arterioso (transitorio) | - Porción distal del 6º arco aórtico izquierdo |

## *Evolución de las arterias intersegmentarias y vasos vertebrobasilares*

Las arterias intersegmentarias evolucionan similarmente en ambos lados del cuerpo. Son ramas dorsolaterales de las aortas dorsales y la aorta medial común que irrigan a los derivados somíticos de la pared corporal. Se ubican entre somitas y se distribuyen desde la región occipital a la sacra. En general, rodean los cuerpos vertebrales y la articulación costovertebral en formación y se dividen en dos ramas: **a)** las dorsales originan **arterias neurales** y **meníngeas**,**b)** las ventrales recorren la pared corporal describiendo un arco y anastomosándose con su homóloga contralateral en la línea media ventral. En la región occipital involucionan, en tanto que en la región cervical contribuyen a formar las arterias vertebrales y subclavias derecha e izquierda (véase Fig. 5-16).

La sangre del 4º par de arcos, una vez en la aorta, realiza un trayecto descendente. Parte importante de esta sangre se dirige, a través del 7º par de intersegmentarias, a los esbozos de miembros superiores. La 7ª intersegmentaria izquierda, por sí sola, forma la **arteria subclavia izquierda** y la sangre de la aorta dorsal izquierda continúa su trayecto descendente formando la **porción descendente de la aorta**. Del lado derecho, la escasa cantidad de sangre proveniente del 4º arco aórtico se dirige, casi en su totalidad, al esbozo de miembro. Debido a ello, la porción de aorta dorsal derecha entre la 7ª intersegmentaria y la aorta común (abdominal) involuciona y desaparece. La **arteria subclavia derecha** tiene múltiple origen: **a)** su porción proximal deriva del 4º arco aórtico, **b)** su parte media deriva del segmento de aorta dorsal entre el 4º arco aórtico y la 7ª intersegmentaria y **c)** su porción distal deriva de la 7ª intersegmentaria.

Tempranamente, las 7as intersegmentarias cervicales se localizan en posición caudal al 6º par de arcos aórticos. Según se desarrolla el cuello, por crecimiento diferencial ascienden relativamente y terminan a la altura del cayado aórtico (lado izquierdo) y del tronco arterial braquiocefálico (lado derecho).

Las primeras seis arterias intersegmentarias cervicales son transitorias. Entre ellas forman un plexo anastomótico de los cuales surge un canal preferencial, de recorrido longitudinal, que termina en la 7ª intersegmentaria. Este vaso longitudinal, que queda como rama de la arteria subclavia, es la **arteria vertebral**. Con el desarrollo de la columna vertebral, la arteria vertebral queda ubicada dentro del canal que forman los forámenes costotransversos de las vértebras cervicales.

Biblioteca Médica Virtual

Estos cambios son similares a derecha e izquierda. La porción de la 7ª intersegmentaria distal al nacimiento de la arteria vertebral queda como la **arteria axilar**, otra rama de la subclavia.

Las arterias vertebrales crecen en dirección cefálica y se fusionan en la línea media, a la altura del postencéfalo, formando la **arteria basilar**. Esta se bifurca en dos ramas, derecha e izquierda, que bordean el diencéfalo y, mediante la **arteria comunicante posterior**, se anastomosan con la arteria carótida interna homolateral. De este modo se forma el **círculo arterial cerebral o polígono de Willis**. A medida que las vesículas encefálicas crecen, el sistema vertebrobasilar origina las arterias cerebral posterior, diencefálicas, mesencefálicas, metencefálicas y mielencefálicas.

Otras anastomosis longitudinales de las arterias intersegmentarias cervicales, aunque más ventrales, forman el **tronco tiroideocervical** y las **arterias cervicales profundas**.

Las arterias intersegmentarias torácicas y lumbares originan vasos con disposición segmentaria, las **arterias intercostales** y **lumbares**. Las intersegmentarias sacras originan las **arterias ilíacas**.

Las **arterias umbilicales** se originan en el mesénquima del pedículo de fijación y se conectan al principio con la porción más caudal de las aortas dorsales. La posición de estos vasos también es afectada por el crecimiento del embrión; quedan ubicados en los niveles lumbares más bajos donde se anastomosan con las arterias intersegmentarias del 5° segmento lumbar. Las **arterias ilíacas internas y externas** se originan como ramas de las mencionadas intersegmentarias. Las arterias umbilicales terminan siendo ramas de las arterias ilíacas internas. Luego del nacimiento, cada arteria umbilical está representada por la **arteria vesical superior** de la ilíaca interna. Más allá de este vaso, la rama arterial se oblitera y forma un ligamento que se extiende hasta el ombligo (véase Cambios en el nacimiento).

### *Evolución de las arterias esplácnicas ventrales y laterales*

Las **ramas esplácnicas ventrales** son inicialmente pequeños vasos segmentarios que se anastomosan y forman otros de mayor tamaño. En la región torácica del intestino anterior, estos vasos dan origen a las **arterias esofágicas** y **bronquiales**. En la región abdominal se forman varios pares de ramas ventrales que se dirigen al saco vitelino. Con el crecimiento del embrión y la fusión de las aortas dorsales, varias de ellas se fusionan y otras desaparecen. De los vasos fusionados quedan tres arterias que corren en los mesos hacia el tubo digestivo: **a)** en la región gastrohepática, el **tronco celíaco**, **b)** en la región del asa vitelina, la **arteria mesentérica superior** y **c)** en la región del intestino posterior, la **arteria mesentérica inferior**.

Las **ramas esplácnicas segmentarias laterales** de las aortas dorsales irrigan el mesodermo intermedio. Confluyen más tarde y forman vasos de mayor calibre: las **arterias renales**, **suprarrenales** y **espermáticas u ováricas**.

## Desarrollo del sistema venoso

### *Evolución del sistema venoso sistémico*

#### *Las venas cardinales. Formación de la vena cava superior (VCS) y la vena cava inferior (VCI)*

La **vena cardinal anterior** drena la sangre de tres plexos vasculares que rodean a las vesículas encefálicas. Hacia la 6ª SD, con el desarrollo de las meninges, los plexos se dividen en uno superficial y uno profundo. El primero, junto con la región cefálica de la cardinal anterior, forma el **sistema venoso dural**. El plexo profundo se remodela y forma las **venas cerebrales** que desembocan en los senos de la duramadre. La región cervical de cada vena cardinal anterior recibe a las venas intersegmentarias cervicales, incluyendo la del miembro superior. Finalizando la 7ª SD, en la región cervical baja se genera un plexo venoso que comunica a ambas venas cardinales (anastomosis intercardinal anterior). A continuación, la sangre se desvía desde la cardinal anterior izquierda hacia la parte proximal de la cardinal derecha (Fig. 5-17). De dichas anastomosis se genera la **vena braquiocefálica izquierda** (afluente de la VCS). Simultáneamente, debido al hipoflujo, la porción proximal de la cardinal anterior y la cardinal común izquierdas involucionan.

En el lado derecho, la cardinal común y la porción de vena cardinal anterior ubicada entre la aurícula derecha y la anastomosis intercardinal dan origen a la **vena cava superior**. La porción de la cardinal anterior distal a la anastomosis mencionada forma la **vena braquiocefálica derecha**.

Las venas intersegmentarias que drenan la sangre de los miembros superiores forman las **venas subclavias** derecha e izquierda y desembocan en las venas braquiocefálicas homolaterales. Las porciones de las cardinales anteriores distales a la desembocadura de la vena subclavia forman las **venas yugulares internas**. Las venas **yugulares externas** se originan a partir de plexos capilares bilaterales de la región cefálica, facial y cervical y desembocan en las venas subclavias.

Así, toda la sangre de cabeza, cuello y miembros superiores es llevada por la cava superior a la aurícula derecha (véase Fig. 5-17.F).

Biblioteca Médica Virtual

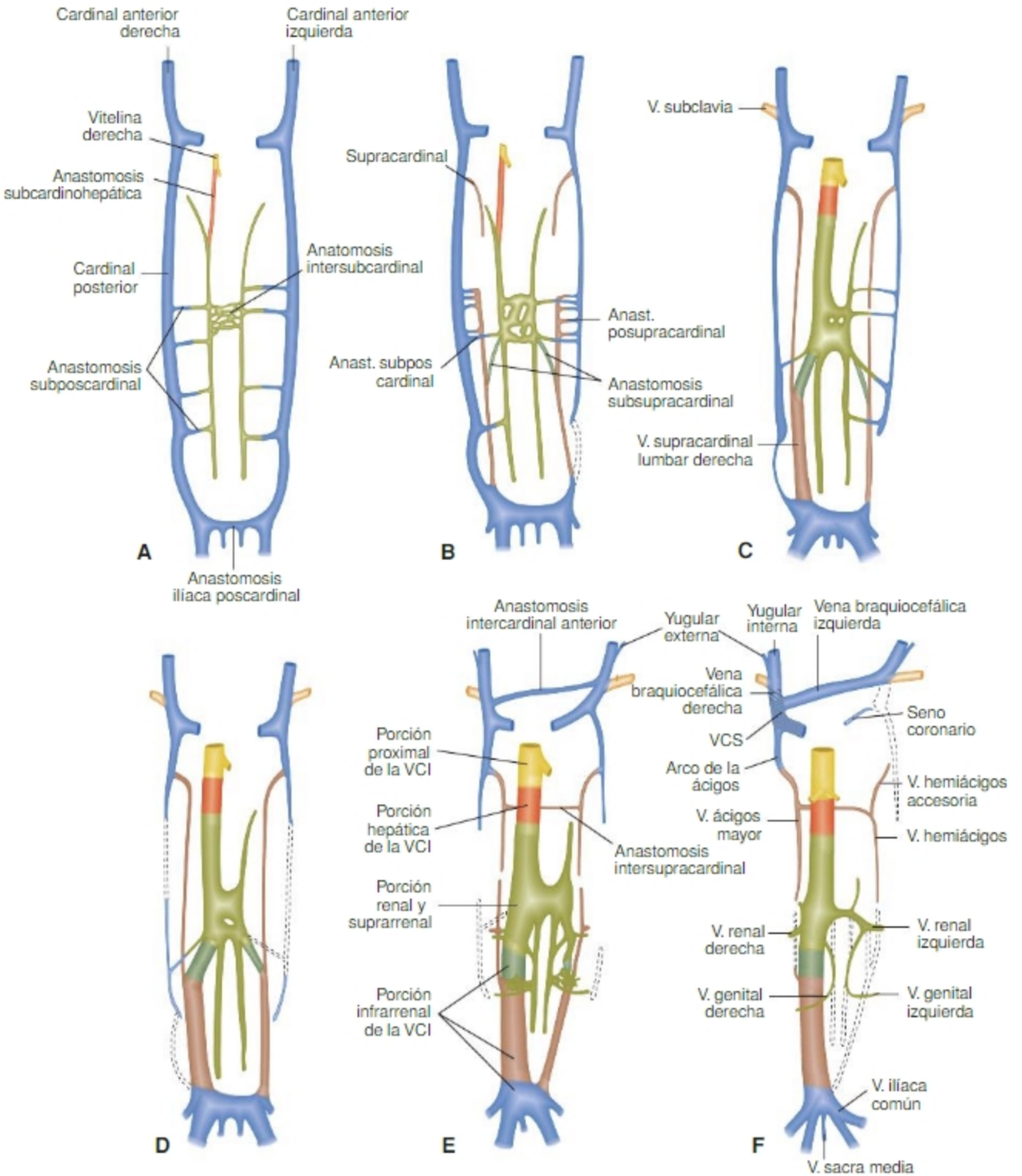


**Fig. 5-17.** Vista ventral que ilustra la evolución de las principales venas en embriones de fines de la 5ª SD (A), 6ª SD (B-C), 7ª SD (D), 8ª SD (E) y al término (F). En distintos colores se ilustran los derivados de venas cardinales (azul), subcardinales (verde) y supracardinales (marrón). Quedan así formadas las siguientes venas: VCS (deriva de la cardinal común derecha y la porción proximal de la vena cardinal anterior derecha); vena braquiocefálica derecha (deriva de la cardinal anterior); vena braquiocefálica izquierda (deriva de la anastomosis intercardinal anterior); yugulares internas (derivan de la cardinal anterior); vena cava inferior (deriva en su región proximal de la vitelina derecha; en su porción hepática, de la anastomosis subcardinohepática; en su porción renal y suprarrenal de la subcardinal derecha y en su porción infrarrenal de la anastomosis subsupracardinal, de la supracardinal y cardinal posterior derechas); las venas renales y gonadales (derivan de las subcardinales); las venas ilíacas (derivan del plexo sacrocardinal); la vena ácigos mayor (deriva de la supracardinal derecha y su cayado de la región cefálica de la cardinal posterior); las venas hemiácigos y hemiácigos accesoria (derivan de la supracardinal izquierda). Descripción en el texto. Basado en Netter. (corazón [T.5], 1996).

Biblioteca Médica Virtual

Las **venas cardinales posteriores** se forman a mediados del período somítico (14 pares de somitas), poco después que las anteriores. Recorren longitudinalmente la cara dorsolateral de la cresta urogenital y, por medio de varias venas intersegmentarias, drenan la sangre de la pared corporal, el mesonefros y la médula espinal. Desde la 5ª SD, reciben sangre de otras dos venas, las supracardinales y subcardinales.

En su región más caudal, las venas cardinales posteriores de ambos lados se anastomosan por medio de la anastomosis ilíaca poscardinal (véase Fig. 5-17). A esta altura reciben sangre de los miembros inferiores a través de los **plexos** bilaterales **sacrocardinales**. Estos originarán más adelante las **venas ilíacas**.

Las **venas subcardinales**, de posición ventral a las cardinales posteriores, se forman a partir de las ramas venosas provenientes del mesodermo intermedio. Recorren la cara interna del mesonefros y reciben sangre de la cresta urogenital. Desembocan en la vena cardinal posterior homolateral y se anastomosan entre sí por medio de ramas transversales que confluyen formando la anastomosis intersubcardinal (véase Fig 5-17). A fines de la 5ª SD, la región cefálica de la vena subcardinal derecha origina la porción adyacente al hígado (porción hepática) de la **VCI** y desemboca en la porción suprahepática de la vena vitelina derecha o conducto hepatocardíaco. Así, la porción de la VCI proximal al corazón deriva de la vena vitelina derecha en tanto que la porción hepática de la VCI lo hace de la vena subcardinal derecha (véase también Fig. 5-18).

Las **venas supracardinales** se forman un poco más tarde (6ª-7ª SD) a partir de un plexo venoso dorsal a la vena cardinal posterior y lateral al cordón de células de la cresta neural que forman la cadena simpática toracolumbar. Estas venas se anastomosan con las venas subcardinales (anastomosis subsupracardinales) y se comunican con las cardinales posteriores en dos regiones: a la altura de la región cefálica del mesonefros y a la altura de la anastomosis ilíaca-poscardinal. Este sistema suple las funciones de las poscardinales que comienzan a involucionar (véase Fig. 5-17).

Hacia la 7ª SD, se produce una remodelación de las venas en la región lumbosacra que contribuyen a formar el segmento más caudal de la **VCI**. La parte lumbar de la vena supracardinal derecha se ubica caudalmente a la anastomosis subsupracardinal de ese lado. Esta anastomosis, la vena supracardinal lumbar y la anastomosis ilíaca-poscardinal constituirán la **porción infrarrenal de la VCI**. La **porción renal y suprarrenal** de la VCI se origina del segmento medio de la subcardinal derecha, entre la anastomosis subsupracardinal y la porción hepática de la VCI (véase Fig. 5-17).

La anastomosis intersubcardinal originará la vena renal izquierda. La vena subcardinal derecha que no es incluida en la formación de la VCI, caudal a la anastomosis mencionada, originará la vena genital (espermática u ovárica) de ese lado, y drena directamente en la VCI. Del lado izquierdo, la vena genital también se origina a partir de la subcardinal. Sin embargo, debido a que la anastomosis intersubcardinal origina la vena renal izquierda, la vena genital izquierda es tributaria de la vena renal de ese lado y no de la VCI (véase Fig. 5-17).

El desarrollo de las **venas ácigos** involucra plexos venosos bilaterales de la región torácica que forman venas bilaterales, las venas supracardinales, que desembocan en las cardinales posteriores. Las venas supracardinales reciben sangre de las intersegmentarias torácicas (futuras venas intercostales). La supracardinal derecha formará la **vena ácigos mayor** que desemboca en la VCS mediante una región arqueada o cayado derivado de la porción más cefálica de la cardinal posterior (véase Fig. 5-17). En el lado izquierdo, dada la involución del seno venoso y de las venas cardinales anteriores y posteriores, la vena ácigos izquierda, caudal al nivel de la tercera intersegmentaria, pierde conexión con la cardinal posterior y pasa a ser tributaria, mediante una anastomosis intersupracardinal, del sistema ácigos derecho, y así se constituye la **vena hemiácigos** (véase Fig. 5-17). Las primeras intersegmentarias del lado izquierdo pueden seguir dos caminos: **1)** drenar directamente en la vena braquiocefálica izquierda, por medio anastomosis con las porciones más caudales de la cardinal anterior de ese lado, o **2)** formar una vena **hemiácigos accesoria** y terminar drenando en el sistema ácigos derecho vía una nueva anastomosis interácigos.

### *Las venas vitelinas*

Se originan a partir de plexos venosos de la hoja visceral del mesodermo no-embrionario. Ingresan a través de la hoja visceral del pedículo vitelino y se incorporan al *septum transversum*. El par de venas vitelinas forma un plexo anastomótico alrededor del esbozo del duodeno. Cuando el esbozo del hígado genera los cordones de hepatocitos en el *septum transversum*, las porciones hepáticas de ambas venas vitelinas se acomodan a dichos cordones formando un **plexo venoso intrahepático** integrado por sinusoides hepáticos. La porción suprahepática de las venas vitelinas originan los conductos **hepatocardíacos** que desembocan en el seno venoso homolateral. El conducto izquierdo se atrofia en tanto que el derecho crece mucho (recibe sangre del **conducto venoso de Arancio**) (véase luego) y forma las **venas hepáticas** (suprahepáticas) y la *porción terminal de la* **vena cava inferior**. Durante la rotación del asa duodenal, las anastomosis periduodenales entre las **porciones subhepáticas** de las venas vitelinas sufren cambios hemodinámicos que originan a la **vena porta** (Fig. 5-18). Esta se forma en

Biblioteca Médica Virtual

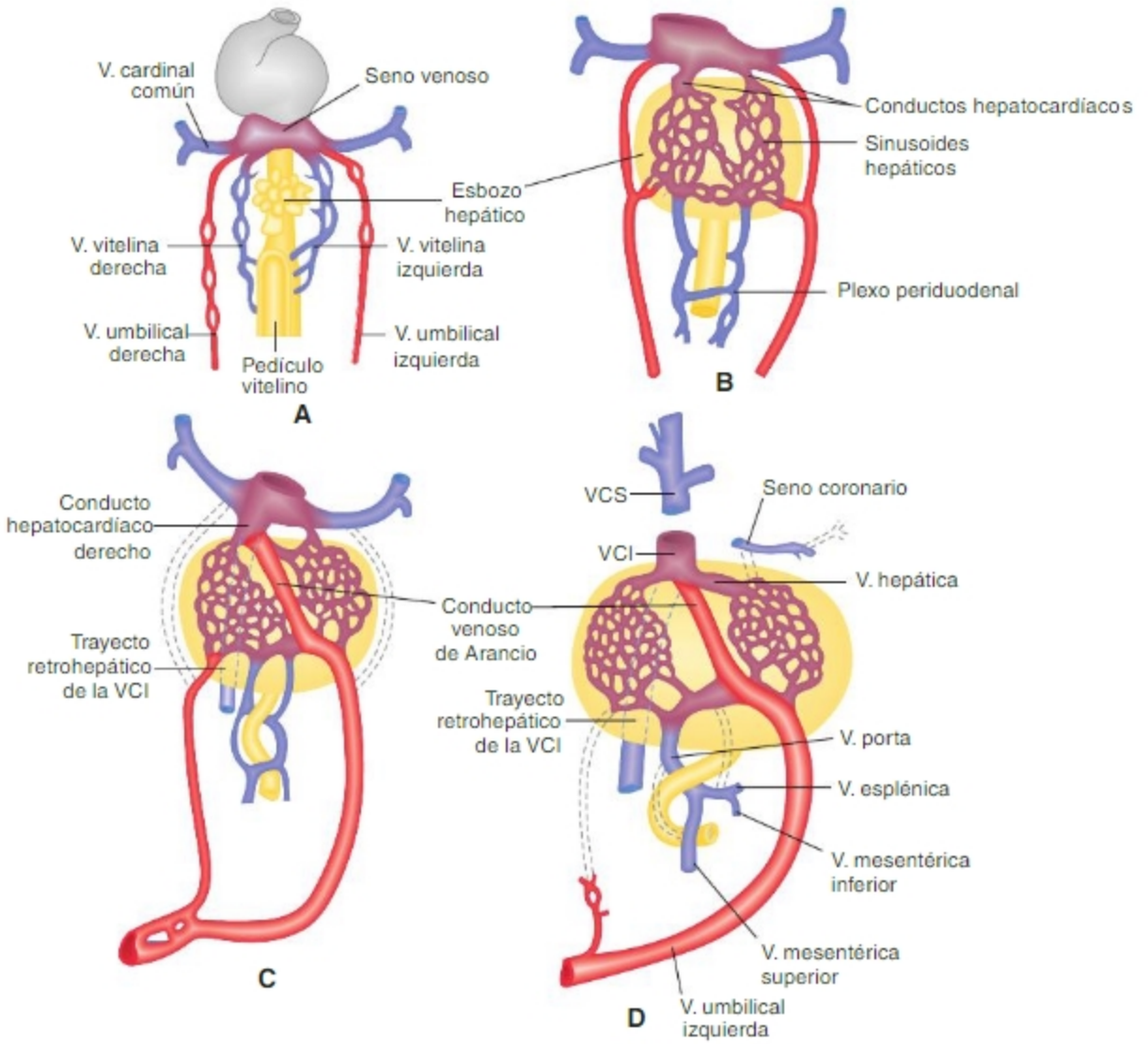


**Fig. 5-18.** Evolución de venas umbilicales y vitelinas. Vistas ventrales de la 4ª SD (A), la 5ª SD (B), la 8ª SD (c) y al término (D). La región proximal de la VCI se forma a partir de la porción suprahepática de la vitelina derecha. La porción hepática de ambas vitelinas origina los sinusoides hepáticos. La porción subhepática origina la vena porta. El desvío de sangre umbilical hacia el hígado genera el conducto venoso. Descripción en el texto.

su mayor parte de la porción subhepática de la vitelina izquierda. Las **venas mesentéricas superior** e **inferior** (esta última se anastomosa con la vena esplénica formando el tronco mesaraicoesplénico) que nacen en el mesenterio terminan también en la porción subhepática de la vitelina izquierda que forma la vena porta.

## *Las venas umbilicales*

Se originan en el mesénquima del pedículo de fijación inducidas por el alantoides. Transportan sangre oxigenada proveniente del corion. Recorren la hoja somática del mesodermo lateral, ingresan en el *septum transversum* y desembocan en el seno venoso homolateral.

Durante el crecimiento del hígado, las venas umbilicales se anastomosan con los sinusoides hepáticos (véase Fig. 5-18). Desde la 5ª SD en adelante, la vena umbilical derecha se atrofia y toda la sangre se desvía hacia la umbilical izquierda. Con el tiempo, la porción adyacente al hígado de la umbilical izquierda también se atrofia y la sangre es desviada hacia el sistema venoso vitelino intrahepático (véase Fig. 5-18). Esta sangre genera en el hígado en desarrollo un canal preferencial, el **conducto venoso de Arancio**, que comunica la porción subhepática de la vena umbilical izquierda con el conducto hepatocardíaco derecho. La sangre oxigenada proveniente del corion se mezcla poco con la de los sinusoides hepáticos. Debido a estos cambios en el flujo, el seno venoso derecho se

Biblioteca Médica Virtual

desarrolla mucho más que el izquierdo (véase Evolución del seno venoso). El resto de la sangre que no pasa por el conducto venoso lo hace por un sistema complejo de vasos, desarrollados a partir de los sinusoides vitelinos, llamados **advehentes** y que drenan a vasos **revehentes** y de aquí al conducto hepatocardíaco. Los primeros constituirán más tarde las ramas de la vena porta, y los segundos, las tributarias de las venas hepáticas desarrolladas a partir de la vena vitelina derecha.

### *Evolución del sistema venoso pulmonar*

A fines de la 4ª SD, la **vena pulmonar común** aparece como una evaginación del endocardio dentro del mesocardio (mesoesófago ventral), cefálicamente al tabique septal formado en la confluencia de ambos senos venosos. Durante el desarrollo del plexo venoso pulmonar en el mesoesófago ventral, la vena pulmonar común inicial se bifurca y sus ramas, a su vez, se bifurcan y forman 4 venas (2 derechas y 2 izquierdas) que confluyen en la vena común. Estas venas pulmonares pueden ser observadas desde temprano en el mesénquima que rodea los esbozos de los bronquios fuentes. Desembocan como vena pulmonar común a la izquierda de la espina dorsal atrial. Esta separa la desembocadura de las venas pulmonares, en la aurícula izquierda, de la del seno venoso, en la aurícula derecha. Según aumenta el grado de ramificación de los bronquios y broquiolos, los vasos arteriales y venosos acompañan el desarrollo de dichas ramificaciones y así se forma el circuito pulmonar.

## Evolución del seno venoso. Formación de las aurículas definitivas

Durante la 4ª SD, el seno venoso tiene simetría bilateral. Posee una región **transversa**, comunicada con la aurícula común, y dos prolongaciones o **cuernos derecho** e **izquierdo** en los que desembocan las venas cardinales comunes, umbilicales y vitelinas derechas e izquierdas. Desde fines de la 4ª SD en adelante, la sangre se desvía hacia las venas del lado derecho. Ello hace que las venas y el seno venoso derechos crezcan y se desplacen hacia la derecha en tanto que la porción transversa del seno y el cuerno venoso izquierdos se reducen relativamente. Cuando oblitera la vena cardinal común izquierda (véase Evolución del sistema venoso sistémico), la zona proximal, adyacente al corazón, queda como **vena oblicua de la aurícula izquierda** y la porción izquierda del seno queda como **seno coronario**. Simultáneamente, la porción derecha del seno venoso se agranda y el orificio sinoauricular se desplaza hacia la cara dorsal de la aurícula derecha. Durante este proceso las paredes del seno venoso y de parte de las venas derechas que terminan en él pasan a formar parte de la pared dorsal de la AD definitiva. La incorporación del seno venoso a la de la AD definitiva hace que los vasos que desembocaban en el seno, terminen desembocando separadamente en la AD. Se forman así los orificios de las VCS, VCI y del seno coronario (véanse Figs. 5-11 y 5-13; Fig. 5-19). Durante la incorporación del seno venoso a la AD definitiva, la valva izquierda del orificio sinoauricular contacta con el *septum secundum* y la valva derecha se desplaza hacia abajo y a la derecha. Una banda de tejido muscular, la **banda límbica superior**, de ubicación transversal, separa los orificios de las VCS y VCI. Otra banda muscular separa los orificios de la VCI y del seno coronario. La porción de valva venosa derecha, por encima de la banda límbica superior, junto con el *septum spurium*, forman la ***crista terminalis***. Esta marca el límite entre la porción derivada de la aurícula primitiva, con musculatura cardíaca, y la porción derivada del seno, de estructura vascular. La porción inferior de la valva derecha queda como **válvula de Eustaquio** de la VCI. Este repliegue de la pared dirige la sangre de la VCI hacia el foramen oval y luego a la AI. La parte caudal a la banda inferior forma la **válvula de Tebesio**. Así, la AD definitiva posee triple origen: **a)** la orejuela derecha atravesada por los músculos pectíneos (tejido miocárdico) deriva de la porción derecha de la aurícula común, **b)** la porción dorsal lisa que se inicia en la *crista terminalis* deriva de la incorporación del seno venoso y **c)** el resto de la porción lisa hasta el tabique IA deriva de la mitad derecha del conducto A-V (véase Fig. 5-19).

Durante el crecimiento de la AI, estas venas pulmonares se incorporan a la pared auricular de modo que, finalmente, en la AI desembocan separadamente cuatro venas pulmonares. Así, la AI definitiva también tiene triple origen: **a)** la orejuela izquierda, trabeculada, con músculo cardíaco, deriva de la aurícula común primitiva, **b)** la porción dorsal lisa, de tipo vascular, deriva de las venas pulmonares y **c)** la porción lisa medial deriva de la mitad izquierda del conducto A-V (véanse Figs. 5-11, 5-13 y 5-19).

# Desarrollo del sistema linfático

El desarrollo del sistema linfático se inicia durante la 6ª SD. A partir de células endoteliales de venas se forman evaginaciones con disposición simétrica que constituyen los sacos linfáticos primarios. Entre la 6ª y la 8ª SD se forman: **a)** un par de **sacos linfáticos yugulares** que surgen en la intersección entre las venas cardinales anteriores y las venas subclavias; **b)** un **saco linfático retroperitoneal** en la raíz del mesenterio; **c)** la **cisterna del quilo** que se forma dorsalmente a la aorta y **d)** un par de **sacos linfáticos ilíacos** que surgen en la intersección entre las venas cardinales posteriores y las ilíacas.

A partir de los sacos linfáticos primarios, brotan luego vasos linfáticos que forman una red que los conecta. Entre la cisterna del quilo y los sacos linfáticos yugulares se forman dos vasos linfáticos principales anastomosados entre sí. La parte caudal del vaso derecho, la anastomosis

Biblioteca Médica Virtual

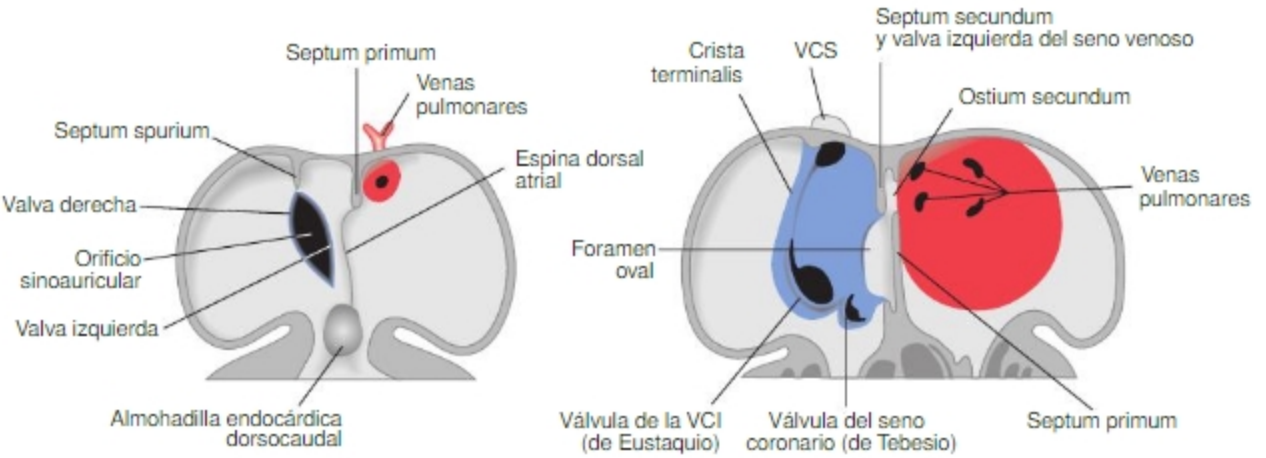


**Fig. 5-19.** Esquema que ilustra la formación de las porciones lisas de las paredes auriculares a partir de la incorporación del seno venoso (azul) a la AD y de las venas pulmonares (rojo) a la AI.

y la parte cefálica del vaso izquierdo originan el **conducto torácico**. La porción más cefálica del vaso linfático derecho persiste y forma el **conducto linfático derecho** (Fig. 5-20). Más tarde, la mayor parte de los sacos linfáticos primarios interactúan con células mesenquimáticas adyacentes. Este mesénquima es invadido por células linfopoyéticas circulantes, las células inductoras de tejido linfoide (ITL), que inducen a las células mesenquimáticas a diferenciarse en células organizadoras de tejido linfoide (OTL). Estas tres poblaciones celulares –células endoteliales linfáticas, ITL y OTL– junto a plexos capilares circundantes forman los esbozos de los **ganglios linfáticos**. Estos esbozos son luego invadidos por linfocitos T (~ 12ª SD) y B (~ 15ª SD) maduros. Ulteriormente, por un proceso similar al descrito, se forman otros ganglios linfáticos a lo largo de los vasos linfáticos.

## Hematopoyesis

Las células sanguíneas se originan en diferentes lugares en diferentes momentos del desarrollo. Las primeras células madre hematopoyéticas se forman desde la **3ª SD** en los islotes hemangiogénicos del **saco vitelino**, en el micromedioambiente provisto por las células endoteliales (véase Principios de histogénesis vascular temprana, capítulo 3: Fig. 3-30). Las células madre son pluripotenciales, originan principalmente eritroblastos primitivos, pero también originan megacariocitos, monocitos y algunos granulocitos primitivos. Los eritroblastos primitivos son grandes, nucleados y poseen hemoglobina. Estas células sanguíneas se hallan en circulación hasta aproximadamente la 6ª SD.

En la **4ª SD** comienza la hematopoyesis embrionaria en acúmulos celulares paraaórticos del mesodermo esplácnico adyacente a la pared ventral de la aorta dorsal. Las células madre hematopoyéticas ocupan, poco tiempo después, la zona denominada **aorta-gónada-mesonefros** (AGM) y colonizan la pared ventral de la aorta donde forman acúmulos de células madre hematopoyéticas entre los días 27 y 40 (Fig. 5-21). Estas células originan también células de la línea linfoide. El mismo tipo de hematopoyesis ocurre también en la raíz de las arterias vitelinas y, probablemente, de las arterias umbilicales.

En la **6ª SD** comienzan a aparecer nidos de células madre hematopoyéticas pluripotenciales en los **vasos coriónicos** de las vellosidades placentarias y en vasos del saco vitelino. Tienen características similares a los nidos encontrados en la aorta dorsal. No se sabe si estas células provienen de la población AGM o si se generan in situ. La placenta posee células madre hematopoyéticas hasta el fin de la gestación.

En la **6ª SD,** las células madre hematopoyéticas circulantes colonizan el **hígado,** donde forman nidos en el micromedioambiente provisto por los hepatocitos (véase Fig. 4-23). En el hígado se produce una expansión de células madre hematopoyéticas. Es el principal órgano hematopoyético hasta alrededor de la 26ª SD. Estas células madre son pluripotenciales, originan principalmente eritroblastos, pero también todos los tipos celulares de la sangre. Los eritroblastos generados en el hígado son anucleados y poseen hemoglobina fetal. De la serie linfoide, se originan linfocitos NK y precursores de linfocitos B, que se diferencian in situ, y, hasta aproximadamente la 16ª SD, se originan precursores de linfocitos T.

Precursores de linfocitos T (células pro-T), de NK y, probablemente, de células dendríticas colonizan el **timo** desde la **7ª SD**. En el timo se produce la maduración de los linfocitos T. Primero se diferencian los linfocitos pre-T que expresan los marcadores CD4, CD8 y CD2 y más

Biblioteca Médica Virtual

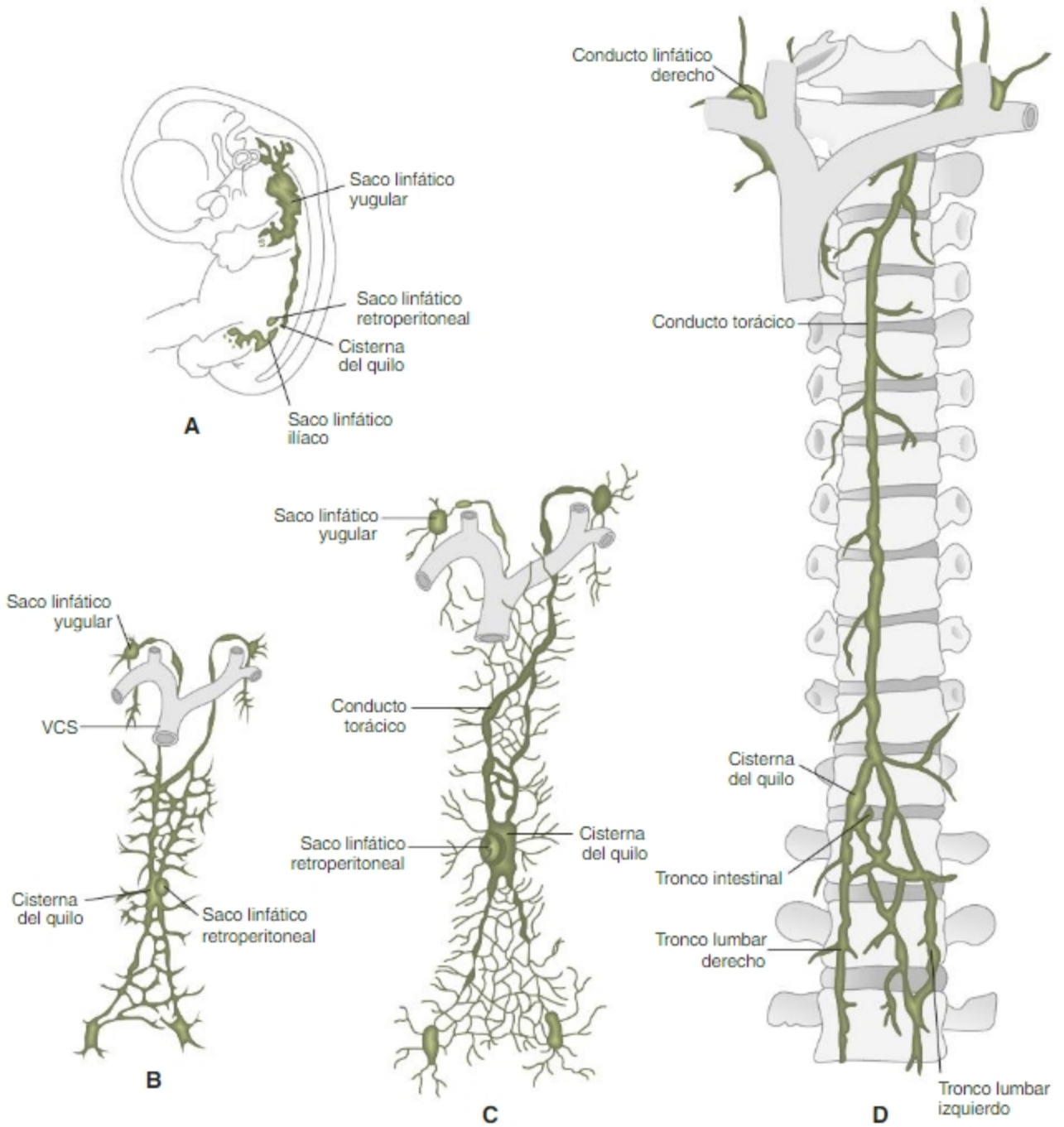


**Fig. 5-20.** Desarrollo del sistema linfático. **A.** Vista lateral izquierda; 8ª SD. **B-D.** Vista frontal; 9ª SD (B), período fetal (C) y término (D).

tarde se diferencian los linfocitos T maduros que expresan CD4 o CD8 acompañados por los marcadores CD3 y TCR. Durante este proceso se realiza el reordenamiento del gen *TCR* y la selección positiva (amplificación de clones de linfocitos T que reconocen antígenos extraños) y negativa (destrucción de los clones de linfocitos T que reconocen autoantígenos). Desde la 13ª SD, se encuentran en sangre linfocitos T maduros capaces de reaccionar ante antígenos extraños. El timo alcanza su diferenciación terminal durante la 15ª SD; de ahí en más, los linfocitos T colonizan tejidos extratímicos.

Desde la **9ª SD** aparecen nidos hematopoyéticos en el **bazo**. El bazo es un sitio importante de hematopoyesis, principalmente eritropoyesis, hasta la 26ª SD. Desde la 12ª SD el bazo es colonizado por linfocitos B y T postímicos.

En la **10ª SD** comienza la hematopoyesis en la **médula ósea** de los huesos largos. La hematopoyesis comienza en la diáfisis, en centros mesenquimáticos inmersos

Biblioteca Médica Virtual

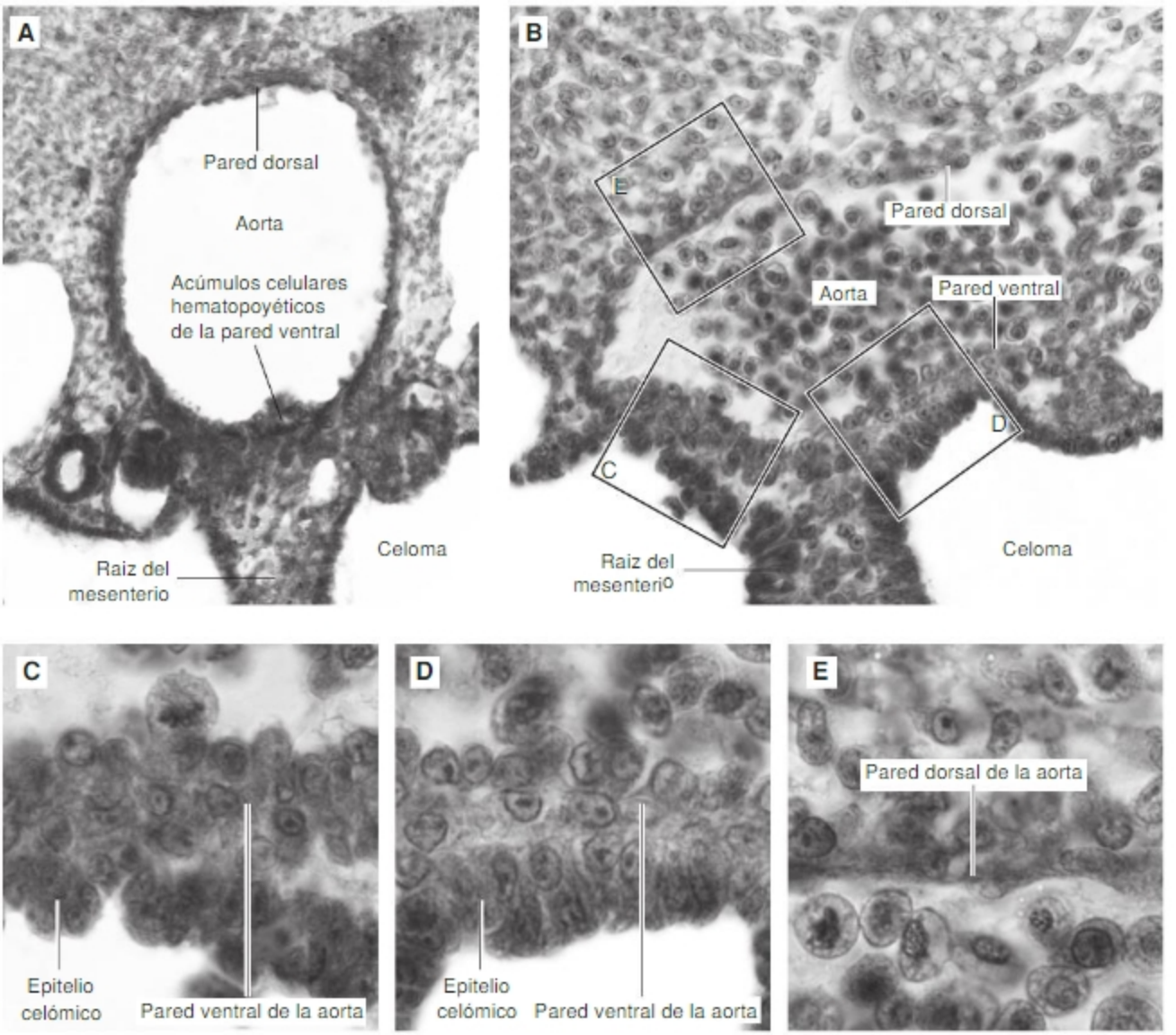


**Fig. 5-21.** Microfotografías de la zona aorta-gónada-mesonefros. Las células madre hematopoyéticas han colonizado la pared ventral de la aorta. Las células endoteliales de la pared ventral, que poseen capacidad hematopoyética, forman acúmulos celulares o nidos hematopoyéticos (A-B). Los recuadros de gran aumento ilustran las diferencias entre el endotelio de la pared ventral (C-D), formado por células hematopoyéticas poliédricas, y el de la pared dorsal (E) de la aorta, epitelio plano no hematopoyético. (Embrión de pollo; 72 h). Fotografías reproducidas con autorización de Dra. M. Rapacioli.

en senos vasculares. Estos centros rodean a arteriolas longitudinales y contienen células madre principalmente granulopoyéticas. Se considera que el micromedioambiente es provisto por las células mesenquimáticas. Más tarde, cuando la región diafisaria se ha osificado, la hematopoyesis comienza en las zonas metafisarias, en un micromedioambiente generado por osteoblastos y células endoteliales. La médula ósea es el principal sitio de hematopoyesis desde la 26ª SD. Comienzan a generarse precursores de todas las poblaciones celulares. La línea eritroide comienza a expresar genes de globina del tipo adulto; los linfocitos pro-T se dirigen al timo y los precursores de linfocitos B se diferencian in situ. Durante la maduración de los linfocitos B se realiza el reordenamiento del gen del *BCR* (IgM) y la selección positiva y negativa. Se detectan linfocitos B inmaduros (IgM+) desde la 12ª SD. Los linfocitos B son funcionalmente aptos desde la 20ª-24ª SD. Dicha capacidad funcional solo se manifiesta si ocurre estimulación antigénica (infecciones).

## AUTOEVALUACIÓN

Biblioteca Médica Virtual

# HISTOGÉNESIS

En la formación del corazón, participan varias poblaciones celulares embrionarias. La mayor parte del músculo cardíaco y el sistema de conducción deriva del campo cardiogénico primario; el de las cavidades correspondientes al circuito pulmonar lo hacen del campo cardiogénico secundario. Algunas porciones de la aurícula izquierda, como la espina dorsal atrial, derivan del mesoesófago ventral. Algunas otras que forman tabiques de tejido conectivo, y músculo liso de los grandes vasos provienen de las crestas neurales cardiogénicas. El epicardio y parte importante del tejido conectivo cardíaco deriva de la población proepicárdica del *septum transversum* y del mesénquima branquial. Finalmente, los tejidos que forman los vasos coronarios (endotelio, músculo liso y conectivo) y el tejido conectivo y adiposo perivascular también son de origen extracardíaco e ingresan a partir de los polos venoso y arterial.

## Histogénesis del CTP

En la hoja visceral resultante de la celomización de la placa cardiogénica aparecen tempranamente dos poblaciones celulares: la población **endocardiogénica**, adyacente al endodermo, y el **epitelio miocardiocitogénico**, delimitando el celoma pericárdico. Durante la formación del CTP, entre ambas poblaciones celulares se deposita abundante matriz extracelular con escasas células mesenquimáticas, la **gelatina cardíaca**.

La **población endocardiogénica** genera los tubos endocárdicos que forman el endocardio (Fig. 5-22). Este es un epitelio plano simple con uniones estrechas y una membrana basal que lo une a la gelatina cardíaca (véase Principios de morfogénesis e histogénesis cardíaca temprana, Capítulo 3).

La fusión de los tubos endocárdicos lleva a la formación del CTP recto cuya torsión y regionalización son acompañadas de modificaciones en regiones específicas del endocardio.

La hoja externa del CTP, el **epitelio miocardiocitogénico**, compuesto por dos o tres capas de células, apoya sobre una membrana basal que lo une a la gelatina cardíaca. El epitelio es una población celular proliferativa. Las células que inician la diferenciación cambian su disposición radial a circunferencial e inician el proceso de fibrillogénesis (síntesis de proteínas que integran los sarcómeros, los miofilamentos y su agrupación en miofibrillas). Este proceso parece iniciarse en la zona apical del epitelio. Las células se tornan fusiformes. Los complejos de unión que unen a estas células son precursores de los discos intercalares, pues las miofibrillas se insertan perpendicularmente en los sitios de unión a medida que se ordenan paralelamente (Fig. 5-23). Estos cambios citoestructurales colaboran en la torsión cardíaca (véase Morfogénesis cardíaca: La torsión del CTP. Formación del asa cardíaca).

## Aspectos histogenéticos del tabicamiento cardíaco

### Formación de las almohadillas endocárdicas

En el inicio del tabicamiento cardíaco, las células endocárdicas de las regiones que forman almohadillas aumen-

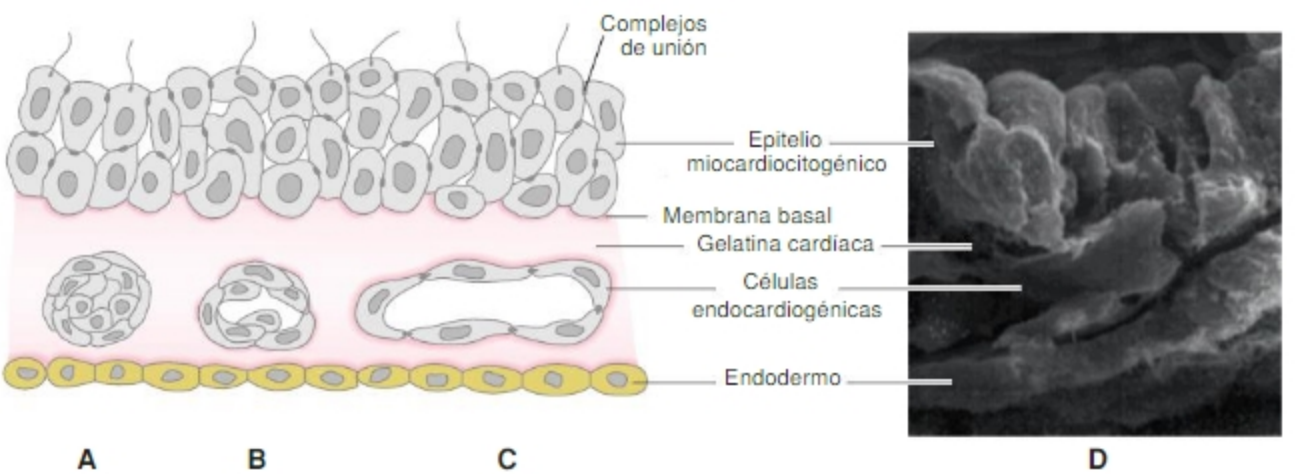


**Fig. 5-22. A-C.** Esquema de la estructura del epitelio miocardiocitogénico y de la evolución de los islotes endocardiogénicos. En **A** los islotes cardiogénicos forman estructuras macizas; en **B** las células desarrollan un dominio apical de membrana y el acúmulo adquiere una cavidad central; en **C** las células endocárdicas sellan la cavidad por medio de uniones estrechas y desarrollan su membrana basal. **D.** Microscopia electrónica de barrido de la región cefálica del tubo endocárdico (embrión de ratón; 8 días. Equivalente a embrión humano de 19 días). Fotografía reproducida con permiso de la Prof. Dra. Kathleen K. Sulik.

Biblioteca Médica Virtual

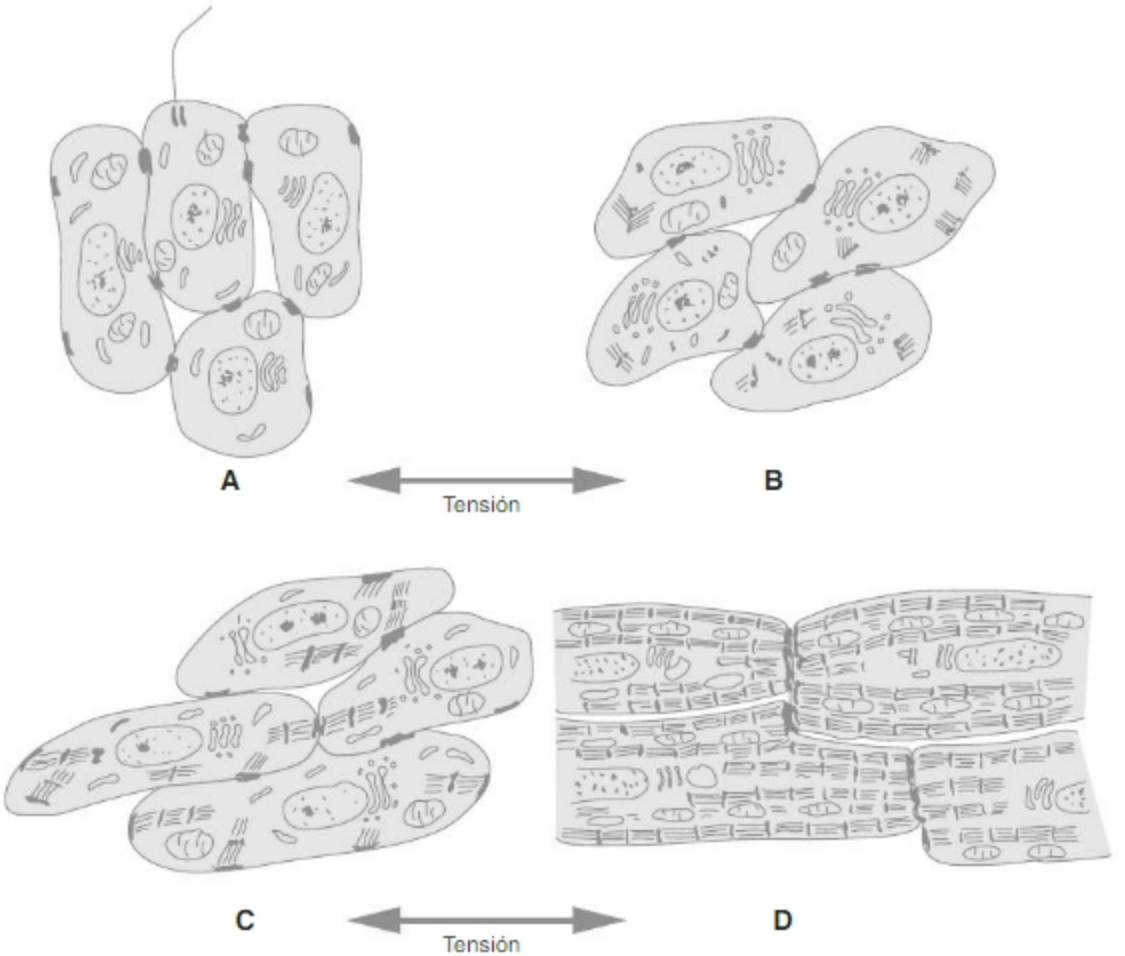


**Fig. 5-23.** Esquema de la diferenciación ultraestructural de las células del epitelio miocardiocitogénico. El proceso incluye: cambios en la forma y en la disposición espacial de las células, desarrollo de algunas organelas, formación de los elementos que forman los sarcómeros, diferenciaciones de membrana y finalmente una organización general de los componentes intracitoplasmáticos (descripción en el texto). La flecha marca la orientación del eje longitudinal del corazón tubular primitivo y las líneas de tensión en él.

tan de tamaño, se redondean e incrementan la síntesis y secreción de componentes de la matriz extracelular. En dichas regiones, las células endocárdicas sufren una transición epiteliomesenquimática, invaden la gelatina cardíaca, proliferan y generan protrusiones hacia la luz. Así se inicia la formación de los tabiques endocardiomesenquimáticos que tabican el corazón y el tronco-cono (Fig. 5-24). Con el tiempo, la gelatina cardíaca disminuye y desaparece como capa histológica.

El mesénquima de las **almohadillas A-V** recibe células del endocardio y de la población celular proepicárdica, mientras que el de las **crestas troncoconales** recibe células endocárdicas y de la cresta neural. La gelatina cardíaca inicialmente se distribuye en todo el CTP. Durante la torsión cardíaca, cuando empiezan a distinguirse las regiones auriculares y ventriculares, la gelatina disminuye y solo se acumula en las áreas donde se formarán almohadillas endocárdicas: en el conducto AV y en la región distal del bulbo (tronco-cono) (Fig. 5-25). Ciertas señales del miocardio estimulan la transición epiteliomesenquimática del endocardio de las regiones indicadas y, una vez transformadas en mesenquimáticas, las células invaden la gelatina e inician una intensa proliferación. En dichas zonas se generan "prominencias" del mesénquima subendocárdico hacia la luz (véase Fig. 5-24). Estas prominencias originan luego las almohadillas que tabican dichas regiones. La posición donde se formarán las almohadillas depende de la existencia de zonas localizadas de endocardio con competencia para responder a las señales mencionadas. El correcto posicionamiento de dichas áreas en el asa cardíaca depende también del modo como se produce la torsión del corazón. La torsión cardíaca posiciona las futuras regiones auriculares, ventriculares y del tronco-cono de modo que todos los tabiques (auriculares, ventriculares y troncoconales) queden alineados con las almohadillas endocárdicas principales del conducto AV donde se forma el trígono de los anillos fibrosos valvulares.

Biblioteca Médica Virtual

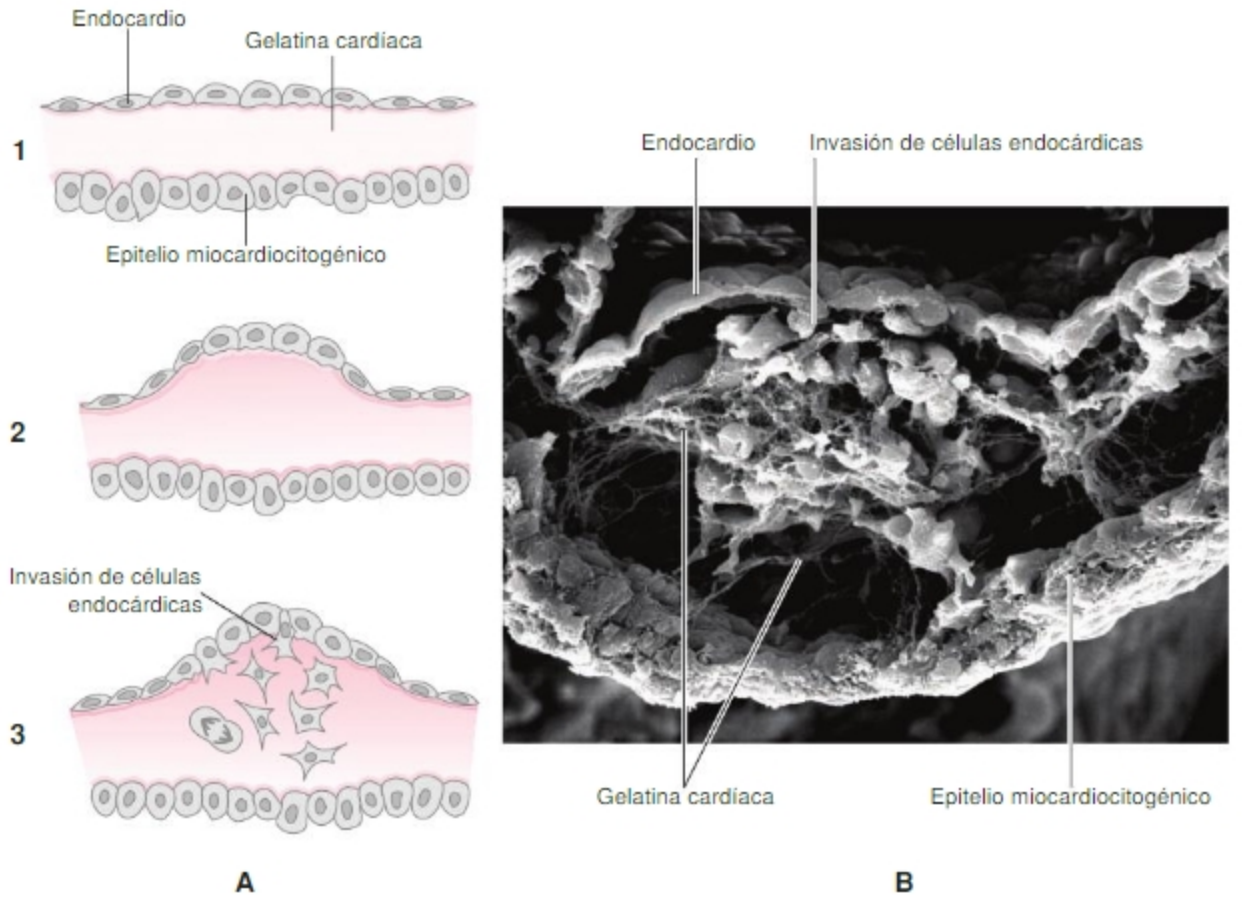


**Fig. 5-24. A.** Esquema de la diferenciación del endocardio y de la formación de montículos de gelatina cardíaca. **1.** en las zonas donde se formarán montículos las células se diferencian; **2.** secretan abundante matriz extracelular que producen una protrusión en el endocardio; **3.** finalmente la matriz es invadida por células endocárdicas (descripción en el texto). Estas estructuras son precursoras de tabiques y válvulas cardíacas. **B.** Microfotografía electrónica de barrido de la región troncal (embrión de ratón, 10 días; equivalente a embrión humano de 6ª SD). Fotografía reproducida con permiso de la Prof. Dra. Kathleen K. Sulik.

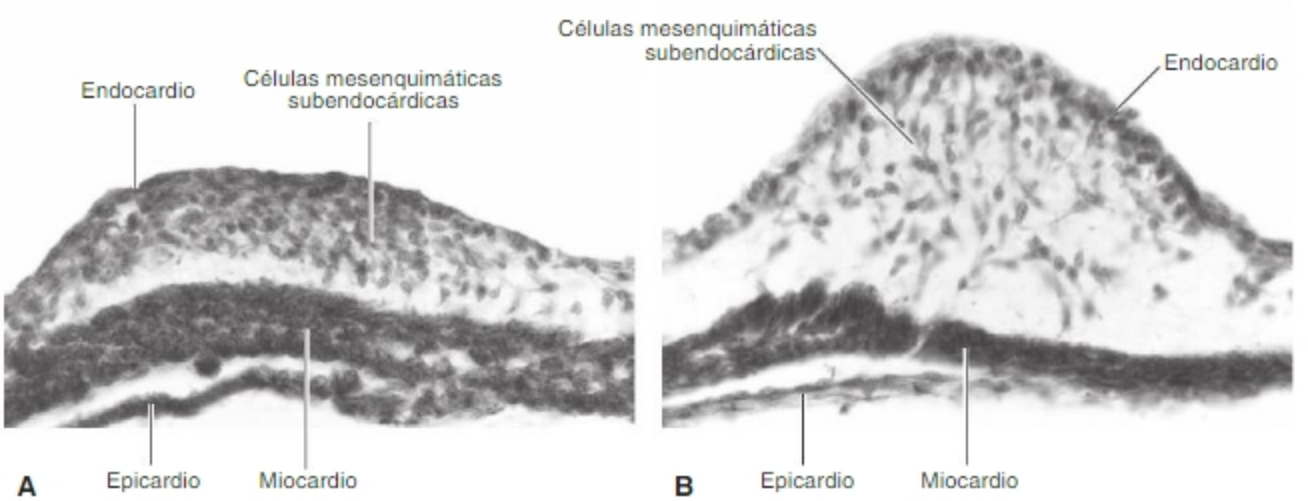


**Fig. 5-25.** Microfotografías de almohadillas endocárdicas en formación. Se ilustran dos ejemplos en los que las células endocárdicas invaden la gelatina cardíaca (A) y la acumulación de matriz extracelular (gelatina cardíaca) produce un montículo endocárdico precursor de la formación de un tabique endocárdico. (Embrión de pollo, 72 h). Fotografías reproducidas con autorización de Dra. M. Rapacioli.

Biblioteca Médica Virtual

Durante la 4ª SD, las células mesenquimáticas originadas en la cresta neural cardiogénica se incorporan al corazón a través del mesénquima de los arcos branquiales y de su extremo venoso. La mayoría de estas células quedan confinadas al mesénquima del septo aorticopulmonar en el tracto de salida (SC Las células de la cresta neural y de la población celular proepicárdica (pcPE) en el desarrollo del corazón. Su contribución al desarrollo de la vasculatura coronaria).

## Tabicamiento interauricular. Formación del *septum primum*

El *septum primum* aparece como una proliferación de células miocardiocitogénicas en la región media del techo auricular. El tabicamiento está completado por un grupo de células mesenquimáticas extracardíacas que se incorpora a la región medial de la aurícula común formando una cresta, la espina dorsal atrial (Fig. 5-26). Esta cumple un papel importante en el tabicamiento I-A pues forma la parte dorsal del *septum primum* y contribuye a ocluir el *ostium primum*. Las células de la espina dorsal atrial parecen también participar de la formación de las almohadillas endocárdicas A-V principales y el tabicamiento del conducto AV. Los embriones de ratón con una mutación que altera el desarrollo de la cresta dorsal atrial presentan persistencia del *ostium primum* y defectos del tabicamiento A-V.

## Tabicamiento interventricular

El ***septum inferius*** se forma, en parte, por la aposición de miocardiocitos en el anillo bulboventricular a medida que crecen las cavidades ventriculares. El anillo exhibe una tasa proliferativa ligeramente menor que el resto del miocardio y ello contribuye, por crecimiento diferencial, a la formación de un tabique coincidente con el surco bulboventricular. Ambos mecanismos (aposición celular y crecimiento diferencial) contribuyen a la formación del *septum inferius*. Este es un tabique muscular incompleto con borde libre semilunar (Fig. 5-27). El extremo dorsal de este borde contacta con las almohadillas ventral y dorsal, fusionadas, del conducto AV. Por delante de dicha línea de fusión queda un espacio, el **foramen interventricular** que comunica las cavidades ventriculares derecha e izquierda y el tracto de salida. Este foramen se cierra, en el curso del último trimestre de la gestación, con el aporte de las crestas conales que junto con las almohadillas A-V forman la porción membranosa del tabique I-V. Así, la **porción membranosa** posee doble origen: una parte por proliferación de las almohadillas endocárdicas y otra por células de la cresta neural cardiogénica que arriban a través del tabique troncoconal. La disposición espiralada de este último hace que el ventrículo derecho comunique con la arteria pulmonar y el ventrículo izquierdo con la aorta.

## Tabicamiento troncoconal

En el desarrollo y modelado de las crestas troncoconales participan células extracardíacas de la cresta neural que ingresan a través de los arcos branquiales 4° y 5°. Estas células forman el mesénquima del tabique aorticopulmonar y son responsables asimismo, de la fusión en sentido craneocaudal de las crestas troncales hacia la 6ª SD. El flujo sanguíneo también cumple un papel morfogenético en esta región.

Las células mesenquimáticas del borde inferior del tabique troncoconal, provenientes de la cresta neural cardíaca, sobrepasan el borde libre, inferior, del tabique troncoconal y llegan hasta el borde libre, superior, del *septum inferius*. Estas células completan la porción membranosa del tabique I-V.

## Formación de las válvulas auriculoventriculares y semilunares

La formación de las **válvulas auriculoventriculares** involucra una remodelación del conducto AV dependiente de una disminución en la proliferación celular mesenquimatosa. En un único proceso se forman las valvas de las válvulas y las cuerdas tendinosas que las unen a los músculos papilares ventriculares. Se trata de una "deslaminación" del miocardio ventricular. La deslaminación involucra la generación de cavidades en la pared ventricular que al confluir la separan en dos láminas (Fig. 5-28). La lámina externa forma miocardio; la lámina interna forma una monocapa muscular que se adhiere al mesénquima de las almohadillas y juntos forman primordios de las valvas. Estos primordios luego se diferencian en valvas compuestas por dos capas fibrosas: una auricular, proveniente de las almohadillas y otra ventricular, proveniente del miocardio ventricular. Entre la 10ª y la 17ª SD, el músculo desaparece y es reemplazado por tejido conectivo denso. Durante la deslaminación también se modelan las regiones que formarán las cuerdas tendinosas de la valvas (véase Fig. 5-28).

Las **válvulas semilunares** se forman durante la remodelación del cono y la división del tronco arterioso. Cada válvula semilunar está formada por tres valvas, dos de ellas se originan a partir del tabique troncoconal y una a partir de una almohadilla formada en la pared opuesta al tabique. El componente mesenquimático de las válvulas deriva de células endocárdicas, células de la cresta neural cardíaca y del campo cardiogénico secundario. En las etapas tempranas, las valvas poseen mayoritariamente células y matriz amorfa; el endocardio es un epitelio cúbico en el lado arterial y plano en el lado ventricular que enfrenta al flujo. En estados más avanzados, la matriz extracelular es abundante en fibras colágenas en la zona arterial y en fibras elásticas del lado ventricular.

Biblioteca Médica Virtual

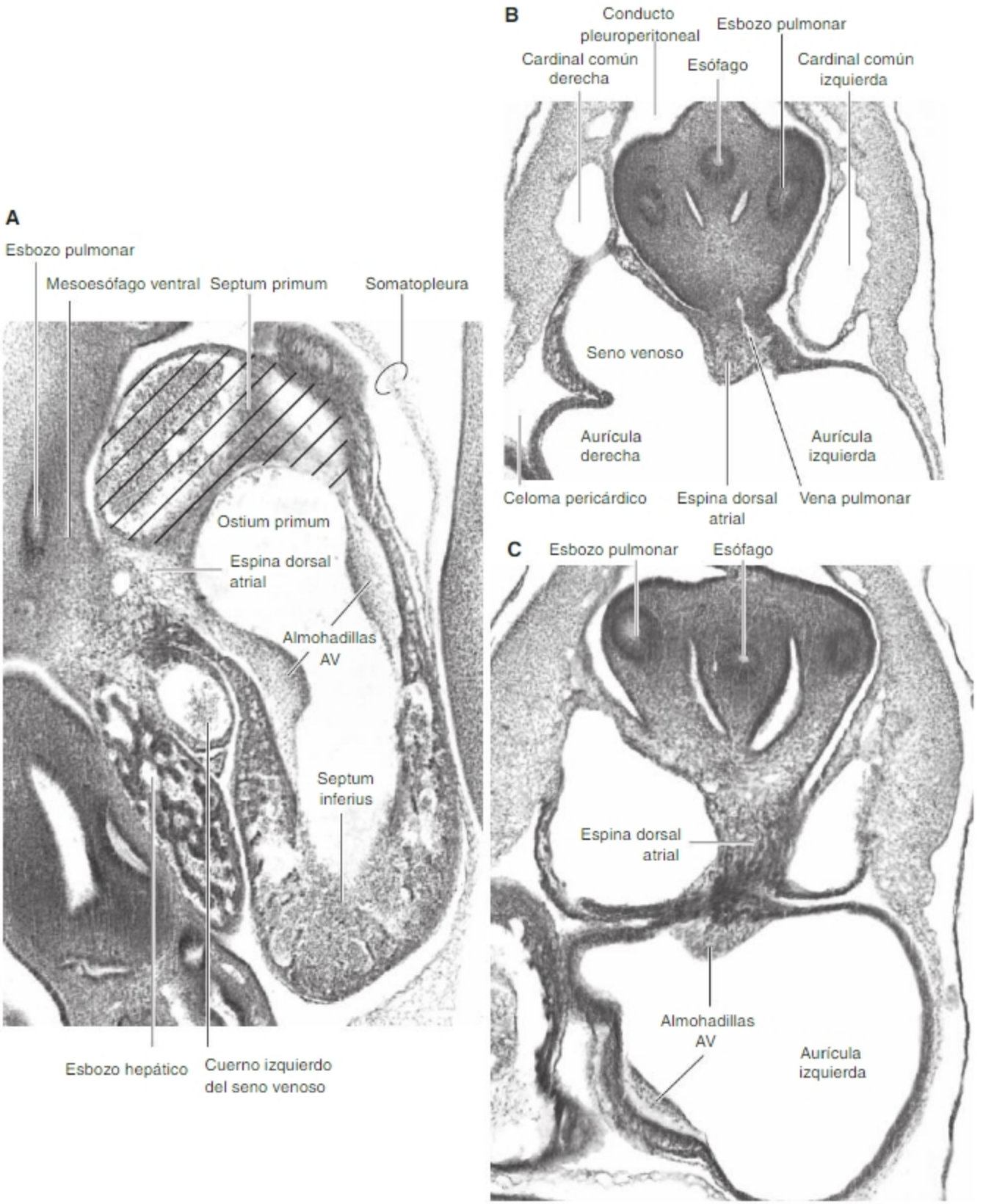


**Fig. 5-26.** Microfotografías que ilustran la contribución de la espina dorsal atrial al tabicamiento interauricular y al tabicamiento del conducto AV. **A.** Corte longitudinal del corazón que ilustra la relación del mesoesófago ventral con la espina dorsal atrial (caudal al *septum primum* y dorsal a la almohadilla endocárdica dorsal). Se observa la continuidad de los tejidos, que permite el ingreso de las células del campo cardiogénico secundario. **B.** Corte transversal que ilustra el ingreso de la vena pulmonar en la AI. La espina dorsal atrial se halla separando las desembocaduras de la vena pulmonar (izquierda) del seno venoso (derecha). Nótese que la espina dorsal contribuye a la formación de la pared dorsal de la AI. **C.** Corte transversal a nivel más caudal, ilustra la continuidad entre los tejidos que forman el mesoesófago ventral, la espina dorsal atrial y la almohadilla dorsocaudal del conducto AV. (Embrión de pollo; 96 h). Fotografías reproducidas con autorización de Dra. M. Rapacioli.

Biblioteca Médica Virtual

## Histogénesis del epicardio y los vasos coronarios

Inicialmente, el CTP no posee epicardio ni vasos. La formación del epicardio y los vasos coronarios se produce simultáneamente. El epicardio deriva en su mayor parte de una población celular proepicárdica (PPE) localizada en el revestimiento seroso del *septum transversum* y el seno venoso (Fig. 5-29). Las células de la PPE invaden la superficie externa del CTP formando una monocapa precursora del epicardio. El espacio entre dicha monocapa y el epitelio miocardiocitogénico es utilizado por células migratorias de la cresta neural, células endoteliales provenientes de los sinusoides hepáticos o los propios senos venosos. Estas últimas generan vasos que se ramifican en la superficie del corazón y luego invaden el miocardio en formación. Previa o simultáneamente, células del epicardio superficial sufren una transición epiteliomesenquimática e invaden radialmente la pared cardíaca, las almohadillas endocárdicas y el subendocardio. Estas células forman el tejido conectivo de las regiones mencionadas. La última etapa de invasión

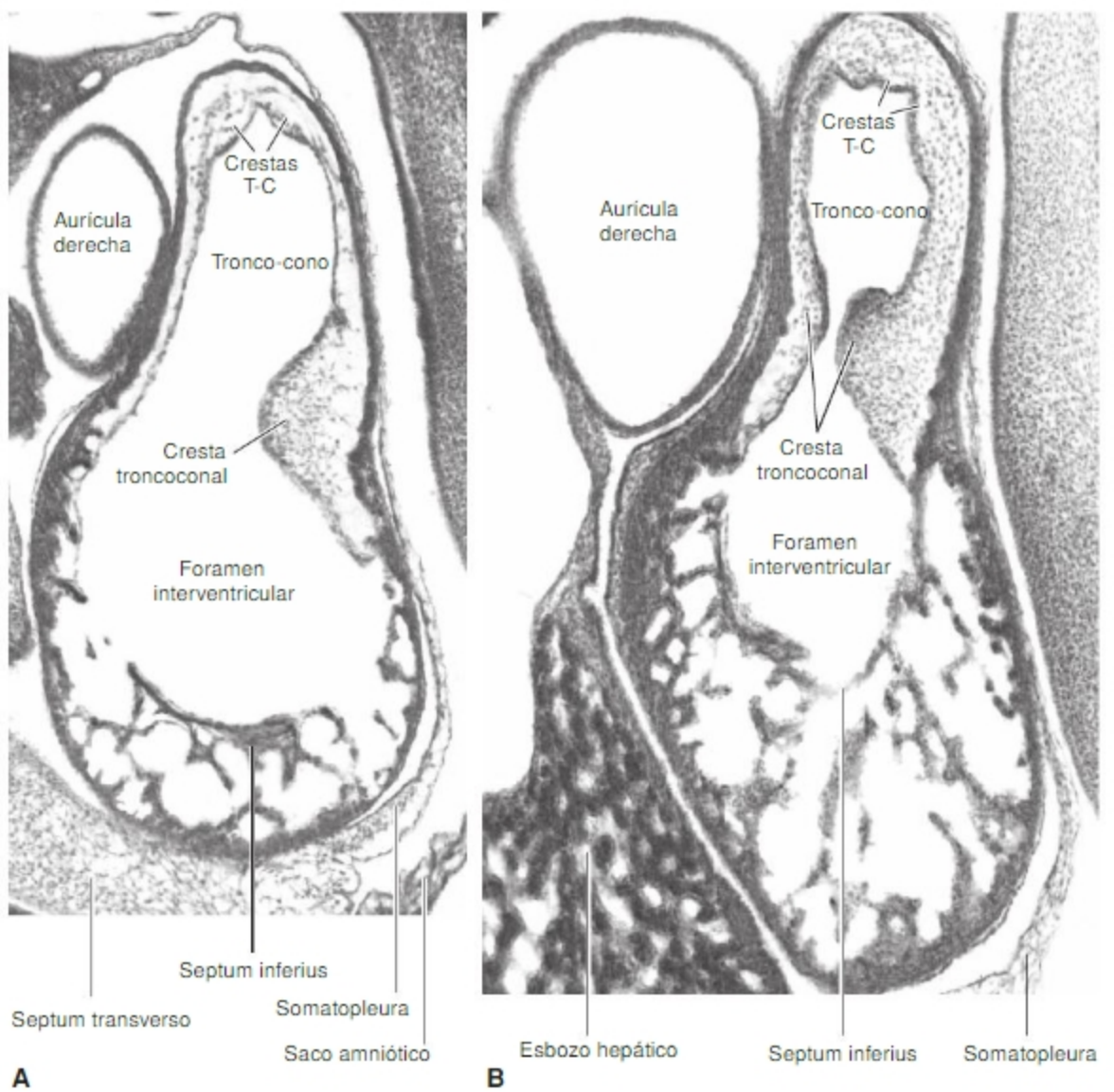


Fig. 5-27. Cortes longitudinales del corazón de embriones de pollo de 72 h (A) y 96 h (B). El corte ilustra el borde libre semilunar del *septum inferius*, de estructura trabeculada, que se continúa cefálicamente con el tronco-cono, en el que se están formando las almohadillas troncoconales. Dorsalmente se observa la aurícula derecha. Se observa que el foramen interventricular disminuye su tamaño por crecimiento del *septum inferius* hacia las almohadillas y por crecimiento del corazón en sentido longitudinal. La somatopleura, que aún no ha sido invadida por células provenientes de los somitas, conserva una estructura delgada compuesta por el ectodermo y una delgada lámina mesodérmica (la hoja somática del mesodermo lateral). En A se observa, caudalmente al corazón, el mesénquima del *septum transversum*. En B se observan cordones de hepatocitos invadiendo la mayor parte del mesénquima del *septum transversum*. Fotografías reproducidas con autorización de Dra. M. Rapacioli.

Biblioteca Médica Virtual

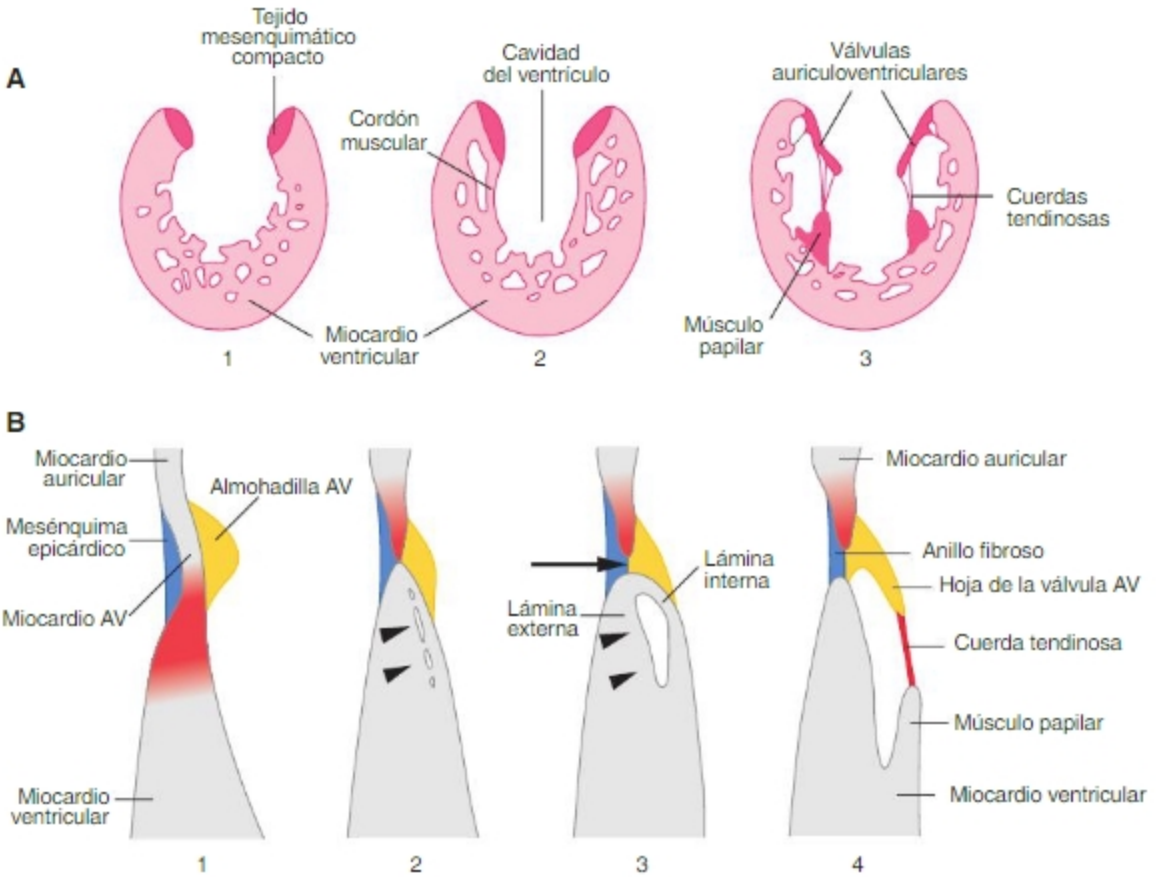


**Fig. 5-28.** Remodelación del conducto AV y formación de las válvulas AV. **A.** Ilustra la deslaminación del miocardio ventricular y la formación de las valvas de las válvulas que se continúan con los músculos papilares mediante cuerdas tendinosas. **B.** Esquema de la zona del conducto AV. La mayor parte del miocardio del conducto AV (rojo) queda incorporado a la aurícula. El mesénquima de las almohadillas endocárdicas (amarillo) y del epicardio (azul) se continúan y, juntos, forman el anillo fibroso AV en el que se insertan las valvas de las válvulas (flecha en 3). En la zona de deslaminación del miocardio ventricular (cabezas de flecha) se forman una lámina externa, que formará pared ventricular, y una lámina interna adherida al mesénquima de la almohadilla AV. Posteriormente se diferencian las capas fibrosas de las valvas. Modificado de Wessels y Sedmera, 2003.

radial de la pared ocurre en la unión A-V y corresponde a las células que originan la musculatura lisa de las arterias coronarias y fibroblastos adventiciales. Esto ocurre antes de la formación de los ostia arteriales de los senos de Valsalva.

El ingreso de las células epicárdicas precede en poco tiempo al de las células precursoras endoteliales, que formarán los vasos coronarios. Para algunos son las propias células del epicardio las que originan a las células que inician la vasculogénesis coronaria. El sistema coronario primitivo solo se comunica con el seno venoso. Posteriormente, se establecen las conexiones con la aorta y la circulación se hace rápida y ef icaz. La comunicación del sistema coronario originado en el seno venoso con los ostia arteriales estaría mediada por un crecimiento direccionado por la demanda de oxígeno. La hipoxia relativa, resultante de la demanda de oxígeno, induciría la expresión de HIF (factor inducible por hipoxia) que estimula la expresión del factor de crecimiento vascular endotelial (VEGF) y su receptor tipo II (VEGFR2). Estos factores promoverían la vasculogénesis y permitirían la conexión con los ostia arteriales de la aorta. El epicardio del surco AV origina una gran cantidad de células mesenquimáticas que son reclutadas a los ostia arteriales y allí se diferencian en células musculares lisas y fibroblastos adventiciales.

## Histogénesis ventricular

El músculo cardíaco auricular y ventricular se diferencian de manera distinta. Ello dependería de variantes en los programas de diferenciación y en los regímenes de flujo; éstos, a su vez, modificarían epigenéticamente sus programas de diferenciación. Desde temprano, las paredes ventriculares exhiben mayor proliferación celular, mayor cantidad de células y organización espacial trabeculada que las hace más gruesas que las de las aurículas (véase Fig. 4-26). La trabeculación, que se inicia en el ápex de los ventrículos, aumenta la superficie de contacto del miocardio con la san-

Biblioteca Médica Virtual

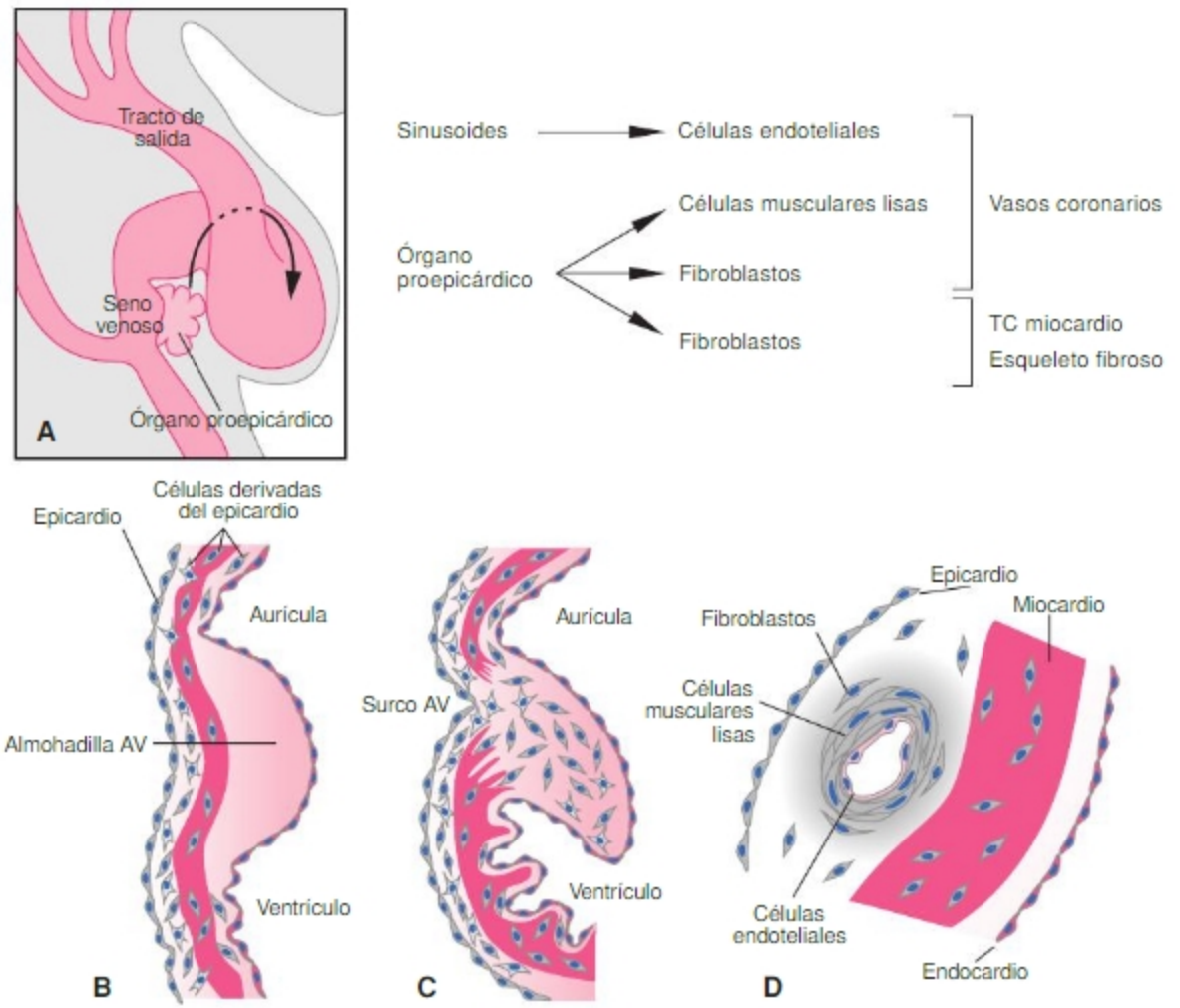


**Fig. 5-29.** Las células del órgano proepicárdico originan células del epicardio, del tejido conectivo del miocardio y de las paredes de los vasos coronarios (células endoteliales, musculares lisas y fibroblastos). **A.** Esquema que ilustra la ubicación de la población celular precursora proepicárdica y el recorrido que realizan cuando recubren superficialmente el corazón (flecha). Las células migran siguiendo el borde interno del asa cardiaca y desde estas zonas se expanden sobre el resto del miocardio. **B.** Las células epicárdicas cubren el miocardio e ingresan en el miocardio y en el tejido subendocárdico. **C.** Contribuyen a la segregación del miocardio auricular y ventricular, a la formación del anillo fibroso y a la formación de las almohadillas endocárdicas. **D.** Los vasos coronarios se forman con células endoteliales provenientes de los sinusoides hepáticos y células musculares lisas y células del tejido conectivo provenientes del epicardio. Modificado de Winter y Gittenberger-de Groot, 2007.

gre intracardíaca y la eficacia en la difusión de nutrientes y oxígeno. En el momento de máxima trabeculación, antes de la finalización del septo I-V, las trabéculas integran un 80% de la masa miocárdica. Cuando se establece la circulación coronaria, las trabéculas se compactan en sus bases y pasan a integrar, en parte, la pared miocárdica. Hacia el 4° mes de gestación, la capa compactada forma la mayor parte del miocardio. Durante la invasión de la superficie cardíaca por el epicardio, el miocardio es invadido en profundidad por células procedentes del endocardio. Estas células reemplazan la gelatina cardíaca y forman el tejido conectivo de la región profunda del miocardio. En la región superficial, el tejido conectivo proviene del epicardio y es, en consecuencia, de origen extracardíaco. Durante la diferenciación de los miocardiocitos, aparte del aparato contráctil, se forman los complejos de unión y las uniones nexo de los discos intercalares. Debido a ello el miocardio empieza a funcionar tempranamente como un sincitio integrado por células eléctricamente acopladas. Más tarde se diferencian, a partir de miocardiocitos, las fibras del sistema de conducción.

## Remodelación del conducto AV y desarrollo del sistema cardionector

El sistema cardionector o sistema de conducción del corazón está formado por células provenientes del seno

Biblioteca Médica Virtual

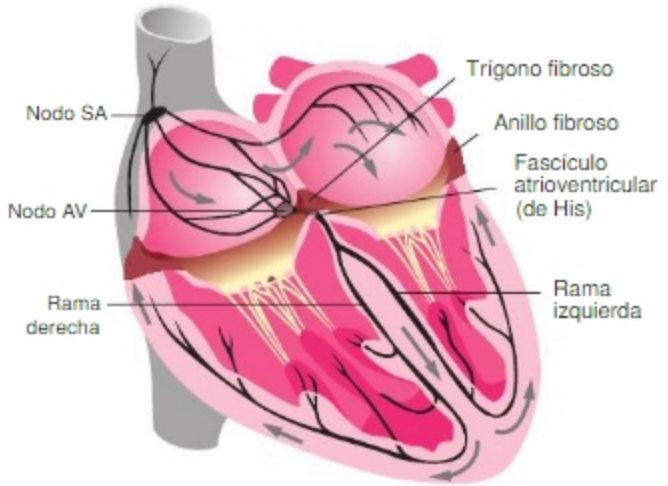


**Fig. 5-30.** Esquema que ilustra la distribución anatómica de los principales componentes del sistema cardionector. Las flechas indican el sentido de la despolarización desde el nodo sinoatrial (SA).

venoso, aurículas y ventrículos. Está constituido por **a)** dos grupos celulares que funcionan como marcapasos, el nodo sinoatrial (SA) y el nodo atrioventricular (AV), **b)** fibras que comunican el primero con el segundo y **c)** fibras que, desde el segundo, recorren toda la pared ventricular (Fig. 5-30). El nodo SA se origina en la pared del seno venoso que se incorpora a la AD y se ubica en la ***crista terminalis*** de esta. El nodo AV se forma en la zona del conducto AV donde confluyen los tabiques I-V, I-A y conales. Debido a una remodelación, el miocardio del conducto AV pasa a formar parte de las aurículas. La parte inferior de éste se diferencia en una gruesa capa de tejido conectivo que forma el trígono fibroso del corazón y los anillos valvulares. Este tejido aisla eléctricamente a las aurículas de los ventrículos. El nodo AV se desarrolla por encima de dicho anillo aislante. Solo algunos delgados haces de miocardiocitos especializados en la conducción eléctrica, las fibras de Purkinje, parten del nodo AV, atraviesan el anillo aislante y forman el fascículo atrioventricular (fascículo de His) cuyas ramas, derecha e izquierda, se ramifican en el subendocardio y recorren las superficies ventriculares.

## El nodo sinoatrial

Cuando se forma el CTP recto, el marcapaso cardíaco (la región con máxima frecuencia de descarga) se localiza en el polo venoso. Dichas células se ubican principalmente en el lado derecho del seno venoso, aunque todo el seno posee dicha propiedad. Con el tiempo, el tejido nodal precursor del **nodo sinoatrial** ocupa la pared medial del conducto de Cuvier derecho. En la 6ª SD, el tejido nodal se localiza a lo largo de la desembocadura del seno venoso en la AD. Al principio, las células marcapaso se hallan a lo largo de la región proximal de la VCS. Con la incorporación del seno venoso y sus afluentes a la AD, dichas células terminan ocupando la *crista terminalis*.

## El nodo atrioventricular y el sistema de conducción ventricular

En la 4ª SD, las células del tejido de conducción ventricular se localizan en el **anillo I-V**. La porción superior del anillo linda con el conducto AV y la porción inferior recorre el borde libre del *septum inferius*. De este anillo se extienden ramas izquierda y derecha hacia los ventrículos homónimos (véase Fig. 5-30).

Durante la 5ª y 6ª SD, células del anillo se desplazan dorsalmente hacia la almohadilla A-V dorsal. A fines de la 6ª SD, este tejido se ubica entre la almohadilla dorsal y el surco A-V. Al mismo tiempo, un grupo de células especializadas del surco A-V se constituyen en el **primordio del nodo AV**. El nodo AV se forma en la región dorsal del área adonde confluyen los tabiques I-V e I-A, por la unión de una población de células especializadas del surco A-V (primordio del nodo A-V) y células especializadas del anillo I-V. El tejido de conducción que atraviesa el anillo mesenquimático del surco AV, el **haz penetrante**, también tiene doble origen: el tejido especializado ventricular y el primordio del nodo AV. A este haz le sigue el **haz de His**, y a este, sus ramas derecha e izquierda para los ventrículos homónimos.

Como consecuencia de la remodelación del conducto AV, una porción del tabique I-V muscular queda entre aurícula y ventrículo y el nodo AV se ubica en la porción atrial de este tabique auriculoventricular, en el vértice del triángulo de Koch.

Los nodos SA y AV están formados por una población celular profunda y una superficial. Esta, a su vez, se halla rodeada de células auriculares de transición que la separan del resto del miocardio auricular. El sistema de conducción está constituido por miocardiocitos especializados de localización subendocárdica, las **fibras de Purkinje**. Estas células poseen algunas características ultraestructurales de los miocardiocitos pero su función no es contráctil sino que, debido a su mayor velocidad de conducción y a la existencia de uniones nexo entre ellas, posibilitan que la contracción se realice sincrónicamente entre todas las células auriculares, por un lado, y las ventriculares, por otro.



Biblioteca Médica Virtual

# CONSIDERACIONES FUNCIONALES

## La circulación prenatal y sus cambios al nacimiento

Durante la gestación, el intercambio de gases, nutrientes y desechos se produce en el corion. La sangre oxigenada del corion llega al embrión a través de la vena umbilical izquierda (Fig. 5-31), que posee la máxima concentración de $O^2$. La sangre de esta vena ingresa en el hígado y transcurre a través del **conducto venoso de Arancio**. Allí se produce la **primera mezcla** con sangre de los sinusoides hepáticos que traen sangre venosa del tubo digestivo y del bazo a través de la vena porta. Ambos torrentes circulatorios mezclados, el placentario y el del tubo digestivo, salen del hígado a través de las **venas hepáticas** –porción suprahepática de la vena vitelina

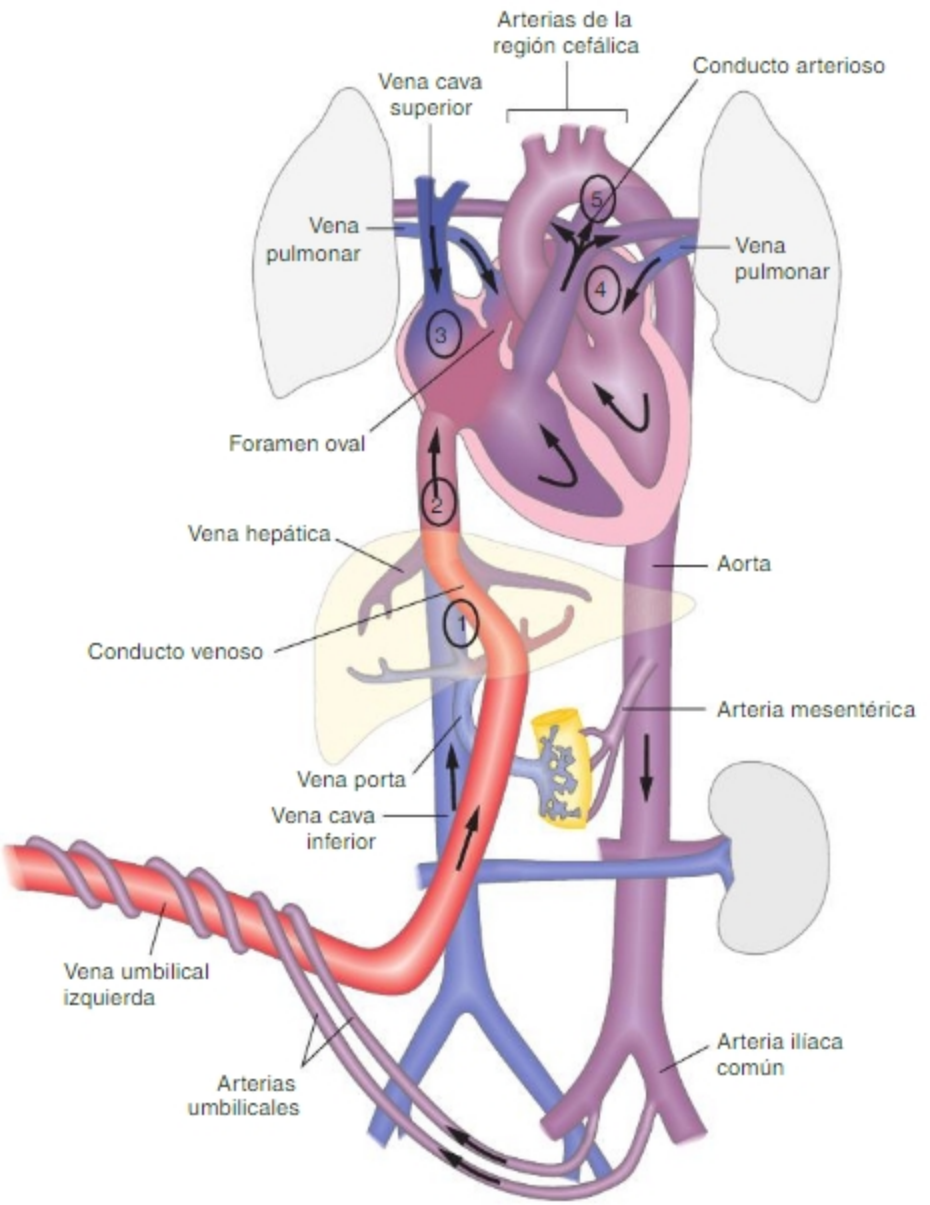


Fig. 5-31. Circulación sanguínea prenatal. Se indican los cinco sitios de mezcla entre la sangre oxigenada, proveniente del corion, y la sangre carboxigenada proveniente de los tejidos embrionarios: 1. En los sinusoides hepáticos, la sangre arterial se mezcla con sangre proveniente del tubo digestivo y bazo. 2. En la vena cava inferior, se mezcla con sangre proveniente de la región caudal del embrión. 3. En la aurícula derecha, se mezcla con sangre proveniente de la región cefálica del embrión, aunque la sangre oxigenada pasa principalmente a la aurícula izquierda mediante el foramen oval. 4. En la aurícula izquierda, la sangre oxigenada proveniente del corion se mezcla con sangre proveniente de los pulmones. Desde la aurícula izquierda, la sangre pasa al ventrículo izquierdo y a la aorta, donde se produce la quinta mezcla (5) con sangre proveniente del ventrículo derecho, que llega a través del conducto arterioso. Una vez en la región caudal, la sangre vuelve al corion mediante las arterias umbilicales. Descripción en el texto.

Biblioteca Médica Virtual

derecha– y desembocan en la porción de la VCI proximal al corazón. Este segmento de la VCI también deriva de la porción suprahepática de la vena vitelina derecha. Al llegar a la **VCI** se produce una **segunda mezcla** con la sangre venosa proveniente del extremo caudal del embrión y miembros inferiores.

La sangre de la VCI ingresa en la AD y la propia dirección del flujo, sumada a la orientación que le imprime la válvula de Eustaquio de la VCI, la dirige hacia el foramen oval donde, a través del *ostium secundum*, pasa en su mayor parte a la AI.

La **AD** es un **tercer sitio de mezcla**. La AD recibe sangre de la VCS y la VCI; la sangre de la VCI pasa principalmente a la AI y la de la VCS pasa principalmente al VD. Ambos flujos son laminares y solo se mezclan en la zona de roce entre ambos. Así, una parte de la sangre oxigenada de la VCI pasa al VD y una parte de la sangre carboxigenada de la VCS, proveniente de la región cefálica, pasa a la AI.

En la **AI**, la sangre proveniente de la placenta sufre una **cuarta mezcla** con sangre venosa proveniente de los pulmones. La sangre de la VCS pasa, a través de la AD, al VD. Esta sangre se dirige a los pulmones por medio del tronco de la arteria pulmonar; luego, a través de las ramas derecha e izquierda de la arteria pulmonar, una parte de dicha sangre se dirige al pulmón y luego, por medio de las venas pulmonares regresa a la AI. El resto de la sangre de la arteria pulmonar, a través del conducto arterioso de Botal, se desvía a la aorta descendente (véase quinto sitio de mezcla).

La sangre de la AI pasa al VI y sale de éste por la aorta ascendente. Dada la disposición que poseen en el cayado aórtico el tronco arterial braquiocefálico, la arteria carótida primitiva izquierda y la subclavia izquierda, la mayor parte de esta sangre se dirige al extremo cefálico del embrión. La sangre que por estas arterias se dirige al extremo cefálico es la que regresa al corazón a través de la VCS. En la mitad cefálica del embrión se hallan el encéfalo, los órganos de los sentidos, varias glándulas endocrinas y los miembros superiores. Todas estas estructuras poseen un desarrollo más avanzado que el de las estructuras caudales del embrión.

La sangre del cayado aórtico que no va a la región cefálica sigue su trayecto y, pasada la zona de nacimiento de las ramas del cayado aórtico, recibe parte de la sangre del tronco de la arteria pulmonar a través del **conducto arterioso de Botal**. Esta es la **quinta mezcla** de sangre oxigenada y carboxigenada. El resto de la sangre del tronco de la arteria pulmonar se dirige al circuito pulmonar.

El ingreso de la sangre de la arteria pulmonar a este punto del circuito sistémico, distal a la emergencia de los vasos cefálicos, garantiza que la sangre que se ha dirigido al extremo cefálico no vuelva a recircular por él sino que se incorpore al circuito sistémico en un punto tal que se dirija, a través de la aorta descendente, hacia la región caudal del embrión. Esta última sangre, en consecuencia, posee concentración de $O_2$ inferior a la que posee la sangre que irriga el extremo cefálico.

La sangre de la aorta descendente circula a través de varios arcos arteriovenosos dispuestos en paralelo, como en el adulto, que integran la circulación sistémica. Vale decir, ramas arteriales de la aorta que irrigan órganos o regiones corporales cuya sangre es luego drenada por venas que la devuelven a las grandes venas que van al corazón. Las ramas terminales de la aorta descendente se continúan con las arterias umbilicales que llevan sangre al corión. Ahí se oxigena, y la sangre oxigenada del corión regresa por la vena umbilical izquierda.

El modo de circulación prenatal garantiza dos hechos de trascendencia: **a)** que los pulmones en desarrollo solo reciban la sangre necesaria para su nutrición y para el desarrollo regulado de los vasos pulmonares. Prenatalmente, el circuito pulmonar posee alta resistencia, no puede recibir toda la sangre del circuito sistémico y se halla en paralelo con este último. Dos elementos, la comunicación interauricular (foramen oval y *ostium secundum*) y el conducto arterioso de Botal, desvían la sangre del corazón derecho al circuito sistémico sin pasar por el pulmón; **b)** los primeros vasos que salen de la aorta son las arterias coronarias, que irrigan al propio corazón, y las ramas del cayado aórtico, que irrigan al encéfalo. Estos serán los órganos que recibirán la sangre más oxigenada, ya que dichos vasos nacen de la aorta antes del conducto arterioso donde se produce la quinta mezcla de sangre.

## Cambios en el nacimiento

En el momento del nacimiento se elimina el circuito placentario y se habilita el circuito pulmonar, con una disposición en serie con el circuito sistémico (**Fig. 5-32**). Este cambio implica que, a diferencia de los circuitos en paralelo, en los que solo una parte de la sangre del circuito sistémico pasa por cada uno de ellos, a partir del nacimiento, toda la sangre del circuito sistémico que ingresa en el corazón derecho pasa a través el circuito pulmonar y regresa al corazón izquierdo a partir del cual reingresa en el circuito sistémico. Esto garantiza que toda la sangre realice el proceso de intercambio de gases en los alvéolos pulmonares.

Los detalles de esta transformación son los siguientes. Con el nacimiento **a)** se interrumpe el circuito placentario (arterias y venas umbilicales colapsan) y **b)** se inicia la respiración y se habilita el circuito pulmonar. A partir de estos dos hechos se inicia una sucesión de fenómenos,

Biblioteca Médica Virtual

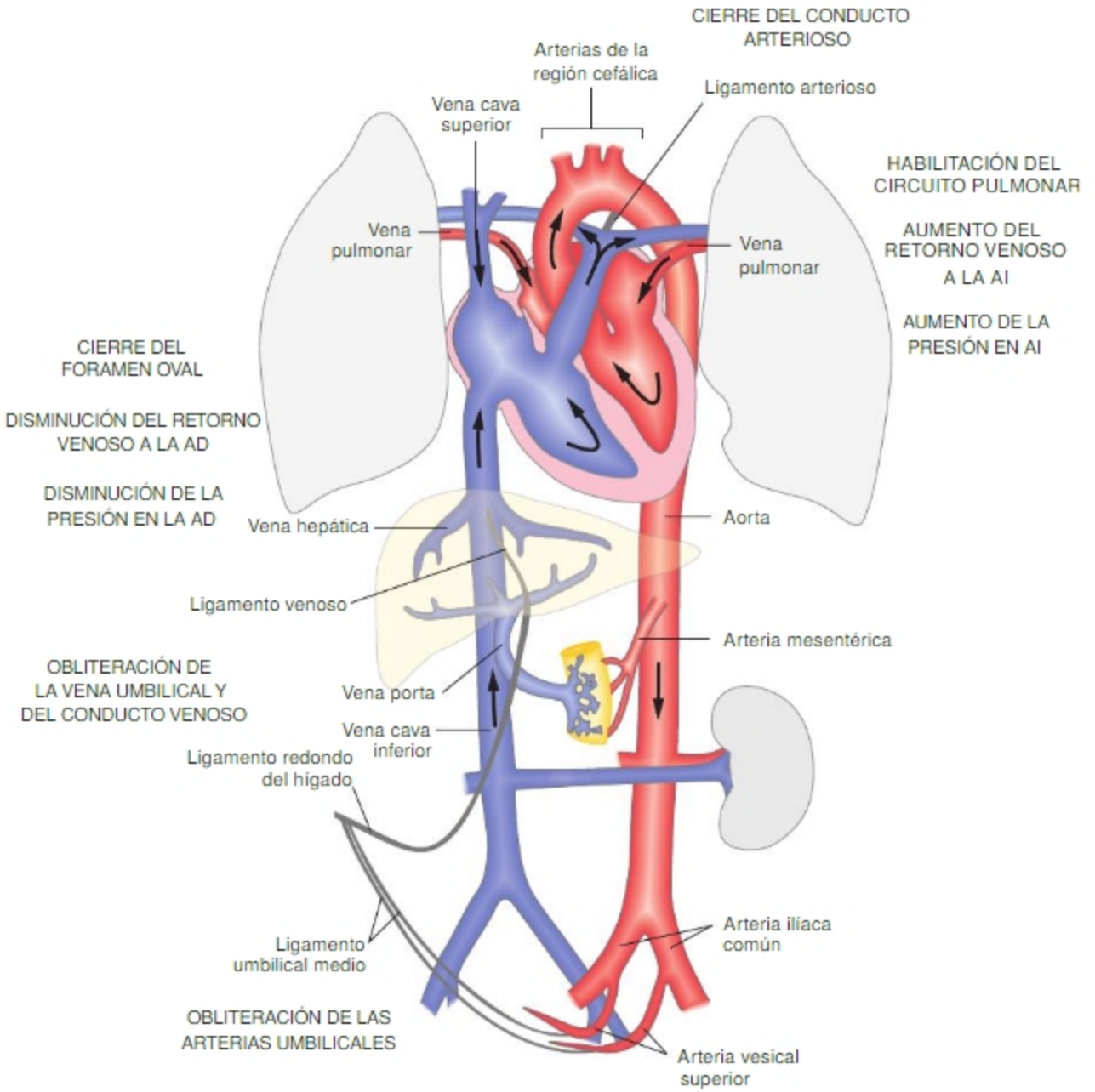


**Fig. 5-32.** Cambios circulatorios producidos en el nacimiento. La obliteración del circuito placentario y la habilitación del circuito pulmonar conducen a una disminución de la presión de la aurícula derecha y a un aumento en la presión de la aurícula izquierda, hechos que contribuyen al cierre fisiológico del foramen oval. El cierre del conducto arterioso contribuye a estos cambios. Los vasos obliterados sufren trasformaciones histológicas y adquieren estructura de tejido conectivo fibroso. Se forman así los ligamentos redondo del hígado, arterioso y umbilical medio. Descripción en el texto.

algunos rápidos, fisiológicos y casi instantáneos, y otros más lentos, histológicos y anatómicos.

La anulación de la circulación placentaria produce una disminución del retorno de sangre desde la placenta a la AD a través de la VCI. Esto ocasiona una **disminución de la presión media en la AD**.

Por otro lado, el inicio de la respiración, con la inspiración de aire y la dilatación pulmonar, produce una expansión del volumen (calibre) de los vasos y **disminución de la resistencia al flujo sanguíneo en el circuito pulmonar**. Esto produce un mayor ingreso de sangre de las ramas derecha e izquierda de la arteria pulmonar, al circuito pulmonar y, en consecuencia, aumenta la llegada de sangre pulmonar a la AI a través de las venas pulmonares. El aumento del retorno venoso a la AI ocasiona un **aumento de la presión media en la AI** que sobrepasa

Biblioteca Médica Virtual

la de la AD. Este último fenómeno produce un desplazamiento, hacia la derecha, del *septum primum* que opera como valva del foramen oval obturándolo. Este hecho ocasiona un **cierre fisiológico de la comunicación IA**. Con el tiempo, los tejidos de ambos tabiques se fusionan produciéndose un cierre anatómico de la comunicación. La consolidación de la fusión de ambos tabiques ocurre alrededor del año. Mientras tanto, los episodios de llanto intenso pueden ocasionar períodos de cianosis al neonato debido al aumento de la presión en el circuito pulmonar y en la AD. Esto último produce la apertura transitoria del foramen oval y pasaje de sangre venosa de derecha a izquierda.

Por otro lado, mayor afluencia de sangre al circuito pulmonar disminuye el volumen de sangre que, a través del conducto arterioso de Botal, pasa de la arteria pulmonar a la arteria aorta. Además, la capa muscular del conducto arterioso posee alta sensibilidad a la bradiquinina. Este mediador produce una **fuerte contracción del músculo del conducto arterioso que se cierra funcionalmente**. Esto aumenta el volumen minuto pulmonar y contribuye a aumentar aún más la presión media en la AI. El cierre funcional debido a la contracción muscular es seguido por la obliteración anatómica definitiva que resulta de la proliferación de la íntima y su transformación en un ligamento de tejido conectivo fibroso, el **ligamento arterioso**. Este proceso toma uno a tres meses posnatales.

Las arterias y venas umbilicales también sufren modificaciones histológicas que las colapsan definitivamente. La porción proximal de las arterias umbilicales permanecen permeables como arterias vesicales superiores. Sus porciones más distales se transforman en cordones de tejido conectivo, los **ligamentos umbilicales medios**. La vena umbilical sufre una transformación similar: su parte prehepática se transforma en el **ligamento redondo del hígado** que ocupa el borde del ligamento falciforme y la porción intrahepática se transforma en el **ligamento venoso de Arancio**.

## AUTOEVALUACIÓN

# Sección 2: Alteraciones del desarrollo del sistema cardiovascular

Las cardiopatías son las anomalías fenotípicas congénitas más comunes. Algunas cardiopatías se diagnostican sólo en la adolescencia o adultez. Los avances en los tratamientos médicos y quirúrgicos han producido un incremento en el número de pacientes con malformaciones cardíacas que llegan a la adultez. Un 1% de los nacidos vivos posee una cardiopatía y su mortalidad actual es del 10%.

En un 90% de los casos, la etiología es desconocida. En general, son consideradas multifactoriales. Existen algunos síndromes genéticos con alta predisposición a padecer cardiopatías: síndrome de Down (50% posee canal AV único), síndrome de Turner (25% posee coartación de aorta) y síndrome de DiGeorge (40% posee tronco arterioso o tetralogía de Fallot), entre otros. Entre los factores ambientales se mencionan la rubéola materna en el 1er trimestre (relacionado con conducto arterioso y estenosis de ramas pulmonares), la ingesta de fármacos, como la fenitoína, o de alcohol (relacionados con defectos septales auriculares y ventriculares).

## Clasificación de las malformaciones del sistema cardiovascular

Muchas malformaciones cardíacas y de los grandes vasos presentan **cianosis** como signo típico. Este término **alude a coloración azulada de piel y mucosas debido a una concentración de carboxihemoglobina superior a 5 mg/dL**. En el caso de las malformaciones cardíacas y de los grandes vasos, la cianosis se debe a la existencia de cortocircuitos (*shunts*) de derecha a izquierda (desvío de sangre carboxigenada hacia la circulación sistémica) con la consiguiente disminución de la oxihemoglobina y aumento de la carboxihemoglobina en sangre arterial.

Dada la importancia semiológica de la cianosis, las cardiopatías congénitas se clasifican clínicamente en **cianóticas** y **acianóticas**. Las primeras a su vez, se clasifican en cianosantes tempranas y tardías, según el signo se manifieste en la etapa neonatal o más adelante (véase Cuadro 5-2).

Biblioteca Médica Virtual

Algunas cardiopatías presentan un flujo exagerado de sangre hacia la circulación pulmonar. En estos casos, el hiperflujo puede estimular epigenéticamente la neoformación de vasos y lechos capilares nuevos. La remodelación vascular provocada en estas condiciones produce más adelante, si no se corrige a tiempo el defecto, hipertensión pulmonar. Esta condición produce cianosis irreversible y puede llevar a la muerte aun en aquellas cardiopatías que inicialmente cursaban sin cianosis, como las comunicaciones IA o IV (síndrome de Eisenmenger).

Un hecho importante asociado a las cardiopatías congénitas resulta de que el sistema circulatorio posee la capacidad de modificarse epigenéticamente de acuerdo con las características del flujo. Debido a ello, en toda malformación cardiovascular, grave o no, pueden aparecer alteraciones asociadas que empeoran la situación o, en muchos casos, son compensatorias de la inicial. Se ha acuñado el concepto de **embriopatía cardiovascular sistémica** para aludir al hecho de que el sistema circulatorio en desarrollo reacciona globalmente a las alteraciones que aparecen en cualquiera de sus regiones. Por supuesto, las repercusiones globales, en el resto del sistema circulatorio, de una alteración local dependen de la perturbación global del flujo que la alteración inicial local produzca.

Presentamos a continuación algunas cardiopatías más frecuentes. Para simplificar la descripción de sus patogenias las ordenamos de acuerdo con el sitio donde se halla el defecto primario o inicial. Sin embargo, recalcamos la importancia de la clasificación clínica mencionada anteriormente y expresada en el siguiente cuadro:

**CUADRO 5-2.** CLASIFICACIÓN DE CARDIOPATÍAS CONGÉNITAS MÁS FRECUENTES

**ACIANÓTICAS**

***Flujo pulmonar aumentado***
Comunicación interventricular (CIV)
Comunicación interauricular (CIA)
Conducto arterioso permeable

***Flujo pulmonar disminuido o normal***
Estenosis pulmonar
Coartación aórtica
Estenosis aórtica

**CIANÓTICAS**

***Flujo pulmonar aumentado***
Aurícula común
Canal AV único
Tronco arterioso persistente
Transposición de los grandes vasos
Retorno venoso anómalo completo de las venas pulmonares

***Flujo pulmonar disminuido***
Tetralogía de Fallot
Atresia tricuspídea
Atresia pulmonar con *septum* IV intacto

# Defectos de tabiques

## Comunicación interauricular (CIA) y otros defectos del tabicamiento IA

Las CIA son las cardiopatías más frecuente en adultos. De acuerdo con el sitio en el que se halle el defecto, se describen tres tipos de CIA: **1)** CIA tipo seno venoso, **2)** CIA tipo *ostium secundum* y **3)** CIA tipo *ostium primum*.

El **foramen oval permeable** no constituye una verdadera CIA. Existe en el 30% de la población. Se debe a la fusión incompleta del *septum primum* con el *septum secundum*; en la mayor parte de los casos la válvula es competente y no hay cortocircuito; en los casos en los que la válvula es incompetente existe un pequeño cortocircuito que es bien tolerado y no requiere corrección quirúrgica.

Las **CIA tipo *ostium secundum*** son las más comunes. Representan el 90% de las CIA y se producen principalmente por exceso de apoptosis en la región de formación del ostium secundum (**Fig. 5-33.A**). Las **CIA de tipo *ostium primum*** son menos frecuentes. Resultan de un crecimiento deficiente del mesénquima de las almohadillas endocárdicas o la espina dorsal atrial que contribuyen a ocluir el *ostium primum*; suelen asociarse a fisuras de la valva mitral anterior (**Fig. 5-33.B**). Estos dos tipos de CIA son inicialmente asintomáticos. Se detectan, en el examen físico, por la auscultación de un soplo cardíaco. La mayor presión media de la aurícula izquierda produce pasaje de sangre de izquierda a derecha. La sobrecarga de volumen en la aurícula y el ventrículo derechos conduce con el tiempo a hipertensión pulmonar, agrandamiento de las cavidades derechas, inversión del cortocircuito y aparición de cianosis.

Las **CIA tipo seno venoso** son las menos frecuentes. Se deben a la incorporación del seno venoso a ambas aurículas; ello produce un defecto en el tabique I-A que comunica ambas aurículas y, además, la sangre venosa desemboca en ambas aurículas. Es más sintomática que las anteriores.

Un defecto más grave del tabicamiento I-A es la **aurícula común**. Consiste en falta total del tabique I-A y suele asociarse a otros defectos cardíacos y extracardíacos.

El **cierre prematuro del foramen oval** (antes del nacimiento), causa una asimetría en los flujos de sangre con sobrecarga e hipertrofia del corazón derecho e hipoplasia del corazón izquierdo. Aumenta la circulación pulmonar y genera las bases para una hipertensión pulmonar en la vida posnatal. Luego del nacimiento, el corazón izquierdo hipoplásico no es capaz de manejar la carga circulatoria normal. Este hecho, sumado a las alteraciones en el cora-

Biblioteca Médica Virtual

zón derecho y en la circulación pulmonar, provoca muerte posnatal temprana.

### Comunicación interventricular (CIV)

Es la cardiopatía congénita más frecuente. En general se debe a escaso desarrollo de las almohadillas endocárdicas; por ello, en el 70% de los casos la **porción membranosa del tabique** se halla afectada (Fig. 5-34). La evolución es similar a la descrita en la CIA; la gravedad depende del tamaño del defecto. Existe cortocircuito de izquierda a derecha por lo que al principio es no cianótica. A largo plazo conduce a hipertrofia del ventrículo derecho, hipertensión pulmonar e inversión del flujo. Las CIV membranosas suelen ser persistentes si no son corregidas. Si son pequeñas o asintomáticas, la reparación quirúrgica se pospone por un año en espera de la resolución espontánea.

La patogenia de la CIV debida a defecto de la **porción muscular** es menos clara. Podría deberse a déficits en la proliferación o apoptosis en el *septum inferius* debidas a isquemias leves. Cuando son pequeñas, el 50% de ellas se resuelven espontáneamente.

### Canal AV único

Es la falta de tabicamiento del conducto AV debido a **déficit del desarrollo de las almohadillas endocárdicas**. En la **forma completa**, existe una gran comunicación AV con una gran válvula AV en el centro del corazón. Las cuatro cámaras se comunican libremente y todas se hallan agrandadas (Fig. 5-35). En la **forma incompleta**, existe una CIA tipo *ostium primum* y una valva mitral anterior hendida que produce insuficiencia valvular (véase Fig. 5-33.B). Un 30% de los pacientes con canal AV único tiene síndrome de Down. Es una cardiopatía cianótica grave que requiere cirugía.

## Defectos del tracto de salida del corazón

### Tronco arterioso persistente

Se debe a **alteraciones en el desarrollo de las crestas troncoconales** que no dividen el tracto de salida ni separan la aorta de la pulmonar. El defecto es atribuido a un desarrollo deficiente del mesénquima de las crestas troncoconales debido a **alteraciones en la prolifera-**

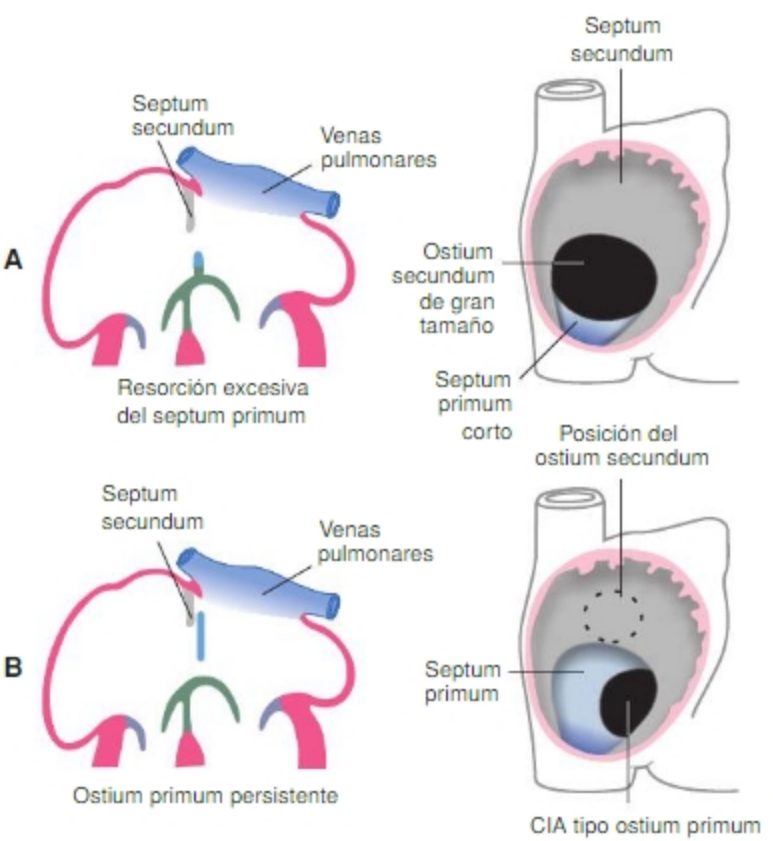


**Fig. 5-33.** Comunicación interauricular (CIA). **A.** CIA de tipo *ostium secundum*. El defecto se localiza en la porción media de la pared interauricular. Se debe a una resorción excesiva del *septum primum*. **B.** CIA de tipo *ostium primum*. El defecto se localiza en la porción baja de la pared interauricular. Se debe a la falta del cierre del *ostium primum* por parte de las almohadillas endocárdicas o la espina dorsal atrial.

Biblioteca Médica Virtual

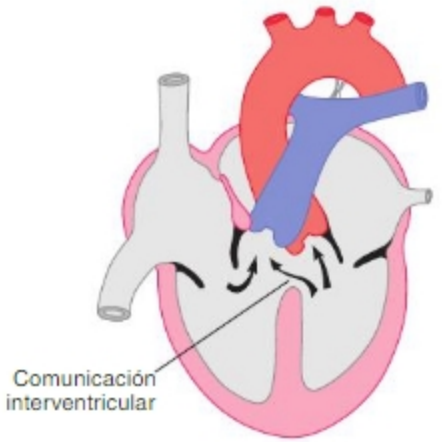


Fig. 5-34. Comunicación interventricular de tipo membranoso. Las flechas indican el cortocircuito de izquierda a derecha.

**ción y migración de las células de la cresta neural cardiogénica.** Ello explicaría su frecuente asociación con malformaciones craneofaciales y otros defectos cardiovasculares. Dado que estas crestas también participan en la formación de la porción membranosa del tabique I-V, el resultado es un tracto de salida único, que parte de ambos ventrículos y recibe un gran volumen de sangre (Fig. 5-36). Es una cardiopatía cianótica temprana; sin corrección quirúrgica, presenta alta mortalidad en los primeros meses de vida.

## Transposición de los grandes vasos (TGV)

Es causada por un **crecimiento defectuoso recto** –normalmente es espiralado– **del tabique troncoconal** debido a lo cual el ventrículo derecho comunica con la aorta y el ventrículo izquierdo con la arteria pulmonar (Fig. 5-37). El corazón izquierdo devuelve nuevamente al circuito pulmonar la sangre recién oxigenada que recibe del pulmón y el corazón derecho envía sangre carbooxigenada al circuito sistémico a través de la aorta. Es una cardiopatía cianógena que requiere corrección quirúrgica inmediata. Generalmente se acompaña de CIA, CIV o conducto arterioso persistente que permiten, compensatoriamente, la supervivencia luego del nacimiento.

Existen casos de TGV "corregidas" o "compensadas" que presentan una inversión de las características histológicas del miocardio ventricular. El VD tiene una estructura similar a la del VI y viceversa. Esta es una condición adaptativa favorable pues el VD, debido a su pared muscular más delgada, normalmente no tiene capacidad para bombear contra la resistencia de la circulación sistémica y, en general, no hay tiempo para desarrollar una hipertrofia compensatoria luego del nacimiento.

## Estenosis-atresia pulmonar y aórtica

Se denomina estenosis a la disminución del calibre de uno u otro vaso; puede resultar de la división asimétrica

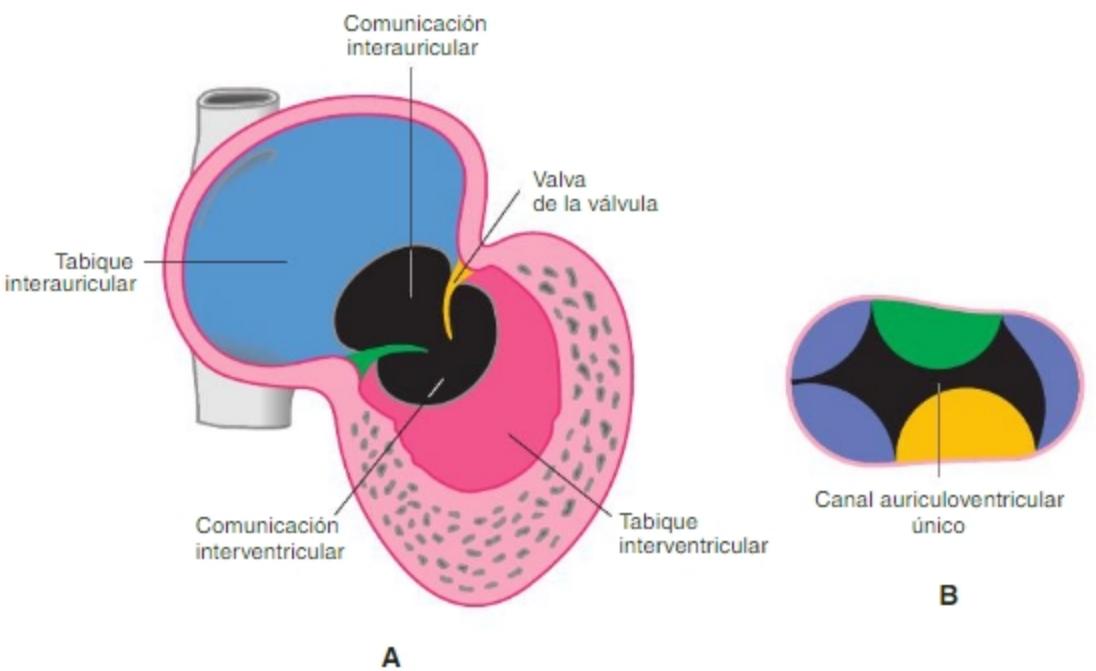


Fig. 5-35. A. Canal AV único. Las cuatro cavidades están comunicadas. Existen defectos en los tabiques interauricular e interventricular. B. Visión auricular de la válvula auriculoventricular única, una característica típica de esta malformación.

Biblioteca Médica Virtual

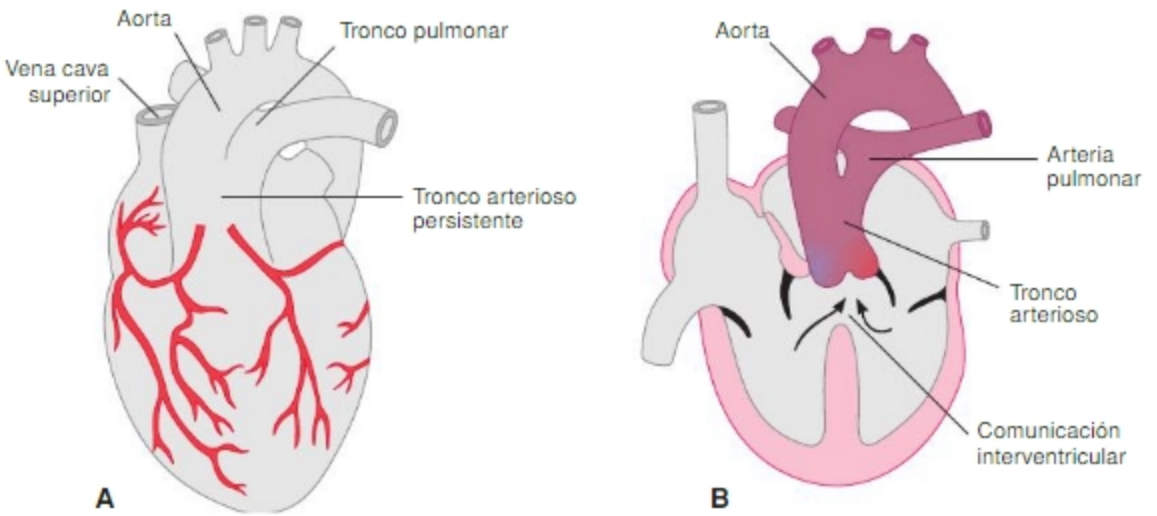


**Fig. 5-36.** Tronco arterioso persistente. **A.** Anatomía de superficie. **B.** Corte frontal del corazón y los vasos. Las arterias pulmonar y aorta nacen de un tronco común debido a la falla en la formación del tabique troncoconal; en consecuencia, también existe CIV membranosa, mezcla de sangre y cianosis temprana.

del tronco-cono. La gravedad clínica depende del grado de estenosis. La situación extrema es la atresia (obliteración de la luz del vaso).

### Tetralogía de Fallot

Es la cardiopatía cianógena más frecuente en edad pediátrica. Resulta de una **desviación hacia la derecha del tabique troncoconal** y conduce a la aparición de cuatro defectos asociados. La asimetría en el desarrollo de ambos vasos del tracto de salida lleva a **1)** un infundíbulo de la arteria pulmonar adelgazado (estenosis pulmonar) y a **2)** una raíz aórtica que nace de ambos ventrículos cabalgando sobre el *septum inferius* (aorta cabalgante). Por otra parte, debido al escaso aporte de células de las crestas troncoconales al tabique IV membranoso, se produce **3)** una CIV. Finalmente, debido a la CIV y la aorta cabalgante, ambos ventrículos bombean contra la presión sistémica y este hecho, sumado a la estenosis pulmonar, produce **4)** hipertrofia compensatoria del VD (Fig. 5-38). La gravedad de esta cardiopatía depende del grado de estenosis pulmonar. Los cuadros con un grado mínimo de estenosis pulmonar con una CIV no presentan cianosis como manifestación predominante y son llamados "Fallot rosados".

No se conoce con certeza cómo se produce la desviación del tabique troncoconal. Algunos pacientes con tetralogía de Fallot presentan una hipertrofia en la *crista supraventricularis* adyacente al tabique IV y se supone que ello podría alterar el tabicamiento. Las alteraciones experimentales del flujo durante la torsión del corazón pueden producir cuadros similares a la tetralogía de Fallot.

## Defectos valvulares

### Atresia tricuspídea

Es la oclusión total del orificio de la válvula AV derecha que impide a la sangre ingresar en el circuito pulmonar. Es incompatible con la vida, salvo que se acompañe de defectos compensatorios que permitan el ingreso de sangre en la arteria pulmonar. Generalmente se acompaña de CIV y CIA, pero esta situación hemodinámica es siempre ineficaz (Fig. 5-39).

### Estenosis y atresia de válvulas semilunares

La **estenosis valvular pulmonar** se acompaña de estenosis o atresia de la arteria pulmonar (Fig. 5-40.A). Existe CIA que permite la salida de la sangre del corazón derecho. El conducto arterioso es permeable y presenta flujo invertido que permite el pasaje de sangre al circuito pulmonar.

En la **estenosis valvular aórtica,** el calibre de la aorta puede ser normal (Fig. 5-40.B). En la **atresia valvular aórtica,** la aorta, el VI y la AI son hipoplásicos, la sangre llega a la aorta mediante el conducto arterioso persistente (Fig. 5-40.C).

## Defectos de los grandes vasos

### Conducto arterioso permeable

Es una de las anomalías vasculares más comunes y el defecto más frecuente de los neonatos prematuros. Se debe a **falta de cierre, fisiológico o anatómico, del**

Biblioteca Médica Virtual

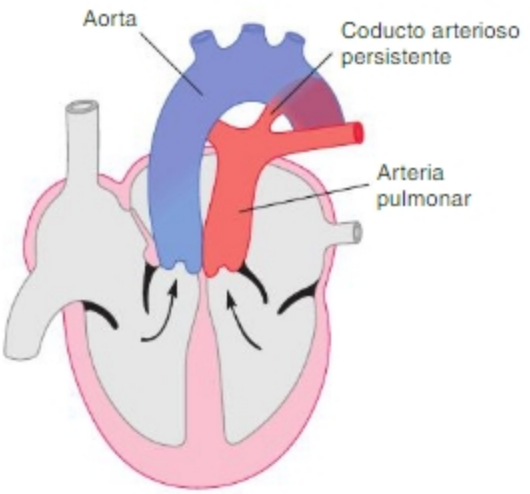


Fig. 5-37. Transposición de los grandes vasos. El ventrículo derecho eyecta sangre a la aorta, el ventrículo izquierdo a la pulmonar. Suele acompañarse de CIA, CIV o conducto arterioso persistente.

**conducto arterioso** que comunica las arterias pulmonar y aorta. Se asocia con infección por virus de rubéola durante el embarazo. Inicialmente es no cianógeno pero la persistencia del cortocircuito de izquierda a derecha, de no ser corregida, conduce a hipertensión pulmonar irreversible y aparición de cianosis. Inicialmente se intenta el cierre con fármacos que reducen la síntesis de prostaglandinas vasodilatadoras, como la indometacina, y luego se opta por la corrección quirúrgica. En el examen físico, se ausculta un soplo típico, continuo, sistodiastólico, denominado "en maquinaria".

## Coartación aórtica

Es una **estenosis de la aorta** que puede ser preductal o posductal, según se localice antes o después del conducto arterioso. Se asocia al síndrome de Turner, pero también existe en forma aislada. La frecuencia en varones duplica la del sexo femenino. La mitad de los pacientes también presenta aorta bicúspide y, algunos, CIA o CIV.

En la forma **preductal** (Fig. 5-41.A), el conducto arterioso es permeable; ello permite pasaje de sangre hacia la aorta descendente y la irrigación de la región inferior del cuerpo. Sin embargo, existe cianosis en miembros inferiores debido a la sangre desoxigenada que atraviesa el ducto.

En la variante **posductal** (Fig. 5-41.B) se genera una circulación colateral compensatoria a través de las arterias intercostales y torácicas, que adquieren mayor calibre debido al hiperflujo. En el examen físico del recién nacido se detecta por una asimetría en los pulsos, diferente tensión arterial entre miembros superiores e inferiores y cianosis diferencial entre ambas mitades del cuerpo.

## Alteraciones en el desarrollo de los arcos aórticos

**Duplicación del cayado aórtico.** Se debe a la persistencia del segmento de aorta dorsal derecha caudal a la 7ª

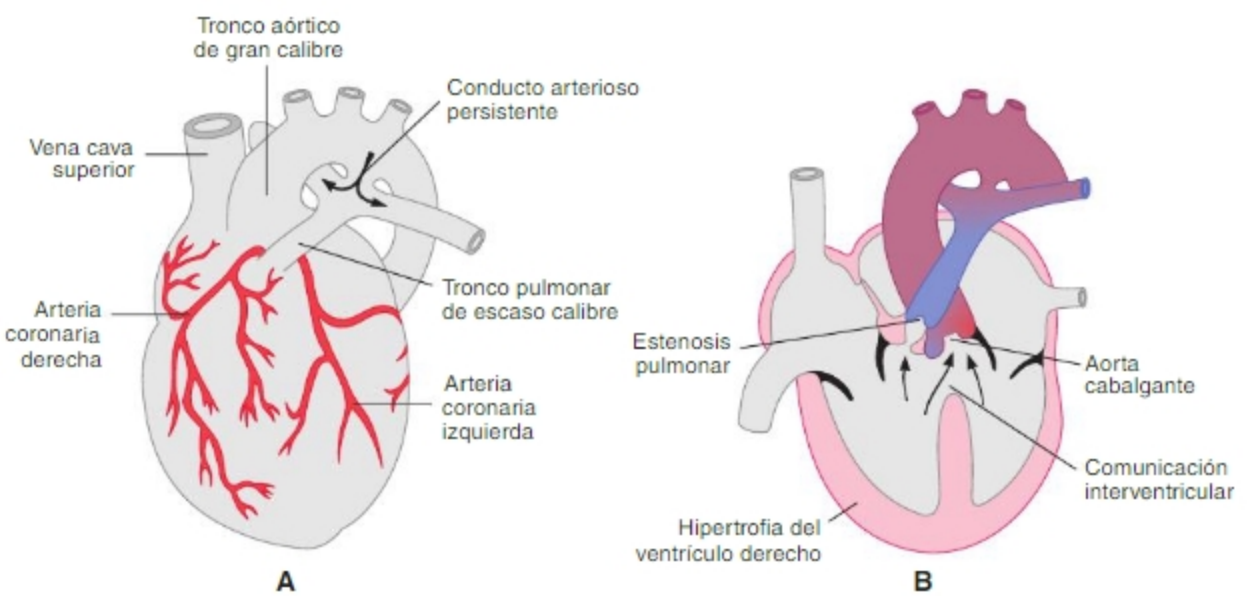


Fig. 5-38. Tetralogía de Fallot. A. Vista superficial. B. El esquema ilustra los cuatro defectos asociados: estenosis pulmonar, comunicación interventricular tipo membranosa, aorta cabalgante sobre el tabique muscular e hipertrofia del ventrículo derecho.

Biblioteca Médica Virtual

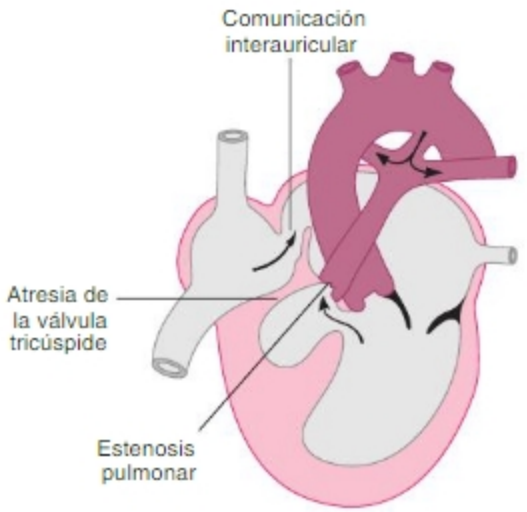


**Fig. 5-39.** Atresia tricuspídea. El ventrículo derecho es pequeño, el ventrículo izquierdo está agrandado, las flechas indican la presencia de CIA y CIV compensatorias. Las arterias pulmonares reciben sangre por el conducto arterioso permeable.

arteria intersegmentaria. Se genera un anillo vascular que rodea el esófago y la tráquea (Fig. 5-42). Puede dificultar la deglución y la respiración.

**Origen anormal de la arteria subclavia derecha.** Se debe a la involución del segmento arterial comprendido entre la carótida común y la 7ª arteria intersegmentaria derechas. Compensatoriamente, persiste el segmento de aorta dorsal derecha caudal a la 7ª arteria intersegmentaria. En consecuencia, la arteria subclavia derecha se origina del cayado aórtico, distalmente a la arteria subclavia izquierda. La subclavia derecha pasa dorsalmente a esófago y tráquea y produce síntomas similares a la duplicación del cayado aórtico (Fig. 5-43).

**Cayado aórtico interrumpido.** El 4° arco aórtico izquierdo involuciona. En el mayor porcentaje de los casos, la interrupción se halla entre la carótida y la subclavia izquierdas. Puede estar acompañado de origen anormal de la subclavia derecha. El conducto arterioso persiste y permite la irrigación de la parte caudal del cuerpo (Fig. 5-44). Suele estar acompañado por CIV. Un 15% de los pacientes tiene síndrome de DiGeorge.

**Origen anormal de la arteria pulmonar.** Se debe a alteraciones en la formación de los 6os arcos aórticos. En ocasiones persisten comunicaciones entre los circuitos arteriales sistémico y pulmonar. Algunos ejemplos son: el nacimiento de la arteria pulmonar derecha o izquierda en la aorta ascendente, el origen de la arteria pulmonar derecha a partir de la arteria pulmonar izquierda, el origen de la arteria pulmonar izquierda a partir del conducto arterioso.

## Alteraciones del desarrollo de las venas cavas

La complejidad del desarrollo de las venas cavas se asocia a la existencia de numerosas alteraciones de su desarrollo (Fig. 5-45). En términos generales, son duplica-

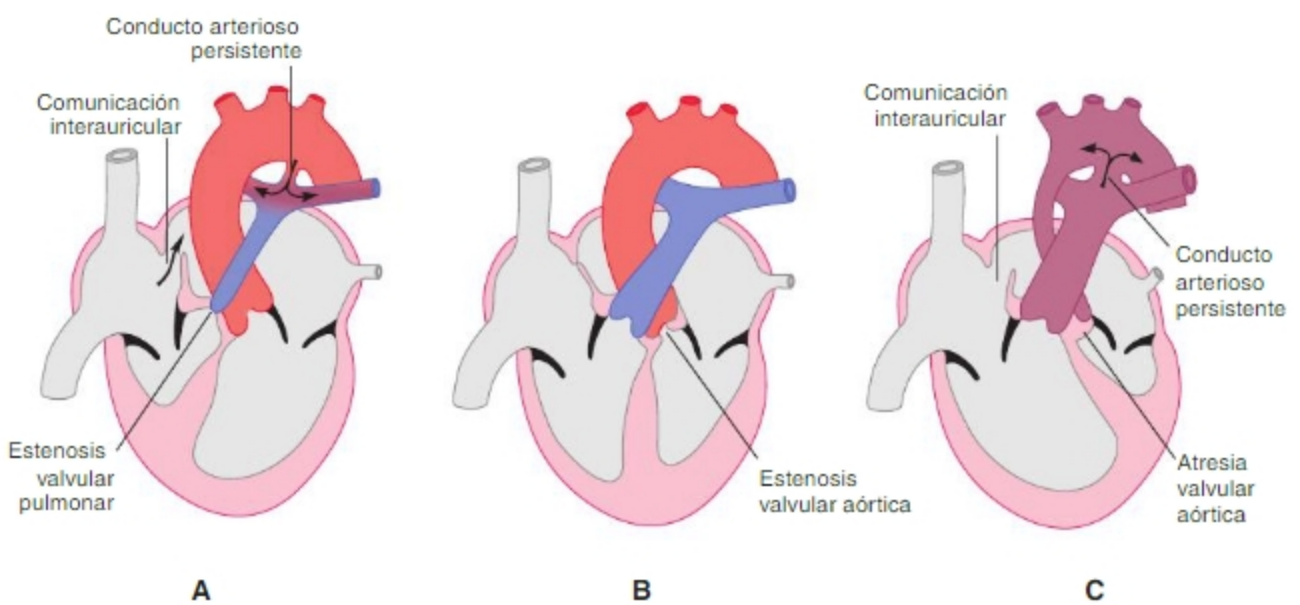


**Fig. 5-40. A.** Estenosis valvular pulmonar, el ventrículo derecho es hipoplásico. El conducto arterioso persistente permite la circulación pulmonar (flecha). **B.** Estenosis valvular aórtica. Existe hipertrofia del ventrículo izquierdo. **C.** Atresia valvular aórtica. Nótese que aurícula y ventrículo izquierdos son hipoplásicos. Las arterias coronarias reciben sangre por medio de un flujo retrógrado a través de la aorta ascendente (flecha).

Biblioteca Médica Virtual

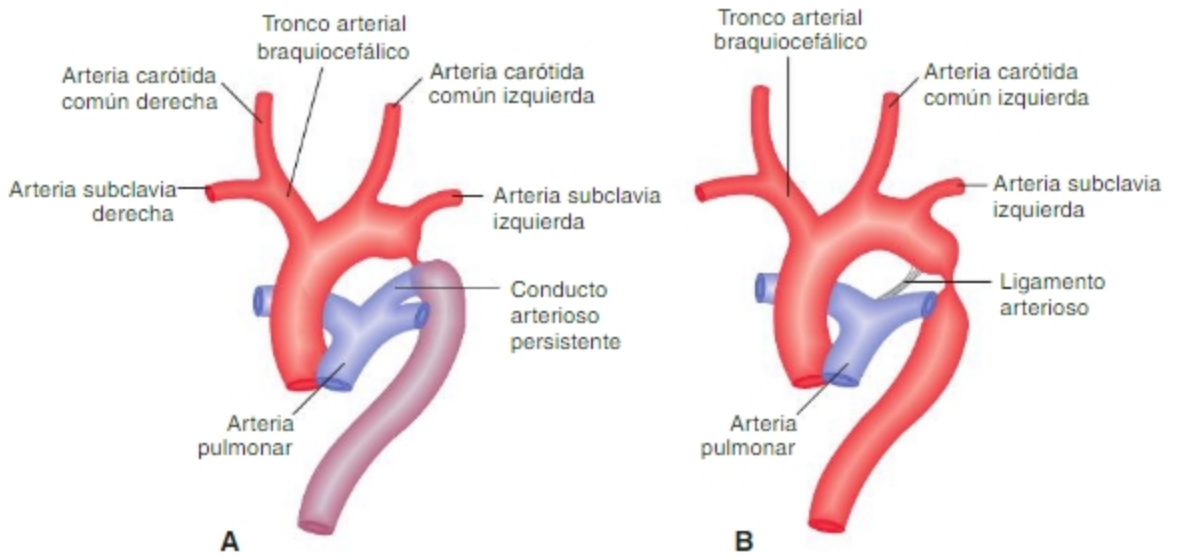


**Fig. 5-41.** Coartación aórtica. **A.** Preductal. El conducto arteriorso permanece permeable. **B.** Posductal. La aorta distal a la coartación recibe sangre mediante circulación colateral a través de las arterias intercostales y torácicas.

ciones o la persistencia de los vasos izquierdos en lugar de los derechos. Estas alteraciones suelen ser asintomáticas.

### Alteraciones en el retorno venoso pulmonar

Todas o algunas de las venas pulmonares drenan anormalmente en la porción venosa del circuito sistémico (AD, VCS, VCI o seno coronario). Cuando todas las venas drenan en el circuito venoso sistémico debe existir un cortocircuito de derecha a izquierda, por ejemplo CIA, que permita el pasaje de la sangre oxigenada a la porción arterial del circuito sistémico.

## Defectos de lateralidad

### Dextrocardia

Es un caso particular de *situs ambiguus*. Se denomina *situs ambiguus* o heterotaxia a la discordancia en la disposición de los órganos asimétricos, se produce una combi-

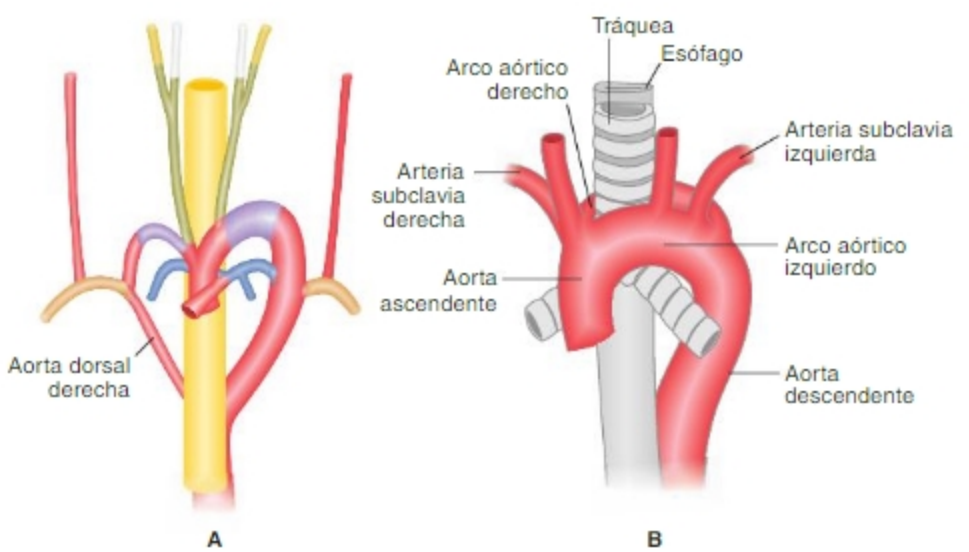


**Fig. 5-42.** Duplicación del cayado aórtico. **A.** Persiste la porción de la aorta dorsal derecha que se extiende entre la arteria subclavia derecha y la aorta común. **B.** El cayado aórtico doble forma un anillo vascular en torno al esófago y la tráquea.

Biblioteca Médica Virtual

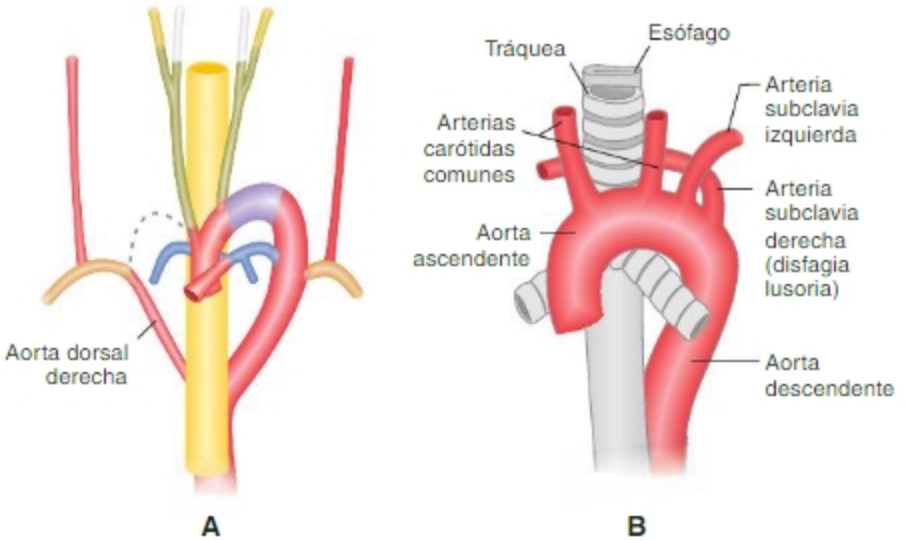


**Fig. 5-43.** Origen anormal de la arteria subclavia derecha. **A.** Involución del segmento comprendido entre el tronco arterial braquiocefálico y la arteria subclavia con persistencia de la porción distal de la aorta dorsal derecha. **B.** La arteria subclavia derecha pasa dorsalmente al esófago y la tráquea.

nación de órganos con asimetría derecha-izquierda normal con órganos con asimetría derecha-izquierda invertida. En el caso del corazón, se produce una torsión invertida del asa cardíaca. Podría deberse a alteraciones de la línea media que impiden el establecimiento normal de la asimetría derecha-izquierda (CSC La influencia de la asimetría derecha-izquierda en la transformación del CTP recto en asa cardíaca. Comportamientos moleculares involucrados).

## Cayado aórtico derecho

El cayado de la aorta se forma a la derecha, es una imagen especular del cayado aórtico normal. Se debe a la obliteración del segmento de aorta dorsal izquierda distal a la 7ª arteria intersegmentaria, con permanencia de la aorta dorsal derecha. Puede asociarse a cardiopatías congénitas cianógenas.

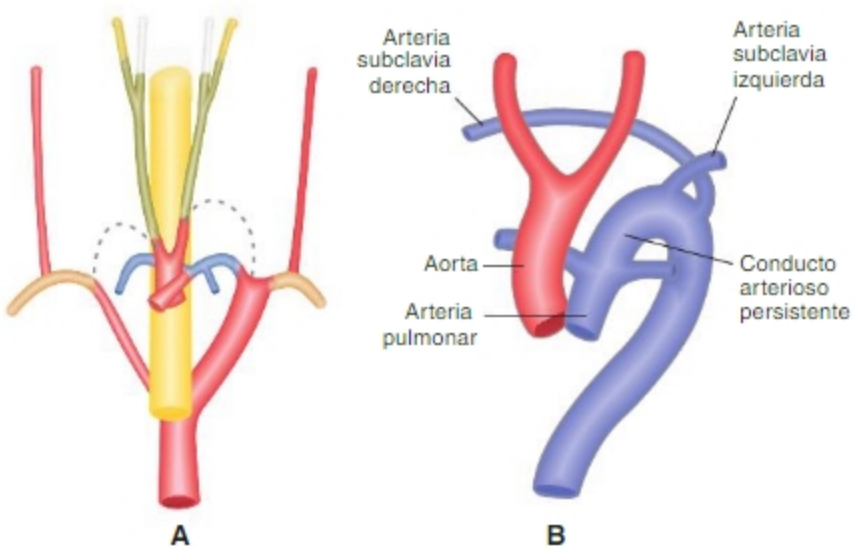


**Fig. 5-44.** Cayado aórtico interrumpido acompañado de origen anormal de la subclavia derecha. **A.** Involuciona el segmento arterial comprendido entre la carótida común y la subclavia izquierdas. **B.** La persistencia del conducto arterioso permite la irrigación de la región caudal del cuerpo.

Biblioteca Médica Virtual

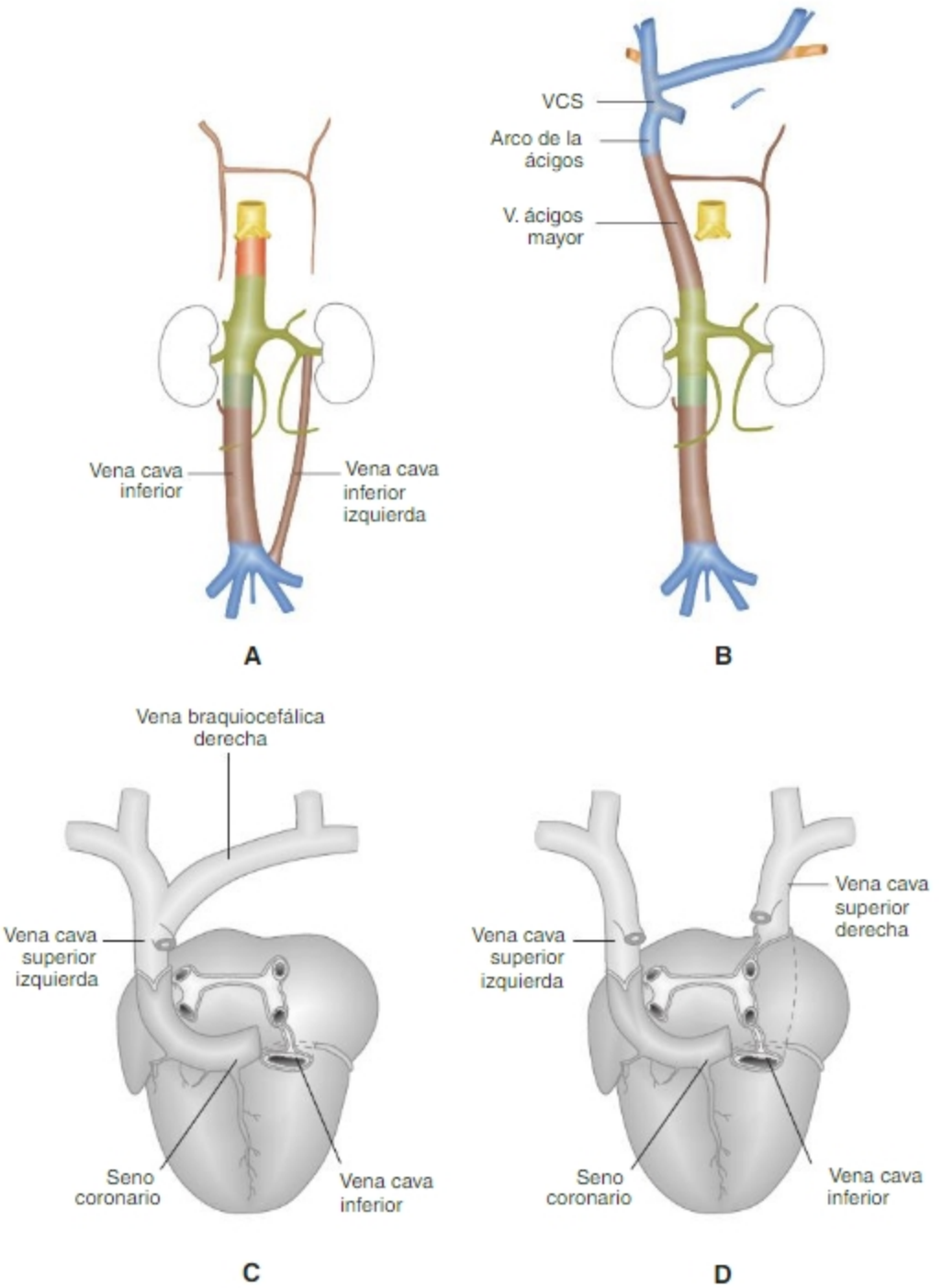


**Fig. 5-45.** Alteraciones del desarrollo de las venas cavas. **A.** Vena cava inferior duplicada en la región lumbar. Se debe a la persistencia de la vena supracardinal izquierda. **B.** Ausencia de vena cava inferior. La región caudal del cuerpo drena en la vena ácigos. La vena hepática drena en la aurícula derecha, en el sitio de entrada que corresponde normalmente a la VCI. **C.** Vena cava superior izquierda. Persiste la vena cardinal anterior izquierda e involucionan la cardinal común y la porción proximal de la vena cardinal común derecha. La VCS izquierda drena en la AD mediante el seno coronario. **D.** Duplicación de la VCS. No se forma la vena braquiocefálica izquierda.

## AUTOEVALUACIÓN

Biblioteca Médica Virtual

# Sección 3: Bases celulares y moleculares del desarrollo del sistema circulatorio

Síntesis Conceptuales relacionadas con procesos del desarrollo del sistema cardiovascular disponibles en el **sitio web**. Pueden ser utilizadas como material de lectura para resolver las actividades de aprendizaje de este capítulo u otras diseñadas e implementadas por el docente.

SC El origen de las células que forman la placa cardiogénica

SC La determinación de la placa o campo cardiogénico. Comportamientos celulares y moleculares involucrados

SC La determinación progresiva de las células cardiogénicas: la placa cardiogénica, los campos cardiogénicos primario y secundario y otras estirpes celulares

SC El origen múltiple de las poblaciones celulares que intervienen en la cardiogénesis

SC El área cefálica del campo cardiogénico secundario y sus derivados anatómicos e histológicos

SC Las células de la cresta neural y de la población celular proepicárdica (pcPE) en el desarrollo del corazón. Su contribución al desarrollo de la vasculatura coronaria

SC La influencia de la asimetría derecha-izquierda en la transformación del CTP recto en asa cardíaca. Comportamientos moleculares involucrados

SC Un modelo integrado de eventos celulares y moleculares involucrados en la cardiogénesis

# Sección 4: Actividades de aprendizaje

## INTEGRACIÓN HORIZONTAL

1. ***La formación del corazón requiere la interacción de varias poblaciones celulares. Algunas de ellas actúan como poblaciones celulares organizadoras, otras forman parte estructural del órgano.***

**Consignas**

- Organice un cuadro conceptual que integre la sucesión de interacciones intercelulares involucradas en la formación del corazón. Señale cuáles poblaciones celulares cumplen papeles exclusivamente informativos, cuáles exclusivamente estructurales y cuáles ambos.

Biblioteca Médica Virtual

### Material de lectura

SC El origen de las células que forman la placa cardiogénica
SC La determinación de la placa o campo cardiogénico. Comportamientos celulares y moleculares involucrados
SC La determinación progresiva de las células procardiogénicas: la placa cardiogénica, los campos cardiogénicos primaria y secundario y otras estirpes celulares
SC Un modelo integrado de eventos celulares y moleculares involucrados en la cardiogénesis
SC Las células de la cresta neural y de la población celular proepicárdica (pcPE) en el desarrollo del corazón. Su contribución al desarrollo de la vasculatura coronaria

2. ***En el momento del nacimiento se anula el circuito umbilical y se habilita el circuito pulmonar. Este proceso involucra una variedad de cambios circulatorios estructurales y funcionales cardíacos y extracardíacos.***

### Consigna

Describa en forma secuencial las modificaciones estructurales y los cambios en los flujos y presión asociados a cada uno de ellos y la desaparición de los diversos sitios de mezcla que normalmente existen antes del nacimiento.

## INTEGRACIÓN VERTICAL

3. ***Durante el desarrollo embrionario normal ocurren cambios hemodinámicos (redireccionamiento de flujo) que condicionan el desarrollo normal de los vasos. Como ejemplo, puede citarse la involución del segmento de aorta dorsal comprendido entre los arcos aórticos 3° y 4°. Por otro lado, las alteraciones en los flujos pueden conducir a ciertas malformaciones vasculares.***

### Consignas

- Cite ejemplos de vasos (o porciones de vasos) de la región de los arcos aórticos que involucionan debido a redireccionamiento del flujo sanguíneo.
- Elabore hipótesis que podrían explicar la duplicación del cayado aórtico o el nacimiento anómalo de la subclavia derecha sobre la base de alteraciones en el flujo.
- Cite malformaciones cardíacas y de los grandes vasos cuyas patogenias podrían involucrar alteraciones en los regímenes del flujo sanguíneo.
- Proponga un mecanismo molecular que permita a las células detectar diferencias en el flujo sanguíneo.



## CASO CLÍNICO

Se presenta a la consulta una pareja con un hijo, Matías K., de 2 meses. Le cuentan que se hallan muy angustiados porque cuando Matías llora se pone "azulado" o "morado". Lo mismo le ocurre durante las deposiciones. Su desazón y preocupación se incrementaron cuando, en una consulta médica anterior, le detectaron un "soplo cardíaco" y el médico que los atendió, al despedirse, solo les dijo que, ante cualquier cambio de coloración del niño, concurran al hospital.

En el examen físico, el lactante se halla eutrófico y con un desarrollo apropiado pondoestatural. Las frecuencias cardíaca y respiratoria son las normales para su edad. Presenta precordio calmo, pulsos simétricos en los cuatro miembros y de adecuada amplitud, sin hepatomegalia. Se observa una leve cianosis central.

El padre de Matías le muestra una foto de una hoja de la historia clínica que, subrepticiamente, tomó con el celular mientras el médico anterior "revisaba" al bebé. En la foto se lee:

Auscultación: foco pulmonar: se ausculta segundo ruido único y reforzado, y soplo sistólico eyectivo, rudo, que irradia a las axilas. No se percibe tercer ruido.

Biblioteca Médica Virtual

Radiografía de tórax: silueta cardiotímica de tamaño normal, arco medio izquierdo excavado, punta levantada y trama vascular pulmonar algo disminuida.

Cianosis: $SaO_2AA$: 87%.

Están muy preocupados. El médico que los atendió no les explicó qué significan esos datos y sospechan que indican mucha gravedad.



## HOJA DE TRABAJO PARA EL CASO CLÍNICO

Biblioteca Médica Virtual

CAPÍTULO

# 6

# DESARROLLO DE LOS APARATOS DIGESTIVO Y RESPIRATORIO

MARÍA PAZ BIDONDO, VLADIMIR FLORES

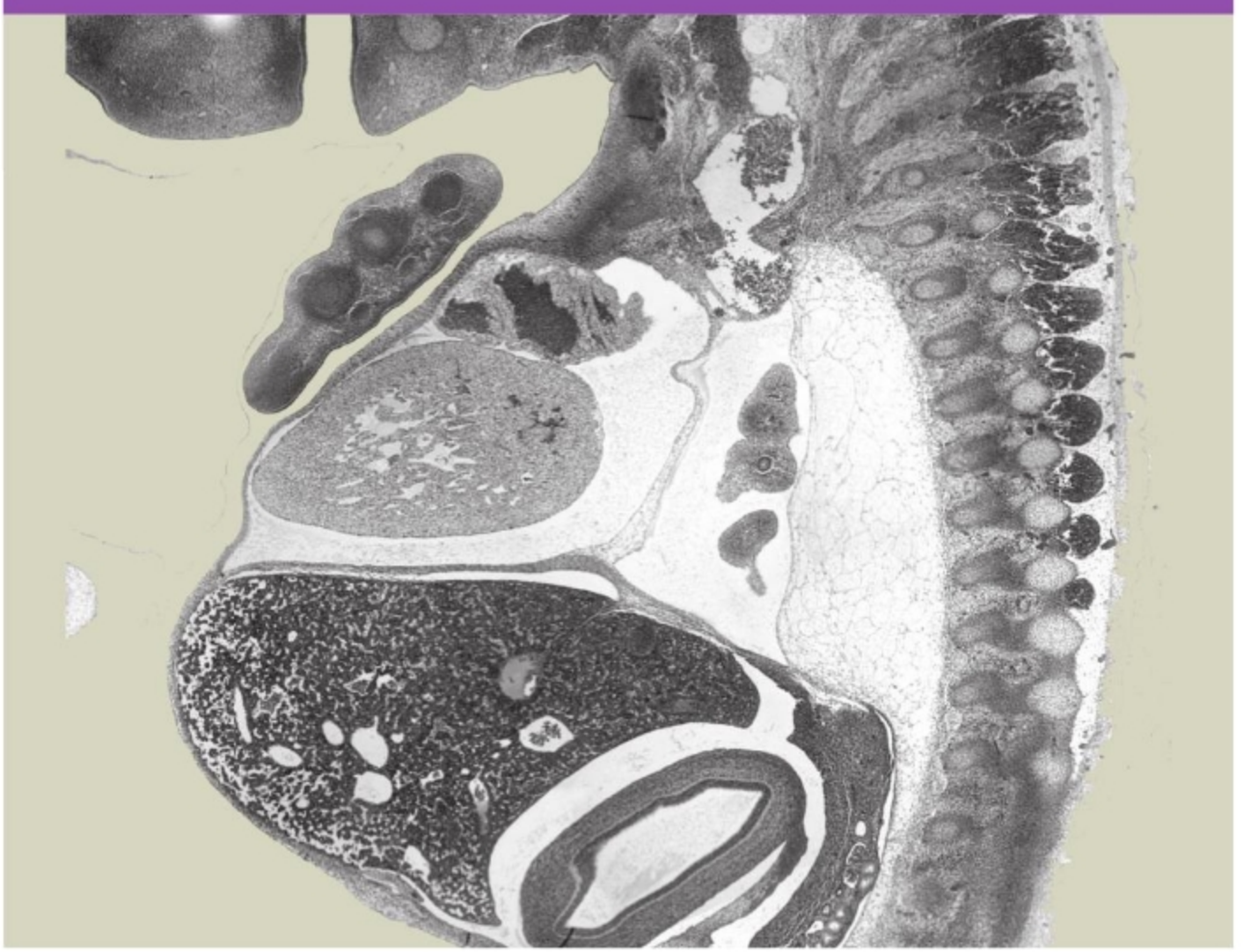

Biblioteca Médica Virtual

# Sección 1 : Desarrollo normal

## MORFOLOGÍA DEL DESARROLLO

Los aspectos del desarrollo de los aparatos digestivo y respiratorio correspondientes a la 3ª, 4ª y 5ª SD están tratados en los capítulos correspondientes. El aparato digestivo del embrión está representado durante la 4ª SD por el intestino primitivo, pero la región anterior de este origina también esbozos de órganos pertenecientes a otros aparatos y sistemas. Por ello, en este capítulo se tratan conjuntamente el desarrollo de los aparatos digestivo y respiratorio. Sin embargo, el desarrollo de la boca y las fosas nasales se trata en el Capítulo 13 y el desarrollo de los órganos endocrinos derivados de la faringe se trata en el Capítulo 12.

## Desarrollo del aparato digestivo

### Conceptos introductorios

El aparato digestivo forma parte de la vida vegetativa. Está compuesto por el tubo digestivo y sus órganos anexos. Su formación se inicia con la formación del endodermo durante la gastrulación y continúa, durante el período somítico, con la constitución de la **esplacnopleura**. Esta, durante el plegamiento del embrión, se conforma como **intestino primitivo** que queda regionalizado en: anterior, medio y posterior (SC *Patterning* del tubo digestivo I: la regionalización céfalo-caudal del tubo digestivo).

Luego del plegamiento, la mayor parte del intestino primitivo queda incluido en la cavidad celómica de las futuras regiones torácica y abdominal. Su porción más cefálica o faríngea (que incorpora mesénquima branquial) queda excluida del celoma y se ubica, con el tiempo, en la región cervical. En esta región, el mesénquima asociado al endodermo tendrá un importante aporte extravisceral. En las regiones facial (boca) y perineal (canal anal), el tubo digestivo no es de origen esplacnopleural: el epitelio deriva del ectodermo general y el mesénquima asociado proviene del mesénquima branquial y del mesénquima del apéndice caudal, respectivamente.

Los principales procesos morfogenéticos consisten en: crecimientos diferenciales tanto en la longitud del tubo como en el grosor de las paredes, crecimiento diferencial o global respecto de las paredes corporales, oclusiones y recanalizaciones de la luz, tabicamientos (crecimiento dirigido de tabiques que invaden la luz y lo dividen en dos compartimentos), cambios locales de posición de las asas dentro de la cavidades celómicas, cambios de posición respecto del celoma peritoneal (salidas y regresos de asas, etc.). Algunos de estos procesos dependen de interacciones con el componente somatopleural, por lo que algunos aspectos del desarrollo somatopleural y de las cavidades celómicas se incluyen en este capítulo. La determinación, diferenciación y mantenimiento del estado de diferenciación terminal de las diversas regiones del tubo y de sus órganos anexos dependen de interacciones de diverso tipo entre las poblaciones celulares que integran cada región.

### Intestino anterior

La subregionalización del intestino primitivo anterior se basa, entre otros criterios, en las diferencias, en cuanto a las interacciones epitelio-mesenquimáticas, que se observan entre sus subregiones. El mesénquima asociado a diferentes regiones del tubo posee diferentes propiedades determinantes. Estas diferencias explican los diferentes tipos de derivados: a) la porción faríngea genera piso de la boca, tiroides, laringe, faringe y primera porción del esófago. Además, las bolsas faríngeas originan las celdas de las amígdalas palatinas, la trompa auditiva y la cavidad del oído medio, el timo y las paratiroides superiores e inferiores, en tanto que b) la región caudal a la faringe genera la porción restante del esófago, tráquea-bronquios-pulmones, estómago, hígado, vesícula biliar, páncreas y la 1ª porción y la mitad cefálica de la 2ª porción del duodeno.

La porción faríngea es exocelómica, en tanto que la porción caudal se encuentra en el celoma y posee mesos dorsal y ventral. La irrigación de la región faríngea depende de los **arcos aórticos**, y la de la región caudal deriva del **plexo vitelino** que formará el tronco celíaco.

#### *Región cefálica del intestino anterior*

Desde la 5ª SD en adelante, las prominencias mandibulares del primer arco branquial crecen hacia la línea media y se fusionan. Al mismo tiempo, parte de los tejidos de la porción medial y anterior del piso de la faringe (tubérculo impar, esbozos laterales de la lengua y cópula) protruyen hacia adelante y contribuyen a formar el piso de la boca. Así, los tejidos mencionados pasan a formar parte de las estructuras que integran las porciones laterales de la cara, la lengua y el piso de la boca. Simultáneamente, las crestas palatinas que crecen medialmente a partir de las pro-

Biblioteca Médica Virtual

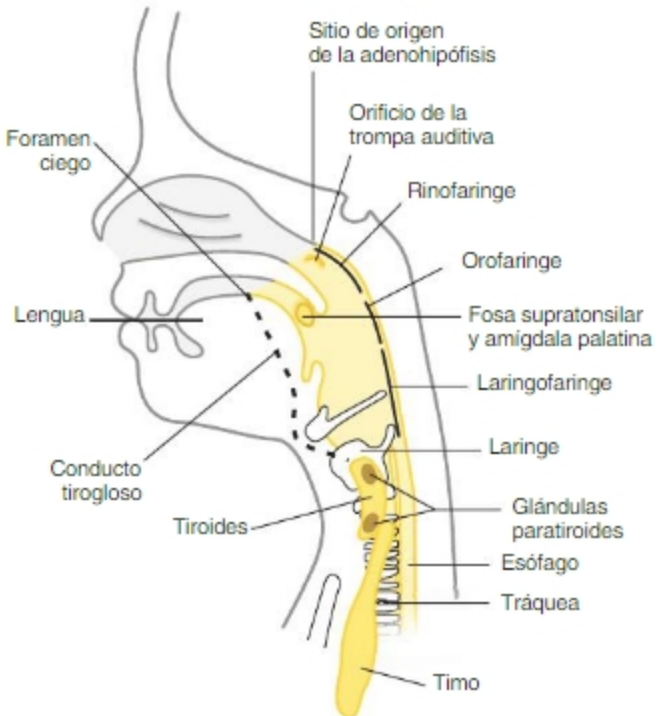


Fig. 6-1. Vista lateral de la región facial que ilustra la posición de los derivados de las bolsas faríngeas.

minencias maxilares forman el paladar que separa las cavidades nasales de la cavidad bucal (véase Capítulo 13).

Simultáneamente, las bolsas faríngeas originan sus derivados. Algunos de estos se desprenden del tubo digestivo y pasan a formar parte de otros aparatos o sistemas (paratiroides, timo, etc.). Otros quedan como divertículos laterales del tubo digestivo (celdas de las amígdalas, trompa auditiva) (Fig. 6-1).

La faringe definitiva se forma a partir de la porción medial de la faringe primitiva, queda comunicada, ventralmente, con las cavidades nasales y la bucal y, caudalmente, con el esófago y el nacimiento del esbozo pulmonar.

La faringe definitiva posee tres regiones (véase Fig. 6-1) **a)** la rinofaringe es la porción, superior al paladar, enfrentada a las cavidades nasales, **b)** la orofaringe es la región enfrentada a la boca y **c)** la laringofaringe, que se continúa ventralmente con la laringe y, dorsal y caudalmente, con el esófago.

## Región caudal del intestino anterior

### Esófago

El esófago es de origen esplacnopleural. Es al principio corto y tubular. Tiene posición medial y se ubica en el mesoesófago, que se une a la pared dorsal ventralmente a la notocorda. En el mesoesófago también se halla el esbozo respiratorio. A ambos lados del mesoesófago se encuentran los conductos pleurales o pericardiopleuroperitoneales y, ventralmente a él, se hallan la cavidad pericárdica y el corazón. La porción de mesoesógafo que contiene al esbozo pulmonar se continúa con la pared dorsal de la aurícula izquierda (véase Fig. 6-8). El mesodermo visceral del esófago se continúa, cefálicamente, con el mesénquima branquial y, caudalmente, con el mesodermo visceral del resto del tubo digestivo.

Entre la 5ª y la 8ª SD, el esófago crece mucho en longitud y adquiere, con respecto al resto del cuerpo, proporciones que se aproximan a las del recién nacido (Fig. 6-2). El esófago, al igual que otras regiones delgadas del tubo digestivo, pasa por una fase sólida durante la cual la proliferación del epitelio obstruye la luz (SC Funciones de desarrollo de la proliferación celular y la muerte celular programada durante las fases sólida y de recanalización del tubo digestivo; véase Histogénesis). Luego de la recanalización en el mesénquima se diferencian y organizan, en forma concéntrica, sus capas histológicas.

El esbozo respiratorio nace en forma oblicua al eje longitudinal del esófago (véase Fig. 6-2). Por ello, comparten, en su tramo inicial, una cavidad común. La separación de la tráquea y el esófago se explica basándose en la formación de un par de pliegues (tabique traqueoesofágico) formados por mesodermo visceral y epitelio endodérmico que, desde ambos lados crecen medialmente y dividen el conducto común original en un compartimento ventral, la tráquea, y uno dorsal, el esófago (véase Evolución del esbozo respiratorio). Alteraciones en el desarrollo de este tabique conducen a diversos tipos de anomalías fenotípicas.

Durante su crecimiento en longitud, el extremo superior del esófago (unido a la pared dorsal en la zona de comunicación faringoesofágica) mantiene una posición fija respecto de la pared dorsal. Sin embargo, su extremo caudal, unido al estómago, acompaña la rotación de 90° que realiza el estómago durante el desarrollo. Esta rotación es facilitada por la cavitación del mesoesófago dentro del cual se excava una cavidad, el receso neumoentérico, que se continúa caudalmente con una cavidad mayor, el receso hepatoentérico, excavada en el mesogastrio dorsal (Fig. 6-3). Este facilita la rotación del estómago. Debido a ello, la porción de esófago contenida en el mesoesófago sufre una rotación gradual a lo largo de su eje longitudinal que, considerando las diferencias entre ambos extremos, suma 90°. Este hecho se pone de manifiesto por la ubicación de los nervios vagos: a ambos lados del esófago, en su extremo cefálico, pero ventral y dorsal, en su extremo caudal.

### Estómago

El estómago es de origen esplacnopleural y posee un meso denominado mesogastrio. Está ubicado en la cavidad abdominal, dorsalmente al *septum transversum*.

Biblioteca Médica Virtual

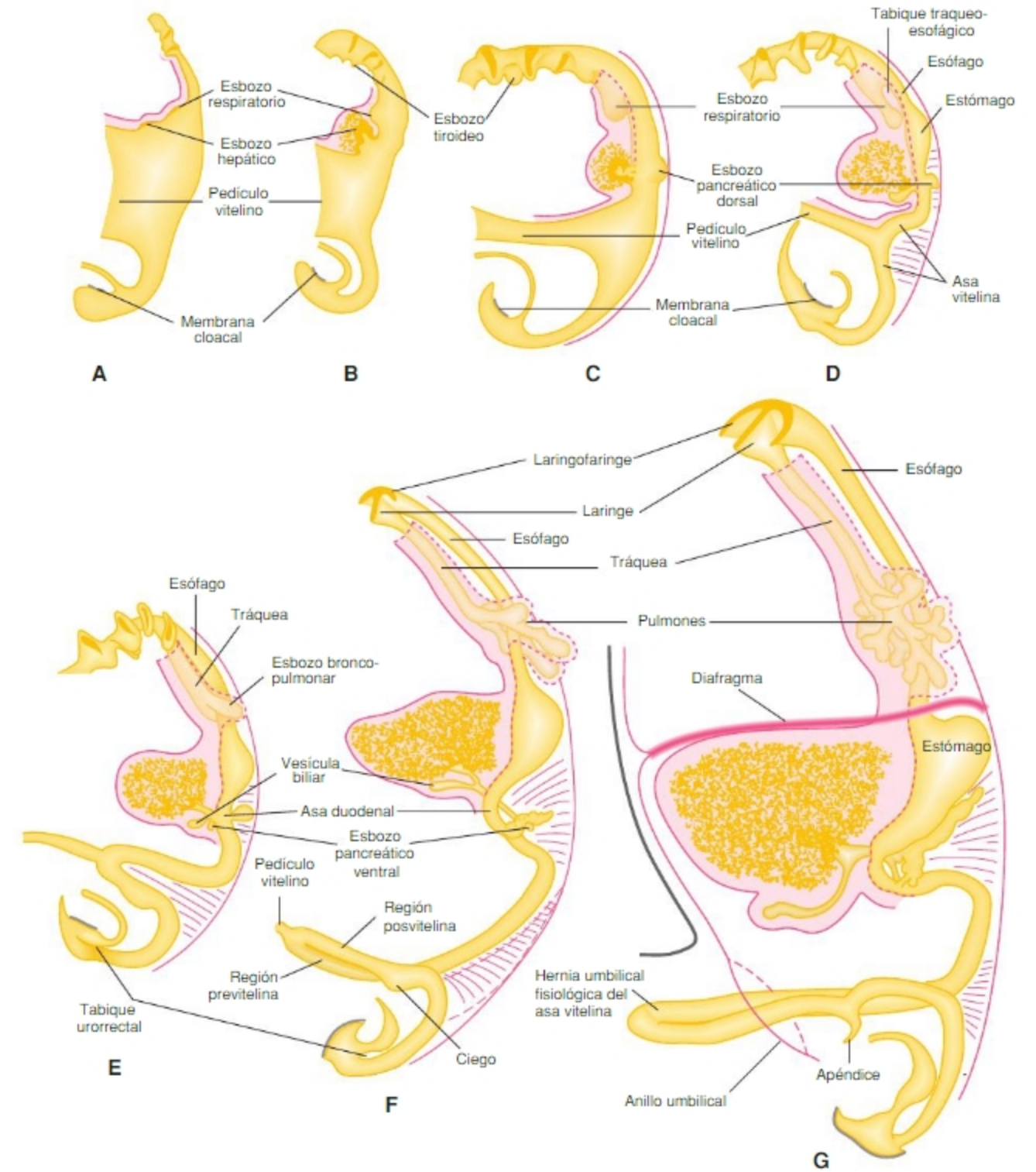


**Fig. 6-2.** Representación esquemática de desarrollo del intestino, su regionalizacón y vinculación con los mesos. Abarca el período comprendido entre mediados del período somítico (**A**) hasta fines de la 6ª SD (**G**). En la región ventral, en color rosa se resalta la extensión del mesoesófago/gastroduodenal en los distintos estados. Dorsalmente se ilustra el crecimiento diferencial del meso dorsal, asociado a la rotación diferencial de las diferentes regiones del tubo digestivo.

Aparece como dilatación fusiforme caudal al esófago, alrededor del día 25°, en el mesogastrio (véase Fig. 6-2). Este posee una región dorsal y una ventral que unen el estómago a las paredes dorsal y ventral, respectivamente. De la 6ª a la 8ª SD, el estómago y los mesogastrios dorsal y ventral crecen diferencialmente y aparecen la curvatura mayor, de ubicación dorsal, y la menor, de ubicación ventral. Este crecimiento diferencial es seguido de la

Biblioteca Médica Virtual

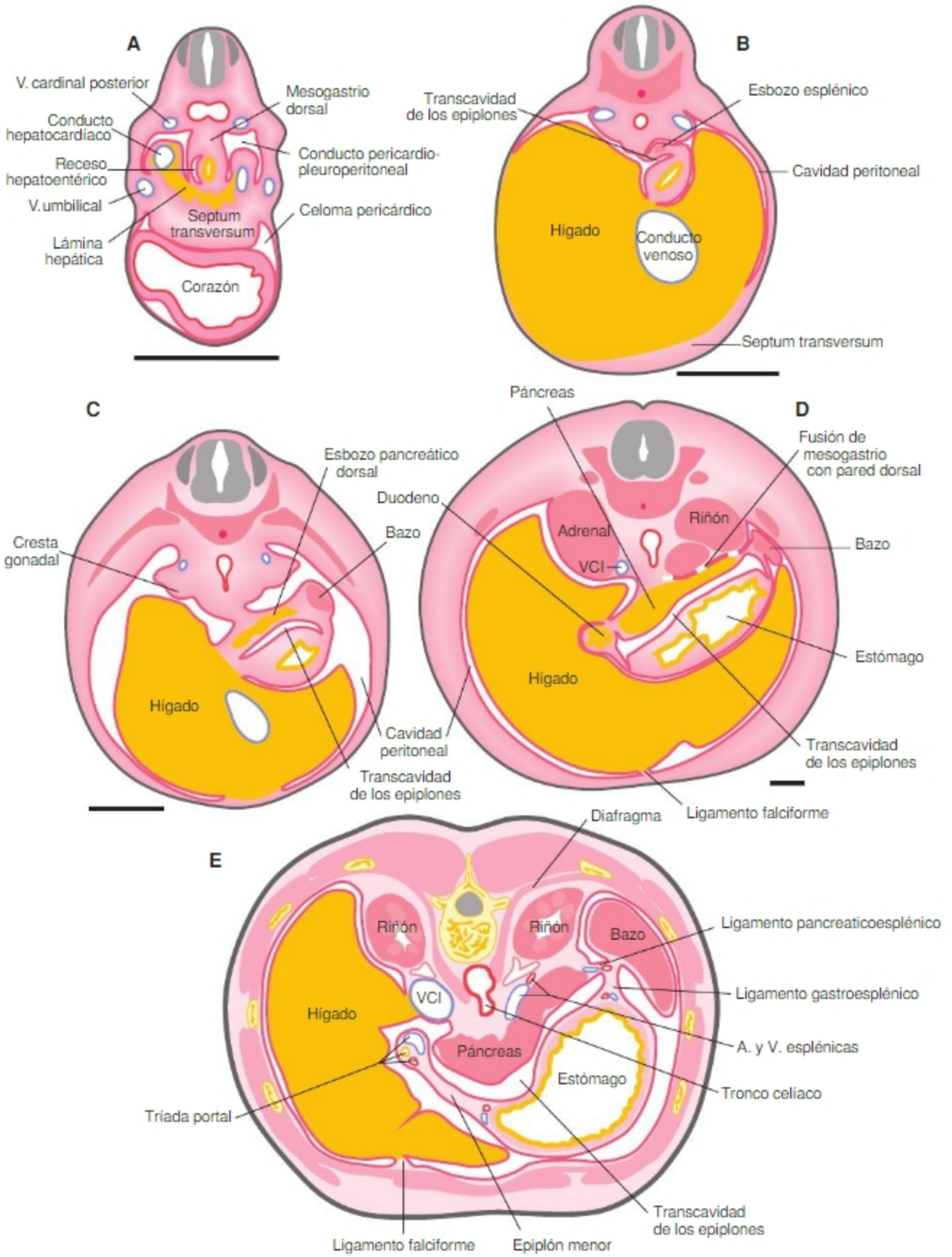


**Fig. 6-3.** Representación esquemática de cortes transversales de embriones de **A**: principios de la 5ª SD; **B**: fines de la 5ª SD; **C**: fines de la 6ª SD; **D**: fines de la 8ª-9ª SD y **E**: adulto. Los esquemas reproducen los tamaños relativos y las relaciones anatómicas de los diversos órganos tal como se los observa en cortes de embriones reales. VCI: vena cava inferior. Escala: 1 mm.

Biblioteca Médica Virtual

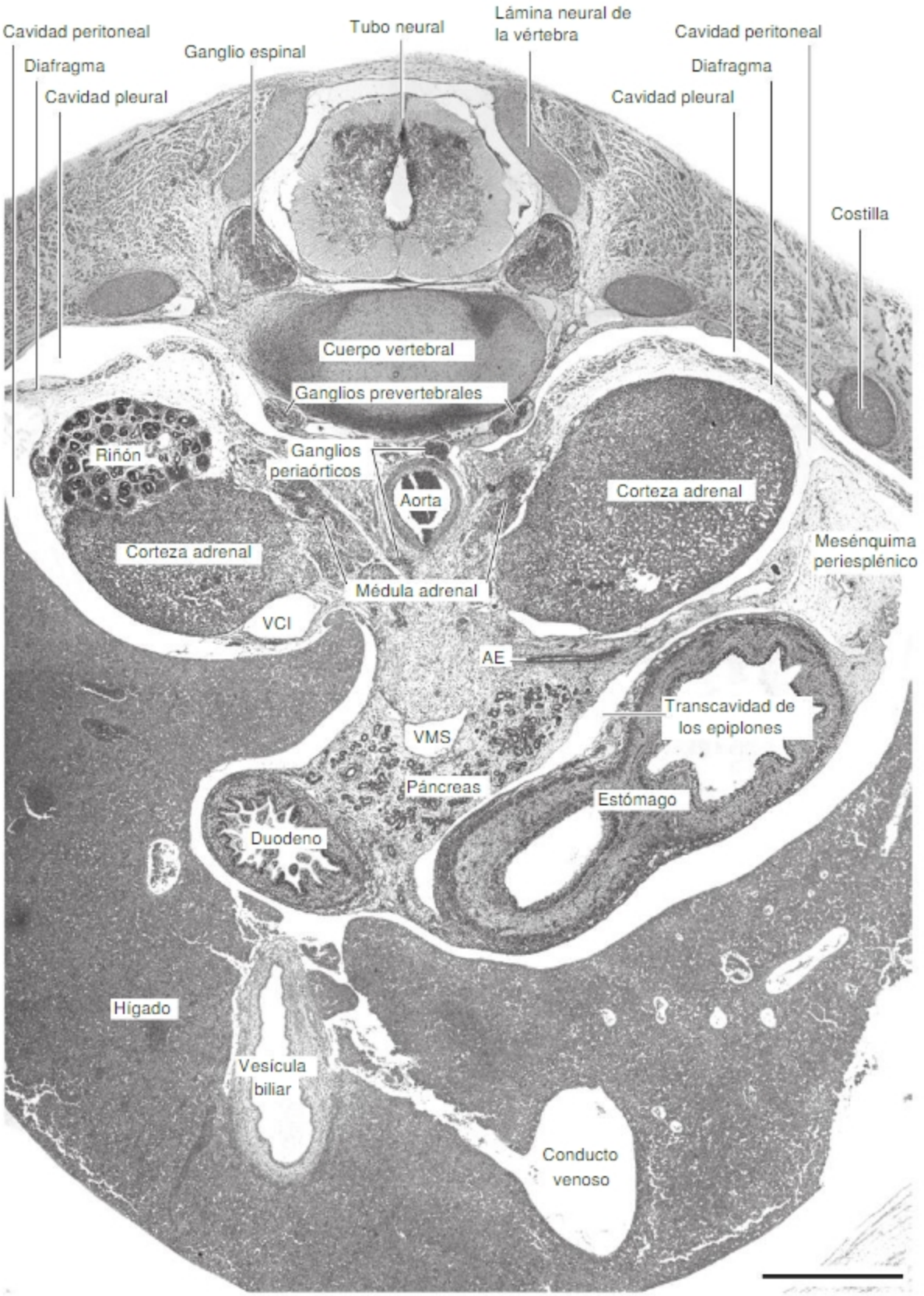


**Fig. 6-4.** Corte transversal de embrión de fines de 8ª SD. AE: arteria esplénica; VCI: vena cava inferior; VMS: vena mesentérica superior. Preparación histológica teñida con hematoxilina-eosina. Escala: 1000 µm. Fotografías reproducidas con autorización de Dra. M. Rapacioli.

Biblioteca Médica Virtual

rotación del órgano. Esta se descompone clásicamente en tres eventos: **a)** una rotación de 90° respecto del eje longitudinal del tubo que lleva la curvatura mayor hacia la izquierda, **b)** una rotación respecto del eje dorsoventral que eleva la región pilórica y desciende la curvatura mayor y **c)** una cavitación o deslaminación del mesogastrio dorsal que lleva a la formación del receso hepatoentérico o bolsa omental que forma la transcavidad de los epiplones (Figs. 6-3 y 6-4). El crecimiento diferencial y la rotación asociada se acompañan de crecimientos diferenciales y cambios de posición de estructuras contiguas como el hígado, el páncreas y el bazo que se forman en el meso del tubo digestivo. En el mesogastrio dorsal se forma el bazo, que quedará, luego de la rotación, en la región izquierda del abdomen. En la región dorsal del mesogastrio dorsal crece también el páncreas. Esta región del mesogastrio se fusiona con la pared dorsal. La porción de mesogastrio dorsal que bordea la curvatura mayor del estómago crece y forma el epiplón mayor (véase Fig. 6-6). El mesogastrio ventral forma el epiplón menor o gastrohepático, que se continúa con el revestimiento peritoneal del hígado y el ligamento falciforme.

### *Duodeno*

El duodeno es de origen esplacnopleural. Durante la 5ª SD, la porción de intestino anterior caudal al estómago crece en longitud y forma un asa de convexidad ventral, el asa duodenal, que origina parte del duodeno definitivo (véase Fig. 6-2). Este órgano posee cuatro regiones. El asa duodenal (segmento terminal del intestino anterior) origina la 1ª región y la mitad cefálica de la 2ª región. Las restantes regiones derivan del segmento inicial del asa vitelina (intestino medio).

El asa duodenal acompaña los movimientos de rotación del estómago y, de la posición medial que originalmente posee, rota 90° a lo largo del eje longitudinal y se desplaza hacia la derecha. Así, la original convexidad ventral del asa pasa a ser una convexidad derecha (véase Fig. 6-6). La concavidad del asa, originalmente dorsal, pasa a ser izquierda; en dicha concavidad se acomoda el esbozo del páncreas (la futura cabeza del páncreas) durante su crecimiento (Figs. 6-5 y Fig. 6-6). El páncreas crece en el mesoduodeno dorsal; este se fusiona con la pared dorsal y contribuye a fijar al páncreas.

### *Páncreas e hígado*

El duodeno origina los **esbozos pancreático dorsal** y **hepático** en el límite entre las asas duodenal (intestino anterior) y vitelina (intestino medio). El **páncreas** se forma por medio de la fusión de los **esbozos pancreáticos dorsal** y **ventral** (ambos de origen esplacnopleural). El primero nace de la región dorsal del duodeno y crece en el mesoduodeno dorsal. El segundo nace del conducto del esbozo hepático. Alrededor del final de la 6ª SD ambos esbozos se fusionan. La fusión resulta del crecimiento diferencial de la región de pared duodenal comprendida entre los sitios de nacimiento de ambos esbozos. El brote ventral forma una pequeña porción caudal de la cabeza del páncreas y el proceso uncinado; el resto del páncreas deriva del esbozo dorsal (véase Fig. 6-5). El **esbozo hepático** crece en la porción visceral del mesodermo del *septum transversum*. Según se alarga el tubo digestivo, el sitio de origen del esbozo hepático se aleja del *septum transversum*. Se forma así un **conducto hepático** que mantiene unido el esbozo (en el *septum transversum*) con el duodeno. Este conducto que también es de origen esplacnopleural origina durante la 5ª SD los **esbozos pancreático ventral** y **vesicular** (vesícula biliar) (véase Fig. 6-2).

## Intestino medio

El intestino medio es de origen esplacnopleural. Forma la mayor parte del tubo digestivo: **a)** la porción de intestino delgado integrado por la porción de duodeno distal a la ampolla hepatopancreática de Vater (mitad caudal de la 2ª, la 3ª y la 4ª porción) el yeyuno, el íleon y **b)** la porción de intestino grueso integrado por el ciego, el apéndice, el colon ascendente y los dos tercios derechos del colon transverso.

Se halla en su totalidad en la cavidad abdominal, unido a la pared dorsal por un meso, el mesenterio dorsal, que posee regiones de diferente longitud. La longitud del meso se asocia al crecimiento en longitud de las diferentes regiones del intestino y también a la intensidad de la rotación que ellas realizan durante el crecimiento.

Su irrigación depende primordialmente del **arco mesentérico superior** derivado del plexo vascular vitelino, que se desarrolla en el interior del mesenterio.

Al principio de la 4ª SD, el intestino medio se comunica ampliamente con el saco vitelino. Durante el plegamiento del embrión la comunicación se estrecha y se forma el pedículo vitelino (véase Fig. 6-2). Durante la 5ª SD crece mucho en longitud y forma el asa vitelina, en cuyo vértice queda el pedículo vitelino. Este punto, la inserción del pedículo vitelino, permite describir en el asa, una porción previtelina y una porción posvitelina. Entre la 6ª y 10ª SD, el asa vitelina y el hígado crecen más que las paredes corporales abdominales (somatopleura). Debido a ello, el extremo del asa vitelina crece en el interior del celoma extraembrionario contenido en el cordón umbilical. Este proceso se denomina hernia umbilical fisiológica del asa vitelina.

Las posiciones definitivas que adoptan en el abdomen las regiones del tubo digestivo derivadas de las regiones previtelinas y posvitelinas del asa vitelina se explican como el resultado de una rotación de 270° alrededor de

Biblioteca Médica Virtual

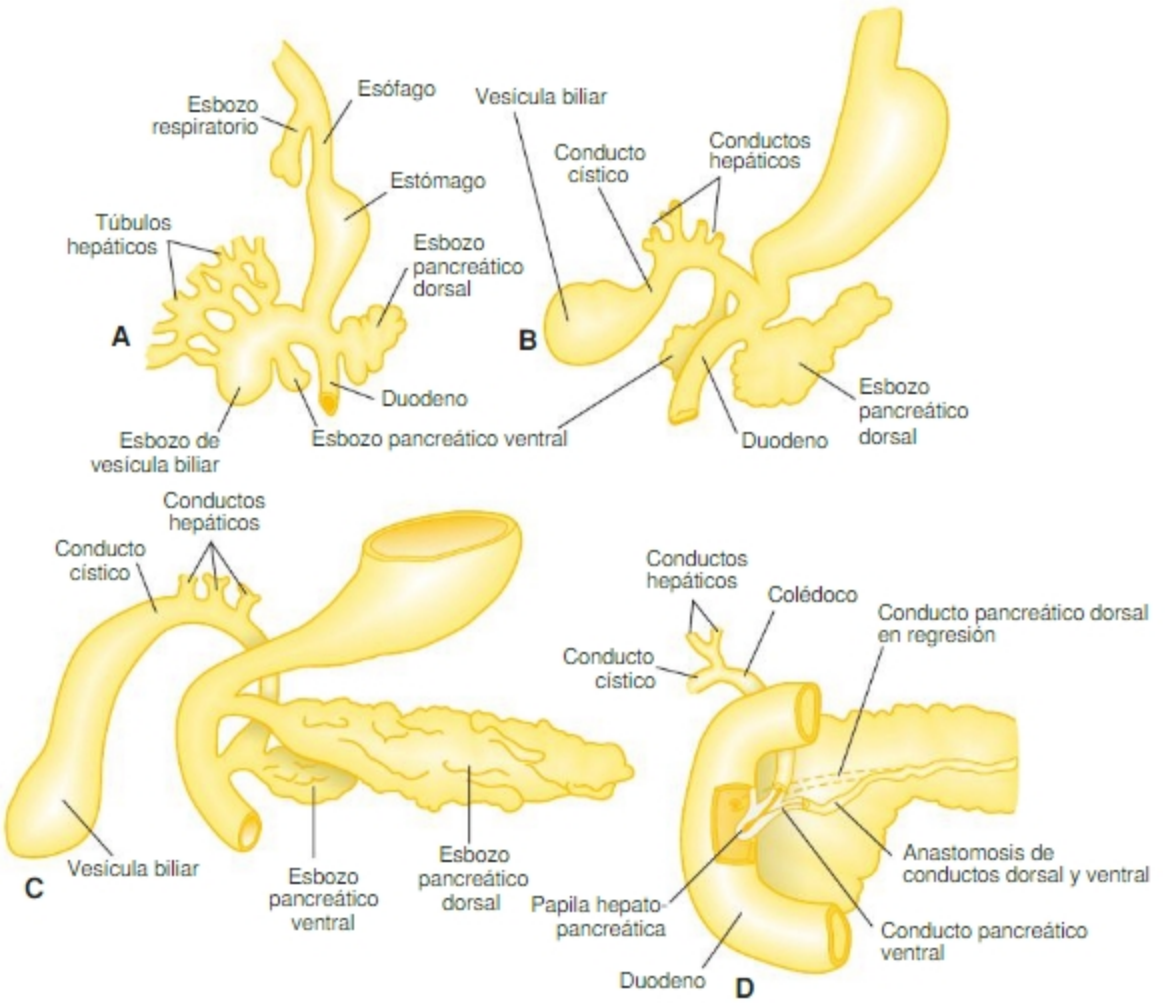


**Fig. 6-5.** Representación esquemática de los procesos de remodelación que sufre la región hepato-duodeno-pancreática durante la formación y evolución de los esbozos de la vesícula biliar, del páncreas y sus respectivos conductos. Obsérvense los cambios de posición y tamaños relativos de las diferentes regiones. Modificado de Carlson (Embriologia Básica de Patten, 1990.

un eje coincidente con la posición de la arteria vitelina. Esta rotación, que constituye la manifestación estructural más temprana de la asimetría derecha-izquierda (SC *Patterning* del tubo digestivo III: la asimetría izquierda-derecha), resulta de la combinación de varios factores:

**a)** Desplazamientos relativos de los puntos de inserción del asa vitelina en la pared dorsal del embrión. En la pared dorsal existen dos zonas mesenquimáticas condensadas en la raíz del mesenterio denominadas banda de retención cefálica o superior (futura zona del músculo suspensor del duodeno de Treitz) y banda de retención caudal o inferior (futuro ángulo esplénico del colon o zona de transición con el intestino posterior). Estos dos sitios se desplazan relativamente, el primero hacia la derecha y abajo, y el segundo hacia la izquierda y arriba. Ello hace que la disposición inicialmente sagital de las porciones previtelina y posvitelina se transforme en una disposición horizontal con la región posvitelina a la izquierda (Fig. 6-6). Mirado el embrión de frente, este desplazamiento produce el efecto de una rotación antihoraria de 90°.

**b)** Egreso del asa, crecimiento, reingreso y descenso de la porción previtelina. Dado que el asa crece en longitud más que la pared abdominal, su extremo se introduce en el celoma extraembrionario del cordón umbilical (véase Fig. 6-2.G). Estando en dicha posición la porción previtelina, ahora ubicada a la derecha, crece en longitud más que la posvitelina, se pliega e inicia su regreso a la cavidad abdominal embrionaria; al hacerlo se ubica en las regiones inferiores del abdomen. Esta región del asa da origen a las porciones de duodeno caudales a la ampolla hepatopancreática, el yeyuno y parte del íleon.

**c)** Aumento de la cavidad abdominal y regreso de la porción posvitelina. Mientras la porción previtelina crece en la región inferior del abdomen, la capa-

Biblioteca Médica Virtual

cidad de la cavidad abdominal aumenta debido al desarrollo de sus paredes anterolaterales. Dado que el diámetro anteroposterior del abdomen aumenta y que el punto de inserción de la porción posvitelina queda unido a la pared dorsal por su banda de retención, ello produce el efecto de una tracción hacia el interior del abdomen. La porción posvitelina regresa a la cavidad abdominal rotando horizontalmente alrededor de su sitio de inserción en la pared dorsal (futuro ángulo esplénico del colon). Debido a ello adopta la posición horizontal del futuro colon transverso quedando ubicado sobre la porción previtelina que ya ocupó la región inferior del abdomen (véase Fig. 6-6). El vértice del asa viteli-

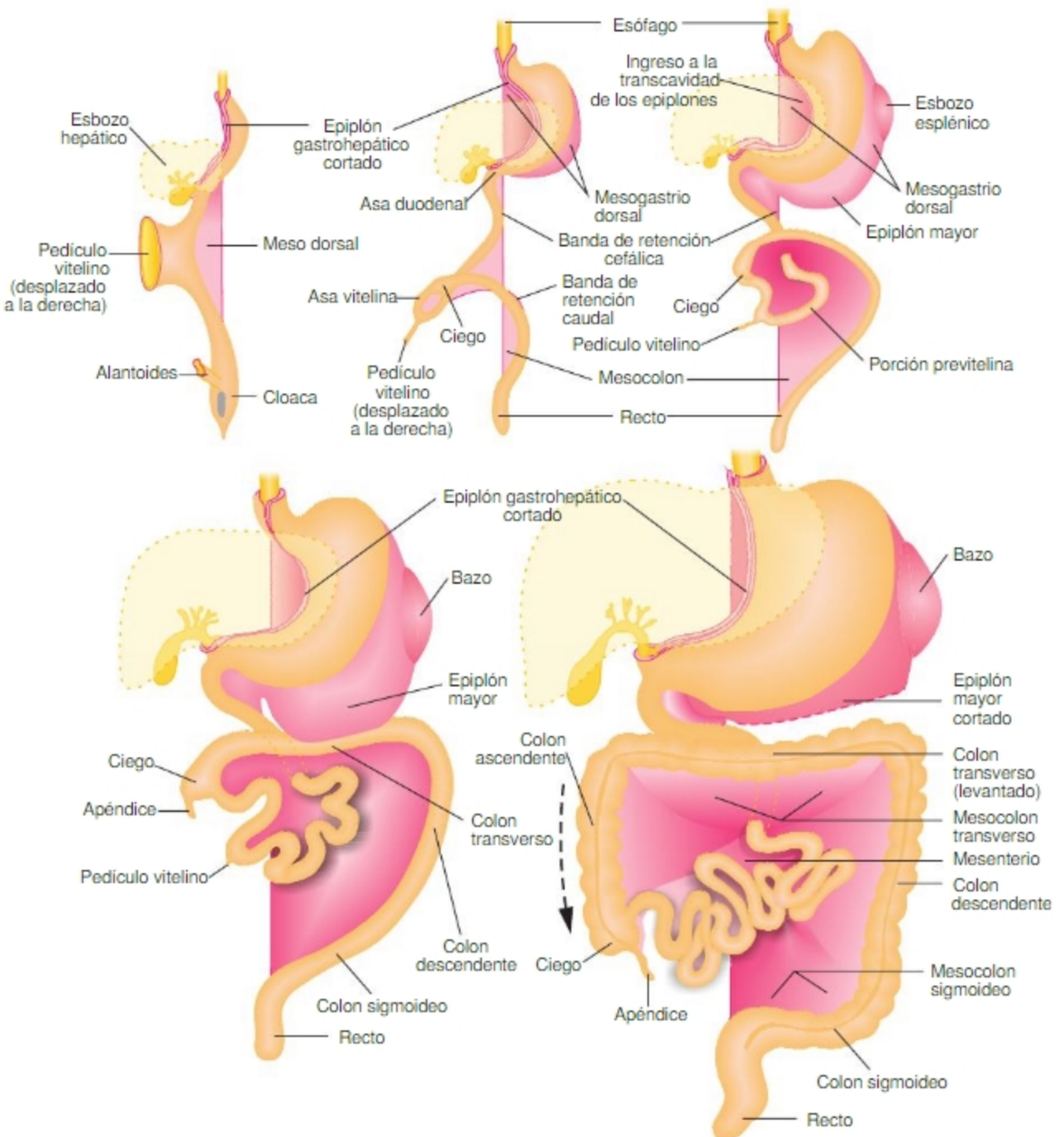


**Fig. 6-6.** Representación esquemática de los cambios de posición relativos (y respecto de la línea media) que sufren distintas regiones del tubo digestivo durante el proceso de rotación. Con el objeto de facilitar la comprensión de los cambios de posición de las distintas regiones del tubo digestivo, algunas regiones del esquema representan vistas preferentemente frontales en tanto que otras representan vistas preferentemente laterales. La flecha de puntos del último esquema representa la dirección de crecimiento del ciego durante la formación del colon ascendente. Modificado de Carlson. (Embriología Básica de Patten, 1990).

Biblioteca Médica Virtual

na se ubica entonces a la derecha y ello produce la impresión de que ha rotado 180° alrededor del eje definido por la posición de la arteria vitelina. Por ello, este proceso de reacomodación de las asas en el abdomen se describe como el resultado de una rotación de 270° alrededor de un eje imaginario coincidente con el trayecto de la arteria vitelina.

**d)** Finalizada la "rotación de 270°" del asa, el esbozo del ciego crece en longitud en dirección descendente y durante dicho crecimiento va formando el colon ascendente. El ciego queda ubicado entonces en su posición definitiva (futura fosa ilíaca izquierda).

El mesenterio dorsal, que posee en su interior los vasos que irrigan el asa vitelina, es laxo y se acomoda a los movimientos de la rotación del asa. Con el tiempo, se desarrollan fascias de coalescencia que fijan el intestino a la pared dorsal. La raíz del mesenterio original recorre la pared dorsal en forma oblicua desde el ligamento suspensorio del duodeno hasta la región ileocecal. A través de ella transcurren arterias y venas del intestino. El mesocolon ascendente se fusiona a la pared y éste pierde su movilidad. El mesocolon transverso se fusiona con el epiplón mayor que lo cubre por delante pero mantiene cierto grado de movilidad (véanse textos de Anatomía).

### Intestino posterior

Es la región comprendida entre el portal intestinal posterior y la membrana cloacal (véase Fig. 6-2). Es de origen esplacnopleural, excepto la región anal. El intestino posterior origina el tercio izquierdo del colon transverso, el colon descendente, el colon sigmoideo, el recto y el ano. El recto y el ano derivan del seno rectal resultante del tabicamiento de la cloaca. Ésta origina además la mayor parte de la vejiga y la uretra, en ambos sexos, y la porción inferior de la vagina y su vestíbulo, en la mujer (véanse Capítulos 7 y 8). Las interacciones epitelio-mesenquimáticas que regulan su desarrollo, en casi toda su extensión, se producen entre el endodermo y el mesénquima visceral. En la última porción correspondiente al canal anal, participan también el ectodermo y el mesénquima caudal.

La mayor parte del intestino posterior se halla en la cavidad abdominal, unido a la pared dorsal por el mesocolon dorsal que se fusiona a la pared dorsal. Su irrigación proviene del arco mesentérico inferior. El alantoides se oblitera, se fibrosa y forma el ligamento umbilical medial. En el adulto, el límite entre los derivados de los intestinos medio y posterior es la anastomosis intermesentérica de la arcada marginal del colon (de Riolano).

Durante la 5ª SD, se inicia el tabicamiento de la cloaca por un proceso de crecimiento diferencial y se atrofia su divertículo caudal. Para una revisión actualizada de estos procesos véase, SC El tabicamiento de la cloaca como resultado de crecimiento diferencial. A principios de la 8ª SD, la cloaca se ha tabicado, la membrana anal se desintegra y el tubo digestivo se comunica con el saco amniótico.

## Desarrollo del aparato respiratorio

El aparato respiratorio está compuesto por la vía aérea superior (fosas nasales, nasofaringe, orofaringe y laringe) y vías aéreas inferiores (desde la tráquea a los alvéolos). El desarrollo de la vía aérea superior, hasta la laringe, se describe con el desarrollo de la cara y cuello (véase Capítulo 13). En este capítulo se describe el desarrollo de las restantes estructuras que derivan del **esbozo respiratorio** (tráquea, bronquios de distinto tipo, bronquiolos de distintos tipos, sacos alveolares y alvéolos). El pulmón es una estructura ramificada con unos 17 millones de ramas, 300 millones de alvéolos y una superficie de intercambio de gases de unos 70 $m^2$.

### Formación y evolución temprana del esbozo respiratorio

El esbozo respiratorio aparece a mediados del período somítico en la línea media ventral de la región caudal del intestino faríngeo; cercano al sitio de nacimiento del esbozo hepático, en contacto con el *septum transversum* (Fig. 6-7). Su sitio de aparición corresponde al 1er nivel segmentario. El esbozo se forma en un momento en que todo el intestino anterior corresponde a la futura región faríngea (región cefálica del intestino anterior), antes de que se distinga estructuralmente la futura región caudal del intestino anterior. En ese momento, la región caudal del intestino anterior (futura región esófago-gastroduodenal) está representada solo por un pequeño anillo de tubo digestivo ubicado entre los esbozos respiratorio y hepático, en la región denominada portal intestinal anterior (véase Fig. 6-7).

Durante el período somítico, la región caudal del intestino anterior crece y el sitio de nacimiento del esbozo respiratorio asciende, en tanto que el esbozo hepático queda incluido en el *septum transversum*. Según ambos esbozos se separan, entre ellos se distingue morfológicamente la región caudal del intestino anterior (Fig. 6-8) y puede observarse que el esbozo respiratorio se halla en la zona de unión entre las regiones cefálica (faríngea) y caudal (esófago-gastroduodenal) del intestino anterior. La zona mencionada es de transición entre el mesénquima branquial de la faringe y el mesénquima esplácnico del futuro esófago. Por ello, el estroma del órgano es de composición mixta ya que su extremo cefálico "nace" en la zona del mesénquima branquial pero crece, en su mayor parte, en la intimidad del mesoesófago ventral que es un componente del mesodermo esplácnico.

Biblioteca Médica Virtual

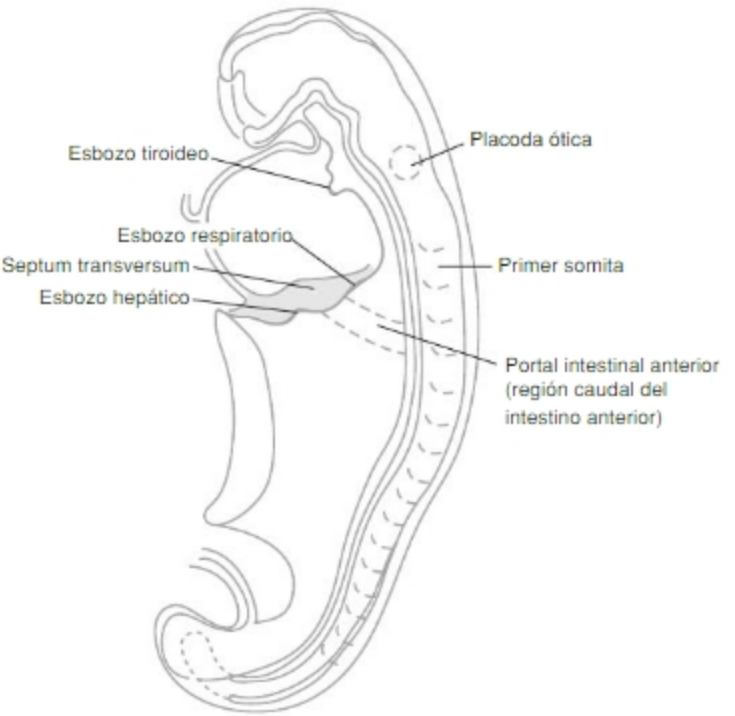


**Fig. 6-7.** Vista lateral de embrión de 25 días. Ilustra el sitio de nacimiento del esbozo respiratorio y su relación de contigüidad con el hepático, su nivel segmentario y su posición respecto de la futura región caudal del intestino anterior. En este momento la región caudal del intestino anterior (región esófago-gastroduodenal) está representada por un anillo ubicado entre el esbozo respiratorio y el esbozo hepático.

Durante la formación de los esbozos hepático y respiratorio, en el *septum transversum* se hallan las células cardiogénicas que formarán a las aurículas y senos venosos. Se atribuye a dichas células cardiogénicas la generación de señales que estimulan el desarrollo de ambos esbozos.

Durante su crecimiento en longitud, la región esófago-gastroduodenal nunca pierde su contacto con el mesénquima del *septum transversum*. Una banda de mesénquima, denominada meso ventral del tubo digestivo, mantiene unida la superficie ventral de la región esófago-gastroduodenal al *septum transversum* (véase Fig. 6-2). La región de dicho meso ventral correspondiente al esófago se denomina mesoesófago ventral y se extiende desde el nacimiento del esbozo respiratorio hasta el *septum transversum*. Dentro de dicho meso crece el esbozo respiratorio mientras la zona caudal del intestino anterior crece en longitud.

El mesoesófago ventral (o mesomediastino), en el que crece el esbozo respiratorio, siempre mantiene su continuidad con la zona del *septum transversum* en la que se desarrolla la aurícula. Precisamente, dicha zona del mesoesófago ventral aporta células que contribuyen a formar parte de las paredes de la aurícula izquierda (véase Fig. 6-8). La continuidad entre el mesoesófago ventral y la aurícula izquierda posibilita que el sistema vascular pulmonar desemboque en dicha aurícula. La porción de cara dorsal de la aurícula izquierda ubicada entre las desembocaduras de las cuatro venas pulmonares corresponde a la zona de contacto inicial entre esbozo respiratorio y *septum transversum* y se denomina, en el adulto, mesocardio.

## Evolución del esbozo respiratorio (4ª SD-8ª SD)

Cuando el esbozo respiratorio crece en longitud, simultáneamente con el esófago primitivo, se advierte que el esbozo posee una región superior o **laringotraqueal**, alargada en la superficie ventral del esófago y una región caudal o **broncopulmonar**. La porción traqueal se halla dispuesta en paralelo con el esófago y durante un tiempo comparten la luz (véase Fig. 6-8; Fig. 6-9). La separación entre tráquea y esófago primitivos se produce por medio de un tabicamiento longitudinal (véanse Figs. 6-8 y 6-9). El tabicamiento es clásicamente considerado como resultado de la formación de dos tabiques mesenquimáticos, uno derecho y otro izquierdo, que desde las regiones laterales crecen medialmente y se introducen entre las regiones esofágica y traqueal. La aproximación de ambos tabiques llevaría a que los epitelios derecho e izquierdo contacten y se fusionen. La eliminación ulterior de la zona de fusión de epitelios (por apoptosis y transición epitelio-mesenquimática) llevaría a que los tabiques se fusionen y los dos tubos epiteliales queden separados. En la actualidad se considera que el tabicamiento es el resultado de un *patterning* dorsoventral debido a procesos de señalización celular diferencial a lo largo de dicho eje. El tabicamiento sería el resultado del crecimiento diferencial de ambos hemitubos epiteliales (dorsal y ventral) y de la remodelación de la matriz extracelular que lleva a la separación progresiva de ambos epitelios y sus mesénquimas asociados (SC *Patterning* del tubo digestivo II: la compartimentación dorso-ventral; SC La derivación de

Biblioteca Médica Virtual

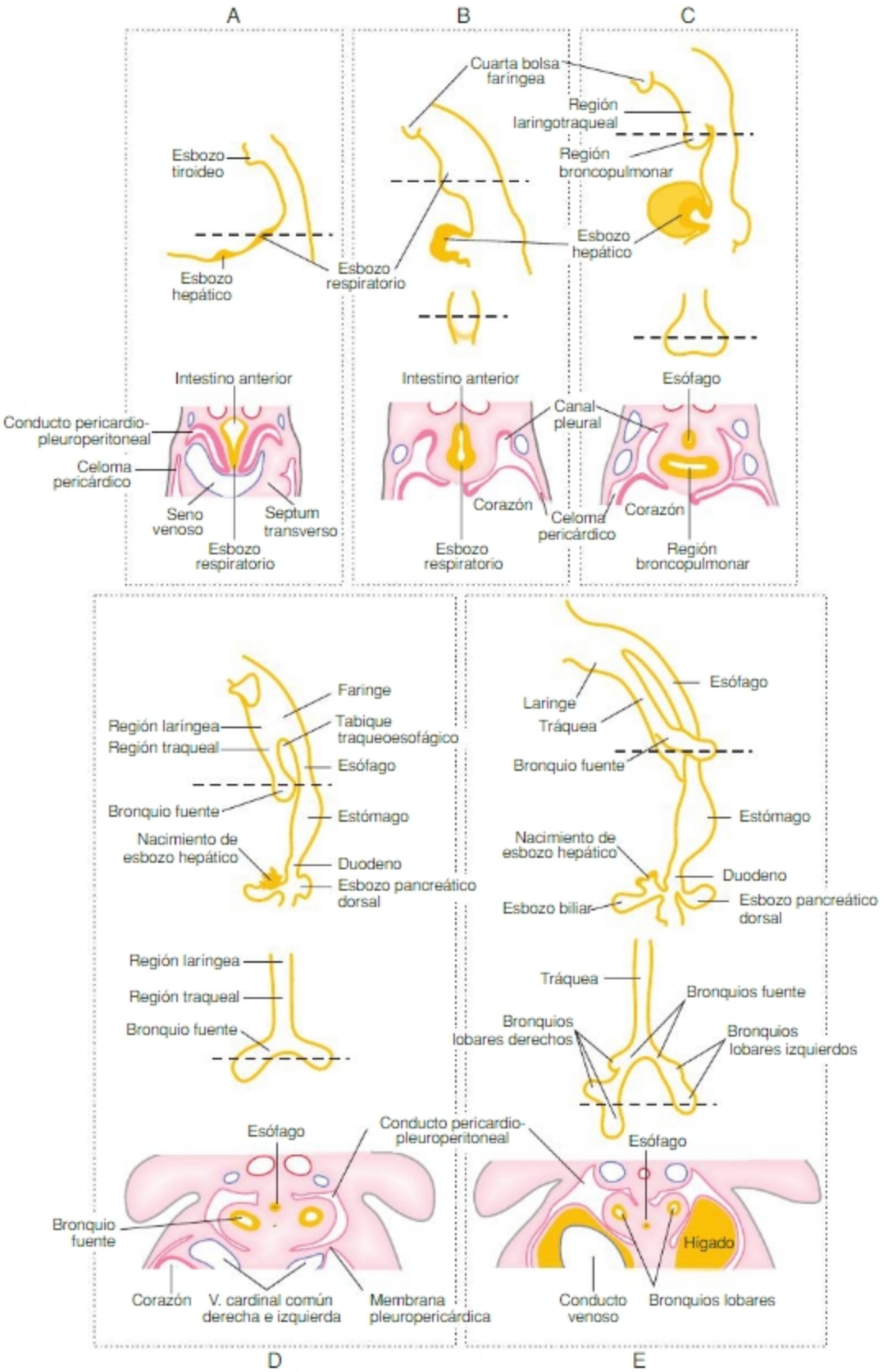


**Fig. 6-8.** Representación esquemática de la morfogénesis del aparato respiratorio, su relación con las cavidades celómicas y con la hoja esplácnica del mesodermo lateral (mesomediastino). Se ilustra la evolución desde la 4ª a la 6ª SD. Para cada estado de desarrollo se ilustra una vista lateral (arriba), una vista frontal (medio) y un corte transversal a nivel de las líneas de puntos (abajo). Se observa el crecimiento del esbozo en el mesoesófago ventral en los conductos pericardiopleuroperitoneales. El mesoesófago ventral se continúa ventralmente con las aurículas (B y C) y con el *septum transversum* en cortes más caudales y de mayor edad (D y E).

Biblioteca Médica Virtual

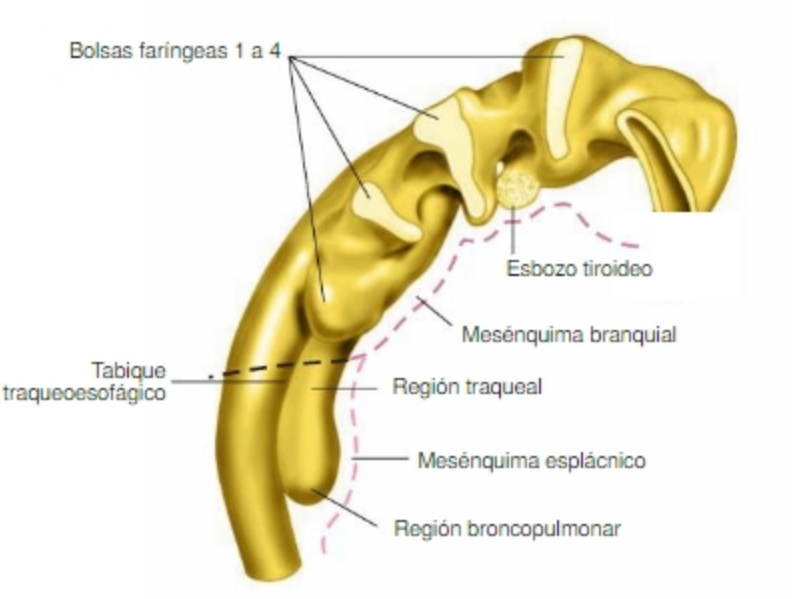


**Fig. 6-9.** Esquema de la relación de las porciones laríngea, traqueal y broncopulmonar del esbozo respiratorio con el esófago (vista lateral). En línea de puntos se representa la superficie ventral del mesénquima que cubre la superficie ventral del intestino anterior. La línea de puntos negra marca la transición entre el mesénquima branquial asociado a la faringe y el mesénquima esplácnico asociado al esófago. La región laríngea del esbozo respiratorio se halla en la región branquial en tanto que la tráqueo-broncopulmonar en la región esplácnica.

los linajes celulares que integran el parénquima pulmonar a partir del componente epitelial endodérmico del esbozo pulmonar. La organización del proceso a lo largo del eje próximo-distal).

Una vez producido el tabicamiento traqueoesofágico, el extremo distal de la región traqueal y el esbozo broncopulmonar allí ubicado siguen un desplazamiento relativo descendente. Durante la 5ª SD, el esbozo brocopulmonar se bifurca originando los esbozos de los bronquios fuente (derecho e izquierdo). Los extremos de estos representan entonces los esbozos o campos pulmonares derecho e izquierdo. Estos dos esbozos crecen lateralmente y sobresalen, a ambos lados del tubo digestivo, en los espacios celómicos denominados canales pleurales. Estos canales ocupan la región dorsal de la cavidad pericárdica, a ambos lados del mesoesófago, y se continúan caudalmente con los conductos pericardiopleuroperitoneales excavados en el *septum transversum* (véanse Figs. 6-3.A, 6-8 y 6-11 a 6-13). Estos conductos comunican inicialmente las cavidades pericárdica y peritoneal (véase Celoma y Desarrollo de las paredes corporales anterolaterales). Desde la 5ª SD en adelante, los brotes derecho e izquierdo sufren sucesivas ramificaciones que dan origen a varias generaciones de bronquios, siempre contenidos en el mesoesófago ventral. Ello se debe a que las ramificaciones del componente endodérmico del esbozo son acompañadas por un crecimiento similar del mesénquima del mesoesófago que, en todo momento, recubre totalmente al epitelio.

El patrón típico de ramificaciones que exhiben las vías aéreas (bronquios, bronquiolos, etc.) es regulado por interacciones epitelio-mesenquimáticas, que incluyen procesos regulados de remodelación de la matriz extracelular. Del mesénquima circundante al epitelio depende que la región inicial o traqueal del esbozo no se ramifique y que las regiones distales, por el contrario, lo hagan profusamente. La segunda generación de ramas (ramificación de los dos bronquios fuente) ocurre hacia fines de la 5ª SD y corresponde a los bronquios de los futuros lóbulos o bronquios lobares (3 en el lado derecho y 2 en el izquierdo); la tercera ramificación (6ª SD) corresponde a los segmentos broncopulmonares, y así, sucesivamente, se van formando las diversas generaciones de bronquios y bronquiolos (Fig. 6-10; véase Histogénesis). Cada una de las ramificaciones mencionadas (lóbulos, segmentos, etc.) no involucra solo al epitelio, sino también al mesénquima. Por dicho motivo, observando superficialmente ambos pulmones, se perciben pliegues, surcos o tabiques de tejido conectivo que delimitan las separaciones mencionadas. El mesénquima que rodea superficialmente todas las ramificaciones termina diferenciándose en la pleura visceral que delimita, con la somatopleura, la cavidad pleural.

## Factores morfogenéticos prenatales

El desarrollo normal del pulmón requiere **a)** movimientos fetales torácicos (llamados respiratorios), **b)** un adecuado volumen de la cavidad torácica y **c)** un volumen suficiente de líquido dentro y alrededor de los pulmones.

La distensión mecánica del pulmón influye sobre su desarrollo de múltiples formas. En la distensión pulmonar participan tanto los movimientos torácicos fetales como la secreción de fluidos en el lumen de las vías respiratorias.

La inmovilización experimental del tórax (p. ej., sección del nervio frénico) deriva en un pulmón hipoplásico con pocas ramificaciones y distribución anormal de sacos alveolares y alvéolos. Algunas situaciones similares ocurren en casos de hernias diafragmáticas (por compresión de órganos abdominales sobre el pulmón), displasias esqueléticas con estrechez del tórax y oligoamnios (secundarias a alteraciones renales bilaterales).

Biblioteca Médica Virtual

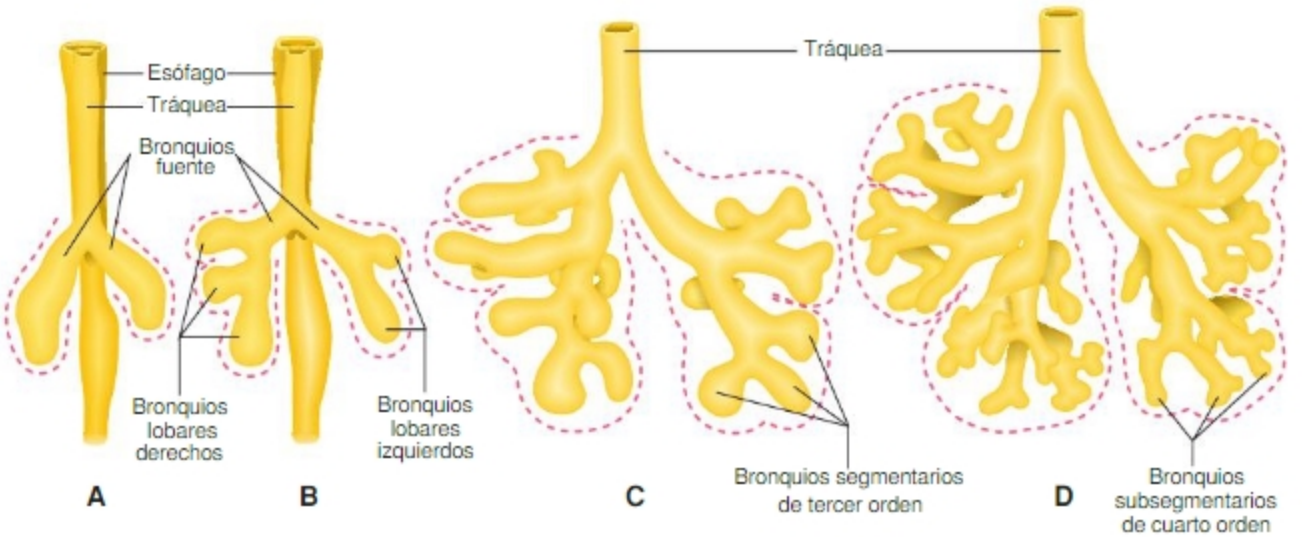


**Fig. 6-10.** Esquema del progreso del patrón de ramificaciones del esbozo respiratorio. Obsérvese que el mesénquima del mesoesófago ventral reproduce el patrón de ramificaciones del componente epitelial del esbozo. Se ilustra la evolución entre la 5ª SD y fines de la 7ª SD. Modificado de Wells y Boyden, 1954.

El lumen de los conductos y alvéolos del pulmón en desarrollo se hallan ocupados por **líquido pulmonar fetal** (LPF). Este está constituido por fluido pulmonar compuesto por electrolitos, diversas proteínas, surfactante y, en menor medida, por líquido amniótico deglutido que puede desviarse hacia la tráquea. El contenido líquido (agua) del lumen del pulmón en desarrollo depende del transporte de $Cl^-$ que arrastra agua de los capilares al intersticio y de éste a la luz alveolar.

## Celoma y paredes corporales anterolaterales

### Celoma

El mesodermo lateral se forma durante la gastrulación (3ª SD) y ocupa la zona periférica del disco embrionario. En el inicio de la 4ª SD sufre una **T m-e** y se deslamina en dos hojas epiteliales: una visceral, en contacto con el endodermo, y una somática, en contacto con el ectodermo, que delimitan la cavidad corporal o celoma embrionario. Esta cavidad es precursora del pericardio, la pleura y el peritoneo (SC La celomización. Somatopleura y esplacnopleura. Significado biológico). Con el inicio del plegamiento embrionario (Fig. 6-11.A), la cavidad celómica queda rodeando toda la esplacnopleura y se advierte su futura regionalización: a) una zona pericárdica, cefálica al *septum transversum*, b) dos conductos pericardiopleuroperitoneales, en el espesor del *septum* y c) una zona peritoneal, caudal al *septum transversum*.

Con el plegamiento embrionario se definen mejor las diferentes regiones corporales: a) el celoma pericárdico pasa a ocupar la región torácica, en posición ventral al intestino anterior, b) los conductos pericardiopleuroperitoneales siguen excavados en el *septum transversum* a ambos lados del tubo digestivo y c) el celoma peritoneal ocupa la región abdominal, en posición caudal al *septum transversum* y rodea al resto del intestino primitivo (Fig. 6-11.B y C; Fig. 6-12).

En cortes transversales del tórax (Fig. 6-13; véase también Fig. 6-8) se aprecia que las regiones laterales, derecha e izquierda, de la cavidad pericárdica se extienden dorsalmente más allá del mesoesófago. Allí forman, a ambos lados de la línea media, dos canales, los **canales pleurales**, que caudalmente se continúan con los conductos pericardiopleuroperitoneales. Cuando en la 5ª SD el esbozo respiratorio se bifurca y se originan los dos esbozos pulmonares, estos crecen en los canales pleurales y se introducen parcialmente en los conductos pericardiopleuroperitoneales. Llegado este estado, en los canales pleurales se hallan los esbozos pulmonares en crecimiento, en la cavidad pericárdica se halla el corazón y en el abdomen se halla el resto de las vísceras. Las tres regiones se comunican a través de la encrucijada que forman los conductos pericardiopleuroperitoneales que comunican ampliamente con las tres regiones celómicas citadas (véase Fig. 6-12).

Las tres cavidades celómicas mencionadas se separan como consecuencia de procesos de crecimiento diferenciales interactivos entre las estructuras esplacnopleurales contenidas en las cavidades y las paredes somatopleurales que las delimitan. Las paredes somatopleurales se adecuan al crecimiento y forma de las vísceras, de modo que entre estas últimas se generan zonas adelgazadas del mesodermo (somático o intermedio) que van quedando como tabiques entre las vísceras. Dado que estos tabiques se forman en

Biblioteca Médica Virtual

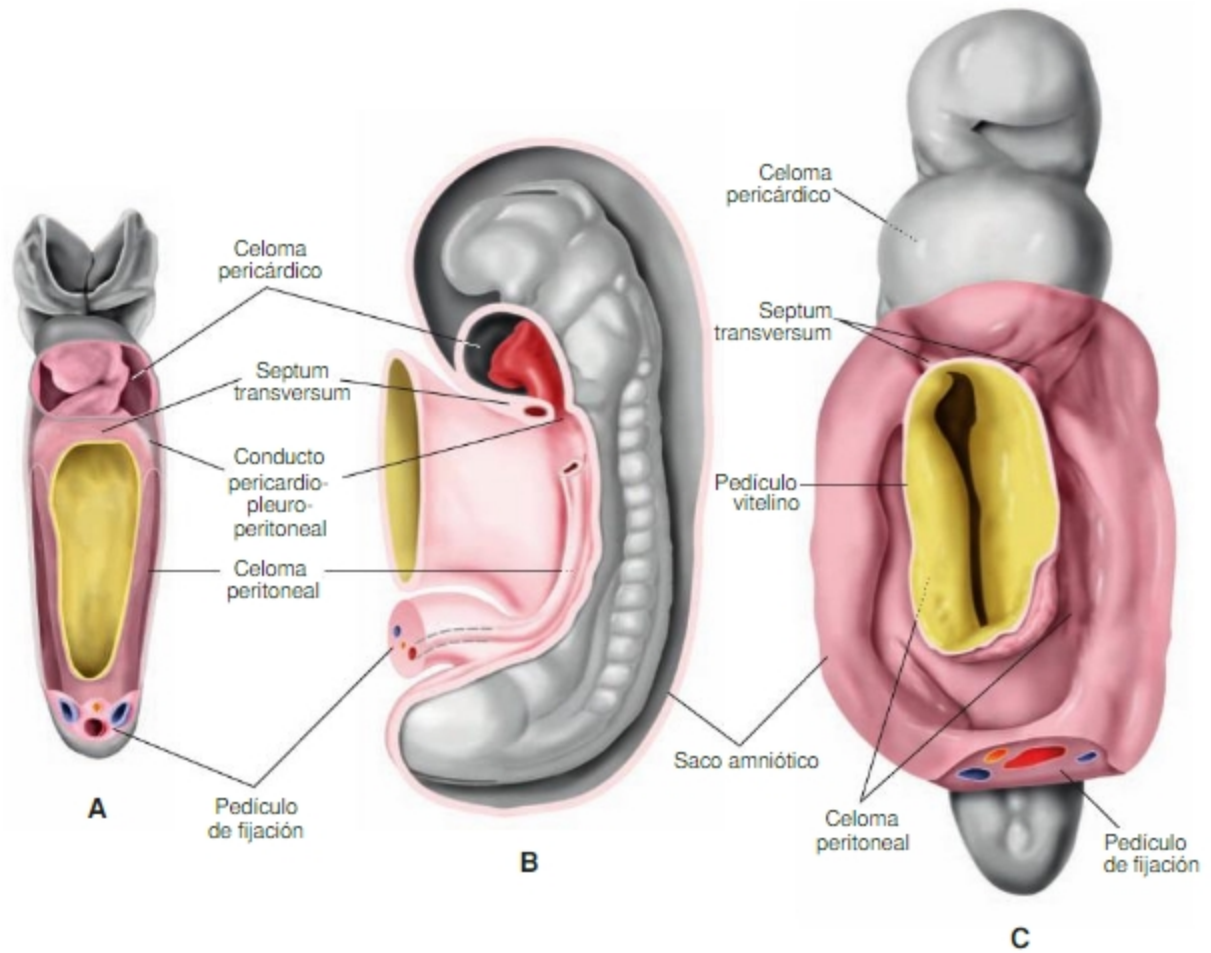


**Fig. 6-11.** Los esquemas representan disecciones de embriones del período somítico (12, 14 y 20 pares de somitas) con el objeto de ilustrar la posición y extensión de la cavidad celómica y de sus tres regiones. B: modificado de Heuser. C: modificado de Davis.

zonas límite entre las cavidades celómicas, cuando sus bordes se fusionan, las cavidades celómicas quedan separadas.

El tejido principalmente invadido por las vísceras es el mesodermo somático de la somatopleura corporal y, secundariamente, la región cefálica del mesodermo intermedio que se halla pegado a la somatopleura por el mesogonadal o ligamento suspensor de la gónada.

Debido al crecimiento de los órganos dentro del mesodermo somático, este es deslaminado en una hoja externa, que queda como somatopleura y una hoja interna que se introduce entre las vísceras como un tabique que delimita las cavidades que las contienen.

## *Tabicamiento pleuropericárdico*

La separación de los celomas pericárdico y pleural (canales pleurales) se produce en varias etapas. En etapa temprana, cuando los esbozos pulmonares recién se forman y se ubican en los canales pleurales, la separación entre celoma pericárdico y canales pleurales resulta del hecho de que, acompañando a la torsión cardíaca, las aurículas abandonan el *septum transversum* y ascienden introduciéndose en la cavidad pericárdica. Durante este ascenso, también ascienden los conductos de Cuvier y los nervios frénicos de ambos lados. El ascenso de los elementos mencionados se acompaña de la formación de un repliegue mesenquimático, que los contiene, que desde las paredes corporales se extienden hasta las aurículas. Así se forman un par de tabiques las **membranas pleuropericárdicas**, que empiezan a separar canales pleurales, por un lado, y celoma pericárdico, por otro (Fig. 6-12.B-C, Fig. 6-13.B-C, Fig. 6-14).

A esta primera fase le sigue otra un tanto más compleja. El crecimiento de los pulmones se acompaña de un proceso de cavitación del mesodermo somatopleural que se deslamina en una hoja externa, que queda como somatopleura definitiva, y una hoja interna que se interpone entre el esbozo pulmonar y el corazón (Fig. 6-12.D-E, Fig. 6-13.D-E). Comparando las Figuras 6-13.B a 6-13.E, puede apreciarse que el crecimiento del pulmón implica una expansión en sentido ventral de ambos pulmones. Durante dicho crecimiento,

Biblioteca Médica Virtual

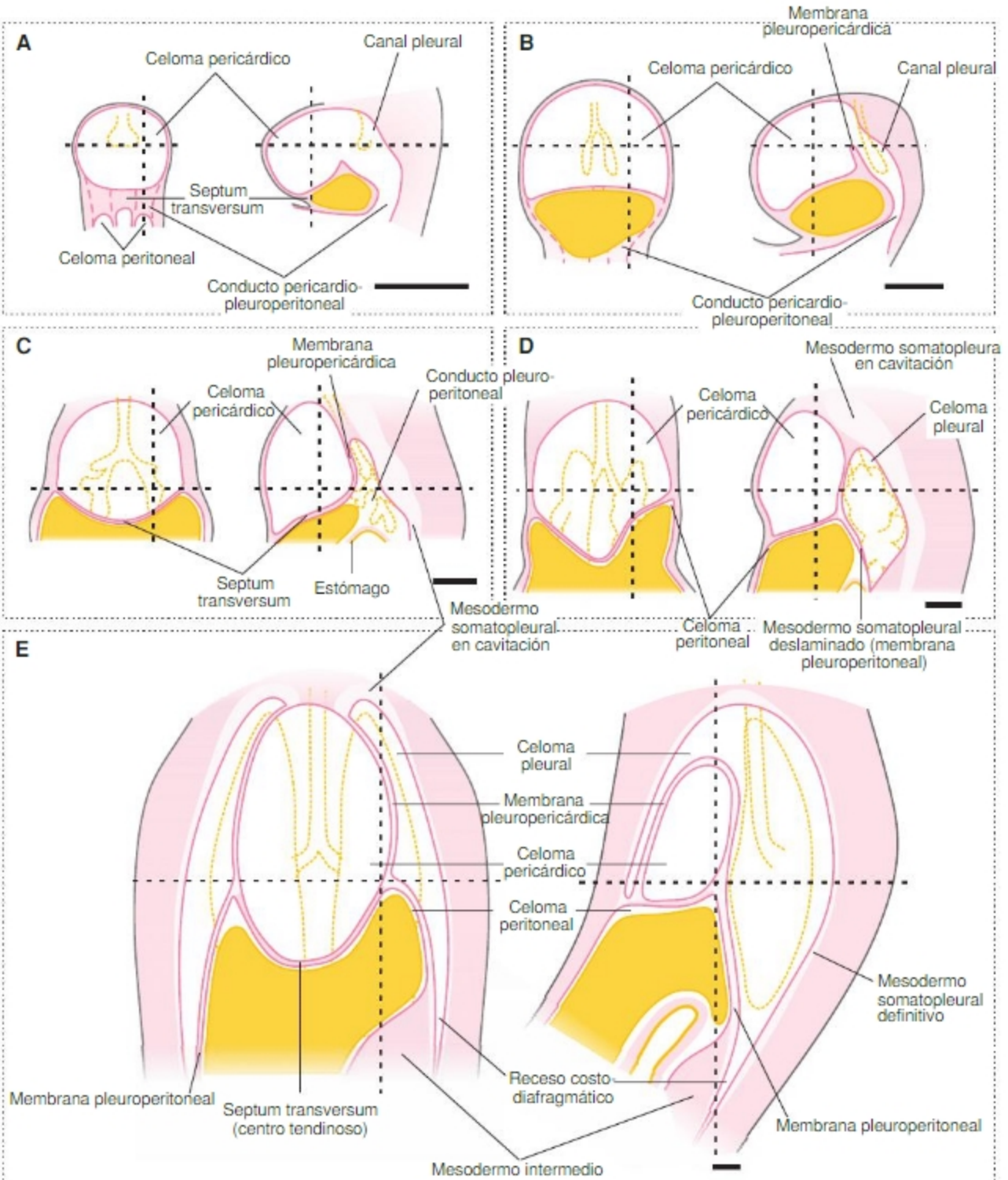


**Fig. 6-12.** Cada par de esquemas representa un corte frontal y uno parasagital de embriones humanos de diferentes edades. Ilustran las posiciones de las cavidades celómicas, de la membranas que las delimitan y las de los órganos viscerales. Se trata de cortes "virtuales" obtenidos a partir de reconstrucciones 3D obtenidos de cortes transversales seriados como los ilustrados en la figura 6-13 A-E. Escala: 1 mm.

los bordes anteriores de ambos pulmones se desplazan lateralmente al corazón y luego lo rodean ventralmente, casi por completo. Durante dicho proceso, entre ambos órganos se genera el pericardio fibroso. Como puede apreciarse (**Figs. 6-12.D-E** y **6-13.D-E**), la cavidad excavada en el mesodermo somatopleural pasa a formar parte de la pleura y la hoja de mesodermo somatopleural deslaminada pasa a formar parte de la membrana pleuropericárdica que delimita,

Biblioteca Médica Virtual

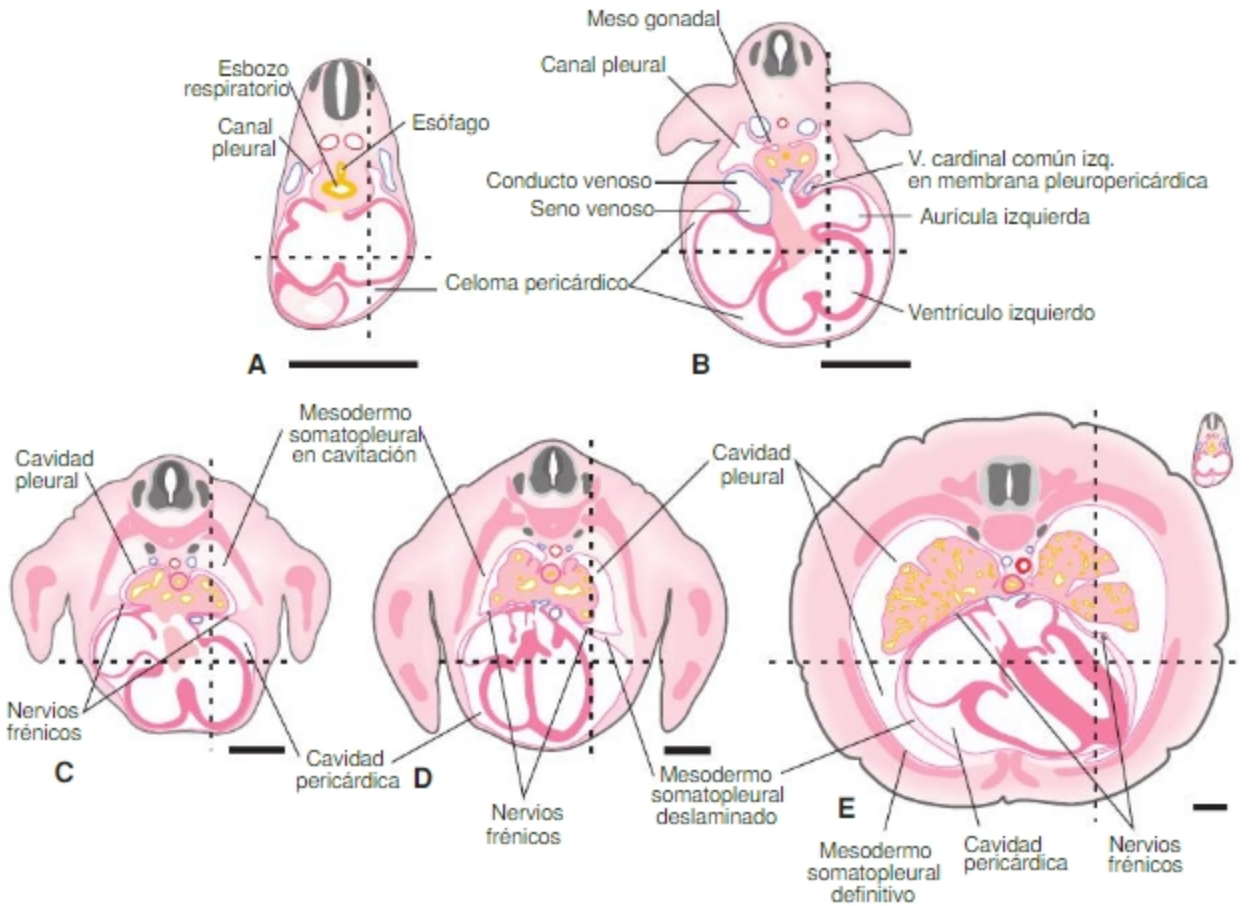


**Fig. 6-13.** Esquemas de cortes transversales de embriones humanos de la 4ª a la 8ª SD. Las proporciones y posiciones de los elementos ilustrados en los cortes son reales. Los contornos de cada uno ellos reproducen los bordes reales observados en los preparados histológicos. Nótese la gran diferencia de tamaños entre los distintos cortes. Con el objeto de apreciar la diferencia de tamaño y la importancia del crecimiento global en estos procesos y facilitar la comparación, en **E** se ha agregado, en la misma escala, el corte **A**. Escala: 1 mm.

internamente, a la cavidad pleural y, externamente, a la cavidad pericárdica. Este repliegue deslaminado de la hoja somática de la somatopleura, junto con la primitiva membrana pleuropericárdica, pasan a formar el pericardio fibroso o parietal. Por dicho motivo, el nervio frénico que inerva el diafragma, que está contenido en el primitivo repliegue pleuropericárdico, llega al diafragama descendiendo a lo largo del pericardio parietal. El nervio frénico se origina a partir de alfa-motoneuronas de segmentos cervicales (C3 a C5) del tubo neural y llega al *septum transversum* migrando a través de la membrana pleuropericárdica. Similarmente, el hipómero de los segmentos C3-C5 del mesodermo paraxil origina los mioblastos que, siguiendo la misma vía que el nervio frénico, llegan al *septum transversum* y forman el tejido muscular esquelético del diafragma.

## Tabicamiento pleuroperitoneal

El crecimiento de los pulmones también involucra una expansión en sentido caudal que, en las regiones periféricas de los pulmones, sobrepasa en sentido caudal el nivel del *septum transversum* (Fig. 6-12.B-E). Este proceso se acompaña de una cavitación del mesodermo somatopleural de la región caudal al *septum transversum* y su consiguiente deslaminación. Se genera así un repliegue o lámina somatopleural similar a la pleuropericárdica pero, en este caso, con una disposición horizontal y con bordes que se continúan con los bordes del primitivo *septum transversum*. Se forma así una membrana o repliegue de mesodermo somatopleural, la **membrana pleuroperitoneal**, que queda interpuesta entre el pulmón (contenido en la pleura) y las vísceras abdominales (contenidas en el peritoneo) (Fig. 6-12.D-E, véase Fig. 6-14). En otras palabras, junto con el *septum transversum*, la membrana mencionada se interpone entre la pleura y el peritoneo y, en consecuencia, pasa a formar parte del diafragma. De este modo, al primitivo *septum transversum* se agrega una banda periférica de tejido conectivo de origen somatopleural (Fig. 6-12.E, véase Fig. 14-7).

Biblioteca Médica Virtual

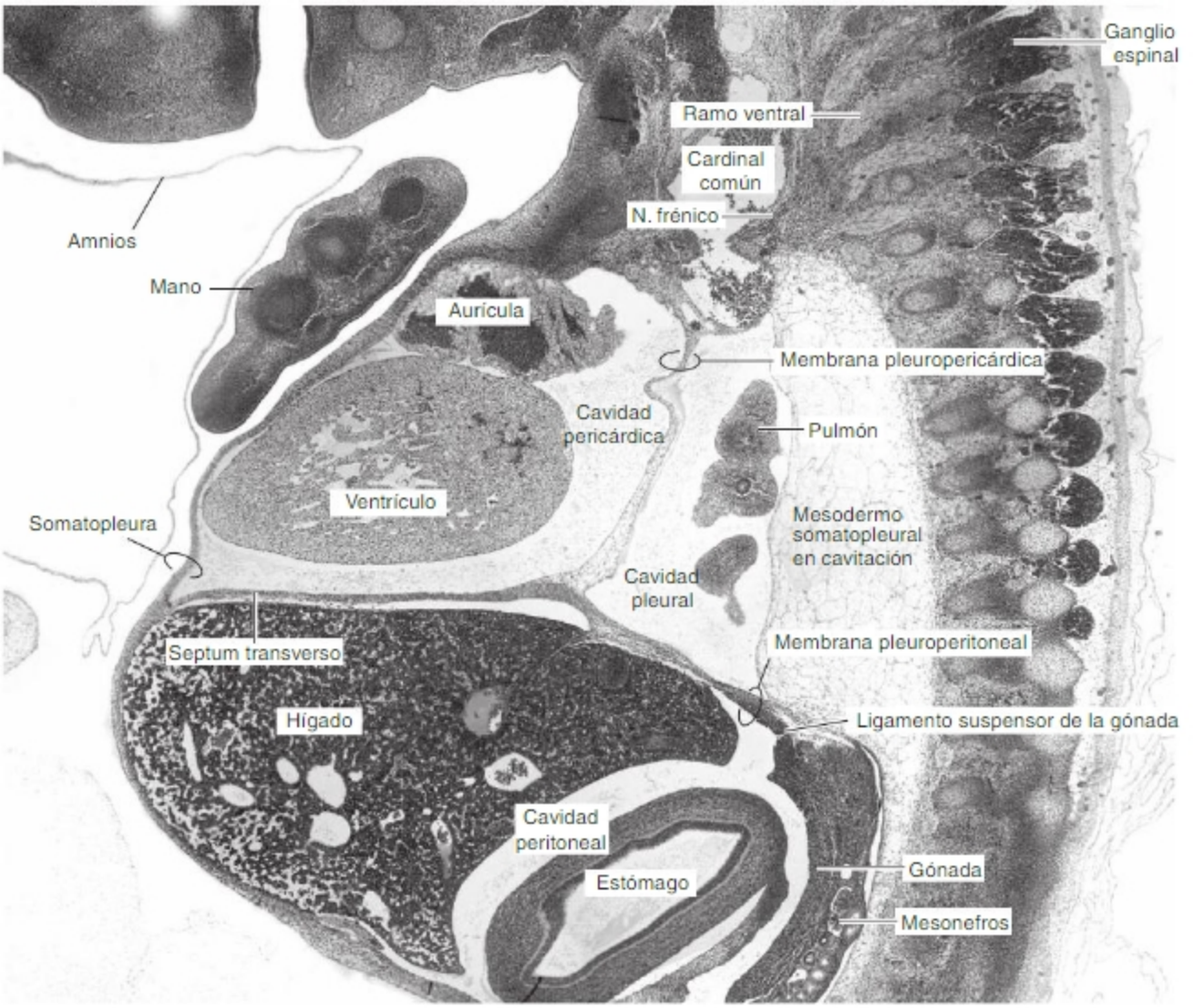


**Fig. 6-14.** Corte parasagital de embrión humano de 6ª SD. Ilustra las posiciones y tamaños relativos de las cavidades celómicas, de las membranas que los delimitan y de las vísceras contenidas en ellas. Arriba a la derecha se ve la emergencia de los ramos ventrales de los nervios espinales que forman el plexo braquial y el nervio frénico próximo a su ingreso en la membrana pleuropericárdica. Dorsalmente al pulmón en desarrollo se observa la cavitación de la hoja somática que ensancha la cavidad pleural. Abajo a la derecha se observa cómo el ligamento suspensor de la gónada se integra al *septum transvesum*, como membrana pleuroperitoneal, y juntos conforman el diafragma. Fotografías reproducidas con autorización de Dra. M. Rapacioli.

Por otro lado, dado que sobre la porción de mesodermo parietal deslaminado se implanta el repliegue que forma el meso del mesodermo intermedio (mesogonadal o ligamento suspensor de la gónada), este mesogonadal también es arrastrado, con el mesodermo deslaminado, a formar parte de la membrana pleuroperitoneal; específicamente de la porción de membrana que forma las regiones dorsales del diafragma.

## Formación del diafragma

El diafragma se origina a partir de varios componentes embrionarios. En principio, su zona central, el **centro frénico**, que está formado exclusivamente por tejido conectivo, se origina a partir del mesénquima del primitivo *septum transversum*. Un segundo componente está aportado por el tejido mesenquimático de las **membranas pleuroperitoneales** (mesodermo somático deslaminado y mesodermo intermedio del pronefros y ligamento suspensor de la gónada). El componente muscular, como se señaló, proviene de los segmentos cervicales del **mesodermo paraxil**. Los mioblastos ingresan, junto con el nervio frénico, a través de los repliegues pleuropericárdicos y llegan a una zona relativamente central del futuro diafragma, ya que luego se agregan las regiones periféricas.

Biblioteca Médica Virtual

Desde esta zona central, los mioblastos, y también las fibras del nervio frénico, migran radialmente y van ocupando las regiones periféricas del diafragma (véase Fig. 14-7). Estas y los pilares del diafragma son las únicas que finalmente poseen estructura muscular. Clásicamente se considera que el tejido conectivo de los pilares del diafragma se origina a partir del **mesoesófago ventral,** que es ulteriormente invadido por mioblastos esqueléticos. Este hecho no está confirmado ya que los mioblastos no invaden fácilmente el mesénquima de origen no paraxil. Este hecho explicaría la frecuente existencia de sitios de debilidad, debido a déficit en la invasión de mioblastos, en las regiones dorsales del diafragma cuyo tejido conectivo sería, mayoritariamente, derivado del mesodermo intermedio (pronefros y ligamento gonadal).

## Desarrollo de las paredes corporales anterolaterales

La formación de las paredes anterolaterales del cuerpo depende de varios hechos que actúan simultáneamente. Los que poseen clara influencia son: a) el plegamiento embrionario, b) la constricción o disminución del anillo umbilical (borde entre los tejidos embrionarios y el cordón umbilical), c) la invasión de la somatopleura por mioblastos provenientes del mesodermo paraxil, d) la invasión de la somatopleura por esclerotomo somítico, d) la diferenciación de la somatopleura en tegumentos corporales (epidermis y dermis) y e) la invasión del me-sodermo somatopleural por vasos y nervios.

El plegamiento embrionario resulta de un proceso global de crecimientos diferenciales por medio del cual el embrión plano adquiere forma cilíndrica y, en consecuencia, pasa a tener paredes somatopleurales laterales y ventrales (véase Plegamiento del embrión, Capítulo 3). Esquemáticamente, consiste en la formación de un pliegue cefálico (al nivel de la membrana precordal), uno caudal (al nivel de la membrana cloacal) y dos laterales (a lo largo de la frontera entre los mesodermos paraxial e intermedio). Estos pliegues se deben, en parte, a que los bordes del embrión se expanden a una velocidad menor que los tejidos enmarcados en dicho borde.

La constricción del anillo umbilical también es un ejemplo de crecimiento diferencial acompañado, en este caso, por una restricción a la expansión y una disminución relativa del anillo. El anillo umbilical, ubicado en la frontera somatopleural embrionaria-extraembrionaria, está definido por la ubicación de un engrosamiento ectodérmico, la **placoda (de la pared) corporal** que, con forma de anillo, recorre toda la frontera entre el ectodermo y el amnios. La placoda corporal, como zona engrosada del ectodermo, con células con citoesqueleto altamente desarrollado, podría constituir una zona con capacidad para resistir la tensión de las paredes resultantes del crecimiento embrionario y, en consecuencia, oponerse a la distensión del anillo. Por otro lado, la placoda corporal actúa como centro organizador de la pared corporal. Entre los comportamientos celulares típicos de la placoda están: cambios de forma citoesqueleto-dependiente, muerte celular programada y **T e-m** (desestabilización de membrana basal, disminución de moléculas de adhesividad celular, aumento de secreción de matriz, etc.). La **T e-m** conlleva un pasaje de células del ectodermo al mesénquima umbilical del anillo y, en consecuencia, una disminución de la circunferencia del anillo ectodérmico. Algunas alteraciones de la pared corporal (toracoabdominoquisis u onfalocele) podrían resultar de alteraciones de la placoda corporal.

El desarrollo de la pared corporal se completa con la llegada de mioblastos migratorios que se organizan en diferentes planos anatómicos y se diferencian en los diferentes grupos y tipos de músculos que forman las paredes torácicas y abdominales (véase Capítulo 14). Simultáneamente se produce la invasión de la somatopleura por esclerotomo que origina las apófisis transversas de las vértebras y, en la región torácica, las costillas y el esternón. Solo cuando estos diferentes tipos celulares ingresan en la somatopleura, esta se diferencia en las capas típicas de la piel. Cuando la somatopleura no es invadida por células provenientes de los somitas, no se diferencia en tegumento sino que retiene las características del amnios y, en consecuencia, se producen alteraciones de la pared corporal.



**AUTOEVALUACIÓN**

# HISTOGÉNESIS

## Fundamentos de histogénesis del aparato digestivo

Las diversas poblaciones celulares mesenquimáticas que participan en las interacciones con el epitelio durante el desarrollo del tubo y sus anexos son:

**a)** el mesénquima branquial (formado por células del mesodermo paraxil craneal, crestas neurales craneales y placodas epibranquiales) en la región bucal y faríngea; estas regiones son extracelómicas;

**b)** el mesénquima esplácnico de la hoja visceral del mesodermo lateral desde el esófago hasta el recto; salvo el esófago, estas regiones se encuentran en el celoma peritoneal;

**c)** el mesénquima del *septum transversum* (derivado de la porción no deslaminada del mesodermo lateral) se halla ventral al estómago; en su interior crece el esbozo hepático;

**d)** el mesénquima caudal (zona pluripotente del extremo del apéndice caudal).

Biblioteca Médica Virtual

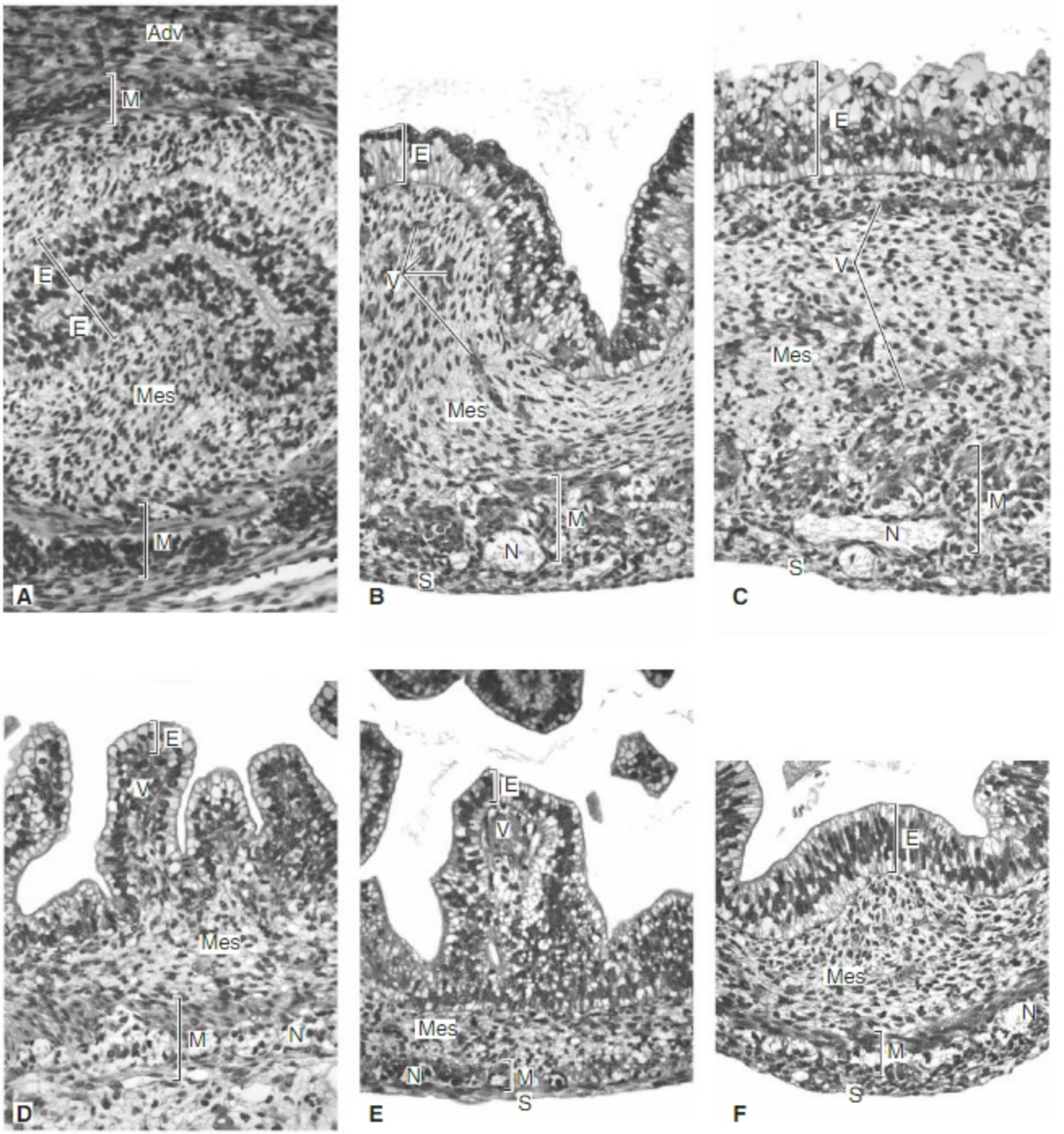


**Fig. 6-15.** Histogénesis de diferentes regiones del tubo digestivo de un embrión de 8ª SD. Se observan diferentes modos de diferenciación del endodermo y diferentes modos de estructuración de las capas derivadas del mesodermo esplácnico. También se observan tractos nerviosos del sistema nervioso entérico en formación. **A.** Esófago (aún en fase maciza). **B.** Cuerpo del estómago. **C.** Porción pilórica del estómago. **D.** Duodeno. **E.** Yeyuno. **F.** Colon. Adv: adventicia; E: epitelio; M: muscular; Mes: mesénquima; N: plexos nerviosos; V: vasos. Fotografías reproducidas con autorización de Dra. M. Rapacioli.

## Principios generales de la histogénesis del tubo digestivo

El tubo digestivo posee una estructura histológica básica común en casi toda su extensión. Sin embargo, exhibe significativas diferencias regionales. Las diferencias regionales son elaboradas a través de las interacciones endodermo-mesenquimáticas propias de cada región.

El tubo digestivo posee cuatro capas concéntricas: mucosa, submucosa, muscular y serosa o adventicia (Fig. 6-15;

Biblioteca Médica Virtual

SC *Patterning* del tubo digestivo IV: la organización de la diferenciación celular a lo largo del eje radial). La mucosa, a su vez, posee tres capas: el epitelio de revestimiento del cual nacen diferentes tipos de glándulas, la lámina propia o corion y la capa muscular de la mucosa. La organización, en capas concéntricas, de tejidos que cumplen diferentes funciones es una ventaja adaptativa importante. En la elaboración de dicha organización participan varios tipos de eventos interactivos: a) interacciones celulares homotípicas y heterotípicas intrínsecas de la esplacnopleura; b) interacciones entre células esplacnopleurales y no esplacnopleurales, c) interacciones célula-matriz extracelular, etcétera.

## La diferenciación del endodermo

La histogénesis del epitelio de revestimiento y glandular se cumple con llamativas particularidades regionales (véase Fig. 6-15). Ello se debe a que el tubo digestivo posee diferenciaciones regionales. Vale decir, posee diferentes funciones (secreción [exocrina y endocrina], transporte de nutrientes, defensa, inmunitaria, etc.) que se cumplen con diferente intensidad y eficacia en las distintas regiones.

El endodermo origina solo el epitelio interno del tubo digestivo (epitelio de revestimiento y glandular). Todas las restantes capas (lámina propia y muscular de la mucosa, submucosa, muscular y serosa) derivan del mesénquima asociado. El endodermo origina también el parénquima de los órganos anexos al tubo digestivo.

El endodermo se constituye, en la 3ª SD, como epitelio plano simple en la superficie ventral del embrión. Cuando se forma el intestino primitivo, empieza a evolucionar diferentemente en distintas regiones (véase Histogénesis de los Capítulos 3 y 4). Durante la 5ª SD, en algunas zonas (esófago, duodeno, colon descendente), el epitelio se estratifica, aumenta en espesor y ocluye transitoriamente la luz (fase maciza, cordonal o sólida). Entre la 6ª y 8ª SD, el tubo se recanaliza. Frecuentemente se considera que la obliteración de la luz se debe a una alta tasa proliferativa y a la recanalización como resultado de muerte celular programada. Esta visión ha sido recientemente revisada. Luego de la recanalización, el epitelio ingresa en la fase de diferenciación estructural y funcional típica de cada región. La diferenciación del epitelio se produce simultáneamente con la diferenciación del mesénquima. Ambos tejidos, interactivamente, elaboran las vellosidades y criptas (u otras estructuraciones típicas de cada región) (SC Efectos de desarrollo de las interacciones epitelio-mesenquimáticas en el desarrollo del tubo digestivo). En la 12ª SD ya aparecen los diferentes patrones de secreción de las diversas regiones que luego maduran durante el período fetal y postnatal (p. ej., secreción mucosa, producción intestinal de enzimas como la lactasa, etc.).

## La diferenciación del mesénquima esplácnico

Tejidos conectivo, muscular y serosa. El mesénquima esplácnico origina el **tejido conectivo** de las cuatro capas del tubo digestivo. En cada una de ellas adquiere características diferentes apropiadas a las funciones de la capa. En la lámina propia, es muy laxo en fibras y rico en células; en la submucosa, lo es menos. En las capas musculares forma el tejido conectivo que se encuentra entre las células musculares lisas, entre los fascículos de fibras, y también forma delgadas vainas que encapsulan a las neuronas y fascículos nerviosos del sistema nervioso entérico. Finalmente, en la serosa, forma tanto el tejido conectivo como las células mesoteliales que apoyan sobre este.

El mesénquima esplácnico origina dos tipos de **tejido muscular liso**: el tejido muscular de la mucosa y el de la capa muscular. Además da origen a las **células intersticiales marcapaso (de Cajal)** de aspecto dendrítico (Fig. 6-16) que instalan el peristaltismo. Estos tejidos musculares se diferencian in situ y se organizan en el espacio en forma de una espiral apretada (capa circular) o abierta (capa longitudinal). La musculatura gástrica, a diferencia de otras regiones, se organiza en tres capas de mayor grosor. La formación de estas capas se extiende hasta la 7ª a 9ª SD. La unidad motora para la peristalsis quedará conformada recién a partir de la 20ª SD (5° MD). La diferenciación de la muscular de la mucosa ocurre entre el 4° y el 6° MD aproximadamente. En la faringe, en la porción superior del esófago y en el esfínter anal externo, el tejido muscular posee un origen diferente.

## El aporte extraesplacnopleural a la histogénesis del tubo digestivo

La porción cefálica o faríngea del intestino anterior posee tejido muscular esquelético voluntario que deriva de somitómeros preóticos y somitas occipitales; la porción caudal, en cambio, posee tejido muscular liso involuntario derivado de la hoja esplácnica del mesodermo lateral. Durante su crecimiento en longitud, la zona de transición entre el mesénquima branquial y el mesodermo visceral también se extiende en sentido caudal. Debido a ello la musculatura del esófago es, en su extremo cefálico, de tipo esquelético y, en su extremo caudal, de tipo liso. Entre ambas regiones, el tercio medio del órgano es una zona de transición.

El tejido muscular esquelético de la faringe deriva del mesodermo paraxil preótico que integra el mesénquima branquial, principalmente de la región caudal al tercer arco branquial.

La última porción del canal anal se genera a partir del ectodermo interactuando con el mesénquima caudal, que origina células musculares esqueléticas.

Biblioteca Médica Virtual

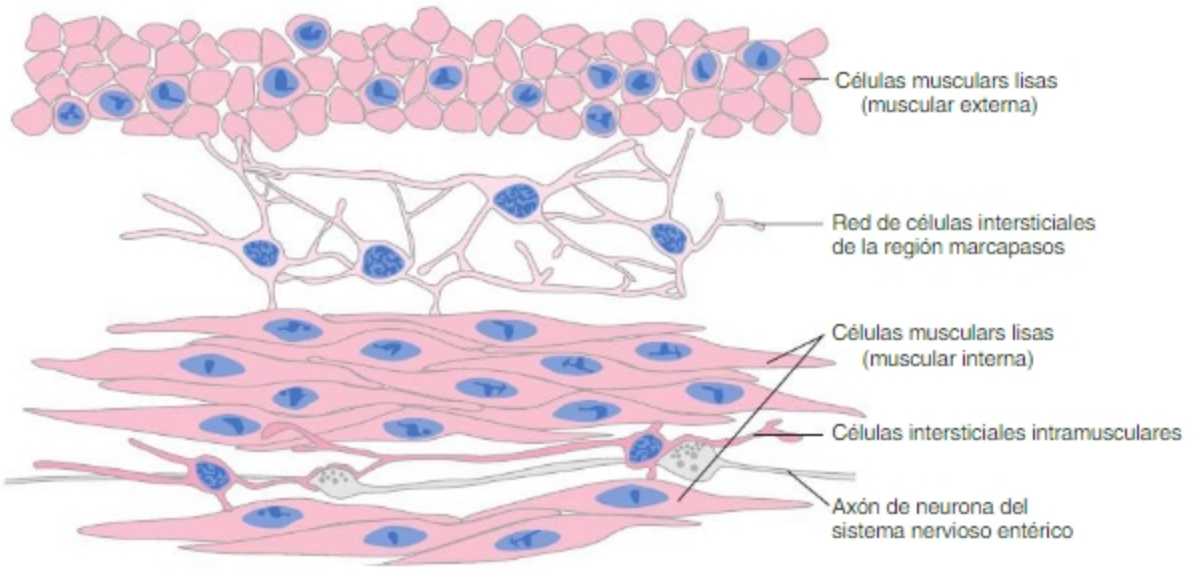


**Fig. 6-16.** El esquema muestra parte de la unidad motora peristáltica. Está integrada por un grupo de neuronas, un anillo de extensión variable de fibras musculares lisas circulares y un grupo de células intersticiales marcapaso. Se ilustra un axón y su conexión con una célula intersticial en la intimidad de la capa muscular. La célula intersticial se halla acoplada eléctricamente a un grupo de células musculares lisas que, a su vez, se hallan acopladas entre sí. Esta disposición facilita la propagación de las contracciones peristálticas. Las células intersticiales marcapaso se localizan preferentemente en el plexo mioentérico (entre la capa circular y longitudinal).

## *El sistema nervioso entérico (SNE)*

Las neuronas parasimpáticas del sistema nervioso entérico (plexos extramurales de los mesos y plexos murales submucoso [Meissner] y mientérico [Auerbach]) se originan a partir de células que migran desde las crestas neurales vagal y sacra.

Ya durante la 4ª SD, las células de las crestas neurales (precursoras de neuronas parasimpáticas y de células gliales) migran a través de la pared corporal dorsal hasta la raíz de los mesos y a través de ellos llegan hasta el tubo digestivo. Algunas de las células de origen sacro se distribuyen en los mesos formando plexos extramurales y otras se ubican en la pared en donde forman los plexos murales. Las de origen vagal, que migran tempranamente, cuando el tubo digestivo es aún de escaso tamaño, se distribuyen por casi todo el intestino primitivo; las de origen sacro, por el contrario, quedan localizadas sólo en la última porción del intestino posterior. Para detalles sobre la migración y las fases de la histogénesis del SNE véase SC Patrón de migración de las células precursoras de neuronas parasimpáticas en el tubo digestivo.

## *El sistema inmunitario del tubo digestivo*

El tubo digestivo es fuente de entrada de gérmenes. Debido a ello, parte del sistema inmunitario radica en la mucosa del tubo digestivo. Este componente del sistema inmunitario, denominado GALT (*Gut Associated Lymphoid Tissue*) o tejido linfático asociado al tubo digestivo, es parte de un componente más general de tejido linfático asociado a mucosas (MALT). El GALT se desarrolla a partir de células de la serie linfoidea que se forman en diversos sitios del sistema de hematopoyesis y que luego, por vía sanguínea, recorren todo el organismo. Muchas de estas células invaden la esplacnopleura y dan origen a diversas formas de tejido linfático: en algunas regiones forman amplias zonas de tejido linfático difuso que ocupan toda la extensión tangencial del corion; en algunas zonas se organizan como nódulos linfáticos aislados y, en algunas zonas específicas, como el íleon y el apéndice, se forman áreas extensas de cúmulos de folículos linfáticos denominadas placas de Peyer.

## Principios generales de la histogénesis del páncreas

El páncreas es un órgano mixto, de origen esplacnopleural, integrado por estructuras con función exocrina (acinos y conductos) y endocrina (islotes de Langerhans). El órgano deriva de dos esbozos que poseen capacidad para originar poblaciones celulares endocrinas y exocrinas a partir de una población celular troncal endodérmica.

El esbozo pancreático es inicialmente un brote epitelial de epitelio cúbico simple con su mesénquima visceral asociado (véase Fig. 3-28.C). El extremo epitelial se engruesa y se transforma en una "placoda" formada por células troncales multipotentes (Fig. 6-17.A). Estas células son inicialmente cilíndricas, luego proliferan y forman un epitelio estratificado (Fig. 6-17.B). Se definen así tres poblaciones

Biblioteca Médica Virtual

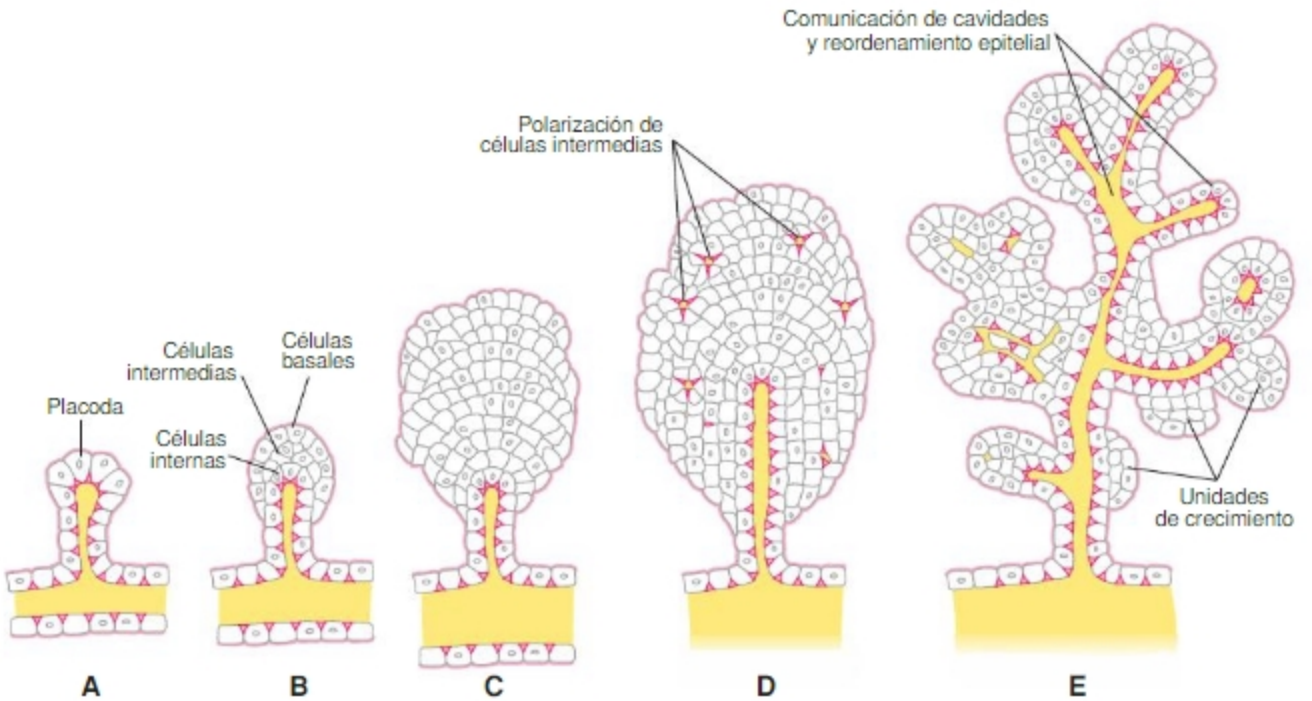


**Fig. 6-17.** Evolución temprana del esbozo pancreático. Descripción en el texto.

celulares: una interna o periluminal en contacto con la luz (con signos de polaridad apical), una periférica en contacto con el mesénquima (con signos de polaridad basal) y una intermedia, no polarizada, ubicada entre ambas (véase **Fig. 6-17.B-C**). Esta estructura crece manteniendo dicha organización por un tiempo. Luego, grupos de células intermedias se polarizan, generan pequeñas cavidades esféricas rodeadas por células dispuestas en forma de roseta (**Fig. 6-17.D**). Estas cavidades más tarde se interconectan y, dentro de la masa celular inicialmente maciza, forman una malla de cavidades tubulares de diversa jerarquía. Este proceso se acompaña de un reordenamiento y diferenciación celular de modo que las cavidades tubulares quedan rodeadas de epitelio simple (**Fig. 6-17.E**). Las cavidades que ocupan las regiones centrales originan túbulos en los que terminan otros que ocupan posiciones más periféricas. Así se elabora una organización jerárquica de túbulos de modo que los túbulos periféricos de menor diámetro quedan como ramas de los centrales de mayor calibre (véase **Fig. 6-17.E**). La periferia de la estructura así formada queda constituida por unidades de crecimiento similares a las iniciales (con células internas, intermedias y externas). Un proceso similar al descrito hasta aquí se repite en dichas estructuras periféricas y el órgano sigue su crecimiento y diferenciación en forma centrífuga generando nuevos túbulos. El epitelio de los túbulos forma pequeñas dilataciones laterales que generan acinos (**Fig. 6-18**). Algunas células de los túbulos se desprenden del epitelio y pasan al mesénquima. Allí se agregan y forman

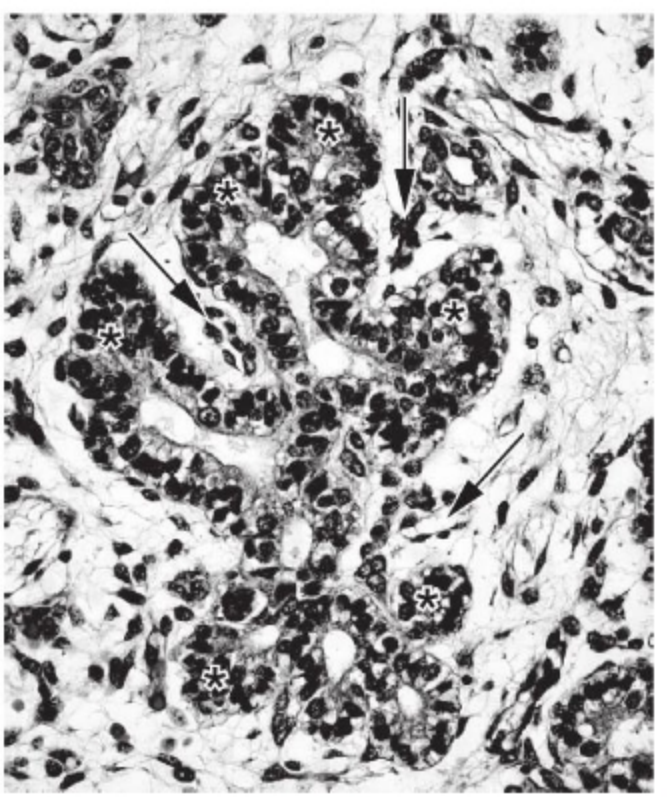

**Fig. 6-18.** Ilustra parte del esbozo del páncreas. El mesénquima que rodea al conjunto de elementos epiteliales envía tabiques que contienen pequeños vasos (flechas) entre los brotes en crecimiento. Las regiones distales de estos brotes aun se hallan en fase maciza (asterisco). Embrión humano; 8ª SD. Fotografías reproducidas con autorización de Dra. M. Rapacioli.

Biblioteca Médica Virtual

islotes epiteliales macizos con función endocrina, los islotes de Langerhans, que quedan incluidos en el estroma del órgano. Durante el 4° MD, ocurre una segunda fase de generación de células endocrinas a partir de la población celular precursora de las células centroacinosas. A medida que continúa la proliferación y la diferenciación celular disminuye el mesénquima interlobular y se diferencian las células del tejido conectivo. Durante la fase final de la citodiferenciación se distinguen con claridad las células de los conductos intercalares, las células centroacinosas y las de los típicos acinos serosos del páncreas (Fig. 6-19.A). La diferenciación terminal de los islotes implica las diferenciación de varios tipos celulares (células A, B, D y PP que secretan glucagón, insulina, somatostatina y polipéptido pancreático, respectivamente; Fig. 6-19.B).

## Principios generales de la histogénesis del hígado

El esbozo hepato-cístico-pancreático o lámina hepática aparece como un engrosamiento endodérmico en la región ventral de la porción caudal del intestino anterior, en contacto con el mesénquima del *septum transversum* y contiguo al mesénquima cardiogénico. El esbozo luego se segrega en dos subpoblaciones: el **esbozo hepático**, precursor de hepatocitos y sistema biliar intrahepático, y el **esbozo cístico-pancreático**, precursor del sistema biliar extrahepático (vesícula biliar y conductos cístico, hepático y común) y del esbozo pancreático ventral.

### *Histogénesis del hígado*

Las células del esbozo hepático proliferan, degradan la membrana basal e invaden el *septum transversum* formando cordones celulares (de hepatoblastos). Este proceso se acompaña de la diferenciación de vasos, a partir de hemangioblastos del *septum transversum* y de brotes vasculares de las venas vitelinas, que rodean a los cordones y promueven su crecimiento dentro del *septum transversum*. Estas estructuras (cordones de hepatoblastos y vasos vitelinos) dejan poco mesénquima entre ellas de modo que se hallan casi pegados unos a otros en forma alternante (Fig. 6-20.A y C).

Un comportamiento diferente exhibe el mesénquima que rodea las ramificaciones venosas de la vena porta (Fig. 6-20.B y D); en este mesénquima crecen también las ramas de la arteria hepática y del nervio vago. Este mesénquima originará el componente del estroma hepático denominado espacio porta (de Kiernan). Este mesénquima no es invadido por cordones de hepatoblastos. En la región periférica del mesénquima portal (zona periportal), los cordones de hepatoblastos periportales forman una placa epitelial continua, la placa ductal. Esta placa epitelial es precursora de túbulos epiteliales, los conductos biliares intrahepáticos, que crecen en el mesénquima del espacio porta y se conectan con el sistema de conductos biliares extrahepáticos. El desarrollo de todo el órgano es centrífugo y su diferenciación está siempre más avanzada en la zona hiliar.

Los cordones de hepatoblastos que se forman tempranamente están integrados por varias capas de células. Luego se transforman en trabéculas hepáticas biestratificadas hacia el 5° mes posnatal y adquieren la estructura adulta de cordón unicelular a los 5 años. Los canalículos biliares se diferencian desde la 7ª SD. La diferenciación de hepatocitos en una población periportal y una pericentral ocurre poco tiempo después del nacimiento. En la 8ª SD se han diferenciado unas 700 ramas venosas portales, de

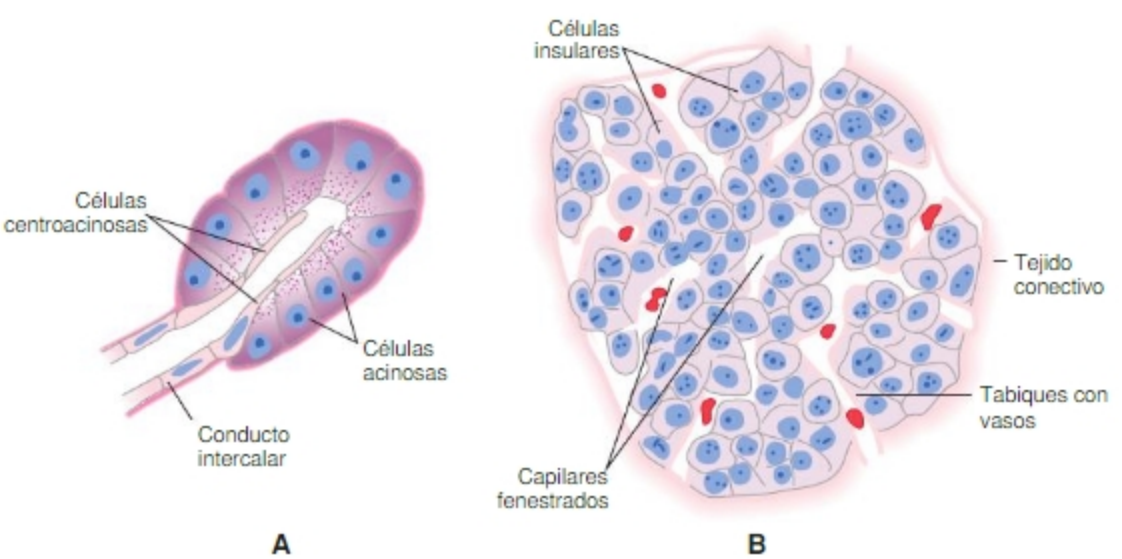


Fig. 6-19. A. Estado de diferenciación terminal de acino. El conducto intercalar comienza en las células centroacinosas, dentro del acino. Se distinguen los tres tipos celulares. B. El islote endocrino se encuentra separado del tejido exocrino por una membrana basal y una capa delgada de tejido conectivo que penetra el islote en forma de septos que llevan vasos sanguíneos. Los vasos se ramifican en una red de capilares fenestrados en los que vierten su secreción las células endocrinas.

Biblioteca Médica Virtual

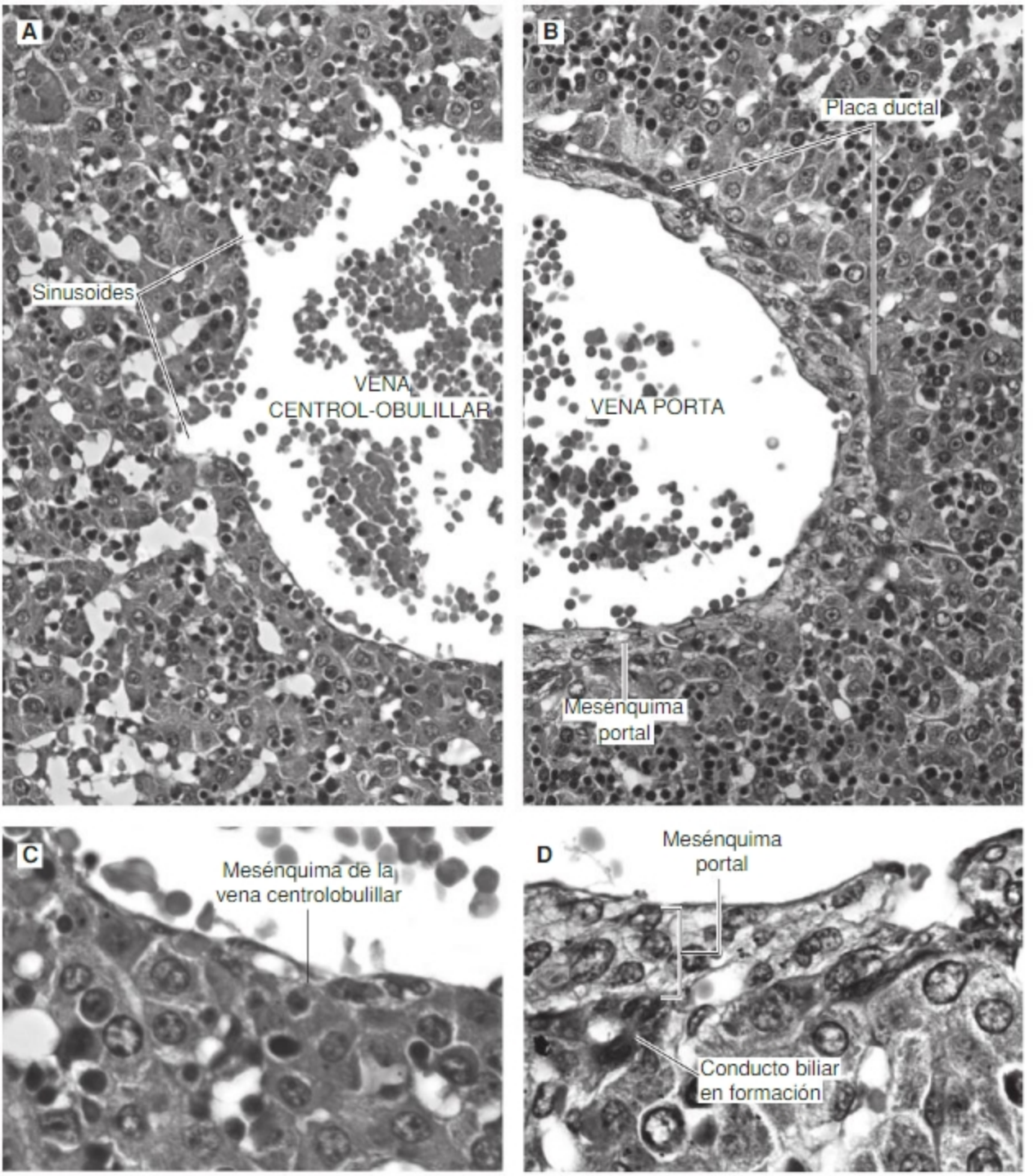


**Fig. 6-20.** Histogénesis hepática. Ilustra las diferencias en el modo de organización del mesénquima del *septum transversum* y el mesénquima del espacio porta. **A** y **C.** Vena centrolobulillar y cordones de hepatocitos. La delgada capa de mesénquima de la vena centrolobulillar se continúa con el que rodea a los sinusoides hepáticos. **B** y **D.** Espacio porta y placa ductal. La vena porta se halla rodeada de una gruesa capa de mesénquima que está separada de los sinusoides hepáticos por una capa continua de hepatocitos, la placa ductal, de la cual nacen los conductillos biliares. Embrión humano; 8ª SD. Fotografías reproducidas con autorización de Dra. M. Rapacioli.

2° a 6° orden. La diferenciación de los conductos biliares comienza en la 12ª SD y termina después del nacimiento.

Las células de Kupffer y células estrelladas de Ito se forman a partir del mesénquima del *septum transversum*. Las células endoteliales de los sinusoides se diferencian y adquieren fenestraciones progresivamente. Entre la 6ª y la 26ª SD, el hígado es el principal órgano hematopoyético (véase Capítulo 5). Las células hematopoyéticas producen

Biblioteca Médica Virtual

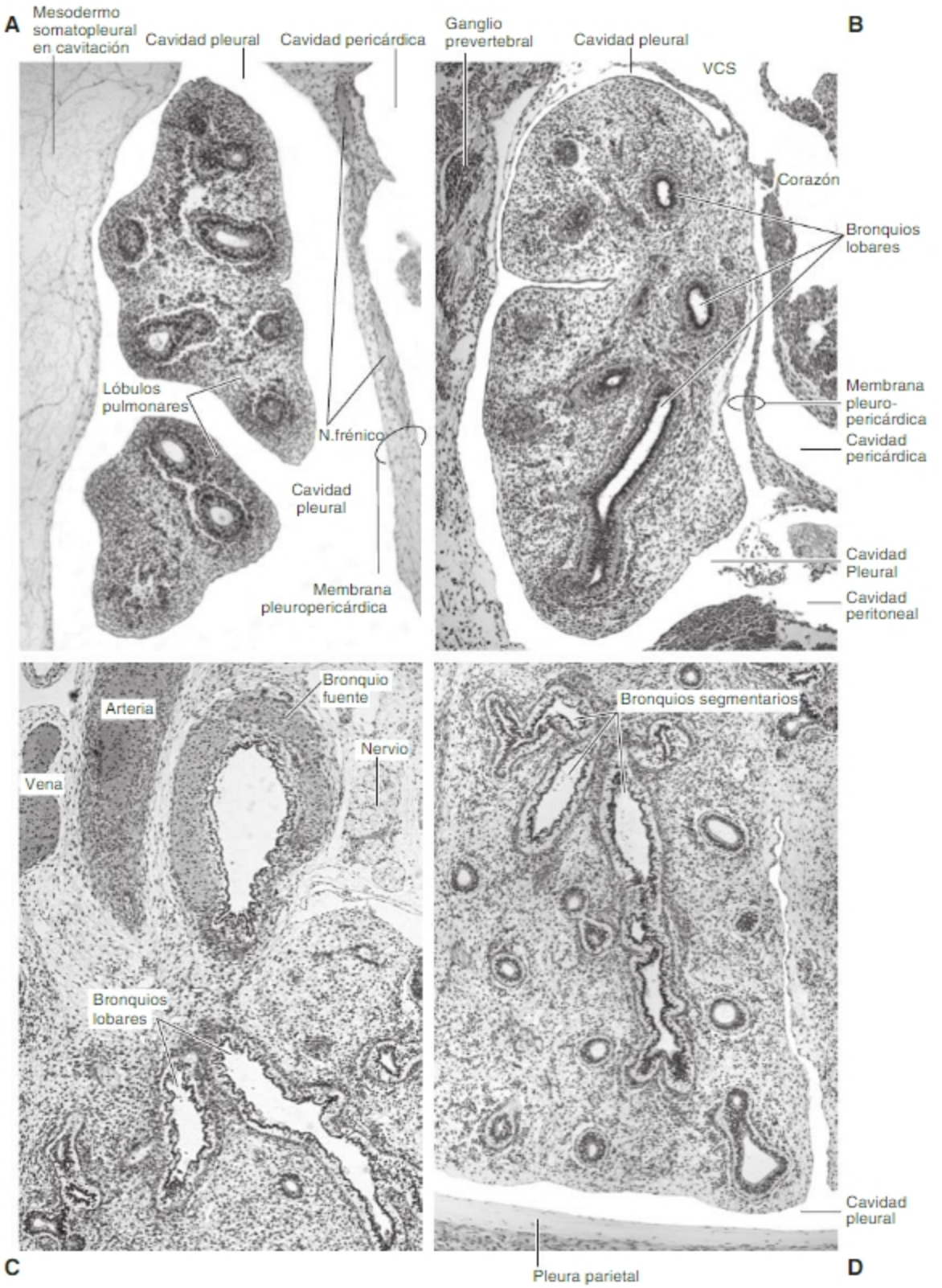


**Fig. 6-21. A y B.** Cortes parasagitales de embriones humanos de 6ª SD (A) y 7ª SD (B). En ambos se observa la formación de ramas de las vías aéreas y pliegues de la pleura que corresponden al nivel de organización lobar. Las ramas epiteliales se hallan rodeadas de zonas condensadas de mesénquima. **C y D.** Cortes transversales del pulmón de un embrión de 15ª SD. En C (región hiliar o central) se observa la estructura de un bronquio fuente y de los bronquios lobares subsidiarios. En D (región periférica) se observan las ramificaciones de los bronquios lobares. Nótese que el grado de diferenciación del epitelio y la organización del mesénquima es mayor en las zonas centrales que en las periféricas en las que el proceso de formación de nuevas ramas continúa (véase figura 6-22). En D se observa un pliegue de la pleura visceral que corresponde una cisura interlobar. Fotografías reproducidas con autorización de Dra. M. Rapacioli.

Biblioteca Médica Virtual

sustancias que promueven la citodiferenciación de los hepatocitos. La eritropoyesis ocurre en las islas eritroides (de Bessis) dentro de los sinusoides. Estos cúmulos están formados por un "macrófago" central rodeado por células de la línea eritroide. La mielopoyesis ocurre en el tejido conectivo del espacio porta.

### *Histogénesis del sistema biliar extrahepático*

Es la porción que mantiene comunicado el esbozo hepático con el duodeno. Durante todo el desarrollo, mantiene la luz permeable y comunicada con el sistema biliar intrahepático. El epitelio se diferencia a partir del endodermo, y las otras capas a partir del mesénquima del *septum transversum* (mesogastrio ventral) y mesoduodeno ventral en los que crecen estos esbozos.

Las vías biliares extrahepáticas tienen doble origen: la porción proximal al hígado (los conductos hepáticos derecho e izquierdo) derivan de la porción hepática de la lámina hepática, en tanto que la región distal (conductos hepático común, cístico y colédoco) derivan de la región cística de la lámina. Los conductos hepáticos derivan de un único conducto con forma de embudo que primitivamente comunica a los cordones de hepatocitos con el tubo digestivo. Este conducto único se remodela y a partir de él se forman los conductos hepáticos que confluyen en el hepático común. Este se halla unido al conducto cístico en cuyo extremo distal se diferencia la vesícula biliar. Desde el sitio de confluencia de los esbozos hepático y cístico hasta el duodeno se diferencia el conducto colédoco que desemboca en el duodeno.

La vesícula biliar se mantiene unida a la porción ventral del hígado mediante tejido conectivo. El mesénquima de la superficie ventral, libre, de la vesícula se diferencia en serosa. En la 8ª SD ya es posible identificar las capas muscosa, musculares en diferenciación y la adventicia. Desde la 9ª SD se diferencian evaginaciones y pliegues de la mucosa. Los conductos biliares extrahepáticos poseen las mismas capas que el tubo digestivo. En la zona de unión al duodeno, se diferencia el esfínter coledocoduodenal de Oddi desde la 10ª SD.

## Fundamentos de histogénesis del aparato respiratorio

### Períodos de la histogenésis pulmonar

Desde el punto de vista temporal, se distinguen tres grandes períodos: embrionario (hasta la 8ª SD), fetal (8ª-nacimiento) y posnatal (varios años).

Desde el punto de vista de los fenómenos histogenéticos generales, se distinguen también tres fases: organogénica (hasta la 16ª SD), de diferenciación (16ª-nacimiento), de diferenciación neumotrófica (posnatal).

Desde el punto de vista de la progresión, en función del tiempo y espacio, de los diversos segmentos del árbol pulmonar y del grado de diferenciación histogenética alcanzada se distinguen las siguientes etapas:

### *Etapa embrionaria (4ª a 8ª SD)*

Durante esta etapa, se forma el esbozo respiratorio (con sus regiones traqueal y broncopulmonar). Se forma la tráquea primitiva y se originan las ramificaciones que formarán los bronquios fuente, lobares y segmentarios. Se forman las venas pulmonares en el mesénquima del mesoesófago y las ramas de las arterias pulmonares a partir del 6º par de arcos aórticos (Figs. 6-21 y 6-22).

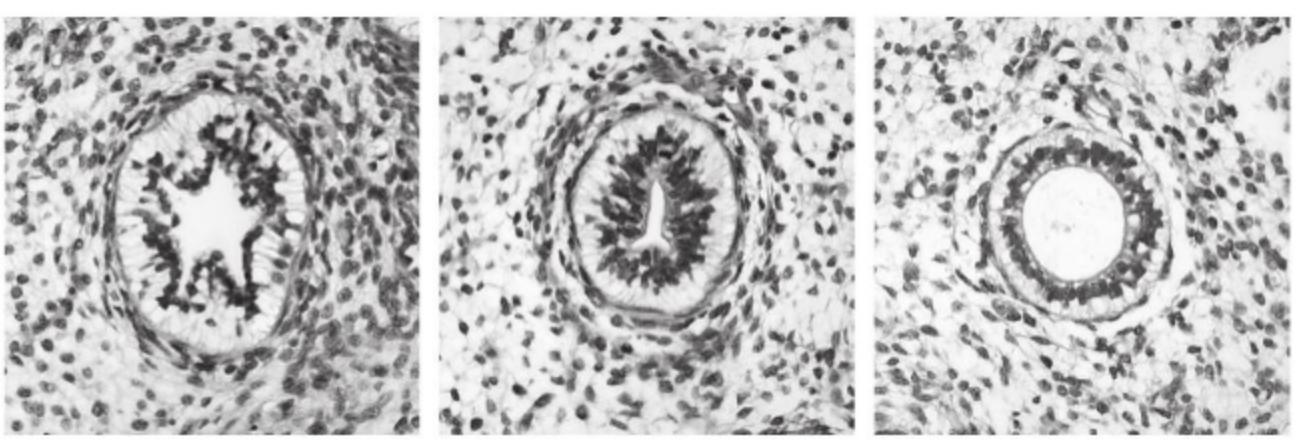


**Fig. 6-22.** Cortes transversales de ramificaciones segmentarias en diferentes estados de desarrollo. Nótese la existencia de una gradiente de desarrollo centrífugo: el grado de diferenciación del epitelio y de organización del mesénquima peritubular decrece desde el centro (A) a la periferia (C) del pulmón en desarrollo. Fotos reproducidas con autorización de Dra. M. Rapacioli.

Biblioteca Médica Virtual

### Etapa seudoglandular (8ª a 16ª SD)

En esta etapa se forman las ramificaciones correspondientes a las ramas de bronquios segmentarios, bronquiolos y bronquiolos terminales. Los extremos terminales de estas ramificaciones, que semejan acinos, constituyen poblaciones celulares troncales precursoras de las ramificaciones distales. En la porción proximal comienza la citodiferenciación. En el mesénquima aparecen vasos sanguíneos prealveolares, plexos nerviosos inmaduros y células musculares (véanse Figs. 6-21 y 6-22).

Concluye el período organogénico.

### Etapa canalicular (16ª a 24-26ª SD)

Durante esta etapa, se generan hasta 16 a 19 generaciones de ramificaciones que corresponden a bronquiolos respiratorios y algunas regiones respiratorias con alvéolos primitivos. En estos últimos se empiezan a diferenciar zonas de tabiques alveolares primitivos (membrana de hematosis) con neumonocitos tipo I y II. Estos últimos inician la síntesis de surfactante. En el mesénquima existe abundante ramificación de capilares y plexos nerviosos.

### Etapa sacular (24-26ª a 36ª SD)

Se generan hasta 22 generaciones de ramificaciones. Se expanden las porciones más distales y se forman conductos y sacos alveolares. Aumenta la diferenciación de neumonocitos tipo II, se inicia la secreción de surfactante y este puede ser detectado en el líquido anmiótico.

En el mesénquima continúa la producción de capilares y plexos nerviosos. Los tabiques alveolares primitivos son gruesos debido a la abundancia de mesénquima. Los vasos se distribuyen en ellos irregularmente. Con el tiempo, los tabiques se adelgazan (disminuye el mesénquima y se adelgaza el epitelio) y los vasos se disponen "en doble fila" estrechamente adosados a la membrana de hematosis en formación (Fig 6-23).

### Etapa alveolar (36ª SD-nacimiento)

Se agrega una o dos generaciones más de ramificaciones. Se expanden y diferencian nuevos sacos alveolares. Por medio de un proceso denominado tabicamiento secundario se generan más sacos alveolares y alvéolos.

Así, las fases canalicular, sacular y alveolar generan **zonas de transición y respiratoria**.

### Etapa posnatal

Durante los dos años de vida posnatal, continúa una intensa etapa alveolar que agrega nuevas generaciones de alvéolos y aumenta la superficie de hematosis. Durante el crecimiento ulterior, hasta la adolescencia, el crecimiento de la capacidad de la cavidad torácica se acompaña de un aumento del pulmón que no se debe sólo a expansión de las regiones ya formadas sino que implican un verdadero desarrollo de nuevas unidades respiratorias mediado por

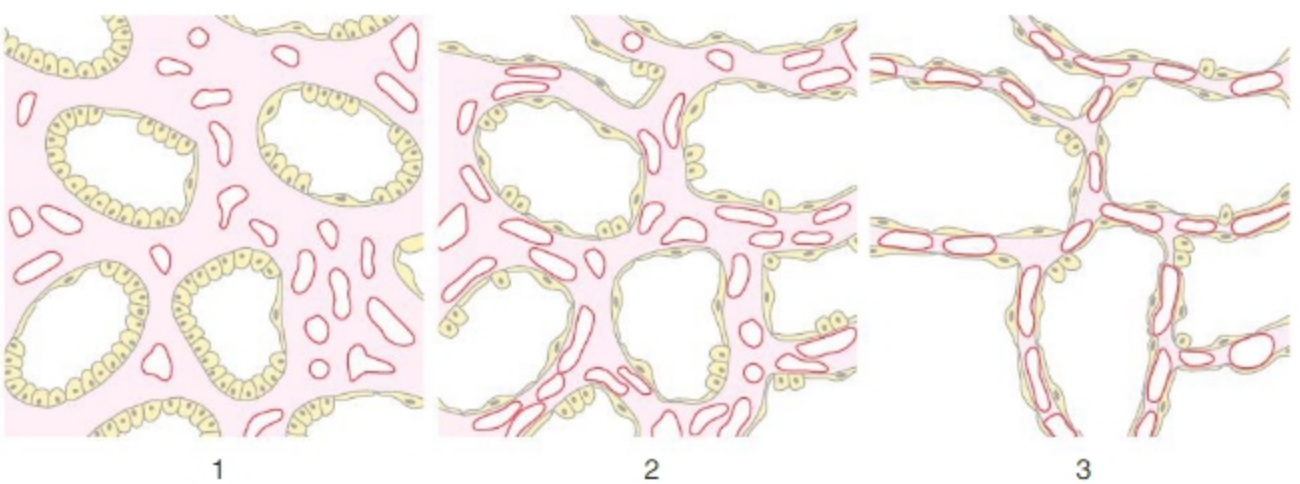


Fig. 6-23. Formación y remodelación de los tabiques alveolares. 1. Inicialmente, los capilares se encuentran aleatoriamente distribuidos en tabiques gruesos que separan espacios alveolares revestidos por un epitelio cúbico de plano simple integrado por células progenitoras alveolares. 2. Los tabiques se adelgazan, los vasos se disponen en "doble fila" alineados con la luz alveolar y se inicia la diferenciación del epitelio alveolar ahora compuesto por neumonocitos aplanados. 3. Los tabiques se adelgazan aún más, los capilares forman filas simples por lo cual cada capilar tiene dos zonas de contacto con el epitelio alveolar. Este se ha diferenciado en un epitelio plano simple de neumonocitos tipo I en el que alternan neumonocitos tipo II secretantes de surfactante.

Biblioteca Médica Virtual

procesos de proliferación, brotación, diferenciación y ulterior expansión.

Parte importante del desarrollo pulmonar ocurre después del nacimiento durante el aumento en volumen de la cavidad torácica. El desarrollo posnatal se caracteriza por la formación de nuevos conductos alveolares y alvéolos maduros. El proceso involucra adelgazamiento del epitelio de sacos terminales y subdivisión de luces a través de redistribución de tabiques. En los seres humanos, el 85% de alveolización se produce después del nacimiento.

Un papel importante tiene la redistribución de matriz extracelular, especialmente de fibras elásticas, que guían el desarrollo epitelial y la formación de los alvéolos. También se produce una remodelación de la microvasculatura de los tabiques secundarios.

La importancia del desarrollo pulmonar posnatal se advierte al considerar que al momento del nacimiento se han formado 20 a 25 millones de alvéolos, que constituyen una superficie de intercambio gaseoso de 2,8 $m^2$. Al llegar a la adultez, se estima que existen 300 millones de alvéolos y unos 70 $m^2$ de superficie de intercambio gaseoso.

El Cuadro 6.1 del sitio web resume los principales eventos de cada período.

## AUTOEVALUACIÓN

# Sección 2: Teratología de los aparatos digestivo y respiratorio

## Alteraciones del desarrollo del aparato digestivo

El desarrollo del tubo digestivo depende de **Int e-m** intrínsecas de la esplacnopleura (endodermo y mesodermo visceral) y de otros tejidos extraesplacnopleurales (*septum transversum*, plexos vasculares y nerviosos, tejido linfático, etc.). Ciertas alteraciones en estas interacciones son centrales en la patogenia de muchas malformaciones del aparato digestivo. El endodermo, como población emisora de señales, influye también en el desarrollo de muchas estructuras que no integran el aparato digestivo (craneofaciales, cervicales, cardíacas, órganos endocrinos, inmunitarios, etc.). Algunas alteraciones son tan graves que llevan a la muerte intrauterina. Desde el punto de vista didáctico, y también asistencial, importa considerar aquellas que permiten la viabilidad del feto hasta el nacimiento y, en consecuencia, son registradas entre los recién nacidos vivos (Cuadro 6-2). No se tratan acá las anomalías de la cara y el cuello (véase Capítulo 13).

### Estenosis hipertrófica del píloro (EHP o enfermedad pilórica de Genevrier)

La EHP es una emergencia médico-quirúrgica. Representa una de las causas más frecuentes de cirugía abdominal en las primeras semanas de vida. La prevalencia es 1-3/1.000 nacidos vivos. Es más frecuente en varones (4 a 1).

Esta entidad se caracteriza por reducción de la luz pilórica debido a la hipertrofia/hiperplasia de la capa muscular externa (fibras musculares lisas circulares del canal) de etiología multifactorial. Frecuentemente se halla alterado también el tejido elástico de la submucosa (Fig. 6-24). Asimismo, se ha descrito un aumento en el número de células ganglionares inmaduras en los individuos afectados. Desde el punto de vista funcional, en pacientes con EHP se han hallado signos de desregulación de moduladores de la contracción muscular local (VIP, encefalinas, prostaglandinas y óxido nítrico, etc.). No se ha determinado si estas alteraciones son patogénicas o secundarias a la alteración. Si bien la alteración se inicia tempranamente, la alteración macroscópica que certifica el diagnóstico recién aparece al final del embarazo o después del nacimiento con alteraciones en la relajación zonal.

Los síntomas de la EHP se inician en la tercera semana de vida. Se deben a la dificultad en el vaciamiento gástrico: regurgitación de alimento, vómitos eyectivos no biliosos del contenido gástrico. Éstos pueden producir deshidratación con pérdida de electrolitos (cloro y potasio). Los prematuros desarrollan los síntomas más tarde que los nacidos a término. El tratamiento inicial es

Biblioteca Médica Virtual

**CUADRO 6-2.** CLASIFICACIÓN DE LAS MALFORMACIONES DEL APARATO DIGESTIVO

| REGIÓN-UBICACIÓN | EJEMPLOS DE ANOMALÍAS |
|---|---|
| **Región intestino anterior** | Fístula traqueoesofágica<br>Atresia/estenosis esofágica<br>Megaesófago congénito<br>Estenosis hipertrófica del píloro (EHP)<br>Anomalías duodenales<br>Atresia en vías biliares<br>Alteraciones pancreáticas: agenesia pancreática, páncreas divisum, páncreas anular, tejido pancreático heterotópico |
| **Región intestino medio** | Divertículo de Meckel<br>Onfalocele. Gastrosquisis. Hernia umbilical congénita (HUC)<br>Duplicaciones. Atresias, estenosis intestinales<br>Alteraciones en la rotación intestinal |
| **Región intestino posterior** | Fístulas urorrectales. Atresia, estenosis rectal. Ano imperforado<br>Anomalías en el SNE (enfermedad de Hirschsprung. Megacolon congénito) |

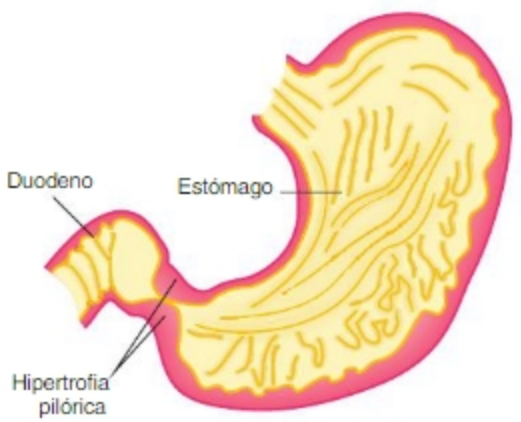


**Fig. 6-24.** Estenosis hipertrófica del píloro. La luz pilórica es estrecha debido a la hipertrofia o hiperplasia de las fibras musculares lisas circulares del canal.

clínico (estabilizar el medio interno) y, luego de la estabilización, quirúrgico (sección longitudinal extramucosa de la musculatura).

Diversos factores ambientales (desencadenantes) y hereditarios (predisponentes) se incluyen en la etiología de la EHP. Los factores hereditarios generarían una predisposición: un 7% de los niños con EHP poseen padres también afectados. Entre los factores ambientales (desencadenantes) se citan la hipergastrinemia infantil, anormalidades en la inervación del plexo mientérico y la exposición a los antibióticos macrólidos (eritromicina).

## Anomalías fenotípicas duodenales

**Malrotación de duodeno.** Es una anomalía infrecuente. El duodeno se fijaría prematuramente (antes de finalizar su rotación) a un sitio anormal. El duodeno no llega a la zona de irrigación de la arteria mesentérica.

**Atresia/estenosis duodenal.** Generalmente asientan en la segunda porción. Su patogenia ha sido clásicamente asociada a las fallas en la recanalización de la luz duodenal y/o a disrupciones vasculares (**Fig. 6-25**). Se caracterizan como un espectro de obstrucciones de diversa gravedad. Existen estenosis leves que pasan inadvertidas; otras son moderadas y generan vómitos reiterados y fallas de crecimiento. Las estenosis muy severas o la obstrucción total (atresia) presentan síntomas en las primeras horas de vida (puede existir el signo doble burbuja en las imágenes radiológicas duodenales). En un 40-70% de los casos se asocia a polihidramnios y prematurez.

Su etiología es heterogénea. Cuando se presenta en forma aislada se la considera de origen multifactorial. Junto a otras malformaciones puede integrar síndromes de causa monogénica o deberse a alteraciones cromosómicas. El 30% de los pacientes con síndrome de Down presentan atresia/estenosis duodenal. El tratamiento es quirúrgico.

## Atresia/hipoplasia en vías biliares

La atresia biliar es una anomalía infrecuente, pero su importancia médica radica en que es la indicación más frecuente para el trasplante hepático en niños. Afecta la vía biliar extrahepática y los conductos biliares intrahepáticos. Es de causa desconocida.

La hipoplasia/ausencia de conductos biliares intrahepáticos es un signo cardinal del síndrome de Alagille, un trastorno congénito autosómico dominante que afecta el desarrollo de múltiples órganos como el hígado, el corazón, los ojos y el esqueleto. Más del 90% de los afectados

Biblioteca Médica Virtual

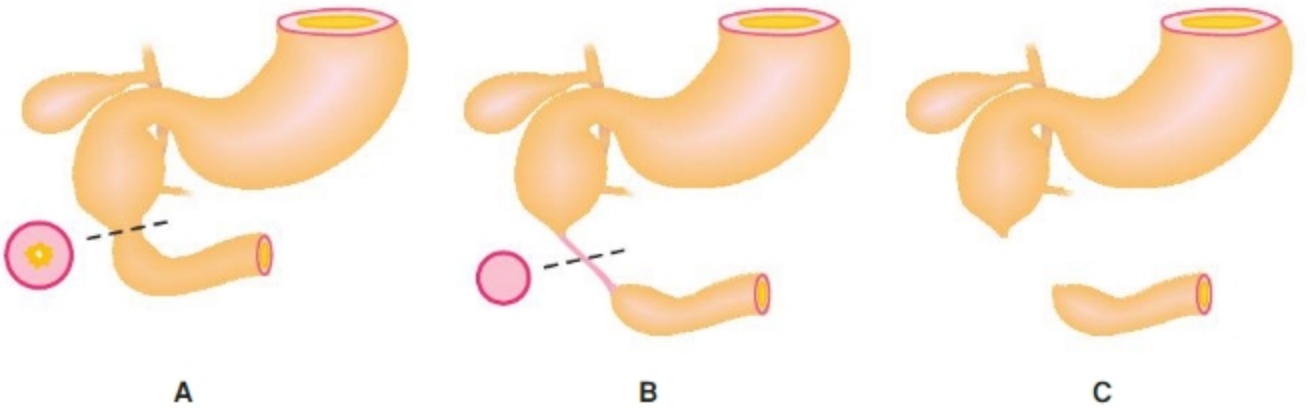


Fig. 6-25. A. Estenosis duodenal. La luz es estrecha debido a la existencia de un engrosamiento de las capas mucosa-muscular. B. Atresia duodenal con persistencia de un cordón fibroso. C. Atresia duodenal con discontinuidad del tubo digestivo. El 85% de las obstrucciones duodenales se producen distalmente a la ampolla hepatopancreática.

por este síndrome poseen una mutación en el gen de la proteína Jagged1 (ligando de Notch) y un pequeño porcentaje de casos posee mutaciones del gen que codifica para la proteína Notch2.

## Alteraciones pancreáticas

**Agenesia del páncreas.** La agenesia o ausencia completa del órgano se debe a alteraciones en los procesos de desarrollo que operan durante el período somítico; por ello van acompañadas de malformaciones múltiples que terminan en muerte fetal o neonatal temprana. En el ratón, el silenciamiento del gen maestro *PDX-1*, que se expresa en el epitelio, le impide responder a señales del mesénquima involucradas en la diferenciación del páncreas. En este caso, el mesénquima no está afectado.
**Páncreas *divisum*.** Se caracteriza por la falta de fusión de los sistemas de conducción generados a partir de cada uno de los esbozos. La porción derivada del esbozo dorsal (cuerpo y cola) es drenada por el conducto pancreático accesorio de Santorini y la porción derivada del esbozo ventral (cabeza) es drenada por el conducto pancreático principal de Wirsung, sin ninguna comunicación entre ambos sistemas de túbulos excretores. Está presente en un 4% de la población. Existen diversas formas de estructuración de los conductos que se consideran variantes anatómicas. Es asintomático. En algunos casos se acompaña de hipertrofia de la papila menor y podría predisponer a pancreatitis.
**Páncreas anular.** Afecta a aproximadamente 1/20.000 nacidos vivos. Es más frecuente en el varón. Se asocia a otras anomalías congénitas (síndrome de Down, fístula traqueoesofágica, atresia intestinal, malrotación pancreaticobiliar, etc.). Hay controversia con respecto a la patogenia del páncreas anular. Para algunos se debe a una falla en el desplazamiento del esbozo ventral que hace que el duodeno quede rodeado de un anillo de tejido pancreático; afecta en un 74% de los casos la segunda porción del duodeno. No existen bases celulares o moleculares que expliquen dicha alteración. En animales de experimentación, un 42% de los ratones mutantes para la proteína señal Ihh (*Indian hedgehog*) presentan páncreas anular. La enfermedad se manifiesta tempranamente por un cuadro de obstrucción duodenal severa que requiere intervención quirúrgica inmediata.
**Páncreas heterotópico.** Consiste en la existencia de cúmulos de tejido pancreático de ubicación extrapancreática: en el estómago (26-38% de los casos), el duodeno (28-36%), yeyuno (16%), divertículo de Meckel, o íleon. En raras ocasiones se localizan en el colon, el esófago, la vesícula biliar, los conductos biliares, el hígado, el bazo, el ombligo, el mesenterio, etc. Lo padece entre el 0,6 y el 13,7% de la población. El tejido ectópico, en general (50% de los casos), se ubica en la submucosa. Suele tener un curso asintomático, aunque puede acarrear complicaciones como estenosis, úlceras, hemorragias o invaginación intestinal. Con respecto a su patogenia, algunos lo consideran una metaplasia (transdeterminación), en tanto que otros consideran probable que se generen por desprendimientos de tejido pancreático y su posterior anclaje, crecimiento y mantenimiento dentro la pared intestinal.

## Divertículo de Meckel

El divertículo de Meckel es una de las anomalías congénitas más comunes del tracto gastrointestinal. Se halla en aproximadamente el 2% de la población. Se trata de un divertículo resultante de la persistencia del conducto vitelino. Contiene todas las capas normales de la pared intestinal y, en un 50% de los casos, contiene tejido de otras regiones del tubo digestivo (tejido heterotópico).

Biblioteca Médica Virtual

En la mayoría de los casos, es asintomático. Sin embargo, es propenso a las complicaciones, especialmente en niños (Fig. 6-26). El riesgo de complicación varía de 4 a 34%. En un tercio de los casos el diagnóstico se realiza por la inflamación y perforación del divertículo.

## Duplicaciones. Atresias, estenosis intestinales. Alteraciones en la rotación intestinal

Las estenosis/atresias intestinales consisten en la obstrucción parcial (de diversa gravedad) o completa de un segmento de intestino delgado o grueso. Pueden ser locales y únicas o distribuidas y múltiples. Se postula que pueden producirse debido a: **a)** las fallas en el modelado de la luz durante la fase de recanalización o **b)** disrupciones vasculares (la oclusión de la arteria mesentérica se asocia a atresias intestinales). Los síntomas son secundarios a la obstrucción. Otras anomalías que pueden generar obstrucción son las "malrotaciones intestinales". Malrotación es un término genérico aplicado a cualquier alteración en la posición de las asas intestinales. Pueden predisponer a la obstrucción duodenal y vólvulo del intestino medio, y éstos conducir a la necrosis isquémica del intestino delgado por compresión de vasos.

Existen diversos tipos de atresia de intestino delgado: oclusión con un diafragma de grosor variable (tipo I), oclusión a lo largo de un trayecto con dos extremos ciegos unidos por un cordón fibroso sólido (tipo II), oclusión con separación completa de los dos extremos ciegos y una hendidura en el mesenterio que los conecta (tipo III) (Fig. 6-27.). Las tipo III son las más frecuentes (50% de las atresias). Le sigue en frecuencia la tipo II. El 20% corresponde a las tipo I. Las atresias múltiples se hallan en el 6% de los casos. Las estenosis son mucho menos frecuentes que las atresias, sólo 5%. Un tipo distinto de atresia yeyunal es la denominada atresia en cáscara de manzana. Constituyen el 10% de las atresias y son consideradas una variante de la tipo III. La atresia se localiza en el yeyuno proximal. El intestino delgado es corto y la porción distal a la atresia se halla enrollada (véase Fig. 6-27.D) alrededor de un resto del mesenterio que está irrigado por anastomosis con vasos mesentéricos más distales. Estos pacientes tienen bajo peso al nacer y también anomalías asociadas. Existe incidencia familiar.

## Fístulas urorrectales. Atresia, estenosis rectal. Ano imperforado

Las fallas del desarrollo de la cloaca generan malformaciones que pueden afectar el ano, el recto, la vía urinaria baja, los conductos genitales internos o el complejo esfinteriano. Presentan una frecuencia de 1/1.500-3.000 nacidos vivos. Esta variedad de malformaciones suelen presentarse asociadas debido a que durante el tabicamiento de la cloaca, en el mesénquima que forma el tabique urorrectal que separa el seno rectal del seno vesicourogenital, se hallan, en estrecha proximidad, los esbozos de las porciones caudales del tubo digestivo, del aparato urinario y del aparato reproductor. La separación entre todos estos componentes depende, en parte, de la adecuada formación de sus paredes (epitelio y mesénquima con sus correspondientes capas mucosas y musculares) y, en parte, del desarrollo de las fascias anatómicas que delimitan las celdas en las que cada uno de dichos órganos se encuentra. Todos estos procesos requieren un delicado balance entre procesos de proliferación/muerte celular, migración, fusión de tejidos, etc. La falla en algunos de estos comportamientos celulares permite la separación incompleta de dichos órganos huecos y la consiguiente formación de fístulas entre ellos. La vía de señalización Hedgehog está involucrada en el desarrollo de esta zona del embrión. Los ratones Shh-/- presentan ano imperforado. Los ratones Gli2-/- tienen ano imperforado con fístulas rectovesicales.

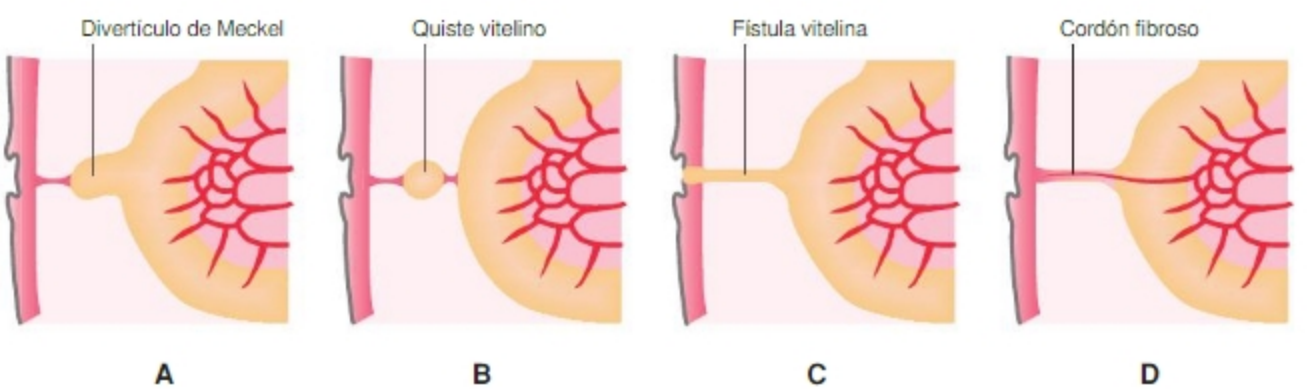


Fig. 6-26. Persistencia del conducto vitelino. A. Divertículo ileal o de Meckel. B. Quiste vitelino. C. Fístula vitelina. D. Cordón fibroso irrigado por arteria vitelina.

Biblioteca Médica Virtual

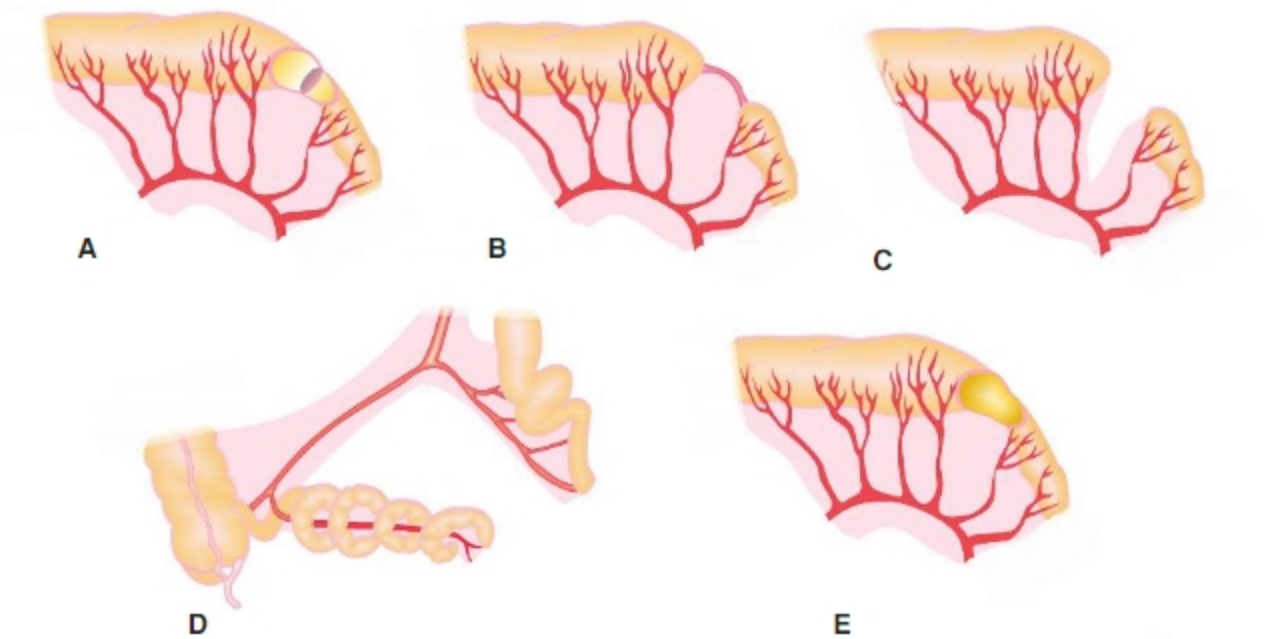


Fig. 6-27. Atresias y estenosis intestinales. A. Atresia tipo I. B. Atresia tipo II. C. Atresia tipo III. D. Atresia tipo III en cáscara de manzana. E. Estenosis.

### Megacolon aganglionar congénito (enfermedad de Hirschsprung)

Es una displasia neuronal del intestino grueso con déficit en el número de neuronas del sistema nervioso entérico (SNE). Afecta a 1/5.000 nacidos vivos. Su patogenia involucra un trastorno en la migración de las células de la cresta neural precursoras de las neuronas parasimpáticas del SNE y/o fallas en el mantenimiento de éstas, lo cual produce una deficiencia en el número o ausencia de neuronas precursoras del plexo parasimpático intramural (que normalmente contrarresta la actividad constrictora del componente extramural). El déficit de la inervación por parte del plexo intramural produce una fuerte contracción local y falta de peristaltismo. Esto ocasiona acumulación de material proximal a la zona afectada y consiguiente dilatación (de ahí el nombre de megacolon). El resultado es un cuadro de constipación grave con obstrucción intestinal grave con alta morbimortalidad. Esta malformación se asocia a mutaciones que afectan varias vías de señalización. Las mutaciones que producen disminución o pérdida de función de la proteína RET son una causa frecuente. Esta proteína es un receptor tipo tirosincinasa que participa en la migración, proliferación y supervivencia de las células de la cresta neural precursoras de las neuronas parasimpáticas del SNE (Fig. 6-28).

## Anomalías de la pared abdominal ventral

Durante el período somítico, la pared ventral del cuerpo está formada por la somatopleura. La formación de la pared definitiva requiere la incorporación a la somatopleura de poblaciones celulares extrasomatopleurales (invasión de mioblastos de origen somítico, incorporación de mesénquima desde el ectodermo periumbilical, del mesénquima del pedículo de fijación) y de procesos morfogenéticos (como la rectificación del eje céfalo-caudal, la formación del cordón umbilical, la herniación fisiológica del asa vitelina, etc.). Existe un espectro amplio de anomalías (aisladas o asociadas) de diversa gravedad, de la pared abdominal ventral (complejo Limb Body Wall, asociación OEIS, pentalogía de Cantrell, extrofia vesical-epispadia, gastrosquisis, onfalocele, hernia umbilical congénita, etc.). Las malformaciones congénitas de la pared abdominal tienen una alta tasa de mortalidad. Solo el 60% de los niños con malformaciones congénitas logran sobrevivir al primer año de edad. La edad materna temprana (menor de 18 años) constituye el factor de riesgo más frecuente de estas anomalías.

### Gastrosquisis

Se caracteriza por la existencia de una hendidura (esquisis) en la pared abdominal ventral (generalmente a la derecha del cordón umbilical) a través de la cual sale al exterior parte del tubo digestivo, sin revestimiento de la membrana amniótica y con un cordón umbilical normal. Puede ser diagnosticado por medio de ecografía prenatal. Se asocia a aumento en la concentración de α-fetoproteína en el suero materno. Se recomienda practicar cesárea. La gastrosquisis es un defecto aislado, de origen multifactorial, aunque a veces se asocia con malformaciones en otros órganos: por ejemplo atresia intestinal, defecto cardíaco

Biblioteca Médica Virtual

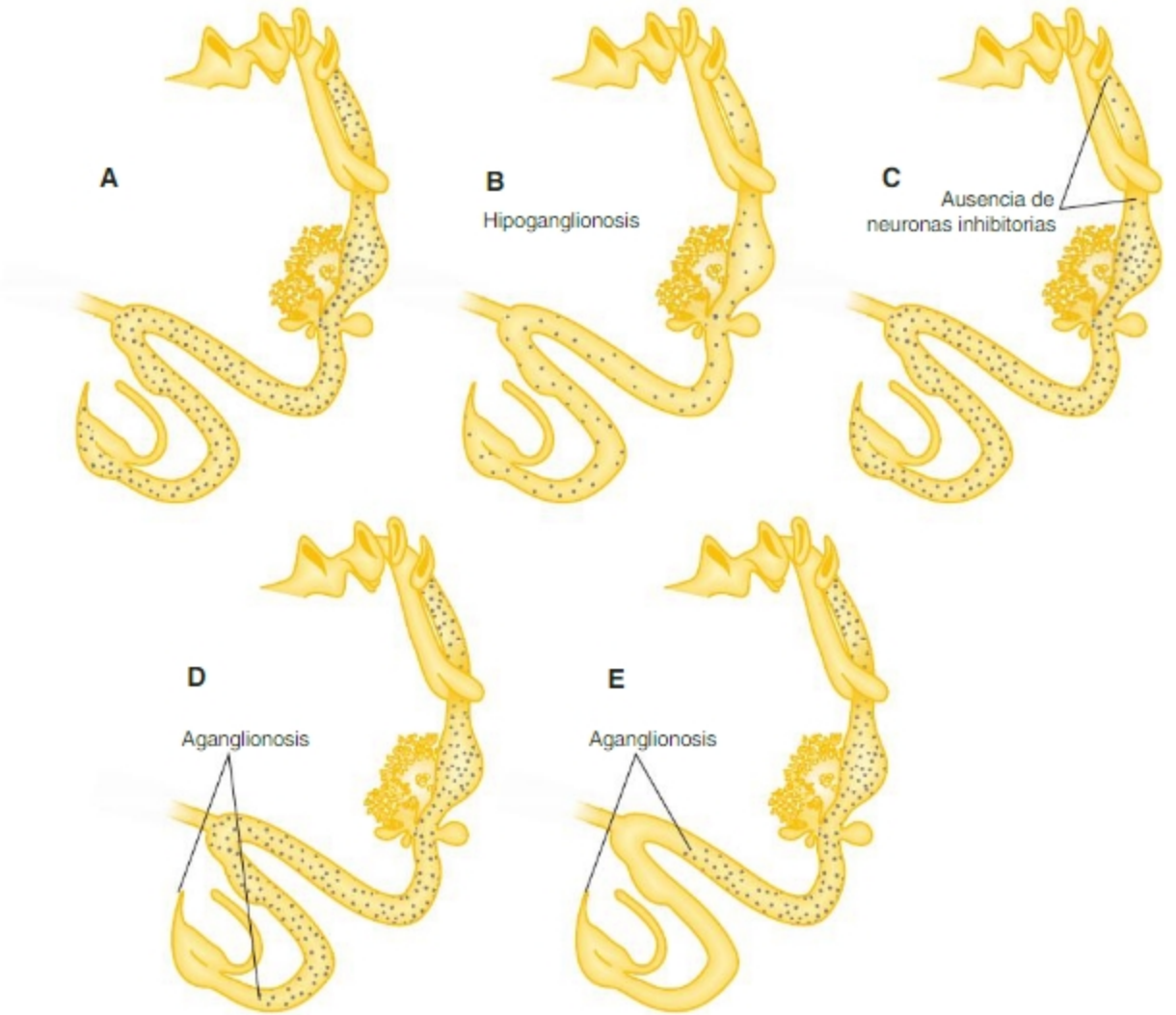


**Fig. 6-28.** Neuropatías entéricas que involucran pérdida de neuronas parasimpáticas del sistema nervioso entérico. **A.** En condiciones normales, el tubo digestivo es invadido por células de las crestas neurales parasimpáticas (vagal y sacra). **B.** Hipoganglionosis o disminución de la densidad de neuronas. **C.** Ausencia de neuronas inhibitorias en el esófago, fundamentalmente en la unión esofagogástrica, característico de la acalasia. **D.** Ausencia de neuronas en la región sigmoidea y rectal (90-95% de los casos de megacolon aganglionar congénito o enfermedad de Hirschsprung). **D.** Ausencia de neuronas en todo el colon y en segmentos variables del intestino delgado (5-10% de los casos de enfermedad de Hirschsprung).

congénito, criptorquidia (Fig. 6-29.A). Existen varias hipótesis con respecto a la patogenia: a) falla en el desarrollo de la hoja somática del mesodermo; b) rotura del amnios durante la herniación fisiológica del asa vitelina, c) degeneración del mesénquima somático de la pared debido a alteraciones vasculares (vena umbilical derecha), etcétera.

## Onfalocele

Es un defecto, de tamaño variable, en la línea media de la pared abdominal, caracterizado por la herniación de vísceras cubiertas por una membrana que consta de: peritoneo en la superficie interna, amnios en la superficie exterior, y de gelatina de Wharton entre ambas capas. El contenido de la hernia es variable (parte del intestino, a menudo partes del hígado u otros órganos). La alteración puede estar centrada en la porción superior, media o baja del abdomen y su tamaño es variable. La ubicación y tamaño son de suma importancia para el tratamiento y pronóstico de la enfermedad. El onfalocele tiene alta tasa (50%-70%) de asociación con otras anomalías mayores. Alrededor del 30% de los pacientes con anomalías cromosómicas (trisomías 13, 15, 18, y 21) tienen onfalocele. Se diagnostica por ecografía prenatal y presenta aumento de la concentración de α-fetoproteína en suero materno. Los fetos con onfalocele también tienen mayor incidencia de retardo de crecimiento intrauterino (5-35%), de muerte fetal (5-60%) por lo general relacionada con las graves anomalías asociadas y la tendencia a la prematurez (Fig. 6-29.B).

Biblioteca Médica Virtual

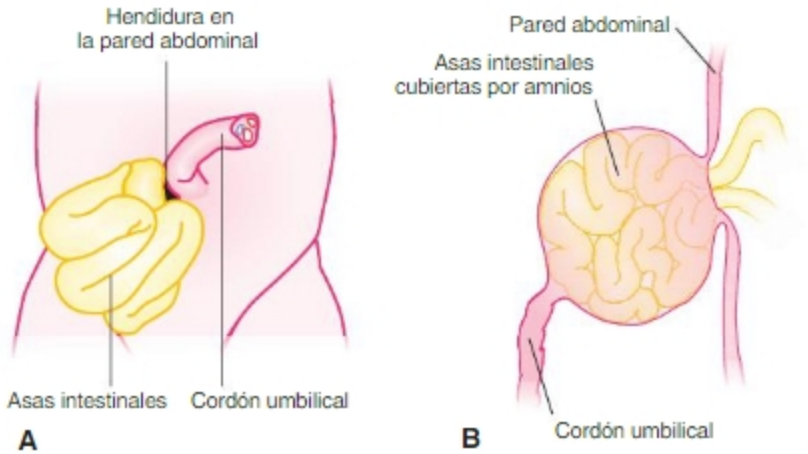


**Fig. 6-29.** Alteraciones de la pared abdominal ventral. **A.** Gastrosquisis. **B.** Onfalocele. Descripción en el texto.

Se desconoce la etiología de este defecto. Se ha propuesto que esta anomalía resulta de una anormal ubicación de la frontera amnioectodérmica que da lugar a un anillo umbilical más amplio que lo normal. Así, la condición para la producción de un onfalocele estaría presente antes de la herniación fisiológica del asa vitelina. La exacerbación de la vía de señalización Hedgehog puede afectar la formación de estructuras de la línea media.

## Alteraciones diafragmáticas

Ciertas anomalías en la formación del diafragma pueden generar **hernias diafragmáticas congénitas** (1:3.000 nacidos vivos); las más frecuentes en recién nacidos vivos son las de ubicación **posterolateral izquierda** (hernia de Bochdalek), que pueden ocasionar la entrada de órganos abdominales en el tórax y compresión de los pulmones en desarrollo. En la exposición experimental a nitrofeno o en la mutación del gen codificante de la proteína wt1 se ha descrito la existencia de un déficit en calidad/cantidad de mesénquima de las **membranas pleuroperitoneales** (entre finales de 4ª SD hasta 6ª SD), seguido de alteración en la migración de los mioblastos que deberían invadir dicha zona deficitaria en mesénquima (Fig. 6-30). Existen, en fase de desarrollo, algunos protocolos de intervención intraútero para la prevención de hipoplasia pulmonar severa secundaria a la compresión por órganos abdominales que se hernian por la deficiencia diafragmática; estas intervenciones consisten en ocluir la tráquea fetal a través de la colocación de un clip por fetoscopia percutánea.

La etiología es heterogénea pues existen casos monogénicos, multifactoriales y asociados a cromosomopatías. Un 10 a 20% de los casos se debe a cromosomopatías y, en general, presentan malformaciones adicionales.

## Alteraciones del desarrollo del aparato respiratorio

El Cuadro 6-3 indica las principales malformaciones del aparato respiratorio.

### Fístulas traqueoesofágicas con estenosis o sin ella

Se deben a fallas del tabicamiento traqueoesofágico que hacen que ambos órganos queden comunicados (fístula), con asociación a obstrucciones completas o parciales de la luz (atresia/estenosis) o sin ella (OSC Las malformaciones traqueoesofágicas son resultado de

**CUADRO 6-3.** CLASIFICACIÓN DE LAS PRINCIPALES MALFORMACIONES DEL APARATO RESPIRATORIO

| PERÍODO | EJEMPLOS DE ANOMALÍAS |
|---|---|
| **Embrionario** | Agenesia pulmonar, malformaciones bronquiales, quistes pulmonares, fístulas traqueoesofágicas, etcétera |
| **Seudoglandular** | Malformación adenomatoidea quística, quistes pulmonares, hernia diafragmática congénita, hipoplasia pulmonar, secuestros y lóbulos accesorios |
| **Canalicular** | Hipoplasia pulmonar, displasia acinar |
| **Sacular alveolar** | Hipoplasia pulmonar, displasia acinar |

Biblioteca Médica Virtual

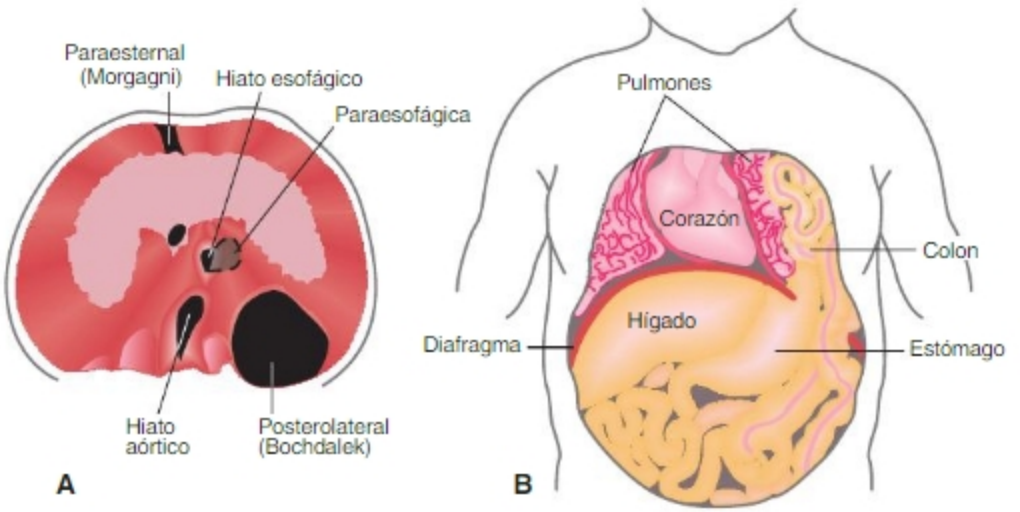


**Fig. 6-30.** Hernia diafragmática congénita. **A.** Sitios de mayor frecuencia de ocurrencia de defectos diafragmáticos (posterolateral, paraesternal y paraesofágica). **B.** Vista frontal de tronco de neonato que presenta hernia diafragmática. Parte de estómago y colon se hallan en el tórax y desplazan el mediastino hacia la derecha. El pulmón izquierdo está hipoplásico.

alteraciones en el *patterning* dorso-ventral del intestino primitivo anterior). Se producen aproximadamente en 1/3.500 recién nacidos vivos. El 50% de los afectados poseen malformaciones asociadas: segmentación vertebral, imperforación anal, anomalías cardiovasculares, renales, y de las extremidades (p ej., asociación VACTERL).

Considerando la ubicación de la atresia y el tipo de conexión entre la tráquea y el esófago se describen cinco subtipos (Fig. 6-31).

## Agenesia-hipoplasia pulmonar

El término **agenesia** designa la falta de formación de un órgano, o parte de él, debido a fallas en las interacciones determinantes que llevan a la formación del esbozo. En estos casos falta el órgano, o parte de él. La **ausencia** de un órgano, o de una parte, puede deberse a agenesia o a la detención de su desarrollo ulterior y eventual de-saparición. Ambas situaciones pueden ocurrir durante el desarrollo del pulmón; pueden implicar porciones del órgano de diversa jerarquía: puede ser total (unilateral o bilateral), lobar, segmentaria, etc. En un gran porcentaje de casos, se asocia a otras malformaciones. La etiología es heterogénea.

La **hipoplasia pulmonar** (peso del pulmón inferior al 40% del peso normal para la edad gestacional) en general involucra alteraciones en la cantidad de bronquios y alvéolos y en el estado de maduración de éstos. Se presenta en situaciones que interfieren con la morfogénesis: **1)** disminución del espacio disponible para el crecimiento (compresión por órganos abdominales a través de hernia diafragmática; defectos óseos en displasias esqueléticas que afectan el tórax, ascitis); **2)** secundarios a oligoamnios; **3)** como componente de un síndrome (síndrome: conjunto de malformaciones que conforman un cuadro típico y poseen causa etiológica definida).

## Quistes y secuestros pulmonares

**Quistes.** Se denomina así a las cavidades saculares revestidas internamente por un epitelio. La mayoría de ellos se originan a partir de bronquios (quistes broncógenos). Pueden ser únicos o múltiples y poseen ubicación y tamaño muy variables (desde microscópicos hasta 5 cm de diámetro). Su patogenia es discutida; se propuso una patogenia similar a la del riñón poliquístico (ciliopatías) (véase Alteraciones del desarrollo del aparato excretor, Capítulo 7).

**Secuestros pulmonares.** Se trata de lóbulos o segmentos accesorios que no comunican con las vías respiratorias y están irrigados por ramas provenientes directamente de la aorta.

## Síndrome de dificultad respiratoria del recién nacido (enfermedad de la membrana hialina)

Esta alteración se asocia al parto prematuro y bajo peso al nacer. El parto prematuro es el principal problema obstétrico: afecta al 10% de todos los nacimientos y representa más del 70% de la mortalidad perinatal. El 60% de los niños nacidos con menos de 32 semanas de gestación y un peso inferior a 1 kg desarrollan el síndrome de dificultad respiratoria (SDR) con una mortalidad del 50%. Otros factores de riesgo para esta enfermedad

Biblioteca Médica Virtual

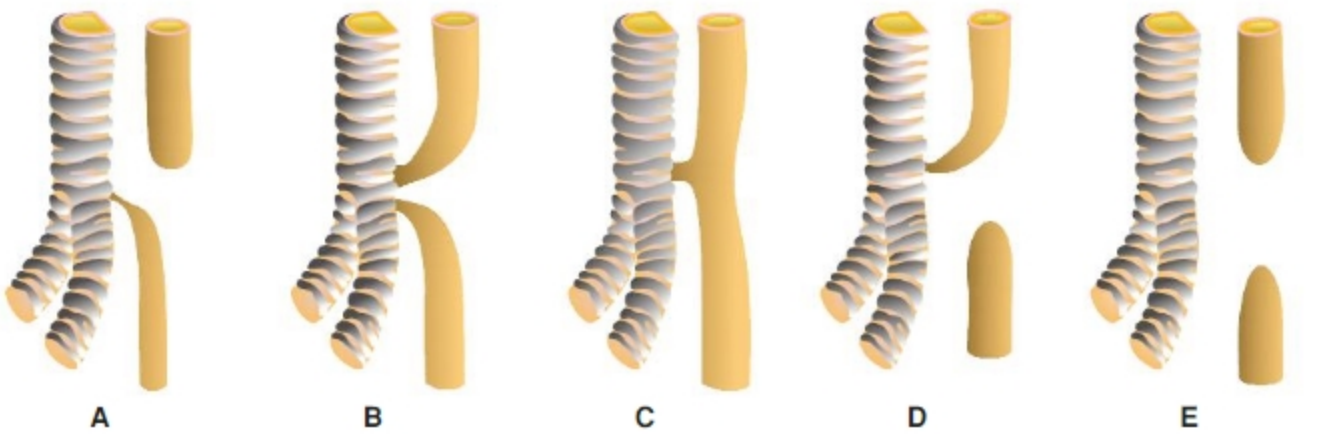


**Fig. 6-31.** Variantes de las malformaciones resultantes de fallas en la organización dorsoventral del intestino anterior. **A.** Atresia esofágica con fístula traqueoesofágica distal. **B.** Atresia esofágica con fístula traqueoesfofágica proximal y distal. **C.** Fístula traqueoesofágica sin atresia. **D.** Atresia esofágica con fístula traqueoesofágica proximal. **E.** Atresia esofágica sin fístula.

son diabetes materna no controlada, gestación múltiple, antecedentes de hijos previos afectados.

El cuadro clínico del SDR resulta del colapso alveolar debido al déficit en la secreción de surfactante por inmadurez de los neumonocitos II. Esta situación conduce a hipoxemia (disminución concentración de $O_2$ en sangre) e hipercapnia (aumento concentración de $CO_2$ en sangre) que producen vasoconstricción arteriolar pulmonar y lesionan las células endoteliales y alveolares. La prolongación de esta situación lleva a la destrucción progresiva de alvéolos (entidad conocida como enfermedad de la membrana hialina).

La maduración prenatal (antes de la semana 34) con glucocorticoides en casos de amenaza de parto pretérmino y los cuidados intensivos neonatales con ventilación pulmonar asistida, administración de surfactante sintético y otros cuidados han mejorado la supervivencia de los recién nacidos. En la Argentina, durante 2005 hubo 9,4% de partos prematuros y 0,2% de ellos padecieron SDR.

## AUTOEVALUACIÓN

# Sección 3: Bases celulares y moleculares del desarrollo de los aparatos digestivo y respiratorio

Síntesis Conceptuales relacionadas con procesos del desarrollo de los aparatos digestivo y respiratorio disponibles en el **sitio web**. Pueden ser utilizadas como material de lectura para resolver las actividades de aprendizaje de este capítulo u otras diseñadas e implementadas por el docente.

SC La celomización. Somatopleura y esplacnopleura. Significado biológico

SC Funciones de desarrollo de la proliferación celular y la muerte celular programada durante las fases sólida y de recanalización del tubo digestivo

Biblioteca Médica Virtual

SC El tabicamiento de la cloaca como resultado de crecimiento diferencial

SC Efectos de desarrollo de las interacciones epitelio-mesenquimáticas en el desarrollo del tubo digestivo

SC Patrón de migración de las células precursoras de neuronas parasimpáticas en el tubo digestivo

SC La derivación de los linajes celulares que integran el parénquima pulmonar a partir del componente epitelial endodérmico del esbozo pulmonar. La organización del proceso a lo largo del eje próximo-distal

SC *Patterning* del tubo digestivo I: la regionalización céfalo-caudal del tubo digestivo

SC *Patterning* del tubo digestivo II: la compartimentación dorso-ventral

SC *Patterning* del tubo digestivo III: la asimetría izquierda-derecha

SC *Patterning* del tubo digestivo IV: la organización de la diferenciación celular a lo largo del eje radial

SC Las malformaciones traqueoesofágicas son resultado de alteraciones en el *patterning* dorsoventral del intestino primitivo anterior.

SC Concepto de esbozo

# Sección 4: Actividades de aprendizaje e integración

## INTEGRACIÓN HORIZONTAL

1. Las interacciones epitelio-mesenquimáticas y la remodelación de la matriz extracelular participan en el *patterning* próximo-distal de la ramificaciones del árbol pulmonar. Elabore una hipótesis explicativa sobre cómo se producen y regulan dichos fenómenos, incorpore en ella las vías de señalización que podrían estar involucradas.

### Consignas

- Recapitule los conceptos de esbozo y de I e-m.
- Identifique en el embrión de fines de la 4ª SD el esbozo pulmonar y las poblaciones celulares que lo integran.
- Repase los modelos existentes sobre morfogénesis y citodiferenciación de las ramificaciones del esbozo respiratorio. Identifique el papel de las poblaciones mesenquimática y epitelial en estos procesos.
- Señale cuáles son las estructuras histológicas y los tipos celulares derivados del esbozo respiratorio.

### Material de lectura

SC Concepto de esbozo
Cuadro 6.1 del sitio web

Biblioteca Médica Virtual

## INTEGRACIÓN VERTICAL

2. La tráquea y el esófago primitivos se forman juntos en una porción de la región caudal (esófago-gastroduodenal) del intestino anterior. Luego, se separan por un proceso de tabicamiento y separación de las porciones dorsal y ventral epitelio del endodérmico de dicha región. Ocasionalmente, dicho tabicamiento se produce en forma incompleta.

***¿Qué alteraciones fenotípicas surgen de este tipo de fallas del desarrollo?***

**Consignas:**

- Analice la regionalización y subregionalización del intestino primitivo anterior.
- Identifique, en el embrión de 4ª SD, el esbozo respiratorio. Analice la morfogénesis del esbozo desde la 4ª a la 8ª SD. Analice los CCD involucrados en su crecimiento diferencial y ramificación.
- Analice el proceso de expresión génica diferencial de factores de transcripción a lo largo del eje dorsoventral de la región caudal del intestino anterior.

***¿Qué es el tabique traqueoesofágico? ¿Qué CCD explican su formación? ¿Qué papel desempeñan epitelio y mesénquima en el tabicamiento? ¿Qué vías de señalización se hallan involucradas?***

**Material de lectura**

SC *Patterning* del tubo digestivo I: la regionalización céfalo-caudal del tubo digestivo

SC *Patterning* del tubo digestivo II: la compartimentación dorso-ventral

SC La derivación de los linajes celulares que integran el parénquima pulmonar a partir del componente epitelial endodérmico del esbozo pulmonar. La organización del proceso a lo largo del eje próximo-distal



## CASO CLÍNICO

Marcos J., de sexo masculino y de gestación gemelar, nace el 30/05 a las 34 semanas de gestación. Es internado en UCI por bajo peso al nacer y prematurez. A los pocos minutos del nacimiento comenzó con un episodio de taquipnea con ventilación superficial, retracciones intercostales, aleteo nasal y cianosis progresiva.

El cuadro fue diagnosticado por la clínica y mediante un estudio complementario (1) como síndrome de dificultad respiratoria del recién nacido (SDR). Posteriormente presentó episodios de apnea, de aproximadamente 15 segundos de duración, que fueron diagnosticados como episodios de apnea central debido a que, durante su transcurso, no se detectaba flujo aéreo en las vías respiratorias ni movimientos torácicos. Los episodios de apnea se acompañaban de sacudidas musculares, llanto agudo y aumento en la tensión de la fontanela anterior.

Otros métodos complementarios (2) permitieron diagnosticar hemorragia intraventricular de grado II. Los análisis de laboratorio indicaron insuficiencia respiratoria (3) y anemia (4).

Se realizaron transfusiones y Marcos permaneció con apoyo de oxígeno por un mes.



## HOJA DE TRABAJO PARA EL CASO CLÍNICO

Biblioteca Médica Virtual

CAPÍTULO

# 7

# DESARROLLO DEL APARATO EXCRETOR

RODOLFO REY, ARMANDO PEDRO CROCE,
MARCELO RODRÍGUEZ PEÑA

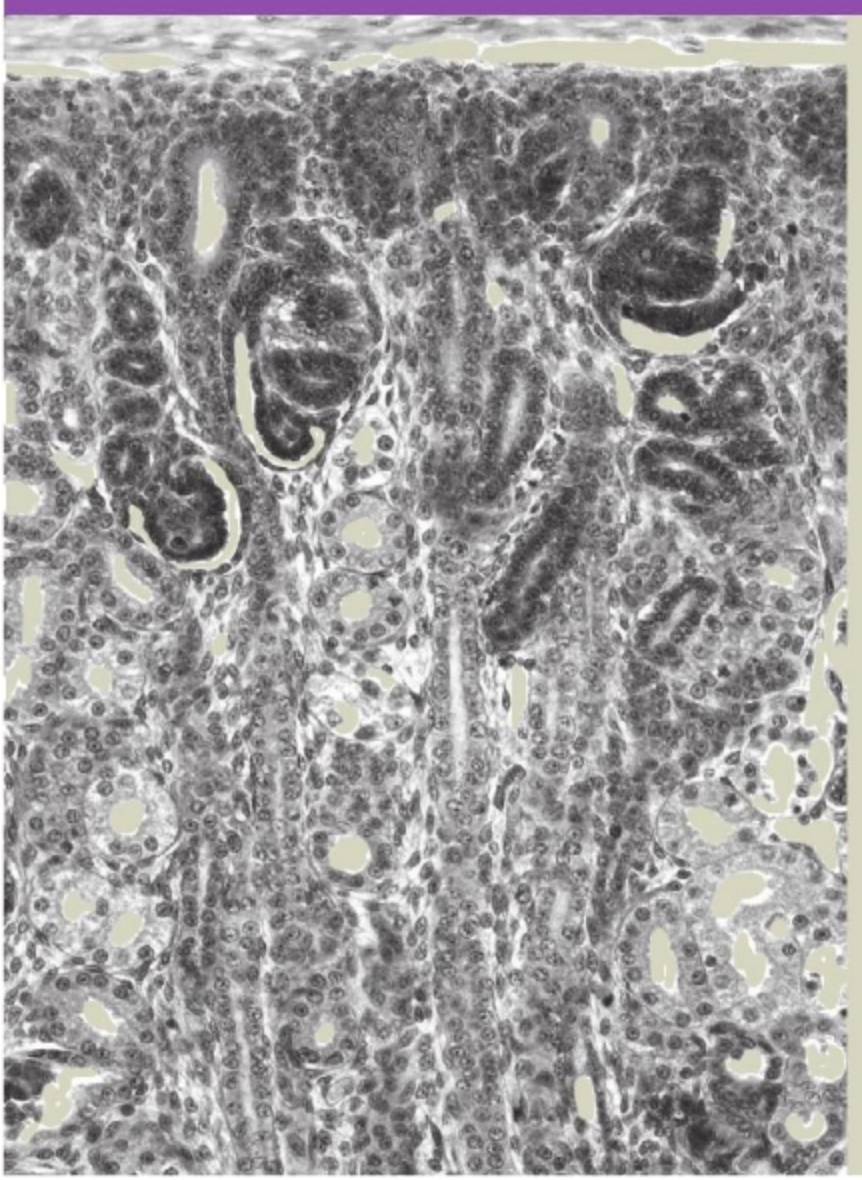

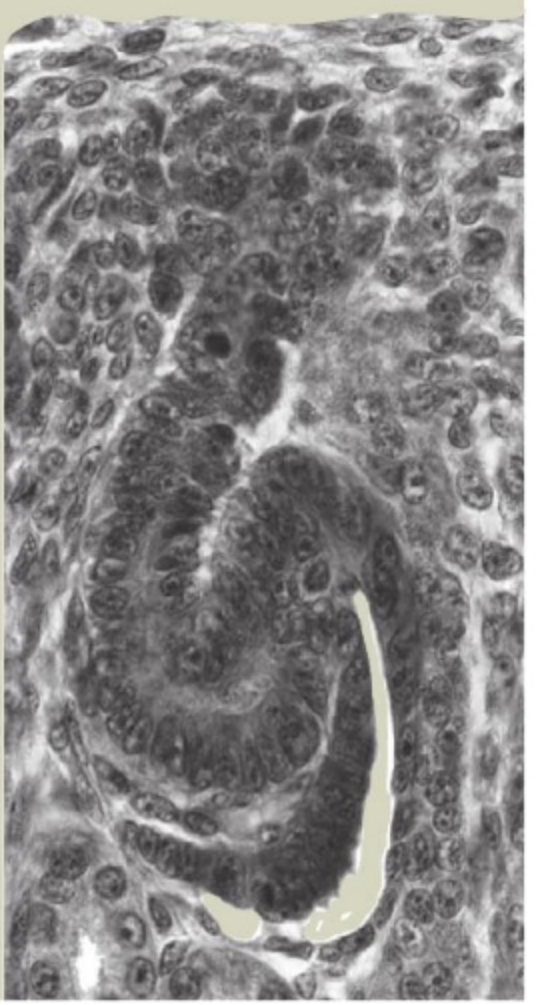

Biblioteca Médica Virtual

# Sección 1 : Desarrollo normal

## MORFOLOGÍA DEL DESARROLLO

Las etapas del desarrollo del aparato excretor que ocurren durante la 3ª, 4ª y 5ª SD se hallan descritas en los capítulos correspondientes.

La formación del aparato excretor se inicia con la formación del mesodermo intermedio. Este forma el cordón nefrógeno y el blastema gonadal. El cordón nefrógeno posee tres regiones: pronefros, mesonefros y metanefros (Fig. 7-1).

El pronefros se forma al comienzo del período somítico en la región cefálica del mesodermo intermedio. Durante la 4ª-5ª SD involuciona pero el conducto pronéfrico continúa caudalmente como conducto mesonéfrico. El mesonefros, que junto con el blastema gonadal forma el gononefrotomo o cresta urogenital, participa también en el desarrollo del aparato reproductor y evoluciona diferentemente dependiendo del sexo (véase Capítulo 8). El metanefros se forma a fines del PS en la región caudal del cordón nefrógeno, a ambos lados de la vejiga. Por su parte, el conducto mesonéfrico origina el brote ureteral que, junto con parte del mesénquima del metanefros, origina el parénquima del riñón definitivo.

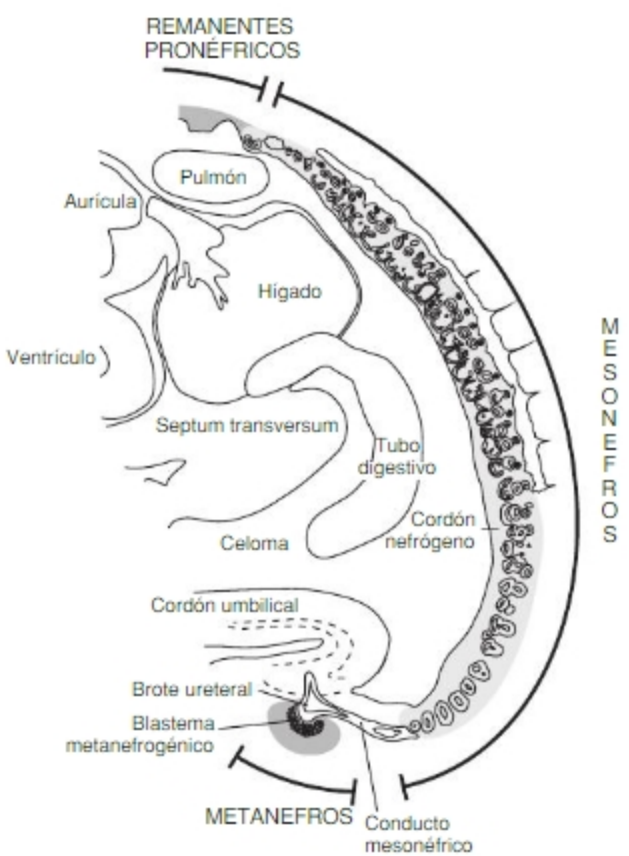


Fig. 7-1. Corte parasagital a lo largo del cordón nefrógeno de embrión de principios de 5ª SD. El pronefros está en regresión; a lo largo del mesonefros se observan diferentes grados de diferenciación de los nefrones mesonéfricos, el metanefros está interactuando con el brote ureteral y se formó el blastema metanefrogénico.

### Pronefros

El pronefros es un conjunto de aproximadamente 6 a 10 pares de cúmulos celulares del mesodermo intermedio. Inicialmente macizos, originan una esfera epitelial hueca denominada **vesícula renal** o **nefrotomo**. En el hombre, estas unidades no se diferencian en estructuras funcionales y desaparecen hacia el 24°-25° día de desarrollo (DD). Ocupan pocos segmentos corporales (aproximadamente hasta el décimo somita) y su importancia radica en que forman el conducto pronéfrico –ulteriormente mesonéfrico– y estimulan la diferenciación del mesonefros.

### Mesonefros

Está formado por unidades funcionales bilaterales. Aparecen progresivamente en sentido caudal, ocupan segmentos torácicos y lumbares superiores (aproximadamente somitas 10° a 26°). Comprende unas 40 unidades secretorias por lo cual se pierde la correspondencia con los segmentos corporales (carece de organización segmentaria). La mayor parte de ellos se atrofia y solo persisten unos 20 pares adyacentes a los tres primeros segmentos lumbares.

Los nefrones mesonéfricos inician su formación como cúmulos celulares mesenquimáticos macizos, se epitelizan, cavitan, modelan, se diferencian y se comunican con el conducto mesonéfrico.

Los nefrones mesonéfricos son tubulares y de disposición horizontal. Poseen un extremo medial ciego con forma de caperuza, la cápsula glomerular (de Bowman), que encapsula a un ovillo de capilares originados en ramas de la aorta dorsal. A la cápsula le sigue un túbulo mesonéfrico con forma de S, cuyo extremo lateral desemboca en el tubo colector de disposición longitudinal, el conducto mesonéfrico de Wolff. El conducto de Wolff aparece hacia

Biblioteca Médica Virtual

el 24° DD como un cilindro longitudinal macizo que continúa al conducto pronéfrico y migra en sentido caudal. Cuando llega a los segmentos lumbares inferiores sale del mesodermo intermedio, crece en sentido ventromedial, se fusiona a la cloaca y desemboca en ella hacia el 26° DD. Desde este momento se empieza a cavitar y transformar en conducto desde la cloaca en sentido cefálico. Al final de la 4ª SD, es un conducto en toda su extensión. El conducto mesonéfrico genera un brote, el **brote ureteral**, que se introduce en el metanefros y participa en el desarrollo del riñón. El mesonefros funciona desde la 5ª a la 10ª SD. Luego los nefrones empiezan a involucionar y dejan de funcionar. En el varón persisten algunos túbulos mesonéfricos que forman parte del gonaducto; en la mujer se atrofian y solo

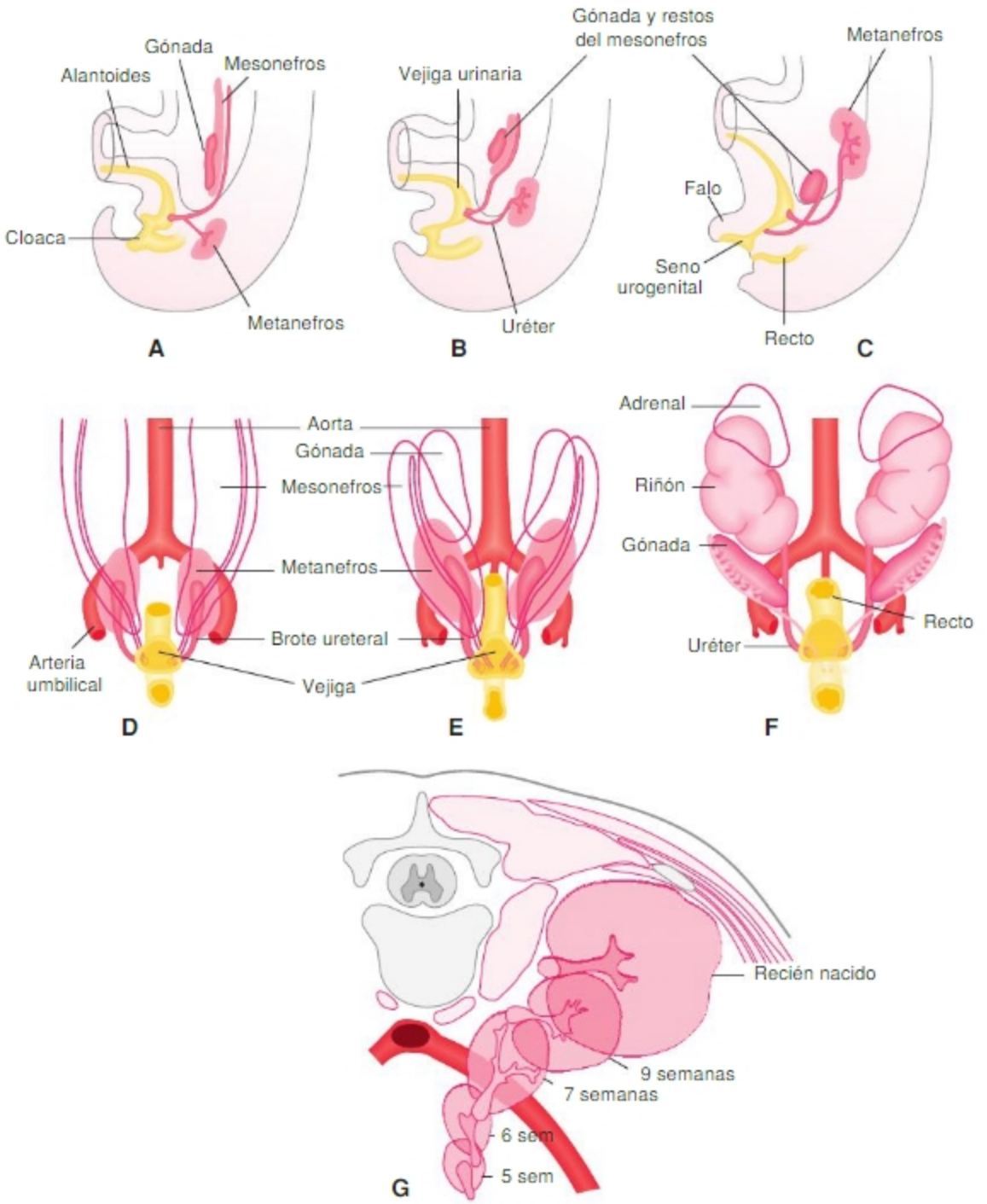


**Fig. 7-2.** Cambios de posición del riñón durante el desarrollo. En las vistas laterales (A-C) y ventrales (D-F) se observa el "ascenso" del riñón. En las vistas axiales superpuestas (G) se aprecia su rotación puesta de manifiesto por la ubicación medial del uréter. (Descripción en el texto).

Biblioteca Médica Virtual

quedan vestigios (véase Capítulo 8). Hacia mediados del segundo mes, el mesonefros es un órgano voluminoso ubicado a cada lado de la línea media. Medialmente al mesonefros se ubica el esbozo gonadal conformando, juntos, la cresta urogenital. Esta se halla revestida superficialmente por el epitelio celómico (hoja visceral transitoriamente epitelizada del mesodermo lateral).

## Metanefros

Junto con el brote ureteral, forma el riñón definitivo. El metanefros origina el estroma y los nefrones del riñón. Se constituye durante la 5ª SD en las regiones lumbar y sacra, dorsalmente al epitelio celómico; ello explica la ubicación retroperitoneal del riñón. El **blastema metanefrogénico** es la parte del mesénquima metanéfrico que se condensa formando un casquete en torno al extremo de crecimiento del brote ureteral y de cada una de sus ramas (véase Histogénesis). El brote ureteral es la evaginación del conducto mesonéfrico que se introduce en el metanefros y promueve la formación, proliferación y diferenciación del blastema metanefrogénico (SC El brote ureteral permite la formación del blastema metanéfrico; este permite el crecimiento y ramificación del brote ureteral). Éste origina los nefrones en tanto que el brote ureteral origina todo el sistema colector, desde el inicio de los túbulos colectores hasta la desembocadura del uréter en la vejiga.

Dada la delgadez de la corteza, el riñón fetal tiene aspecto lobulado hasta el momento del nacimiento. El aumento en grosor de la corteza disminuye gradualmente su aspecto lobulado que desaparece hacia el final del primer año de vida. Al finalizar la gestación, cada riñón presenta alrededor de $10^6$ nefrones. El crecimiento posnatal del riñón se debe a la elongación de los túbulos y al aumento del tejido intersticial; no aumenta el número de nefrones, salvo en los niños pretérmino, en quienes prosigue algún tiempo luego del nacimiento.

Durante la 5ª SD, el metanefros se ubica en la pelvis, ventralmente al sacro. Según crecen el abdomen y la pelvis, los riñones pasan a ubicarse en posición más cefálica. Adquieren su posición definitiva, hacia la 9ª SD, cuando toman contacto con las glándulas suprarrenales. El aparente "ascenso" renal se debe al crecimiento de la región caudal del embrión, que se aleja de los riñones, quedando éstos en una posición aparentemente más cefálica que la original. Según "asciende", el riñón rota cerca de 90° alrededor de su eje mayor. Al principio, cuando está en la pelvis, el hilio renal se halla en posición ventral, pero cuando asciende adquiere una posición ventromedial (Fig. 7-2).

El "ascenso" del riñón se acompaña de cambios en su irrigación. En su posición pelviana, es irrigado por ramas de las arterias ilíacas comunes. Luego estas ramas desaparecen, y pasa a ser irrigado por ramas del extremo distal de la aorta. Al adquirir su posición definitiva, el riñón es irrigado por otras ramas, más cefálicas, de la aorta dorsal. Estas formarán las arterias renales definitivas; la derecha es más larga que la izquierda y frecuentemente se ubica en una posición más craneal.

## Evolución del brote ureteral: la vía urinaria alta

El brote ureteral se elonga, ingresa en el mesénquima metanéfrico y su extremo se expande y forma la ampolla terminal o pelvis renal primitiva (Fig. 7-3). Alrededor de esta se forma el blastema metanefrogénico. La ampolla terminal se bifurca y genera una ampolla polar cefálica y otra caudal quedando una zona delgada, la zona in-

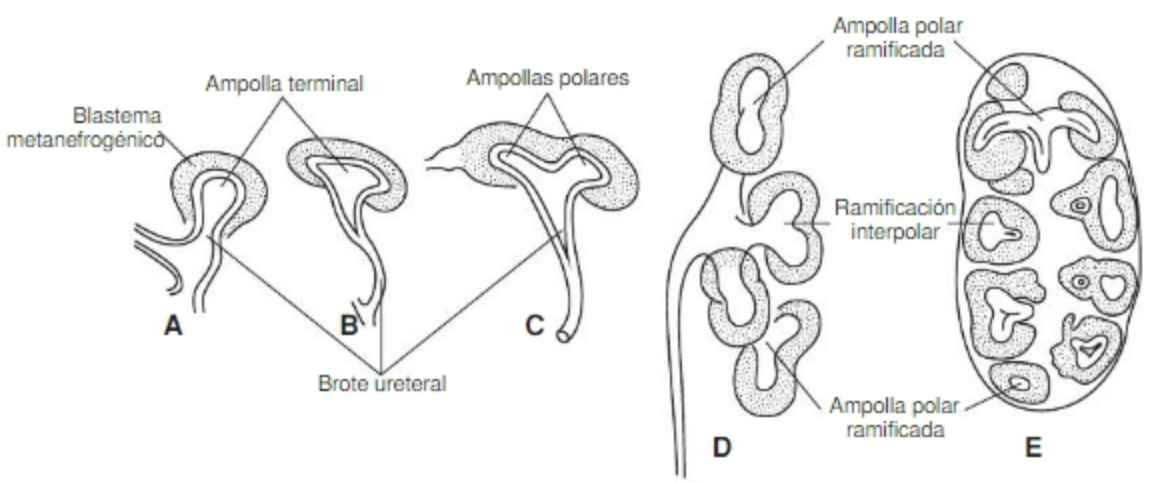


Fig. 7-3. Ramificación del brote ureteral, interacción con metanefros y formación de blastema metanefrogénico durante 5ª y 6ª SD (A: 33 días, B-C: 37 días, D: 41 días, E: 44 días).

Biblioteca Médica Virtual

terpolar, entre ellas. Tanto las ampollas polares como la zona interpolar generan ramificaciones dicotómicas que a continuación se fusionan y forman una única cavidad, la pelvis renal definitiva (primeras 3 a 5 generaciones de ramas). Las siguientes ramificaciones (generaciones 4 a 8), que quedan como ramas de la pelvis renal, también se fusionan y forman los cálices mayores. A partir de éstos se generan ramificaciones que forman los cálices menores, los que dan ramas que corresponden a los túbulos colectores. Así, el brote ureteral genera un conjunto de conductos excretores que incluye los tubos colectores que forman las pirámides renales, los cálices menores, los cálices mayores, la pelvis renal y el uréter, que de-sembo-ca en la vejiga (SC Factores de transcripción, factores de crecimiento y sus receptores y proteínas de la matriz extracelular regulan dinámicamente el patrón de ramificaciones del brote ureteral).

Con respecto al segmento de conducto mesonéfrico cefálico al brote ureteral, en la mujer se atrofia en tanto que en el varón forma parte de las vías espermáticas. El segmento del conducto mesonéfrico, ubicado entre el nacimiento del esbozo de la vesícula seminal y la uretra, forma el conducto eyaculador (véase Capítulo 8).

## Evolución del seno vesicourogenital: la vía urinaria baja

Durante la 4ª SD, confluyen en la cloaca el intestino posterior y los conductos mesonéfricos. Desde la 5ª SD en adelante el tabique urorrectal divide la cloaca en dos senos: el seno vesicourogenital primitivo, ventralmente, y el seno anorrectal, dorsalmente (SC El tabicamiento de la cloaca como resultado de crecimiento diferencial). Cuando el tabicamiento se completa, hacia el final de la 7ª SD, la membrana cloacal también se divide; la región ventral es la membrana uretral y la dorsal es la membrana anal. Poco después estas dos membranas se disgregan. La porción de tabique urorrectal entre ambas membranas persiste y forma el cuerpo perineal (Fig. 7-4).

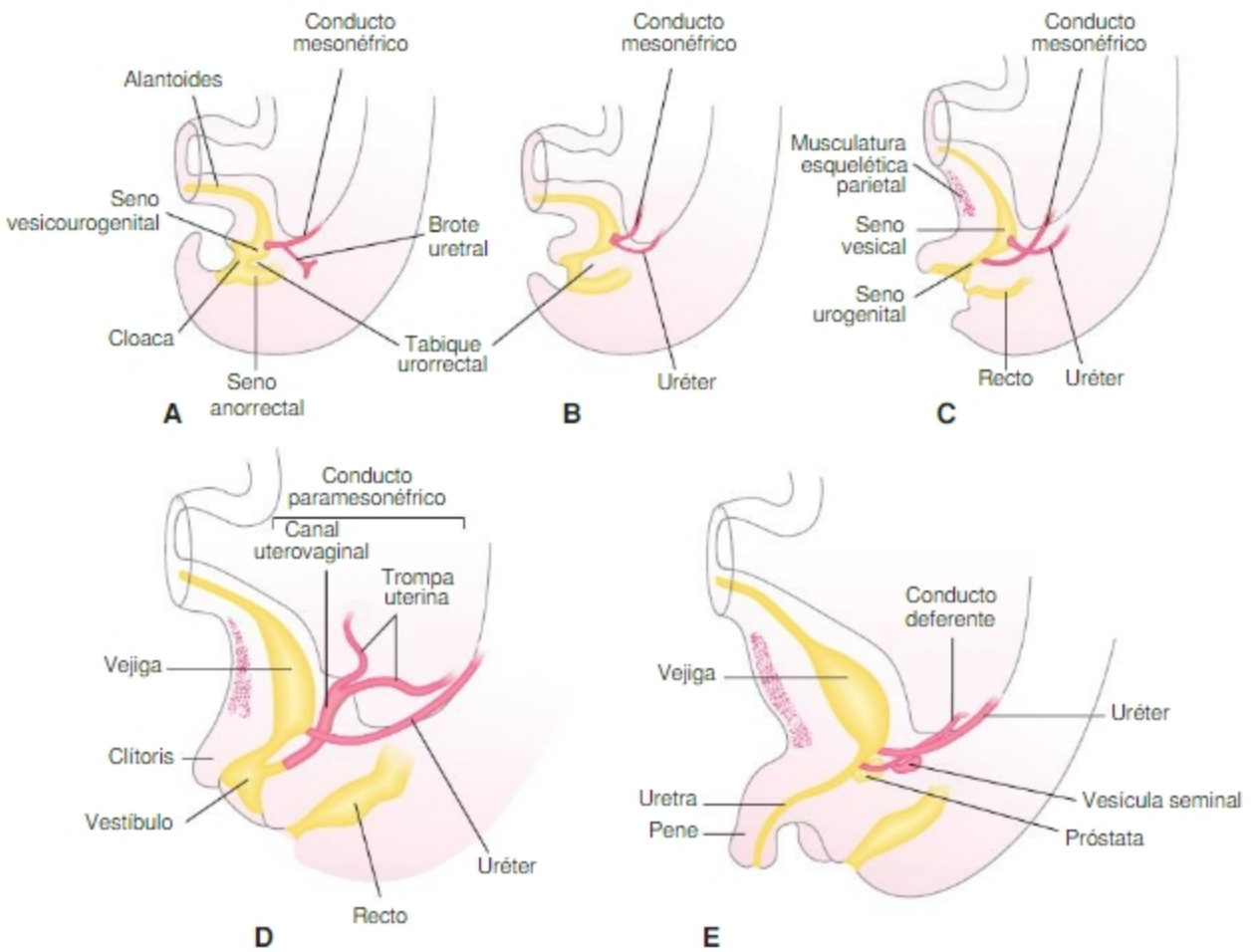


Fig. 7-4. Evolución del seno vesicourogenital desde la 5ª SD (A) hasta el 3er mes (D y E). Se ilustran el tabicamiento definitivo de la cloaca, el cambio de posición de la membrana cloacal debido a la rectificación de la curvatura del embrión y los cambios en las relaciones anatómicas con los conductos genitales internos y sus derivados. Se aprecia también la formación de la pared corporal abdominal infraumbilical y la pared anterior de la vejiga.

Biblioteca Médica Virtual

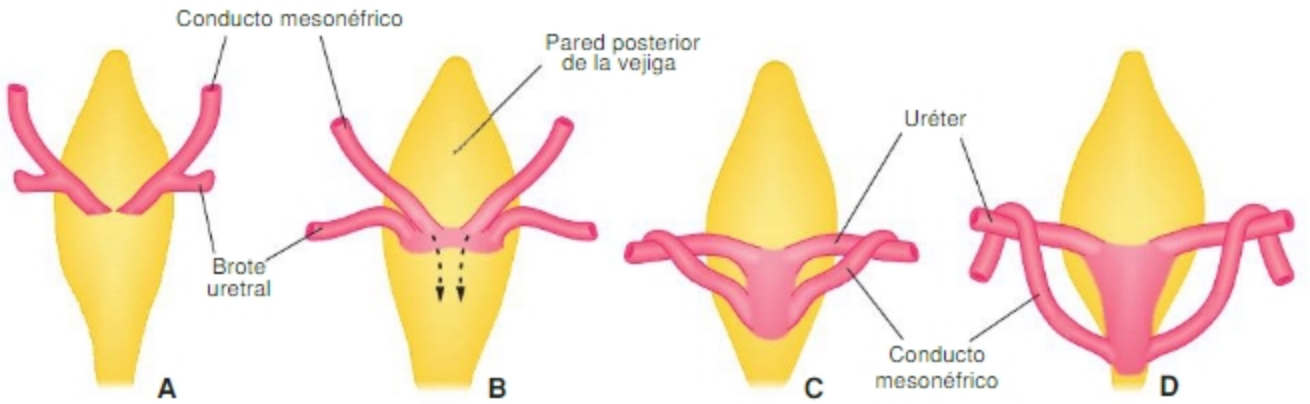


**Fig. 7-5.** Formación del trígono vesical (vista dorsal del seno vesicourogenital). **A.** Inicialmente los conductos mesonéfricos desembocan en la pared posterior del seno vesicourogenital. **B.** Debido a la incorporación del conducto mesonéfrico a la pared del seno vesicourogenital, los conductos mesonéfricos y los brotes ureterales desembocan separadamente. **C-D.** El crecimiento diferencial hace que los conductos mesonéfricos terminen desembocando caudalmente respecto de los brotes ureterales.

El seno vesicourogenital primitivo posee tres regiones. La región cefálica dilatada, el **seno vesical**, originará la mayor parte de la vejiga y se continúa con el alantoides. La porción caudal más estrecha, el **seno urogenital**, se diferencia de modo distinto según el sexo pues, además de estructuras urinarias, origina otras reproductoras (véase Capítulo 8).

La **vejiga definitiva** se origina en su mayor parte a partir del seno vesical. La porción del trígono vesical deriva de las porciones de los conductos mesonéfricos y de los brotes ureterales cercanos al seno vesical. Inicialmente, los brotes ureterales desembocan en los conductos mesonéfricos y los extremos caudales de estos desembocan en el seno vesicourogenital. Durante el desarrollo, el seno vesical y las porciones caudales de los conductos mesonéfricos, e incluso las de los brotes ureterales, crecen diferencialmente, se fusionan y forman una cavidad común amplia, la vejiga definitiva. Este fenómeno suele ser descrito como una incorporación de los conductos mesonéfricos y ureterales a la pared de la vejiga (**Fig. 7-5**; véase **A2D 7-1**). De esta forma, los conductos mesonéfricos y los brotes ureterales terminan desembocando separadamente. Debido al crecimiento diferencial de todas estas estructuras, los primeros desembocan caudalmente y los últimos cefálicamente. Los conductos mesonéfricos desembocan, a ambos lados de la línea media, en la pared dorsal de la porción del seno urogenital que en el varón formará la uretra prostática. Los brotes ureterales desembocan, a ambos lados de la línea media, en la pared dorsal de la vejiga definitiva. Los conductos mesonéfricos y los brotes ureterales forman la porción de vejiga denominada trígono vesical. Los dos pares de conductos mencionados forman los tejidos mediales de la uretra y vejiga comprendidos entre sus cuatro sitios de desembocadura.

La **pared anterior** de la vejiga se forma simultáneamente con la porción medial de la región infraumbilical de la pared abdominal anterior. Ésta se constituye con tejidos conectivos originados en la somatopleura y tejido muscular esquelético que migra desde los miotomos de los somitas. Más profundamente, una mezcla de poblaciones mesenquimáticas de composición similar a la del tabique urorrectal se distribuye ventromedialmente formando el tejido conectivo y la musculatura lisa de la pared vesical. Durante la formación de la pared infraumbilical, el alantoides se elonga, se oblitera y convierte en un cordón fibroso, el **uraco** o **ligamento umbilical medial**, que se extiende desde el vértice de la vejiga hasta el ombligo recorriendo medialmente la pared abdominal infraumbilical. En neonatos y niños la vejiga se halla en el abdomen. Hacia los seis años se introduce en la pelvis mayor y recién en la pubertad se ubica en la pelvis menor.

El **seno urogenital** posee una porción pélvica y una fálica. En el varón, la porción pélvica origina las porciones prostática y membranosa de la uretra; la porción fálica origina, con la participación de los pliegues uretrales, la uretra peniana. En la mujer, la porción pélvica da origen a toda la uretra. La porción más superficial del seno se ensancha en sentido anteroposterior y origina el vestíbulo de la vagina (véase Capítulo 8).

AUTOEVALUACIÓN

Biblioteca Médica Virtual

# HISTOGÉNESIS

## Riñón

En la morfogénesis e histogénesis del riñón participan interacciones epitelio-mesenquimáticas (**I e-m**) entre el epitelio del brote ureteral y el mesénquima metanefrogénico (SC La composición celular compleja del esbozo renal y la regulación del balance proliferación/sobrevida/muerte celular programada. Factores de crecimiento y proteínas proapoptóticas y antiapoptóticas). El riñón maduro posee un parénquima epitelial y un estroma de tejido conectivo. El parénquima está formado por nefrones y un sistema tubular excretor. Los nefrones derivan del blastema metanefrogénico; están compuestos por un corpúsculo renal y un túbulo con varias regiones diferentes. El corpúsculo renal está formado por una cápsula epitelial de doble pared (cápsula glomerular) que rodea a un ovillo capilar o glomérulo. El glomérulo capilar está recubierto por la pared interna de la cápsula glomerular (de Bowman) que forma un mesangio con un tejido conectivo especial con células denominadas mesangiales. La cápsula glomerular se continúa con un túbulo que posee varias regiones: túbulo proximal, asa de Henle y túbulo distal. Cada túbulo distal continúa con un tubo colector (sistema excretor) cuyo epitelio deriva del brote ureteral. Varios de estos desembocan en otros similares de mayor calibre que desembocan en cálices menores. Estos desembocan en cálices mayores que, a su vez, lo hacen en la pelvis renal. A la pelvis renal sigue el uréter que llega hasta la vejiga. Todas estas estructuras epiteliales (el parénquima) están inmersas en una trama de tejido conectivo que forma el estroma y deriva del mesénquima metanéfrico. Para detalles sobre la estructura del riñón, consultar textos de Histología.

La histogénesis renal se inicia con la determinación del mesénquima metanéfrico (SC La constitución del esbozo renal requiere una sucesión de interacciones celulares; SC Una red de vías de señalización regula la formación del brote ureteral y la constitución del blastema metanefrogénico). A continuación, este induce la formación del brote ureteral a partir del epitelio del conducto mesonéfrico (SC El mesénquima metanéfrico participa en la determinación y formación del brote ureteral a partir del conducto mesonéfrico). El brote crece y se introduce en el mesénquima metanéfrico y, actuando permisivamente, promueve una transición mesenquimático-epitelial constituyéndose así el blastema metanefrogénico.

### Histogénesis del sistema colector

La formación del brote ureteral comienza como un engrosamiento del epitelio del conducto mesonéfrico adyacente al metanefros. Luego, debido a cambios de forma celular, intercalación de células, proliferación y migración celular, el brote ureteral crece hacia el metanefros.

En el brote ureteral en crecimiento, se diferencian dos poblaciones celulares: a) la del extremo terminal o ampolla que se mantiene como población de células troncales del sistema colector gracias a interacciones epitelio-mesenquimáticas y b) la del tallo que, interactuando con el estroma en diferenciación, se estabiliza, se diferencia y crece longitudinalmente mediante divisiones celulares espacialmente orientadas.

Cuando el brote ureteral, y cada una de sus ramas, se bifurcan, las células de la región terminal o ampolla se segregan en dos poblaciones que inician el desarrollo de dos nuevas ramas. Así, las células del extremo se mantienen como población de células troncales, precursoras de nuevos brotes, en tanto que las del tallo se diferencian y no generan ramificaciones laterales.

Hasta la 7ª SD, las primeras generaciones de ramas del brote ureteral se fusionan y forman la pelvis renal y los cálices mayores y menores (véase Fig. 7-3; Figs. 7-6.A y 7-7). Entre la 7ª y 14ª SD se inicia la fase nefronogénica en la que las ampollas terminales promueven la formación de vesículas nefronogénicas en el blastema metanefrogénico (véase Histogénesis del nefrón). Cada ampolla promueve la formación de una vesícula en el mesénquima adyacente. Cuando la ampolla se bifurca, una de las ramas queda en relación con la vesícula previamente formada (rama vieja) y la otra (rama nueva) induce la formación de una nueva vesícula nefronogénica (Fig. 7-6.B).

En la 14ª SD comienza la formación de arcadas de nefrones. Las ampollas ya no se ramifican sino que, en forma sucesiva, promueven la formación de varias vesículas que se unen al sistema colector mediante un único conducto conector, el del nefrón más joven (Fig. 7-6.C y E). Así se forman arcadas en las que desembocan de 4 a 7 nefrones.

Desde la 20ª SD, en el tiempo que transcurre entre la formación de dos vesículas nefronogénicas sucesivas, el tallo crece longitudinalmente. Este hecho lleva a que los nefrones queden conectados directamente al tallo (que se transforma así en un tubo colector) (Figs. 7-6.D-E y Fig. 7-8). Este proceso continúa hasta la 36ª SD y permite la formación de 4 a 7 nefrones por tubo colector.

Los túbulos colectores terminalmente diferenciados poseen dos tipos celulares intercalados: a) las **células principales** encargadas de la concentración de orina por medio del transporte de $Na^+$ y la absorción de agua y b) las **células intercaladas** que regulan el estado ácido-base; de éstas existen tres tipos –A, B y no A no B– definidos por el tipo de proteínas transportadoras que expresan. La diferenciación de los túbulos colectores se inicia en la región medular y progresa hacia la periferia. Durante el desarrollo posnatal, se producen cambios en la composición celular de los túbulos colectores que se

Biblioteca Médica Virtual

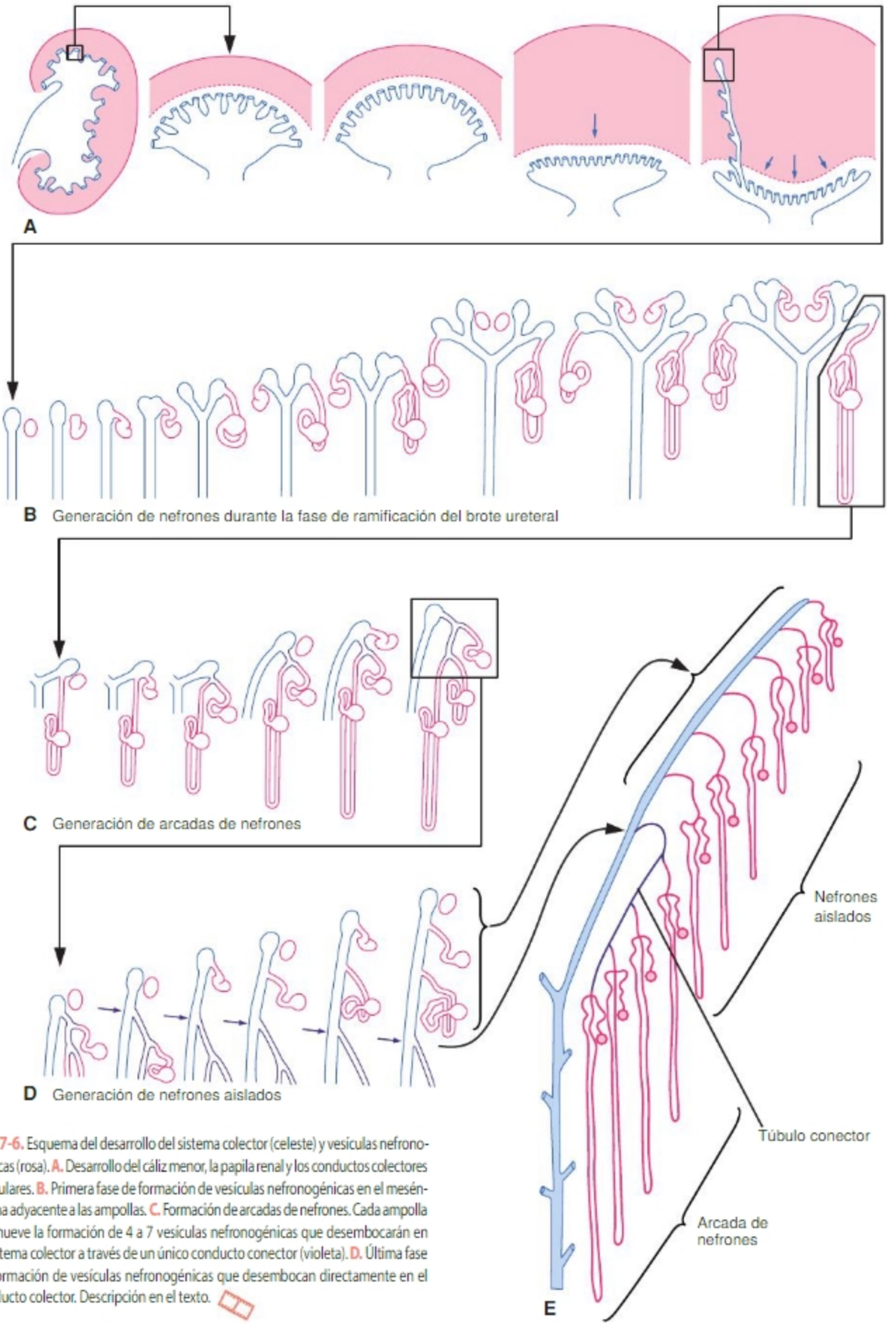


**Fig. 7-6.** Esquema del desarrollo del sistema colector (celeste) y vesículas nefronogénicas (rosa). **A.** Desarrollo del cáliz menor, la papila renal y los conductos colectores medulares. **B.** Primera fase de formación de vesículas nefronogénicas en el mesénquima adyacente a las ampollas. **C.** Formación de arcadas de nefrones. Cada ampolla promueve la formación de 4 a 7 vesículas nefronogénicas que desembocarán en el sistema colector a través de un único conducto conector (violeta). **D.** Última fase de formación de vesículas nefronogénicas que desembocan directamente en el conducto colector. Descripción en el texto.

Biblioteca Médica Virtual

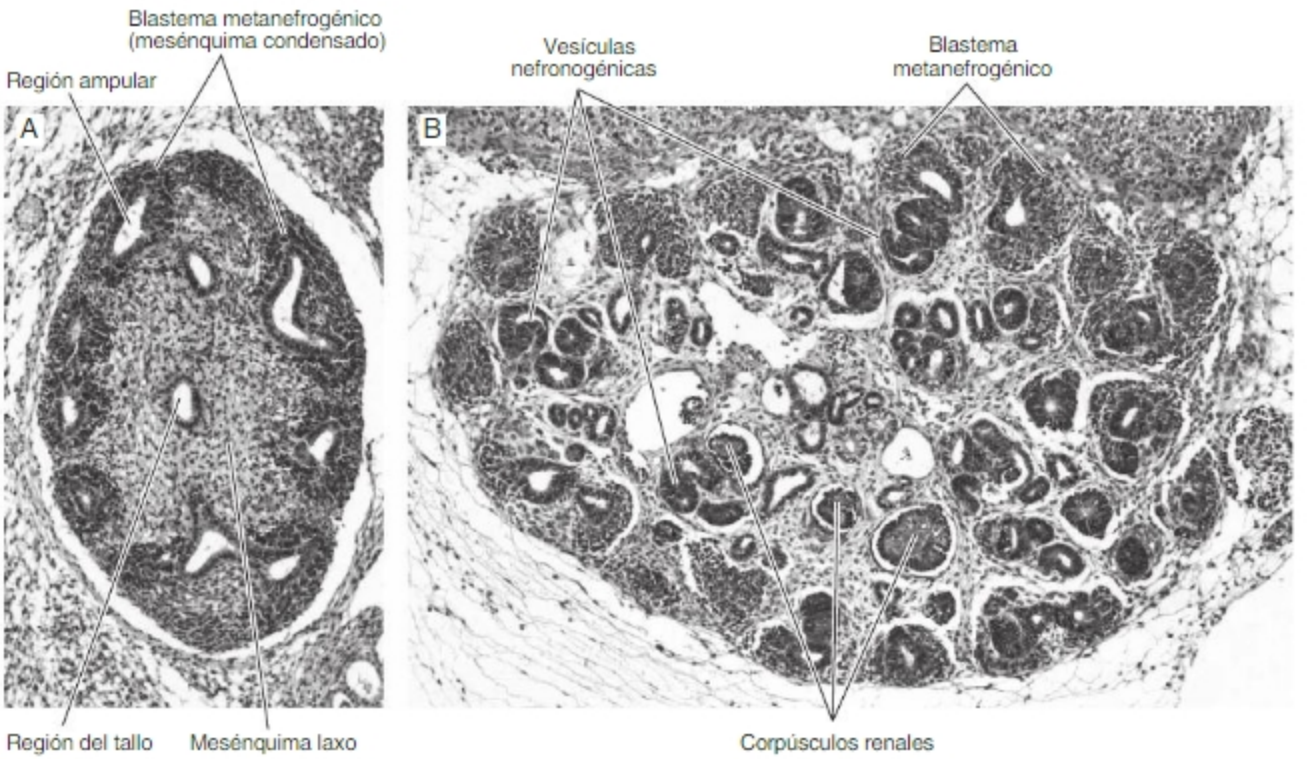


**Fig. 7-7.** Microfotografías de riñón de fines de 6ª SD (A) y 8ª SD (B). **A.** Corte parasagital. En la zona central, de mesénquima laxo, se ubican los tallos (ramas del brote ureteral). En la periferia se hallan las ampollas rodeadas por mesénquima condensado (blastema metanefrogénico). **B.** Corte transversal. Las ramificaciones han aumentado en número y tamaño. Se observa un gradiente centrífugo de diferenciación de las vesículas nefronogénicas. Las centrales ya originaron corpúsculos renales; en su entorno se observan vesículas en forma de "coma" y en la región periférica las ramificaciones están en contacto con blastema metanefrogénico. Fotografías reproducidas con autorización de Dra. M. Rapacioli.

deben a los cambios en la composición de electrolitos y el pH del filtrado glomerular; se sabe que participa la vía de señalización Notch. En la zona de los cálices y la pelvis renal, se diferencia el epitelio de transición (véase Seno vesicourogenital y vía urinaria baja).

## Histogénesis del nefrón

Las células del blastema metanefrogénico se disponen como un casquete de células epitelioides polarizadas en torno al extremo de crecimiento del brote ureteral y de cada una de sus ramificaciones (Fig. 7-9). Los cúmulos epitelioides del blastema metanefrogénico sufren una transición epitelio-mesenquimática. Las células adquieren una superficie apical (el cúmulo celular se cavita) y una superficie basal (forman una membrana basal), desarrollan complejos de unión y se unen fuertemente entre sí. Así se forman las vesículas nefronogénicas. Las células de estas vesículas proliferan en su porción cercana al brote ureteral, degradan la membrana basal que las separa de este y se intercalan con el epitelio del brote ureteral. Esto lleva a la fusión de ambos epitelios y a la formación del túbulo conector. Después, las vesículas nefronogénicas modifican su forma debido a cambios de forma celular y a proliferación celular diferencial, toman forma de "coma" y luego de "S" (Figs. 7-9.A y 7-10); a continuación, crecen en longitud y se modelan formando las diferentes regiones del nefrón.

El establecimiento del eje próximo-distal del nefrón depende de un gradiente de señales provenientes del extremo del brote ureteral. Más de 100 proteínas se expresan asimétricamente en los cúmulos epitelioides y en las vesículas nefronogénicas. Una vez establecida la polaridad comienza la diferenciación de cada uno de sus segmentos. La designación próximo-distal alude al modo como circula el líquido en el nefrón.

El **extremo proximal** de cada nefrón da origen a la cápsula glomerular. En dicha región se diferencian dos regiones: una hoja parietal (externa), formada por células planas, y una hoja visceral (interna), formada por células cuboideas precursoras de podocitos (véase Fig. 7-10; y Fig. 7-11). Las células de la hoja visceral (futuros podocitos) secretan factores angiogénicos (VEGF-A, VEGF-C, angiopoyetina-1, y efrina-B2) que promueven la formación de un asa capilar a partir de angioblastos del mesénquima adyacente. Los capilares formados secretan sustancias

Biblioteca Médica Virtual

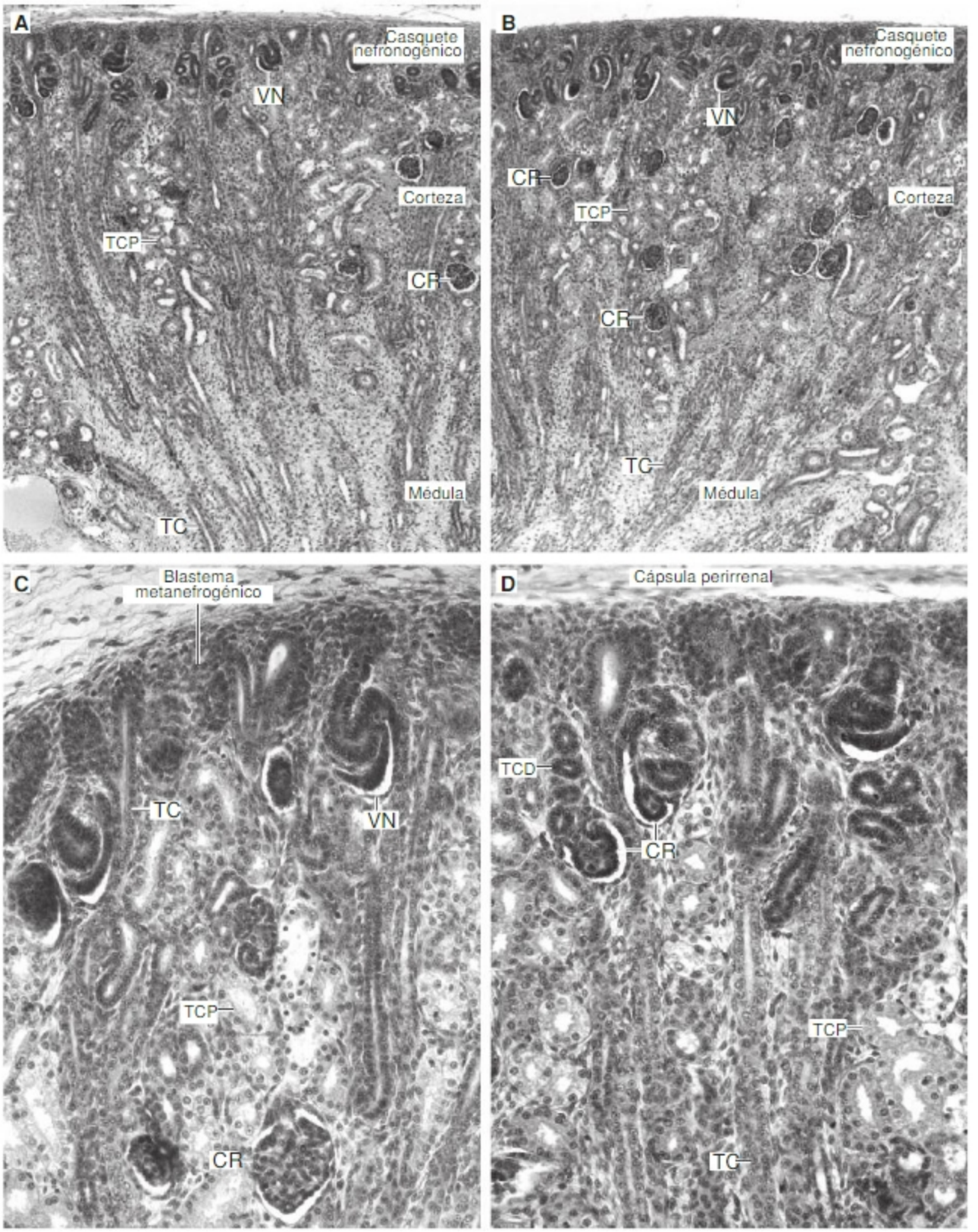


**Fig. 7-8.** Riñón fetal de ratón. **A-B.** Vista panorámica. Se observan las regiones cortical y medular en desarrollo. Debido al desarrollo centrífugo, existe un gradiente de diferenciación desde la región central (medular) a la periférica (cortical). En la región medular predominan los túbulos colectores cortados longitudinalmente entremezclados con túbulos, con diversas incisiones, pertenecientes al nefrón. **C-D.** Detalle de la región periférica (cortical). En la zona profunda existen corpúsculos renales y túbulos en diferenciación más avanzada. En la región superficial, periférica o subcapsular, aún existe una región de blastema metanefrogénico y vesículas nefronogénicas en diferentes estados de diferenciación. Se recomienda analizar los cortes histológicos en relación con los esquemas de las figuras 7-6 y 7-12. CR: corpúsculo renal; TC: túbulo colector; TCD: túbulo contorneado distal; TCP: túbulo contorneado proximal; VN: vesícula nefronogénica. Fotografías reproducidas con autorización de Dra. M. Rapacioli.

Biblioteca Médica Virtual

(PDGF-B) que reclutan y promueven la diferenciación de células mesangiales. El asa capilar inicial por medio de procesos de brotación e intususcepción, acompañados por proliferación del mesangio, genera una malla glomerular dentro de la cápsula glomerular en formación (Fig. 7-12). A partir de vasos vecinos a la cápsula glomerular se diferencian las arteriolas aferente y eferente que se continúan con los capilares glomerulares.

La **porción media** de la vesícula nefronogénica realiza un intenso proceso de proliferación, elongación y plegamientos y se diferencia en túbulo contorneado proximal y asa de Henle. La zona más proximal de la porción media queda en la corteza renal y origina el túbulo contorneado proximal; la zona intermedia forma el asa de Henle cuyas ramas se alargan en la médula; la zona distal queda en contacto con el polo vascular del corpúsculo renal y se diferencia en mácula densa. El asa de Henle de los nefrones corticales y yuxtamedulares evolucionan diferentemente. La formación del asa se inicia con la proliferación de los túbulos proximal y distal, que llevan a la formación de las porciones descendente y ascendente, respectivamente. En una segunda etapa, en la porción descendente se diferencian el túbulo recto proximal y la porción delgada descendente del asa que

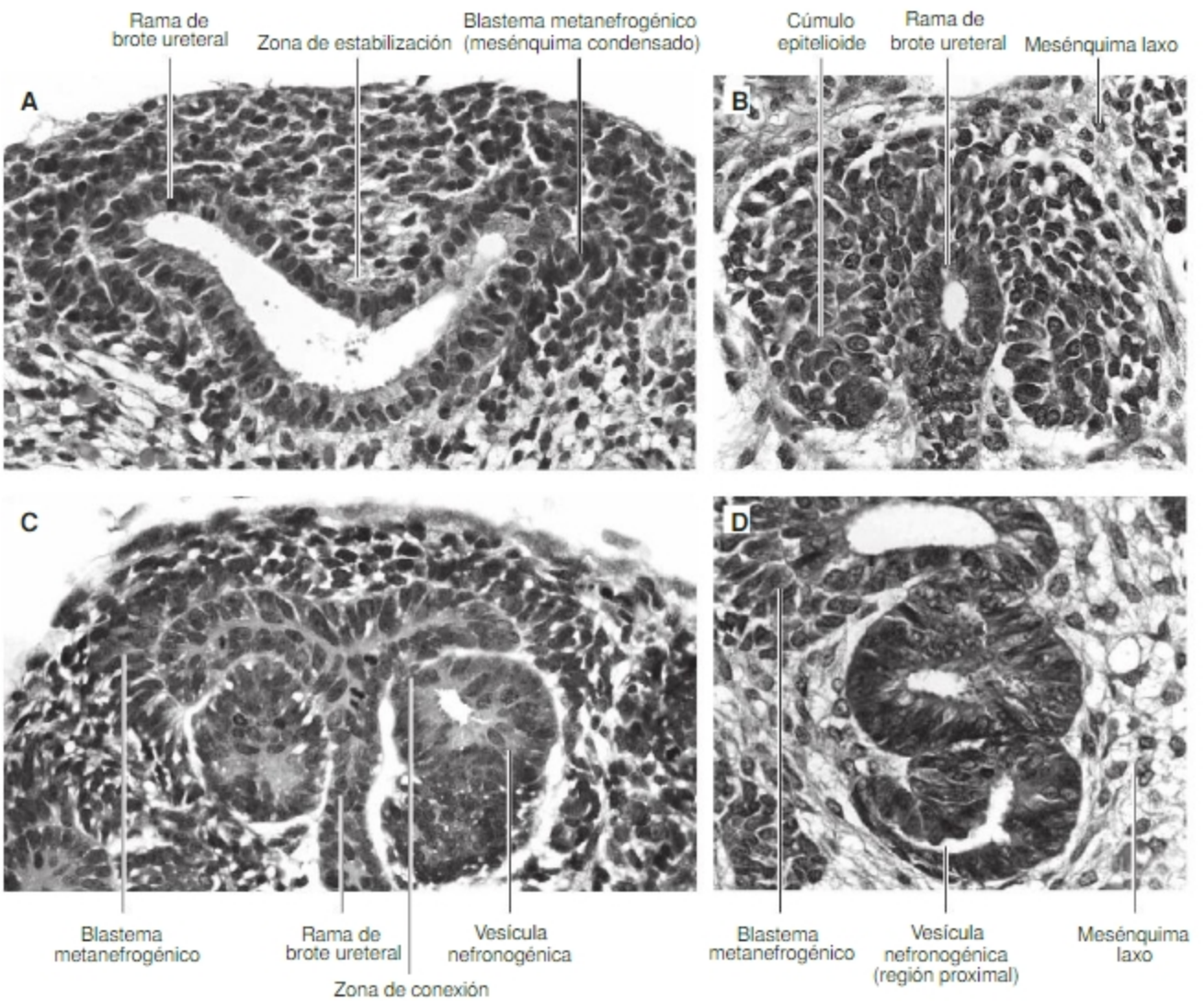


**Fig. 7-9. A.** Ramificación dicotómica del brote ureteral correspondiente a las primeras generaciones. El epitelio de la zona de la bifuración interactúa con el estroma en diferenciación y se estabiliza. En los extremos, las ampollas interactúan con el blastema metanefrogénico y prosiguen el desarrollo de nuevas ramificaciones. Embrión humano 6ª SD. **B.** Ampolla terminal de rama del brote ureteral rodeada de células del blastema metanefrogénico. En las regiones laterales del blastema se formaron cúmulos epitelioides que originarán vesículas nefronogénicas. **C.** Rama del brote ureteral bifurcada interactuando con vesículas nefronogénicas cavitadas. **D.** Vesícula nefronogénica con forma de "coma". La región proximal comienza la diferenciación de hojas parietal y visceral de la cápsula glomerular. **B-D.** Embrión humano 8ª SD. Fotografías reproducidas con autorización de Dra. M. Rapacioli.

Biblioteca Médica Virtual

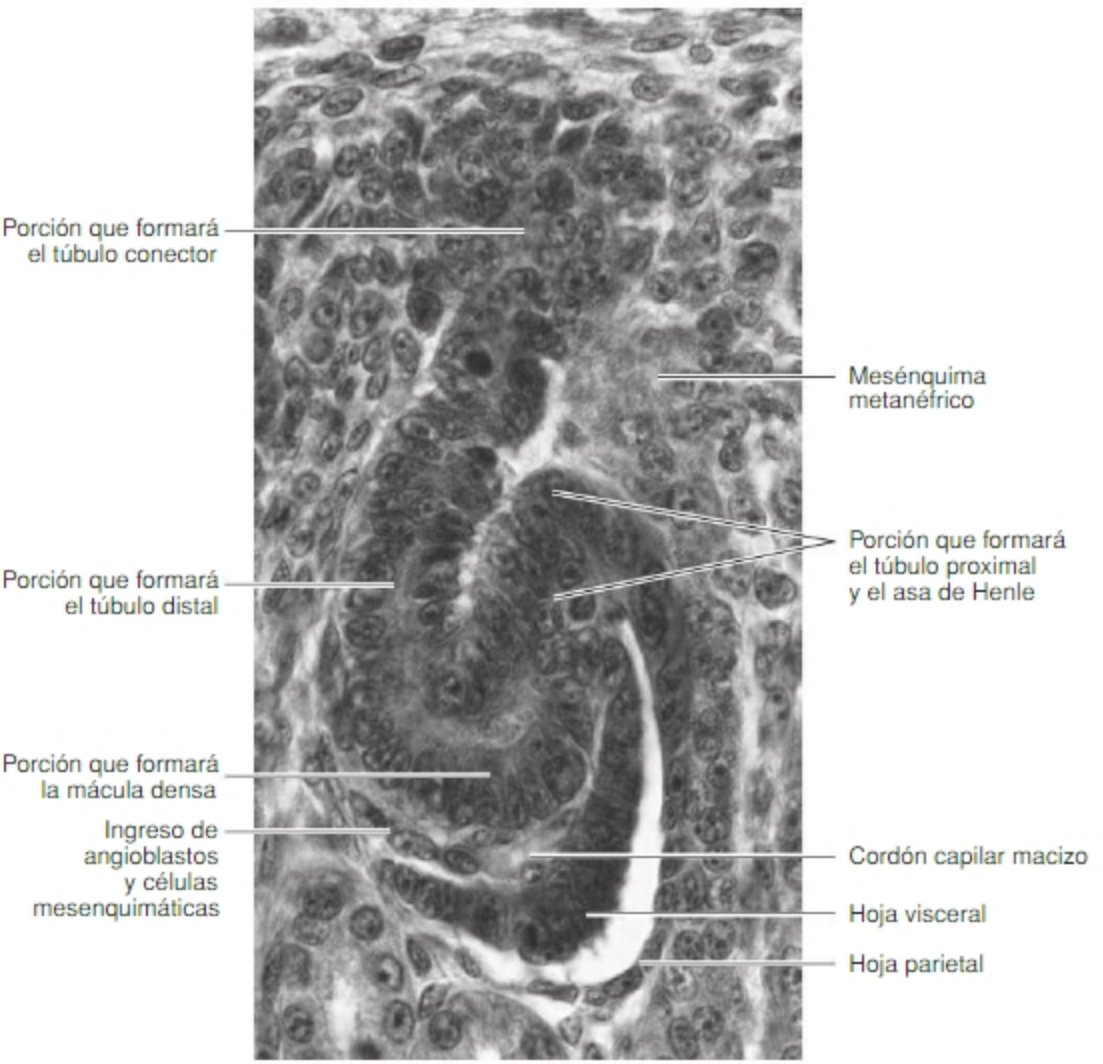


**Fig. 7-10.** Vesícula nefronogénica con forma de "S". En el extremo proximal (correspondiente al futuro corpúsculo renal) se distinguen las hojas parietal (delgada) y visceral (gruesa) de la cápsula glomerular. Las células de la hoja visceral interactúan con células mesenquimáticas hemoangiogénicas que ingresan desde el metanefros y forman el asa capilar glomerular. Estas células generan señales que luego reclutan a las células del mesangio. Se indican las diversas regiones de la vesícula nefronogénica que darán origen a las diferentes porciones del nefrón definitivo. Fotografías reproducidas con autorización de Dra. M. Rapacioli.

se continúa luego de la porción curva del asa con el tubo recto distal ascendente (Fig. 7-13).

El **extremo distal** de la vesícula renal con forma de "S" posee células que proliferan, el tubo se elonga y forma el **tubo contorneado distal**.

Mientras ocurren estos cambios morfogenéticos, se produce la citodiferenciación en los diferentes segmentos. En términos generales, se diferencian primero las células del túbulo proximal, luego las del segmento descendente delgado del asa de Henle y por último las del segmento delgado ascendente y las del túbulo distal. En el túbulo conector, considerado en la actualidad de origen metanéfrico, existen también células intercaladas, de modo que comparte características con el túbulo colector.

## *Diferenciación del corpúsculo renal*

El corpúsculo renal está formado por la cápsula glomerular y el glomérulo capilar (véase Figs. 7-12). La diferenciación del corpúsculo renal requiere el desarrollo de los capilares glomerulares, la membrana basal glomerular, los podocitos, las células mesangiales y las células planas de la hoja parietal. En el inicio, angioblastos y mesangioblastos ingresan en la hendidura de la vesícula con forma de "coma" y "S". Los **capilares** neoformados organizan una fina lámina basal en la interface con la lámina basal de los precursores de podocitos. Al principio, las células angiogénicas forman un cordón macizo de células poliédricas; después, algunas células internas sufren apoptosis y las restantes se aplanan y forman un asa capilar. Las células adquieren fenestraciones con diafragmas

Biblioteca Médica Virtual

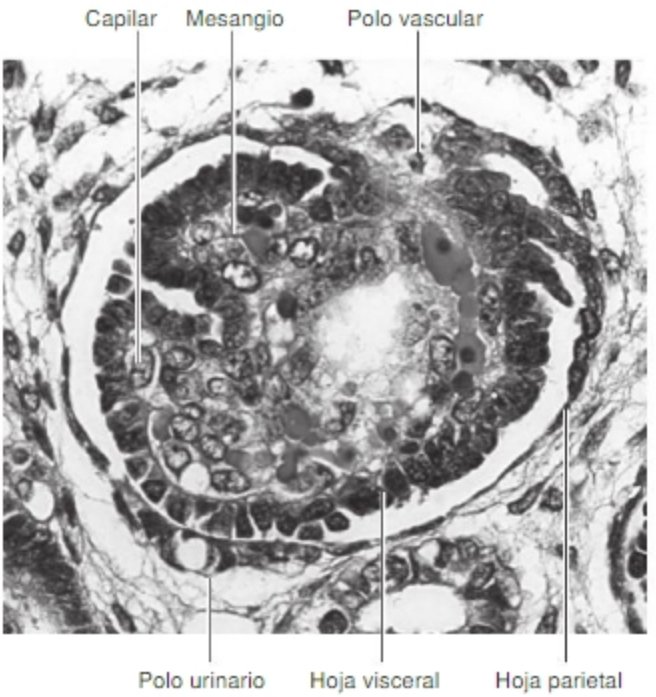


**Fig. 7-11.** Corpúsculo renal en diferenciación. Las células del mesangio ingresan a través del polo vascular. El mesangio en proliferación promueve fenómenos de intususcepción en el asa capilar. La hoja visceral está formada por células cúbicas precursoras de podocitos adaptadas, por fenómenos de adhesividad, a la superficie del endotelio capilar. La hoja parietal está formada por células planas. Fotografías reproducidas con autorización de Dra. M. Rapacioli.

que desaparecen durante la diferenciación glomerular. Los diafragmas regularían el filtrado glomerular hasta que se organice la membrana basal glomerular. Simultáneamente, las **células mesangiales** promueven fenómenos de intususcepción en el asa capilar que llevan a la formación del lecho capilar que forma el ovillo glomerular. Los **podocitos**, al principio, forman un epitelio cúbico simple (véase Figs. 7-11); luego aumentan su adhesividad por los capilares, se aplanan y adaptan a la forma de los capilares en crecimiento. En esta etapa comienzan a formar los pedicelos. Este proceso resultaría de la formación de prolongaciones que mantendrían una alta fuerza de adhesión a la membrana basal en tanto que el cuerpo celular perdería dicha adhesividad quedando entonces como un cuerpo suprayacente a los pedicelos. Los pedicelos forman luego las hendiduras o diafragmas de filtración. Durante la diferenciación ulterior, las células endoteliales y los podocitos expresan las moléculas de superficie celular que participan de la diferenciación de la membrana de filtración glomerular. La maduración de la **membrana basal glomerular** implica el depósito de laminina y colágeno, con un patrón que se modifica durante el desarrollo, y el depósito de entactina, proteoglucanos de heparán sulfato y agrina. Al principio, los capilares y podocitos tiene sus propias láminas basales; posteriormente, la lámina basal correspondiente a los pedicelos se engruesa y ambas láminas basales se fusionan. Cuando el glomérulo madura, la red de capilares se hace más amplia y las células mesangiales proliferan y adquieren forma estrellada.

## Vía urinaria alta

El epitelio estratificado de transición, o urotelio, de la vía urinaria alta (cálices, pelvis renal y uréter) deriva del brote ureteral. Al igual que algunas regiones delgadas del tubo digestivo, el brote ureteral pasa por una fase de cordón epitelial macizo que ulteriormente se recanaliza y adquiere características de urotelio (Fig. 7-14).

Los tejidos conectivo y muscular de dichas estructuras se originan a partir del mesodermo mesonéfrico. Componentes histológicos importantes son las neuronas parasimpáticas que provienen de las crestas neurales y que integran los plexos autónomos que controlan el peristaltismo de estas vías.

## Seno vesicourogenital y vía urinaria baja

El epitelio del seno vesicourogenital es inicialmente endodérmico ya que deriva en su totalidad de la cloaca, en tanto que el mesénquima deriva, en su mayor parte, del tabique urorrectal (Fig. 7-15). Este es de origen mesenquimático, pero su origen exacto es difícil de precisar ya que deriva de una zona de mezcla de mesodermos. A su vez, su porción más superficial está rodeada por un mesénquima que se origina por ingreso de células ectodérmicas de la cresta ventral ectodérmica. Los epitelios de la vejiga y la uretra son, en su mayor parte, endodérmicos. El epitelio del seno urogenital expresa receptores a andrógenos y, en consecuencia, sufre un proceso de diferenciación distinto en embriones masculinos y femeninos. Tanto el epitelio de la vejiga como el de la próstata y el de la uretra derivan en su mayor parte del endodermo del seno vesicourogenital. Sin embargo, la porción de epitelio ubicada entre las cuatro desembocaduras de los dos conductos eyaculadores y los dos uréteres, deriva de los conductos mesonéfricos y los brotes ureterales. Según algunos autores, esta región también posee epitelio endodérmico debido a que el primitivo epitelio de origen mesodérmico es reemplazado por el epitelio del seno urogenital que posee mayor capacidad expansiva sobre el mesénquima.

Hasta la 6ª SD, el epitelio del seno vesicourogenital es cuboideo a cilíndrico simple. Entre la 6ª y la 9ª SD, se hace biestratificado o triestatificado (véase Fig. 7-15) y, desde la 9ª SD, el epitelio comienza a engrosarse. En la 12ª SD adquiere características histológicas de urotelio que se definen ultraestructuralmente recién en la 21ª SD. La superficie apical de las células superficiales, de forma general convexa, exhibe dos diferenciaciones ultraestructurales típicas: a) una densa red submembranosa de filamentos intermedios de citoqueratina y b) cúmulos de proteínas en

Biblioteca Médica Virtual

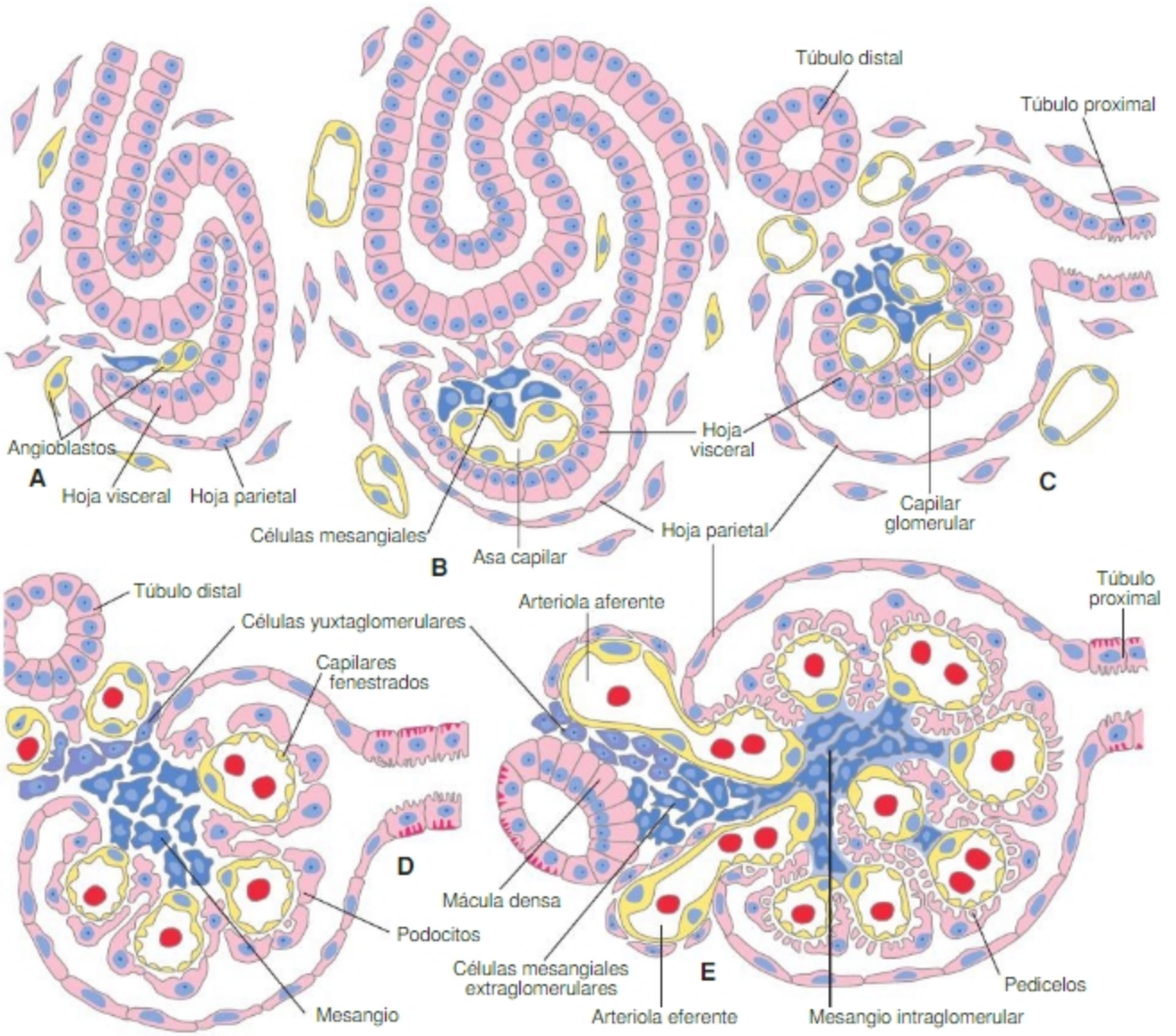


**Fig. 7-12.** Histogénesis del corpúsculo renal. **A.** Vesícula nefronogénica con forma de "S". Las células de la región proximal se diferencian en una hoja parietal (células planas) y una visceral (células cuboideas). Ingresan angioblastos que forman un cordón macizo y células mesenquimáticas precursoras del mesangio. **B.** La vesícula nefronogénica se elonga. En la concavidad de la zona proximal, precursora de la cápsula glomerular, el cordón de angioblastos se cavita y forma el asa capilar. Las células mesangiales proliferan y comienza el proceso de intususcepción. **C.** Se forma la malla capilar glomerular, el mesangio prolifera, los podocitos se adaptan a los capilares. Comienza la citodiferenciación del túbulo contorneado proximal. La zona más distal de la porción media del futuro nefrón mantiene su relación con el corpúsculo renal. **D.** En el corpúsculo renal los podocitos forman pedicelos, los capilares se fenestran y el mesangio prolifera. En el polo vascular se observan células yuxtaglomerulares. **E.** Estado de diferenciación terminal. En el corpúsculo renal los podocitos poseen pedicelos, el mesangio intraglomerular presenta células diferenciadas en una matriz mesangial. En el polo vascular se observa el aparato yuxtaglomerular, formado por las arteriolas aferente y eferente, la mácula densa y el mesangio extraglomerular. Para simplificar el esquema, no se han representado las láminas basales de los diferentes tipos de epitelio que forman el corpúsculo renal. Modificado de Netter (The Netter colection of Medical Illustratons - Ureters and Urinary Bladder, 1975).

forma de placas en la membrana apical. Las placas proteicas son estructuras semicristalinas de disposición hexagonal compuestas por proteínas integrales de membrana denominadas uroplaquinas. Estas placas se ubican preferentemente en la monocapa externa de la membrana, haciendo muy notable la asimetría de ésta. Se considera que las placas dan origen a las numerosas vesículas fusiformes que se forman debajo de la membrana. Las placas estarían insertas en la membrana o formarían depresiones o vesículas hacia el citoplasma durante el ciclo distensión-contracción de la vejiga. Estas diferenciaciones ultraestructurales estabilizan la membrana durante las grandes modificaciones en extensión que sufre el epitelio durante la distensión y relajación de la pared vesical con sus consiguientes variaciones del volumen interno del órgano.

La diferenciación de la capa muscular progresa de cefálico a caudal. Las primeras células musculares aparecen en la 8ª SD, se visualizan fascículos en la 12ª SD y

Biblioteca Médica Virtual

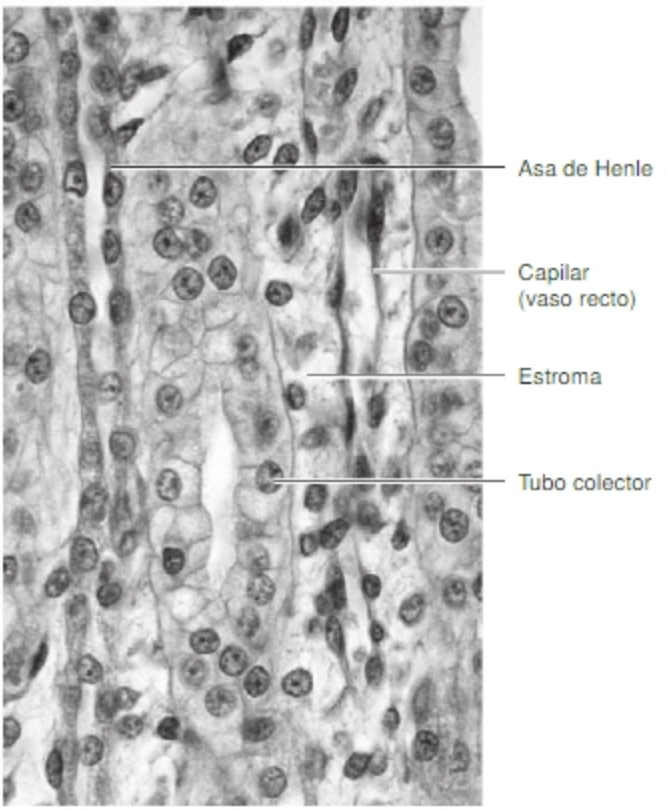


**Fig. 7-13.** Elementos típicos de la región medular. Se observan conductos colectores de epitelio cúbico. En el estroma de mesénquima laxo entre los tubos colectores se ubican los capilares (vasa recta) y asas de Henle que corren en paralelo con los tubos colectores. Embrión de mamífero equivalente a embrión humano de 20ª SD. Fotografías reproducidas con autorización de Dra. M. Rapacioli.

se observa una capa muscular bien desarrollada en la 16ª SD. La diferenciación del mesénquima estaría espacial y temporalmente regulada mediante señales difusibles producidas por el urotelio en diferenciación. El epitelio secreta señales que en concentraciones elevadas inhiben la diferenciación de células musculares y en concentraciones bajas la promueve. Es difícil precisar el origen embrionario específico de las capas de la vejiga y la uretra, ya que derivan del mesénquima de la zona de transición correspondiente al tabique urorrectal. Este mesénquima también origina los diferentes planos de tejidos conectivos de la región anatómica denominada periné.

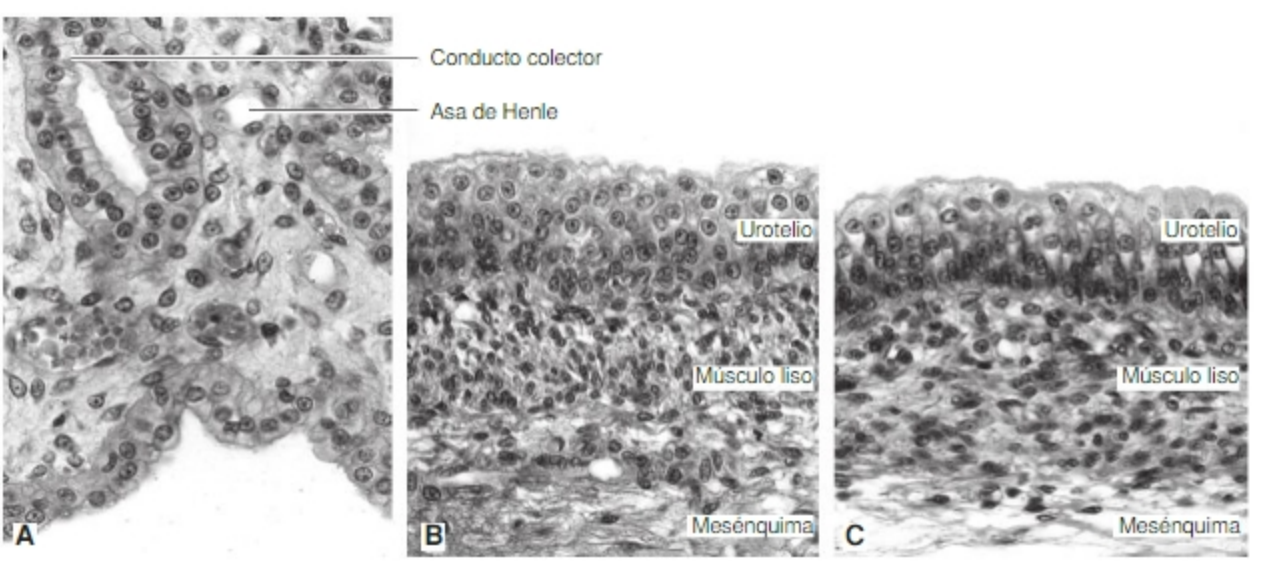


**Fig. 7-14. A.** Papila renal. Los conductos colectores (de Bellini) presentan células cilíndricas. Se observan cortes del asa de Henle. **B-C.** Pared de la pelvis renal y del uréter, respectivamente. En ambos casos se observa el urotelio (epitelio de transición) en diferenciación, rodeado del mesénquima que ha iniciado su diferenciación en tejido muscular liso. Embrión de mamífero equivalente a embrión humano de 20ª SD. Fotografías reproducidas con autorización de Dra. M. Rapacioli.

Biblioteca Médica Virtual

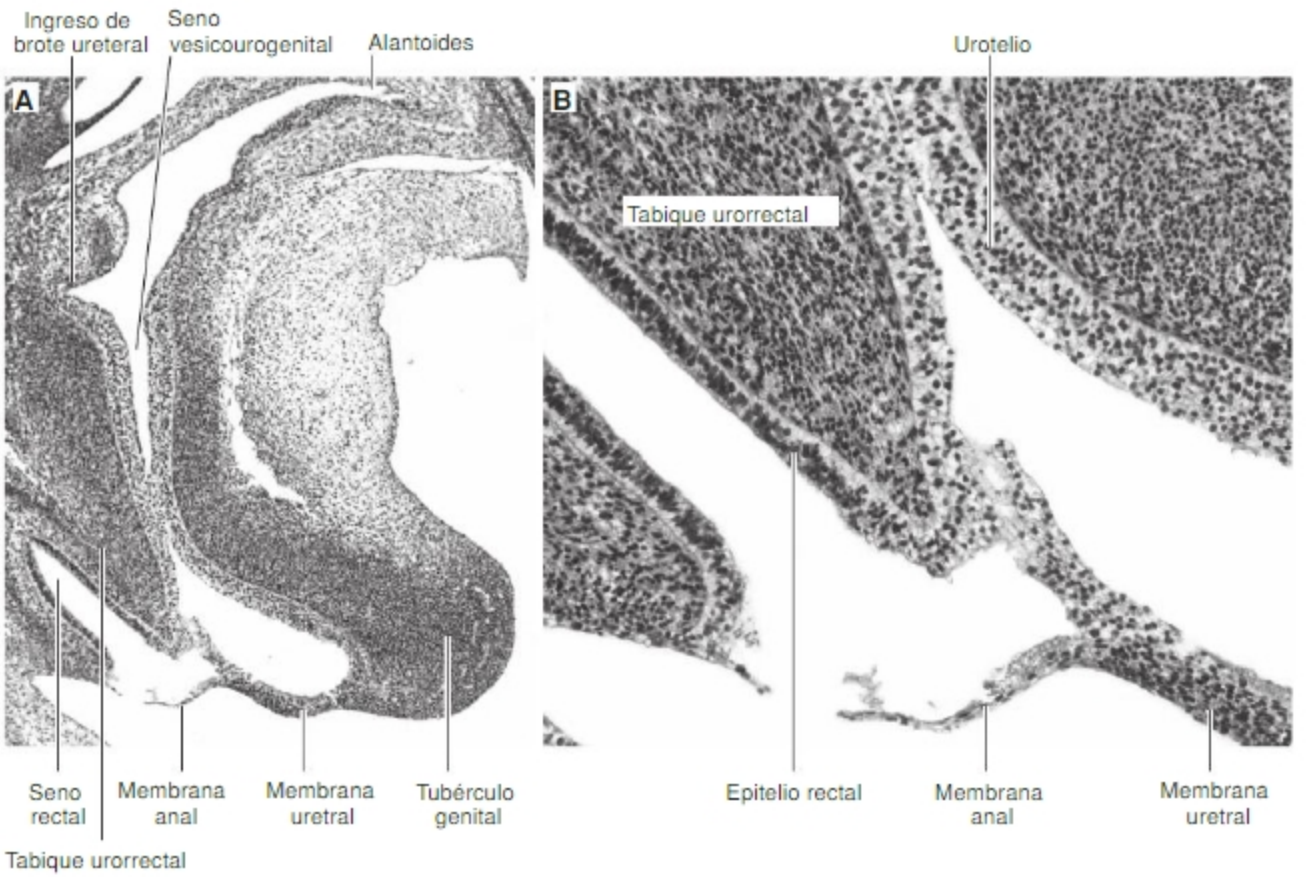


**Fig. 7-15. A.** Corte parasagital de embrión de fines de la 7ª SD. Está finalizando el tabicamiento de la cloaca. En su porción ventral se ha formado el seno vesicourogenital que termina en la membrana uretral en la superficie ventral del tubérculo genital. Su porción dorsal se ha transformado en el seno rectal que termina en la membrana anal. Ambas cavidades se hallan separadas por una banda de mesénquima denso correspondiente al tabique urorrectal. B. Detalle de la estructura del tabique urorrectal, la diferenciación del epitelio rectal, del urotelio y de la estructura de la membrana uretral. La membrana anal se halla en proceso de involución. Fotografías reproducidas con autorización de Dra. M. Rapacioli.

## AUTOEVALUACIÓN

# Sección 2: Alteraciones del desarrollo del aparato excretor

## Clasificación

Las anomalías del desarrollo del aparato excretor abarcan una diversidad de alteraciones que van desde la ausencia completa hasta la localización, orientación y forma anormales de los órganos o de su vasculatura.

Sobre la base de criterios principalmente estructurales, las alteraciones fenotípicas del aparato excretor pueden ser clasificadas como se muestra en el Cuadro 7-1.

Biblioteca Médica Virtual

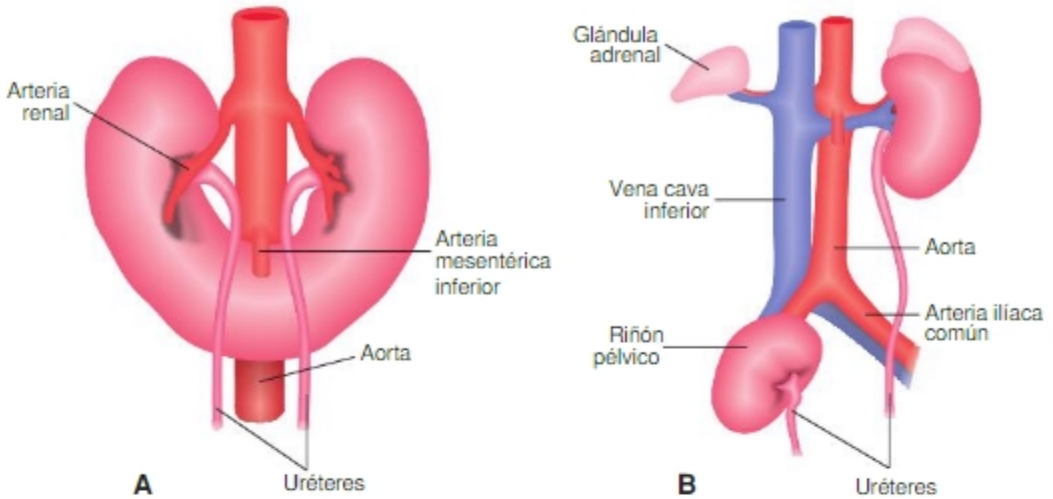


**Fig. 7-16. A.** Riñón en herradura. Los riñones están unidos en su polo inferior. **B.** Ectopia renal. Se asocia a una malrotación renal.

anomalía fenotípica posee un patrón de **herencia dominante**. Las alteraciones se instalan en forma gradual y progresiva evolucionando a una insuficiencia renal en la vida adulta en el 50% de los pacientes. Los quistes se forman en cualquier parte del nefrón y se deben a un desequilibrio entre los procesos de proliferación y muerte celular durante el desarrollo.

Otra forma de la poliquistosis renal se debe a una mutación del gen *PKHD1* que codifica para la proteína de membrana fibrocistina. Esta proteína está involucrada en interacciones célula-matriz extracelular que son esenciales para la histogénesis renal. Esta poliquistosis posee un patrón de **herencia recesiva**; es menos frecuente (1/40.000 recién nacidos) pero más grave. Los riñones son de gran tamaño debido a la formación de numerosos quistes pequeños formados en los tubos colectores (derivados del brote ureteral). La clínica de esta malformación es similar a la de la agenesia renal bilateral.

## Anomalías fenotípicas de la vía urinaria

Poseen una frecuencia sensiblemente superior a las anomalías renales propiamente dichas.

**Estenosis pieloureteral.** Es la alteración más frecuente (1/100 nacimientos). Es una estrechez anatómica y funcional en el calibre del uréter que dificulta el flujo de orina y puede producir una dilatación supraestructural o megauréter. Es consecuencia de una falla en la recanalización del brote ureteral que es inicialmente sólido. Otra forma de megauréter se debe a la ausencia de los plexos nerviosos autónomos que regulan el peristaltismo de la musculatura de la pared ureteral. Ambas fallas producen detención del progreso y acumulación de orina (uronefrosis o hidronefrosis) que, si progresa en sentido retrógrado, puede evolucionar a una insuficiencia renal.

**Reflujo vesicoureteral.** Se debe a una falla en la diferenciación de las capas musculares, más específicamente de la capa de Waldeyer, en la zona en la que los uréteres desembocan en la vejiga. Normalmente, la disposición de las fibras musculares en dicha región hace que estas operen como válvula funcional que impide el retroceso de la orina desde la vejiga hacia el uréter. La alteración mencionada produce reflujo de orina hacia el uréter, dilatación de este y estasis urinaria. Como la anterior, puede ser causa de uronefrosis y evolucionar hacia una insuficiencia renal.

**Duplicaciones de las vías urinarias.** Son consecuencia de fallas en el control del patrón de ramificaciones del brote ureteral. Dado el modo como se regula el desarrollo del riñón por medio de **I e-m** entre el brote ureteral y el mesénquima metanéfrico, la duplicación anómala del primero puede originar la duplicación de todo el parénquima renal. El parénquima renal duplicado puede estar contenido en una misma cápsula simulando un único riñón con duplicación ureteral, o la duplicación renal puede ser visible anatómicamente (**Fig. 7-17**). Las vías urinarias no siempre poseen posición y calibre normales por lo que pueden complicarse con estasis urinaria, dilataciones, infecciones, etcétera.

**Uréter ectópico y fístulas ureterales.** Es una falla en la regulación del proceso de crecimiento diferencial del seno vesicourogenital y de los conductos mesonéfricos por medio del cual estos se incorporan a la pared de la vejiga definitiva. Debido a ello, el uréter desemboca en una posición anormal en la vejiga o en otra cavidad (**Fig. 7-17.B**). En los varones, los meatos ureterales ectópicos generalmente asientan en el cuello de la vejiga o en

Biblioteca Médica Virtual

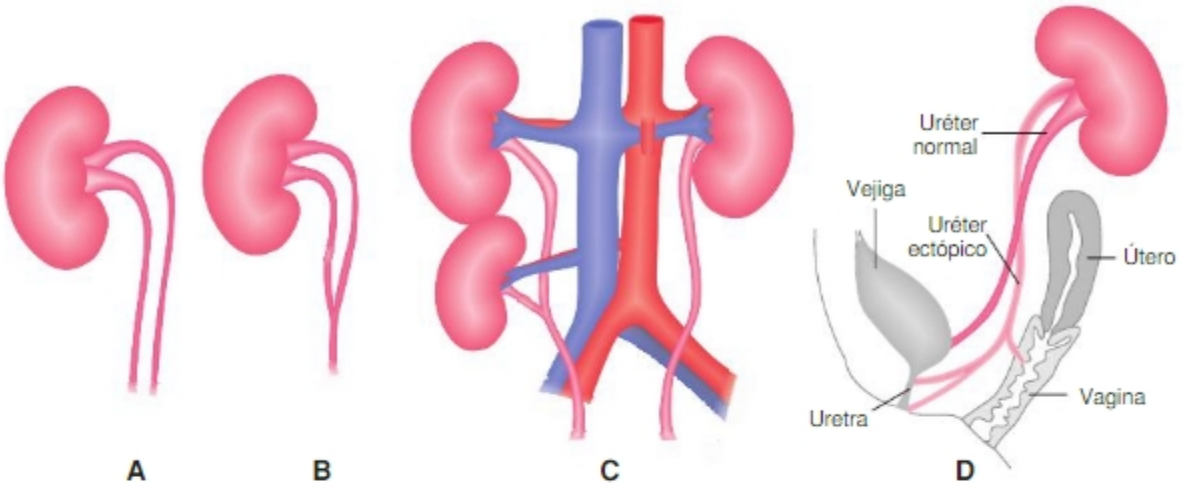


**Fig. 7-17. A-C.** Duplicación del uréter. La duplicación renal puede no ser visible anatómicamente y manifestarse como una duplicación ureteral completa (A) o parcial (B). C. Duplicación ureteral y duplicación renal aparente (riñón supernumerario). D. Uréter ectópico. La figura ilustra la posición normal del uréter y los sitios posibles de desembocadura anormal (fístulas) del uréter ectópico.

la región prostática de la uretra; también, aunque menos frecuentemente, pueden desembocar en el conducto deferente, en el utrículo prostático o en las vesículas seminales. En las mujeres, suelen desembocar en la uretra o la vagina.

**Alteraciones uracales.** Son fallas en la obliteración del alantoides. Cuando persiste la permeabilidad en toda su extensión se forma una **fístula uracal** (Fig. 7-18.A). Cuando solo permanece permeable un segmento, es posible que sus paredes tengan actividad secretora y se forme un **quiste** (Fig. 7-18.B). Cuando permanece permeable la porción superficial, se denomina **seno uracal** (Fig. 7-18.C).

**Extrofia vesical.** Es una alteración anatómica grave del desarrollo de las paredes anteriores de la vejiga y del abdomen (véase Capítulo 14). Se debe a fallas en la proliferación y/o la migración de las células que desde los lados invaden la somatopleura hacia la línea media y forman la pared anterior infraumbilical del abdomen. Normalmente dicha región es invadida por una mezcla de poblaciones mesenquimáticas: a) por un lado, superficialmente, migran las células de los miotomos de los somitas que forman la pared abdominal y b) más profundamente, una mezcla de mesénquimas, de composición similar a la del tabique urorrectal, que forman el tejido conectivo y la musculatura lisa de la pared vesical. El déficit de estas poblaciones celulares mesenquimáticas en la línea media, con la consiguiente ausencia de **l e-m**, tanto en la pared anterior del abdomen como en la de la vejiga, impide su correcta diferenciación. En el cuadro más grave, la epidermis (ectodermo) y el epitelio vesical (endodérmico) contactan y se comportan como la membrana cloacal, se disgregan y queda una gran abertura a través de la cual queda expuesta al exterior la superficie

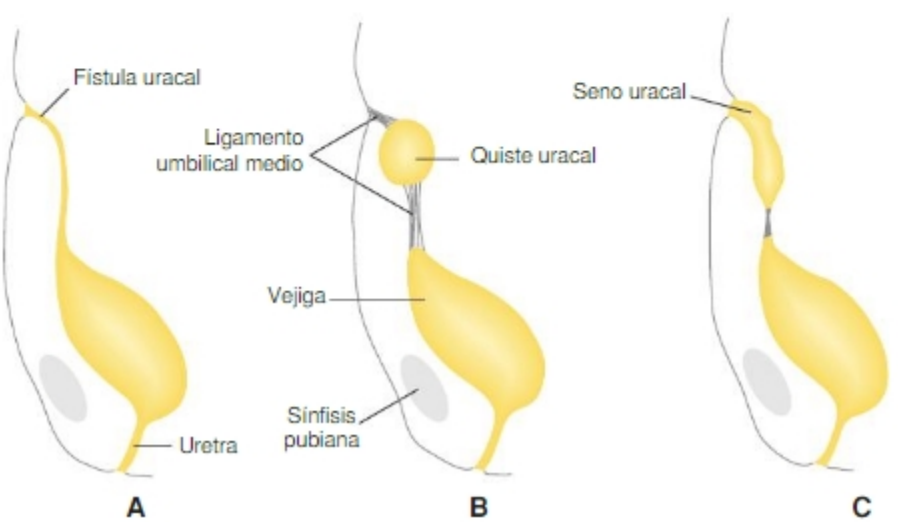


**Fig. 7-18.** Fallas del cierre del alantoides, A. Fístula uracal. B. Quiste uracal. C. Seno uracal.

Biblioteca Médica Virtual

interna de la cara posterior de la vejiga. En el varón, la extrofia vesical se acompaña de una abertura de la uretra en la superficie dorsal del pene, afección denominada **epispadias** (véase Capítulo 8).

## Anomalías fenotípicas secundarias a alteraciones del aparato excretor

Una de las funciones del riñón es depurar la sangre de los productos del catabolismo. Una de las etapas de dicho proceso es la filtración glomerular; por medio de ella, parte del líquido plasmático pasa de los capilares del glomérulo a la cápsula glomerular. Luego, el filtrado glomerular es procesado por los túbulos y el sistema colector, pasa después a las vías urinarias y es eliminado al exterior como orina. La función renal empieza con el inicio de la filtración glomerular hacia la 9ª SD. Los riñones no depuran la sangre fetal de productos del catabolismo del nitrógeno (urea y creatinina); estos son eliminados a través de la placenta. La principal función del riñón fetal es la formación de líquido amniótico. A partir del 3er MD, el feto deglute líquido amniótico, el agua es absorbida en el yeyuno-íleon, ingresa con la circulación sanguínea y es eliminada por el riñón, nuevamente, al líquido amniótico. El agua que ingresa a través de la placenta también se incorpora a dicho ciclo de formación de líquido amniótico. Cualquier interrupción en las vías que conforman el ciclo se traduce en alteraciones del volumen del líquido amniótico. Así, la ausencia de orina debido a una agenesia renal bilateral o la disminución de aquélla debido a obstrucciones totales (atresias) o parciales (estenosis) de cualquier parte de las vías urinarias lleva a disminución de diversa gravedad del volumen de líquido amniótico u **oligoamnios**. El oligoamnios, a su vez, puede producir deformaciones fetales de diversa gravedad debido a compresiones. El líquido amniótico permite una transmisión de las presiones con igual intensidad en todas las direcciones del espacio. En ausencia de esta protección, el feto puede sufrir presiones mecánicas localizadas que lo deforman. Por otro lado, la falta de deglución debido a fallas en el sistema nervioso central, como en la anencefalia, o las obstrucciones (estenosis o atresias) de cualquier parte del tubo digestivo desde la boca hasta el yeyuno-íleon impiden la deglución y derivan en aumento del volumen del líquido amniótico o **polihidramnios**.

## AUTOEVALUACIÓN

# Sección 3: Bases celulares y moleculares del desarrollo del aparato excretor

Síntesis Conceptuales relacionadas con procesos del desarrollo del aparato excretor disponibles en el **sitio web**. Pueden ser utilizadas como material de lectura para resolver las actividades de aprendizaje de este capítulo u otras diseñadas e implementadas por el docente.

SC La composición celular compleja del esbozo renal y la regulación del balance proliferación/sobrevida/muerte celular programada. Factores de crecimiento y proteínas proapoptóticas y antiapoptóticas

SC Factores de transcripción, factores de crecimiento y sus receptores y proteínas de la matriz extracelular regulan dinámicamente el patrón de ramificaciones del brote ureteral

SC La constitución del esbozo renal requiere una sucesión de interacciones celulares

SC El mesénquima metanéfrico participa en la determinación y formación del brote ureteral a partir del conducto mesonéfrico

SC El brote ureteral permite la formación del blastema metanéfrico; este permite el crecimiento y ramificación del brote ureteral

Biblioteca Médica Virtual

**CUADRO 7-1.** CLASIFICACIÓN DE LAS ALTERACIONES DEL APARATO EXCRETOR

| | |
|---|---|
| **Anomalías de número** | Agenesia renal<br>Riñones supernumerarios |
| **Anomalías de forma y posición** | Hipoplasia renal<br>Ectopia renal<br>Riñón en herradura |
| **Anomalías vasculares** | Vasos aberrantes<br>Estenosis de la arteria renal (hipertensión arterial nefrogénica) |
| **Displasias quísticas renales** | Riñón poliquístico infantil<br>Riñón poliquístico del adulto |
| **Anomalías de la vía excretora** | Estenosis pieloureteral<br>Megaureter congénito<br>Duplicaciones de las vías urinarias<br>Reflujo vesicoureteral |
| **Anomalías de la vejiga y uretra** | Extrofia vesical<br>Válvulas uretrales<br>Fístulas (de uraco, uretrales, etc.) |

## Anomalías fenotípicas renales

Algunas malformaciones son relativamente frecuentes y otras, extremadamente raras. Trataremos las de mayor relevancia enfatizando sobre la(s) posible(s) patogenia(s).

**Agenesia renal.** Anomalía relativamente común resultante, probablemente, de fallas en la **I e-m** entre el brote ureteral y el metanefros. Puede ser bilateral o unilateral; esta última es la forma más frecuente (1/1.100 nacimientos). La **agenesia renal unilateral** es asintomática. Frecuentemente es descubierta por estudios complementarios realizados por otros síntomas a cualquier edad. En la **agenesia renal bilateral** existen manifestaciones orientadoras durante la gestación (oligohidramnios, hipoplasia pulmonar). En general, la tasa de supervivencia luego del nacimiento es baja. No todas las ausencias de uno o ambos riñones son agenesias. En algunos casos, los riñones hipoplásicos pueden degenerar y desaparecer por completo (véase Alteraciones del desarrollo, Capítulo 3.). Ante la imposibilidad de determinar la patogenia de la ausencia del riñón, algunos autores prefieren designar a la situación simplemente como ausencia de riñón.

**Riñón en herradura.** Es la más frecuente de las anomalías de forma y posición del riñón (1/500 nacimientos). Se caracteriza por la rotación incompleta de los riñones y la fusión de sus polos inferiores en etapas muy tempranas del desarrollo. Los riñones quedan en un nivel bajo del retroperitoneo debido, en opinión de algunos autores, a que la raíz de la arteria mesentérica inferior dificulta su "ascenso" relativo. En general, no afecta el funcionamiento renal, aunque estos pacientes tienen una mayor predisposición a las infecciones y cálculos urinarios (**Fig. 7-16.A**).

**Malrotación renal.** El riñón conserva su primitiva orientación espacial y el hilio se ubica en posición anterior. En otras ocasiones, la excesiva rotación renal hace que el hilio se ubique en posición posterior. Se suele asociar a una localización anormal del riñón, situación denominada **ectopia renal** (**Fig. 7-16.B**).

**Anomalías vasculares.** Son frecuentes; se deben en general a la persistencia de vasos embrionarios que acompañaron a los riñones durante su desplazamiento relativo. Estos vasos anormales se ubican de preferencia cerca de los polos renales. Una anomalía vascular que puede causar hipertensión renovascular en pacientes jóvenes es la displasia fibromuscular de la arteria renal. Se trata de una alteración en la diferenciación de la pared de la arteria, principalmente en su segmento distal. En un 70% de los casos está afectada la túnica media, en la que alternan sectores de engrosamiento con otros en los que faltan tejido muscular liso y fibras elásticas.

**Displasias renales.** Son fallas en la diferenciación del nefrón o de los túbulos colectores que llevan a la formación de vesículas o quistes (poliquistosis) con contenido líquido, lo que les confiere una morfología característica con superficie irregular debido a la protrusión de los quistes en la superficie renal. Existen dos formas principales de poliquistosis renal de causa genética. Una de ellas se debe a la mutación del gen *PKD1* (en el 85% de los casos) o del gen *PKD2* (en el 15% de los casos) que codifican las glucoproteínas transmembrana poliquistina que cumplen varias funciones morfogenéticas. Esta

Biblioteca Médica Virtual

SC Una red de vías de señalización regula la formación del brote ureteral y la constitución del blastema metanefrogénico

SC El tabicamiento de la cloaca como resultado de crecimiento diferencial

# Sección 4: Actividades de aprendizaje

## INTEGRACIÓN HORIZONTAL

1. Una alteración localizada en la región cefálica del cordón nefrógeno puede alterar el desarrollo del pronefros. En tales circunstancias, puede ocurrir agenesia renal.

**Consigna:**
Proponga una hipótesis explicativa acerca de cómo una alteración temprana, en una región alejada del sitio de formación del riñón, puede repercutir tardíamente en el desarrollo de este último.

**Material de lectura**

SC La constitución del esbozo renal requiere una sucesión de interacciones celulares

SC El mesénquima metanéfrico participa en la determinación y formación del brote ureteral a partir del conducto mesonéfrico

SC El brote ureteral permite la formación del blastema metanéfrico; este permite el crecimiento y ramificación del brote ureteral

2. Existen asociaciones entre alteraciones en la constitución de la pared abdominal infraumbilical y la formación de la pared anterior de la vejiga.

**Consigna:**
Proponga una hipótesis explicativa acerca de cómo dichos fenómenos pueden estar vinculados en la patogenia de la extrofia vesical.

## INTEGRACIÓN VERTICAL



### CASO CLÍNICO

Se presenta en su consultorio del hospital Juan Ignacio G., de 32 años, quien consulta por dolor lumbar. Durante el interrogatorio le cuenta que desde hace varios meses padece de cefaleas y que actualmente siente ardor al orinar.

Durante el examen clínico se detecta que Juan Ignacio está hipertenso –con una presión (tensión) arterial de 180-110 mm Hg– y, a la palpación, se advierte que ambos riñones se hallan agrandados.

Biblioteca Médica Virtual

Preguntado sobre antecedentes familiares, Juan Ignacio relata que su padre "era enfermo", que falleció a la edad de 43 años de una "insuficiencia renal crónica" pero que "nunca supieron la causa de la enfermedad" (etiología). Cuenta también que una tía (hermana de su padre), que falleció los 84 años, padecía de un cáncer de páncreas.

Usted le solicita que se realice estudios complementarios de rutina. Unos días después, Juan Ignacio vuelve con los resultados de los análisis de laboratorio solicitados que indican una alteración de la función renal:

- Uremia de 60 mg/dL
- Creatininemia de 1,3 mg/dL
- Clearance de creatinina de 80 mL/min
- El análisis de orina indica una infección urinaria.

Le trae también una tomografía computarizada, de la tía fallecida, en la que se observan múltiples quistes renales de 10 mm, ubicados en la corteza y la médula renal, en ambos riñones.



## HOJA DE TRABAJO PARA EL CASO CLÍNICO

Biblioteca Médica Virtual

CAPÍTULO

# 8

# DESARROLLO DEL APARATO REPRODUCTOR

RODOLFO REY

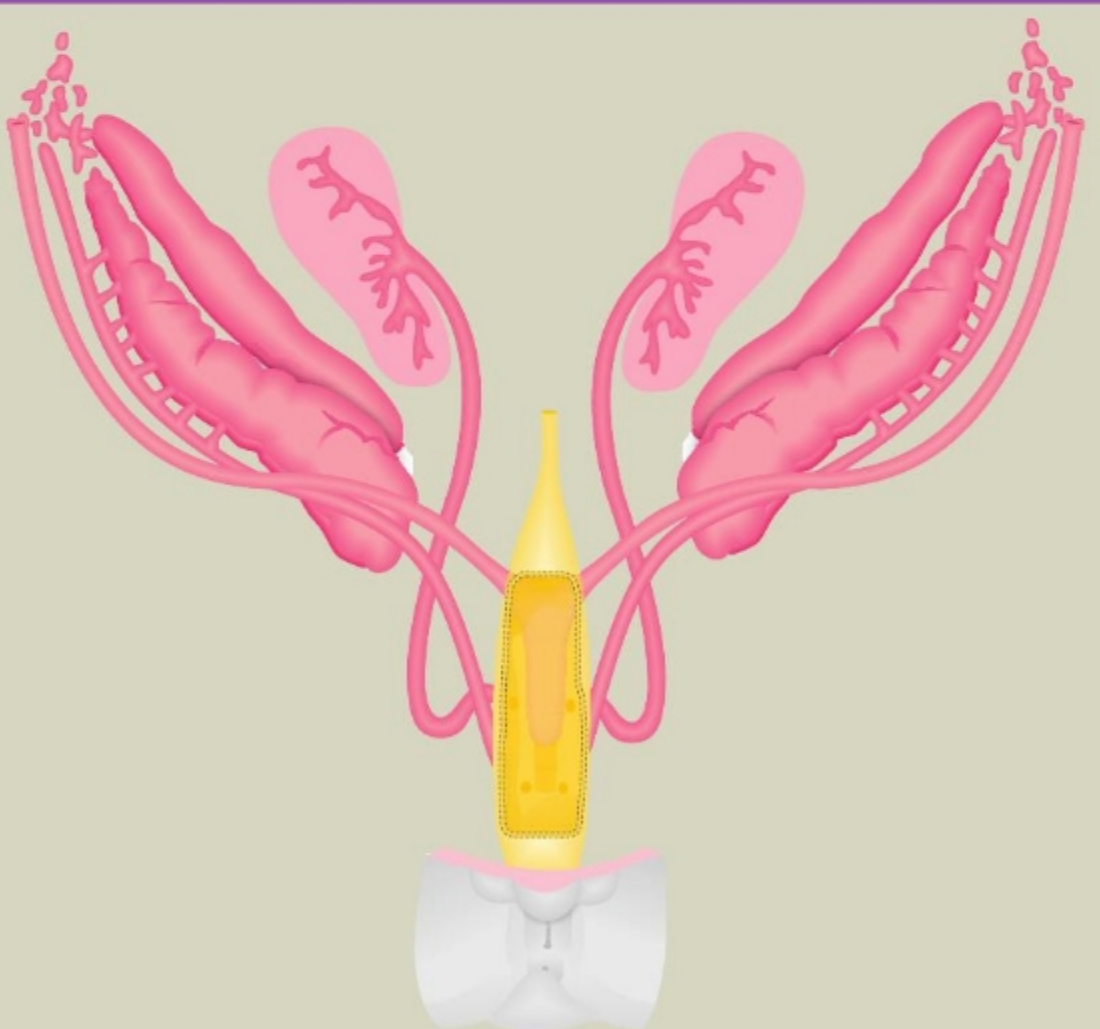

Biblioteca Médica Virtual

# Sección 1: Desarrollo normal

## MORFOLOGÍA DEL DESARROLLO

En condiciones normales, el sexo del individuo queda definido en el momento de la fecundación y depende del cromosoma sexual aportado por el espermatozoide (SC Criterios que definen el sexo de un individuo). El ovocito II aporta un cromosoma X y, si el espermatozoide posee un cromosoma X, la célula huevo tendrá un complemento de cromosomas sexuales XX (**sexo cromosómico** femenino); si el espermatozoide aporta un cromosoma Y, el sexo cromosómico será masculino, XY. Si bien la información genética que determinará el sexo queda establecida en la fecundación, existe un período de unas 7 semanas durante el cual no es posible distinguir el sexo del embrión basado en las características gonadales y genitales. Este período se denomina **período indiferenciado o bipotencial del desarrollo sexual**.

## Desarrollo de las gónadas

### Fase bipotencial

El esbozo gonadal se constituye hacia el 32° día de desarrollo (DD) en la región medial, adyacente al mesonefros, de la cresta urogenital (Fig. 8-1) (SC Constitución del esbozo gonadal. El origen de las poblaciones celulares que integran el esbozo). El mesonefros participa también del desarrollo del aparato excretor y de las glándulas suprarrenales. Los esbozos de gónadas son pares, de forma alargada, longitudinalmente dispuestos, muy voluminosos y protruyen en la cavidad celómica.

### Fase determinada

La diferenciación sexual de las gónadas se inicia, en los niveles molecular y celular, durante la 7ª SD (véanse Histogénesis, Bases celulares y moleculares del desarrollo del aparato reproductor; SC Regulación del desarrollo del aparato reproductor durante la fase bipotencial; SC Combinatorias de factores de transcripción involucrados en la regulación de la determinación y diferenciación sexual de las gónadas).

**En el varón,** las gónadas crecen más rápidamente, tienen superficie lisa y adquieren gradualmente la forma oval típica de los testículos.

**En la mujer,** se mantienen indiferenciadas durante unas 2 semanas más, crecen más lentamente, son de menor tamaño que los testículos y de superficie granular debido a la forma de los folículos ováricos. En ambos sexos, las gónadas se desplazan desde su posición original, abdominal alta, hasta su posición definitiva, en el escroto o en la cavidad pelviana (véase Descenso de las gónadas).

## Desarrollo de los gonaductos

### Fase bipotencial

Los esbozos de los gonaductos masculino y femenino, los conductos de Wolff y de Müller respectivamente, no son bipotentes (no poseen dimorfismo sexual) (Fig. 8-2). En este caso la bipontencialidad está dada por la posesión de ambos tipos de esbozos. Hasta la 8ª SD, los gonaductos se desarrollan similarmente en ambos sexos. Se forman inicialmente dos pares de conductos, los **conductos mesonéfricos de Wolff** y, poco después, los **conductos paramesonéfricos de**

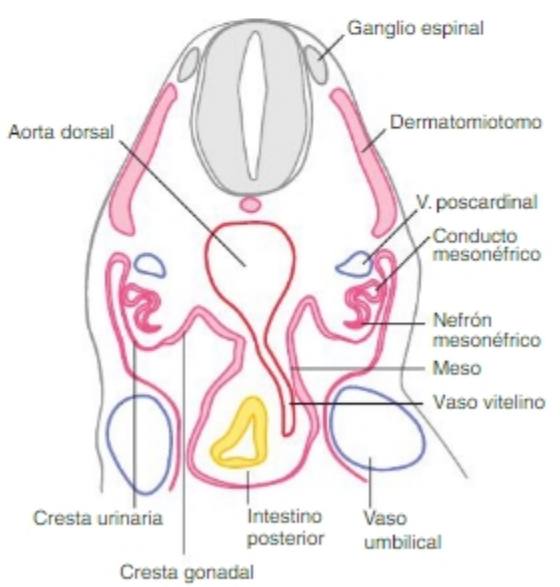


**Fig. 8-1.** Esquema de un corte transversal de un embrión de fines del período somítico (PS) realizado a la altura del mesonefros. Se observan las crestas urogenitales protruyendo en la cavidad celómica. En la región medial de estas, se ubican los esbozos de gónadas.

Biblioteca Médica Virtual

**Müller**. Los primeros se forman en relación con el aparato excretor; se incorporan al aparato reproductor cuando la función excretora es asumida por el metanefros. Estos conductos están situados lateralmente a las gónadas; crecen caudalmene hacia la cloaca y desembocan en ella. Los conductos de Müller aparecen al inicio de la 6ª SD (unos 10 mm). Se forman como una invaginación longitudinal del epitelio celómico a lo largo del pliegue entre el mesonefros y el esbozo gonadal. Estos conductos crecen en sentido caudal; en su porción cefálica se ubican lateralmente a los conductos de Wolff, más caudalmente cruzan por delante de estos, se ubican medialmente a ellos y crecen dentro del tabique urorrectal que tabica la cloaca (Fig. 8-3). Hacia la 8ª SD, los extremos distales de los conductos de Müller que transcurren dentro del tabique urorrectal se fusionan en la línea media y forman un **cordón epitelial macizo, el tubérculo de Müller**. A ambos lados de este último, se forman, en la pared dorsal del seno urogenital, dos engrosamientos epiteliales, los **bulbos senovaginales**; estos luego se fusionan y forman una **lámina vaginal endodérmica** maciza de ubicación medial y flanqueada a ambos lados por los conductos de Wolff (véase Fig. 8-3).

## Fase determinada

En el caso del gonaducto, la etapa bipotencial finaliza cuando uno de los dos pares de conductos, el femenino o el masculino, se diferencia y el otro involuciona.

**En el varón,** los conductos de Wolff forman los gonaductos. La porción cefálica de cada conducto de Wolff origina al **epidídimo**; más caudalmente forma el **conducto deferente**, del cual se forma una evaginación, el esbozo de la **vesícula seminal** (Fig. 8-4). Caudalmente a este esbozo se forma el **conducto eyaculador** que desemboca en la uretra prostática. El extremo cefálico del conducto de Wolff puede quedar aislado del resto del gonaducto y formar la hidátide pediculada. El resto del mesonefros involuciona, excepto algunos túbulos me-

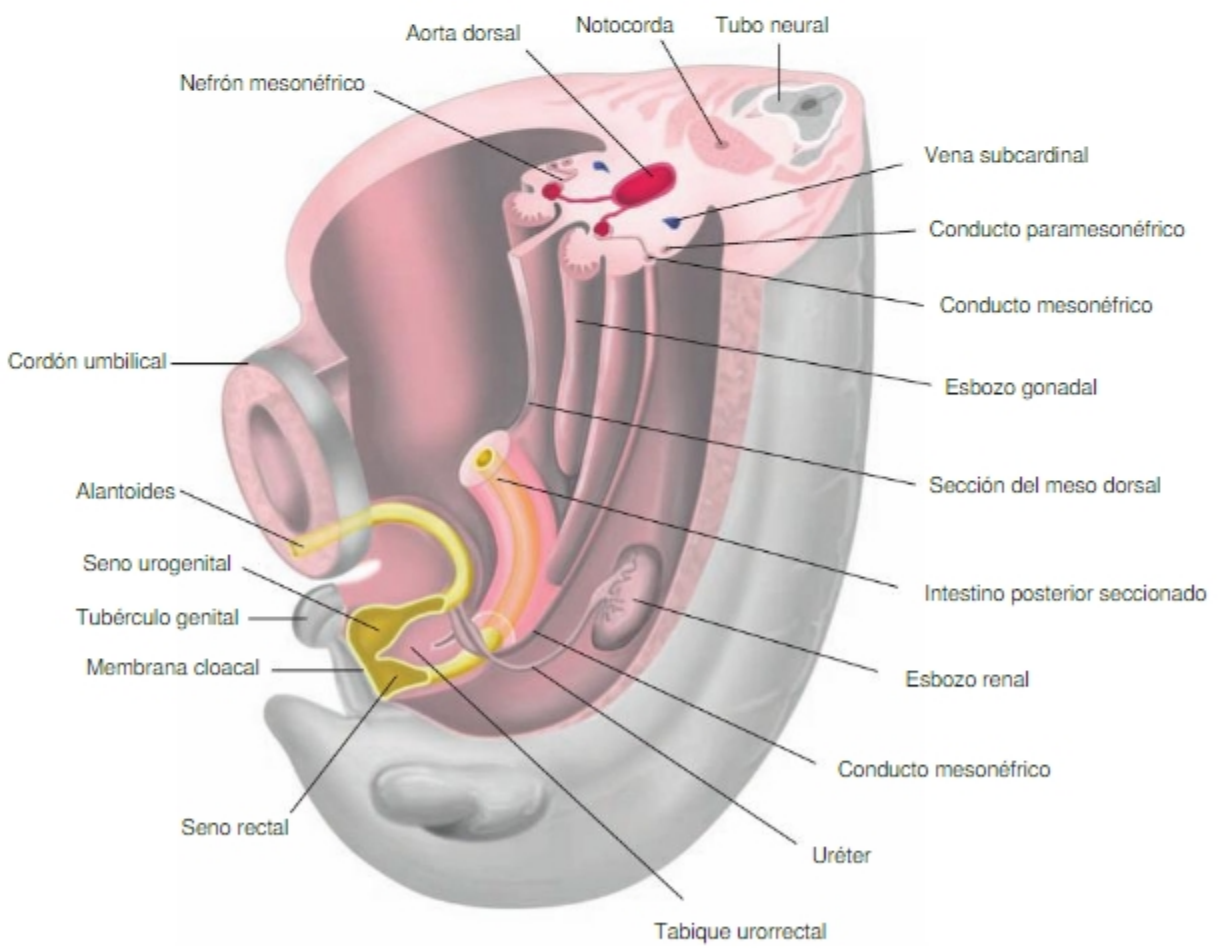


Fig. 8-2. Esquema de una vista ventrolateral izquierda de la región caudal de un embrión de fines de la 6ª SD. Se ha seccionado la somatopleura izquierda y retirado el tubo digestivo. Se observa un corte transversal a nivel de la cresta urogenital que muestra la sección de los conductos mesonéfrico de Wolff y paramesonéfrico de Müller, de un nefrón mesonéfrico y del esbozo gonadal.

Biblioteca Médica Virtual

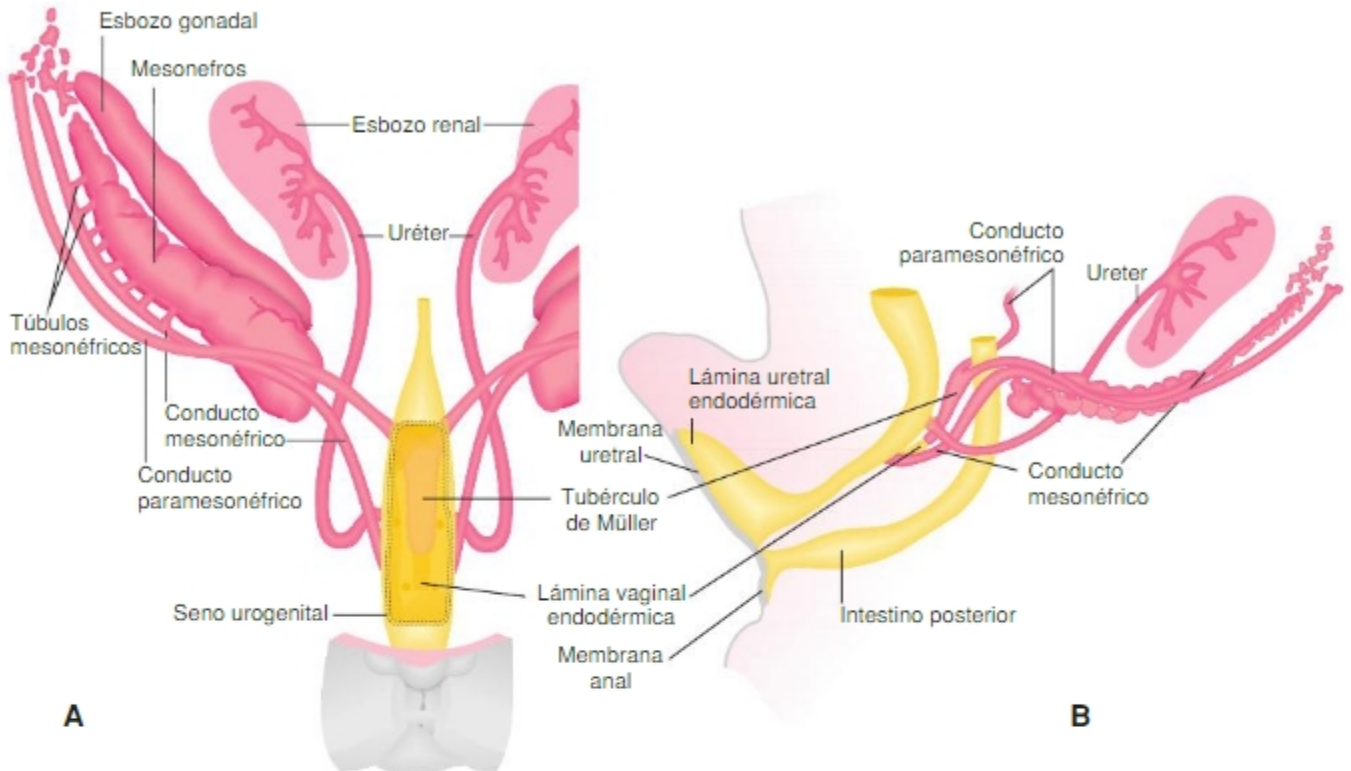


**Fig. 8-3.** Esquemas de vista ventral (A) y lateral izquierda (B) de los aparatos reproductor y excretor de un embrión de la 8ª SD. En A se ha seccionado la pared ventral del seno urogenital para observar la desembocadura de los conductos mesonéfricos y paramesonéfricos en su pared posterior.

sonéfricos epigenitales (adyacentes al polo cefálico del testículo) que persisten y conectan al epidídimo con la rete testis (veáse Principios de histogénesis testicular). Estos túbulos mesonéfricos originan los **conductillos eferentes** del testículo. Los túbulos paragenitales (en el polo caudal del testículo) forman una estructura vestigial, el paradídimo. Los conductos de Müller degeneran, sólo queda un vestigio de su porción craneal cercana al testículo, la hidátide sésil (véase Fig. 8-4).

**En la mujer**, los conductos de Müller forman los gonaductos. Las porciones cefálicas no fusionadas forman las **trompas de Falopio** y las porciones caudales fusionadas en la línea media forman el **canal uterovaginal** que se diferencia en cuerpo y cuello uterino y el tercio o cuarto superior de la vagina (Figs. 8-5 y 8-6) (véase Desarrollo del seno urogenital). La hoja esplácnica del mesodermo lateral se acomoda al crecimiento de los conductos de Müller, que van de la pared lateral hasta la línea media, y forma dos repliegues pelvianos transversales bilaterales, los **ligamentos anchos del útero**, que se extienden desde la pared pelviana hasta el útero. En la línea media, este repliegue peritoneal limita, adelante, con el **fondo de saco uterovesical** y, detrás, con el **fondo de saco rectouterino** (de Douglas). Los conductos de Wolff y el mesonefros involucionan, aunque pueden quedar restos como el epoóforo (al lado del ovario), el paraóforo (junto a la trompa de Falopio) o los **quistes de Gartner** (al lado del útero y la vagina) (véanse Figs. 8-5 y 8-6).

## Desarrollo del seno urogenital

### Fase bipotencial

En este caso la bipotencialidad radica en que, por un lado, algunas partes de seno urogenital tienen potencia para evolucionar diferentemente en varones y mujeres y, por otro, tiene capacidad para originar tanto esbozos de órganos femeninos como masculinos. Entre la 5ª (unos 7-9 mm) y la 7ª SD se tabica la cloaca en los senos rectal y vesicourogenital (véase Capítulo 7). La porción caudal (urogenital) de este último participa en el desarrollo del aparato reproductor. El seno urogenital continúa cefálicamente con la vejiga (véase Fig. 8-3). La zona medial de su pared ventral, que interactúa con el mesénquima del tubérculo genital, forma un engrosamiento epitelial medial macizo, la **lámina uretral endodérmica**. La zona medial de su pared dorsal, que interactúa con el tubérculo de Müller (extremo epitelial macizo de los conductos de Müller fusionados), forma otro engrosamiento medial, la **lámina vaginal endodérmica** (véase Fig. 8-3). El engrosamiento ventral origina la uretra peniana en el varón, y el dorsal forma la parte inferior de la vagina en la mujer.

Biblioteca Médica Virtual

En la pared dorsal del seno urogenital desembocan, a ambos lados de la lámina vaginal endodérmica, los conductos de Wolff (véanse Figs. 8-2 y 8-3 y Capítulo 7).

## Fase determinada

Durante su diferenciación, en ambos sexos el seno urogenital cambia de forma y los elementos que nacen de él, o desembocan en él, cambian de tamaño, forma y posiciones relativas. Todos estos cambios, que son diferentes en varón y mujer, se describen en términos de movimiento (ascensos, descensos o lateralizaciones) de unos respecto de otros. En realidad, son el resultado de procesos de crecimiento diferencial.

**En el varón**, la diferenciación del seno urogenital involucra la formación del esbozo de la **próstata**, la evolución de la **lámina uretral endodérmica** y la modelación de la **uretra prostática**, **membranosa** y **peniana** (véase Fig. 8-4). Además, se caracteriza por la detención del desarrollo de la lámina vaginal endodérmica. Hacia la 10ª SD los esbozos prostáticos se forman en las paredes laterales y dorsal del seno urogenital, a la altura de la lámina vaginal endodérmica. Los conductos y el tubérculo de Müller (adyacentes al seno urogenital) y la lámina vaginal endodérmica se atrofian y sólo dejan restos. Esta última, hacia la 20ª SD, es un túbulo epitelial vestigial (equivalente a la porción inferior de la vagina) que desemboca en la uretra prostática y queda rodeado por la próstata. La parte del seno urogenital, que queda rodeada por la próstata y continúa cefálicamente con el seno vesical, se amolda al crecimiento de la próstata, queda como un tubo delgado y se diferencia en la **uretra prostática**.

**En la mujer**, la diferenciación del seno urogenital implica la detención del desarrollo de la próstata y la formación de la vagina con un orificio separado del meato uretral. Hacia el final de la fase bipotencial del seno (9ª SD), el

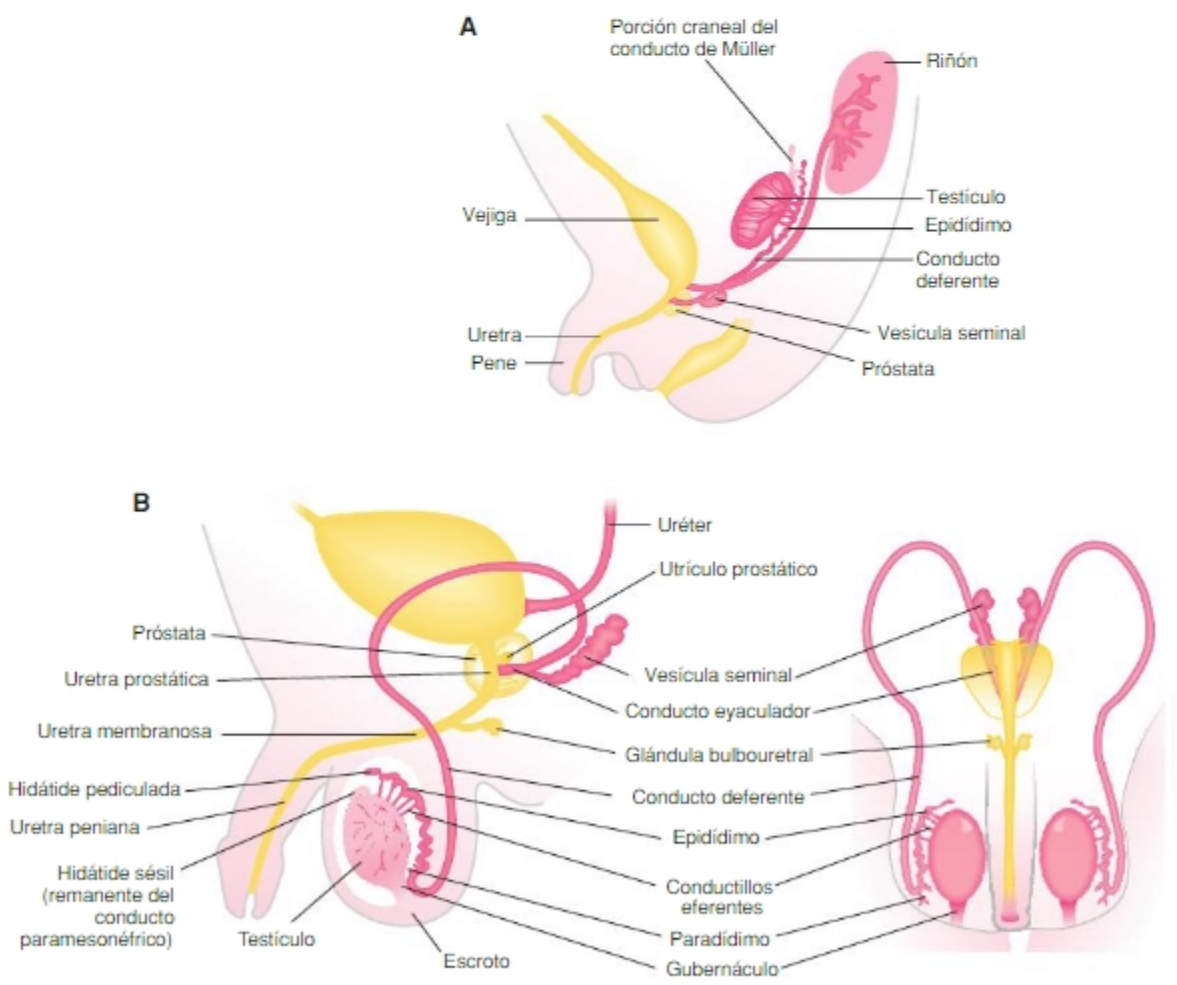


**Fig. 8-4.** Representación esquemática del desarrollo del aparato reproductor masculino a partir de los conductos mesonéfricos y seno urogenital. También se muestran las estructuras vestigiales. **A.** 3er mes de gestación. **B.** Recién nacido, vistas lateral y frontal.

Biblioteca Médica Virtual

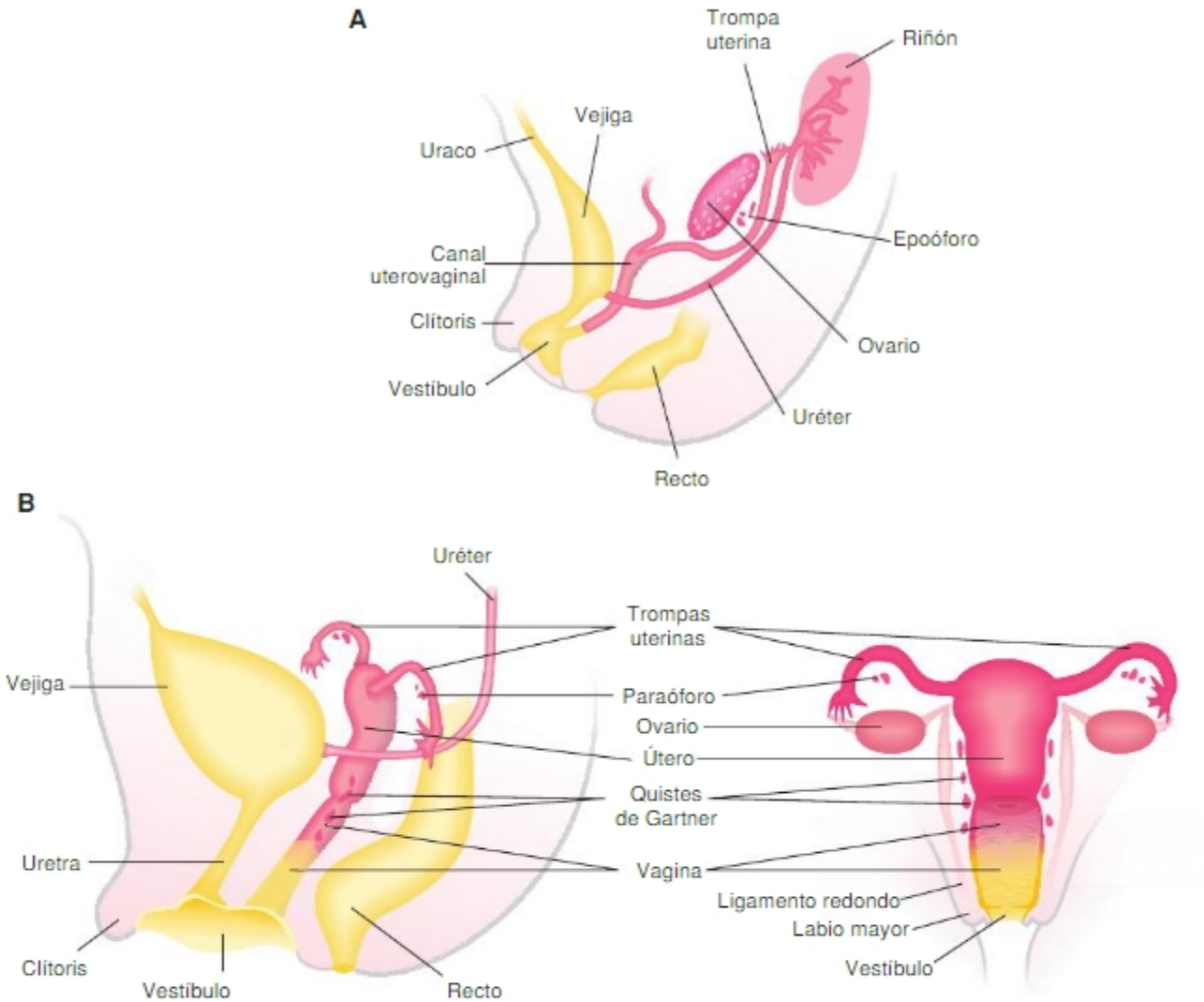


**Fig. 8-5.** Representación esquemática del desarrollo del aparato reproductor femenino a partir de los conductos paramesonéfricos y seno urogenital. También se muestran las estructuras vestigiales. **A.** 3er mes de gestación. **B.** Recién nacido, vistas lateral y frontal.

tubérculo de Müller se fusiona con la lámina vaginal endodérmica. Juntos forman la **placa vaginal** en la pared posterior del seno urogenital. La placa vaginal luego crece, aumentando la distancia entre el útero y el seno urogenital y se cavita transformándose en un conducto epitelial, el **canal uterovaginal**, rodeado de mesénquima (véanse Figs. 8-5 y 8-6). La porción cefálica del canal uterovaginal (derivada del tubérculo de Müller) origina el útero y el tercio superior de la vagina. Los dos tercios caudales de la vagina derivan de la lámina vaginal endodérmica originada del epitelio del seno urogenital. La zona de contacto de la placa vaginal con el seno urogenital se mantiene maciza por más tiempo; dicha zona "desciende" progresivamente hasta ubicarse en posición superficial (perineal) y se abre en la región más superficial del seno urogenital. Esta región superficial del seno crece en sentido anteroposterior y forma el **vestíbulo de la vagina**. La porción profunda del seno urogenital se adelgaza relativamente y se transforma en la uretra. De esta forma, en el vestíbulo de la vagina desembocan, separadamente, la uretra –en la base del tubérculo genital que se diferenciará en clítoris– y la vagina. La zona de contacto entre la lámina vaginal y seno urogenital recién se canaliza en la 22ª SD y el vestíbulo entonces se comunica con el resto de la vagina. Restos de dicha región de contacto quedan como una membrana, el **himen**, que ocluye parcialmente la comunicación.

## Desarrollo de los órganos genitales externos

### Fase bipotencial

En este caso, la bipotencialidad está dada porque todos los esbozos poseen potencia para diferenciarse en ambos sexos.

Biblioteca Médica Virtual

Cuando la cloaca se tabica, la membrana cloacal se divide en dos. Se forman así las membranas **uretral** (en relación con el seno urogenital) y **anal** (en relación con el seno rectal). Durante la 6ª SD (10-15 mm), células que se invaginan en la cresta ventral ectodérmica migran en sentido cefálico, bordean la membrana cloacal y forman dos crestas a cada lado de ella. Las dos mediales bordean la membrana uretral y se denominan **crestas uretrales**; las laterales se llaman **crestas labioescrotales** (Fig. 8-7). Las células mesodérmicas que sobrepasan ventralmente la membrana cloacal se unen con las del lado opuesto formando una prominencia medial, el **tubérculo genital**, entre la membrana uretral y el cordón umbilical. Todas las prominencias mencionadas (crestas uretrales y labioescrotales y tubérculo genital) son esbozos que están integrados por una población mesenquimática asociada al ectodermo que los recubre. Hasta la 9ª SD, el aspecto del seno urogenital y de los esbozos de los genitales externos es similar en ambos sexos.

## Fase determinada

**En el varón**, los esbozos comienzan a diferenciarse sexualmente en la 9ª SD (35-40 mm) (véase Fig. 8-7). Aumenta la distancia anogenital. Las **crestas labioescrotales** crecen y se fusionan en la línea media, desde el dorso hacia el vientre, formando el **escroto**. Las **crestas uretrales**, que delimitan al surco uretral, también se fusionan en la línea media, desde el dorso al vientre, formando las **porciones perineal** y **peniana de la uretra**. Las crestas uretrales al principio solo ocupan las regiones laterales a la membrana cloacal; luego se extienden a lo largo de la superficie ventral del pene. Cuando el pene crece en longitud, la **lámina uretral endodérmica** y las crestas **uretrales** también lo hacen de modo que crecen de la base al extremo del pene y, en ese mismo sentido, se va formando la **uretra peniana**. Esta resulta de la cavitación de la lámina uretral endodérmica, la elongación del surco

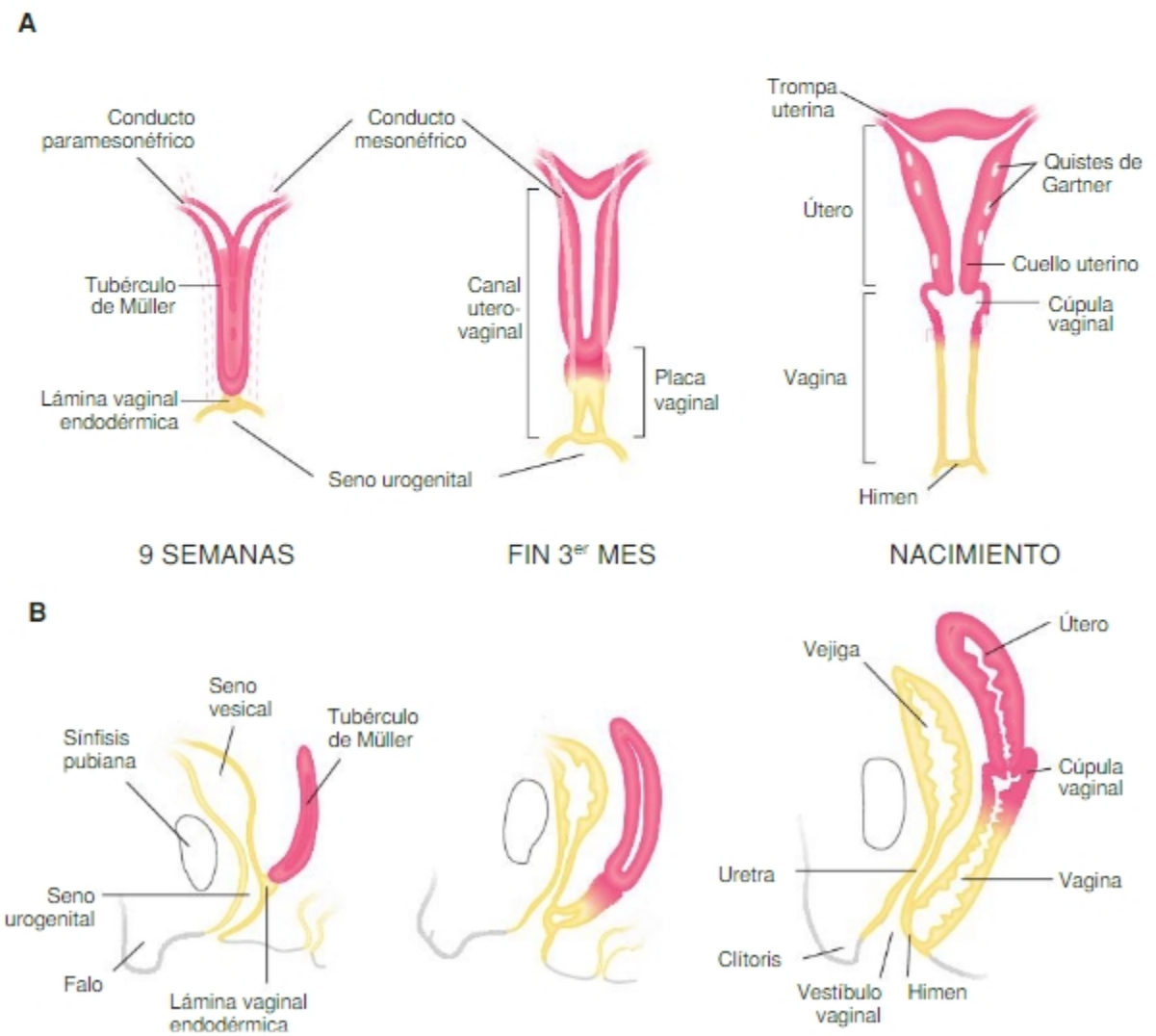


Fig. 8-6. Representación esquemática del desarrollo de útero y vagina visualizado según cortes frontales (A) y sagitales (B).

Biblioteca Médica Virtual

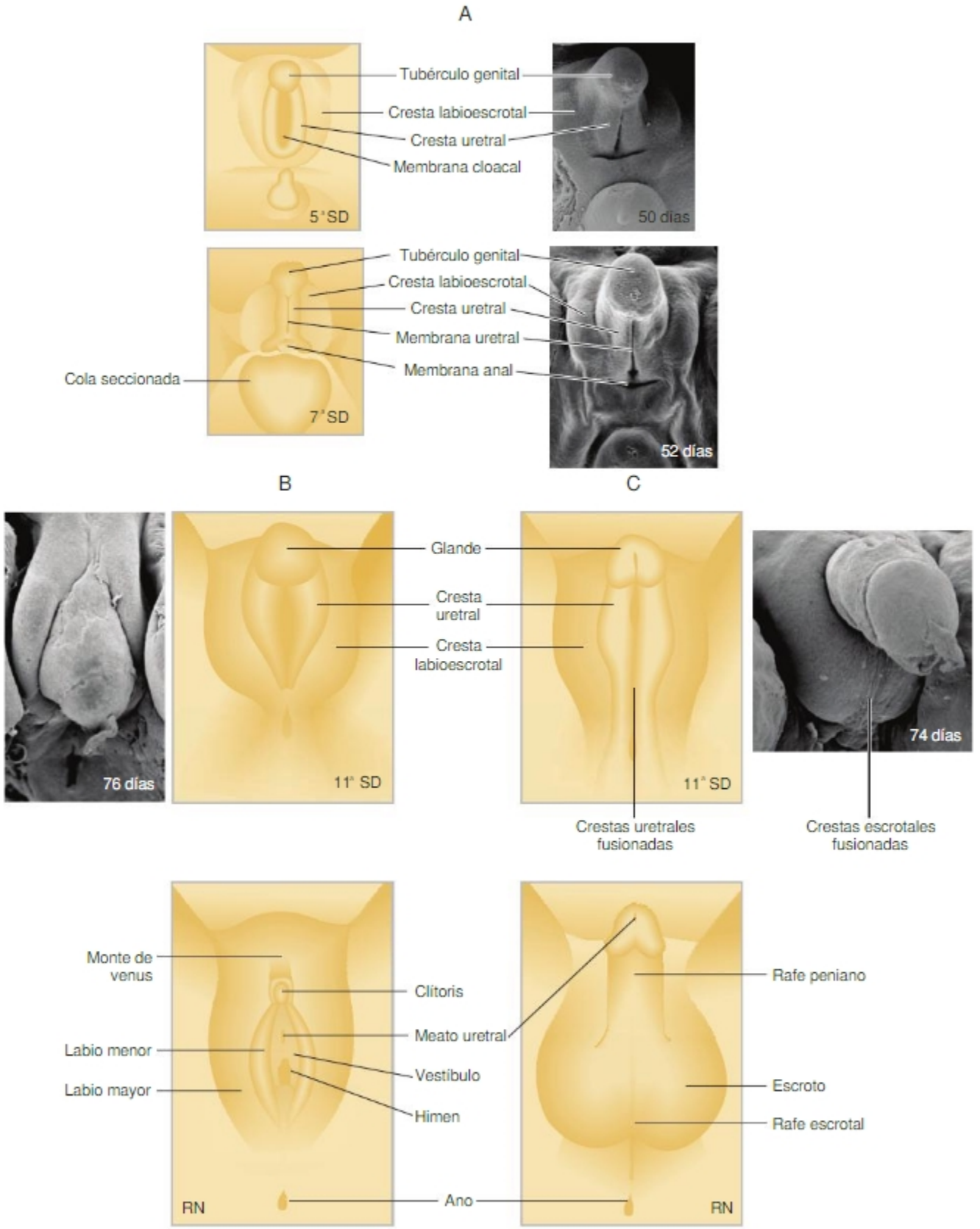


**Fig. 8-7.** Desarrollo de los órganos genitales externos durante la fase bipotencial (A: antes (5ª SD) y después (7ª SD) del tabicamiento de la cloaca) y durante la diferenciación en sentido femenino (B) y masculino (C). Fotografías reproducidas con permiso de la Prof. Dra. Kathleen K. Sulik.

Biblioteca Médica Virtual

uretral y la fusión en la línea media de las crestas uretrales. La uretra peniana termina de formarse hacia el final de la 14ª SD; posee un origen complejo y por ello es asiento frecuente de malformaciones. Finalmente, la porción distal del pene se ensancha y forma el glande. La última porción de la uretra (**porción balánica**) correspondiente al glande se origina como una invaginación maciza del **epitelio ectodérmico** que crece desde el extremo del glande hacia la uretra peniana; con el extremo de ésta se fusiona y luego se cavita. Así, el **meato uretral** definitivo queda en el extremo del glande. El tubérculo genital tiene el mismo tamaño en ambos sexos hasta la 24ª SD aproximadamente. Recién en el tercer trimestre adquiere un mayor tamaño en el varón.

**En la mujer**, la diferenciación de los órganos genitales externos implica menor complejidad. Las **crestas uretrales** no se fusionan, salvo en el extremo cercano al orificio anal, y forman los **labios menores**. Las **crestas labioescrotales** crecen y originan los **labios mayores** de la vulva; éstos se unen dorsalmente en la comisura labial posterior y ventralmente se continúan con el **monte de Venus** (véase Fig. 8-7).

## Descenso de las gónadas

Inicialmente la cresta urogenital está unida a la pared abdominal posterior por el **meso urogenital**. Luego de la degeneración del mesonefros, el meso se convierte en un

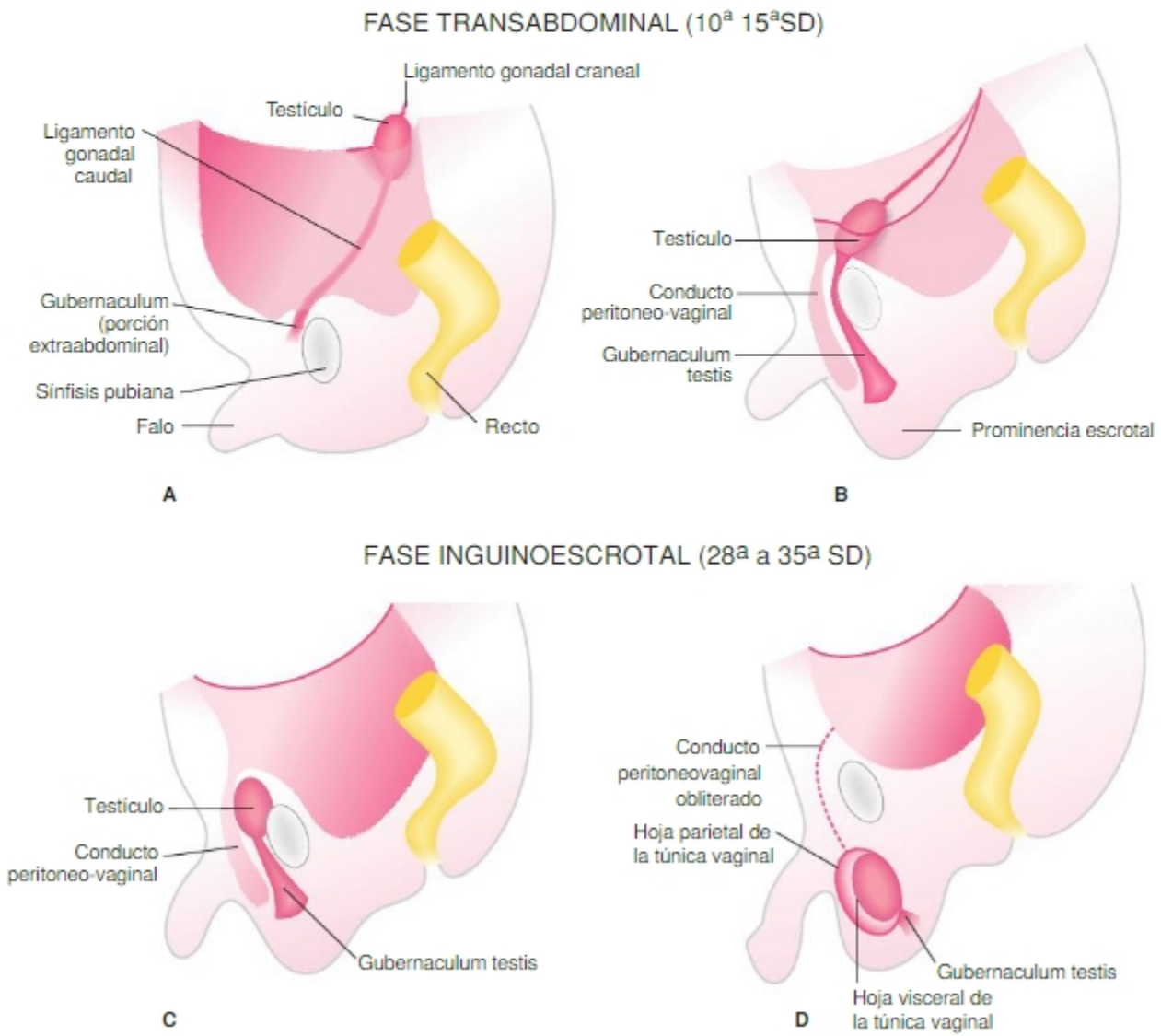


**Fig. 8-8. A-B.** Fase interna (transabdominal). **A.** Cavitación del mesénquima del pliegue escrotal. **B.** Formación del conducto peritoneo-vaginal y atrofia del ligamento craneal de la gónada; el testículo se mantiene por la acción del *gubernaculum testis* en el orificio profundo del conducto inguinal. **C-D.** Fase externa (inguinoescrotal). **C.** El testículo se desplaza, rodeado del peritoneo hacia el receso vaginal. **D.** Una vez en la bolsa, el conducto peritoneo-vaginal se oblitera. Parte de la superficie del testículo queda revestida por la túnica vaginal.

Biblioteca Médica Virtual

cordón mesenquimático revestido superficialmente por la hoja peritoneal. La porción del meso, que une el polo cefálico de la gónada a la pared abdominal, se denomina **ligamento gonadal craneal**; este llega hasta el *septum transversum* y, con el tiempo, pasa a formar parte del diafragma (membrana pleuroperitoneal). La porción que une el polo caudal de la gónada con la pared abdominal posterior se denomina **ligamento gonadal caudal**. La última porción de mesodermo intermedio, caudal a la gónada, se extiende como una condensación mesenquimática hasta la futura región inguinal y se continúa con el mesénquima de las crestas labioescrotales cuando éstos se forman.

**En el varón,** la condensación mesenquimática caudal al testículo guía su descenso y se denomina por ello ***gubernaculum testis***. En el descenso testicular se describen dos fases (Fig. 8-8). La primera (10ª a 15ª SD), llamada interna, abdominal o pasiva, se produce mientras la cavidad abdominal crece (Fig. 8-8.A). El ligamento craneal se transforma en mesénquima laxo y el caudal retiene al testículo en una posición cercana al futuro orificio del conducto inguinal. Por otro lado, el mesénquima de la cresta escrotal se cavita, respetando al *gubernaculum testis* que organiza dicho proceso, y en su interior se proyecta un receso del celoma, el **conducto peritoneovaginal**. En derredor de este conducto se organizan los tejidos de la pared y se forma el conducto inguinal. El *gubernaculum testis* queda en posición dorsal al conducto peritoneovaginal, en una posición similar a la que posee el testículo –un órgano retroperitoneal– respecto del peritoneo que lo recubre en el abdomen. Al finalizar el descenso abdominal, el testículo queda en la entrada al conducto peritoneovaginal. Durante la fase externa o inguinal (28ª a la 35ª SD), el testículo desciende a través del conducto inguinal hacia el escroto. Ello se debe a la falta de crecimiento o incluso al acortamiento del *gubernaculum testis* (Fig. 8-8.B) y al aumento de la presión intraabdominal. Una vez en el escroto, el testículo queda rodeado de la **túnica vaginal** (equivalente a la serosa peritoneal) y el conducto peritoneovaginal se oblitera y fibrosa. Esto ocurre alrededor del nacimiento.

**En la mujer,** el descenso ovárico es menos complejo pues los ovarios quedan dentro de la cavidad abdominopelviana. El **ligamento gonadal craneal** no degenera y forma el **ligamento suspensorio del ovario**. El **ligamento gonadal caudal** da origen a los **ligamentos uteroovárico** y **redondo del útero**. Éste pasa por el conducto inguinal y llega hasta el tejido conectivo de los labios mayores de la vulva.

## AUTOEVALUACIÓN

# HISTOGÉNESIS

## Principios de histogénesis gonadal

### Fase bipotencial

Durante esta fase, que dura hasta la 7ª SD, los procesos histogenéticos son comunes a ambos sexos (Fig. 8-9). La determinación sexual depende de CMD que se describen en las síntesis conceptuales disponibles en el sitio web (véase Sección 3). Tres poblaciones celulares integran el esbozo de gónada: **el mesénquima del mesodermo intermedio**, la **hoja esplácnica del mesodermo lateral**, ambos de origen mesodérmico, y las **células germinales primitivas** (Fig. 8-10, véanse Figs. 8-1 y 8-2). Las **células germinales** derivan de **células epiblásticas pluripotenciales** que durante la gastrulación migran al mesénquima del saco vitelino y se diferencian en células germinales primitivas. Ulteriormente regresan al embrión y colonizan los esbozos gonadales (Figs. 8-11 y 8-12). Las células del **epitelio celómico** proliferan y forman cordones epiteliales sinuosos, los **cordones primarios**, que se introducen en el mesénquima del mesodermo intermedio (Fig. 8-13.A). Estos cordones carecen de, o poseen muy pocas, células germinales. Mientras el epitelio celómico prolifera y se engruesa, el esbozo gonadal crece y sobresale en el celoma (Fig. 8-14). Dado que las gónadas crecen centrífugamente, los cordones primarios se ubican en una zona que será el futuro hilio de la gónada. Tal es la estructura al final de la fase bipotente: un estroma central invadido por cordones epiteliales primarios y una corteza epitelial con células germinales primitivas en su intersticio.

### Principios de histogénesis testicular

Durante la 7ª SD (13-20 mm), el epitelio celómico inicia una intensa proliferación debida a la expresión de la **proteína factor de transcripción SRY** (*Sex-determining Region on Y-chromosome*) (véanse Figs. 8-9 y SC Efectos de la expresión del gen *SRY* en el nivel de organización celular). Además, las células del epitelio celómico generan señales que estimulan el reclutamiento de células del mesodermo intermedio; una de ellas es el **factor de crecimiento fibroblástico 9** (**FGF9**). Éste es el primer indicio tisular de diferenciación en sentido masculino. Se realizan, a continuación, interacciones entre ambas poblaciones celulares que elaboran una matriz extracelular

Biblioteca Médica Virtual

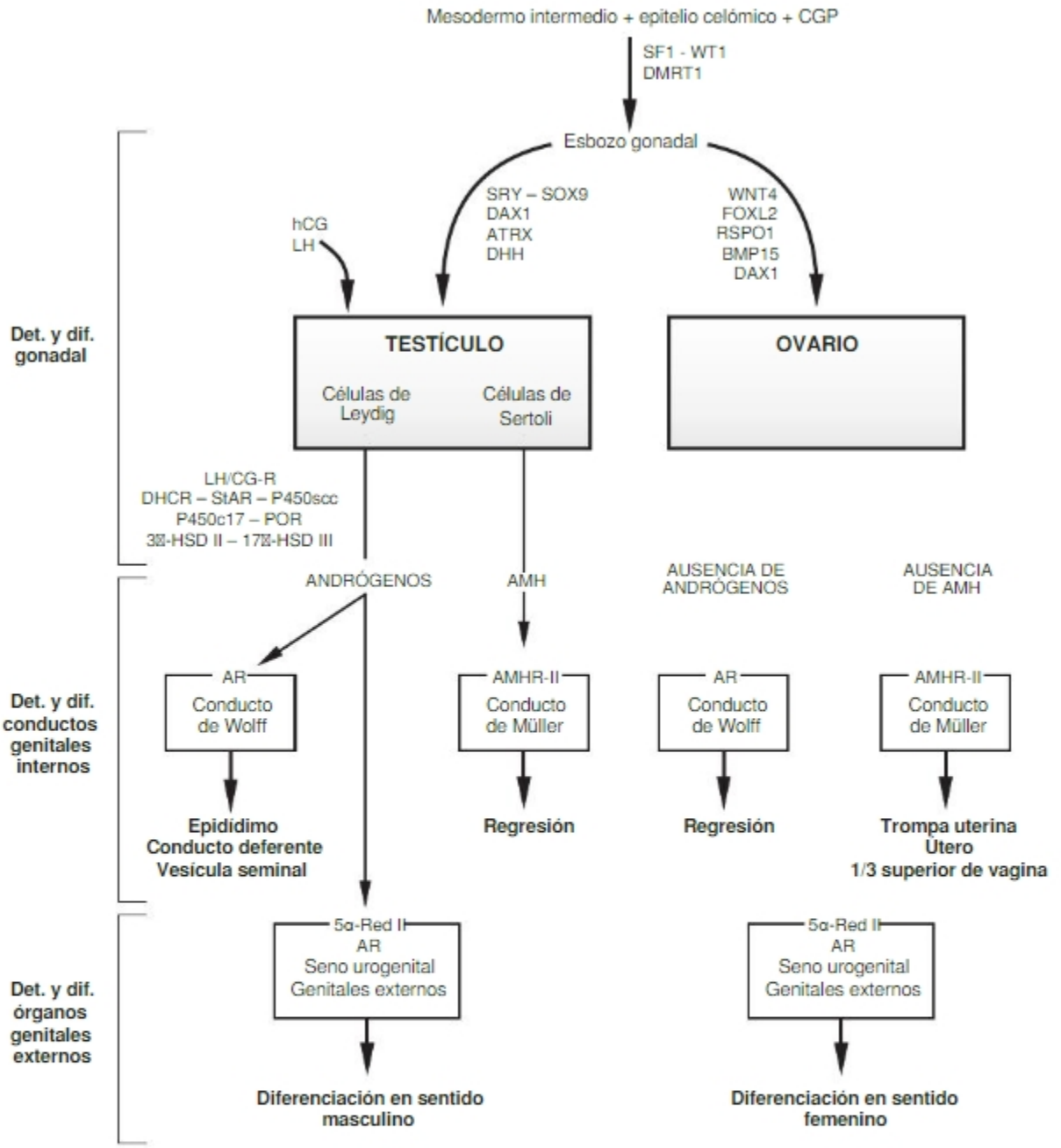


**Fig. 8-9.** En una primera etapa, se determina el sexo gonadal. Posteriormente, los conductos genitales internos y los genitales externos evolucionan en función de las señales provenientes de las gónadas en diferenciación.

con fibronectina, laminina, colágeno IV, colágeno V y heparán sulfato que delimita estructuras cordonales. Se generan así cordones testiculares secundarios, dispuestos periféricamente respecto de los primarios, que engloban en su intersticio a las células germinales. Los **cordones primarios** son **precursores de la red testicular o de Haller** y los **cordones secundarios** son **precursores de túbulos seminíferos**. Este proceso se inicia en la zona media del testículo y luego se extiende hacia sus polos a la vez que éste crece centrífugamente.

Las **células epiteliales** de los cordones testiculares se diferencian en **células de Sertoli**. En el intersticio entre éstas quedan las células germinales. Las células de Sertoli adquieren forma piramidal, citoplasma claro y mucho retículo endoplasmático rugoso y sintetizan una variedad de factores de transcripción como **SOX9** y secretan la **hormona anti-Mülleriana (AMH)** (véanse Fig. 8-9 y SC Regulación hormonal de la diferenciación sexual. Claves para relacionar alteraciones hormonales y alteraciones de la diferenciación sexual).

Biblioteca Médica Virtual

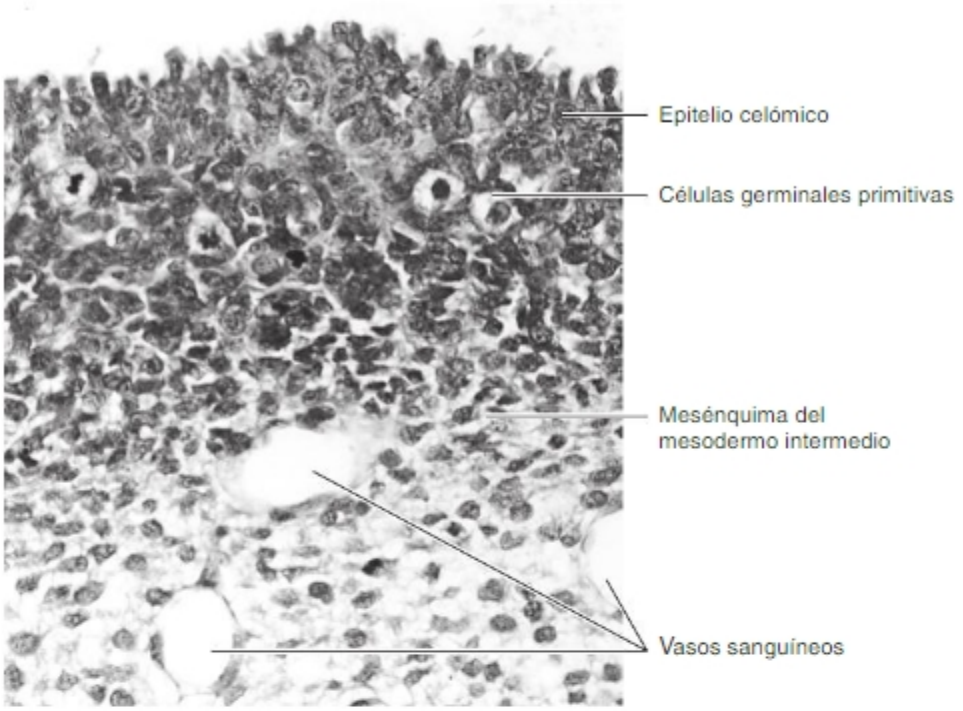


**Fig. 8-10.** Corte parasagital de un embrión de alrededor de la 6ª SD que ilustra las tres poblaciones celulares que integran el esbozo de la gónada: células germinales, células del epitelio celómico, mesénquima del mesodermo intermedio subyacente. Fotografías reproducidas con autorización de la Dra. M. Rapacioli.

Las **células germinales** parecen influir poco en la histogénesis testicular. La falta de células germinales no impide la citodiferenciación de los otros tipos celulares. Las células germinales primitivas que quedan incluidas en los cordones testiculares se diferencian en **gonocitos** o **preespermatogonias**. Son células grandes, esféricas que proliferan por mitosis dentro de los cordones y hacia el segundo mes posnatal se diferencian en espermatogonias. El ácido retinoico induce la expresión del regulador de transcripción **Stra8** que provoca el inicio de la meiosis. El testículo en desarrollo expresa una sustancia inhibidora de la meiosis, la enzima **Cyp26b1**, que degrada al ácido retinoico e impide a estas células iniciar la meiosis (véase Fig. 8-12).

Las **células mesenquimáticas del mesodermo intermedio** se diferencian en varios tipos celulares: **a)** células que contactan con la superficie basal de los cordones seminíferos y se diferencian en **células mioides peritubulares**, **b) células de Leydig**, **c) células endoteliales** de vasos típicos del testículo en desarrollo ubicadas bajo el epitelio celómico, **d) fibroblastos** y otras del estroma conectivo de la glándula.

Las **células intersticiales de Leydig** están en el intersticio del mesénquima y poseen función endocrina; secretan andrógenos y promueven la diferenciación en sentido masculino de todos los órganos sensibles a andrógenos. Se diferencian en la 8ª SD, poco después de que se han diferenciado los cordones testiculares, y secretan también el factor **insulino-símil 3 (INSL3)**.

Las células del estroma testicular forman, desde estados tempranos, una lámina superficial de tejido conectivo denso, la albugínea, que separa los cordones secundarios testiculares del epitelio celómico. Durante el crecimiento testicular, a partir de esta lámina se forman tabiques de tejido conectivo que definen las celdas espermáticas que contienen a los cordones testiculares.

Al final de 8ª SD, el testículo está integrado por cordones testiculares inmersos en el mesénquima. Los cordones testiculares están formados por células de Sertoli y células germinales. Los cordones están rodeados por células mesenquimáticas peritubulares y el resto del intesticio está formado por mesénquima, vasos sanguíneos y células de Leydig (Fig. 8-15).

## Principios de histogénesis ovárica

En la mujer, los cordones primarios se disgregan y desaparecen. A continuación, a partir del **epitelio celómico** se produce una segunda generación de **cordones ováricos** que poseen células germinales. Estos cordones también se disgregan pero las células epiteliales quedan recubriendo a grupos de células germinales. Las células epiteliales se introducen entre las **células germinales** de modo que, finalmente, cada célula germinal queda

Biblioteca Médica Virtual

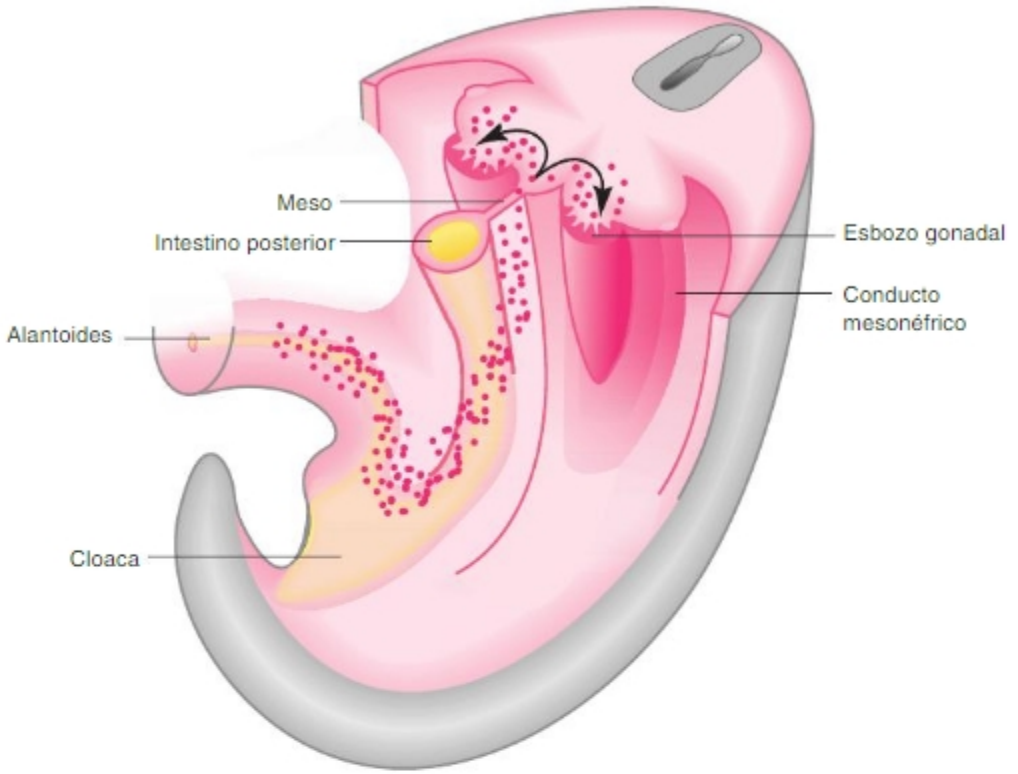


**Fig. 8-11.** Durante el PS, debido al plegamiento del embrión, las CGP quedan ubicadas en el intestino posterior y su meso. Durante la 5ª SD, las CGP migran, a través del mesodermo esplácnico del tubo digestivo, hasta el esbozo gonadal.

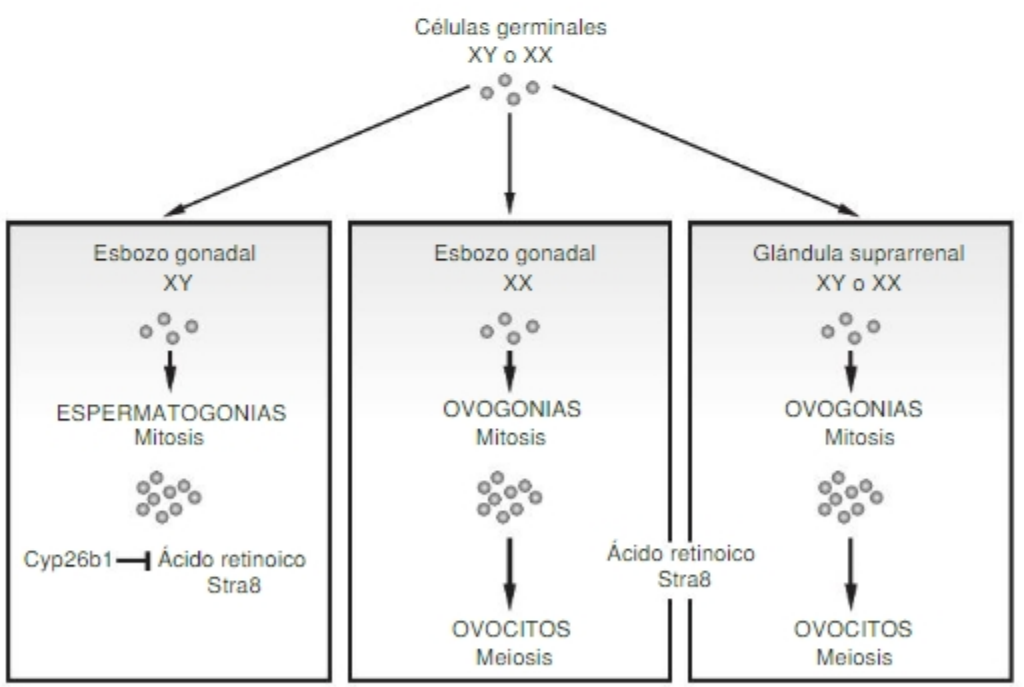


**Fig. 8-12.** El experimento ilustra la importancia epigenómica del medioambiente en la diferenciación sexual de las células germinales. Independientemente de la dotación cromosómica (XX o XY) de las células germinales, si éstas se desarrollan en un esbozo gonadal del sexo masculino se diferencian en espermatogonias debido a la expresión de una enzima que degrada al ácido retinoico y en consecuencia inhibe la expresión de STRA8. Las células germinales primitivas, de cualquier dotación cromosómica, que se desarrollan en una gónada femenina o en el esbozo de glándula suprarrenal (masculina o femenina) –estructuras que no expresan la sustancia mencionada– se diferencian en ovogonias, luego en ovocitos I e inician la meiosis. Los ovocitos que se diferencian fuera del ovario degeneran.

Biblioteca Médica Virtual

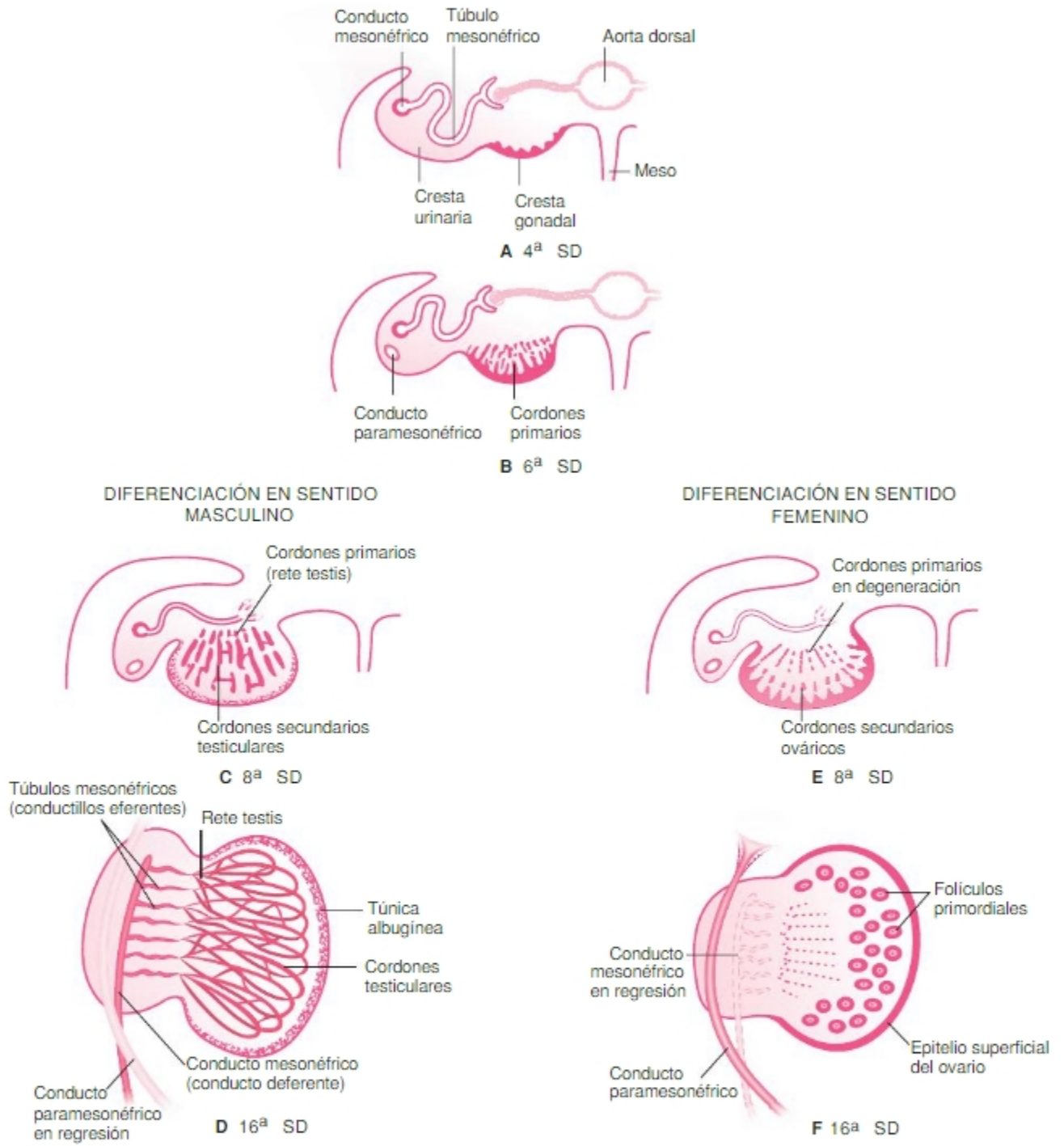


**Fig. 8-13. A-B.** Esquemas de cortes transversales de la cresta urogenital de embriones de la 4ª y 6ª SD (estado bipotencial). En la 6ª SD se han formado el conducto paramesonéfrico y los cordones primarios o medulares. **C-D.** Diferenciación en sentido masculino. **C.** Corte transversal, 8ª SD. Se han formado cordones secundarios testiculares. Los cordones primarios están diferenciándose en rete testis. **D.** Corte frontal, 16ª SD. Se ha formado la túnica albugínea que separa los cordones testiculares del epitelio celómico. La rete testis se comunica con los túbulos mesonéfricos que comienzan a diferenciarse en conductillos eferentes. El conducto paramesonéfrico se halla en regresión. **E-F.** Diferenciación en sentido femenino. **E.** Corte transversal, 8ª SD. Se observa la degeneración de los cordones primarios y el comienzo de la formación de los cordones secundarios ováricos. **F.** Corte frontal, 20ª SD. El conducto mesonéfrico de Wolff se halla en regresión. Los túbulos mesonéfricos no contactan con los cordones medulares en degeneración. En la región periférica del ovario se han formado folículos primordiales.

Biblioteca Médica Virtual

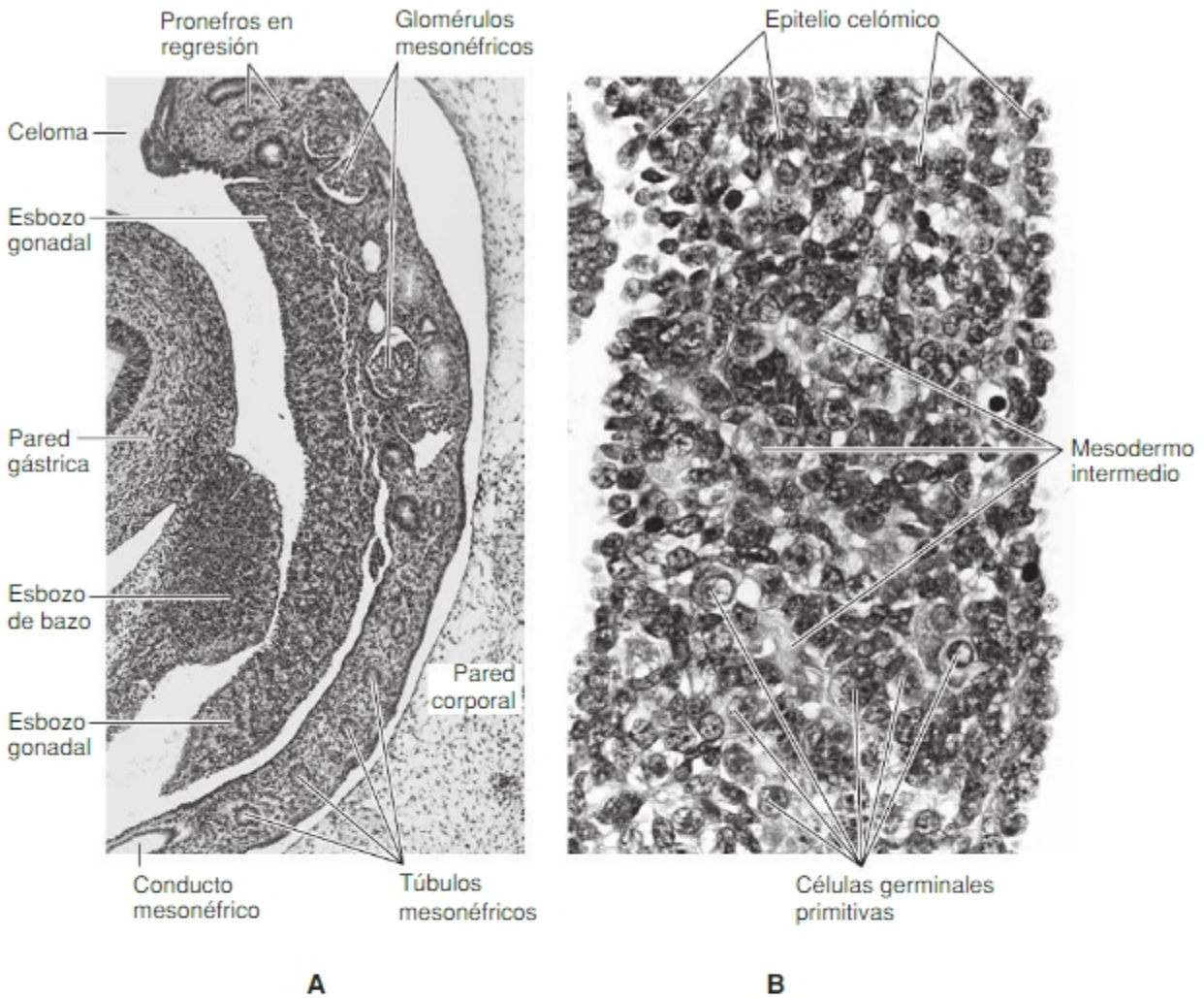


**Fig. 8-14.** Corte parasagital de un embrión de fines de la 6ª SD. **A.** Microfotografía de bajo aumento que ilustra el cordón nefrógeno y el esbozo gonadal suspendidos en la cavidad celómica. **B.** Microfotografía de mayor aumento del esbozo gonadal que ilustra el revestimiento epitelial y la presencia de cordones primarios con células germinales. Fotografías reproducidas con autorización de Dra. M. Rapacioli.

totalmente cubierta por una capa simple de células planas, las **células foliculares**, constituyéndose así los **folículos ováricos primordiales**. Estos quedan separados unos de otros por mesénquima del mesodermo intermedio. Simultáneamente con esta redistribución de tejidos se produce, en la 9ª SD, la diferenciación de las **células germinales primitivas** en **ovogonias**. En la 10ª SD, ya son **ovocitos primarios** que ingresan en la profase meiótica. El inicio de la meiosis es inducido por el factor **Stra8**, cuya expresión depende del ácido retinoico. El ácido retinoico y Stra8 son sustancias inductoras de la meiosis (véase Fig. 8-12).

La proliferación de células del epitelio celómico, de células germinales primitivas y la formación de folículos primordiales continúa en forma superpuesta, aunque decayendo, durante un tiempo. A la vez se incrementa el número de ovocitos que ingresan en la meiosis. Al final del 7º MD, todas las células germinales son ovocitos primarios que se hallan en la primera división meiótica. Esta avanza sólo hasta el estado de diplotene de la primera meiosis y se detiene hasta que, desde la pubertad en adelante, la meiosis continúa durante la maduración del ovocito I el día de la ovulación. Las células foliculares se hacen cúbicas, dando origen a los **folículos primarios**. Después, las células foliculares proliferan, formando varias capas, dando origen a los **folículos secundarios**. Al nacimiento, existen folículos primordiales, primarios y secundarios (véase Capítulo 1).

Las **células del mesénquima** del mesodermo intermedio se diferencian en varios tipos celulares: **a)** las que están en contacto con los folículos secundarios se diferencian en **células tecales** con función endocrina que se organizan en una vaina perifolicular llamada **teca interna**, **b)** las que quedan por fuera de éstas forman una especie de cápsula conectiva perifolicular denominada **teca externa**,

Biblioteca Médica Virtual

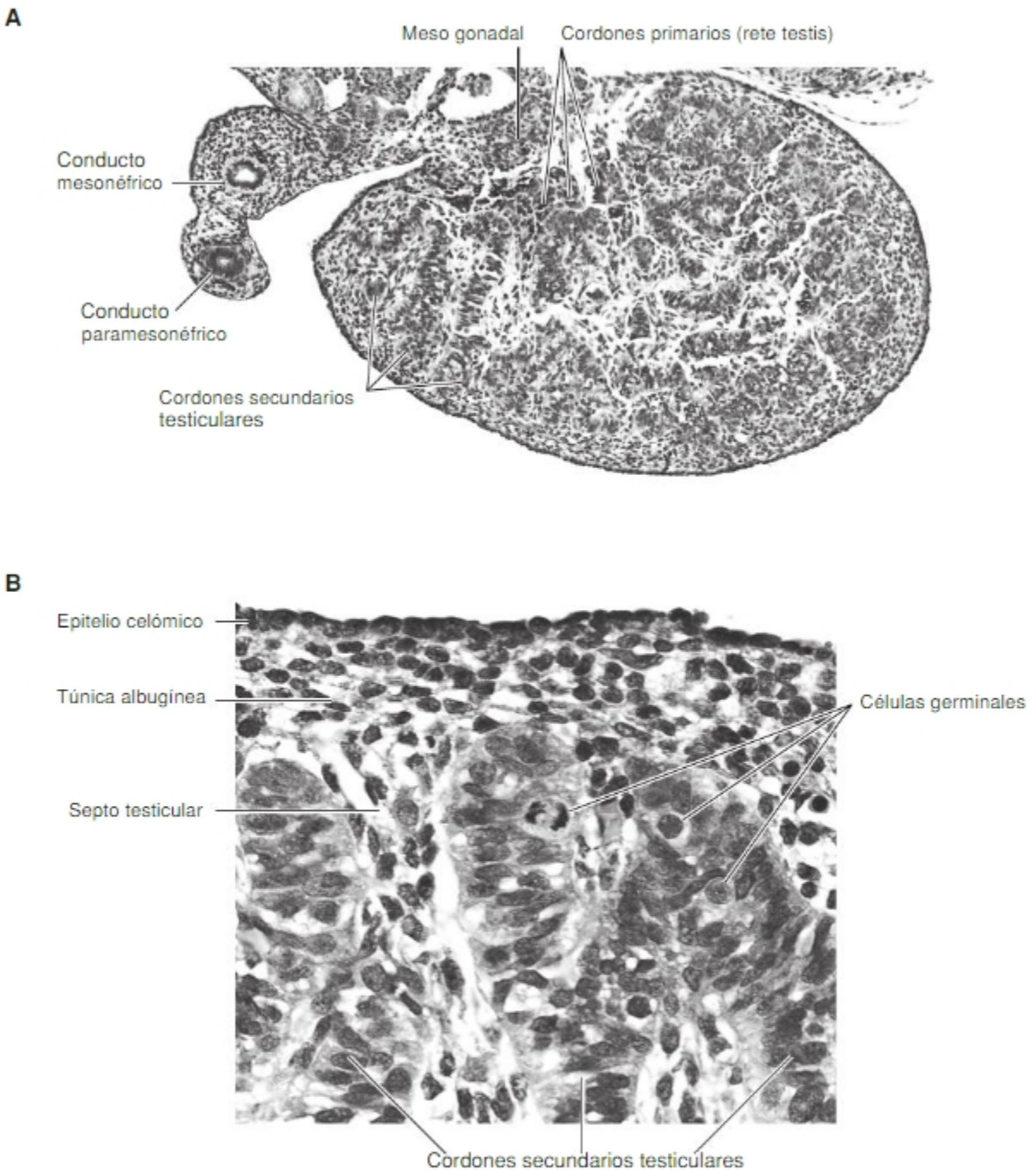


**Fig. 8-15. A.** Corte transversal de gónada en desarrollo de un embrión de sexo masculino de la 8ª SD. En la región del meso gonadal se observan vasos sanguíneos y cordones primarios; en la periferia se observan cordones secundarios testiculares. A la izquierda se ve el conducto mesonéfrico de Wolff en desarrollo y el paramesonéfrico de Müller compactado. **B.** Detalle de la región periférica de la gónada. Se observa el epitelio celómico, mesénquima subyacente que comienza la formación de la túnica albugínea y septos testiculares y cordones secundarios testiculares que poseen células germinales en mitosis. Fotografías reproducidas con autorización de Dra. M. Rapacioli.

**c)** el resto de las células forman el **tejido conectivo** que forma el estroma y la vasculatura del órgano.

Completada la histogénesis ovárica, la zona hiliar, ocupada inicialmente por cordones primarios, queda desprovista de folículos. Estos se ubican solo en la zona periférica o **corteza del ovario**. Terminada la foliculogénesis, el epitelio celómico se adelgaza y queda como un epitelio cúbico simple equivalente al mesotelio peritoneal con el cual se continúa en los bordes del ovario. Debido a ello el ovario es considerado un órgano intraperitoneal.

Durante el desarrollo embrionario, hay **amplificación de células germinales primitivas** y **redundancia**

Biblioteca Médica Virtual

**de folículos primordiales**. Hacia la 25ª SD, se han formado, en ambos ovarios, 6-7 millones de folículos primordiales. Solo 1-2 millones de folículos persisten al momento de nacimiento y sólo 300-400 mil llegan a la pubertad. De ellos, sólo son ovulados unos 500 durante la vida fértil de una mujer. Un número que supera con mucho la capacidad de gestar de la especie humana. Así, la mayoría de los folículos generados durante el desarrollo entran en atresia y sus células sufren apoptosis. El ovario en desarrollo secreta estrógenos pero esta hormona no participa de la determinación en sentido femenino.

El Cuadro 8-1 resume los tipos celulares de las gónadas originados a partir de las poblaciones celulares que integran el esbozo gonadal.

## Principios de histogénesis de los gonaductos

### Período bipotencial

Los gonaductos masculinos y femeninos son enteramente de origen mesodérmico por lo cual sus epitelios de revestimiento resultan de una transición mesenquimático-epitelial (**T m-e**). El **conducto mesonéfrico** se forma como una condensación mesenquimática que luego se epiteliza, cavita y queda como un tubo epitelial con su correspondiente membrana basal, rodeado de mesénquima de mesodermo intermedio. Del primitivo tubo epitelial surgirá el epitelio de revestimiento de la mayor parte de las vías espermáticas. El mesénquima originará las capas de tejido conectivo y de músculo liso de dichas vías. El **conducto de Müller** se origina como una invaginación del epitelio celómico, está rodeado de membrana basal y tejido mesenquimático. Se desarrolla en posición paralela a los conductos mesonéfricos debido a que éstos promueven su formación. El epitelio de este conducto originará el epitelio de revestimiento del gonaducto femenino y el mesénquima (mesodermo intermedio) que lo rodea originará sus capas conectivas y musculares. Las porciones caudales de ambos conductos (Wolff y Müller) quedan, luego de los crecimientos diferenciales del seno urogenital, en la intimidad del mesénquima del tabique urorrectal. El origen de las capas conectivas y musculares de dicha región es difícil de precisar.

### Fase de diferenciación

La histogénesis de ambos gonaductos está bajo la influencia de andrógenos secretados por las células de Leydig y de la AMH secretada por las células de Sertoli, ambas de origen testicular. **En el varón, a)** la presencia de andrógenos promueve la histogénesis del conducto mesonéfrico de Wolff –cuya sobrevida depende de dicha hormona– y **b)** la AMH promueve la regresión del conducto de Müller. **En la mujer**, la ausencia de ambas señales produce los efectos inversos: regresión de los conductos mesonéfricos y desarrollo de los conductos de Müller. Estos efectos son mediados por el mesénquima. En ambos sexos, los conductos de Wolff expresan el receptor de andrógenos y los de Müller expresan el receptor de AMH.

**En el varón**, las **células de Leydig** del testículo secretan **testosterona**. Desde la 8ª SD, las células mesenquimáticas del conducto de Wolff expresan receptores para andrógenos y median la estabilización y diferenciación del conducto. Más tarde el epitelio también expresa el receptor de andrógenos. La porción adyacente al tes-tículo del conducto mesonéfrico crece mucho en longitud y se pliega repetidas veces. Todos esos pliegues quedan envueltos en una cápsula conectiva y así se constituye el epidídimo. Bajo la acción de la testosterona, el epitelio del conducto mesonéfrico se diferencia en el epitelio de revestimiento del epidídimo, el conducto deferente, la vesícula seminal y el conducto eyaculador (véase Fig. 8-9). El mesénquima adyacente se diferencia en los tejidos conectivo y muscular de todo el gonaducto.

**CUADRO 8-1**

| | TESTÍCULO | OVARIO |
|---|---|---|
| **Epitelio celómico** | Células de Sertoli | Células foliculares |
| **Mesodermo mesonéfrico** | Células peritubulares<br>Células de Leydig<br>Células del tejido conectivo<br>Vasos sanguíneos | Células tecales<br>Células del tejido conectivo<br>Vasos sanguíneos |
| **Células germinales primordiales** | Gonocitos<br>Espermatogonias<br>Espermatocitos<br>Espermátides | Ovogonias<br>Ovocitos |

Biblioteca Médica Virtual

Las **células de Sertoli** del testículo secretan **AMH** a partir de fines de la 7ª SD. La AMH actúa localmente sobre el conducto de Müller homolateral produciendo su desagregación (Fig. 8-16). Se une a su receptor presente en células del mesénquima. Éstas, por medio de factores no conocidos, promueven la desestabilización de la membrana basal y la transición epitelio-mesenquimática (**T e-m**) de algunas células epiteliales y la muerte programada de otras. La desagregación progresa en sentido caudal. El período sensible a la AMH de los conductos de Müller es breve (8ª a 9ª SD). Este hecho ilustra la relevancia en la sincronización de poblaciones interactuantes. Si la diferenciación de las células de Sertoli se retrasa y la AMH es secretada luego de la 9ª semana, los conductos de Müller no degeneran.

**En la mujer**, dado que los ovarios no producen AMH, los conductos de Müller evolucionan, diferencian y originan las trompas, el útero y parte superior de la vagina (véase Fig. 8-9). El epitelio del conducto de Müller origina el epitelio de revestimiento y glandular de dichas estructuras y el mesénquima adyacente se diferencia en las capas conectivas y musculares de éstas. El ovario no produce testosterona, esencial para la sobrevida de los conductos de Wolff, por lo cual éstos se atrofian.

## Principios de histogénesis de los derivados del seno urogenital

### Fase bipotencial

Procesos clave de la fase bipotencial son las asociaciones entre diversas regiones del epitelio del seno urogenital y diferentes subpoblaciones celulares o regiones mesenquimáticas con las que interactúan y forman esbozos de diversos órganos. La simplicidad estructural del epitelio del seno y del mesénquima con el que se asocia enmascara la complejidad informativa que existe en la región, que recién se pone de manifiesto durante su histogénesis. **El seno urogenital es sensible a andrógenos**; bajo su efecto se determina y diferencia en sentido masculino y, en su ausencia, lo hace en sentido femenino. Todos los órganos que se generan a partir del seno urogenital (uretra prostática, membranosa y peniana y próstata en el varón, y uretra y vagina en la mujer) poseen un componente epitelial y uno conectivo. El componente epitelial genera el parénquima de dichos órganos (epitelios de revestimiento y glandulares). El mesénquima genera las capas conectivas y musculares, cápsulas que los rodean, etc. Es probable que la complejidad del desarrollo del seno derive de la complejidad del mesénquima asociado. Este posee un origen complejo ya que se trata de una zona de mezcla de células de diversa naturaleza. Al menos cuatro o cinco poblaciones mesenquimáticas se mezclan en la zona caudal del embrión: **a)** células del **mesénquima esplácnico** del mesodermo lateral, **b)** células del **mesodermo parietal no-embrionario**, **c)** células mesenquimáticas derivadas de la región caudal de la **placoda corporal**. Estas tres poblaciones celulares en proporciones difíciles de precisar participan en la formación del **tabique urorrectal**. A estas se agregan **d)** células del **mesodermo intermedio** que descienden junto con los conductos mesonéfricos y paramesonéfricos. Finalmente se incorporan a la zona **e)** células que corresponden a las últimas oleadas de células que se invaginan en la cresta ventral ectodérmica y que llegan hasta la superficie ventral rodeando a la membrana cloacal. Parte de estas células participan formando el estroma de órganos derivados del seno urogenital y la mayor parte de ellas participan formando los tejidos conectivos, fascias y aponeurosis del periné.

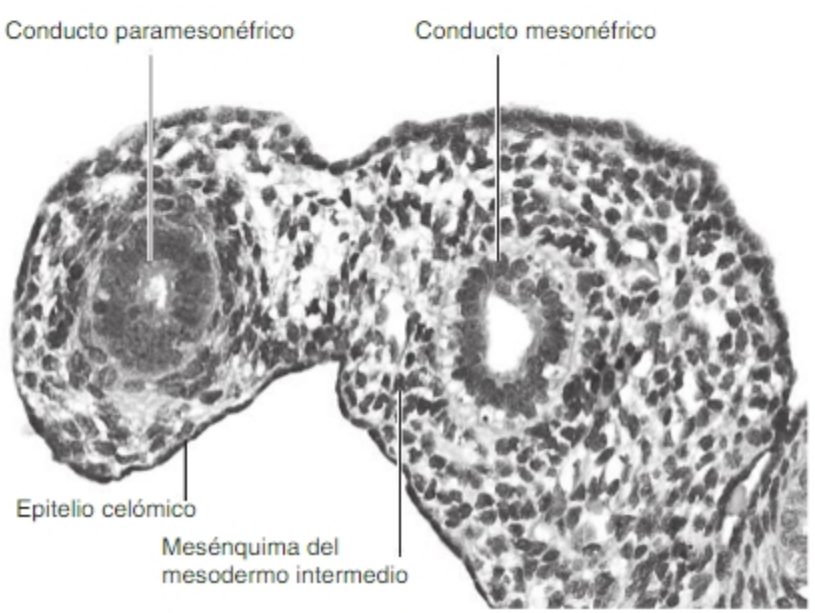


**Fig. 8-16.** Microfotografía de un corte transversal de los conductos mesonéfrico y paramesonéfrico de un embrión humano de sexo masculino de aproximadamente 8ª SD. El conducto paramesonéfrico se halla en regresión; algunas de sus células sufren apoptosis en tanto que otras realizan una T e-m y se incorporan al mesénquima. Fotografías reproducidas con autorización de Dra. M. Rapacioli.

Biblioteca Médica Virtual

### Fase de diferenciación sexual

Tanto el seno urogenital como los esbozos de los órganos genitales externos expresan el **receptor de andrógenos** y la **enzima 5α-reductasa tipo 2**; ello garantiza la masculinización del seno en el varón. Al seno urogenital y esbozos de genitales externos llegan concentraciones bajas de la testosterona secretada por las células de Leydig del testículo. En el seno, la 5α-reductasa transforma la testosterona en la **dihidrotestosterona** (**DHT**), un andrógeno 20 veces más potente debido a su mayor afinidad por el receptor de andrógenos.

**En el varón**, hacia el final del 3er MD el epitelio del seno urogenital genera brotes endodérmicos al nivel de la porción proximal de la uretra en respuesta a señales originadas en el mesénquima. Dichos cordones se introducen en el mesénquima y forman el parénquima de los diferentes lóbulos de la **próstata**. A su vez, las células epiteliales inducen al mesénquima a diferenciarse y formar el músculo liso y el tejido conectivo que constituye el estroma de la glándula. El mesénquima del conducto mesonéfrico se distribuye a lo largo de una zona amplia que recorre la línea media de la pared dorsal de la uretra prostática, desde la desembocadura de ambos conductos mesonéfricos hasta la desembocadura de los dos uréteres en la pared dorsal de la vejiga (**trígono vesical**) (véase Capítulo 7). La lámina uretral endodérmica de la pared ventral del seno urogenital crece, como lo hace el tubérculo genital, luego se cavita y se diferencia en el epitelio de la **uretra peniana**. La lámina vaginal endodérmica no se diferencia y deja como vestigio el utrículo prostático.

**En la mujer**, en ausencia de andrógenos, los tejidos del seno urogenital y de los esbozos de órganos genitales se feminizan. La lámina vaginal endodérmica del seno urogenital se fusiona con el tubérculo de Müller. Luego ambos se cavitan, y forman el canal uterovaginal. La lámina vaginal endodérmica y el mesénquima asociado, del tabique urorrectal, originan la porción inferior de la vagina. La lámina vaginal se diferencia en el epitelio de revestimiento y el mesénquima asociado genera las otras capas de la pared vaginal. La porción superior o profunda de la vagina deriva del tubérculo de Müller.

## Principios de histogénesis de los órganos genitales externos

### Fase bipotencial

Los esbozos de los órganos genitales externos (tubérculo genital, crestas uretrales y escrotales) están compuestos por poblaciones de células mesenquimáticas asociadas al ectodermo epidérmico. Las poblaciones mesenquimáticas derivan de las últimas células mesodérmicas que se invaginan en la cresta ventral ectodérmica luego de la desaparición del surco primitivo. Dichas poblaciones mesenquimáticas, a juzgar por su conducta de desarrollo, no son equipotentes o, al menos, no poseen similar destino. De hecho, en los diversos esbozos no se expresan los mismos conjuntos de moléculas de desarrollo.

### Fase de diferenciación sexual

**En el varón**, la DHT estimula el crecimiento del tubérculo genital que se transforma en **pene** (véase Fig. 8-7). Parte del mesénquima de este es densamente vascularizado y se transforma en **tejido eréctil**: los **cuerpos cavernosos** y el **cuerpo esponjoso**. La capa más superficial del mesénquima se integra al ectodermo (que forma la epidermis) y forma las **capas conectivas subdérmicas de la piel y mucosas**. El epitelio de la lámina uretral endodérmica (originado en el seno urogenital) se diferencia en el **epitelio de revestimiento** de la uretra peniana y las capas de células mesenquimáticas del entorno forman las **capas conectivas** de esta. La porción balánica de la uretra tiene un epitelio de revestimiento de origen ectodérmico proveniente de una invaginación del ectodermo del extremo distal del tubérculo genital. La DHT también estimula el crecimiento y la fusión en la línea media de las crestas uretrales, que colaboran en el cierre de la uretra peniana, y de las crestas labioescrotales que forman el escroto. Parte del mesénquima de las crestas escrotales se comportan como mesodermo lateral; se cavita y forma la serosa de la **túnica vaginal**, otra parte se continúa con el mesodermo intermedio y con éste forma el ***gubernaculum testis***; otras células mesenquimáticas (mioblastos provenientes de la pared) originan la **musculatura del cremáster**. El mesénquima superficial también desarrolla una rica **vasculatura** apropiada para la disipación de calor. La capa más superficial del mesénquima junto con el ectodermo forman la **piel**.

**En la mujer**, la falta de andrógenos produce escaso desarrollo del tubérculo genital, que se diferencia en **clítoris**; las crestas uretrales y labiales no se fusionan en la línea media y se diferencian en labios menores y mayores (véase Fig. 8-7). El epitelio de dichas estructuras es ectodérmico y los tejidos conectivos, de origen mesenquimático. Los estrógenos no influyen en la histogénesis del seno urogenital y de los genitales externos en sentido femenino.

## Aspectos histológicos vinculados al descenso testicular

Las células de Leydig del testículo producen andrógenos e INSL3, que están involucrados en el descenso

Biblioteca Médica Virtual

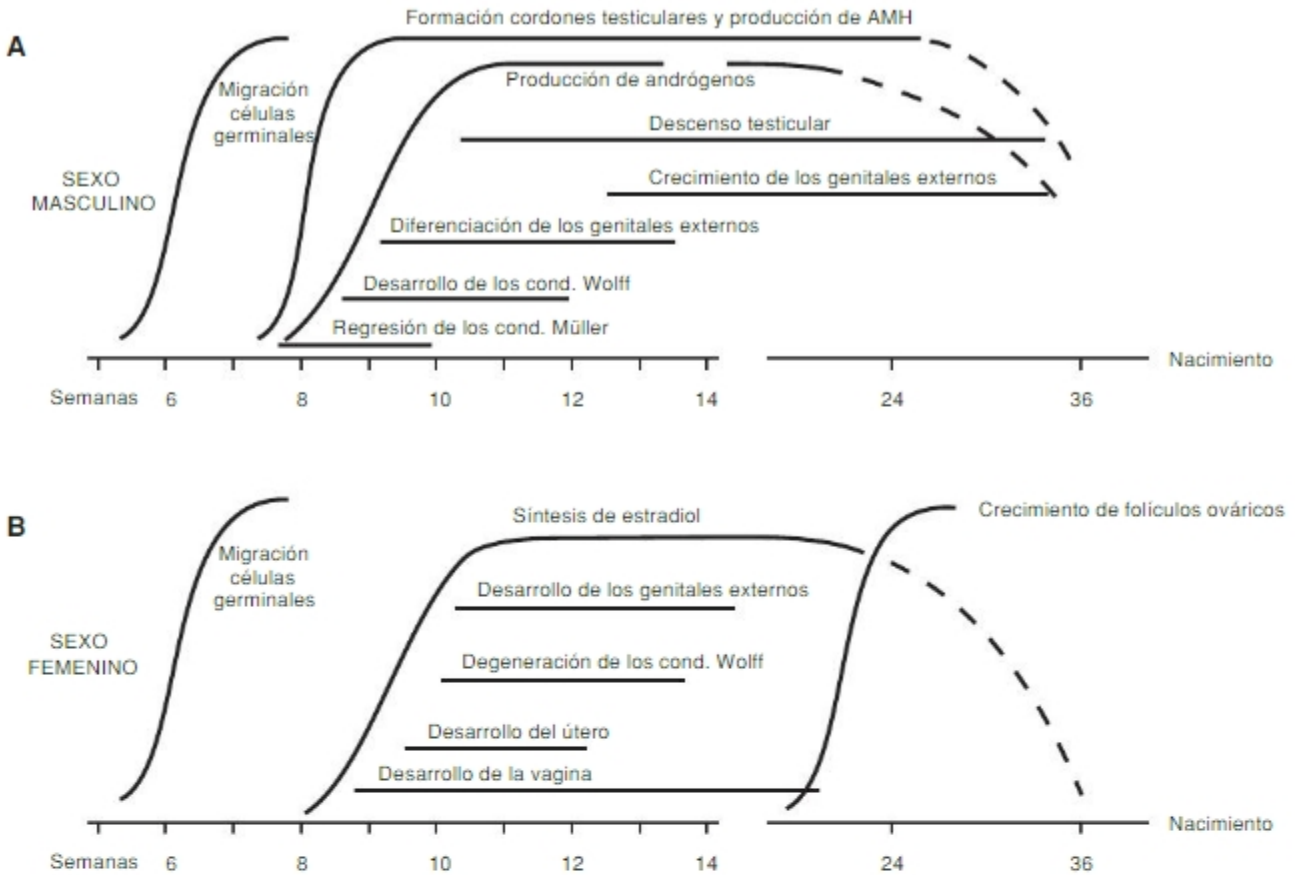


**Fig. 8-17.** Cronología del desarrollo de los aparatos reproductores masculino (A) y femenino (B). Se indican los plazos temporales durante los cuales ocurren los principales eventos morfogenéticos e histogenéticos.

testicular (véase Fig. 8-8). En la fase transabdominal del descenso testicular, INSL3 interviene en la diferenciación del *gubernaculum testis* en tanto que los andrógenos están involucrados en la regresión del ligamento craneal. Durante la fase de descenso transabdominal el *gubernaculum* aumenta de volumen fundamentalmente debido a un incremento en la deposición de GAG y a un aumento en el número de células mesenquimáticas. En cultivo organotípico de rata, INSL3 produce efectos similares. Durante esta fase, la densidad de fibras colágenas se incrementa en la periferia. En la fase inguinoescrotal, los andrógenos intervienen en el acortamiento y anclaje definitivo del *gubernaculum testis* en el escroto. Las células que poseen receptores para andrógenos son fibroblastos. La expresión de estos receptores es incrementada y estabilizada por la presencia de andrógenos. Durante la fase inguinoescrotal, el tejido gubernacular sufre extensa remodelación y se transforma en una estructura rica en fibras de colágeno y elastina. Estos cambios disminuyen la longitud del *gubernaculum* y contribuyen en el descenso hacia el escroto. No se ha establecido aún el mecanismo de anclaje del *gubernaculum* al escroto. Se propone que una degradación localizada seguida de una deposición y remodelación de la matriz extracelular (MEC) permite el anclaje definitivo del *gubernaculum*.

La Figura 8-17 resume la cronología de los principales eventos involucrados en el desarrollo de los diferentes órganos del aparato reproductor.

## AUTOEVALUACIÓN

Biblioteca Médica Virtual

# Sección 2: Alteraciones del desarrollo del aparato reproductor

## Clasificación

Las alteraciones del desarrollo del aparato reproductor pueden deberse a malformaciones tempranas –durante la formación y evolución de los esbozos de los órganos genitales, previas a su diferenciación sexual– o a fallas en la determinación y diferenciación sexual.

Como se describió, si no existe secreción o acción de las hormonas testiculares (AMH, andrógenos e INSL3) en la vida fetal, los conductos de Müller forman las trompas, el útero y la porción superior de la vagina, el tubérculo genital origina el clítoris, las crestas uretrales quedan abiertas conformando el vestíbulo de la vagina, las crestas labioescrotales no se fusionan, formando los labios mayores, y las gónadas no descienden. Si existe tanto producción como acción de AMH, andrógenos e INSL3, los conductos de Müller entran en regresión, los conductos de Wolff forman epidídimo, conducto deferente y vesículas seminales, el tubérculo genital forma el pene, las crestas uretrales se cierran y el orificio se ubica en la punta del glande, en tanto que las crestas labioescrotales se fusionan completamente formando el escroto y las gónadas descienden al escroto. Si existe una producción o una acción insuficiente de las hormonas testiculares, los conductos de Müller y de Wolff se desarrollan parcialmente, el falo adquiere un tamaño intermedio entre el pene y el clítoris, las crestas uretrales se fusionan parcialmente y el orificio uretral se ubica en la cara inferior del falo (lo cual se conoce como hipospadias) en lugar de ubicarse en la punta del glande, mientras que las crestas labioescrotales solamente se fusionan parcialmente y las gónadas no completan su descenso. Las anomalías en la producción o acción de las hormonas testiculares se ponen en evidencia en todos los órganos cuyo desarrollo depende de ellas. En cambio, las anomalías en la formación de los diferentes esbozos solo afectan al órgano involucrado.

Las anomalías fenotípicas del aparato reproductor se denominan **alteraciones del desarrollo o la diferenciación sexual (ADS)** y se clasifican en tres categorías:

1. **ADS malformativas:** debidas a anomalías en el desarrollo inicial de los esbozos de órganos genitales.
2. **ADS disgenéticas:** por defectos hormonales debidos a disgenesias gonadales.
3. **ADS no disgenéticas:** por defectos hormonales no debidos a disgenesias gonadales.

## ADS malformativas

Las anomalías malformativas son poco frecuentes, se deben a trastornos que ocurren durante la fase temprana del desarrollo de esbozos de órganos genitales internos o externos durante el período bipotencial del desarrollo sexual fetal. Su característica común es que no pueden ser explicadas por fallas en la secreción o la acción de hormonas gonadales. Se citan a continuación algunos ejemplos ilustrativos.

La **afalia aislada** (**ausencia de pene o clítoris**), sin ninguna otra malformación asociada, se debe a fallas en la formación del tubérculo genital.

El **hipospadias aislado** (**falta de cierre de las crestas uretrales**), con formación del resto de los genitales en forma normal (Fig. 8-18).

Las **malformaciones cloacales** impiden el normal desarrollo de los genitales externos y derivados del seno urogenital; las gónadas y los derivados de los conductos de Müller o de Wolff son normales. Suelen asociarse fístulas rectovaginales o rectovesicales, por anomalías del tabicamiento cloacal (véase Capítulo 6).

La **ausencia aislada del útero y porción superior de la vagina** (síndrome de Rokitansky) puede deberse a **fallas morfogenéticas de los conductos de Müller** por

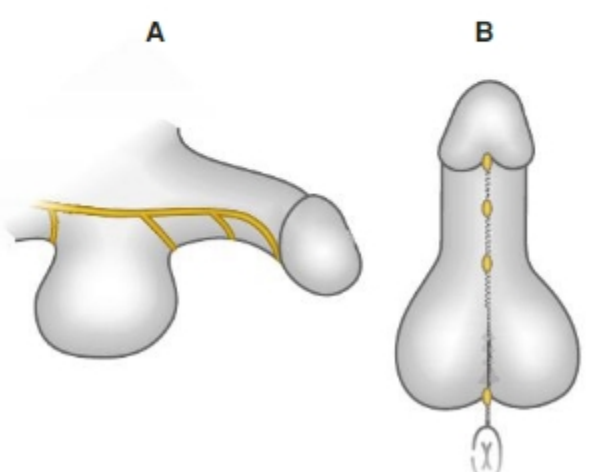


Fig. 8-18. Vistas lateral (A) y ventral (B) de genitales externos masculinos que ilustran los diferentes sitios que pueden ocupar los orificios uretrales anormales en el hipospadias.

Biblioteca Médica Virtual

mutaciones en los genes ***WNT4*** u ***HOXA13***. El **útero didelfo**, con dos cavidades completamente separadas en la línea media, y el **útero bicorne**, en el cual existe una comunicación en la porción inferior entre los dos hemiúteros, suelen deberse a **falta de fusión o una fusión incompleta de los conductos de Müller** derecho e izquierdo.

La **ausencia aislada de conductos deferentes** puede deberse a **anomalías en la formación temprana del conducto de Wolff**, como ocurre, por ejemplo, en pacientes con enfermedad fibroquística que afecta también al páncreas y otras glándulas, por mutaciones en el gen ***CFTR***. En esta patología, los conductos de Wolff se forman pero, debido a la presencia de secreciones espesas, se obstruyen tempranamente y degeneran.

En todos los casos descritos, el resto de los órganos genitales se diferencia normalmente.

## ADS por disgenesias gonadales

Las fallas tempranas en la formación del mesodermo intermedio o, un poco más tardías, en la formación de la cresta urogenital derivarían en falta completa de los aparatos urinario y reproductor. Si bien existen alteraciones experimentales de este tipo en ratones transgénicos, en condiciones naturales no se las observa, pues los factores de transcripción involucrados en el desarrollo del mesodermo intermedio –**Lhx1**, **Msx2**, **Pax2**, etc.– participan también en el desarrollo de otros tejidos y su deficiencia es letal.

Las **fallas del desarrollo limitadas al esbozo gonadal** no ponen en riesgo la viabilidad fetal pero pueden alterar su diferenciación (**Fig. 8-19**, SC Varones XX y mujeres XY. Regulación genética y hormonal de la determinación y diferenciación sexual). En el caso del **feto XY**, impiden la diferenciación de la gónada en sentido testicular. Los cordones testiculares no se forman, las células de Sertoli y de Leydig no se diferencian y las células germinales que llegan al esbozo gonadal degeneran. En el caso del **feto XX**, no se forman los folículos ováricos. Como resultado, las gónadas se transforman en cintillas de tejido conectivo. El cuadro histopatológico se denomina **disgenesia gonadal pura o completa**. Tanto en los casos XY como en los XX, la ausencia de AMH permite el desarrollo del útero y ante la falta de andrógenos los genitales externos se diferencian en sentido femenino (véase **Fig. 8-19**). Las recién nacidas poseen el aspecto de niñas normales. Habitualmente consultan en la pubertad por la falta de desarrollo puberal: falta de desarrollo mamario (ausencia de telarca) y falta de menstruaciones (amenorrea primaria). La paciente es estéril.

Si la anomalía del desarrollo gonadal es menos severa, se forman gónadas (testículos en los fetos XY u ovarios en los XX) anormales. La cantidad y calidad de las células de Sertoli y Leydig, o de folículos ováricos, está más o menos afectada según la mutación. El cuadro histopatológico se denomina **disgenesia gonadal** (testicular u ovárica) **parcial o incompleta**. En los **casos XY**, los genitales sólo se masculinizan parcialmente, de acuerdo con la cantidad de andrógenos y AMH secretados por los testículos, lo cual depende, a su vez, de la cantidad de células de Sertoli y Leydig funcionales que tienen los testículos disgenéticos. Existen restos de los conductos de Müller por falta de AMH, los derivados de los conductos de Wolff suelen ser hipoplásicos y los derivados del seno urogenital y los genitales externos muestran características intermedias entre el sexo masculino y femenino (dificultad para diferenciar un pene pequeño de un clítoris grande, diferenciar un hipospadias extenso de un orificio vaginal, o diferenciar un escroto incompletamente fusionado de labios mayores parcialmente fusionados). En los **casos XX**, dado que los ovarios no participan en la diferenciación sexual fetal, el fenotipo anatómico externo es el de una niña normal y el cuadro suele descubrirse en la pubertad por anomalías en el desarrollo mamario y anomalías menstruales.

A continuación se describen algunos casos de causa conocida.

### ADS por disgenesias gonadales, en individuos XX o XY, asociadas a otras malformaciones

Las **mutaciones en el gen *WT1***, involucrado en el desarrollo de las gónadas y de los riñones, provocan **disgenesia gonadal completa o parcial** (véase **Fig. 8-19**) **asociada a anomalías de los riñones** (anomalías glomerulares y/o tumores renales conocidos como nefroblastoma o tumor de Wilms). Se han descrito diferentes asociaciones entre malformaciones renales y genitales, que dependen del tipo de mutación del gen *WT1*: **síndrome de Denys-Drash** (presenta ADS disgenética, esclerosis mesangial difusa y tumor de Wilms), **síndrome de Frasier** (presenta disgenesia gonadal, glomeruloesclerosis y gonadoblastoma), etcétera.

**Mutaciones inactivantes de los genes *DAX1* y *SF1***, involucrados en el desarrollo de las gónadas, las glándulas suprarrenales y el eje hipotálamo-hipofisario, pueden provocar **disgenesia gonadal completa o parcial** (véase **Fig. 8-19**) **asociada a insuficiencia suprarrenal y fallas en algunas hormonas hipofisarias**.

### ADS por disgenesias gonadales en individuos XY

#### *Anomalías genéticas*

Las **deleciones o mutaciones del gen *SRY*** en individuos 46,XY, provocan una **disgenesia gonadal completa** (véase **Fig. 8-19**). Algunas mutaciones provocan cuadros

Biblioteca Médica Virtual

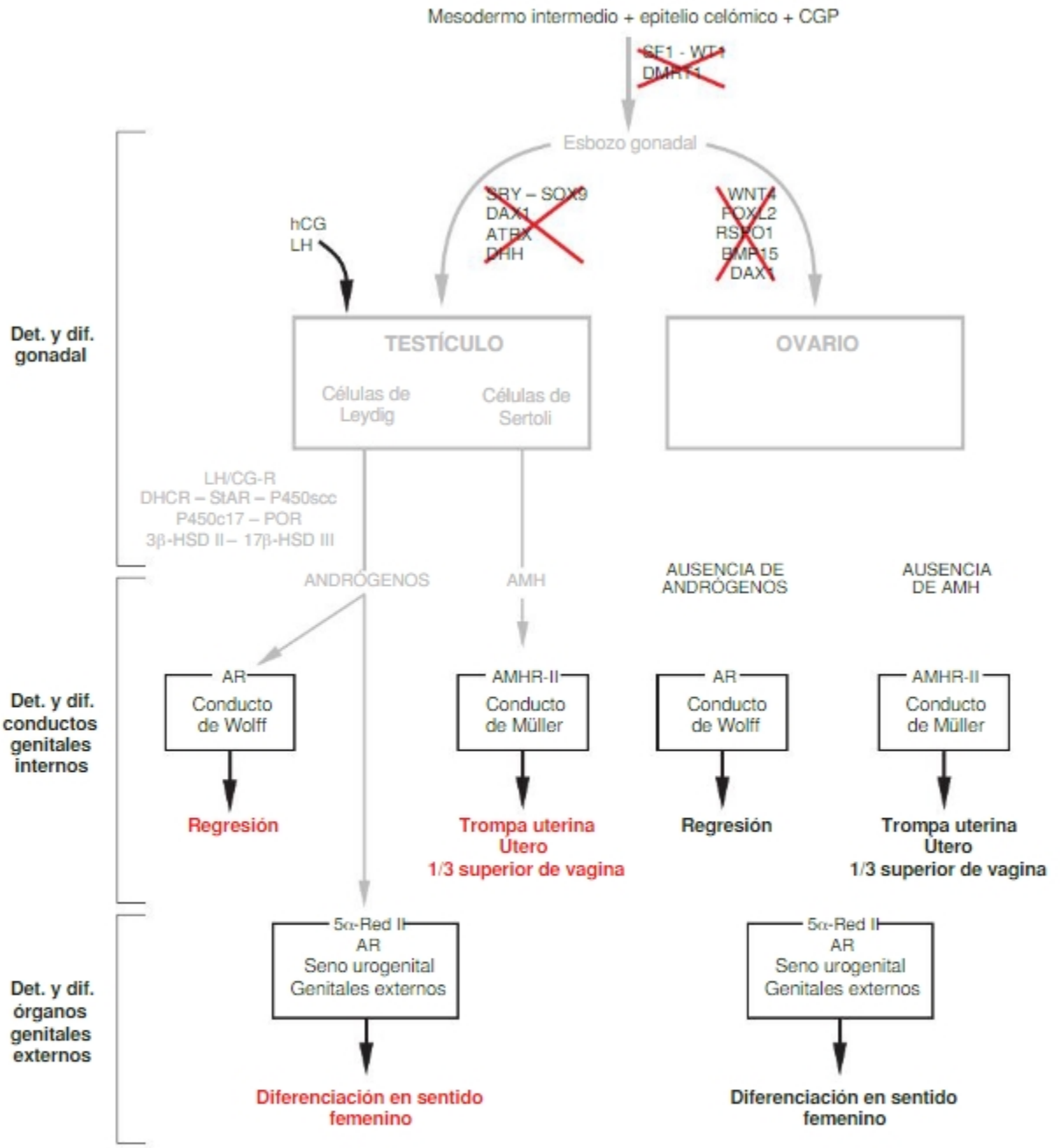


**Fig. 8-19.** ADS causadas por disgenesia gonadal completa. Mutaciones en diversos genes (cruces rojas) pueden alterar el desarrollo de las gónadas masculina o femenina y conducir a ADS. Alteraciones en diversos genes anulan (líneas grises) diversas cascadas de expresión génica normales y conducen a ADS. Tanto en embriones XX como XY, los conductos mesonéfricos se atrofian y los conductos paramesonéfricos y los genitales externos se diferencian en sentido femenino. En la disgenesia gonadal incompleta, los embriones XY poseen genitales parcialmente masculinizados. Descripción en el texto.

menos severos de **disgenesia testicular parcial**. Las consecuencias han sido descritas más arriba. Sólo el 20% de los pacientes XY con disgenesia gonadal tienen una mutación o deleción del gen *SRY*. Ello muestra que dicho gen no es el único involucrado en la diferenciación testicular. Las fallas del gen *SRY* se presentan como ADS sin otras malformaciones asociadas (**mujer XY**), ya que *SRY* parece tener relevancia solamente en el desarrollo testicular. Algunos genes actúan también en el desarrollo de otros órganos. En estos casos la anomalía genital se acompaña de otras malformaciones. Un ejemplo es la **displasia campomélica** debida a la **mutación del gen** *SOX9* (véase **Fig. 8-19**) que también participa en el desarrollo del **cartílago de crecimiento de los huesos largos**. Consiste en **disgenesia gonadal**, con genitales femeninos o ambiguos, y anomalías del desarrollo de los miembros.

Biblioteca Médica Virtual

Otro ejemplo es la **mutación del gen *ATRX*** que deriva en una disgenesia gonadal asociada con anomalías en el desarrollo del sistema nervioso central (**retardo mental**) y de la síntesis de hemoglobina (**α-talasemia**).

### *Anomalías cromosómicas estructurales*

Las **deleciones cromosómicas** que involucran a genes implicados en la diferenciación gonadal (*SRY*, *SOX9*, *ATRX*, etc.) originan cuadros similares a los descritos anteriormente. Si la deleción involucra además a otros genes cercanos del cromosoma afectado –**síndrome de genes contiguos**– pueden asociarse otras malformaciones no pertenecientes al aparato reproductor.

## ADS por disgenesias gonadales en individuos XX

### *Anomalías genéticas*

No se conocen genes determinantes ováricos similares a los genes *SRY*, *SOX9* u otros determinantes testiculares. Las **mutaciones en los genes *BMP15* y *FOXL2*** provocan **disgenesias ováricas parciales o incompletas** luego del nacimiento (véase Fig. 8-19). Dichos genes están involucrados en la foliculogénesis. Los ovarios se deterioran tempranamente porque los ovocitos y las células foliculares sufren apoptosis. Las niñas tienen aspecto normal hasta la pubertad, cuando presentan falta de desarrollo mamario y amenorrea (en los casos más severos) o un desarrollo puberal incompleto, con alteraciones menstruales e infertilidad. En los casos más leves, el funcionamiento ovárico puede mantenerse con anomalías menores hasta los 20-30 años. Después, la falla ovárica lleva un cuadro similar al de la menopausia.

### *Anomalías cromosómicas estructurales*

Las **deleciones** que afectan al **brazo largo del cromosoma X** pueden provocar una **disgenesia ovárica completa o parcial**.

## ADS por disgenesias gonadales en individuos con anomalías numéricas del par sexual

Los **mosaicismos cromosómicos del par de cromosomas sexuales** (45,X/46,XY, 46,XX/46,XY, etc.) pueden provocar anomalías del desarrollo de las gónadas si clones celulares anormales ocupan la cresta gonadal. En general, las gónadas suelen tener una disgenesia de grado variable, pudiendo presentar tanto tejido ovárico como testicular o un estroma fibroso sin parénquima gonadal. Cuando los tejidos testicular y ovárico están en la misma gónada, esta se denomina **ovotestis** (posee túbulos seminíferos y folículos ováricos). En otros casos puede haber un testículo disgenético de un lado y un ovario disgenético del otro. Estos cuadros se denominan **ADS ovotesticular** o, antiguamente, hermafroditismo verdadero. Los pacientes con ADS ovotesticular pueden presentar desde un aspecto casi completamente masculino hasta uno casi completamente femenino, pasando por grados intermedios de ambigüedad genital. El grado de masculinización de los genitales internos y externos depende de la cantidad de tejido testicular funcional.

La existencia de **un cromosoma Y y más de un cromosoma X** en el cariotipo (47,XXY, 48,XXXY, etc.) provoca una disgenesia testicular de desarrollo tardío, conocida como **síndrome de Klinefelter**. Durante el desarrollo, las gónadas se diferencian en testículos que secretan las hormonas masculinas por lo cual la diferenciación sexual es normal. La patología de estos individuos suele pasar inadvertida durante su infancia salvo que presenten criptorquidia y, en algunos casos, trastornos en la conducta o el aprendizaje. En la pubertad, las células germinales entran en apoptosis (no pueden realizar la meiosis por la existencia de más de 1 cromosoma X), los túbulos seminíferos se atrofian y las células de Leydig comienzan a ser deficientes en su producción de andrógenos. Los testículos quedan de pequeño tamaño y de adultos son infértiles. La **traslocación anormal del gen *SRY*** a un cromosoma X en un feto 46,XX genera el cuadro conocido como **varón XX**. El cuadro es bastante similar al del síndrome de Klinefelter.

Los individuos con **cariotipo 45,X** presentan el cuadro denominado **síndrome de Turner** que presenta disgenesia gonadal pura o completa con un fenotipo anatómico característico: baja talla, cuello en esfinge, infantilismo sexual etc., debido al déficit en la dosis de transcriptos de genes que asientan en el cromosoma faltante. Por ejemplo, el gen *SHOX*, presente normalmente en los cromosomas X e Y, está involucrado en el crecimiento. Es necesario que estén los dos alelos presentes, sea en el par XX o en el XY, para que el crecimiento del individuo sea normal. Si no, hay una insuficiencia haploide del gen *SHOX* y baja talla. El infantilismo sexual se debe a la ausencia de hormonas sexuales ováricas.

# Anomalías no disgenéticas dependientes de una de las hormonas gonadales

## ADS no disgenéticas en individuos XY

En ciertos casos no está afectada la diferenciación testicular global sino que falla uno solo de sus componentes hormonales: o la vía androgénica o la vía de la AMH. Estos cuadros se conocen como **ADS XY no disgenéticas** o, antiguamente, **seudohermafroditismo masculino**. Son individuos de sexo cromosómico, genético y gonadal masculino (**46,XY**, ***SRY*+**, **testículos**) pero con **órganos genitales ambiguos o femeninos**.

Biblioteca Médica Virtual

## Anomalías de la vía androgénica

Las causas pueden ser variadas: **a) fallas en la producción de andrógenos** (Fig. 8-20.A), que pueden deberse a 1) aplasia de células de Leydig por mutación inactivadora del gen del receptor de LH/hCG, 2) mutaciones de alguna de las enzimas responsables de la síntesis de testosterona, 3) mutación de la enzima 5α-reductasa tipo 2, o **b) fallas en sensibilidad a andrógenos** por mutación del gen del receptor de andrógenos; este último caso es conocido como **síndrome de insensibilidad a los andrógenos** (Fig. 8-20.B).

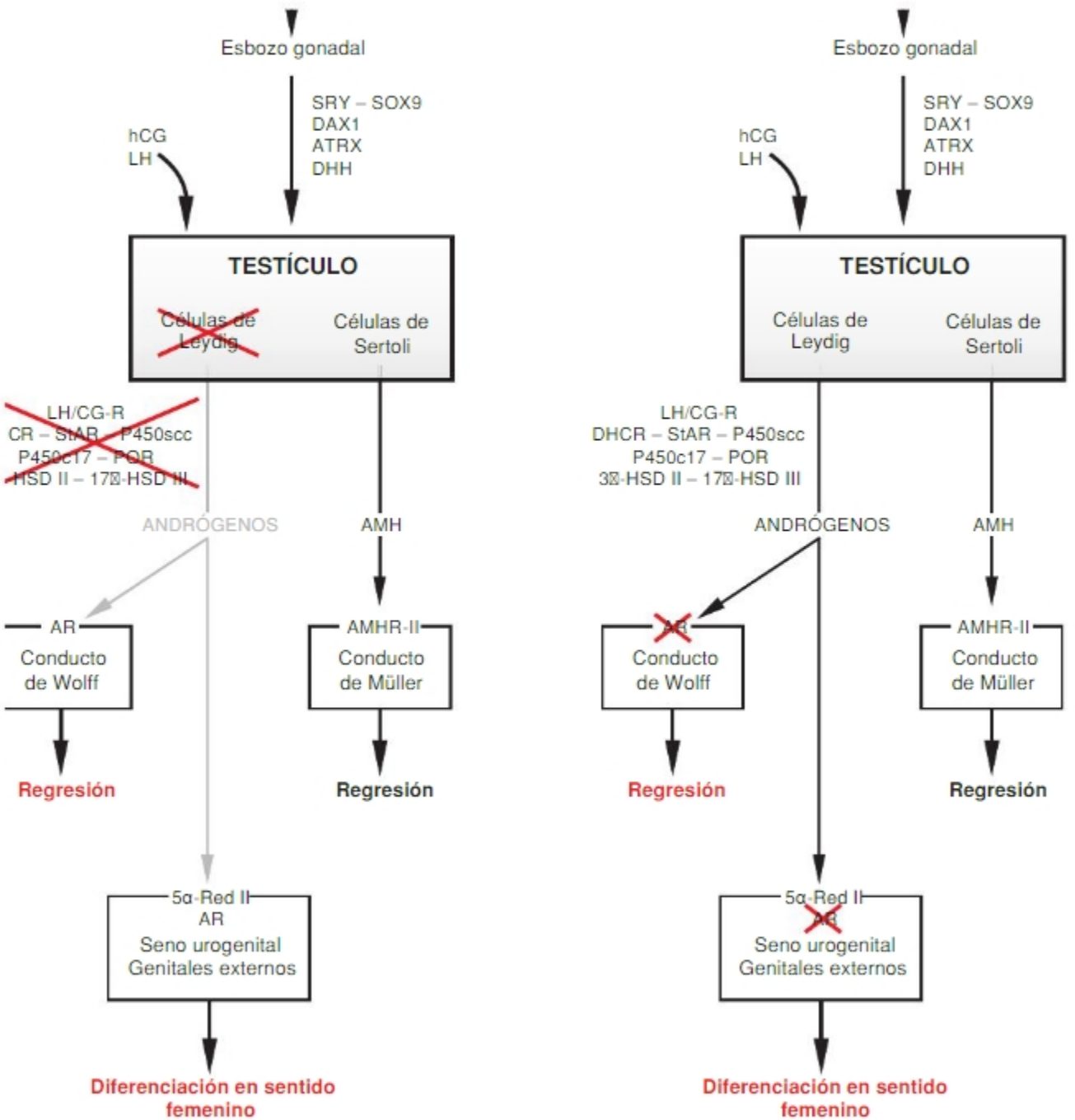


**Fig. 8-20.** Sucesión de eventos que llevan a la ADS XY no disgenética debido a deficiencias androgénicas. **A.** La deficiencia de andrógenos (gris) produce una regresión del conducto mesonéfrico (ausencia de conductos genitales internos masculinos) y a un desarrollo del seno urogenital y de genitales externos en sentido femenino. La producción de AMH lleva a una regresión de los conductos paramesonéfricos (ausencia de conductos genitales internos femeninos). **B.** La falta de respuesta a los andrógenos (cruz roja) lleva a un cuadro similar. Descripción en el texto.

Biblioteca Médica Virtual

En todos estos casos, la **producción de AMH** por parte de las células de Sertoli es normal, por lo tanto **no hay derivados del conducto de Müller**. Cuando el defecto en la producción de, o en la sensibilidad a, los andrógenos es completo, el paciente tiene el aspecto de una **niña normal** (**mujer XY**). No poseen ovarios ni útero; la vagina es más corta y termina en fondo de saco ciego ya que persiste sólo la porción inferior derivada de la lámina vaginal endodérmica. Cuando se debe a una falla en la producción de andrógenos, en la pubertad las niñas no presentan vello pubiano, desarrollo mamario (ya que normalmente los andrógenos son el sustrato para la síntesis de estrógenos) ni menstruaciones (no tienen útero). Cuando se debe a una insensibilidad a los andrógenos, hay desarrollo mamario en la pubertad (los testículos producen andrógenos que son transformados en estrógenos), pero no hay menstruaciones (no tienen útero). Cuando las fallas antes descritas son parciales o incompletas, el recién nacido presenta ambigüedad genital variable: su aspecto será tanto más masculino cuanto más leve sea la falla, y tanto más femenino cuanto más severo sea el defecto en la producción o sensibilidad a los andrógenos.

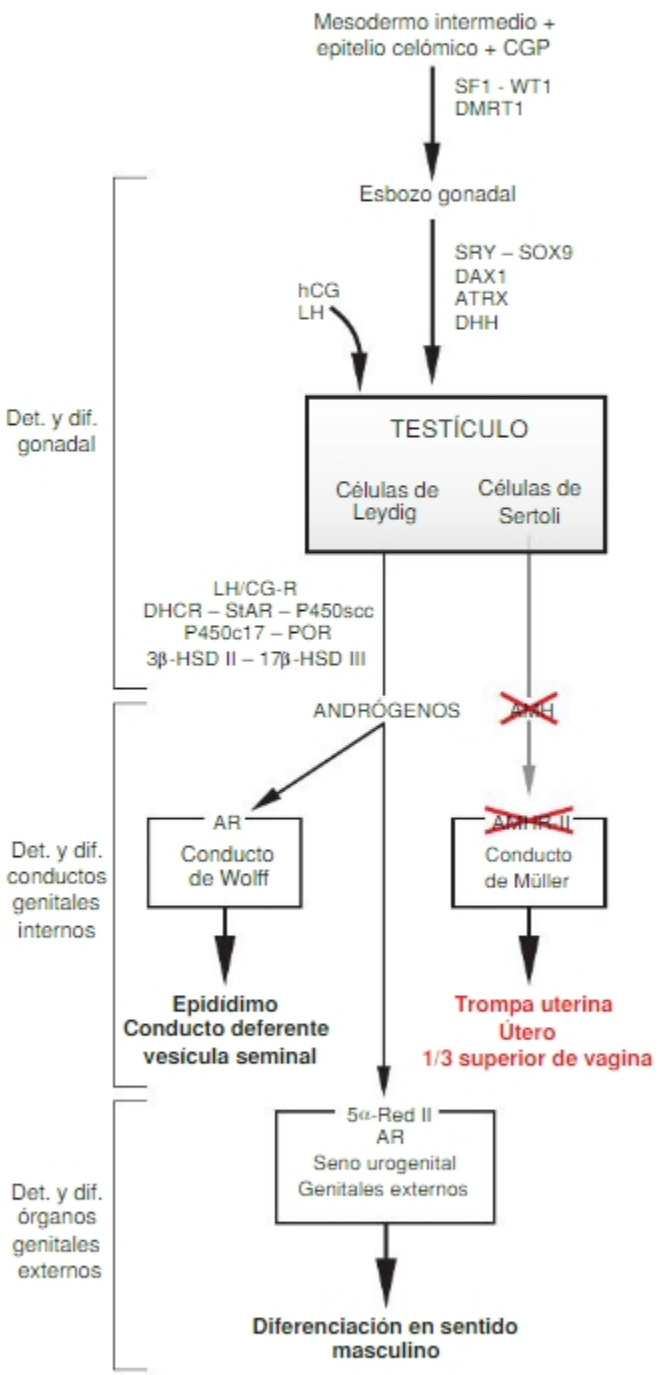


**Fig. 8-21.** Sucesión de eventos que llevan a la ADS XY no disgenética debido a deficiencia de la vía de la AMH. Se deben a mutaciones de los genes que codifican la AMH o su receptor (cruces rojas). Los pacientes presentan testículos (generalmente abdominales), genitales externos masculinos y derivados de los conductos de Müller.

## *Anomalías de la vía de la AMH*

El síndrome de **persistencia de los conductos de Müller** (varón con útero) es un caso particular de ADS no disgenética. Son pacientes que poseen **mutaciones del gen de la AMH o del gen del receptor de AMH** (**Fig. 8-21**). Dado que la acción androgénica es normal, los genitales externos son masculinos. La falla en el eje de la AMH permite el desarrollo de los conductos de Müller, que se diferencian en útero y trompas. Estas suelen impedir el descenso testicular, por ello estos pacientes suelen consultar por criptorquidia, y en la cirugía se descubre la presencia del útero. En las mujeres, las mutaciones de gen de la AMH o de su receptor pasan inadvertidas.

## ADS no disgenéticas en individuos XX

Las **ADS XX no disgenéticas** (antes llamadas **seudohermafrotidismo femenino**) corresponden a individuos de sexo cromosómico, genético y gonadal femenino (**46,XX**, ***SRY*-**, **ovarios**) con **genitales externos ambiguos o masculinos**. Se debe a una **exposición a niveles elevados de andrógenos en la vida fetal**. Las causas son variadas: **a)** hiperplasia suprarrenal congénita, **b)** tratamiento de la madre con sustancias androgénicas durante el embarazo, **c)** tumor productor de andrógenos en el feto o en la madre durante el embarazo (por ejemplo, tumores suprarrenales, tecomas del ovario, etc.), **d)** mutación de la enzima aromatasa (encargada de transformar los andrógenos en estrógenos).

La **hiperplasia suprarrenal congénita** merece ser remarcada por su frecuencia y gravedad (**Fig. 8-22**). Es la causa más frecuente ADS XX no disgenéticas y de todas las ambigüedades genitales. La forma más común se debe a una **alteración en la síntesis de corticoides** suprarrenales; ello produce una **acumulación de precursores** que se transforman en **andrógenos**. El cuadro es grave ya que la insuficiencia suprarrenal pone en riesgo la vida del

Biblioteca Médica Virtual

paciente. Por ello todo neonato con cuadro de ambigüedad genital es considerado una urgencia hasta descartar la hiperplasia suprarrenal congénita.

### ADS por anomalías hipotálamo-hipofisarias en individuos XX y XY

Las gonadotrofinas hipofisarias LH y FSH controlan la función gonadal desde el tercer trimestre de la gestación; antes prevalece la gonadotrofina coriónica (hCG). Las **deficiencias en gonadotrofinas hipofisarias** producen cuadros conocidos como **hipogonadismo hipogonadotrófico**. Estos pueden deberse a **anomalías en el desarrollo de la hipófisis**, en cuyo caso la deficiencia gonadotrófica se asocia a otras deficiencias de hormonas hipofisarias. También pueden deberse a una falla en la migración de células ectodérmicas precursoras de neuronas hipotalámicas que secretan la hormona liberadora de gonadotrofinas (GnRH). Este cuadro se conoce como **síndrome de Kallmann**. Dado que las neuronas secretoras de GnRH tienen su origen en el bulbo olfatorio, los pacientes con síndrome de Kallmann suelen tener trastornos del olfato. Alternativamente, puede haber deficiencias específicas en la producción de LH o de FSH. El **déficit en la producción de LH** durante el desarrollo influye diferentemente en ambos sexos. **En la mujer** se manifiesta recién en la pubertad por falta de desarrollo de las características sexuales. **El varón** que padece un déficit en la producción de LH no presenta alteraciones en la diferenciación de los órganos genitales externos pues la producción de andrógenos es normal durante los dos primeros trimestres de la gestación en respuesta a la hCG. En el 3er trimestre decae la producción de hCG; las células de Leydig dejan de ser estimuladas por ella y, al no existir LH hipofisaria, cesa la síntesis de andrógenos. Debido a ello, el crecimiento del pene y el descenso testicular se detienen. En el varón, el motivo de consulta de las insuficiencias hipofisarias o hipogonadismos hipogonadotróficos es el micropene y la criptorquidia. La **deficiencia de FSH** se manifiesta **en la mujer** por una disminución en la cantidad de folículos ováricos y falta de ovulación. **En el varón**, los testículos son un poco más pequeños y hay una menor producción espermática. Estas manifestaciones clínicas se deben a que la FSH regula la proliferación de las células foliculares y de las células de Sertoli, que son esenciales para el mantenimiento de la gametogénesis.

## Manifestaciones clínicas frecuentes de múltiples causas

A continuación se describen, debido a su alta frecuencia, anomalías o **signos anatómicos** que pueden estar presentes en diferentes ADS.

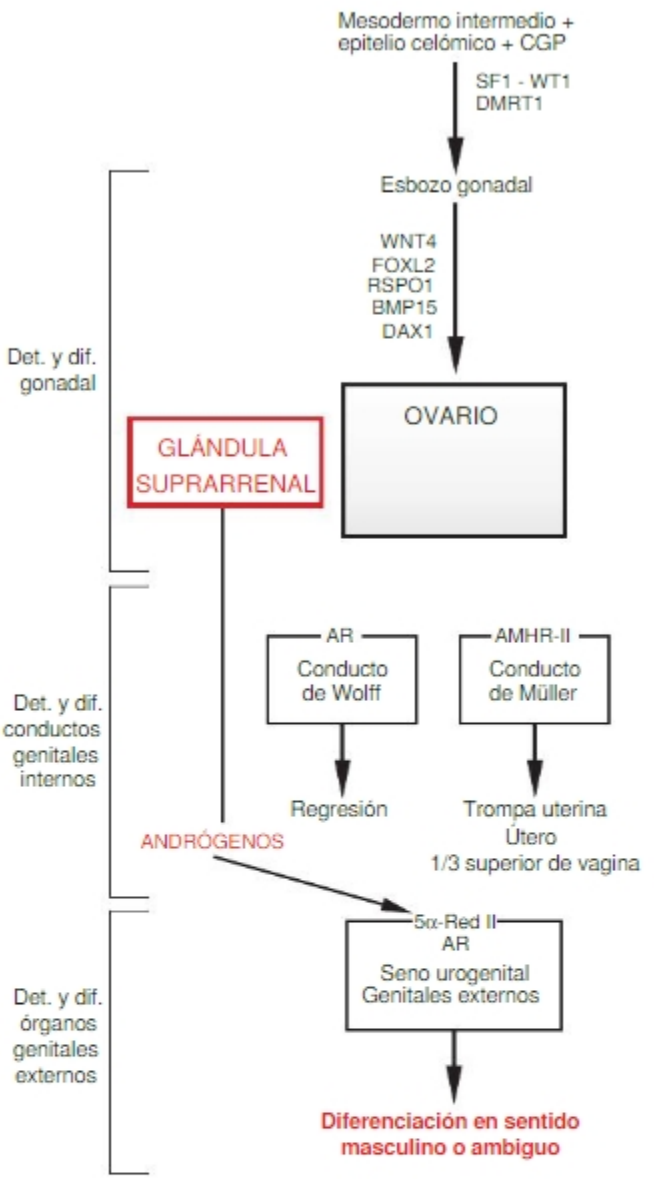


**Fig. 8-22.** Sucesión de eventos que llevan a la ADS XX no disgenética debido a hiperplasia suprarrenal congénita. Los neonatos presentan genitales externos ambiguos o masculinos, ovario y derivados del conducto paramesonéfrico de Müller. El conducto de Wolff regresa debido a que su diferenciación en sentido masculino requiere la acción paracrina de los andrógenos secretados por los testículos.

### Criptorquidia

La criptorquidia (**falta de descenso testicular**) es resultado de una falla en el descenso testicular intraabdominal o inguinal. Cualquier anomalía anatómica o funcional que impida el movimiento testicular hacia el anillo inguinal puede ser causa de criptorquidia: **a)** alteraciones morfológicas en órganos anatómicamente relacionados con las gónadas; **b)** alteraciones anatómicas propias del abdomen (bridas o adherencias); **c)** fallas en el desarrollo de la pared abdominal que producen disminución de la

Biblioteca Médica Virtual

presión intraabdominal; **d)** fallas en la síntesis o en la sensibilidad a los andrógenos o a INSL3. Las deficiencias en la síntesis de andrógenos e INSL3 pueden deberse a disgenesias testiculares (ADS disgenéticas) o a anomalías específicas de las células de Leydig o en la gonadotrofina LH (ADS no disgenéticas). Las fallas en la sensibilidad a andrógenos o a INSL3 se deben a mutaciones en los receptores específicos. El descenso testicular se completa cerca del final del embarazo; en los niños prematuros los testículos pueden no haber descendido aún. Entre 2-4% de los recién nacidos de término tienen testículos criptórquidos. En la mayoría de ellos el descenso testicular se completa sin necesidad de tratamiento durante el primer año de vida.

### Hidrocele

El hidrocele, o presencia de líquido de la cavidad peritoneal en la túnica vaginal que rodea al testículo, es producto de una **oclusión inadecuada del conducto peritoneo-vaginal** presente en el conducto inguinal, luego del descenso testicular al escroto.

### Hipospadias

El hipospadias es una malformación relativamente frecuente en varones. Es una falla en el cierre del surco uretral debido a **falta de fusión de las crestas uretrales** y consiguiente abertura de la uretra en la superficie ventral del pene (véase Fig. 8-18). El hipospadias es un componente habitual en las ambigüedades genitales por deficiencia androgénica (ADS disgenéticas y no disgenéticas) pero en muchos casos, en individuos con función androgénica normal, puede deberse a una variedad de alteraciones morfogenéticas e histogenéticas en cualquiera de los tres tejidos que participan en el desarrollo de la uretra.

### Epispadias

El epispadias es menos frecuente y se caracteriza por la existencia del **meato uretral en la cara dorsal del pene**. Suele estar asociado a extrofia de la vejiga por malformaciones del cierre de la pared anterior del abdomen (véase Capítulo 7).

## AUTOEVALUACIÓN

# Sección 3: Bases celulares y moleculares del desarrollo del aparato reproductor

Síntesis Conceptuales relacionadas con procesos del desarrollo del aparato reproductor disponibles en el **sitio web**. Pueden ser utilizadas como material de lectura para resolver las actividades de aprendizaje de este capítulo u otras diseñadas e implementadas por el docente.

SC Criterios que definen el sexo de un individuo

SC Constitución del esbozo gonadal. El origen de las poblaciones celulares que integran el esbozo

SC Combinatorias de factores de transcripción involucrados en la regulación de la determinación y diferenciación sexual de las gónadas

SC Regulación del desarrollo del aparato reproductor durante la fase bipotencial

SC Regulación hormonal de la diferenciación sexual. Claves para relacionar alteraciones hormonales y alteraciones de la diferenciación sexual

SC Varones XX y mujeres XY. Regulación genética y hormonal de la determinación y diferenciación sexual

Biblioteca Médica Virtual

SC Efectos de la expresión del gen *SRY* en el nivel de organización celular

SC La formación de la uretra peniana: procesos complejos, anomalías frecuentes

# Sección 4: Actividades de aprendizaje

## INTEGRACIÓN HORIZONTAL

**1.** Los cordones testiculares son estructuras epiteliales macizas originadas en el epitelio celómico. La porción balánica de la uretra se origina en un cordón epitelial macizo que se invagina a partir del ectodermo del extremo del tubérculo genital.

***¿Cómo se explica que dichas estructuras embrionarias formen, respectivamente, el inicio y el final de las vías espermáticas?***

### Consignas

- Repase sus conocimientos sobre la fase bipotencial de la histogénesis gonadal.
- Repase sus conocimientos sobre la diferenciación testicular.
- Analice qué ocurre, en el sexo masculino, con el conducto mesonéfrico y los nefrones mesonéfricos después de que cesan en su función excretora.
- Analice qué relación hay entre la pared dorsal del seno urogenital y el conducto mesonéfrico y qué relación entre la pared ventral de dicho seno, las crestas uretrales y la uretra peneana.
- Dé una explicación acerca de cómo se forman todas las estructuras del gonaducto masculino comprendidas entre los dos extremos mencionados.
- Analice los CCD y CMD que podrían estar involucrados en los procesos de fusión epitelial necesarios para lograr la continuidad anatómica de todas las estructuras que constituyen el gonaducto masculino.

### Material de lectura

SC La formación de la uretra peniana: procesos complejos, anomalías frecuentes

## INTEGRACIÓN VERTICAL

**1.A.** Existen pacientes de fenotipo masculino, con genitales externos masculinos y testículos, pero poseen cariotipo 46,XX.

**1.B.** Existen pacientes de fenotipo femenino, con genitales externos femeninos, que carecen de trompas pero tienen vagina; poseen cariotipo 46,XY.

### Consignas

- Revise sus conocimientos sobre la morfogénesis e histogénesis de los órganos genitales internos y externos masculinos.
- Analice los mecanismos de regulación hormonal de la diferenciación sexual en sentido masculino.

Biblioteca Médica Virtual

- Determine cuál es el papel del testículo en la diferenciación de los restantes órganos genitales internos y externos.
- Analice la regulación genética de la determinación sexual en sentido masculino.
- Revise sus conocimientos sobre los criterios que definen el sexo de un individuo.

***Elabore hipótesis explicativas de la génesis de los cuadros que presentan los pacientes***

**Material de lectura**

SC Criterios que definen el sexo de un individuo
SC Regulación del desarrollo del aparato reproductor durante la fase bipotencial
SC Combinatorias de factores de transcripción involucrados en la regulación de la determinación y diferenciación sexual de las gónadas
SC Efectos de la expresión del gen *SRY* en el nivel de organización celular
SC Regulación hormonal de la diferenciación sexual. Claves para relacionar alteraciones hormonales y alteraciones de la diferenciación sexual
SC Varones XX y mujeres XY. Regulación genética y hormonal de la determinación y diferenciación sexual



## CASO CLÍNICO

Martín, de 12 años, asiste a la consulta, acompañado por su madre. Consultan debido a que a Martín "le crecen las mamas". Durante la anamnesis y la inspección se observa que está ingresando en la pubertad: tiene características sexuales masculinas, voz gruesa, barba y bigotes incipientes.

Cuando se le pregunta por antecedentes vinculados al motivo de la consulta, la madre dice que "Martín siempre fue un chico normal" tanto desde el punto de vista físico como conductual. En la anamnesis de los antecedentes de la gestación, parto y nacimiento, cuenta que al momento de nacimiento tenía un pene pequeño con orificio uretral hipospádico, escrotos incompletamente fusionados y ausencia de gónadas en los escrotos. Relata que el médico le había dicho que su hijo era varón, que así lo "anotaron" (sexo civil) y así lo criaron. Le dijeron que las alteraciones no eran severas y que las corregirían quirúrgicamente. Al año de vida lo operaron y corrigieron las alteraciones, salvo la posición de las gónadas, que quedaron en la zona inguinopelviana.

Se le realiza un estudio del cariotipo que informa: mosaicismo 46,XX/46,XY.

Se le realizan estudios hormonales que revelan aumento de la testosterona y del estradiol.

Los estudios por imágenes muestran estructuras de tipo cavitario en una de las gónadas. También se observaron estructuras compatibles con un hemiútero y una trompa uterina.



## HOJA DE TRABAJO PARA EL CASO CLÍNICO

Biblioteca Médica Virtual

CAPÍTULO

# 9

# DESARROLLO DEL SISTEMA NERVIOSO

VLADIMIR FLORES

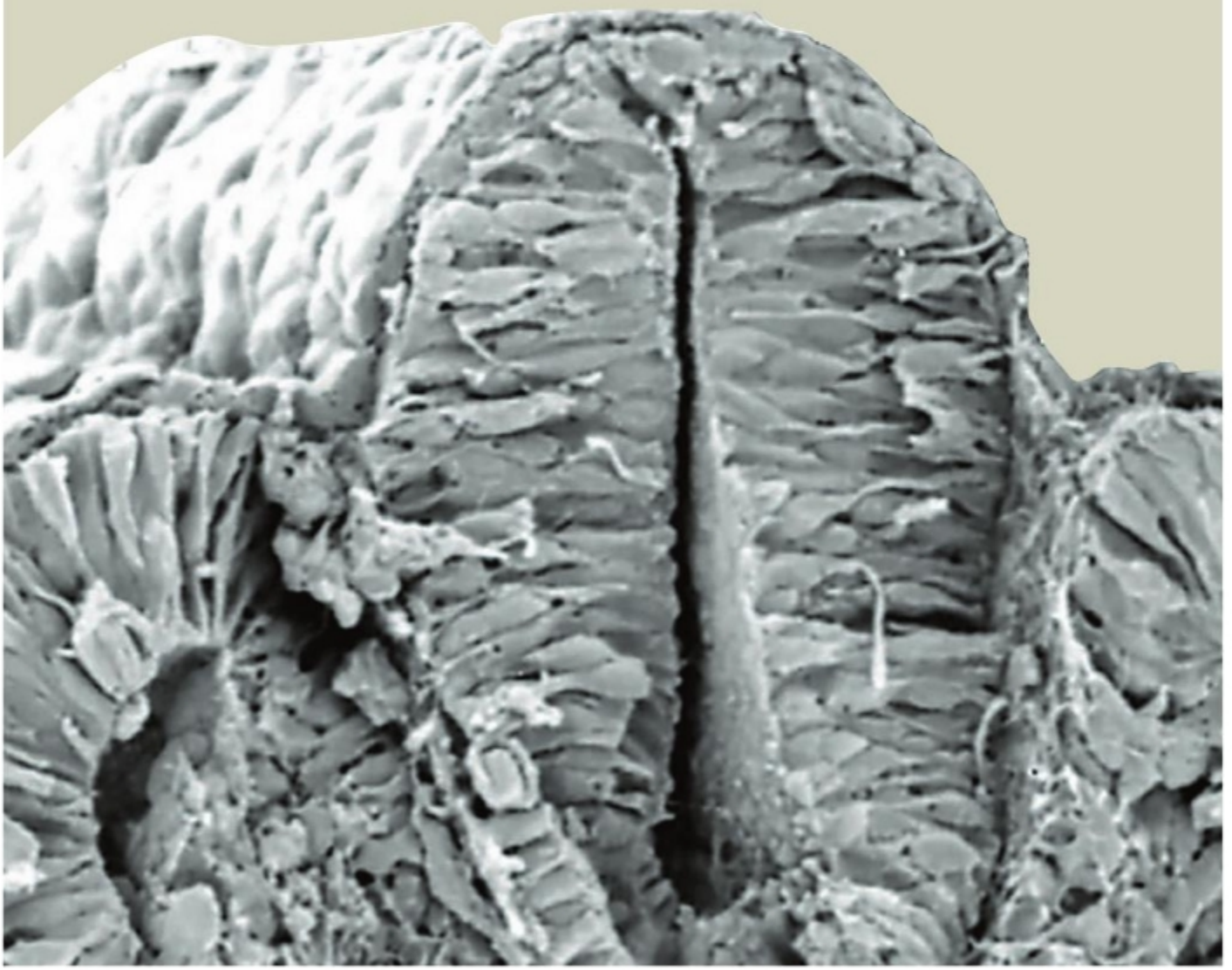

Biblioteca Médica Virtual

El autor agradece la colaboración del Dr. Mario Javier Halfón en la preparación preliminar de este capítulo.

# Sección 1: Desarrollo normal

## SISTEMA NERVIOSO CENTRAL

### Formación de la placa neural. Plegamiento de la placa y formación del tubo neural

La determinación y diferenciación de la placa neural y su ulterior transformación en tubo neural se describen en los Capítulos 2 a 4 (SC El papel del hipoblasto en la gastrulación y en la inducción neural). Estos procesos son ilustrados en la secuencia de imágenes de la Figura 9-1.

Sobre los CCD y CMD involucrados en el pliegue de la placa y el cierre del tubo neural, véase SC El cierre del tubo neural. El cierre del tubo neural no se produce simultáneamente en toda la extensión del embrión; se inicia en la región posencefálica y desde allí progresa, en sentido cefálico y caudal, generando dos **neuroporos** (anterior y posterior) en los extremos del tubo. El neuroporo anterior se cierra desde sus dos extremos: la **zona α** (posencefálica) y la **zona β** (prosencefálica) situada en el extremo cefálico de la placa neural. Ambas zonas de cierre se desplazan una hacia la otra y se encuentran en

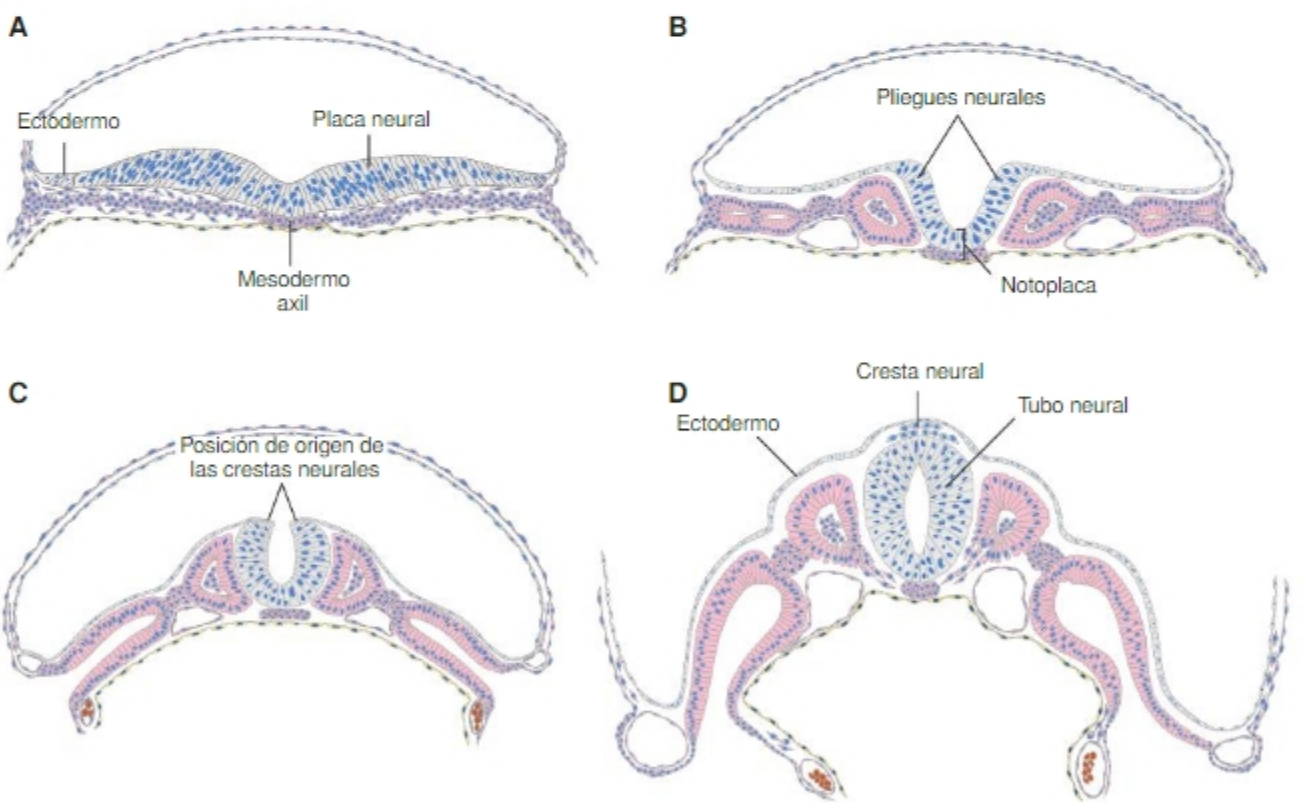


Fig. 9-1. Esquema de cortes transversales de la región media de embriones de aproximadamente 17, 19, 20 y 21 días (A, B, C, y D, respectivamente) que ilustran el cierre del tubo neural y la formación de la cresta neural. A. En la sección transversal se observan las tres capas germinativas. En la zona medial del ectodermo se observa la placa neural engrosada que ha empezado a invaginarse, con el surco neural medial ubicado dorsalmente al mesodermo axil. B. Se observan la placa neural engrosada (epitelio cilíndrico alto), el surco neural medial adosado a la notocorda (dicha región constituye la notoplaca); allí asienta la "bisagra medial". Los bordes sobrelevados de la placa son los pliegues neurales. A ambos lados de la notocorda, el mesodermo paraxil está organizándose en somitas. El epitelio plano simple ubicado ventralmente es el endodermo embrionario. C. Ilustra el plegamiento del embrión y la formación del tubo neural. La placa neural está profundamente invaginada y limitada lateralmente por los pliegues neurales. Éstos se adhieren fuertemente al ectodermo epidérmico. D. El tubo neural se ha cerrado, los pliegues neurales se han fusionado en la línea media y la cresta neural se ubica entre el tubo neural y el ectodermo general.

Biblioteca Médica Virtual

la placa comisural (en la lámina terminal embrionaria), aproximadamente el día 24 (Figs. 9-2 y 9-3). La zona de cierre del neuroporo posterior se desplaza en sentido caudal y se cierra el día 26. Los fenómenos descritos hasta aquí corresponden al período denominado de **neurulación primaria**. Se extienden hasta el mielómero S2 del tubo neural definitivo.

La porción de tubo neural caudal al mielómero S2 se forma por un proceso diferente llamado **neurulación secundaria**, a partir del tejido epitelioide (símil mesénquima condensado) que ocupa la línea media de la eminencia caudal. El tubo neural se continúa como un cordón neural macizo que luego se cavita (se forman cavidades que coalescen) y se continúa con la luz del tubo neural primario. La neurulación secundaria se inicia en sentido caudal desde el sitio de cierre del neuroporo posterior (nivel vertebral S2).

## Regionalización y organización segmentaria del tubo neural

El desarrollo del tubo neural procede de lo general a lo particular. Primero se definen las principales regiones, a continuación las subregiones y luego se agregan detalles a estas últimas (SC Poblaciones celulares organizadoras (pcO) y la regionalización y determinación progresiva del tubo neural). Algunas descripciones de los cambios morfogenéticos asociados a este proceso de especificación creciente se hallan en los capítulos 3 y 4 (4ª SD y 5ª SD).

Aquí solo recapitularemos esquemáticamente los cambios estructurales que reflejan la organización espacial creciente del tubo neural. Analícense, a tal efecto, los esquemas conceptuales de la Figura 9-4.

A la organización ilustrada en la Figura 9-4 debe agregarse la organización segmentaria del tubo neural constituida por neurómeros (prosómeros, mesómeros, rombómberos y mielómeros o medulómeros) organizados a lo largo del eje céfalo-caudal (Fig. 9-5).

A la organización segmentaria debe agregarse que cada segmento se halla organizado a lo largo del eje dorsoventral. Ello define dos regiones separadas por el surco limitante: **a)** la región dorsal, alar o precursora de neuronas con función de asociación) y **b)** la región ventral, basal o precursora de neuronas con función motora o eferente (Fig. 9-6).

Finalmente, como detalle de la organización dorso-ventral, debe mencionarse que tanto la región alar como la basal exhiben una organización a lo largo del eje medio -lateral. Dicha organización se manifiesta en la organización columnar que exhiben ambas regiones definida por la existencia de grupos de células troncales neurales

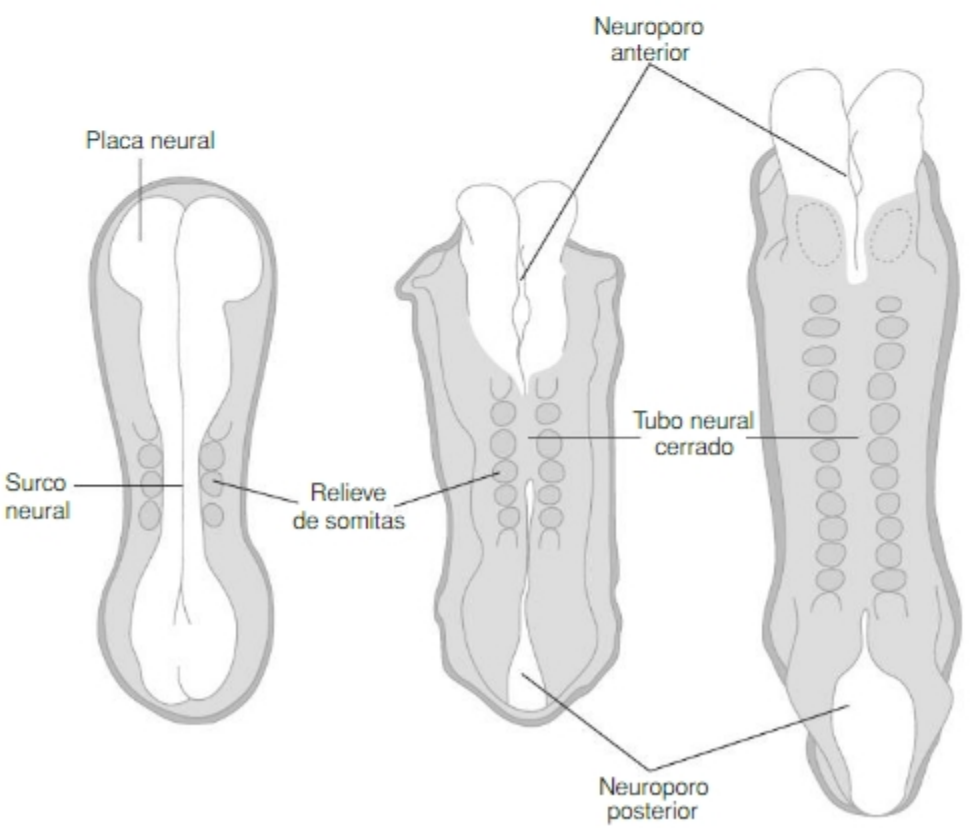


Fig. 9-2. Vista dorsal de embriones de 4, 7 y 12 somitas. Se ilustra el sitio α de cierre del tubo neural (corresponde a la futura región occipital). Desde allí, el cierre del tubo neural progresa en sentido cefálico y caudal. Las regiones del tubo neural que no se han cerrado se denominan neuroporos.

Biblioteca Médica Virtual

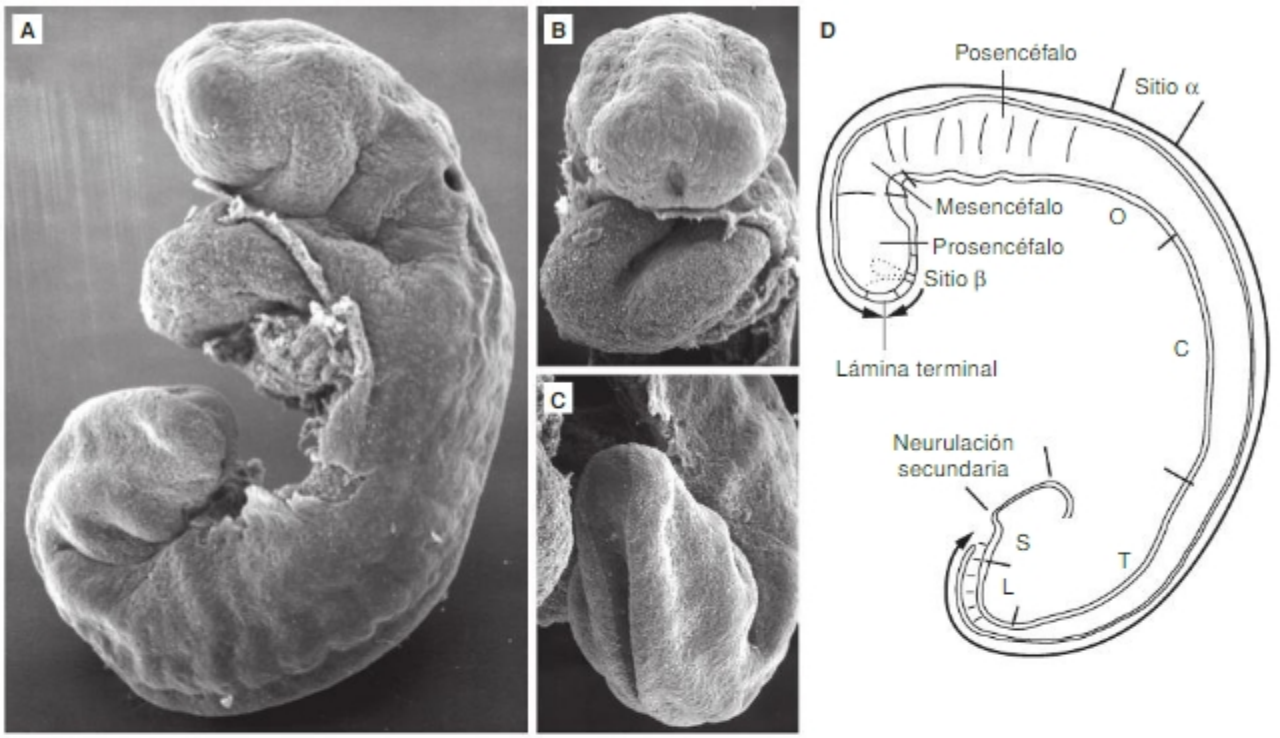


**Fig. 9-3. A.** Vista lateral izquierda de embrión de 4ª SD (microscopia electrónica de barrido). La somatopleura de la región torácica se ha desprendido y se observan directamente el asa cardíaca y el esbozo hepático. Los neuroporos anterior y posterior aún no se han cerrado. **B y C.** Vistas frontales de los neuroporos anterior y posterior. **D.** El esquema muestra la zona de inicio de cierre del tubo neural (sitio α) y las flechas muestran el sentido del progreso del cierre en sentido cefálico y caudal. En el extremo cefálico se ilustra la progresión del cierre desde los sitios α y β. La flecha caudal ilustra el progreso del cierre del neuroporo posterior hasta el sitio final de la neurulación primaria. El extremo caudal del tubo neural, generado a partir del apéndice caudal, es la zona de neurulación secundaria. O: segmentos occipitales; C: segmentos cervicales; T: segmentos torácicos; L: segmentos lumbares; S: segmentos sacros o segmentos occipitales;. Fotografías reproducidas con permiso de la Prof. Dra. Kathleen K. Sulik.

pluripotenciales diferentemente determinadas a lo largo del eje medio-lateral (desde las placas del techo y del piso hacia el surco limitante) (SC Las placas alares y basales. Su función de desarrollo. Su evolución diferencial en función del espacio [eje céfalo-caudal]; Fig. 9-7).

# Principios de histogénesis del sistema nervioso

## Organización estructural y funcional básica del sistema nervioso. Tipos básicos de circuitos

El sistema nervioso posee tres categorías básicas de neuronas: **a)** las neuronas **aferentes** que se ubican en los ganglios espinales y craneales (conducen información desde los receptores periféricos al sistema nervioso central [SNC]), **b)** las neuronas con funciones de **asociación** ubicadas en las placas alares (integran, procesan y conducen información dentro del SNC) y **c)** las neuronas **eferentes** ubicadas en las placas basales (conducen información desde el SNC hasta los órganos efectores periféricos).

Otra categorización básica de tipo neuronal se relaciona con el hecho de que en el SNC, esquemáticamente, se describen **circuitos de proyección** (conducen información entre áreas funcionales distantes del SNC) y **circuitos locales** (conectan neuronas intrínsecas de un área definida y sirven al efecto de integrar y procesar información). Coherentemente con esta organización de circuitos, se describen dos tipos de neuronas: **a)** se denominan **macroneuronas** aquellas de gran tamaño, que poseen axón largo e integran circuitos de proyección y **b)** se denominan **microneuronas** aquellas relativamente pequeñas que poseen axón corto e integran los circuitos locales. Las neuronas aferentes al SNC y eferentes del SNC también corresponden al tipo de las macroneuronas.

## Fases histogenéticas básicas: fase proliferativa, migratoria, de diferenciación, de neuritogénesis y de sinaptogénesis

La organización estructural y funcional del SNC se elabora por medio de la operación temporal y espacialmente organizada de varios CCD, algunos de ellos de carácter universal y algunos específicos de la neurogénesis.

Biblioteca Médica Virtual

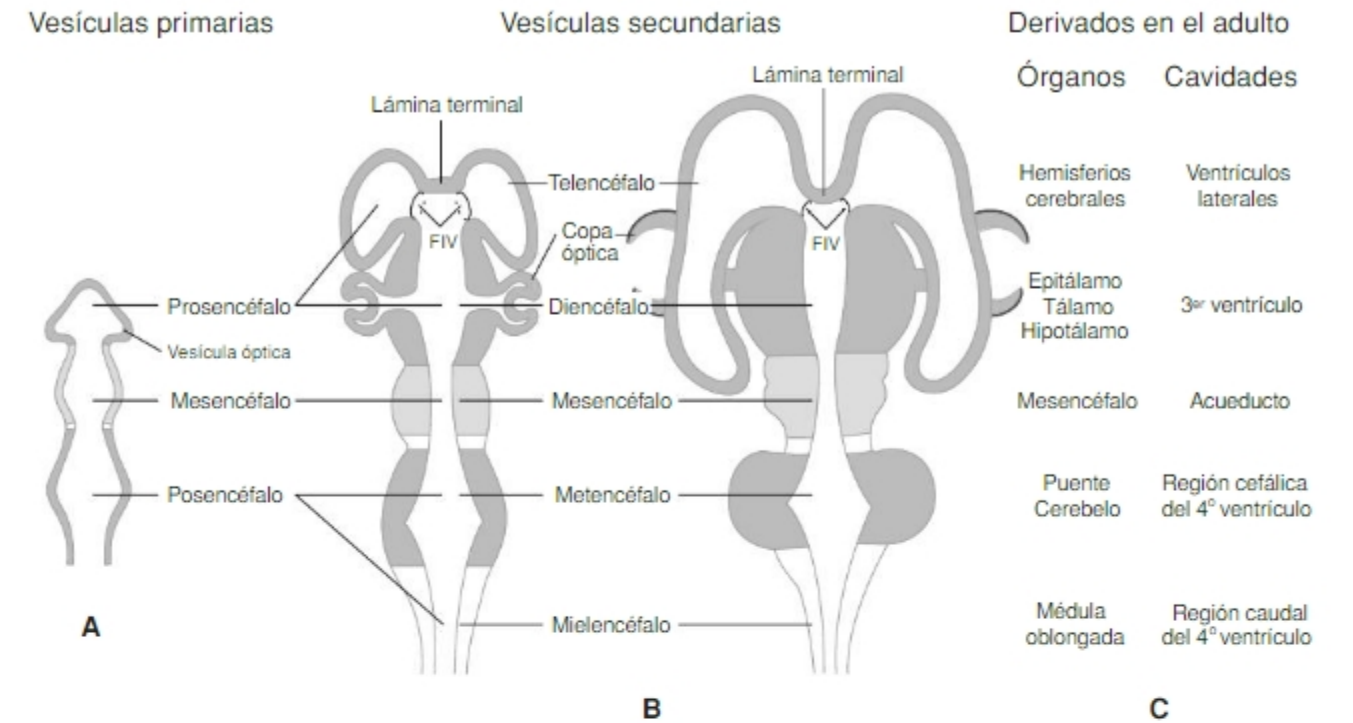


**Fig. 9-4.** Representación esquemática de las regiones –vesículas primarias– presentes al final del período somítico (4ª SD; A), de las vesículas secundarias que derivan de las primarias en transcurso entre la 4ª y 5ª SD (B). Se representan también los derivados de las paredes de las vesículas encefálicas secundarias y sus correspondientes cavidades ependimarias (C). Los esquemas no ilustran fielmente las características morfológicas. FIV: foramen interventricular.

## El estado histogenético inicial: el neuroepitelio

El neuroepitelio que constituye la placa y, más tarde, el tubo neurales es cilíndrico simple con los núcleos ubicados a distintas alturas y, por ello, parecido a un epitelio seudoestratificado (Fig. 9-8). Posee una zona diferenciada apical, la **membrana limitante interna**, que está constituida por uniones entre prolongaciones apicales de las células neuroepiteliales y delimita la luz del tubo neural. En su extremo basal existe una diferenciación similar, la **membrana limitante externa**, que contacta con la membrana basal.

## Características generales de la proliferación

El núcleo de la célula neuroepitelial realiza movimientos intercinéticos periódicos en cada ciclo celular (SC La fase proliferativa del desarrollo del SNC. Subfases y tipos de proliferación celular durante la neuronogénesis y gliogénesis.). En la fase S, el núcleo se acerca a la MLI y en la fase M se ubica en la zona apical o ventricular. Las células neuroepiteliales y las células denominadas "glía radial" son células troncales que realizan mitosis en la zona ventricular. Allí generan cohortes de neuronas y células gliales que se almacenan transitoriamente en una zona premigratoria y luego migran a sus sitios de diferenciación y residencia. Las células troncales neurales pluripotenciales (cTNP) realizan diferentes tipos de proliferación por medio de los cuales se generan progenitores intermedios, macroneuronas, microneuronas, astrocitos, oligodendrocitos y células ependimarias.

## Características generales de la migración

La fase migratoria también está integrada por varias modalidades de migración que se cumplen con peculiaridades en distintas regiones del SNC. Se denomina **translocación somática** aquella en la que la neurona naciente se desprende de la zona ventricular y transloca el soma hacia la zona basal. Se denomina **tangencial** aquella en la que la migración, de tipo ameboideo, se realiza paralelamente al plano del neuroepitelio. Se denomina **radial** aquella en la que las células se desplazan a lo largo del eje radial del neuroepitelio. Para un análisis de estos desplazamientos, véase SC La fase migratoria del desarrollodel SNC I. Tipos de comportamientos migratorios. La traslocación del soma.

## Características generales de la diferenciación neuronal y glial

El cerebro humano contiene más de $10^{11}$ neuronas y más de $10^{12}$ células gliales. Existen innumerables tipos de neuronas y dos tipos básicos de células gliales de origen neu-

Biblioteca Médica Virtual

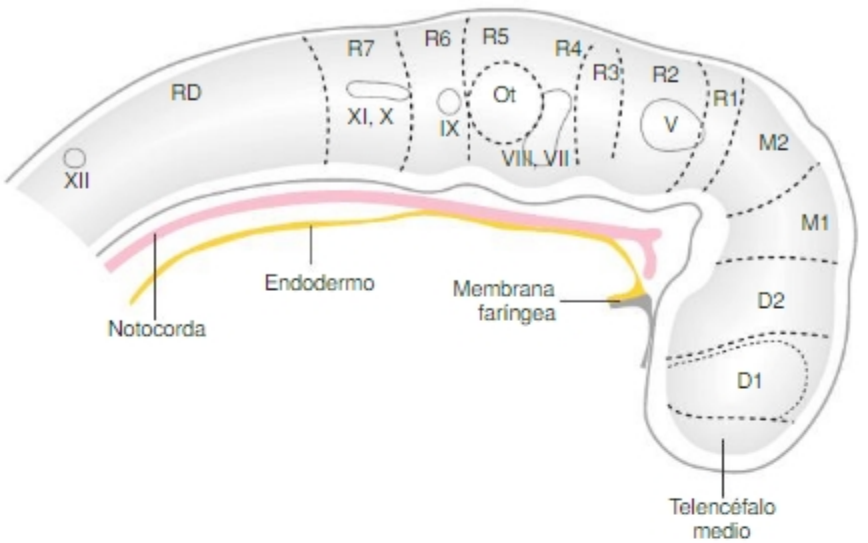


**Fig. 9-5.** Ilustra la conceptualización clásica de la organización regional, subregional y segmentaria del tubo neural. El prosencéfalo está representado por el telencéfalo medial y por los neurómeros D1 y D2. D1 está ocupado principalmente por la vesícula óptica. El mesencéfalo está representado por los neurómeros M1 y M2. El posencéfalo está representado por rombómeros (R). R2, R4, R6, R7 y RD se asocian a ganglios de nervios craneales. Ot: otocisto. Modificado de O'Rahilly y Müller, 2006.

roepitelial. En general, tanto neuronas como células gliales concretan su diferenciación al final de sus fases migratorias, en los lugares donde residirán. Cuanto más compleja es la organización de la neurona, más complejo es el proceso de diferenciación. En general existen dos fases en el proceso de diferenciación neuronal. Una fase inicial o temprana, en la que se adquieren las características básicas del tipo celular y que depende de la programación que poseen en el momento de su nacimiento. A continuación existe una fase de modelación final, en la que se adquieren, en forma interactiva con las otras neuronas del sistema, las características definitivas (SC Especificación/determinación y diferenciación de tipos celulares en el sistema nervioso. Las fases de la diferenciación neuronal).

## Neuritogénesis: brotación, elongación y cono de crecimiento

Genéricamente, se denomina **neuritas** a las fibras nerviosas en desarrollo que no pueden ser identificadas como dendritas o axones. Neuritogénesis es el proceso por medio del cual se generan tanto axones (axonogénesis) como dendritas (dendritogénesis). En ambos casos, el proceso global consiste en la formación de un sitio en la superficie a partir del cual se formará o brotará una neurita. A continuación, en dicho lugar se diferencia una estructura dinámica con capacidad migratoria y exploratoria denominada **cono de crecimiento**. Mientras el cono de crecimiento se aleja del soma que le dio origen (elongación), entre este y el primero se va formando una prolongación citoplasmática que quedará como fibra (axón o dendrita). El cono de crecimiento guía el crecimiento tanto de las dendritas como de los axones por medio de un proceso interactivo con componentes de la matriz extracelular y superficies celulares con las que se encuentran durante su migración (SC Bases celulares y moleculares de la neuritogénesis. El comportamiento del cono de crecimiento axonal).

## Sinaptogénesis. Sobreinervación y eliminación de la redundancia

Una vez que el cono de crecimiento contacta con una célula blanco potencial, entre ambas se inician interacciones que conducen a la constitución de una sinapsis transitoria (lábil o inestable). Este proceso implica tanto interacciones locales como la activación de vías de señalización que reprograman a ambas células de modo que entre ellas elaboren una presinapsis y una postsinapsis funcional. Durante este proceso que, en general, es independiente de la actividad funcional, se produce un número excesivo de contactos y de sinapsis lábiles. Cuando se inicia el funcionamiento del sistema, algunas sinapsis se estabilizan y refuerzan en tanto que otras se desestabilizan y son eliminadas. Existen dos fases típicas en las que las redes o circuitos neurales son reorganizados como consecuencia de la actividad funcional del sistema: una fase de remodelación dependiente de actividad espontánea, que ocurre antes del nacimiento, y una fase de refinamiento dependiente de la estimulación ambiental que ocurre posnatalmente (SC La remodelación de circuitos dependiente de actividad espontánea durante el desarrollo embrionario y el refinamiento de circuitos dependiente de estimulación ambiental posnatal).

## Gliogénesis y diferenciación de las diferentes células gliales: glía radial, oligodendroglia, astroglía. El origen de la microglía

Las células de la glía radial son células troncales progenitoras de aspecto glial que dan origen a los astrocitos

Biblioteca Médica Virtual

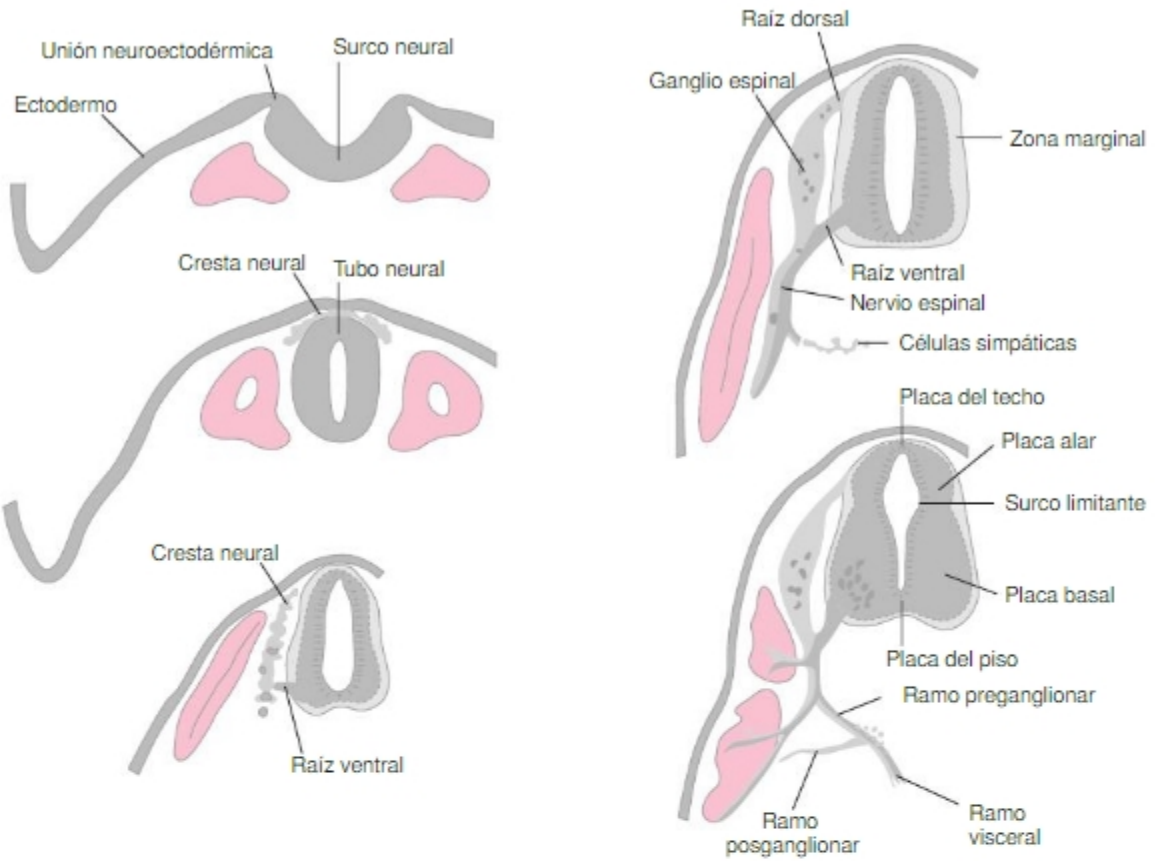


**Fig. 9-6.** Ilustra la secuencia de eventos que llevan al cierre del tubo neural, la formación de la cresta neural y la evolución del miotomo. Se ilustra también la organización dorsoventral de la médula espinal y la formación de los componentes centrales alar y basal y de los componentes periféricos correspondientes: ganglios y fibras sensitivas (aferentes) y fibras motoras (eferentes).

y oligodendrocitos del sistema nervioso central. La microglia está compuesta por células fagocíticas y efectoras inmunológicas residentes en el sistema nervioso. Los progenitores microgliales colonizan el sistema nervioso en los períodos embrionario y fetal, por vía extravascular y vascular. Derivan de un linaje mesodérmico de células mieloides independiente del linaje monocítico.

## Evolución de la médula espinal. Derivados de las placas basales y alares

### Morfogénesis

La médula limita cefálicamente con el mielencéfalo (futura médula oblongada). Desde allí se adelgaza gradualmente hasta su extremo caudal (Fig. 9-9). Al principio posee igual longitud que el raquis y llega hasta los somitas coccígeos. Desde el 3er MD, el raquis crece más que la médula y su extremo sólo llega a la vértebra L3 (Figs. 9-10 y 9-11). La diferencia en longitud se acentúa en la región caudal debido a que la médula caudal al mielómero C1 involuciona. Por ello, los nervios espinales superiores emergen horizontalmente en tanto que los caudales tienen dirección cada vez más oblicua (véase Fig. 9-11). La médula posee 31 mielómeros (8 cervicales; 12 torácicos, 5 lumbares, 5 sacros y 1 coccígeo) que corresponden a los pares de nervios espinales homónimos. Caudalmente a la vértebra L3, el conducto vertebral (raquídeo) está ocupado por el ***filum terminale*** (porción caudal involucionada de la médula) y nervios espinales (cola de caballo). Estos elementos ocupan el espacio subaracnoideo que se extiende hasta la vértebra S2-3. Desde la 5ª SD, las paredes laterales de la médula presentan la emergencia de las raíces ventrales y la entrada de las raíces dorsales de los nervios espinales. Los ganglios sensitivos de la raíz dorsal quedan anatómicamente en el trayecto de la raíz dorsal.

### Histogénesis

La organización más simple del SNC corresponde a la de la médula espinal (Fig. 9-12). Posee placas del piso y del techo mediales y placas alares (dorsales) y basales (ventrales) con representación bilateral. Al principio

Biblioteca Médica Virtual

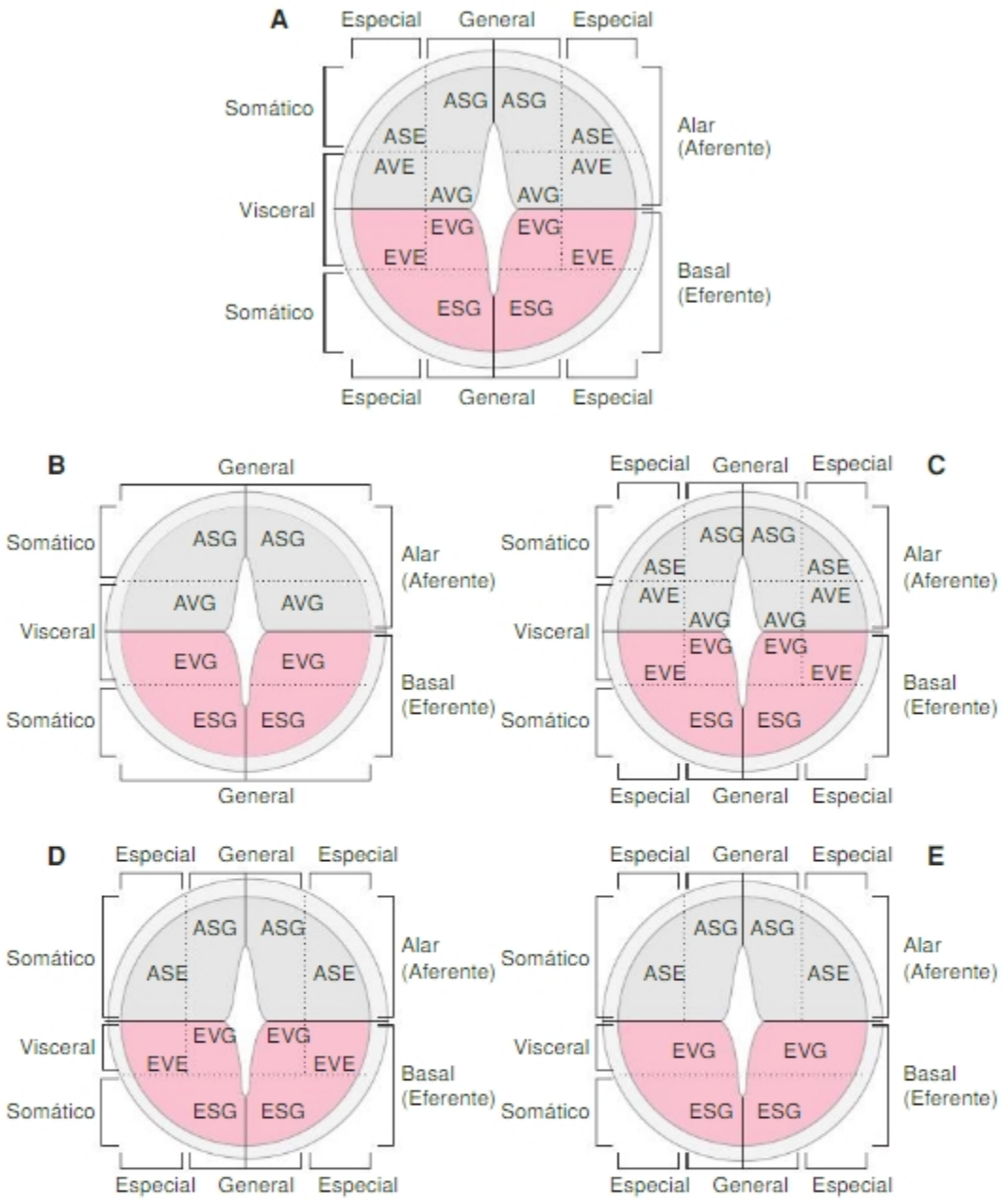


Fig. 9-7. Ilustra la organización topográfica de las columnas neuronales de las placas basales y alares. A. Ilustra una conceptualización básica. B, C, D y E. Representación esquemática de la organización de las columnas neuronales en la médula espinal, la médula oblonga, el puente y el mesencéfalo.

está formada por un epitelio cilíndrico simple de grosor aproximadamente uniforme. Durante la 4ª SD, en las placas basales, primero, y en las alares, después, se incrementa la actividad proliferativa. Debido a ello estas placas protruyen en la luz y quedan separadas por el **surco limitante** (véanse Figs. 9-12.B y 9-17). Las placas basales originan neuronas con función motora, entre ellas, las **macroneuronas eferentes** o **alfamotoneuronas** del asta anterior. Las placas alares originan **neuronas sensitivas secundarias y de asociación**. Las neuronas sensoriales primarias, derivadas de la cresta neural, quedan fuera del tubo neural y forman un par de ganglios espinales por mielómero. Las placas del techo y del piso quedan más delgadas que las otras dos y originan solo células gliales y ependimarias (véase Fig. 9-12.C). Ambas sirven como comisuras y permiten la decusación de axones.

Durante el engrosamiento de las placas alares, sus epitelios ependimarios se fusionan en la línea media y forman luego el **tabique medial posterior** (Figs. 9-12.D-E y 9-13). La zona central del conducto medular persiste como conducto central de la médula espinal (ependimario) definitivo cuyo extremo caudal, dilatado, es el **ventrículo terminal**.

Biblioteca Médica Virtual

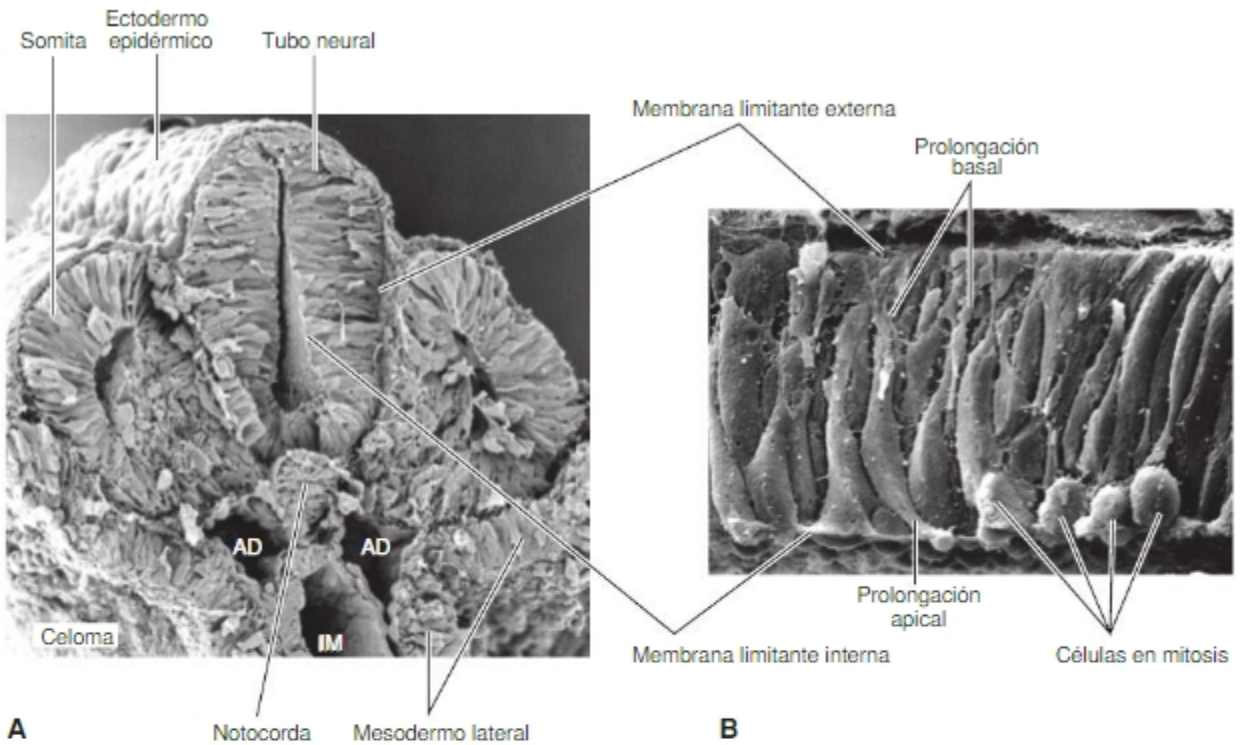


**Fig. 9-8. A.** Microfotografía electrónica de barrido de un corte transversal de embrión humano de 25 días (19 pares de somitas). **B.** Microfotografía electrónica de barrido corte transversal del neuroepitelio de ratón de 9 días de desarrollo (equivalente a embrión humano de 28 días). Obsérvese que las células interfásicas forman un epitelio cilíndrico simple (ocupan todo el espesor del epitelio) en tanto que las células en mitosis se redondean y apoyan sobre la membrana limitante interna. AD: aorta dorsal; IM: intestino medio. Fotografías reproducidas con permiso de la Prof. Dra. Kathleen K. Sulik.

Durante el crecimiento en grosor de las placas alares y basales, las neuronas migran radialmente de "adentro → afuera" y quedan rodeando el conducto ependimario. Los axones ascendentes y descendentes originados por estas neuronas crecen en la zona periférica o marginal de ambas placas. Ello explica la distribución "sustancia gris central-sustancia blanca periférica" típica de la médula espinal. Los axones, debido a interacciones de adhesión entre sí, con neuronas y con células neuroepiteliales, adquieren una organización espacial en **columnas dorsales**, **laterales** y **ventrales**, con posiciones típicas para cada vía ascendente o descendente. El **surco anteromediano** de la médula resulta de la acumulación de neuronas y fibras en las regiones laterales respecto de la medial (véanse Fig. 9-12.C-E; Fig. 9-13.B-C).

El número de neuronas generado en las placas alares y basales excede el número definitivo. El número final de neuronas se regula por un proceso de apoptosis cuya intensidad depende del tamaño del campo periférico (número de células blanco para inervar). En las zonas de formación de los miembros, las poblaciones de células blanco potenciales (miocitos) superan a las de otras regiones corporales; debido a ello, el número de neuronas eliminadas por apoptosis es inferior al de las otras regiones. Ello lleva a la permanencia de zonas engrosadas en las regiones de nacimiento de los plexos braquial y crural que inervan los miembros correspondientes.

## Evolución del posencéfalo

En la 5ª SD, el posencéfalo se regionaliza en metencéfalo (forma el puente [protuberancia] y el cerebelo) y mielencéfalo (forma la médula oblongada [bulbo raquídeo]). Estas regiones desarrollan organizaciones de sus placas alares y basales más complejas que las de la médula pues, debido al proceso de cefalización, a la organización columnar típica de la médula se agregan las columnas neuronales correspondientes a la inervación especial (blancos originados en las regiones cefálica y branquial). La mayor complejidad se debe también a la aparición de poblaciones neuronales alares suprasegmentarias con funciones jerárquicas de integración y control de segmentos. Esta organización funcional se presenta esquemáticamente en los Cuadros 9-1 y 9-2 del sitio web. La placa del techo (techo del 4° ventrículo) se adelgaza, se extiende lateralmente y adquiere forma romboidal (Fig. 9-14). La mitad cefálica forma el techo metencefálico en el que luego se formará el vermis del cerebelo y los velos medulares superior e inferior. Su

Biblioteca Médica Virtual

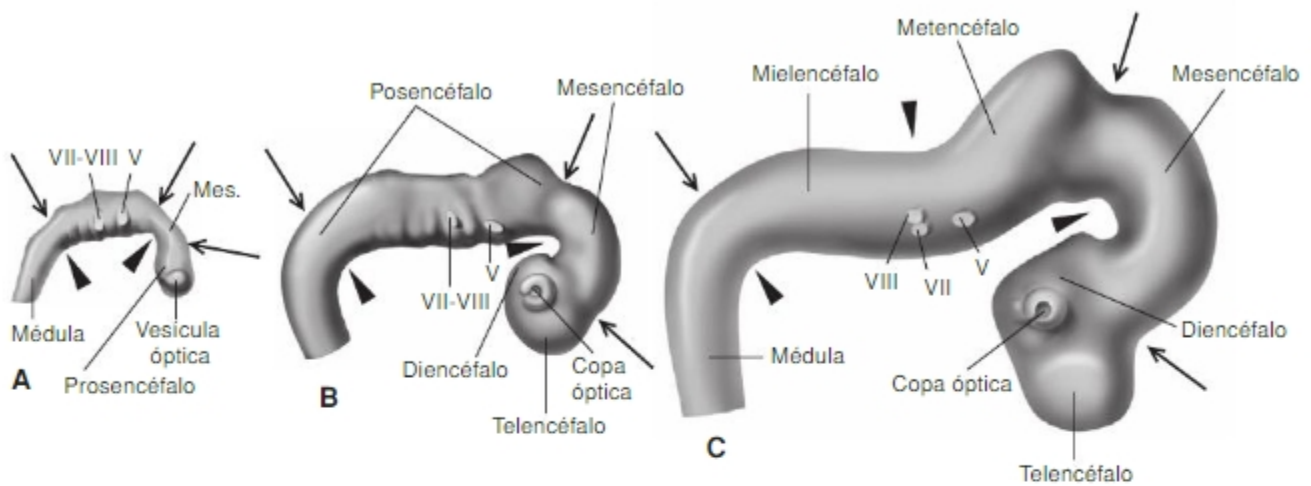


**Fig. 9-9.** Morfología externa. Vista lateral derecha de la región cefálica del SNC de 4ª, 5ª y 6ª SD. Las cabezas de flecha indican las curvaturas, las flechas indican los límites entre las diferentes regiones encefálicas. En la curvatura cervical se inicia la médula espinal. **A.** 4ª SD. En la superficie del prosencéfalo protruyen las vesículas ópticas. En la superficie del postencéfalo se observan los límites entre los rombómeros. Asociadas a ellas se ven las masas ganglionares trigeminal (V nervio craneal) y acusticofacial (VII y VIII nervios craneales). **B.** 5ª SD. La vesícula óptica se ha transformado en copa óptica. En el prosencéfalo protruye el telencéfalo. La copa óptica queda en el diencéfalo. Se delimitan mejor las curvaturas mesencéfalica y cervical y empieza a formarse la pontina. Se han definido mejor los límites entre regiones principales (flechas). Se observa la emergencia de los nervios craneales y los rombómeros. **C.** 6ª SD. Se han acentuado las curvaturas mesencefálica y cervical y apareció la curvatura pontina. Se han definido mejor los límites entre regiones principales (flechas). Se observa la emergencia de varios de los nervios craneales. Desaparecieron los límites entre rombómeras. Modificado de Hochstetter, 1919.

porción caudal forma el techo mielencefálico. El piso del 4° ventrículo (véase Fig. 9-14; Fig. 9-15) es recorrido longitudinalmente por los surcos limitantes que separan los núcleos motores primarios (placa basal) de los núcleos receptores sensoriales (placa alar).

## Evolución del mielencéfalo. Derivados de las placas basales y alares. Médula oblongada (bulbo raquídeo)

### *Morfogénesis*

El mielencéfalo origina la médula oblongada (bulbo raquídeo), se ubica entre las curvaturas pontina y cervical; limita cefálicamente con el metencéfalo y caudalmente con la médula. Los cambios morfológicos externos que sufre el bulbo durante el desarrollo se aprecian en la serie de Figuras 9-9, 9-16, 9-17, 9-29 y 9-30. Tiene forma de cono trunco de base superior; en su superficie se observan varios relieves longitudinales producidos por fibras de paso, ascendentes y descendentes, que comunican la médula con regiones cefálicas del SNC y también relieves producidos por algunos núcleos de relevo de origen alar. En sus superficies laterales se observa la prominencia de la oliva bulbar y la emergencia de los nervios hipogloso (XII), accesorio (XI), vago (X) y glosofaríngeo (IX). Su superficie ventral está recorrida por el surco medial y por las pirámides. Su superficie dorsal corresponde a la región caudal de la tela coroidea del 4° ventrículo.

### *Histogénesis*

Las placas alares se hallan separadas de la línea media debido a que la placa del techo se expande lateralmente. La mayor parte de las neuronas derivadas de las placas alares y basales migran radialmente, un corto trecho, y se distribuyen alrededor de la cavidad ependimaria organizándose en columnas (véase Fig. 9-14). La organización y función de las neuronas que integran las columnas bulbares se detalla en el Cuadro 9-1 en el sitio web. A través de la zona marginal del bulbo transcurren numerosos fascículos ascendentes y descendentes. Los fascículos ascendentes, correspondientes a diversas vías sensoriales, ocupan las regiones laterales y dorsales (véanse textos de Anatomía). Los fascículos descendentes, en su mayoría provenientes de la corteza cerebral, transcurren a lo largo de la zona marginal de las placas basales donde protruyen como cordones longitudinales ventromediales, las **pirámides bulbares**. La zona ventral del bulbo forma, junto con el puente (metencéfalo basal) y los pedúnculos cerebrales (mesencéfalo basal), el **tronco del encéfalo**.

Una subpoblacion de neuronas alares migra tangencialmente en sentido ventral y se ubica en la zona ventral mielencefálica. Las más cefálicas de esta subpoblación generan la **prolongación bulbopontina**, ascienden y pasan

Biblioteca Médica Virtual

**Fig. 9-10.** Esquemas de las diversas regiones del tubo neural de embriones humanos y su relación con la columna vertebral en distintos estados del desarrollo. 9ª SD (**A**), 4º MD (**B**) y 5º MD (**C**). Modificado de Streeter.

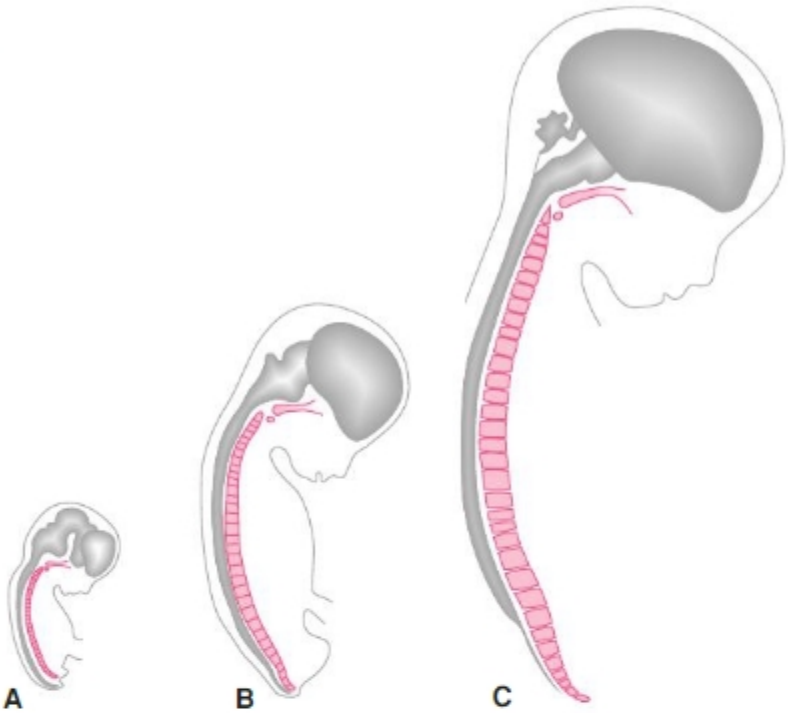


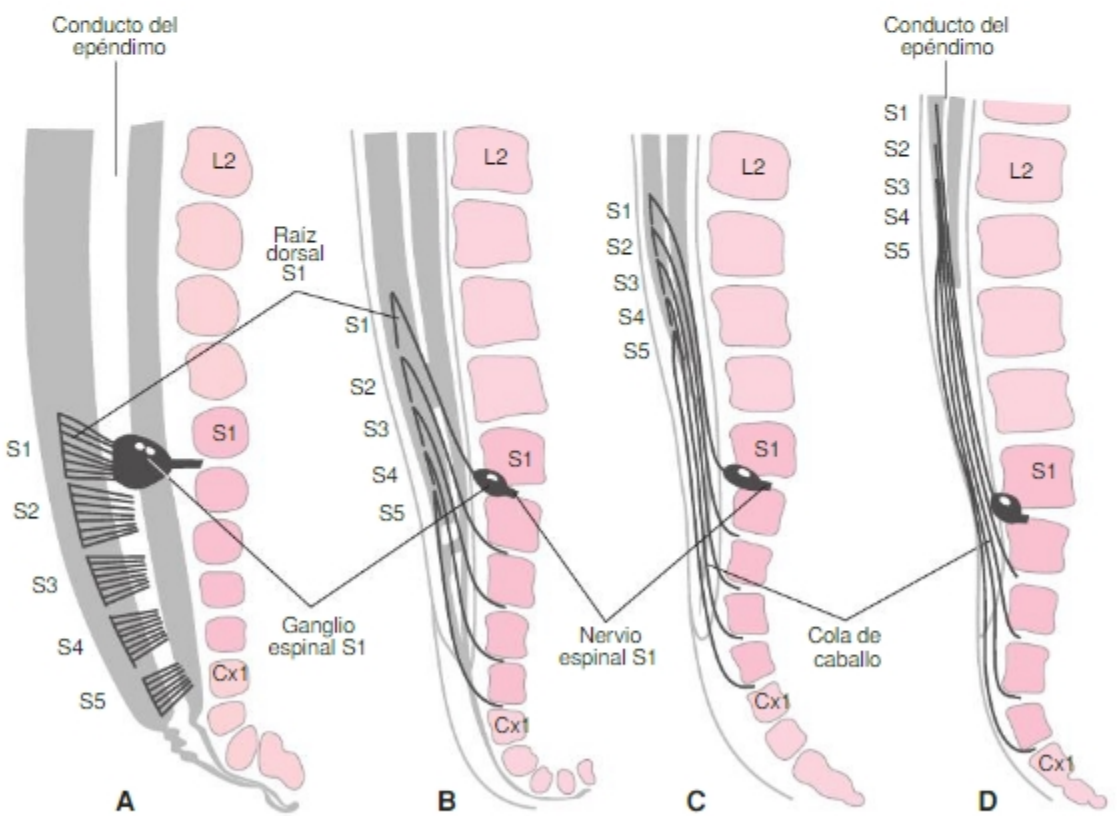


**Fig. 9-11.** Cambios en la relación topográfica entre los extremos caudales de la médula y del raquis. **A.** Tempranamente existe una correspondencia entre niveles medulares y raquídeos. Nótense los tamaños relativos entre mielómeros y vértebras de S1 a S5 y la emergencia horizontal del nervio espinal S1. **B-C.** Ilustra el "acortamiento relativo" de la médula debido a la disminución relativa del tamaño de los mielómeros S1 a S5. Nótese que caudalmente al mielómero S1 la médula involuciona y origina el *filum terminale*. Obsérvese el cambio en la dirección del nervio S1. Tamaños de los embriones: 30 mm (9ª SD), 67 mm (4º MD), 111 mm (5º MD) y 221 mm (7º MD). Modificado de Streeter.

Biblioteca Médica Virtual

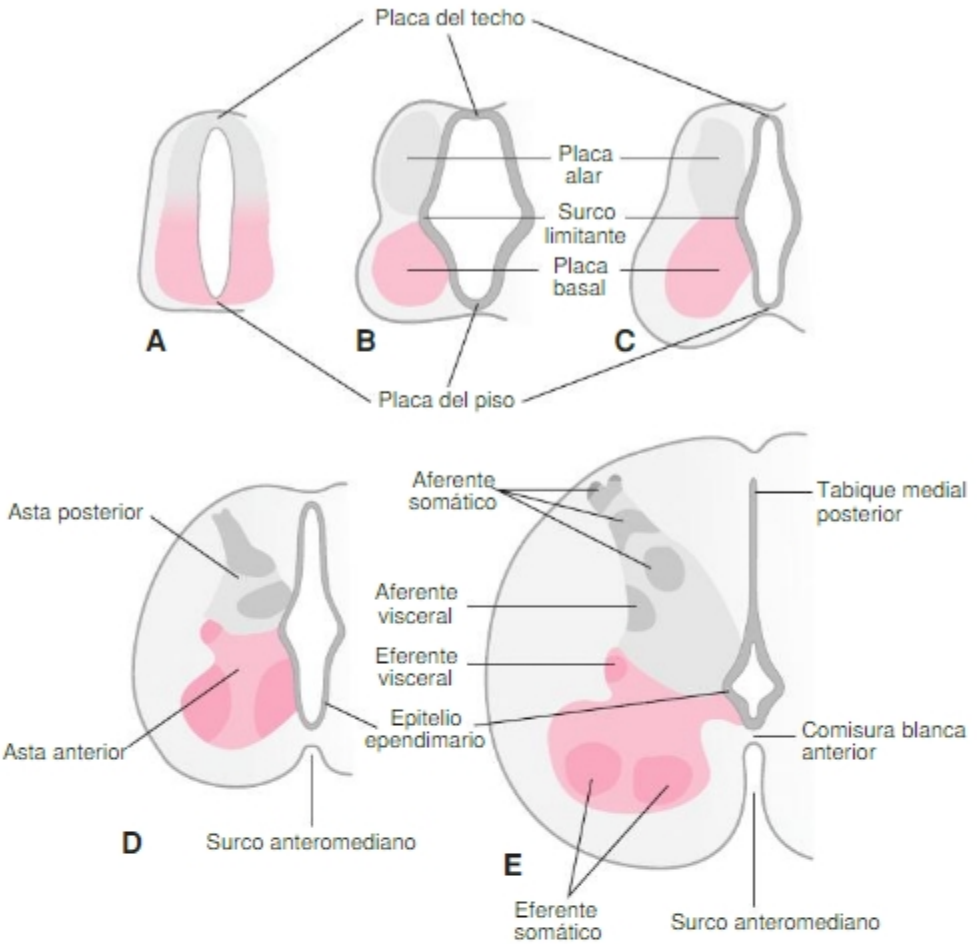


**Fig. 9-12.** Esquemas de sucesivos estados del desarrollo de la organización columnar de las placas alares y basales en la médula espinal. Placa alar: gris; placa basal: rosa.

al metencéfalo ventral (futuro puente) donde integran los **núcleos pontinos** (véase Fig. 9-14; Fig. 9-18). Las más caudales se dirigen a la zona marginal de la región ventral del bulbo donde forman núcleos de relevo y asociación que integran el **complejo nuclear de la oliva bulbar** (véanse Figs. 9-14 y 9-18).

## Evolución del metencéfalo. Placas basales y puente (protuberancia). Placas alares y labios rómbicos: vermis y hemisferios cerebelosos

El metencéfalo es la región cefálica del posencéfalo ubicada entre el istmo mesencefálico-metencefálico y la curvatura pontina. Tempranamente exhibe la organización típica en placas alares y basales pero, durante el desarrollo, sufre cambios que dificultan ver con claridad tal organización. En el metencéfalo también se forman poblaciones neuronales "nuevas" encargadas de la inervación especial. Su placa del techo forma la tela coroidea del techo metencefálico que asociada a vasos sanguíneos forma el plexo coroideo del 4° ventrículo.

### *Desarrollo de la placa basal: puente (protuberancia)*

#### *Morfogénesis*

El puente se origina a partir de la placa basal metencefálica; se ubica entre el istmo mesencefálico-metencefálico y la curvatura pontina (futuro **surco bulboprotuberancial**). Los cambios en su morfología externa se observan en las figuras 9-9, 9-16, 9-17, 9-29 y 9-30. Las prominencias que se observan en su superficie son producidas por fascículos de fibras longitudinales y transversales que corren a través de la zona marginal. De éstos, el más voluminoso corresponde a fibras transversales que forman el pedúnculo cerebeloso medio. Dorsalmente al puente se halla el cerebelo, el más importante derivado alar del metencéfalo. En su cara lateral emerge el nervio trigémino (V) y en el límite con el bulbo (surco bulboprotuberancial) emergen los nervios motor ocular externo (VI), facial (VII) y vestibulococlear (VIII). A través de la protuberancia ingresan en el, y egresan del, cerebelo aferencias y eferencias, respectivamente; también sirve de vía de paso para fibras ascendentes y descendentes que conectan segmentos medulares con centros superiores.

Biblioteca Médica Virtual

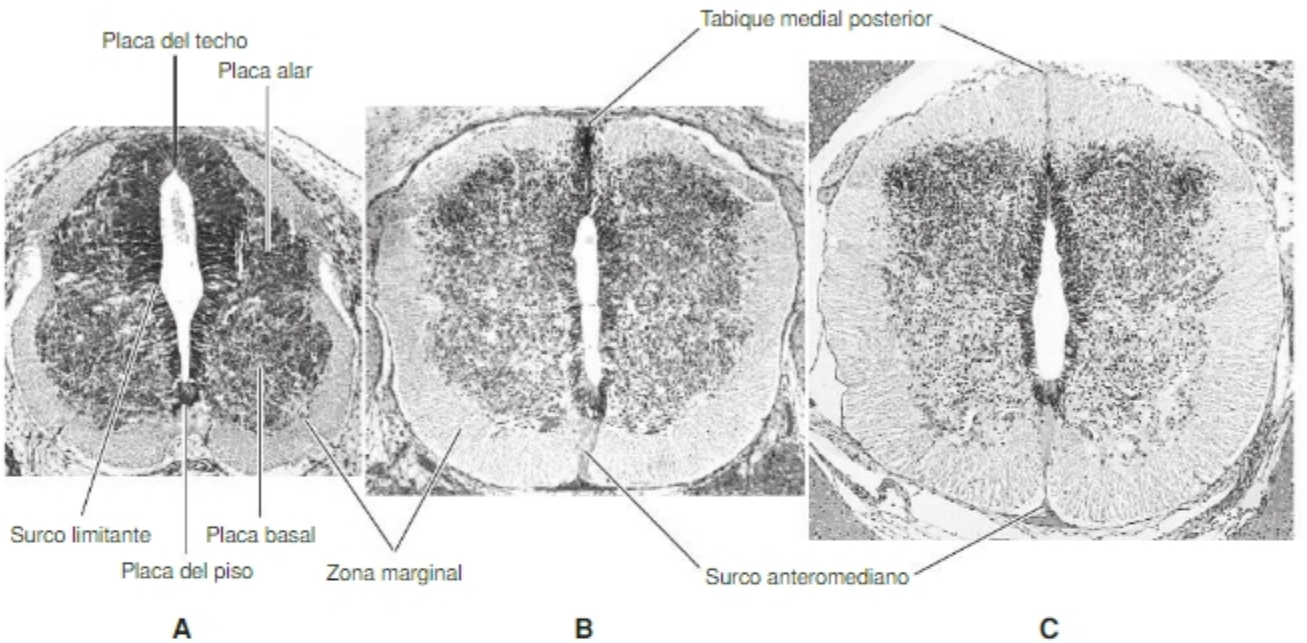


**Fig. 9-13.** Microfotografías de cortes transversales de médula espinal de embriones humanos de 6ª, 8ª y 14ª SD. **A.** Se observan el desarrollo de la zona ventricular, la zona migratoria y la zona marginal. Obsérvese que el desarrollo en la region basal está más avanzado que en la región alar. **B y C.** El engrosamiento de la zona marginal pone de manifiesto el desarrollo de axones ascendentes y descendentes. Nótese la disminuacion relativa del calibre del conducto del epéndimo y la formación del tabique medial posterior y del surco medial anterior. Fotografías reproducidas con autorización de Dra. M. Rapacioli.

### *Histogénesis*

Internamente, el puente posee dos regiones bien diferenciadas: **(a)** región dorsal, tegmento pontino o calota, ocupada por núcleos derivados de las placas alares y basales metencefálicas (véase Cuadro 9-2 en el sitio web) y **(b)** la región ventral o basilar ocupada por núcleos pontinos y fibras extrínsecas, de paso, e intrínsecas del puente, que recorren la capa marginal.

#### (a) Tegmento pontino o calota

Contiene núcleos motores derivados del neuroepitelio de las placas basales y sensitivos derivados de las alares (véase Cuadro 9-2 en sitio web).

Las neuronas generadas en las placas basales metencefálicas migran radialmente un corto trecho y se segregan en tres grupos o columnas neuronales. Estas quedan luego profundamente ubicadas debido al gran desarrollo de fibras en sus capas marginales.

#### (b) Zona basilar

Tiene un gran desarrollo debido a la gran cantidad de fibras extrínsecas e intrínsecas que crecen en su capa marginal y al hecho de que allí también se ubican varios grupos de neuronas de relevo, los **núcleos pontinos**, que se generan en las placas alares mesencefálicas y metencefálicas y migran tangencialmente a la región ventral del metencéfalo.

La capa marginal de la protuberancia sirve de puente a varios fascículos que ingresan en el, y egresan del, cerebelo. Las vías ascendentes provenientes de la médula espinal ingresan a través de los **pedúnculos cerebelosos inferiores**. Los núcleos pontinos constituyen un relevo en la comunicación corticopontocerebelosa; reciben fibras de la corteza cerebral y emiten axones que crecen transversalmente en la capa marginal integrando los **pedúnculos cerebelosos medios**, se decusan en la línea media y penetran en el cerebelo contralateral. A su vez, las eferencias de los núcleos cerebelosos profundos a través de los **pedúnculos cerebelosos superiores** se dirigen a los núcleos mesencefálicos y otros centros superiores.

## *Desarrollo de la placa alar*

En la placa alar metencefálica se identifican cuatro subpoblaciones de precursones neuronales que originan diferentes poblaciones neuronales de asociación: **1)** la región laterodorsal (adyacente a la placa del techo) del itsmo y de los rombómeros 1 y 2 origina la placa cerebelosa que es precursora de neuronas que integran la a) corteza cerebelosa y b) los núcleos cerebelosos profundos; **2)** la región laterodorsal y los rombómeros 3 y 4 originan neuronas que migran ventralmente y forman, junto a neuronas de la prolongación bulbopontina del mielencéfalo, los núcleos pontinos (Fig. 9-19); **3)** la región intermedia origina neuronas que integran las columnas neuronales aferentes somáticas especiales (vestibulococleares) y

Biblioteca Médica Virtual

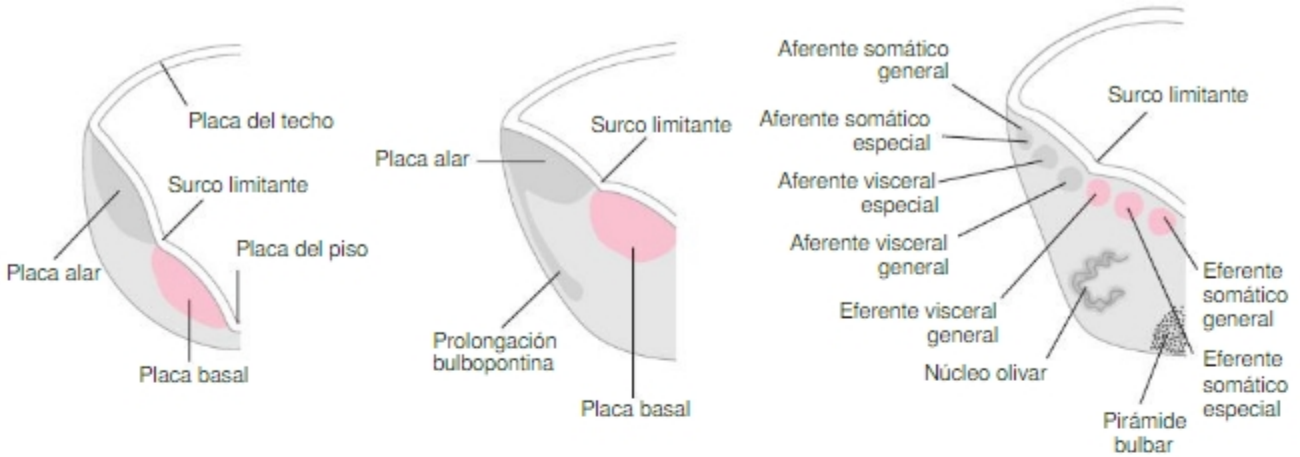


**Fig. 9-14.** Esquemas de la histogénesis y del desarrollo de la organización columnar de las placas alares y basales en el mielencéfalo (médula oblonga). A diferencia de la médula espinal, se observa la aparición de columnas neuronales encargadas de la inervación especial (inervación de derivados de arcos branquiales). Estas poseen una ubicación intermedia entre las poblaciones somática y visceral generales. Las neuronas de origen alar (dorsal) migran a posiciones ventrales y originan núcleos de neuronas de asociación y relevo de información, como los núcleos pontinos (del metencéfalo) y el núcleo olivar inferior.

generales (núcleo trigeminoespiral y sensitivo principal del trigémino) y **4)** la región medial origina neuronas de la formación reticular (véase Cuadro 9-2 en el sitio web)

## *Cerebelo. Corteza cerebelosa y núcleos cerebelosos profundos*

El cerebelo es la estructura suprasegmentaria más importante del cerebro posterior. Posee tres regiones con diferente estructura y función que representan sucesivas adquisiciones filogenéticas. La porción más antigua, el **arquicerebelo**, es el **lóbulo floculonodular**; recibe conexiones del aparato vestibular y participa en el sentido del equilibrio. El **paleocerebelo**, formado por el **vermis** y **lóbulo anterior**, participa en el control del tono muscular y la postura. El **neocerebelo**, representado por el **lóbulo posterior**, es la parte más nueva del cerebelo y se encarga de la coordinación de los movimientos de los miembros.

### Morfogénesis

El cerebelo se origina a partir de los bordes dorsales de las placas alares metencefálicas. Estas se engruesan y forman los **labios rómbicos** (véanse Figs. 9-16 a 9-19; Fig. 9-20) que se continúan medialmente con la placa del techo. Los labios tienen una porción profunda o intraventricular (por debajo de la placa del techo) de desarrollo más temprano y una porción superficial o extraventricular (por fuera de la placa del techo) (véase Fig. 9-16). Las porciones intraventriculares derecha e izquierda crecen en sentido medial invadiendo la placa del techo y se fusionan en la línea media formando la **placa cerebelosa** o esbozo del cerebelo (véanse Figs. 9-16, 9-17, 9-19, 9-21 y 9-29). Luego crece la porción extraventricular y el cerebelo empieza a sobresalir en la superficie, hecho descrito como "eversión" del cerebelo (véase Fig. 9-20). Hacia el final del 3er MD, la zona media de la placa cerebelosa se engruesa y forma el **vermis**; las zonas laterales se expanden y forman los **hemisferios cerebelosos**.

Al final del 4° MD se forma la **fisura posterolateral**, que recorre transversalmente todo el órgano separando la porción más antigua del resto del cerebelo (separa el vermis del nódulo y el flóculo de los hemisferios) (véanse Fig. 9-20; Fig. 9-21). Más tarde aparecen en el vermis **fisuras secundarias** que luego se extienden a los hemisferios originando las diversas regiones y laminillas de la corteza cerebelosa. En el 4° MD ya se identifican núcleos cerebelosos profundos.

### Histogénesis

Durante los ciclos proliferativos tempranos, las células neuroepiteliales de los labios rómbicos generan poblaciones celulares precursoras de **macroneuronas eferentes del cerebelo**. Estas migran un corto trecho, se ubican en la zona intermedia del neuroepitelio y se segregan en dos grupos: un grupo superficial que corresponde a futuras macroneuronas de la corteza cerebelosa (**neuronas de Purkinje**) y uno profundo que corresponde a futuras macroneuronas (**neuronas magnocelulares**) de los núcleos cerebelosos profundos.

En siguientes ciclos, se generan precursores de micro-neuronas que migran radialmente; algunas de estas neuronas se ubican en la zona celular profunda y se diferencian en las microneuronas (**neuronas parvocelulares**) de los núcleos cerebelosos. Otras migran a la región marginal del neuroepitelio alar y forman una capa externa

Biblioteca Médica Virtual

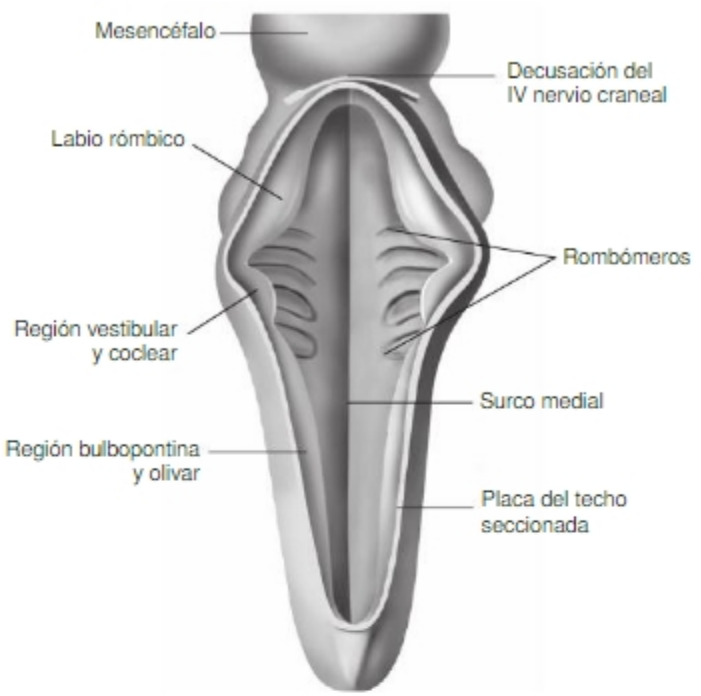


**Fig. 9-15.** Vista dorsal de región postencefálica de embrión humano de 6ª SD. Se ha seccionado la placa del techo y se observa el piso del 4º ventrículo. En las placas basales se observan los rombómeros como prominencias transversales. En las placas alares se observan los relieves dorsales o labios rómbicos cerebelosos (al nivel de los rombómeros 1 y 2) y las regiones que originan neuronas de los núcleos vestibulococleares, pontinos y olivares. Modificado de Von Möllendorff, 1958.

o superficial de **progenitores intermedios amplificadores** denominada, por su aspecto, **capa granulosa externa** (Fig. 9-22). Estos progenitores intermedios originan las microneuronas de la corteza cerebelosa.

Los labios rómbicos están constituidos por las poblaciones celulares mencionadas y, dado que el proceso proliferativo se realiza con mayor intensidad en los bordes libres de las placas alares que se continúan con la placa del techo, ésta es invadida, desde las zonas laterales a la medial, por las células de los labios rómbicos. Una vez constituida la placa cerebelosa, dado que la proliferación de la capa granulosa externa excede la de la zona profunda, se produce un crecimiento diferencial que lleva a que todo el esbozo protruya dorsalmente y, a continuación, a la producción de diferentes pliegues y surcos de variada profundidad y jerarquía que llevan a la producción de la morfología surcada por cisuras y al aspecto foliado de la corteza cerebelosa (véanse Figs. 9-20 y 9-21).

La proliferación de los progenitores intermedios amplificadores de la granulosa externa se cumple en dos etapas principales. En una primera etapa, prenatal, se generan microneuronas (**neuronas grano** y **de Golgi**) y células gliales que migran radialmente de afuera → adentro, sobrepasan la capa de neuronas de Purkinje y se organizan como capa **granulosa interna** (Fig. 9-22.B). Durante la segunda etapa, que ocurre tardía y posnatalmente, se generan microneuronas (**neuronas en cesto** y **estrelladas**) y células gliales que se distribuyen superficialmente a la capa de Purkinje y forman la **capa plexiforme** o molecular. Durante la segunda fase, los progenitores realizan también divisiones simétricas terminales, la población va disminuyendo en número y desaparece como población proliferativa y como capa (Fig. 9-22.C).

Las macroneuronas y microneuronas que quedan en las regiones profundas se organizan en cuatro núcleos bilaterales (**dentado, emboliforme, fastigio y globoso**) que poseen poblaciones neuronales parvocelulares y magnocelulares.

Varios estudios filogenéticos sugieren que el cerebelo se originó como un centro especializado en el control del equilibrio, conectado al sistema vestibular; fue haciéndose más complejo por la recepción de estímulos adicionales provenientes de niveles segmentarios inferiores (aferencias espinales); más tarde, como consecuencia de la cefalización queda subordinado a la corteza cerebral (aferencias corticales). Las aferencias cerebelosas más precoces provienen de los núcleos vestibulares; luego se agregan fibras espinocerebelosas, de los núcleos pontinos (trigeminales) y, finalmente, recibe la vía corticopontocerebelosa que integra funcionalmente al cerebelo y la corteza cerebral.

Las neuronas de Purkinje constituyen la eferencia de la corteza cerebelosa; sus axones hacen sinapsis con neuronas de núcleos profundos. Las macroneuronas de esos núcleos, que constituyen la eferencia del cerebelo, proyectan a diversos blancos dependiendo del área de corteza cerebelosa de la cual reciben aferencias. Muchos de estos axones proyectan al mesencéfalo a través del pedúnculo cerebeloso superior.

## La placa del techo posencefálica. Formación de la tela coroidea inferior o techo del 4º ventrículo

La placa del techo del posencéfalo tiene una importante participación en la formación de plexos coroideos y en la

Biblioteca Médica Virtual

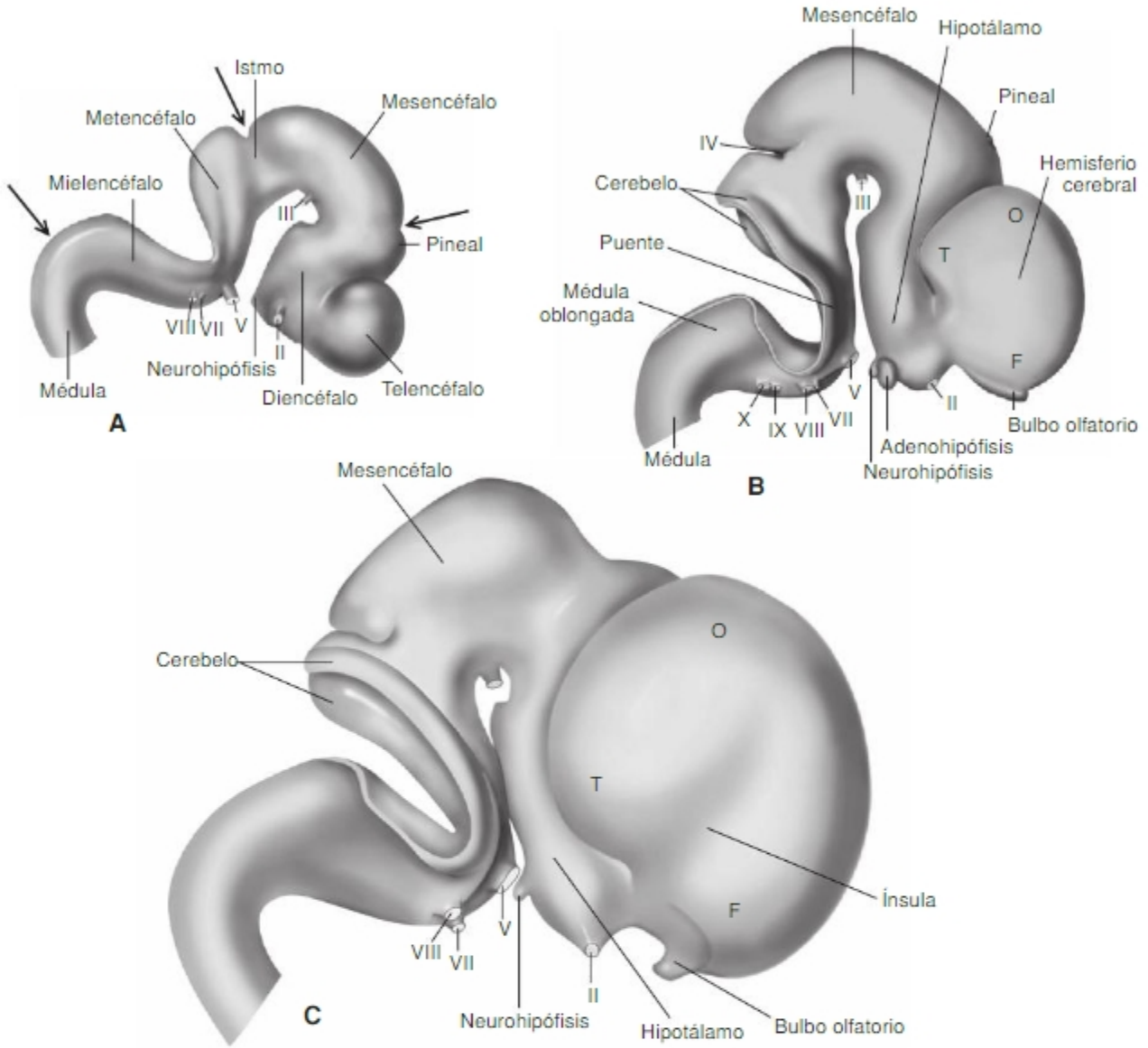


**Fig. 9-16.** Desarrollo de la morfología externa del encéfalo. Vista lateral derecha de la región cefálica del SNC de 6ª, 7ª y 9ª SD. **A.** Se ha acentuado la curvatura pontina y definido mejor los límites entre regiones principales (flechas). El telencéfalo crece en sentido dorsocaudal y se forma el surco hemisférico que lo separa del diencéfalo. Se está definiendo la lámina cuadrigeminal en el dorso del mesencéfalo. En el borde dorsal (alar) del metencéfalo se hallan los labios rómbicos. Entre el metencéfalo y el mielencéfalo, se dilata el 4º ventrículo. La curvatura cervical marca el límite entre mielencéfalo y médula. Se observa la emergencia de varios de los nervios craneales. **B.** Se han acentuado los límites entre las diferentes regiones. El extremo caudal del telencéfalo (futuro polo del lóbulo temporal) se incurva ventralmente y cubre lateralmente al diencéfalo; en la superficie ventral de su extremo cefálico (futuro lóbulo frontal: F) aparece el rinencéfalo (bulbo olfatorio). La zona caudal de su curvatura dorsal corresponde al futuro polo occipital (O). La pineal se halla en el límite entre diecéfalo y mesencéfalo. La lámina cuadrigeminal protruye caudalmente y forma un surco con el metencéfalo. En éste, los labios rómbicos originan las porciones laterales del cerebelo. En ellos se inserta la placa del techo (seccionada). Se señala la emergiencia de los nervios craneales. **C.** Se delimitan mejor las regiones del encéfalo. El telencéfalo cubre cada vez más al diencéfalo, y solo queda expuesta la región ventral o hipotálamo. El extremo caudal del telencéfalo (futuro polo del lóbulo temporal: T) se incurva en sentido ventral y cefálico. Entre éste y la región más cefálica (futuro lóbulo frontral: F) se forma una depresión, el futuro surco lateral del cerebro. El punto de máxima curvatura del dorso del telencéfalo (futuro lóbulo occipital: O) se acerca a su posición caudal. En la superficie ventral del futuro lóbulo frontal protruye el bulbo olfatorio. Los istmos que delimitan al mesencéfalo se han acentuado. Las láminas cuadrigéminas (mesencéfalo alar) han crecido y se hallan en contacto con los labios rómbicos (metencéfalo alar). En el mesencéfalo ventral se forman los pedúnculos cerebrales. En el metencéfalo, los labios rómbicos se engruesan y protruyen dentro del 4º ventrículo; lateralmente se hallan cubiertos por la lámina del techo. Se señala la emergencia de los nervios craneales. Modificado de Hochstetter, 1919.

Biblioteca Médica Virtual

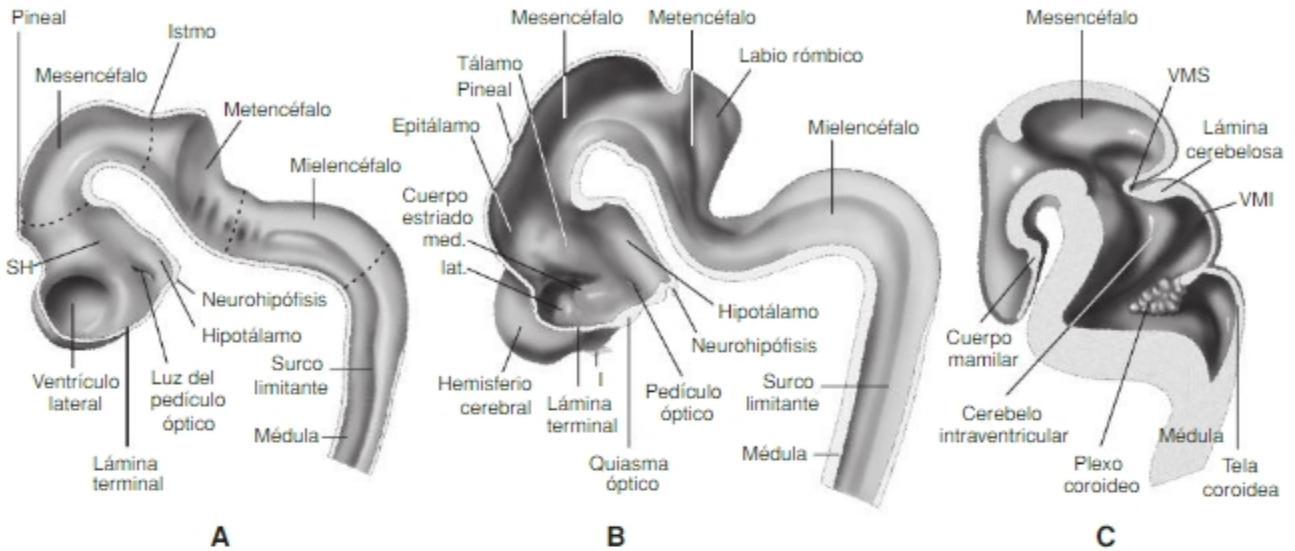


**Fig. 9-17.** Corte sagital del tubo neural (vista medial; lado derecho). **A.** 6ª SD. Se observa el contorno de las distintas regiones, su morfología interna y las cavidades ependimarias de cada región (límites en líneas de puntos). El surco limitante (separa las placas alares y basales) se extiende hasta el extremo cefálico del mesencéfalo; allí se continúa con el surco hipotalámico (SH). El extremo cefálico del tubo corresponde a la lámina terminal. **B.** 7ª SD. En el telencéfalo basal protruye el cuerpo estriado (caudado). En el diencéfalo se están definiendo el hipotálamo, el tálamo y el epitálamo. En el metencéfalo, el borde dorsal de su región alar forma los labios rómbicos. En el extremo cefálico del tubo la halla la lámina terminal por delante del quiasma óptico. **C.** Corte parasagital de la mitad derecha del mesencéfalo y posencéfalo de un embrión humano de 8ª SD. Se observa el contorno de la región dorsal del mesencéfalo y posencéfalo. La curvatura pontina limita el metencéfalo y el mielencéfalo. En la superficie dorsal del posencéfalo se observa la lámina cerebelosa interpuesta entre los velos medulares superior e inferior (VMS, VMI). La región intraventricular de los labios rómbicos (cerebelo intraventricular) protruyen en el 4º ventrículo. Los plexos coroideos se están formando. A y B: modificado de Hines, 1922. C: modificado de Ingvar, 1918.

formación, circulación y drenaje de líquido cerebroespinal o cefalorraquídeo (LCR) al espacio subaracnoideo.

La placa del techo es inicialmente un epitelio cilíndrico simple. Durante la formación de la curvatura pontina, se expande lateralmente adquiriendo forma romboidal y se adelgaza a un epitelio plano simple, la **lámina coroidea epitelial**. Esta lámina, junto con la piamadre que la recubre externamente, forma la **tela coroidea del 4º ventrículo** (Fig. 9-23). En los ángulos laterales de la tela coroidea se denominan **recesos laterales**.

A continuación, la tela coroidea junto con capilares del plexo vascular perineural se invaginan hacia el interior del ventrículo a lo largo de un pliegue, la **fisura coroidea del 4º ventrículo**, que surca transversalmente el techo del ventrículo (de un receso lateral al otro) (véase Fig. 9-21.B). Los capilares se ramifican profusamente dentro del pliegue de tela coroidea invaginada en la luz ventricular y se forman así los **plexos coroideos del 4º ventrículo** (véanse Figs. 9-17.C, 9-20 y 9-21). Estos, como otros plexos coroideos, tienen como función la producción de LCR que desde los capilares pasan a la luz ventricular. La porción cefálica de la tela coroidea, ubicada entre el mesencéfalo y el cerebelo, forma el **velo medular superior** (válvula de Vieussens) y la porción caudal, ubicada entre el cerebelo y la fisura coroidea, forma el **velo medular inferior** (válvula de Tarin).

Hacia el 3er MD, la zona medial de la tela coroidea, situada caudalmente a la fisura coroidea, se adelgaza y forma una evaginación del ventrículo que se expande hacia el mesénquima dorsal circundante (Fig. 9-24). La tela coroidea de dicha región luego se reabsorbe y queda un orificio medial, el **orificio mediano del 4º ventrículo** (agujero de Magendie), que comunica el 4º ventrículo con el espacio subaracnoideo. Poco más tarde, la tela coroidea de los recesos laterales sufre reabsorción y se genera un orificio en cada receso, los **orificios laterales del 4º ventrículo** (agujeros de Luschka).

El mesénquima cefálico que rodea al SNC se deslamina en una endomeninge adosada a la membrana limitante interna y una capa más externa. Luego, la endomeninge se deslamina en una hoja interna, la **piamadre**, y una externa, la **aracnoides**, y entre ambas queda el **espacio subaracnoideo**. Delgadas bandas de mesénquima forman un retículo que mantiene unidas ambas láminas del espacio subaracnoideo. Este espacio se dilata, en regiones definidas de la superficie cerebral y forma un sistema intercomunicado de **cisternas subaracnoideas**. El LCR que fluye desde el 4º ventrículo hacia el exterior circula a través del espacio subaracnoideo y luego, a través de las granulaciones de Pacchioni, ingresa en el torrente circulatorio venoso.

Biblioteca Médica Virtual

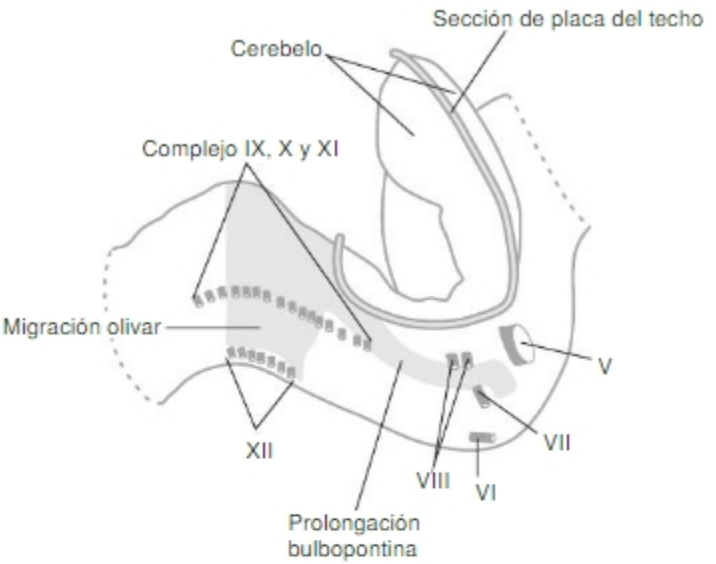


**Fig. 9-18.** Vista lateral derecha de la región posencefálica de embrión de 8ª SD (según Essick, 1907). Ilustra los sitios de emergencia de los nervios craneales; la ubicación de las porciones intraventriculares y extraventriculares del cerebelo respecto de la línea de inserción de la placa del techo. En gris se ilustran las vías de migración de las células de las regiones cefálica y caudal (prolongaciones bulbopontina y olivar) de la placa alar mielencefálica. Estas prolongaciones forman los núcleos pontinos del puente y el núcleo olivar inferior de la médula oblonga.

# Evolución del mesencélafo o cerebro medio

## Placas basales y pedúnculos cerebrales. Placas alares y colículos de la lámina tectal (tubérculos cuadrigéminos)

El mesencéfalo se halla ubicado entre los istmos diencéfalo-mesencefálico y el mesencéfalo-metencefálico. Posee una cavidad ependimaria amplia que luego se estrecha debido al engrosamiento de sus placas alares y basales y forma el **acueducto mesencefálico** (de Silvio). Este comunica el 3er ventrículo con el 4°. Las placas alares y basales, que se hallan al principio delimitadas por el surco limitante, generan poblaciones neuronales correspondientes a la inervación general y especial de asociación y eferentes, respectivamente. Por su ubicación, el mesencéfalo es vía de paso de numerosos fascículos ascendentes y descendentes. En su superficie dorsal se desarrolla el *tectum* mesencefálico (lámina tectal) que origina los colículos o tubérculos cuadrigéminos superiores e inferiores. En su superficie ventral se forman dos prominencias longitudinales, los pedúnculos cerebrales.

## Morfogénesis

La morfogénesis del mesencéfalo se aprecia en la serie de Figuras 9-9, 9-16, 9-17, 9-21, 9-25 y 9-29. En las Figuras 9-9, 9-16, 9-21 y 9-29 se puede observar el desarrollo de su forma externa, y en las Figuras 9-17 y 9-25 el de su forma interna. En las **placas basales**, de ubicación ventral, se distinguen rápido dos zonas diferentes: **a)** una porción dorsal o profunda que bordea la cavidad ependimaria y forma el **tegmento** o **calota mesencefalica**, y **b)** una porción ventral o superficial correspondiente a la zona marginal donde se forman **los pedúnculos cerebrales**. El engrosamiento de la porción alar y del tegmento hace que gradualmente la cavidad se estreche y se transforme en el **acueducto mesencefálico** (de Silvio).

Las **placas alares**, de ubicación dorsal, se engruesan y crecen en superficie formando el ***tectum*** o **lámina cuadrigeminal**. Ésta, debido a su expansión caudal, cubre parcialmente el dorso del metencéfalo (véanse Figs. 9-16 y 9-25). La placa del techo crece poco y queda como un surco medial, extendido desde la glándula pineal (diencéfalo) hasta el velo medular superior (posencéfalo), que separa el *tectum* en dos mitades (láminas cuadrigeminales derecha e izquierda). Con el tiempo, un surco transversal divide ambas láminas cuadrigeminales en una prominencia superior y una inferior que representan los futuros **colículos** (tubérculos cuadrigéminos) **superiores** e **inferiores**.

## Histogénesis

### *La placa basal mesencefálica. El tegmento. Pie del pedúnculo*

En las placas basales, en la **zona correspondiente al tegmento**, se localizan grupos de neuronas resultantes de picos proliferativos de zonas localizadas del neuroepitelio que llevan la formación de dos columnas neuronales. En la zona medial se forman las neuronas del **componente eferente somático general** representado por el núcleo del **III nervio craneal** o **nervio motor ocular común** (a la altura del colículo superior) y del **IV nervio craneal** o **patético** (a la altura del colículo inferior; Fig. 9-26). Estos núcleos inervan la musculatura extrínseca del ojo. Lateralmente al núcleo del nervio III se forma una columna neuronal más pequeña, el componente **eferente visceral general del nervio III** o **núcleo visceral** (de Edinger-Westphal). Este núcleo inerva el músculo esfínter de la pupila.

Los axones del nervio motor ocular común, junto con las del núcleo de Edinger-Westphal, emergen en la zona

Biblioteca Médica Virtual




**Fig. 9-19.** Representación esquemática de las etapas de la histogénesis del metencéfalo (cerebelo y puente), de la organización de las columnas neuronales de origen alar y basal y de los tractos nerviosos. Las columnas neuronales especiales (inervación de derivados de arcos branquiales) poseen una ubicación intermedia entre las poblaciones somática y visceral generales. Las neuronas de origen alar (dorsal) migran a posiciones ventrales y originan núcleos de neuronas de asociación y relevo de información, como los núcleos del complejo olivar superior y los núcleos pontinos. Las placas alares también originan las neuronas de asociación de los núcleos profundos del cerebelo y la corteza cerebelosa

medial de la superficie ventral de los pedúnculos. Los axones del nervio IV nacen en la zona ventral, rodean lateralmente el acueducto, se decusan en la superficie dorsal, emergen a ambos lados de la línea media, atraviesan el velo medular superior y luego se dirigen en sentido ventral a sus blancos (musculatura ocular extrínseca). A través del tegmento transcurren también fibras de paso (axones sensitivos ascendentes del lemnisco medial [cinta de Reil] y haz espinotalámico; fibras extrapiramidales descendentes y fibras corticocerebelosas).

Los **pedúnculos cerebrales** se forman en la zona marginal de la placa basal mesencefálica. Esta zona marginal es atravesada longitudinalmente por fascículos de axones ascendentes y descendentes que crecen en forma de fascículos superpuestos que se ubican ventralmente al tegmento. La mayoría de estos axones descienden de la corteza cerebral y se dirigen a centros inferiores formando **haces de proyección corticopontino**, **corticobulbar** y **corticoespinal** o **piramidal**.

### *La placa alar mesencefálica. El tectum y los colículos (tubérculos cuadrigéminos) y los núcleos*

Inicialmente placas alares y basales tienen similar actividad proliferativa. Luego la proliferación alar supera a la basal y se produce la curvatura mesencefálica; la continua expansión de las placas alares hace que cubran dorsalmente al cerebelo en formación. Al principio predomina una intensa proliferación simétrica amplificadora de células troncales neurales pluripotenciales. Luego se inicia la proliferación asimétrica neuronogénica que, en sucesivos ciclos, genera neuronas que migran radialmente (adentro → afuera) y se distribuyen en capas concéntricas formando los colículos superiores e inferiores (véase Fig. 9-26.B-C). El colículo superior es un centro de integración de información visual y no visual y coordina movimientos de cabeza y ojos dirigidos a objetos de interés; el inferior es un centro auditivo reflejo.

Algunas neuronas alares migran tangencialmente en dirección ventral y medial y pasan a ocupar una posición ventral con respecto a las placas basales. Allí se organizan en grupos que forman núcleos de relevo y asociación (**núcleo rojo**, **sustancia negra** y la **formación reticular**).

## Evolución del prosencéfalo o cerebro anterior

Desde la 5ª SD en adelante, la región del prosencéfalo ubicada por delante de las vesículas ópticas o extremo terminal del tubo neural (**telencéfalo**) empieza a sobresalir lateralmente. La región única y medial extendida entre el mesencéfalo y las vesículas ópticas es el **diencéfalo** y la región extrema del prosencéfalo, cefálica a las vesículas ópticas, es el **telencéfalo**. Este tiene dos regiones, el **telencéfalo medial** (región cefálica y medial del prosencéfalo original) y dos evaginaciones laterales, el **telencéfalo lateral** o **vesículas cerebrales**. El telencéfalo medial originará la porción anterior del

Biblioteca Médica Virtual

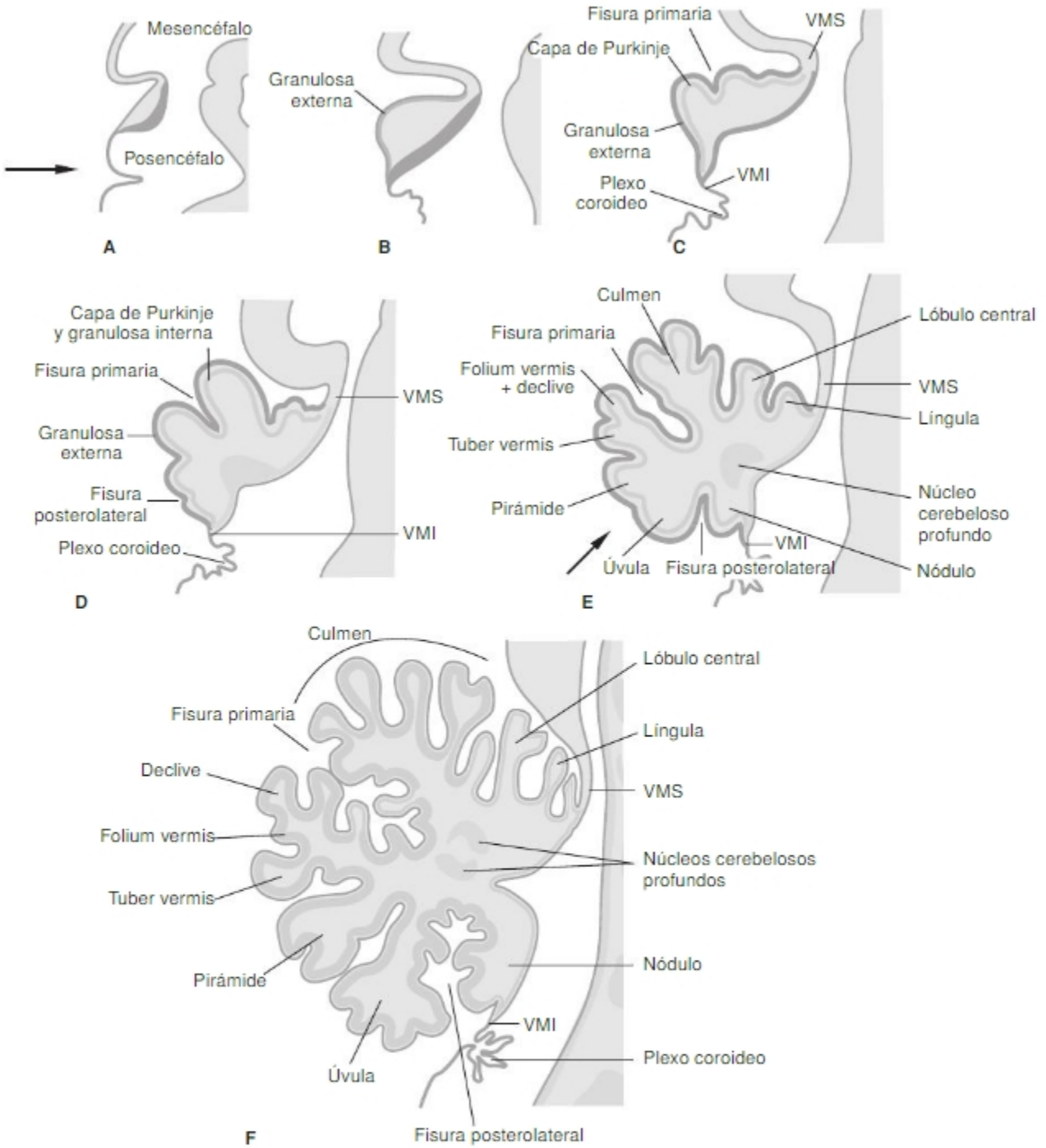


**Fig. 9-20.** Esquemas de cortes sagitales del cerebelo en distintos estados de desarrollo. **A.** 8ª SD. Los labios rómbicos se fusionan en la línea media y forman la placa cerebelosa entre los velos medulares superior e inferior (VMS, VMI). La flecha indica la perspectiva desde la cual se observa el cerebelo en la figura 9-21A. **B.** 10ª SD. Etapa de eversión de la placa cerebelosa y formación de la capa granulosa externa. **C.** 12ª SD. Se forma la capa de células de Purkinje y se forman los primeros surcos de la corteza cerebelosa. **D, E y F.** 14ª, 15ª y 18ª SD. Continúa el proceso de formación de surcos de diversa jerarquía hasta llegar a la formación de folios. Se forman los núcleos cerebelosos profundos. La flecha de la figura **E** indica la perspectiva desde la cual se observa el cerebelo en la figura 9-21B. De A a F el surco de la tela coroidea, caudal al velo medular inferior, representa la formación del surco y plexo coroideos del 4º ventrículo. Modificado de Larsell, 1947.

hipotálamo y las comisuras intercerebrales; las vesículas cerebrales originarán los hemisferios cerebrales (véanse **Figs. 9-9, 9-16, 9-17, 9-25, 9-27** y **9-29** a **9-33**).

Las cavidades de las vesículas cerebrales, los **ventrículos laterales**, comunican ampliamente con el **ventrículo medio** o **3er ventrículo** por medio de un orificio, el **fo-**

Biblioteca Médica Virtual

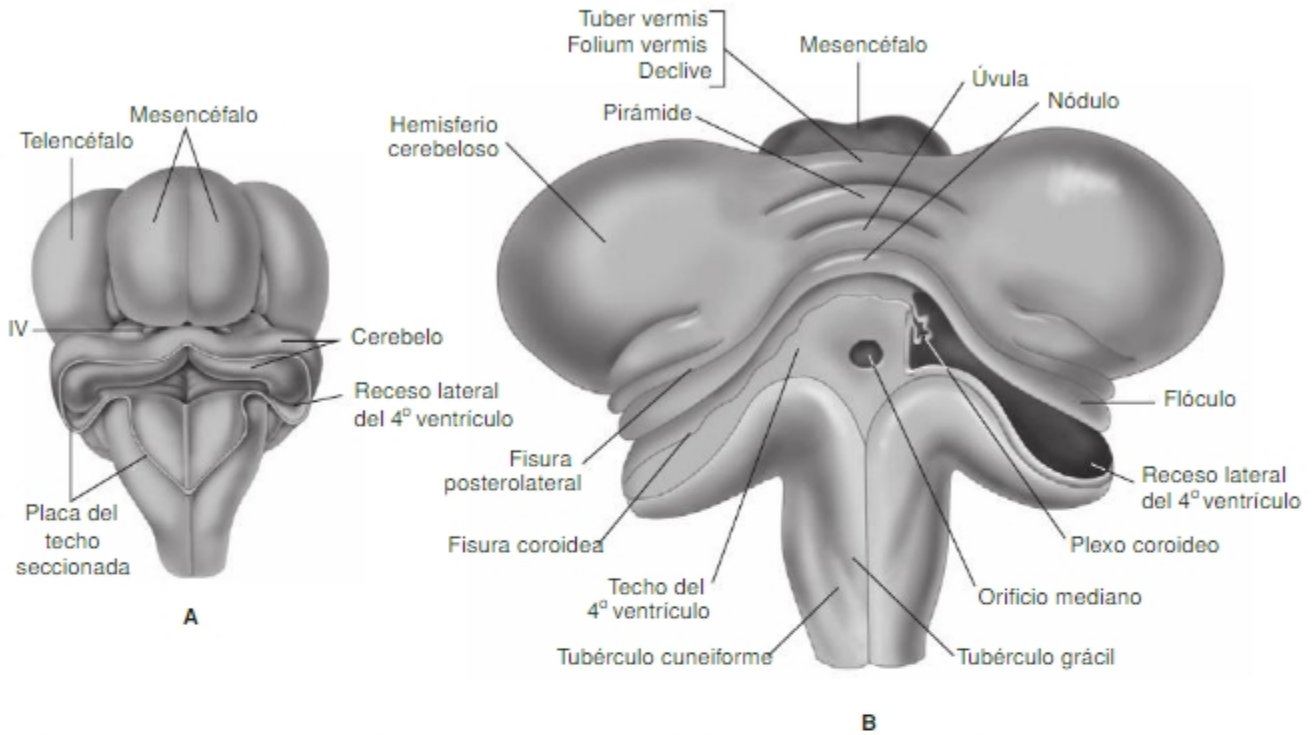


**Fig. 9-21.** Vista dorsal de la región pontocerebelosa que ilustra la formación del cerebelo. **A.** 8ª SD. Se observan las porciones intraventricular y extraventricular del cerebelo respecto de la inserción de la placa del techo. Modificado de Hochstetter, 1969. **B.** 15ª SD. Se han formado los principales folios. El surco posterolateral separa el arquicerebelo (lóbulo floculonodular) del neocerebelo (lóbulo posterior). Modificado de Hamilton, 1975.

**ramen interventricular** (de Monro). La región medial del telencéfalo (zona de cierre del neuroporo anterior) se denomina **lámina terminal**; está delante de los pedículos ópticos y es la región donde se formarán el quiasma óptico y las comisuras que conectan los derivados de las vesículas cerebrales derecha e izquierda. En el piso del diencéfalo se produce una pequeña evaginación, el **infundíbulo** (esbozo de la neurohipófisis) en tanto que en su techo se forma otra evaginación, el esbozo de la **glándula pineal**. Las paredes laterales del diencéfalo están hendidas por surcos que parecen ser la continuación del surco limitante del mesencéfalo (véase Fig. 9-27). Clásicamente se considera que la placa del piso y las placas basales solo se extienden hasta el extremo cefálico del mesencéfalo. En esta visión, el prosencéfalo está compuesto solo por las placas alares y la placa del techo.

## Evolución del diencéfalo. Tálamo e hipotálamo. Placa del techo y epífisis. Infundíbulo y neurohipófisis, su asociación a la bolsa de Rathke y adenohipófisis

### *Morfogénesis*

El diencéfalo origina estructuras neurales, neurosecretorias, glandulares y, además, es el paso de todas las vías, ascendentes y descendentes, que conectan los hemisferios cerebrales con el resto del SNC (véanse Figs. 9-17 y 9-27). Está formado por una placa del techo y dos placas alares. Las placas alares originan **(a)** el epitálamo, **(b)** el tálamo y **(c)** el hipotálamo que se hallan separados por los **surcos epitalámico** y **subtalámico**.

#### *(a) Epitálamo*

Deriva de la zona dorsal de la placa alar. Crece poco y queda reducido a dos bandas fibrosas dorsales, que forman las **estrías medulares** que bordean la placa del techo y llegan a los trígonos habenulares; en éstos se localizan los núcleos de la habénula que a través del **haz habénulo-interpeduncular** conectan con núcleos interpedunculares. Los trígonos habenulares se forman lateralmente al esbozo de la **epífisis** o **pineal** (véase Fig. 9-25.B). La **epífisis** o **glándula pineal** se origina, como un engrosamiento medial del epitelio de la placa del techo, en la región caudal del epitálamo, cercana al **orificio** del acueducto mesencefálico. Crece como un tubo que luego se ramifica y transforma en una glándula maciza. Participa en la regulación del sueño-vigilia. En la placa del techo de esta región se desarrollan las **comisuras habenular** y **posterior** (véase Fig. 9-33) por delante y por detrás de la pineal, respectivamente.

Biblioteca Médica Virtual

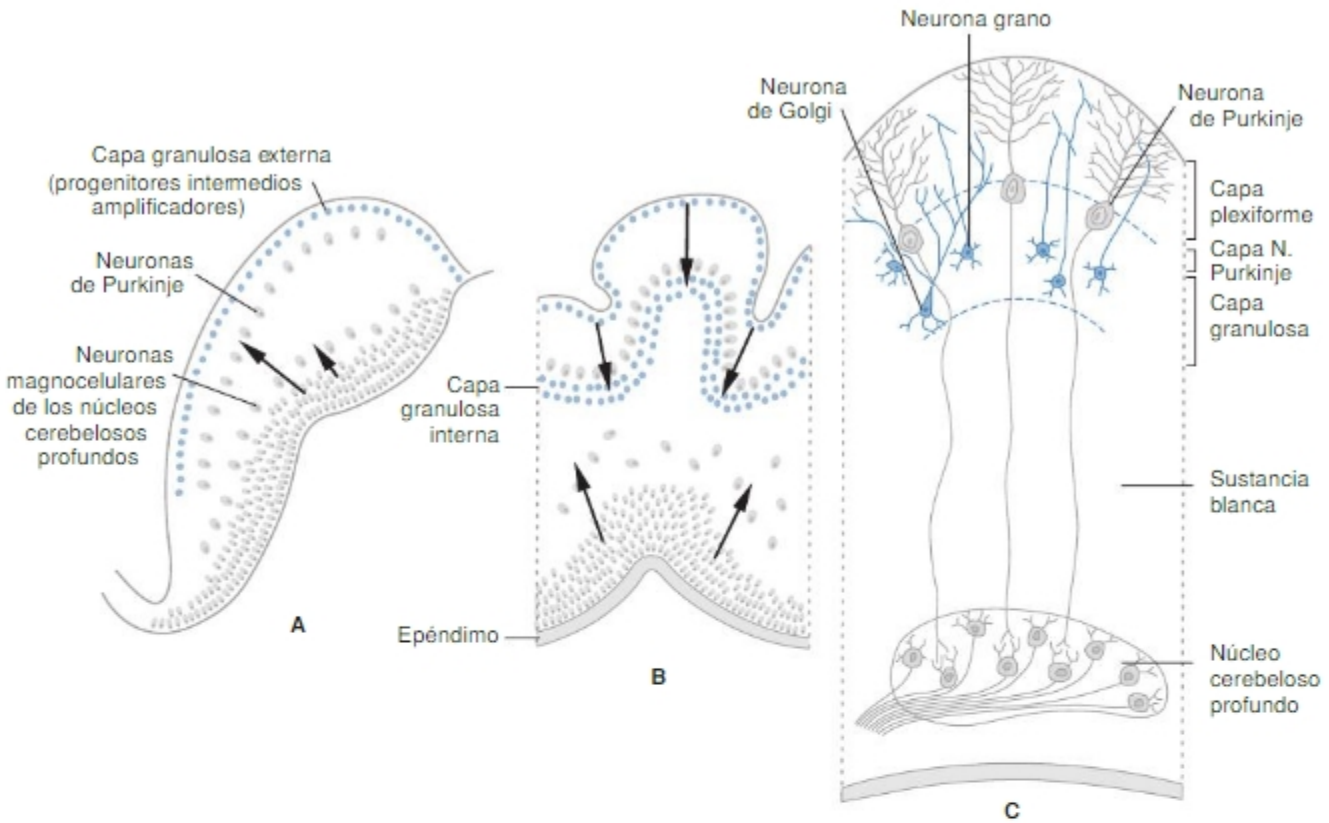


**Fig. 9-22.** Histogénesis cerebelosa. **A.** Formación y migración de macroneuronas (de Purkinje y magnocelulares de los núcleos cerebelosos profundos) y formación de la capa granulosa externa. **B.** Migración afuera → adentro y formación de la capa granulosa interna. **C.** Fase de diferenciación y neuritogénesis.

### *(b) Tálamo*

Se forma en la zona intermedia de las placas alares que limita por adelante con el borde del foramen interventricular y, dorsal y ventralmente, con los surcos epitalámico y subtalámico. Dicha zona del neuroepitelio genera una gran cantidad de núcleos con funciones sensoriales. Durante su desarrollo crece mucho y sobresale lateralmente hasta contactar con el núcleo caudado del mismo lado. La región caudal-lateral del tálamo (donde se forman los núcleos geniculados y pulvinar) protruye en la superficie externa del diencéfalo pero queda cubierta por los hemisferios cerebrales. Los tálamos también protruyen, medialmente, en el 3er ventrículo; contactan entre sí y forman la **comisura gris intertalámica**.

### *(c) Hipotálamo*

Se forma en la región ventral de las placas alares que, fusionadas en la línea media, quedan como piso del 3er ventrículo. Una evaginación medial tubular del neuroepitelio de dicho piso forma el **infundíbulo**, que se asocia íntimamente a la fosa hipofisaria o bolsa de Rathke. El infundíbulo originará el tallo hipofisario y la neurohipófisis en tanto que la fosa hipofisaria origina la adenohipófisis.

## *Histogénesis*

### *(a) Epitálamo*

Forma la **estría medular** y los **núcleos de la habénula** ya descritos. Entre dichos núcleos se forma el esbozo de la epífisis o glándula pineal como un engrosamiento neuroepitelial que luego da origen a un tubo que se ramifica repetidas veces. Después las ramas confluyen y forman una estructura maciza. Las células neuroepiteliales se diferencian en glandulares o **pinealocitos** secretantes de melatonina, **neuronas** y **células gliales**. La pineal cumple un papel central en la regulación de las funciones con ritmo circadiano. La información de las variaciones diarias de luz y oscuridad llegan a la pineal a través de la vía retina → núcleo supraquiasmático → ganglio simpático cervical → pineal. La inervación simpática llega a la pineal a través de los nervios pineales (conarios).

### *(b) Tálamo*

El neuroepitelio de la región talámica origina varios grupos de neuronas de asociación. Estas neuronas se distribuyen en grupos que, al generar fibras intrín-

Biblioteca Médica Virtual

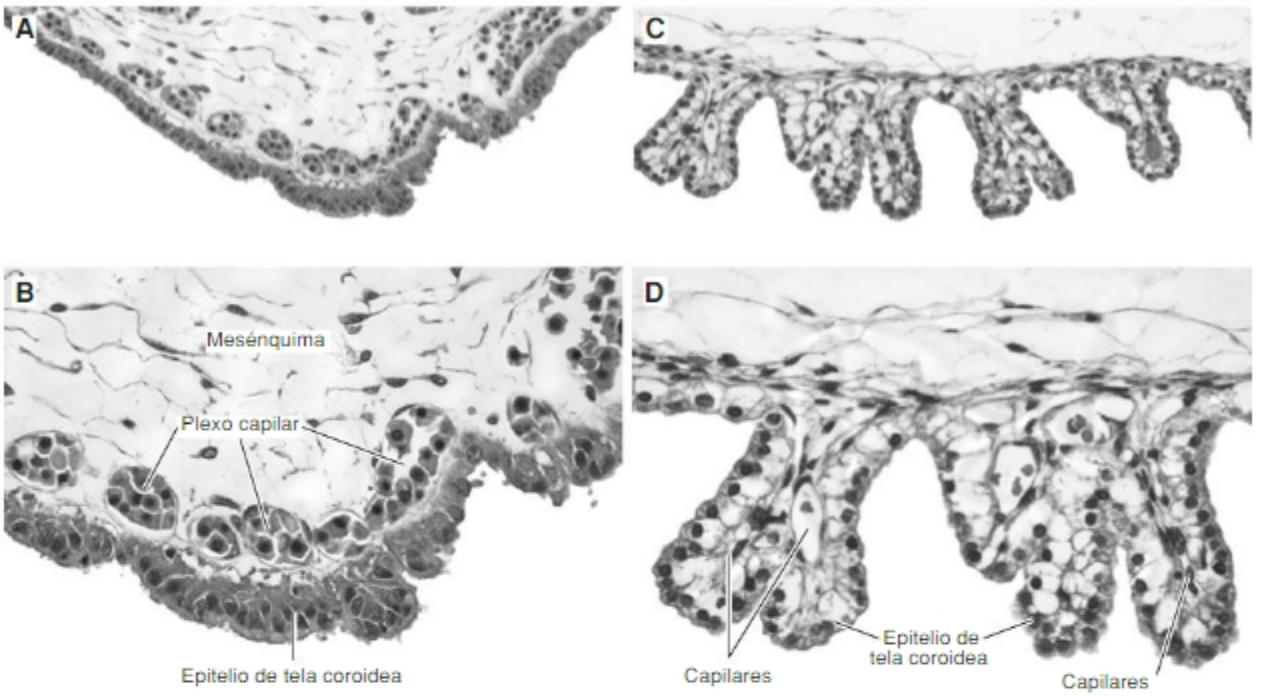


**Fig.. 9.23.** Histogénesis del plexo coroideo del 4º ventrículo. **A y B.** Etapa de formación del surco coroideo. El epitelio de la tela coroidea se engruesa y se inicia la formación de pliegues. El mesénquima subepitelial es invadido por un plexo capilar denso. **B y C.** La tela coroidea ha formado pliegues profundos en los que quedan alojados los capilares. El epitelio se ha diferenciado en un epitelio cúbico simple de células con citoplasma muy pálido y núcleos desplazados hacia la superficie apical. Fotografías reproducidas con autorización de Dra. M. Rapacioli.

secas y recibir fibras extrínsecas, quedan separados por láminas de axones que los separan en núcleos que cumplen diferentes funciones de relevo y asociación de aferencias sensitivas y sensoriales no olfatorias. Estos núcleos proyectan sus axones a diversas áreas primarias corticales correspondientes a diversas funciones sensoriales (áreas visual, auditiva, táctil, etc.). Entre los principales se hallan los núcleos talámicos anterior, ventral (medial y lateral) y de los cuerpos geniculados (medial y lateral).

### *(c) Hipotálamo*

El neuroepitelio de la región ventral al surco subtalámico da origen a grupos de neuronas que se organizan en núcleos en el piso del 3er ventrículo. Estos núcleos regulan funciones básicas (sueño y vigilia, hambre, sed, temperatura corporal, diversos parámetros del medio interno) y tienen importante influencia en la conducta emocional. También cumplen una función importante en la integración neuroendocrina a través de la interacción hipotálamo-neurohipófisis-adenohipófisis-glándulas endocrinas. En la frontera entre tálamo e hipotálamo se forman también los núcleos subtalámicos **de Luys**, el **núcleo de la zona incerta** y, en la región ventral, se forman los **cuerpos mamilares**. Las células neuroepiteliales del

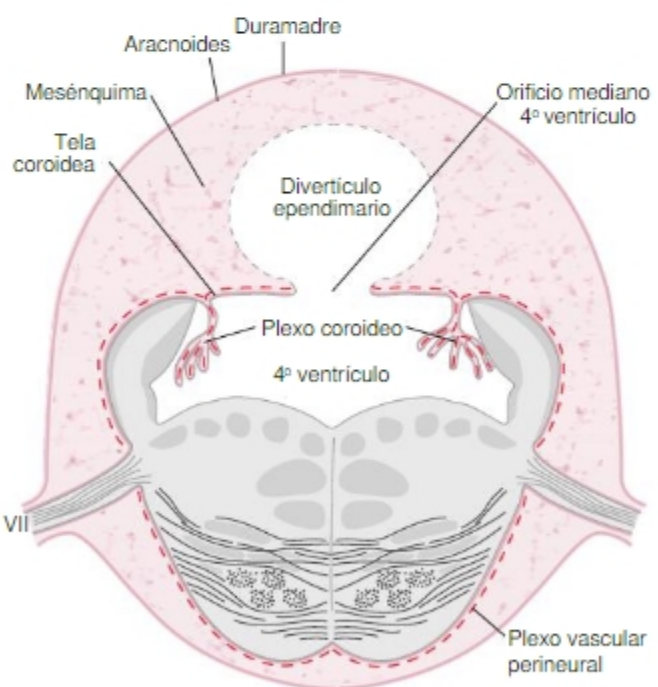


**Fig. 9-24.** Esquema de un corte transversal del 4º ventrículo (feto humano del 5º MD; 129 mm). La zona media de la tela coroidea del 4º ventrículo se adelgaza y protruye como una cavidad que se excava en el mesénquima (divertículo ependimario). El orificio de comunicación se transforma luego en el orificio medio (de Magendie) y el divertículo se convierte en espacio subaracnoideo.

Biblioteca Médica Virtual

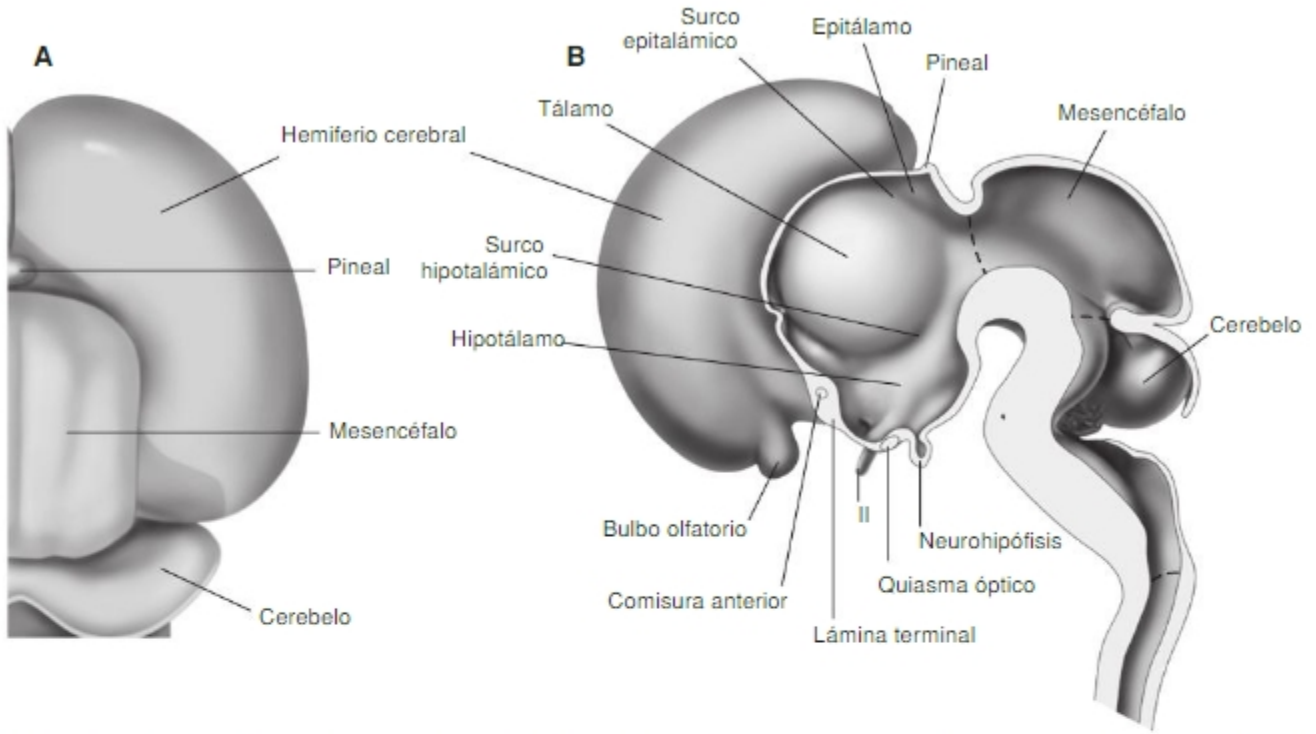


**Fig. 9-25. A.** Vista dorsal del encéfalo (feto humano de 3º MD; 38 mm). Se observan los hemisferios cerebrales enmarcando las estructuras mediales. Del techo del diencéfalo sólo se ve la epífisis o pineal. En el *tectum* (lámina cuadrigeminal) del mesencéfalo se observa una prominencia longitudinal. Un surco transversal originará los colículos superior e inferior. Caudalmente se halla la porción extraventricular del cerebelo (metencéfalo alar). Modificado de Hochstetter, 1969. **B.** Corte sagital del tubo neural (feto humano de 3er MD; 43 mm). Vista medial del lado derecho. Se observa el contorno de las diferentes regiones, la superficie interna de éstas y las cavidades ependimarias (límites en líneas de puntos). El telencéfalo no está seccionado, se observa la cara medial del hemisferio cerebral derecho. En la línea media se observa que la lámina terminal ha quedado formando parte de la pared anterior del diencéfalo y que a través de ella (lámina comisural) cruzan axones de un lado al otro (comisuras). En el diencéfalo se han delimitado mejor el hipotálamo, el tálamo y el epitálamo. La lámina cuadrigeminal (mesencéfalo alar) ha crecido hacia el dorso. En el metencéfalo alar, los labios rómbicos han formado la porción intraventricular del cerebelo. Las regiones basales correspondientes al tronco del encéfalo se han engrosado debido al crecimiento de axones a través de su zona marginal. Modificado de Hines, 1922.

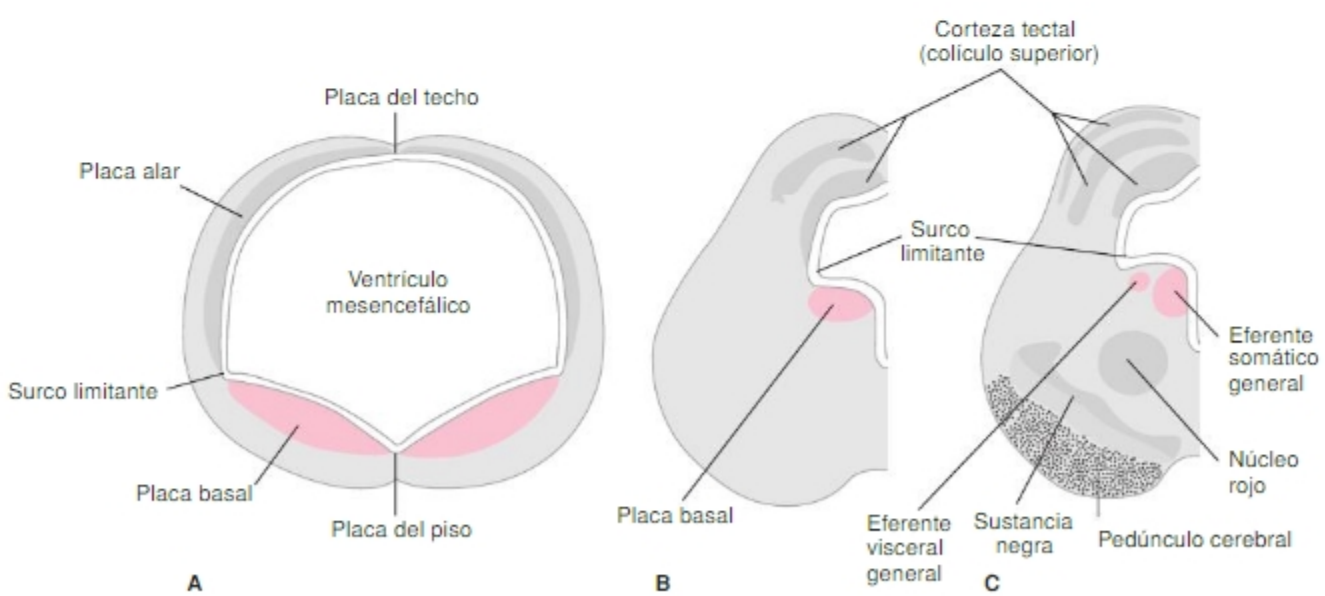


**Fig. 9-26.** Representación esquemática de las etapas de la histogénesis del mesencéfalo y de la organización espacial de las neuronas de origen alar y basal. Las neuronas de origen alar (dorsal) migran a posiciones ventrales y originan núcleos de asociación y relevo de información, como el núcleo rojo y la sustancia negra. Las placas alares forman los colículos superior e inferior.

Biblioteca Médica Virtual

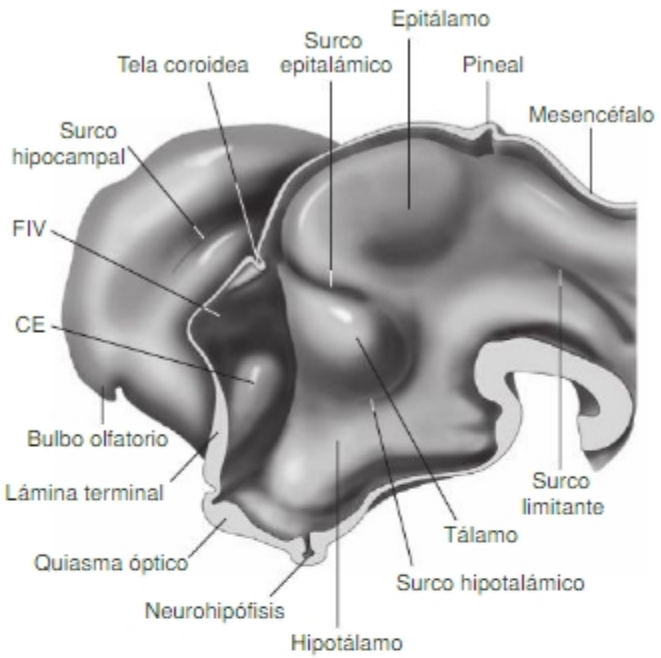


**Fig. 9-27.** Corte sagital de la región cefálica del tubo neural (embrión humano de 8ª SD, 19 mm). Vista medial del lado derecho. Se observa el contorno de las diferentes regiones, la superficie interna de éstas y las cavidades ependimarias de cada región. El telencéfalo no está seccionado, se observa la cara medial del hemisferio cerebral derecho. Se observa la lámina terminal (lámina comisural), dorsal al quiasma óptico y, entre ambos, la formación del receso supraóptico. En el telencéfalo basal se formó el cuerpo estriado (cabeza del núcleo caudado). En el diencéfalo se delimitan el hipotálamo, el tálamo y el epitálamo. En el techo (lámina coroidea) se formaron el plexo coroideo y, caudalmente, la epífisis. En el mesencéfalo, el surco limitante separa las láminas alares y basales. CE: cuerpo estriado; FIV: foramen interventricular. Modificado de Hines, 1922.

infundíbulo dan origen a células de tipo glial o **pituicitos**. Estas generan el ambiente en el que los axones de los núcleos hipotalámicos migran hacia la adenohipófisis y forman la neurohipófisis. La actividad neurosecretora de los núcleos hipotalámicos se inicia en la vida fetal. El hipotálamo influye sobre la secreción hipofisaria ya durante la vida intrauterina. Algunas neuronas hipotalámicas sintetizan gránulos de secreción desde la 20ª SD.

### *La placa del techo del diencéfalo. La tela coroidea y el plexo coroideo*

La placa del techo del diencéfalo se adelgaza, se asocia a la piamadre y juntas forman la **tela coroidea superior o del 3er ventrículo** (véase Fig. 9-27; Fig. 9-28). Esta tela se invagina a ambos lados de la línea media y se proyecta al interior del ventrículo. Las invaginaciones contienen gran cantidad de vasos capilares que quedan incluidos en numerosos repliegues epiteliales. Los capilares se adosan a la placa del techo y a través de sus paredes producen LCR que ingresa en el ventrículo.

Los plexos coroideos del 3er ventrículo se continúan con los de los ventrículos laterales a través de los forámenes interventriculares.

## Evolución del telencéfalo. Hemisferios cerebrales. Corteza cerebral: arquipalio, paleopalio y neopalio. Estructuras subcorticales: núcleos caudado, putamen, globo pálido. Formación de las comisuras interhemisféricas

### *Morfogénesis general*

Las regiones ventral y dorsal de las vesículas cerebrales crecen diferentemente. La región ventral (**región basal** o **estriada**), que formará el **cuerpo estriado** o **ganglios de la base**, se engruesa y queda maciza. La porción dorsal (**región supraestriada**, **palio** o **corteza**), que formará la **corteza cerebral**, se expande y adelgaza por lo cual el ventrículo lateral se amplía y el foramen interventricular se reduce relativamente (véase Fig. 9-28). Durante su crecimiento, el palio sobrepasa cefálica, dorsal y caudalmente al estriado y también al diencéfalo (véanse Figs. 9-9, 9-16, 9-17, 9-25, 9-27; Figs. 9-29 a 9-31). Debido a ello las paredes mediales de ambos hemisferios se enfrentan y entre ellas sólo queda una capa de mesénquima que originará la **hoz del cerebro**. Llegado este estado, el estriado queda como piso del ventrículo en tanto que el palio configura una especie de cúpula irregular formando las paredes medial, lateral, cefálica, caudal y dorsal del ventrículo.

Todas las estructuras superficiales o internas de los hemisferios cerebrales originadas a partir del estriado medial (núcleo caudado) y del palio (ventrículos laterales, fisuras coroideas, plexos coroides, hipocampo) que crecen mientras los hemisferios cerebrales se van desarrollando reproducen el patrón de crecimiento circunferencial alrededor del diencéfalo que caracteriza los hemisferios cerebrales (Figs. 9-32 y 9-33). Los ventrículos laterales poseen, además, dos prolongaciones, una expansión frontal y una occipital que se forman mientras estos lóbulos crecen como proyecciones craneal y occipital de cada hemisferio.

### *Placa del techo del telencéfalo. La tela coroidea y el plexo coroideo*

La pared medial del palio se continúa con la pared lateral del diencéfalo a lo largo del borde posterior del orificio interventricular. A lo largo de la línea de unión paliodiencefálica, el neuroepitelio se adelgaza y, con el mesénquima adyacente, forma una delgada **tela coroidea** que, junto con vasos en crecimiento, se invagina en la luz del ventrículo lateral. Esta invaginación da origen

Biblioteca Médica Virtual

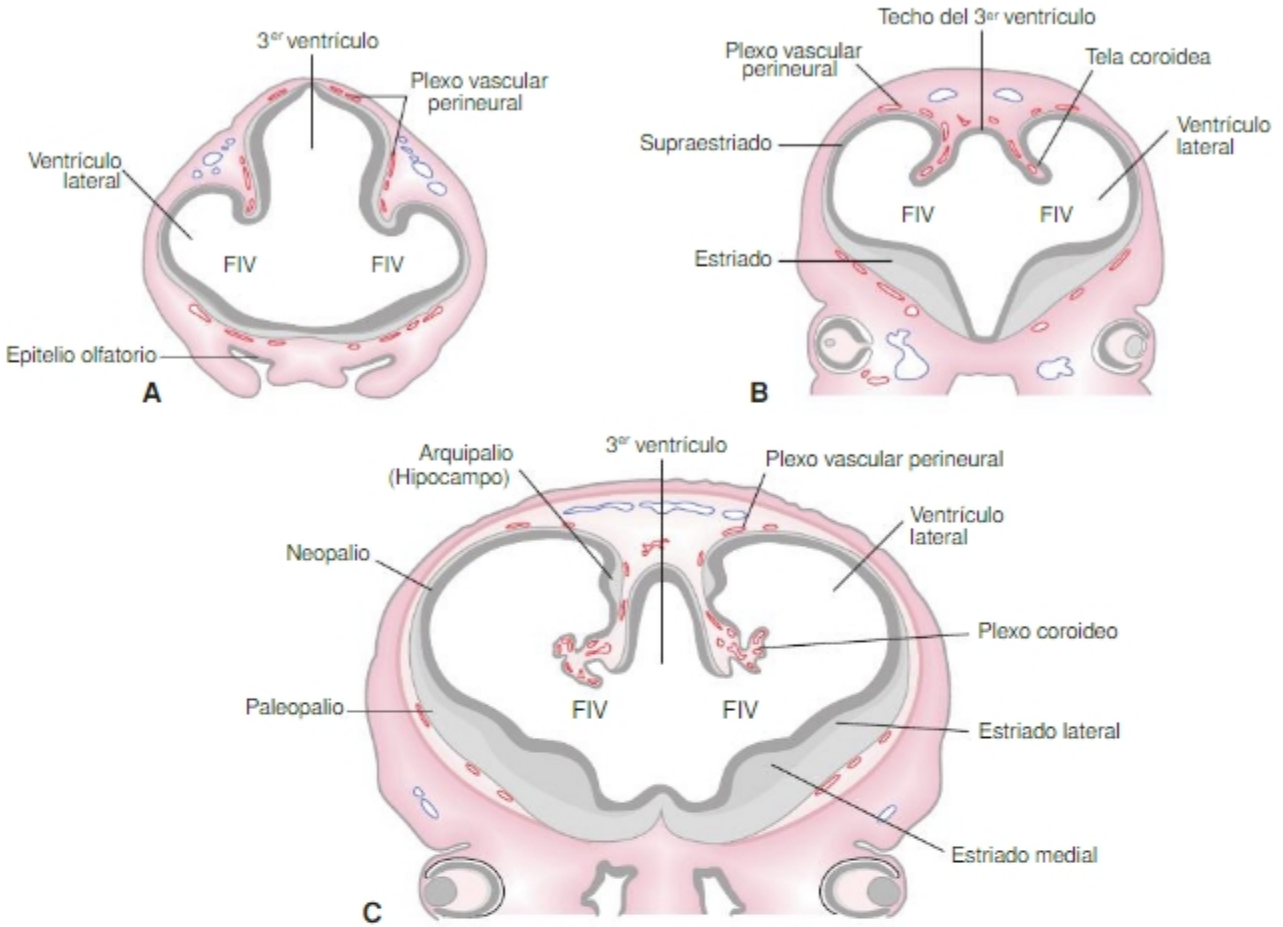


**Fig. 9-28.** Esquemas de cortes frontales de prosencéfalo (embriones humanos). **A.** 6ª SD, 13 mm. Se observan el contorno del diencéfalo y telencéfalo unidos a través del surco telencéfalo-diencefálico. Ambos se hallan comunicados por el foramen interventricular (FIV). Ventralmente al telencéfalo ventral (futuro rinencéfalo) se observan las fosas olfatorias. **B.** 7ª SD, 15 mm. En el telencéfalo, el estriado aparece como una prominencia ventral. La porción dorsal (supraestriado) se adelagaza y está desarrollando el palio o corteza. **C.** 8ª SD, 17 mm. En el corte se observan las dos porciones del estriado (medial y lateral). Se están formando los plexos coroideos del ventrículo lateral. La sección pasa por el foramen interventricular.

a los **plexos coroides** del ventrículo lateral. El surco a lo largo del cual se invagina la tela coroidea es la **fisura coroidea**. Durante el crecimiento del palio, la fisura y el plexo coroideos se extienden, desde el borde posterior del foramen interventricular, a lo largo de la pared medial del telencéfalo.

Rodeando concéntricamente la fisura coroidea la pared del palio se engruesa y forma el **hipocampo** (véanse Figs. 9-27, 9-28). El hipocampo está separado del resto del palio por un surco, el **surco del hipocampo**, que también es concéntrico a la fisura coroidea.

## Cuerpo estriado

### Morfogénesis

Aparece como un engrosamiento del piso de la vesícula cortical, en la zona del foramen interventricular (véanse Figs. 9-17, 9-27 y 9-28), por delante del tálamo (pared lateral del diencéfalo). El cuerpo estriado pronto se regionaliza en un **estriado medial** (futuro núcleo caudado) y un **estriado lateral** (futuro núcleo lenticular). El **cuerpo estriado medial** crece en longitud según el patrón de expansión "envolvente" que caracteriza a los hemisferios. Este patrón es evidente al observar su crecimiento respecto del tálamo. El cuerpo estriado medial va ocupando, sucesivamente, regiones cefálica, dorsal, caudal y luego ventral con respecto al diencéfalo. Debido a ello, el estriado medial protruye en el piso de la región frontal del ventrículo, se ubica en la región anterior de la encrucijada (parte descendente) del ventrículo y se ubica en el techo de la prolongación temporal (véase Fig. 9-32). Esta relación se debe al hecho de que el cuerpo estriado crece en longitud a medida que las vesículas cerebrales se modelan y, en consecuencia, reproduce la forma del hemisferio cerebral (véase Fig. 9-32).

Biblioteca Médica Virtual

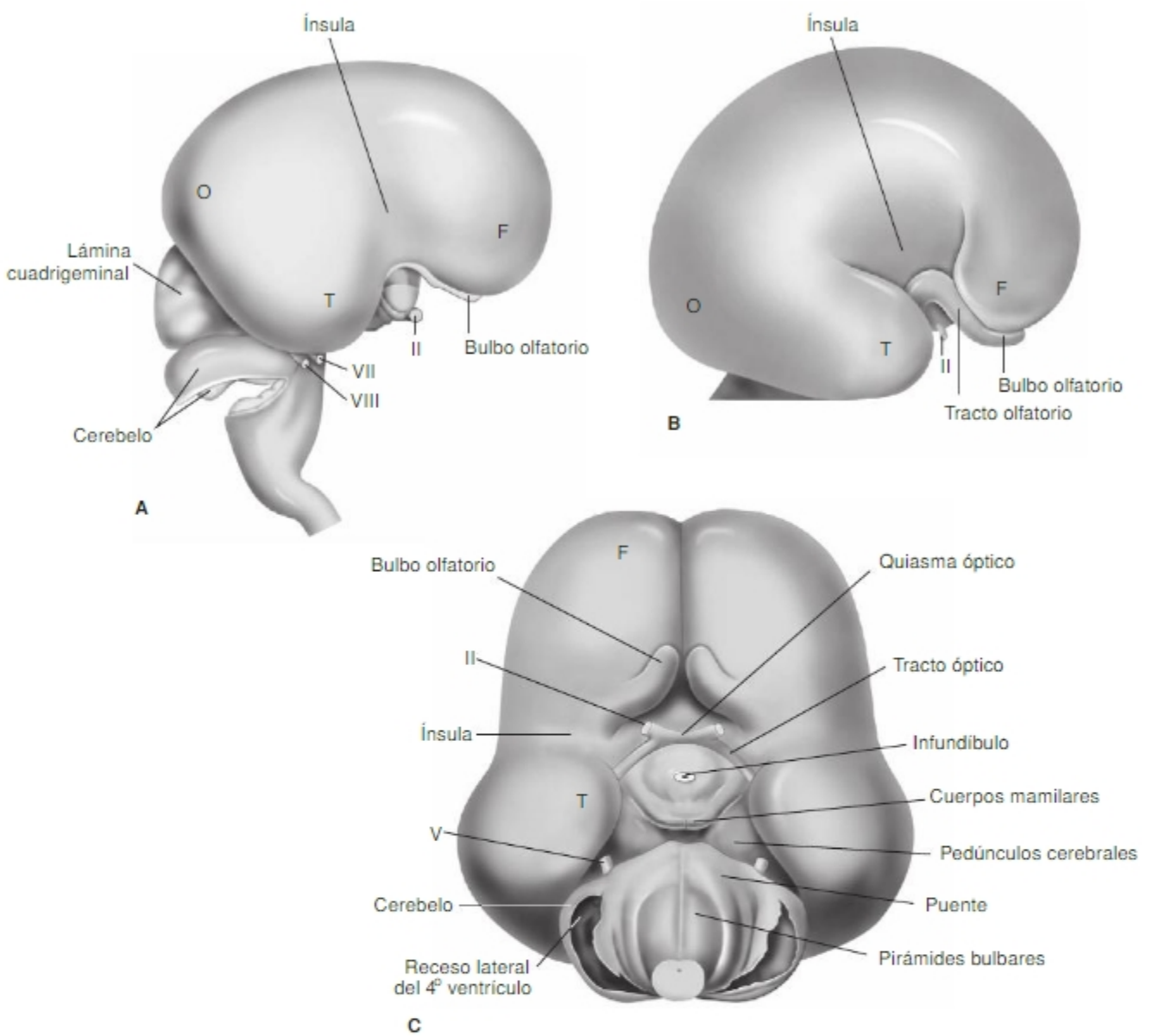


**Fig. 9-29. A.** Morfología externa de región cefálica del SNC (feto humano de 3er MD, 53 mm). Vista lateral derecha. Los puntos de máxima curvatura del mesencéfalo (lóbulos frontal, occipital y temporal) se desplazan hacia sus posiciones definitivas; debido a ello se nota mejor la depresión que formará la cisura lateral del cerebro (de Silvio) entre los futuros lóbulos frontal y temporal. El telencéfalo (hemisferio cerebral) ha cubierto totalmente el diencéfalo y parte del mesencéfalo. Sólo queda descubierta la lámina cuadrigeminal. Dada la gran flexión global del encéfalo, el sitio de origen de varios nervios ya no se observa en una vista lateral. Modificado de Hochstetter, 1969. **B.** Morfología externa de región cefálica del SNC (feto humano de 4º MD). Vista lateral derecha. Los hemisferios cerebrales cubren la superficie lateral de las restantes regiones encefálicas, salvo parte del cerebelo y el piso del diencéfalo donde emerge el nervio óptico. Entre los lóbulos frontal y temporal se está profundizando el surco lateral del cerebro, en cuyo fondo empieza a protruir el lóbulo de la ínsula. Modificado de Kollmann, 1907. **C.** Vista ventral del encéfalo (feto humano de 4º MD, 68 mm). Se observan los lóbulos frontales y, a ambos lados del surco interhemisférico, los bulbos olfatorios. En el piso del diencéfalo se ven: los nervios, el quiasma y los tractos ópticos. Más atrás, en el hipotálamo, se hallan el infundíbulo de la neurohipófisis y los cuerpos mamilares. Caudalmente se observan las estructuras que forman el tronco del encéfalo: pedúnculos cerebrales (mesencéfalo basal), puente (metencéfalo basal) y pirámides bulbares (mielencéfalo basal). Modificado de Hochstetter, 1969.

El crecimiento del núcleo caudado (estriado medial) y del tálamo hace que ambos se acerquen. La porción del cuerpo del caudado que "envuelve" al tálamo contacta con éste a lo largo de un surco, **surco optoestriado o terminal**. El **estriado lateral** (núcleo lenticular), sin embargo, queda separado del tálamo por fibras ascendentes y descendentes que forman la cápsula interna. La zona de contacto entre telencéfalo y diencéfalo también se extiende hacia atrás por debajo del tálamo. A través de esta zona, las fibras corticales ingresan en la región subtalámica y pasan a los pedúnculos cerebrales del mesencéfalo.

Biblioteca Médica Virtual

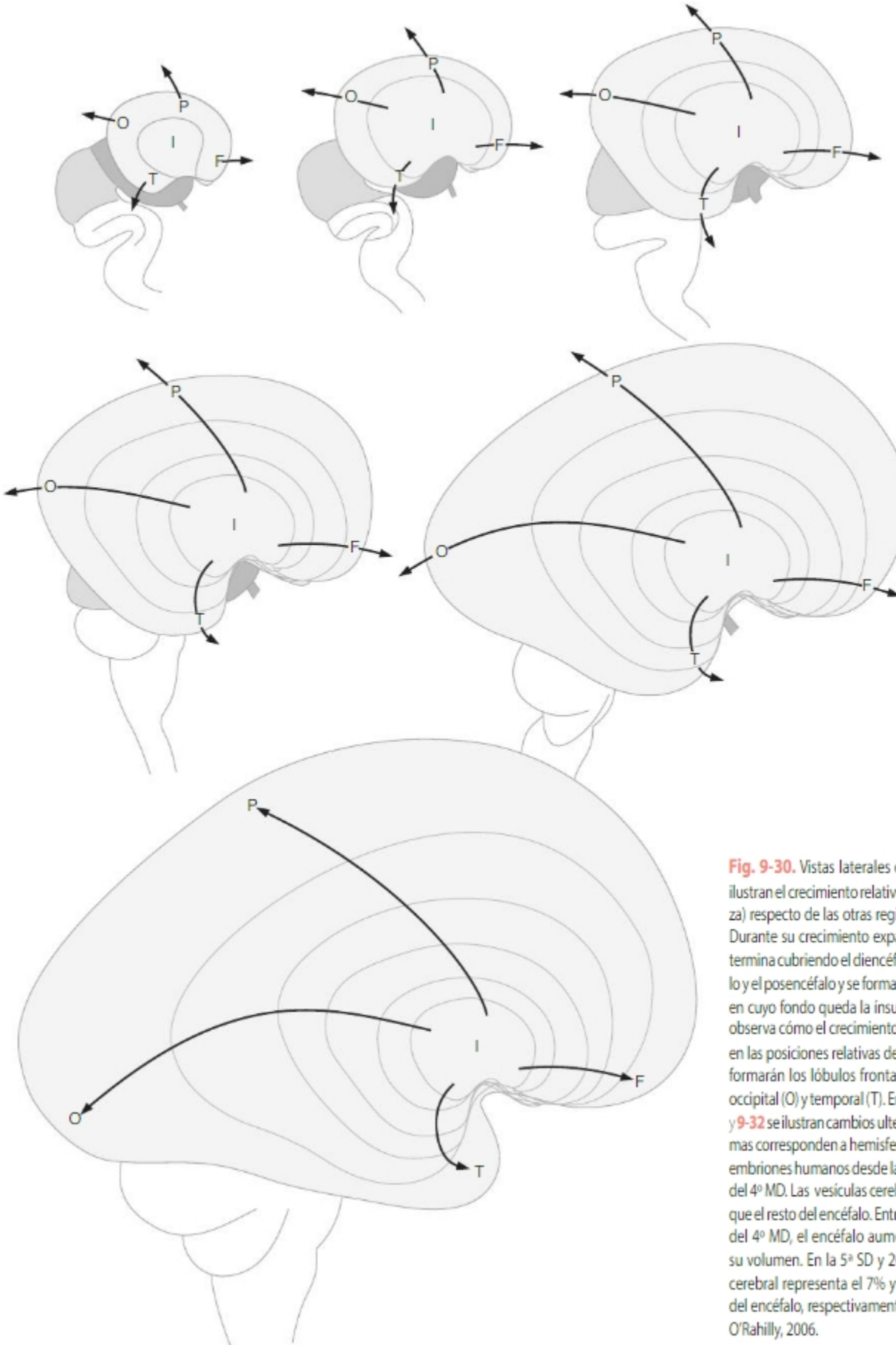


**Fig. 9-30.** Vistas laterales del encéfalo que ilustran el crecimiento relativo del palio (corteza) respecto de las otras regiones encefálicas. Durante su crecimiento expansivo, la corteza termina cubriendo el diencéfalo, el mesencéfalo y el posencéfalo y se forma la cisura de Silvio, en cuyo fondo queda la ínsula (I). También se observa cómo el crecimiento implica cambios en las posiciones relativas de las regiones que formarán los lóbulos frontal (F), parietal (P), occipital (O) y temporal (T). En las **Figuras 9-31** y **9-32** se ilustran cambios ulteriores. Los esquemas corresponden a hemisferios cerebrales de embriones humanos desde la 8ª SD hasta fines del 4º MD. Las vesículas cerebrales crecen más que el resto del encéfalo. Entre la 5ª SD y el final del 4º MD, el encéfalo aumenta 3.000 veces su volumen. En la 5ª SD y 20ª SD, la vesícula cerebral representa el 7% y el 20% del peso del encéfalo, respectivamente. Modificado de O'Rahilly, 2006.

Biblioteca Médica Virtual

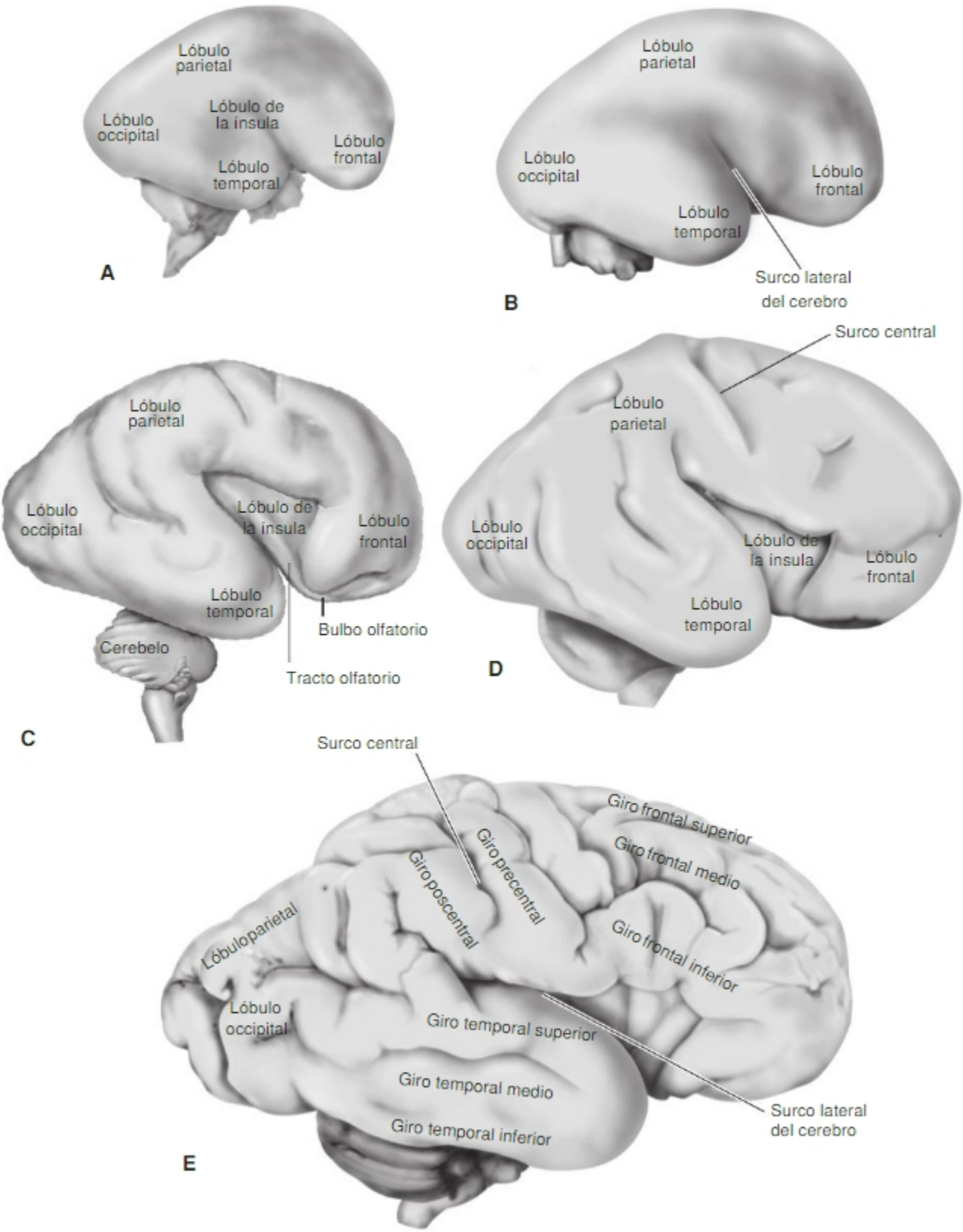


**Fig. 9-31.** Vista lateral derecha de hemisferios cerebrales de fetos humanos de 4º MD (A), 5º MD (B), 6º MD (C), 7º MD (D) y al final del desarrollo (E). Modificado de Hamilton, 1975.

Biblioteca Médica Virtual

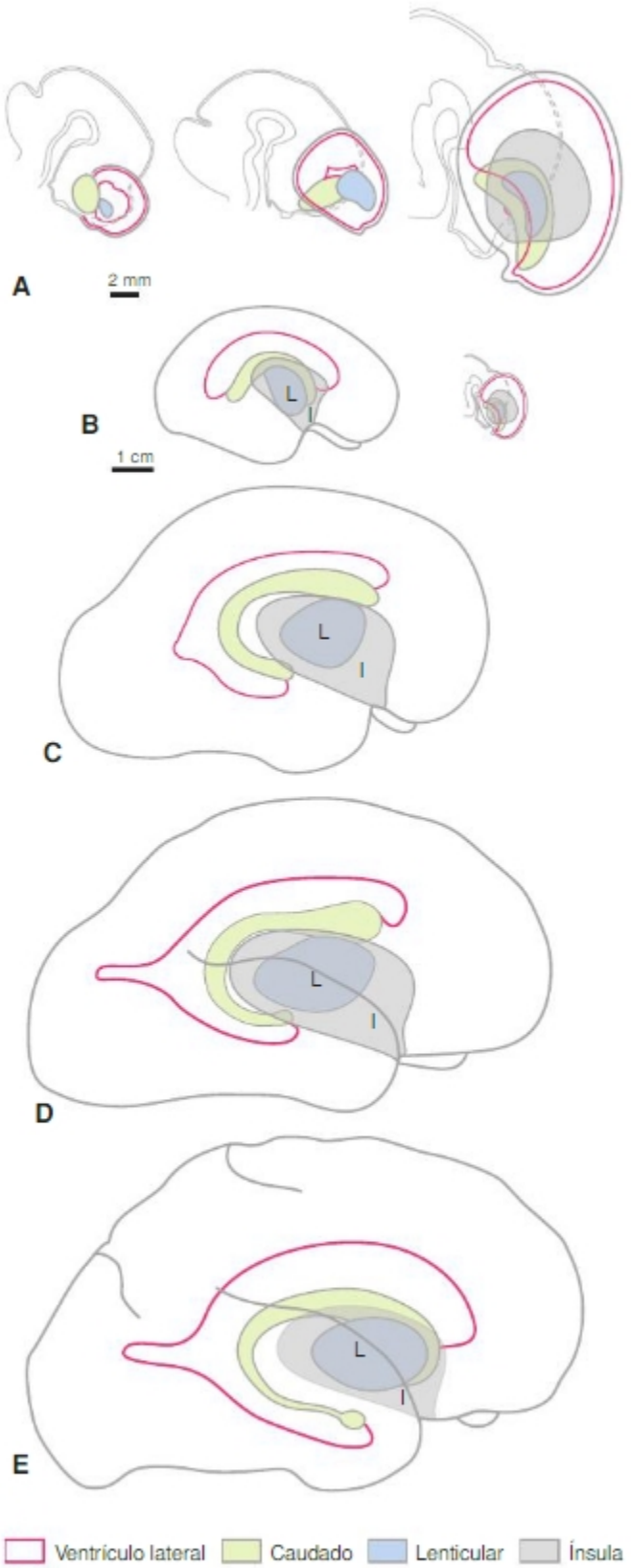


**Fig. 9-32.** Vistas laterales de hemisferios cerebrales que ilustran el crecimiento "envolvente" de la corteza, el caudado y los ventrículos laterales respecto del núcleo lenticular (L) y el lóbulo de la ínsula (I). **A.** Vistas laterales de encéfalo de embriones de 6ª, 7ª y 8ª SD. **B-E.** Hemisferios cerebrales de fetos humanos de **B:** 100 mm, 5º MD; **C:** 200 mm, 6º MD; **D:** 300 mm, 8º MD; **E:** 400 mm, 9º MD.

### *Histogénesis*

Durante el crecimiento del cuerpo estriado, se va formando también la corteza. Los fascículos de axones que ascienden hacia, o descienden desde, la corteza atraviesan el cuerpo estriado y separan la prominencia estriada medial primitiva (precursor del **núcleo caudado**) de la prominencia lateral (precursora del **núcleo lenticular**). El núcleo caudado sigue protruyendo en el ventrículo en tanto que el lenticular queda cubierto por los haces de fibras mencionados; estos haces forman una gruesa lámina fibrosa, la **cápsula interna**, entre ambos núcleos. A continuación, nuevos haces de fibras en desarrollo subregionalizan el núcleo lenticular en una porción lateral, el **putamen**, densa en neuronas, y una porción medial, el **globo pálido** o **pálido** de menor densidad neuronal. Se ha propuesto que las neuronas del pálido podrían migrar desde el diencéfalo. Un grupo de neuronas, de ubicación más lateral, quedan separadas del putamen por un fascículo más profundo, la **cápsula externa**. Este grupo de neuronas origina el núcleo **claustro** o **antemuro** que queda recubierto lateralmente por otro fascículo de fibras, la **cápsula extrema**, que crecen entre éste y la corteza del lóbulo de la ínsula.

## Corteza cerebral

La corteza cerebral o palio se origina a partir de la porción supraestriada de las vesículas corticales. Posee tres regiones que representan diferentes formas de organización logradas a lo largo de la evolución. La región más antigua, el **arquipalio**, corresponde al hipocampo. A continuación se desarrolló el **paleopalio**, formado principalmente por la corteza piriforme y la región anteroventral de la ínsula. Finalmente evolucionó el **neopalio** o neocórtex, que exhibe la organización más elaborada de todo el encéfalo, el **isocórtex**. El arquicórtex y el paleocórtex, genéricamente denominados **alocórtex**, poseen organización más simple. Las zonas con organización de transición entre alocórtex y el isocórtex forman el **mesocórtex**. En general, el desarrollo de todas las regiones pasa por fases similares de desarrollo (*patterning*, proliferación, migración, diferenciación del pericarion, neuritogénesis, sinaptogénesis y remodelación y refinamiento de circuitos) y sus diferencias resultan del modo como los comportamientos celulares de desarrollo son organizados en tiempo y espacio y de la intensidad con que operan. De esas diferencias de desarrollo depende que el isocórtex posea más capas que las otras y, además, posea una composición de tipos neuronales, patrones de conexiones aferentes y eferentes, circuitos locales y sistemas de neurotransmisión diferentes.

También existen diferencias estructurales entre distintass regiones del isocórtex que se asocian a sus

Biblioteca Médica Virtual

diferencias funcionales: las áreas que son esencialmente receptoras tiene abundancia de células grano pequeñas que reciben las aferencias a la corteza, en tanto que las denominadas motoras tienen mayor abundancia de neuronas piramidales cuyos axones son eferencias de la corteza. Existen muchas otras diferencias estructurales más sutiles.

El neocórtex desarrolla las redes neurales más complejas de la naturaleza sofisticada y es asiento de las más elaboradas funciones mentales cognitivas. Estas funciones incluyen analizar e interpretar la información proveniente de la naturaleza y de sí mismo con alto grado de simbolización; algunos ejemplos son la toma de conciencia, el raciocinio, la reflexión, la interpretación moral, el derecho, la concepción y defensa de ideales, el pudor, la indignación, la sensibilidad estética, la imaginación, la creatividad artística implícita en el arte, etcétera.

## *Arquipalio: hipocampo*

### Morfogénesis

El arquipalio o **hipocampo** es la región cortical que más tempranamente se diferencia. Aparece como un engrosamiento curvo y concéntrico respecto de la fisura coroidea a lo largo de la región dorsomedial de la pared del hemisferio

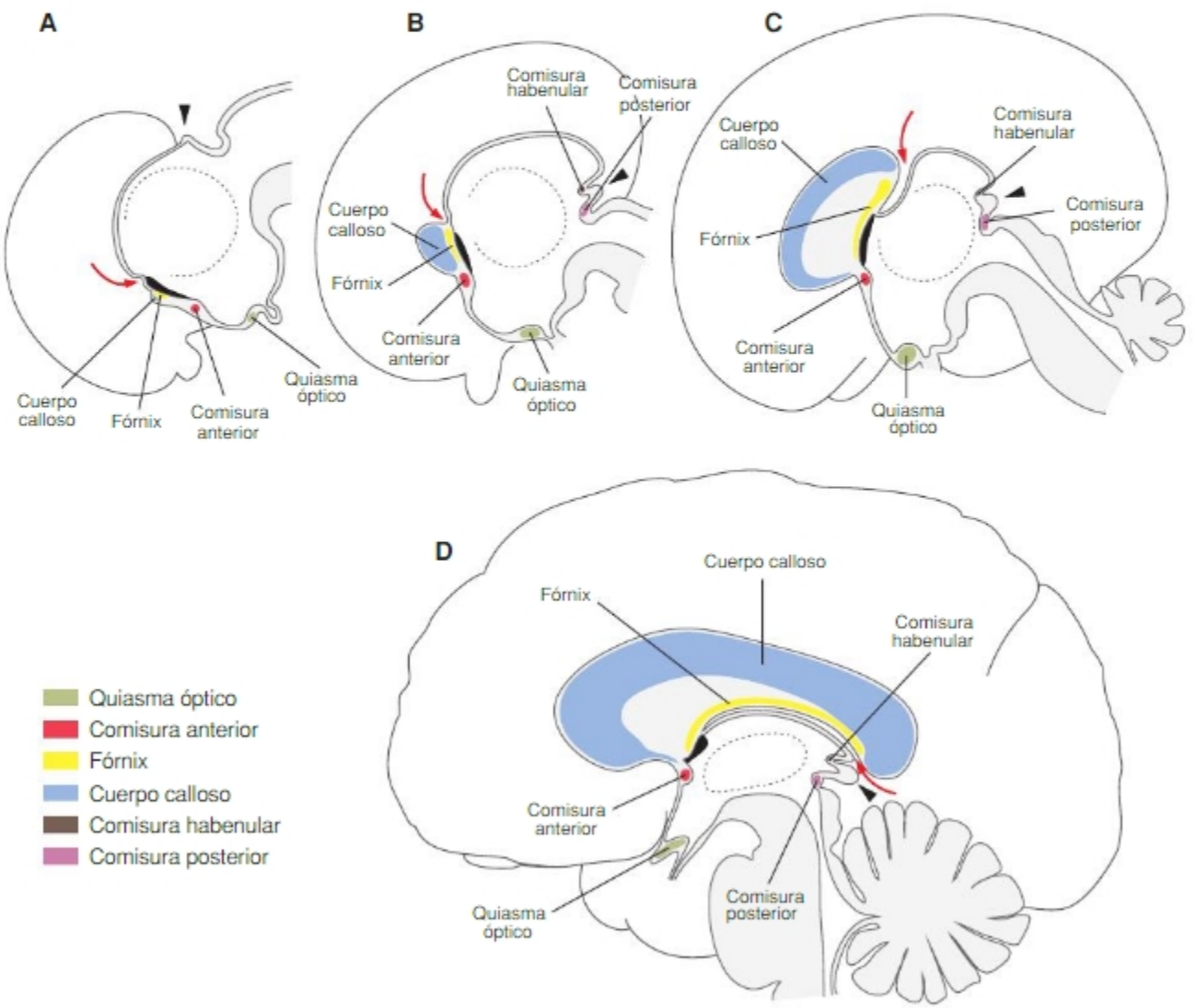


**Fig. 9-33.** Formación de las comisuras interhemisféricas. **A.** En la lámina terminal se forma la placa comisural (zona de ingreso de fibras de las comisuras anterior, del hipocampo (fórnix) y del neocórtex (cuerpo calloso). La cabeza de flecha indica el esbozo de la epífisis. **B.** Engrosamiento y crecimiento en sentido caudal de la placa comisural acompañando el ingreso de más axones del hipocampo (fórnix) y del neocórtex (cuerpo calloso). Entre la placa comisural y el techo del tercer ventrículo, se insinúa el pliegue (flecha) que formará el *velum interpositum* (surco hemisférico). Por delante y detrás del pedículo de la epífisis (cabeza de flecha) aparecen las comisuras habenular y posterior. **C.** Ilustra el crecimiento en sentido caudal del fórnix y cuerpo calloso, la formación del *septum lucidum* y el surco hemisférico. **D.** Posición definitiva de las comisuras. Vistas mediales de fetos humanos: **A.** 11ª SD. **B.** 13ª SD. **C.** 15ª SD. **D.** Diferenciación terminal.

Biblioteca Médica Virtual

(véanse Figs. 9-27 y 9-28). Está separado del neocórtex por la **fisura del hipocampo**, que describe un arco concéntrico respecto de la fisura coroidea. El hipocampo sigue el patrón de crecimiento de los hemisferios por lo cual también tiene una disposición "envolvente" respecto del diencéfalo, recorriendo la superficie medial de los hemisferios. Dado su crecimiento en grosor, sobresale en la pared medial del ventrículo, especialmente en la prolongación temporal de este (véase Fig. 9-28). Los hipocampos derecho e izquierdo desde temprano se conectan por fibras comisurales que atraviesan la región dorsal de la lámina terminal formando el **lecho** o **región comisural**. Estas fibras son el inicio de la formación de la **comisura del hipocampo**, **fórnix** o **trígono cerebral** (véase Fig. 9-33). Dado que el hipocampo crece siguiendo la curvatura de los hemisferios, el fórnix también reproduce dicha forma; de ahí la disposición curva del fórnix y sus pilares al final del desarrollo.

### Histogénesis

El neuroepitelio de la región del hipocampo prolifera tempranamente originando las neuronas de la región. Éstas migran radialmente y se disponen en forma de 3 capas concéntricas. La región que más tempranamente se forma, la que rodea al cuerpo calloso, luego crece menos, sufre una regresión y queda como el **rudimento del hipocampo** o ***indusium griseum***. Sus porciones caudal e inferior siguen desarrollándose y forman el **hipocampo**, que incluye el **giro dentado**. A partir de éste parten las fibras de proyección del hipocampo que forman la **fimbria** que se dirige hacia atrás y continúa como **pilar posterior del fórnix**. Los pilares de ambos lados se unen por debajo del cuerpo calloso y forman el **cuerpo del fórnix**. Al llegar al *septum lucidum*, los dos componentes del fórnix se separan, forman los pilares anteriores que bordean por delante los forámenes interventriculares e ingresan en el hipotálamo, especialmente en el **cuerpo mamilar**.

Pese a que el hipocampo es una formación filogenéticamente antigua, ha sufrido modificaciones evolutivas recientes. Debido a ello, parte importante de su desarrollo se realiza tardíamente durante el desarrollo embrionario e incluso posnatalmente. Se sabe que varios procesos de desarrollo, entre ellos la neuronogénesis, migración neuronal, neurito y sinaptogénesis se producen después del nacimiento y están vinculados con la adquisición de memorias relacionadas con experiencias que ocurren a lo largo de la vida.

## *Paleopalio: corteza piriforme e ínsula anteroventral*

### Morfogénesis

Durante el desarrollo temprano, la corteza piriforme y la corteza de la ínsula anteroventral son contiguas y ocupan la región lateral de la vesícula cerebral adyacente a la porción estriada. Estas regiones crecen poco y se mantienen unidas por el limen insular. El neocórtex adyacente crece mucho y termina cubriéndolas por completo de modo que no aparecen en la superficie lateral.

La **corteza piriforme** queda finalmente localizada en la superficie dorsomedial del lóbulo temporal. En el feto a término, la corteza piriforme forma el **gancho del hipocampo** o **uncus** y el **giro parahipocampal** y está separada del neopalio del lóbulo temporal por el surco rinal. Este surco es el límite entre la **corteza piriforme** (**paleopalio**) olfatoria y la neocorteza (neopalio) no olfatoria.

El **lóbulo de la ínsula** crece poco respecto del resto del palio por lo cual queda como una región central y lateral bordeada de las áreas precursoras de los lóbulos frontal, parietal, occipital y temporal (véanse Figs. 9-29 a 9-31). Dado el gran desarrollo de los lóbulos frontal y temporal que lo limitan por arriba y abajo, el lóbulo de la ínsula termina quedando en el fondo del **surco lateral del cerebro** (de Silvio). Debido a ello, el lóbulo de la ínsula no es visible en la superficie de la corteza cerebral, salvo separando los bordes del surco mencionado. En etapas posteriores, el límite entre el lóbulo de la ínsula y el neocórtex queda marcado por el **surco circular de la ínsula**. Al final del desarrollo, el lóbulo de la ínsula cubre lateralmente el cuerpo estriado del cual lo separa la capa fibrosa denominada cápsula extrema.

### Histogénesis

La **corteza piriforme** es la segunda región en diferenciarse. La región es inicialmente un neuroepitelio delgado. La neuronogénesis es seguida de una etapa de migración radial de neuronas generadas localmente. Recibe también un aporte de neuronas generadas en la región estriada que migran tangencialmente hasta la región, se asocian a neuronas de origen local y conjuntamente originan la corteza piriforme. A continuación, ambas poblaciones neuronales invaden radialmente la zona marginal donde forman una capa neuronal delgada que divide a la marginal en tres capas: **a)** una **capa externa fibrosa** que queda como marginal definitiva; **b)** una **capa media**, con alta densidad de somas y **c)** una **capa interna**, con baja densidad celular, la **zona intermedia**, que separa la corteza de las estructuras subyacentes.

Casi simultáneamente comienza el desarrollo de la corteza del lóbulo de la **ínsula**. En su región anteroventral desarrolla una corteza de tres capas (ínsula agranular), en su región intermedia una mesocorteza de 4-5 capas (ínsula disgranular) y, en su región dorsocaudal, una isocorteza de 6 capas (ínsula granular). La región anteroventral agranular recibe aferencias de las neuronas olfatorias secundarias del bulbo olfatorio, comunica con la corteza entorrinal, con el cíngulo y con la corteza periamigdalina y cumple función olfatoria, gustativa y víscero-autonómica.

Biblioteca Médica Virtual

## *El neocórtex o neopalio*

### Morfogénesis

Luego de la formación del esbozo de la ínsula de Reil, la porción supraestriada se expande y origina las diversas regiones que se diferencian en neocórtex. Como se ha señalado, la forma global de los hemisferios cerebrales depende del modo como en el neocórtex la vesícula cerebral crece en forma "envolvente" en derredor del diencéfalo (véase Fig. 9-32). Este crecimiento también "envuelve" el lóbulo de la ínsula, que finalmente queda oculto en el fondo del surco lateral del cerebro.

De aquí en más, la evolución de la forma general de los hemisferios, la de varias estructuras que se generan en su interior y también la de los ventrículos depende del modo como el palio crece en relación con el estriado y el diencéfalo. El palio realiza un crecimiento "envolvente" (con forma de "C") respecto del estriado y el diencéfalo que quedan en la concavidad de la "C". Primero se expande por adelante, luego dorsalmente, a continuación los bordea por atrás y, finalmente, crece hacia adelante. Así se van generando las regiones precursoras de los lóbulos corticales (frontal, parietal, occipital y temporal; véanse Figs. 9-29 a 9-31). La plena demarcación de los lóbulos frontal, occipital y temporal se realiza un poco después por la formación de tres zonas de expansión: una anterior o frontal, una posterior u occipital y otra ventral o temporal. Esta última crece hacia adelante, pero por debajo del nivel del diencéfalo (véase Fig. 9-30). Debido a ello, el ventrículo lateral tiene la forma de una "C" con prolongaciones frontal, occipital y temporal. El crecimiento descrito se realiza también en derredor del **lóbulo de la ínsula** que crece menos, es cubierta gradualmente por las zonas que la bordean y queda completamente cubierta por las regiones frontal y temporal, en el fondo del **surco lateral del hemisferio** (véase Fig. 9-31).

Al principio la superficie cortical es lisa. Con el tiempo, debido a la proliferación celular diferencial y al crecimiento diferencial entre la superficie pial y la ventricular, van apareciendo surcos (cisuras) y giros o circunvoluciones. Algunos surcos son profundos y limitan lóbulos; otros son más pequeños y delimitan giros o circunvoluciones dentro de los lóbulos (véase Figs. 9-31).

### Histogénesis del neocórtex

La diferenciación del neocórtex se inicia en la región lateral, futura corteza parietal, y desde allí se propaga en sentido dorsal y, luego, medial. Esta región es también la zona que más tempranamente recibe aferencias talámicas. Hacia el 3er MD, el inicio de la corticogénesis se ha extendido a todo el neopalio. Las áreas que más tarde se diferencian son las cortezas occipital y prefrontal. En ésta asientan los fenómenos cognitivos más elaborados; debido a ello realiza un **refinamiento posnatal dependiente de la estimulación ambiental** que insume varios años de vida posnatal.

La **fase de *patterning*** de la corteza (especificación de regiones y subregiones) depende de la acción sucesiva o simultánea de diferentes centros organizadores o señalizadores secundarios.

La **fase proliferativa** inicial, durante la expansión tangencial del palio, es **simétrica** y **amplificadora de cTNP**. A continuación se producen ciclos de **proliferación asimétrica neuronogénica directa** que producen la mayor parte de las **macroneuronas** eferentes de la corteza. Esta es seguida por varios ciclos de **proliferación asimétrica neuronogénica indirecta**, vale decir, con **progenitores intermedios amplificadores neuronogénicos**. Durante esta fase, se genera la mayor parte de las **microneuronas de asociación** que integran los circuitos locales de la corteza, los principales elementos integradores y procesadores de información de la corteza.

Durante la **fase migratoria** también existen subfases. Primero se producen procesos de **migración radial por translocación del soma;** estos son seguidos por procesos de **migración radial gliofílica** (por contacto con filamentos basales de las células de la glía radial).

Durante la migración radial se va produciendo la **estratificación en capas concéntricas**. Las neuronas que nacen y migran tempranamente ocupan las regiones más profundas y las que nacen y migran más tarde ocupan capas gradualmente más superficiales. Vale decir, el ordenamiento espacial "temprano → tarde" de las fechas de nacimiento se traduce en una organización espacial "profundo → superficial" a lo largo del eje radial. La disposición radial de las células del neuroepitelio tiene un papel central en el proceso de migración radial y se considera, al menos en parte, que es responsable de la organización de los módulos funcionales de la corteza que tienen una organización columnar coincidente con el eje radial.

Una vez en sus sitios de residencia definitivos (zona posmigratoria), las neuronas inician su **diferenciación**. Este proceso involucra varias fases cuya importancia varía en relación con el tipo neuronal. En general, la diferenciación del soma y de las prolongaciones posee mayor complejidad en las macroneuronas que en las microneuronas Las macroneuronas de la corteza en general poseen una **fase temprana de diferenciación** del soma seguida de una **fase tardía de modelación terminal** más duradera.

Un proceso similar ocurre con el proceso de **neuritogénesis** (**axonogénesis** y **dendritogénesis**). Durante la dendritogénesis, primero se producen las ramas gruesas proximales, luego se producen las ramificaciones de estas y, finalmente, una adaptación terminal global del árbol dendrítico a los requerimientos de integración y procesamiento de información particulares de cada región cortical. Un fenómeno similar ocurre con las ramificaciones terminales o

Biblioteca Médica Virtual

telodendrón de los axones en sus sitios blanco. Estos últimos fenómenos de **remodelación de fibras** y, en consecuencia, **remodelación de circuitos**, ocurren sólo luego del establecimiento de los contactos sinápticos y del inicio de **actividad neural espontánea** en el SNC. La **remodelación prenatal de circuitos** dependiente de actividad espontánea es seguida después del nacimiento por fenómenos, más delicados aún, de adaptación del funcionamiento de los circuitos neurales a las particularidades de la estimulación ambiental en relación con cada uno de los diferentes tipos de recepción sensorial. Estos procesos de adaptación de los circuitos dependientes de la estimulación ambiental se denominan **refinamiento posnatal de circuitos**.

La capacidad del sistema nervioso central y periférico de modificar finamente su organización estructural y funcional adaptándolas a las características de la estimulación ambiental se denomina genéricamente **plasticidad neural**. El período de máxima capacidad plástica se denomina **período crítico o sensible**. Aunque, en general se acepta que la capacidad plástica es máxima durante la vida posnatal temprana, no existe un único período crítico definible para el sistema nervioso central como totalidad. Diversos circuitos, diferentes tipos neuronales e incluso diferentes tipos de sinapsis poseen diferentes períodos críticos.

### Comisuras cerebrales

Se denominan **decusaciones** las zonas de pasaje de axones de un lado a otro del sistema nervioso que conectan zonas contralaterales no homólogas, y se denominan **comisuras** las zonas de pasaje de axones que comunican regiones contralaterales correspondientes u homólogas.

Los hemisferios cerebrales derecho e izquierdo se hallan especializados con respecto varias funciones cognitivas; debido a ello, el funcionamiento integral del cerebro requiere la conexión entre ambos. Existen comisuras interhemisféricas que sirven a tal efecto. La mayor parte de ellas pasan a través de la **lámina terminal** (telencéfalo medial) cuyas regiones ventral y dorsal se continúan con el piso del diencéfalo y la placa del techo del ventrículo medio, respectivamente.

Inicialmente la lámina terminal tiene estructura neuroepitelial; a medida que es invadida por fibras de ambos lados se engruesa y forma la **placa comisural**. Las primeras fibras comisurales corresponden a la **comisura anterior** (véase Fig. 9-33) formada por axones que conectan regiones olfatorias de ambos hemisferios cerebrales (bulbos olfatorios, cortezas piriformes, núcleo amigdaloides) y, más tarde, cortezas del polo temporal.

A continuación atraviesan la lámina terminal las fibras de la **comisura del hipocampo** o **fórnix** (véase Fig. 9-33). Más tarde, dorsalmente a éstas, ingresan las fibras provenientes del **neocórtex**. Éstas forman el **cuerpo calloso**, la comisura más voluminosa del encéfalo humano. Esta comisura es al principio un fascículo delgado. A medida que el neocórtex crece y genera nuevas neuronas, las fibras comisurales aumentan en número y el cuerpo calloso se expande en la misma forma que el neocórtex; primero se extiende hacia adelante, luego se dirige hacia atrás describiendo un recorrido curvo de convexidad dorsal por encima del fórnix y del techo del diencéfalo. En la región caudal realiza otra curva marcada, el *splenium* del cuerpo calloso. Entre el cuerpo calloso y el fórnix queda un delgado tabique sagital hueco, el ***septum lucidum***, como vestigio de la original lámina terminal (véase Fig. 9-33).

La expansión hacia atrás de la lámina comisural (durante la formación del trígono y del cuerpo calloso terminal) se realiza dorsalmente al techo del ventrículo medio. Por ello, entre lámina comisural y techo del ventrículo, se forma un gran surco ocupado por un pliegue de las meninges y vasos sanguíneos, el ***velum interpositum***.

La **comisura habenular** (superior) está constituida por fibras que comunican entre sí regiones del epitálamo. Estas fibras pasan la línea media a través de la placa del techo del diencéfalo por delante del tallo de la pineal (véase Fig. 9-33). La **comisura posterior** está formada por fibras de ambos haces longitudinales mediales que pasan la línea media por detrás de la glándula pineal, en la zona donde la placa del techo diencefálica se continúa con el ***tectum*** mesencefálico.

El **quiasma óptico** está formado por axones de células ganglionares de la mitad nasal de la retina. Estas fibras salen de la retina como nervios ópticos, se decusan en el quiasma que ocupa la zona medial de la porción ventral de la lámina terminal, luego continúan por los tractos ópticos y terminan en el núcleo geniculado lateral del tálamo y el tubérculo cuadrigémino superior del lado opuesto. Estas fibras se proyectan al centro junto con los axones de las células ganglionares de la mitad temporal de la retina contralateral con la cual comparten el campo visual.

# SISTEMA NERVIOSO PERIFÉRICO

## Morfogénesis

### La formación de la cresta neural. Segmentación. Organización topográfica. Crestas neurales cefálicas y del tronco

La cresta neural se forma a partir de la zona de transición o frontera ectodermo neural-ectodermo general (SC Origen y formación de la cresta neural. Determinación y migración temprana). Estas células ectodérmicas sufren una transición epitelio-mesenquimática, pasan al compartimento mesenquimático y se ubican como una

Biblioteca Médica Virtual

cresta dorsal (de ahí su nombre) longitudinal entre el tubo neural y el ectodermo que lo cubre. Luego, las células de la cresta neural migran lateralmente y se separan en dos grupos, uno derecho y otro izquierdo (Fig. 9-34). Durante esta migración lateral también sufren una segmentación.

A lo largo del eje céfalo-caudal de la cresta neural se identifican varias regiones. La regionalización más genérica considera una región craneal y una troncal. Cada una de ellas, sin embargo, posee varias subregiones cuyos límites, significado biológico y derivados varían dependiendo de los criterios de clasificación que se utilicen. Para un análisis de tales criterios y de las subregiones resultantes, remitimos al lector a la SC Regionalización de la cresta neural.

Por otro lado, desde el punto de vista de su participación en el sistema nervioso autónomo (SNA) se describen dos subpoblaciones: la correspondiente al sistema craneosacro o parasimpático y la correspondiente al sistema simpático o cervicotoracolumbar.

## Evolución en sentido neural de la cresta neural. Ganglios espinales. Ganglios simpáticos. Plexos del sistema parasimpático

La cresta neural origina poblaciones neuronales y gliales que forman el sistema nervioso periférico (SNP) tanto de la vida de relación como de la vida vegetativa o autónomo.

Desde el punto de vista de su participación en el desarrollo del SNP de la vida de relación, la cresta neural posee subpoblaciones correspondientes a las mismas regiones que exhibe el SNC: una región cefálica subregionalizada en las vesículas encefálicas y una región troncal o medular subregionalizada en regiones occipital, cervical, torácica, lumbar y sacra. Por otro lado, cada una de estas regiones y subregiones posee también una organización metamérica similar a la que exhibe el SNC ya que para cada segmento del tubo neural hay un segmento correspondiente en la cresta neural. Así, los rombómeros del postencéfalo tienen ganglios sensoriales craneales asociados y cada mielómero tiene un ganglio espinal de la raíz dorsal asociado (Figs. 9-35).

Cada uno de estos ganglios posee una población de neuronas sensoriales primarias que recibe la información aferente de una región definida del cuerpo y un conjunto de células gliales que integran tanto el ganglio como los nervios periféricos.

Las neuronas sensitivas poseen una prolongación periférica (dendrita) que inerva diferentes tipos de receptores periféricos y una prolongación central (axón) que ingresa en el SNC y establece sinapsis con neuronas de asociación de las placas alares de la médula o regiones suprasegmentarias.

La cresta neural que participa en el desarrollo del SNA tiene dos subpoblaciones: **a)** una población corresponde al **sistema simpático** que origina los ganglios de la cadena simpática lateroverterbral o cervicotoracolumbar, los ganglios preaórticos (celíacos y mesentéricos) y que dan

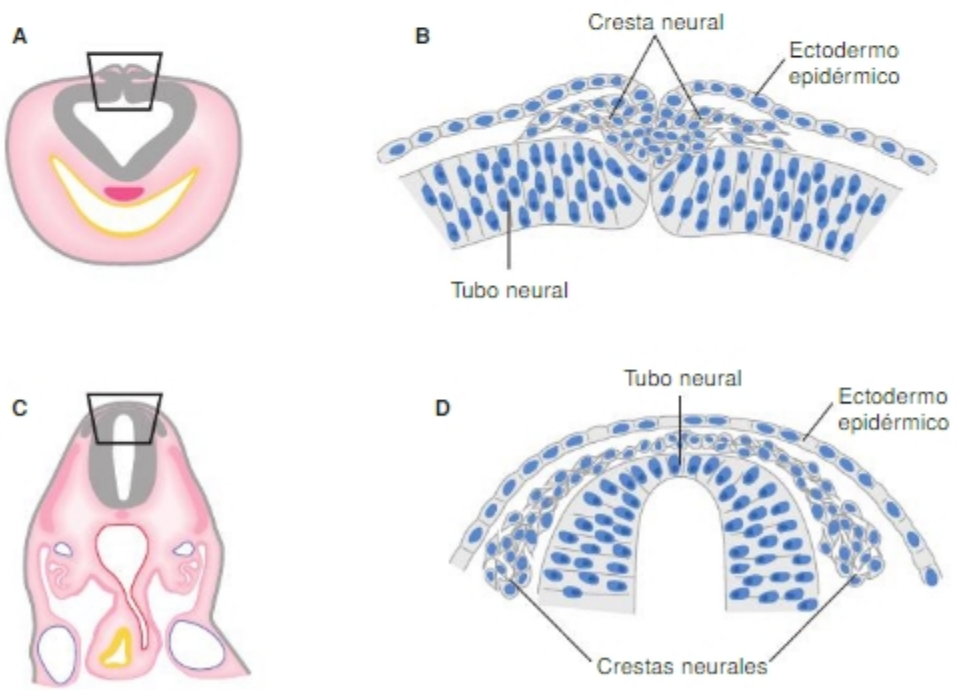


Fig. 9-34. Formación de la cresta neural. A, B. En cortes transversales se ilustra cómo durante el cierre del tubo neural se forma la cresta neural. C, D. Más tarde las células de la cresta neural migran lateralmente, se segmentan y forman pares de cúmulos celulares macizos a ambos lados del dorso del tubo neural. Desde allí seguirán luego diversas vías de migración que se asocian a diferentes destinos celulares (véase Fig. 9-36).

Biblioteca Médica Virtual

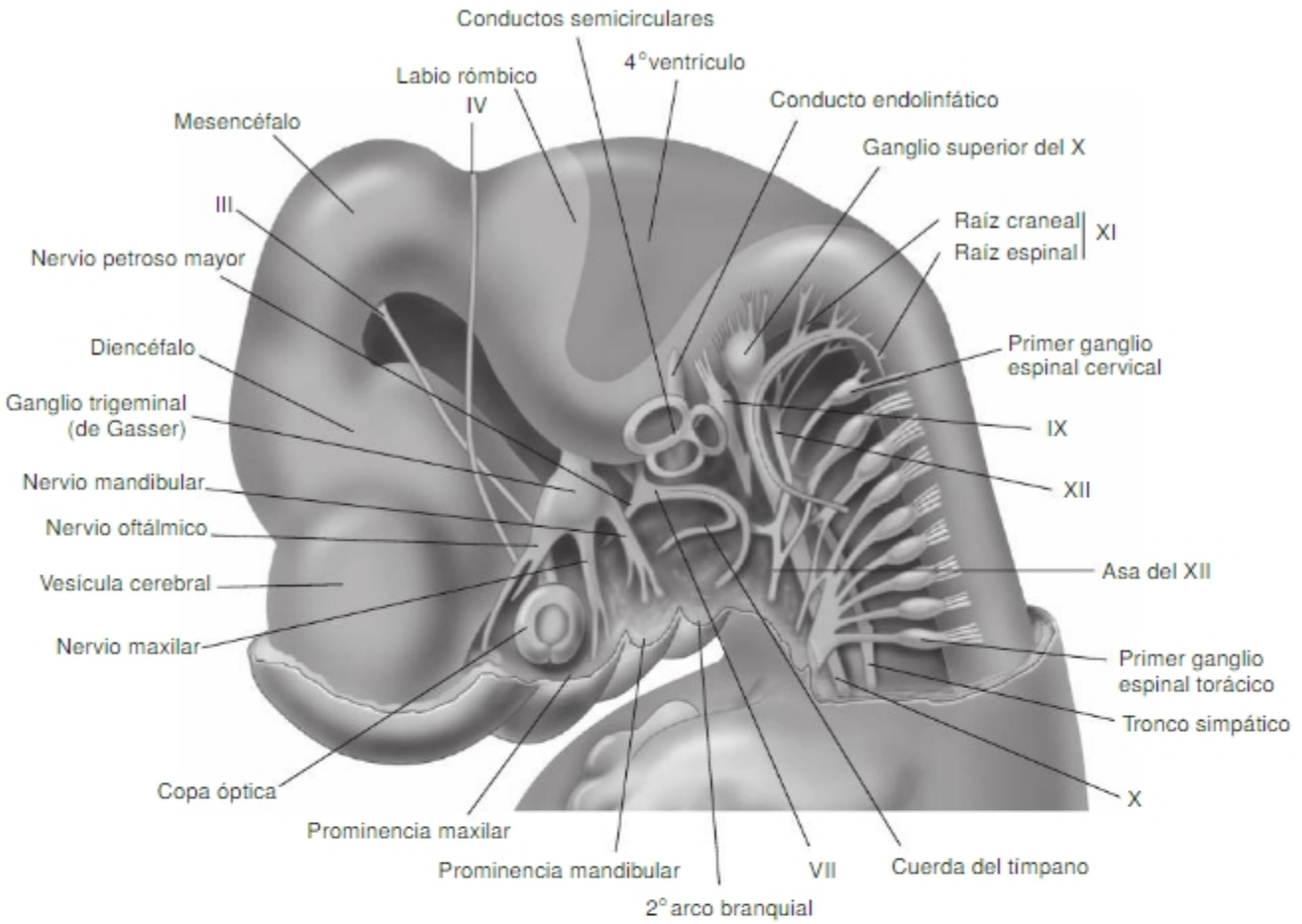


**Fig. 9-35.** Esquema de la emergencia (origen aparente) de los nervios craneales y de los espinales cervicales y de la ubicación de los ganglios sensoriales asociados. El nervio olfatorio (I) se halla tapado por el ectodermo de la región nasal. El motor ocular externo (VI) emerge cerca de la línea media y el ganglio acusticovestibular se halla cubierto por los derivados del otocisto.

origen a las fibras que integran los plexos viscerales simpáticos del corazón, pulmones y aparato gastrointestinal; **b)** otra población corresponde al **sistema parasimpático** o craneosacro que origina los plexos parasimpáticos murales (mientérico y submucoso) y los extramurales que regulan el funcionamiento del intestino. Aparte de estos derivados neurales, la cresta neural origina una gran variedad de tipos celulares (Fig. 9-36).

# Histogénesis

## La organización de los ganglios sensoriales y los ganglios del sistema nervioso autónomo. Neuronas y células satélites

### *SNP de la vida de relación*

Está compuesto por **a)** neuronas sensoriales primarias (aferentes) ubicadas en los ganglios espinales de la raíz dorsal de la médula, **b)** sus prolongaciones periféricas y **c)** los axones (eferentes) de las alfa-motonoeuronas localizadas en el asta anterior de la médula espinal. Las fibras aferentes y eferentes mencionadas forman las raíces dorsal y ventral de la médula que al unirse forman los nervios raquídeos o espinales (véase Fig. 9-36). Luego de su emergencia del conducto raquídeo, los nervios generan plexos en regiones corporales típicas como los plexos cervical, braquial, lumbar y lumbosacro.

Las neuronas sensoriales primarias derivan de una subpoblación de células de la cresta neural. Sus prolongaciones periféricas (dendritas) se conectan con diversos tipos de receptores periféricos y sus prolongaciones centrales (axones) ingresan en la médula donde realizan sinapsis con neuronas de la placa alar (asta dorsal de la médula).

### *SNP autónomo*

En 5ª SD, células de la cresta neural troncal migran a ambos lados de la médula espinal a la zona de la aorta dorsal, formando dos cadenas de ganglios simpáticos paravertebrales conectados entre sí. Otras células migran ventralmente a la aorta dorsal generando los ganglios

Biblioteca Médica Virtual

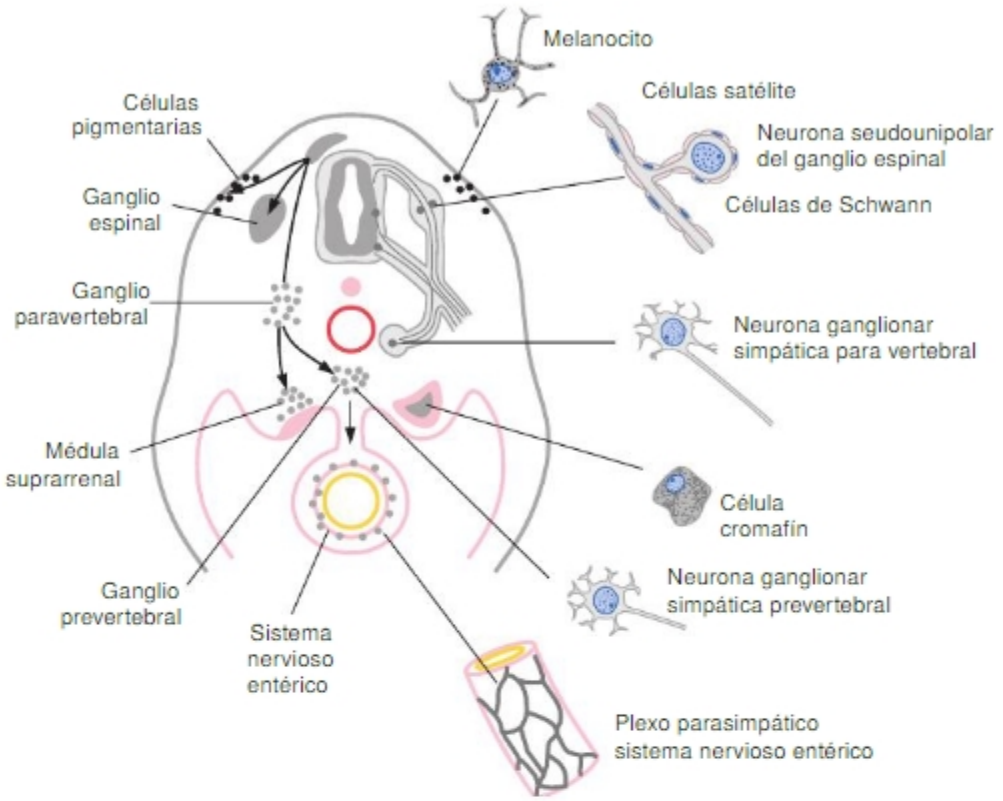


**Fig. 9-36.** Esquema de las diferentes vías de migración de las células de la cresta neural y de los diversos tipos celulares que originan.

simpáticos prevertebrales, como los ganglios celíacos y mesentéricos. Otras poblaciones migran al corazón, pulmones y aparato gastrointestinal para originar los plexos viscerales parasimpáticos.

Las neuronas periféricas del SN simpático mencionadas reciben inervación central desde núcleos centrales localizados en el asta intermedia (eferente visceral) de la médula espinal. Estos axones que desde la médula van a los ganglios se denominan fibras preganglionares y forman los ramos comunicantes blancos o mielinizados. En los ganglios se originan las fibras posganglionares amielínicas que se dirigen a diferentes blancos periféricos (corazón, pulmones y tracto gastrointestinal) y también se unen a los nervios espinales (ramos comunicantes grises) y a través de ellos llegan a los vasos sanguíneos periféricos y a la piel.

## Organización de los nervios y plexos. Las células de Schwann y la mielinización

La existencia de plexos a nivel cervical y lumbosacro se relaciona con la presencia de los miembros. La extirpación de un miembro evita su formación homolateral y el injerto de un miembro induce la aparición de un plexo a ese nivel.

Las células de Schwann se originan de la cresta neural troncal y acompañan a las neuritas del sistema nervioso periférico durante su crecimiento, forman la vaina de mielina que los recubre desde su segmento inicial hasta las terminales sinápticas. Estas células son indispensables para la integridad estructural y funcional de la neurita.

Las fibras de mayor diámetro secretan sustancias como la neurorregulina-1 que regulan el proceso de formación de la vaina de mielina. En las fibras mielínicas, cada célula de Schwann rodea un solo axón y su vaina de mielina se ubica vecina al axón y el resto de su citoplasma en la zona externa. Entre las sucesivas células de Schwann existen zonas sin mielina llamadas nodos de Ranvier.

La mielina está compuesta por capas de membrana de la célula de Schwann que se disponen en espiral durante el proceso de mielinización. Este proceso comienza con la invaginación de un axón en la superficie de la célula de Schwann, de manera que el axón se adosa estrechamente a la célula de Schwann y así las membranas de la célula de Schwann que se enfrentan alrededor del axón se pueden unir. Luego se produce un crecimiento en espiral del citoplasma de la célula de Schwann generando un enorme complejo envolvente de membrana, la vaina de mielina.

## AUTOEVALUACIONES

Biblioteca Médica Virtual

# Sección 2: Alteraciones del desarrollo del sistema nervioso

## Defectos en la formación del rafe dorsal (disrafias)

Los defectos en la formación del rafe dorsal o disrafias incluyen alteraciones del cierre del tubo neural (neurulación) y/o defectos en la formación de las cubiertas óseas cefálicas (cráneo), troncales (vertebras) o combinaciones de ambas.

### Defectos del raquis

#### *Mielosquisis (raquisquisis)*

Los defectos en la neurulación incluyen la mielosquisis o mielocele. En la **mielosquisis**, la placa neural no se cierra y, en consecuencia, tampoco se forman los planos anatómicos que cubren el sistema nervioso central. El tubo neural se halla expuesto y se observa tejido neural en degeneración. Puede diagnosticarse prenatalmente a través de la determinación de los niveles de α-fetoproteína en sangre materna y en el líquido amniótico, o a través de la ecografía. La etiología es multifactorial: existen factores genéticos predisponentes y también se asocia a hipertermia, al uso de medicación antiepiléptica (ácido valproico) y a hipervitaminosis A. La administración preventiva de ácido fólico, desde dos meses antes del embarazo, reduce un 70% la incidencia de defectos del cierre del tubo neural.

#### *Espina bífida*

Las espinas bífidas son defectos del conducto raquídeo (defecto óseo del arco vertebral posterior) que puede tener asociadas alteraciones de las meninges o del propio tubo neural. Se deberían principalmente a alteraciones en la migración, la proliferación o la diferenciación del mesodermo local perineural (principalmente el esclerotomo), o en la formación y cierre del tubo neural a ese nivel. Su frecuencia, variable, se aproxima a 1/1.000 nacimientos.

La **espina bífida quística** es un defecto vertebral grave que puede afectar las meninges e incluso el tubo neural; una o ambos pueden protruir a través del defecto óseo y sobreelevar la piel produciendo un quiste. Se ubica habitualmente en la región lumbosacra y produce un déficit neurológico motor y de control esfinteriano. Si sólo sobresalen las meninges a través del defecto se llama **meningocele** y si incluye tejido nervioso se denomina **mielomeningocele**. El líquido cefalorraquídeo se acumula en el espacio subaracnoideo ventral al tejido neural generando la masa quística. El mielomeningocele puede iniciarse como una mielosquisis, pero luego la placa neural expuesta se cubre de un epitelio escamoso antes del nacimiento.

En ocasiones, en el sitio de la lesión, la médula espinal queda unida a la columna vertebral y, cuando ésta crece, la médula es arrastrada hacia el extremo caudal. El tronco del encéfalo y cerebelo son, entonces, traccionados hacia el foramen magno (agujero occipital) lo que comprime las cavidades ependimarias, se reduce el flujo de líquido cefalorraquídeo y, en consecuencia, se produce una **hidrocefalia** (**malformación de Arnold-Chiari tipo 2**) que acompaña a la espina bífida quística.

La **espina bífida oculta** es un defecto óseo vertebral, sin alteración de la médula, que se halla cubierta por los planos cutáneos. Se ubica de preferencia en la región lumbosacra, y la piel presenta un penacho de pelos en la zona afectada. Puede acompañarse de división longitudinal parcial de la columna en dos mitades (diastematomielia) y se halla, aproximadamente, hasta en un 10% de la población.

### Defectos craneales: menigocele craneal, meningoencefalocele, meningohidroencefalocele, anencefalia

Son fallas en el desarrollo del cráneo que pueden estar acompañadas por alteraciones de las meninges y el encéfalo. Tienen una frecuencia aproximada de 1/2.000 nacimientos. El hueso más frecuentemente afectado es el occipital y, luego, el frontal. Dependiendo del tamaño del defecto óseo pueden protruir las meninges (**menigocele**), parte del cerebro (**meningoencefalocele** o **encefalocele**) y parte del ventrículo lateral (**meningohidroencefalocele**). Se acompaña frecuentemente de hidrocefalia. Se puede asociar a riñones poliquísticos y polidactilia constituyendo el síndrome de Meckel.

#### *Anencefalia*

La anencefalia es la disrafia más severa. Consiste en la falta de desarrollo de la calota craneal acompañada

Biblioteca Médica Virtual

de ausencia parcial del encéfalo. Tiene una incidencia de 1/1.000 nacimientos y es cuatro veces más frecuente en mujeres que en varones. Afecta el prosencéfalo, el mesencéfalo y el posencéfalo rostral que, debido a la falta de cráneo y al contacto con el líquido cefalorraquídeo, se degenera transformándose en un tejido friable y vascular llamado "cerebrovasculosa". En general mueren prenatalmente; en algunos casos, sobreviven horas o días. Se puede combinar con un defecto espinal adyacente (craneorraquisquisis). Los ojos y los nervios ópticos (diencéfalo) y los nervios oculomotores (mesencéfalo) se hallan presentes. La adenohipófisis suele ser anormal y genera hipoplasia suprarrenal por falta de corteza fetal. Al no haber reflejo deglutorio se produce hidramnios.

Se ha propuesto que se debe a una incorrecta fusión de los pliegues neurales en el neuroporo anterior y a una falla en el desarrollo del mesénquima cefálico que deriva en un defecto craneal. En el caso de la anencefalia experimental (ratas con hipervitaminosis A) se describen tres etapas: a) falla en el cierre de la parte cefálica del neuroporo anterior (encefalosquisis); b) protrusión del cerebro (exencefalia) seguida de c) degeneración de las partes expuestas, por acción deletérea del líquido amniótico, lo que conduce a la típica anencefalia. En seres humanos las dos primeras etapas ocurrirían en el período embrionario y la tercera fase se produciría desde fines del período embrionario y durante el período fetal.

## Hidrocefalia

Consiste en el aumento del volumen del líquido cefalorraquídeo en los ventrículos del SNC o, menos frecuentemente, en el espacio subaracnoideo. Desde el punto de vista patogénico y anatómico se distinguen una forma obstructiva y una comunicante. Dependiendo del momento de aparición del cuadro se distinguen una forma congénita y una neonatal.

La hidrocefalia obstructiva se caracteriza por un bloqueo del flujo, y acumulación de LCR, dentro del sistema ventricular. La forma comunicante se caracteriza por acumulación fuera de las cavidades ependimarias. Suele deberse a déficit de reabsorción de LCR y se corrige espontáneamente con la edad.

La hidrocefalia congénita se manifiesta durante los primeros días de vida extrauterina pero generalmente es identificada mediante ecografía y resonancia magnética durante el embarazo. Se debe a alteraciones morfogenéticas de causa genética o ambiental (fundamentalmente infecciones virales o toxoplasmosis). Algunas se producen tempranamente, entre la 6ª y la 10ª SD cuando se están desarrollando los plexos coroideos, el orificio medio del 4° ventrículo y el espacio subaracnoideo. Las que se producen entre la 15ª y 17ª SD, momento en que ocurren la elongación y el estrechamiento relativo del acueducto mesencefálico, suelen causar una hidrocefalia obstructiva. Las que se producen durante el período fetal tardío generalmente se deben a inflamación ependimaria o aracnoidea por infecciones virales o a toxoplasmosis y llevan a alteraciones en la circulación o el drenaje de LCR.

La hidrocefalia neonatal es común en recién nacidos prematuros que sufren hemorragias intraventriculares con coágulos que conducen a obstrucciones o alteraciones del drenaje del LCR.

Se manifiesta clínicamente con macrocefalia, debido al ensanchamiento de las suturas no cerradas a causa del incremento de la presión endocraneana. Presentan aumento de tensión de la fontanela anterior, diastasis de suturas, adelgazamiento de la piel del cuero cabelludo y circulación venosa colateral. La presencia de signos neurológicos depende de la gravedad de la afección.

## Holoprosencefalia

Es un espectro de defectos faciales y cerebrales de la línea media de distinta severidad, que va desde la presencia de un único incisivo superior y medial hasta la de un único ojo medial (ciclopía). El telencéfalo también es único o sólo parcialmente dividido en hemisferios, con ausencia de paleopalio o corteza olfatoria (arrinencefalia) y el diencéfalo (falta de quiasma óptico y de neurohipófisis). Se forma una única vesícula óptica (ciclopía) o los ojos están fusionados (sinoftalmía). Se postula que obedece a un defecto del mesodermo precordal. Se vincula a alteraciones de la proteína señal Shh que regula la formación ventromedial del tubo neural, al abuso de alcohol y a cromosomopatías (trisomía 13).

## Malformación de Chiari

Existen dos tipos de malformaciones caracterizadas por herniación del SNC a través del foramen occipital. La malformación **Tipo 1** consiste en la herniación de las amígdalas cerebelosas a través del agujero occipital por anomalías en la base de cráneo y columna cervical. Se puede acompañar de una dilatación central de la médula espinal llamada siringomielia. Puede ser asintomática o causar severos dolores de cabeza y cuello, trastornos sensitivos y motores en los miembros superiores e inestabilidad. En la malformación **Tipo 2** se hernian el vermis cerebeloso y la médula oblongada y se asocia a espina bífida quística (mielomeningocele) e hidrocefalia, como resultado de la obstrucción del flujo de líquido cefalorraquídeo. La prevalencia en la población es de 1/1.000.

Biblioteca Médica Virtual

## Alteraciones histogenéticas

### Fallas en la organización y/o migración neuronal cortical

Las fallas en la organización y migración neuronal cortical pueden provocar **lisencefalia** o **agiria** y una forma más leve llamada **paquigiria**. En la lisencefalia, la formación de giros o circunvoluciones es deficiente; si el déficit es severo, la superficie cerebral es lisa. La corteza es muy gruesa y está formada por 4 capas. En la paquigiria, las circunvoluciones son amplias y escasas.

Entre las causas de la **lisencefalia** se incluyen las alteraciones en las proteínas LIS1 y DCX en los hombres (influyen en el ensamblado de los microctúbulos del citoesqueleto) y la proteína reelina (componente de la matriz extracelular). Las mutaciones en estas proteínas provocan lisencefalia con hipoplasia cerebelosa. Se transmiten como herencia autosómica recesiva. También pueden producir microcefalia, retraso mental y epilepsia refractaria al tratamiento.

Otra alteración en la organización cortical es la **polimicrogiria**, consistente en circunvoluciones numerosas y pequeñas. Se asocia a retardo mental y epilepsia refractaria.

### Déficits en el número de neuronas

El déficit severo en la neuronogénesis puede producir hipoplasia cerebral y esta acompañarse de formación de un cráneo pequeño o **microcefalia**. Algunas reconocen causa **genética** como las mutaciones en genes codificantes de las proteínas microcefalina (participa en la reparación del DNA) o la Aspm (participa en la integridad del centro organizador microtubular del centrosoma), que pueden producir una microcefalia primaria autosómica recesiva; otras se deben a alteraciones **cromosómicas** (trisomía 21) o a teratógenos **ambientales** (lesiones prenatales por toxoplasmosis, rayos X o anoxia perinatal). Un porcentaje elevado presenta retardo mental.

### Alteraciones en la posición de las neuronas

Las fallas en la migración neuronal pueden provocar **heterotopías nodulares** periventriculares, subependimarias o subcorticales, y una doble corteza o heterotopía en banda subcortical; se asocian a epilepsia de difícil manejo. La **heterotopía periventricular bilateral** es causada por la falla en el inicio de la migración neuronal. Se forman nódulos en las paredes de los ventrículos laterales. Esto se debe a una alteración de la proteína filamina 1 (su gen se localiza en el cromosoma X) que participa en la organización de los filamentos de actina. Frecuentemente afecta a mujeres heterocigotas. La **doble corteza** se debe a una alteración que se presenta en las mujeres a causa de una alteración en la proteína doblecortina (producto del gen *DCX*); en varones produce lisencefalia.

### Alteraciones en neuronas y circuitos del sistema nervioso debidas a privación de estímulos posnatales

La privación de estímulos durante períodos críticos o sensibles causa alteraciones estructurales y funcionales en diversas áreas corticales. Suele producirse una disminución del volumen cortical debido a un déficit en el desarrollo de circuitos locales, que se acompaña de alteraciones en el patrón de ramificaciones dendríticas y ausencia de regresión de la inervación redundante con mantenimiento de conexiones redundantes transitorias que en condiciones normales no se hubieran estabilizado. Este fenómeno resulta de una competencia desventajosa o desigual entre vías aferentes alteradas (privadas) y no alteradas. Dichas alteraciones se constatan en individuos con alteraciones sensoriales (ceguera, sordera). Existen también períodos críticos para el aprendizaje de actividades complejas como, por ejemplo, el lenguaje y el establecimiento de vínculos o relaciones sociales que requieren para su desarrollo el funcionamiento normal de un conjunto amplio de circuitos de diferentes jerarquías o niveles de integración que son diversamente modelados por los estímulos.

### Alteraciones debidas a desnutrición

Los efectos de la desnutrición sobre el desarrollo del SNC pueden llevar a déficits permanentes de aprendizaje y otras funciones cognitivas. Los efectos pueden ser directos, debido a insuficiente aporte de nutrientes al propio SNC, o indirectos, debido a falta de factores tróficos, factores de crecimiento y hormonas necesarias para el desarrollo normal generadas en otros órganos también afectados por la desnutrición. Una alteración concomitante suele ser la anemia que lleva a un déficit de oxigenación.

Diversas regiones del SNC en desarrollo poseen diferentes períodos sensibles; debido a ello, la desnutrición puede producir distintos efectos dependiendo del momento en que se instala. Las consecuencias no suelen ser reconocibles tempranamente; al contrario, pueden permanecer ocultas o manifestarse levemente hasta que se producen situaciones que ponen de manifiesto los déficits funcionales del SNC. Las causas más frecuentes de desnutrición prenatal son la desnutrición materna y la insuficiencia placentaria.

Biblioteca Médica Virtual

La desnutrición posnatal durante los primeros 18 meses de vida también produce defectos graves ya que parte importante del desarrollo, sobre todo el refinamiento de circuitos y la formación y mielinización de vías, se produce después del nacimiento. Pueden llevar a déficits permanentes en funciones emocionales, cognitivas e intelectuales. Los episodios agudos de desnutrición neonatal también pueden producir alteraciones permanentes.

Las principales alteraciones citogenéticas e histogenéticas observadas en la desnutrición son reducción en el número y disfunción de células gliales, retraso en el crecimiento dendrítico, déficits en la sinaptogénesis y la mielinización defectuosa. Estas alteraciones pueden ser revertidas en buena medida si se implementa un tratamiento nutricional y enriquecimiento de interacciones sociales antes de los dos años de vida posnatal. El éxito en la recuperación disminuye drásticamente con el retraso en el inicio del tratamiento.

Los efectos de la desnutrición posnatal son casi imposibles de separar de los que resultan de factores que habitualmente acompañan a la desnutrición como la falta de estimulación y privaciones socioeconómicas. Juntas, estas condiciones generan un síndrome denominado síndrome de retardo y disfunción mental y física. Los niños presentan problemas de aprendizaje y dificultades escolares que luego repercuten en edades mayores. Presentan déficits en la integración de estímulos sensoriales (p. ej., integración auditiva y visual), retardo en el desarrollo del lenguaje y dificultades en la lectura, la escritura y la aritmética. Estos factores contribuyen a que los individuos que padecieron desnutrición durante la infancia sufran ulteriormente desventajas sociales y económicas.

## Hipotiroidismo congénito

El efecto del déficit de hormona tiroidea depende del momento en el que el déficit se instala. Durante la primera mitad de la gestación, el desarrollo del sistema nervioso depende de T4 de origen materno. Éste influye en la migración neuronal, en el crecimiento y diferenciación de neuritas y de células gliales. En animales, el déficit de T4 altera la neuronogénesis posnatal que ocurre en la zona subventricular del bulbo olfatorio y en la zona subgranular del giro dentado.

Durante la corticogénesis, el déficit de T4 deriva en una corteza con capas mal definidas a causa de alteraciones en la migración neuronal. Ello se debería a que regula la expresión de las proteínas reelina, producto del gen *Reln*, en las células de Cajal-Retzius (capa I) y de la enzima prostaglandina D2 sintasa (producto del gen *Ptgds*). Aun leves déficits hormonales producen alteraciones de la migración, generando ectopias que pueden llevar a la epilepsia. El hipotiroidismo produce también retardo en la diferenciación de los oligodendrocitos y en la mielinización.

El hipotiroidismo produce varios defectos en el sistema nervioso: déficit del desarrollo del neuropilo, disminución de la neuronogénesis posnatal; disminución del número de interneuronas gabaérgicas en el cerebelo con acumulación de precursores intermedios neuronales; disminución del número de neuronas en la corteza cerebral y alteraciones en el crecimiento y la maduración de neuritas. Aun en el estado adulto, el hipotiroidismo da lugar a déficits en el número de espinas dendríticas corticales y del hipocampo; estas alteraciones se revierten con el tratamiento.

Las causas más frecuentes de déficit de hormonas tiroideas durante el desarrollo son el déficit de yodo, alteraciones tiroideas congénitas e hipotiroidismo materno. Algunas alteraciones poco frecuentes son las mutaciones en el gen que codifica el transportador de la hormona tiroidea MCT8 y mutaciones de los receptores de la hormona.

El **hipotiroidismo endémico (cretinismo)** debido a deficiencia de yodo en la dieta posee dos modos de presentación, el modo neurológico y el mixedematoso. El **cretinismo neurológico** es consecuencia de un déficit grave de yodo en la dieta materna durante la primera mitad de la gestación (etapa sensible a la carencia de T4 materna). Se caracteriza por alteraciones estriatales y corticales que causan retardo mental severo, sordera y un trastorno estriado-palidal caracterizado por paraplejía de miembros inferiores. El **cretinismo mixedematoso** se debe a alteraciones en la tiroides fetal durante el último trimestre de la gestación y durante el período posnatal a causa de la destrucción glandular por deficiencia de yodo; se caracteriza por hipotiroidismo, estatura corta, desarrollo sexual pobre y anomalías craneofaciales. El retardo mental no es tan severo.

El **hipotiroidismo congénito no endémico** ocurre en 0,25-0,30/1.000 nacidos vivos. Se debe a agenesias o disgenesias tiroideas y/o alteraciones en la síntesis de hormonas tiroideas. Se trata de patologías multifactoriales; se han descrito casos con patrón de herencia mendeliano. La pesquisa neonatal mediante la determinación de la concentración plasmática de TSH permite la detección y el tratamiento tempranos. Pese a que la implementación inmediata del tratamiento evita el retardo mental, los individuos afectados pueden presentar daño cerebral leve que lleva a alteraciones del aprendizaje y defectos en la coordinación motora.

## Alteraciones de la mielinización

- Las leucodistrofias son enfermedades desmielinizantes que afectan primaria y predominante al sistema nervioso central. Se deben a déficits enzimáticos

Biblioteca Médica Virtual

de causa genética. Las leucodistrofias incluyen:

- **Leucodistrofia metacromática.** Enfermedad lisosomal, autosómica recesiva, causada por déficit de la enzima arilsulfatasa A que produce acumulación de cerebrósido sulfato en el sistema nervioso; ocurre en 1:40.000 nacimientos.
- **Adrenoleucodistrofia ligada al X.** Enfermedad peroxisomal por déficit de la proteína de membrana peroxisomal ABCD1, transportadora de ácidos grasos perteneciente a la superfamilia de tranportadores ABC; se acumulan ácidos grasos de cadena muy larga en el sistema nervioso, en las glándulas suprarrenales y en los testículos.
- **Adrenomieloneuropatía.** Variante de adrenoleucodistrofia en varones adultos.
- **Enfermedad de Krabbe.** Enfermedad lisosomal, autosómica recesiva (mutación 14q31), causada por déficit de la enzima galactocerebrosidasa que lleva a la acumulación de galactocerebrósido.
- **Enfermedad de Canavan.** Enfermedad autosómica recesiva por déficit de la enzima asparto-acilasa que lleva a la acumulación de ácido-N-acetilaspartato en el cerebro.

Estas alteraciones presentan una sintomatología básica similar. La severidad depende de la edad de inicio. Se manifiestan fundamentalmente por alteraciones motoras y visuales. En el lactante predomina la detención e involución del desarrollo psicocomotor, con irritabilidad, dificultad de alimentación y posturas anormales. Son frecuentes la atrofia óptica y la ceguera. Desde el primer año, se evidencia la alteración de la marcha. A partir de los cinco años comienzan los problemas de comportamiento, déficits de atención, aprendizaje y lenguaje. Posteriormente se desarrolla parálisis progresiva, movimientos anormales y espasmos musculares, evolucionando a una demencia y por último la muerte.

## Neurocristopatías

Son alteraciones del desarrollo debidas a fallas en diversas conductas del desarrollo (proliferación o migración) de las células derivadas de la cresta neural. La mayor parte de ellas producen alteraciones en el desarrollo de la cara, el cuello y de órganos contenidos en él, y son tratadas en sus respectivos capítulos.

## Alteraciones en tractos y nervios

La alteración más frecuente es la **agenesia del cuerpo calloso** que puede ser parcial o total y suele ser un hallazgo accidental ya que los síntomas neurológicos pueden pasar inadvertidos. Se asocia a un tercer ventrículo dilatado y se debe a una falta de desarrollo de la placa comisural y/o una falla en el cruce de las fibras interhemisféricas. Si no tiene otras patologías asociadas es esencialmente asintomática. Solo se pone de manifiesto ante pruebas diagnósticas específicas que implican la utilización de conexiones interhemisféricas. Se asocia a hipertelorismo y puente nasal ancho. La etiología es heterogénea; se asocia a infecciones prenatales, exposición a alcohol durante la gestación, diabetes materna, déficit de vitaminas y exposición a radiaciones. Se asocia a alteraciones en varias proteínas (codificadas por unos 30 genes) entre las que se cuentan factores de transcripción, componentes de la matriz extracelular, señales intracelulares y factores de crecimiento. En seres humanos se han observado casos con patrón de herencia mendeliana. La prevalencia es difícil de evaluar debido a que se trata de una patología asintomática, oscila entre 5-30/1.000 nacidos vivos.

## AUTOEVALUACIÓN

# Sección 3: Bases celulares y moleculares del desarrollo del sistema nervioso

Síntesis Conceptuales relacionadas con el desarrollo del sistema nervioso disponibles en el **sitio web**. Pueden ser utilizadas como material de lectura para resolver las actividades de aprendizaje de este capítulo u otras diseñadas e implementadas por el docente.

SC El papel del hipoblasto en la gastrulación y en la inducción neural

Biblioteca Médica Virtual

SC El cierre del tubo neural

SC Poblaciones celulares organizadoras (pcO) y la regionalización y determinación progresiva del tubo neural

SC La metamerización del SNC

SC Las placas alares y basales. Su función de desarrollo. Su evolución diferencial en función del espacio (eje céfalo-caudal)

SC La fase proliferativa del desarrollo del SNC. Subfases y tipos de proliferación celular durante la neuronogénesis y gliogénesis

SC La fase migratoria del desarrollo del SNC I. Tipos de comportamientos migratorios. La traslocación del soma

SC Especificación/determinación y deferenciación de tipos celulares en el sistema nervioso. Las fases de la diferenciación neuronal

SC Bases celulares y moleculares de la neuritogénesis. El comportamiento del cono de crecimiento axonal

SC La remodelación de circuitos dependiente de actividad espontánea durante el desarrollo embrionario y el refinamiento de circuitos dependiente de estimulación ambiental posnatal

SC Origen y formación de la cresta neural. Determinación y migración temprana

SC Regionalización de la cresta neural

# Sección 4: Actividades de aprendizaje

## INTEGRACIÓN HORIZONTAL

La médula espinal posee dos engrosamientos (uno cervical y uno lumbar) y en relación con ellos se generan los plexos braquial y crural. La extirpación experimental del esbozo de miembro disminuye o hace desaparecer los engrosamientos medulares y sus plexos asociados.

### Consignas

- Describa cómo se forman los engrosamientos mencionados.
- Explique qué CCD están involucrados en su formación.
- Describa cómo participan las neuronas sensoriales primarias y las alfa-motoneuronas en la formación de los nervios espinales.
- Elabore hipótesis explicativas acerca de cómo los nervios se organizan en plexos.
- Elabore hipótesis explicativas acerca de cómo la remoción experimental de los esbozos de miembros puede modificar el desarrollo de la médula espinal y los plexos mencionados.

### Material de lectura

SC La fase proliferativa del desarrollo del SNC. Subfases y tipos de proliferación celular durante la neuronogénesis y gliogénesis

Biblioteca Médica Virtual

SC Bases celulares y moleculares de la neuritogénesis. El comportamiento del cono de crecimiento axonal
SC La remodelación de circuitos dependiente de actividad espontánea durante el desarrollo embrionario y el refinamiento de circuitos dependiente de estimulación ambiental posnatal
Fases histogenéticas básicas: fase proliferativa, migratoria, de diferenciación, de neuritogénesis y de sinaptogénesis

## INTEGRACIÓN VERTICAL

La mielosquisis (raquisquisis) constituye un defecto de cierre del tubo neural a nivel medular. Puede deberse a fallas en la convergencia y elongación de las células del neuroepitelio (polaridad planar), proliferación epitelial a lo largo del eje céfalo-caudal o fallas en las fuerzas extrínsecas participantes.

### Consignas

- Defina el papel que poseen la convergencia y la elongación del neuroepitelio en el cierre del tubo neural.
- Defina el papel de la proliferación celular en el cierre del tubo neural.
- Defina el papel de la adhesividad celular en el cierre del tubo neural.
- Postule hipótesis acerca de cómo fallas en los mecanismos mencionados podrían contribuir al desarrollo de fallas en el cierre del tubo neural.

### Material de lectura

SC El cierre del tubo neural



## CASO CLÍNICO

Una pareja concurre a la consulta pediátrica con su hijo, Erik A., lactante de 3 meses, derivada desde una sala médica de la zona rural de la provincia donde le dijeron que el bebé podría tener algún problema "de nacimiento" en el cerebro. Probablemente "agua en el cerebro". Al principio no lo trajeron porque pensaban que el bebé era normal pero ahora, en el último mes, Erik llora repentinamente como un "chillido", y se lo ve "muy molesto" (irritabilidad); ha tenido vómitos y "le cuesta levantar la cabeza".

Durante el interrogatorio refiere que la "partera" les había dicho que ya en el momento del nacimiento tenía los huesos de la cabeza (cráneo) separados y el espacio entre ellos (fontanela) era "abombado" y tenso. También les dio una hoja donde decía la velocidad a la que crece la cabeza. Le midieron la cabeza (perímetro cefálico) y les parecía que crecía más rápido que lo que decía la tablita de la hoja.

En el examen físico, Erik se halla irritable, con las fontanelas abombadas y tensas y posee un perímetro cefálico mayor que lo normal.

Se le realiza un estudio ecográfico y se observa un significativo aumento de las cavidades ventriculares.



## HOJA DE TRABAJO PARA EL CASO CLÍNICO

Biblioteca Médica Virtual

CAPÍTULO

# 10

# DESARROLLO DEL APARATO DE LA VISIÓN

ALBERTO ENRIQUE D'OTTAVIO

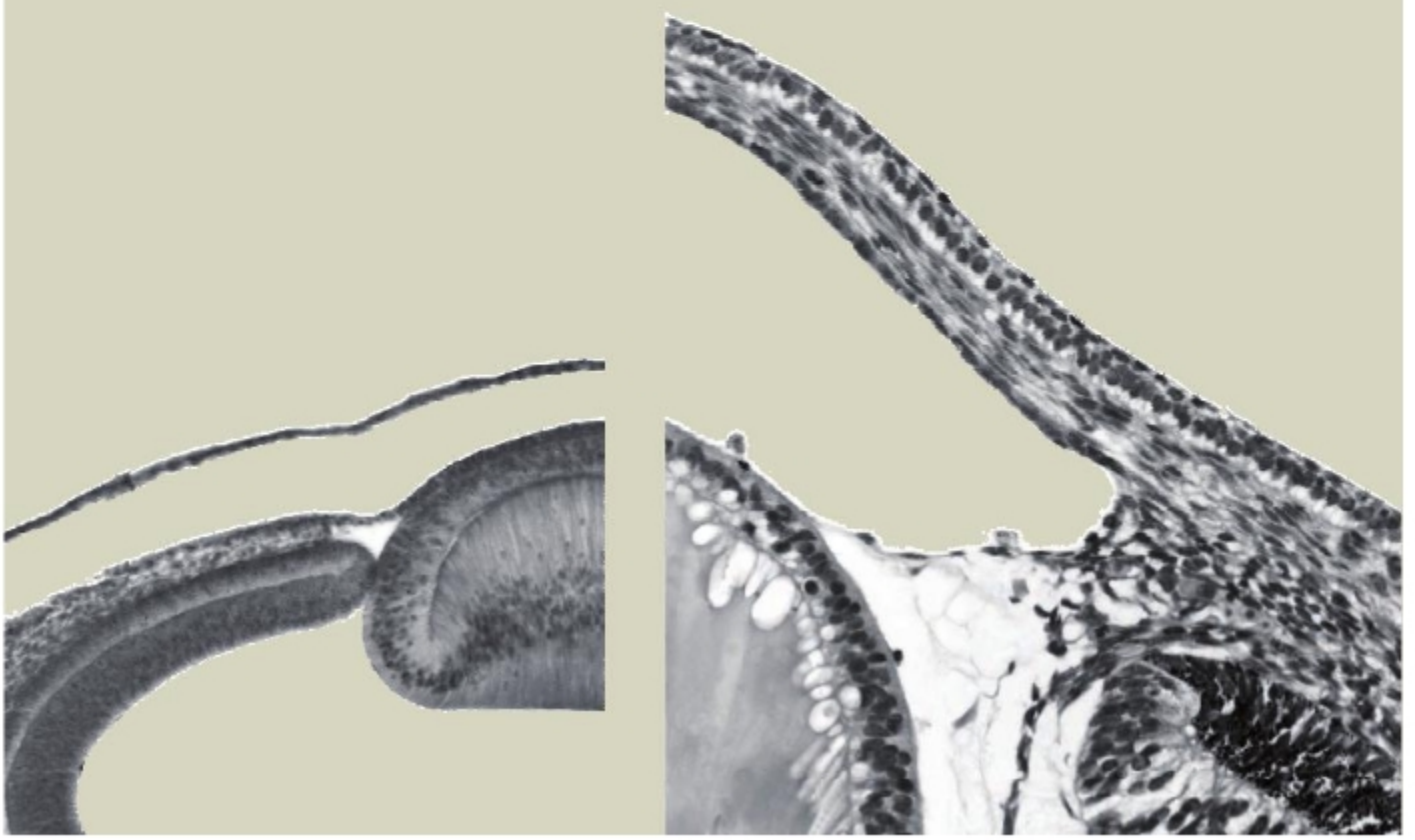

Biblioteca Médica Virtual

# Sección 1: Desarrollo normal

## MORFOLOGÍA DEL DESARROLLO

Para un repaso sobre el desarrollo temprano del ojo que ocurre durante la 3ª, 4ª y 5ª SD consultar los capítulos correspondientes.

El desarrollo del ojo empieza con la formación del territorio ocular o **campo ocular** de la placa neural en la región anterior o prosencefálica de la placa neural (SC El campo ocular del extremo cefálico de la placa neural). El primer indicio morfológico, que recién aparece en la 4ª SD, es la aparición de los **surcos ópticos**, un par de depresiones laterales en la placa neural. Una vez cerrado el tubo neural dichos surcos quedan como evaginaciones laterales del prosencéfalo, las **vesículas ópticas** (Fig. 10-1).

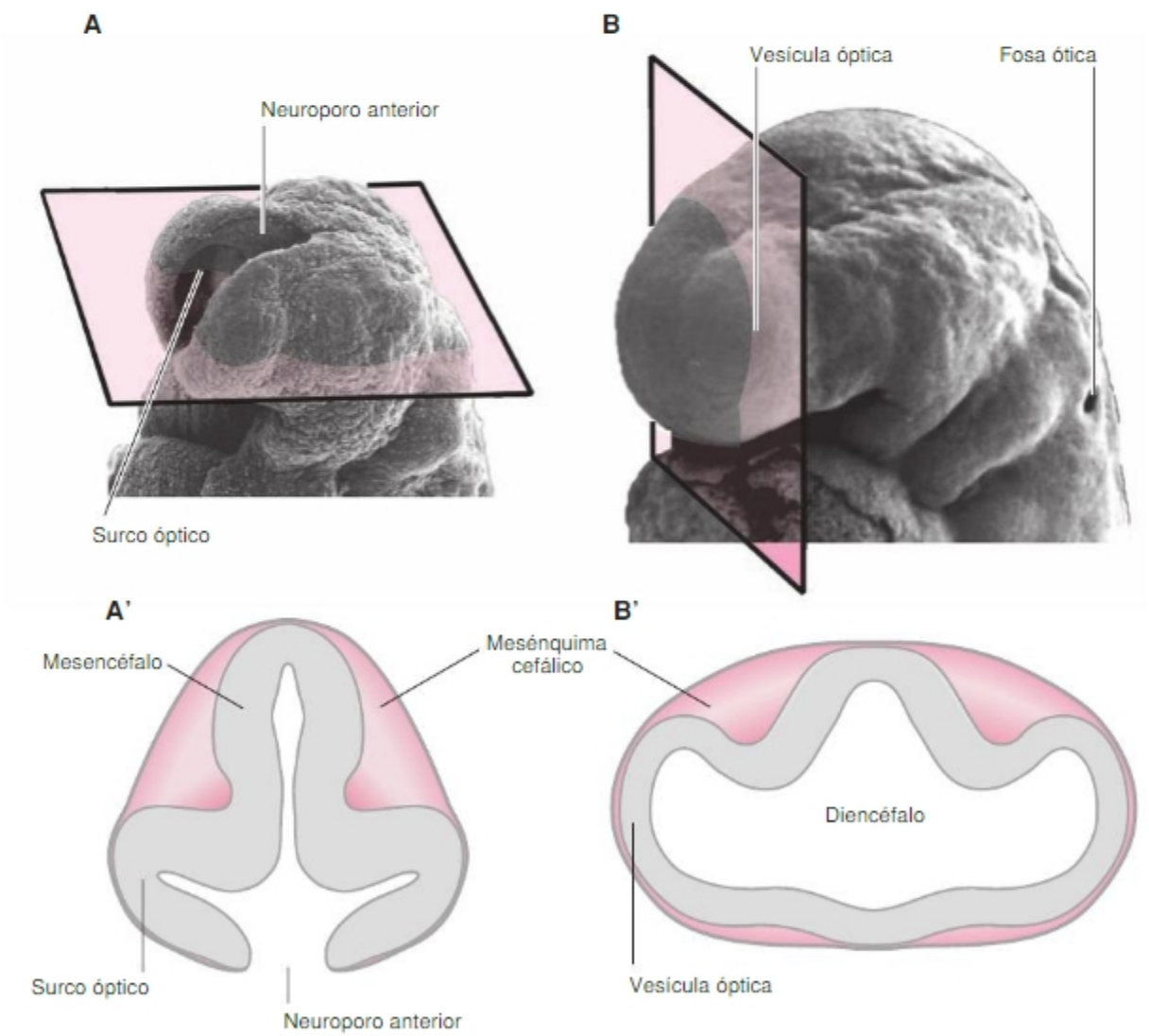


Fig. 10-1. A. Región cefálica del embrión (16 pares de somitas). A'. Corte según el plano indicado en A.B. Región cefálica del embrión (22 pares de somitas). B'. Corte según la línea de puntos indicada en B. Fotografías reproducidas con permiso de la Prof. Dra. Kathleen K. Sulik.

Biblioteca Médica Virtual

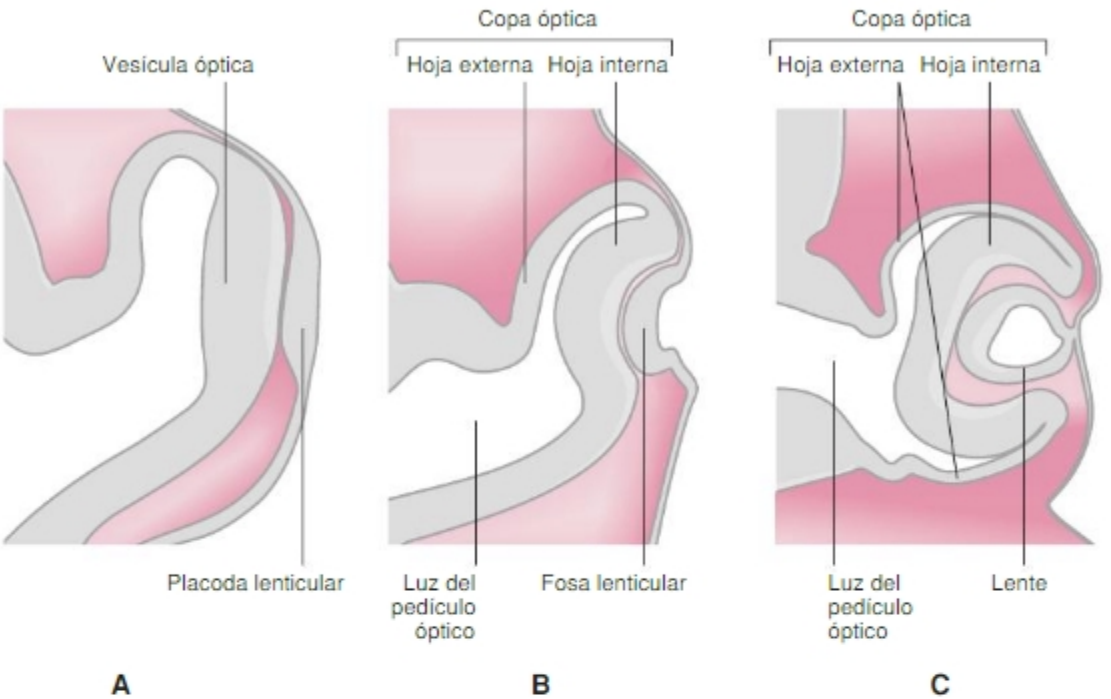


**Fig. 10-2. A.** Inducción de la placoda lenticular por la vesícula óptica. **B.** Invaginación de la placoda lenticular y la hoja interna de la copa óptica. **C.** Formación de la vesícula lenticular y etapa de inducción de la córnea.

Éstas quedan recubiertas por el ectodermo epidérmico que, en las zonas que cubre las vesículas, se diferencia en **placodas lenticulares o cristalinianas** (Fig. 10-2) (SC El campo lenticular del extremo cefálico del embrión. Interacciones celulares y vías de señalización involucradas en su constitución y evolución). Durante la 5ª SD la vesícula óptica se invagina junto con la placoda lenticular. La primera forma la **copa** o **cúpula óptica** (una estructura de doble pared) y la segunda, la vesícula lenticular (véase Fig. 10-2). La copa óptica queda unida al tubo neural por el **pedículo óptico**. La invaginación afecta también a este último; por ello ambos poseen un surco o hendidura ventral, la **fisura** o **cisura coroidea** (Fig. 10-3). A través de ésta ingresan en la concavidad de la copa óptica los **vasos hialoideos**, futuros **vasos** (**arteria y vena**) **centrales de la retina**.

Luego de la regionalización del prosencéfalo en telencéfalo y diencéfalo, el pedículo óptico queda unido a este último. La copa óptica tiene dos paredes (interna y externa) que delimitan un espacio (**intrarretiniano**); éste continúa con el 3er ventrículo del diencéfalo a través del pedículo óptico. Este espacio transitorio permanece virtual en el adulto y da pie a la eventualidad de un desprendimiento de retina. La membrana basal de la copa óptica se continúa con la del tubo neural. Las superficies apicales de las hojas interna y externa de la copa óptica delimitan el espacio intrarretiniano. La concavidad de la copa óptica corresponde a la superficie basal de la hoja interna y representa al futuro espacio intraocular que será ocupado por el humor vítreo (véanse Figs. 10-2 y 10-3).

La placoda lenticular acompaña la invaginación de la copa óptica. Durante dicho proceso ambos epitelios se hallan adheridos por su superficie basal (SC El papel morfogenético del contacto placoda lenticular-vesícula óptica). Al final de la 5ª SD, la fosa lenticular se suelta del ectodermo epidérmico, se sella y se transforma en la **vesícula lenticular o cristaliniana** (véanse Figs. 4-20 y 4-29). Ésta queda obturando la entrada de la copa óptica y completamente rodeada de mesénquima cefálico que, durante todo este proceso, rodea las estructuras epiteliales (SC El papel del mesénquima cefálico periocular como integrador de la morfogénesis e histogénesis ocular). Al principio, la placoda lenticular y la copa óptica están adheridas sin mesénquima interpuesto (véase Fig. 4-20). Cuando finaliza el proceso de invaginación, la copa óptica crece más que la vesícula lenticular y se genera entre ellas un espacio que es invadido por mesénquima cefálico (Fig. 10-4). La vesícula lenticular luego produce una nueva inducción sobre el ectodermo superficial vecino estimulando su diferenciación en epitelio anterior de la córnea (Fig. 10-5).

Biblioteca Médica Virtual

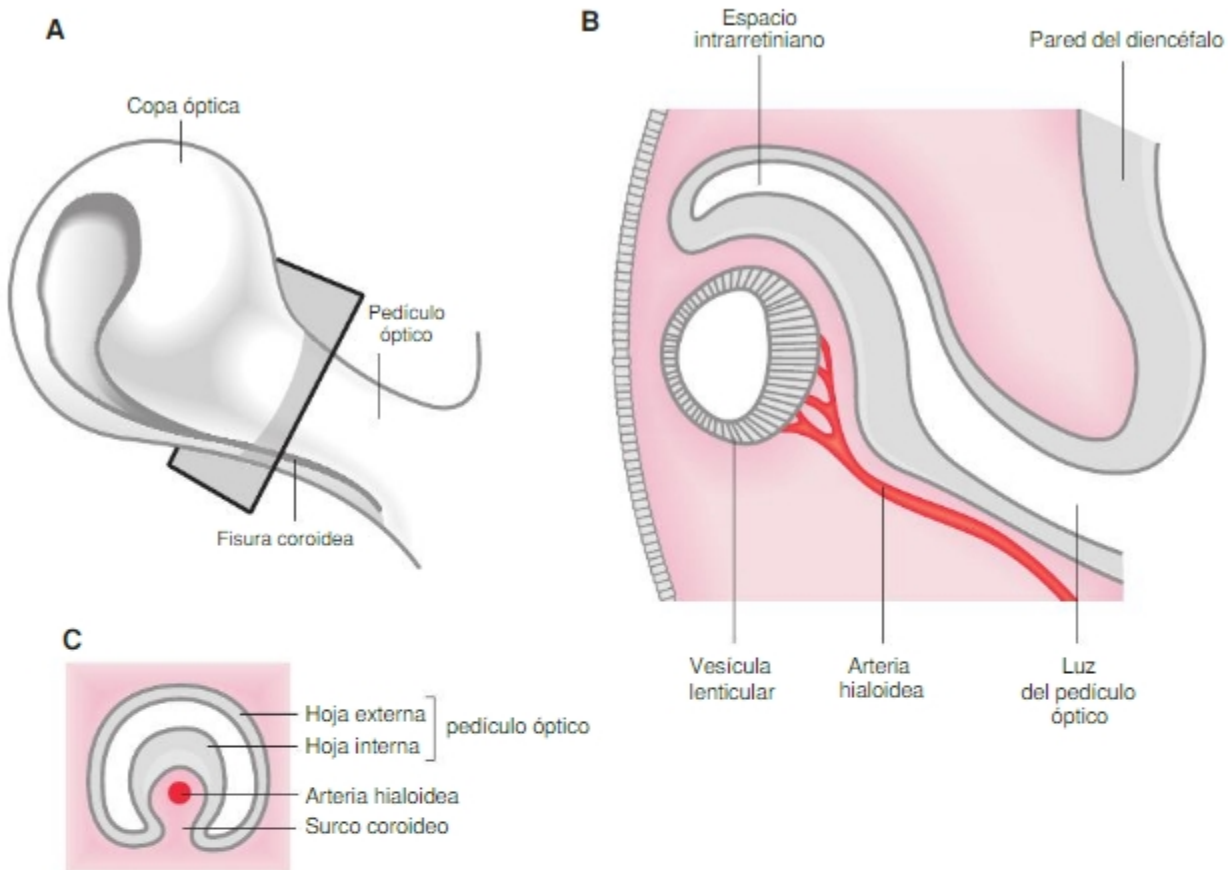


**Fig. 10-3. A.** Vista lateral de la copa y el pedículo ópticos (6ª SD). **B.** Esquema de corte dorsoventral coincidente con la fisura coroidea. Se observan: el espacio intrarretiniano en comunicación con la luz del diencéfalo y la arteria hialoidea, en el futuro espacio intraocular que irriga a la vesícula lenticular. Todos esos elementos se encuentran inmersos en mesénquima cefálico. **C.** Corte transversal del pedículo óptico según el plano indicado en **A.** La arteria hialoidea corre en el surco coroideo del pedículo óptico.

La fisura coroidea se cierra durante la 7ª SD. Luego de cerrada la fisura coroidea se acumula humor vítreo en el interior de la cavidad ocular y se desarrolla una presión intraocular apropiada para la morfogénesis de la retina y el tamaño del ojo.

Superficialmente a la lente se forma una cavidad que constituye la **cámara anterior del ojo**. Después, los bordes de la copa óptica crecen en forma de lámina, también de doble pared, sobre la cara superficial de la lente (compárense **Figs. 10-5.A** y **10-5.B**). Se trata de un crecimiento centrípeto del borde de crecimiento que se cierra a modo de diafragma delimitando un espacio circular, la futura **pupila**. En los bordes de ésta se continúan las capas externa e interna de la copa óptica. De este modo se forman el **iris** y el **cuerpo ciliar** (véase **Fig. 10-5** e Histogénesis). Después, el iris se separa de la lente y se forma otra cavidad, la **cámara posterior**.

El mesénquima periocular se diferencia en una capa vascular interna, la **coroides**, y una capa de tejido conectivo denso, la **esclerótica**, donde se insertan los **músculos extrínsecos del globo ocular**. Los miocitos inervados por el 3er nervio craneal se originan a partir del mesodermo precordal, los que son inervados por el 4º y el 6º derivan del mesodermo paraxil craneal. La esclerótica se continúa superficialmente con la **córnea**, que se forma a partir de la asociación del ectodermo con el mesénquima subyacente (véase **Fig. 10-5** e Histogénesis).

Los **párpados** se forman como dos repliegues del ectodermo, uno superior y otro inferior, que recubren zonas de crecimiento del mesénquima cefálico que sobresalen rodeando la futura hendidura palpebral. Aparecen en la 7ª SD y crecen sobre la superficie ocular hasta llegar a contactar entre sí y fusionarse en la 9ª SD. Entre los párpados y la córnea se forma el saco conjuntival (véase

Biblioteca Médica Virtual

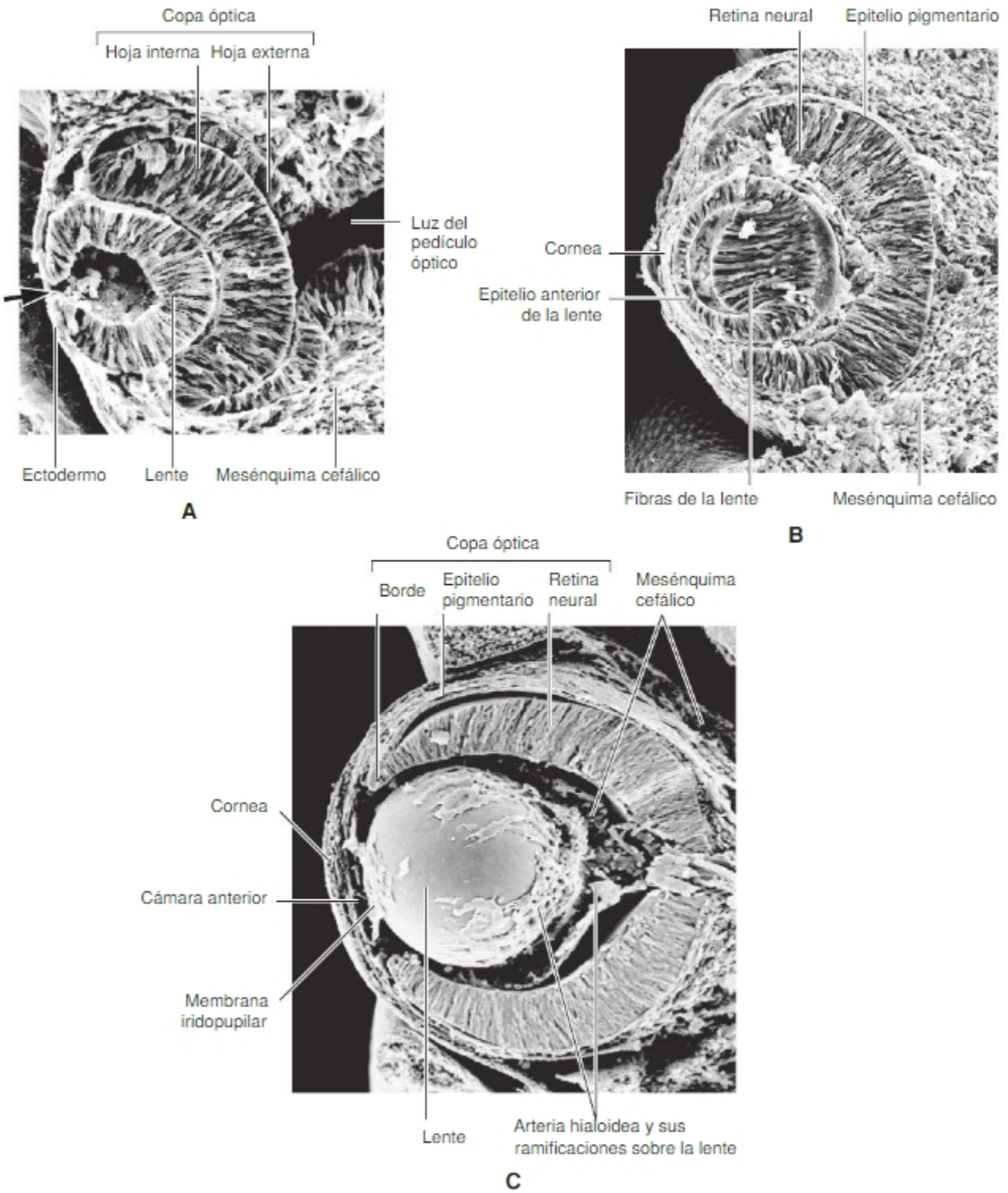


**Fig. 10-4.** Micrografías electrónicas de barrido. Cortes de esbozos de ojos (embrión de ratón; equivalente a 6ª (A) y 7ª (B-C) SD humano. Flecha: comunicación de la vesícula lenticular con el exterior. Fotografías reproducidas con permiso de la Prof. Dra. Kathleen K. Sulik.

Fig. 10-5). Los párpados se abren recién hacia el 7° MD. Este hecho contribuye a que el incremento de la presión ocular se distribuya homogéneamente en las paredes oculares.

En la 4ª SD, los ojos se ubican lateralmente, forman un ángulo de 160° en la 6ª SD, y desde la 12ª SD crecimientos diferenciales de la cara hacen que se desplacen hacia la superficie ventral de ésta.

Biblioteca Médica Virtual

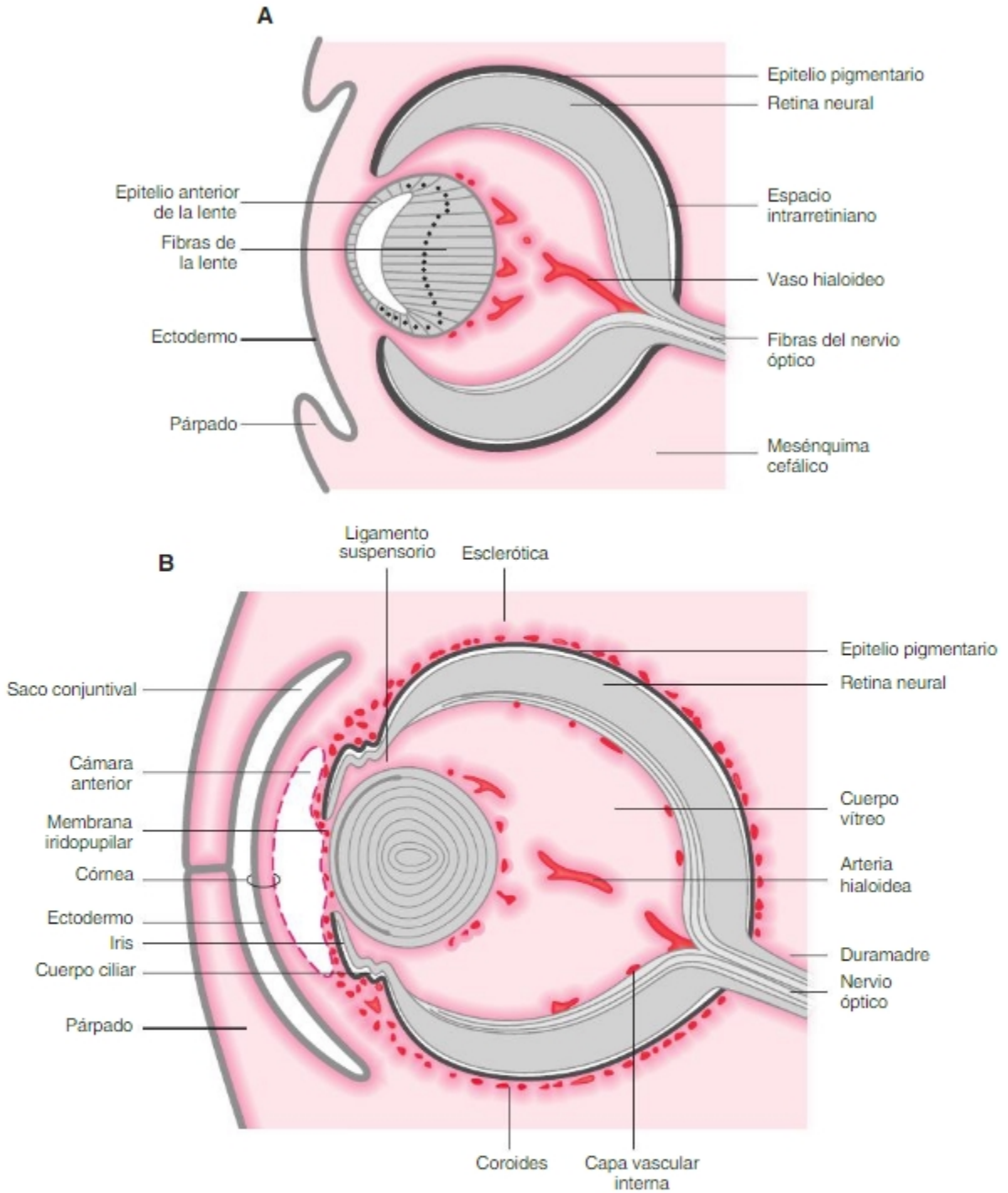


**Fig. 10-5.** Esquema de corte dorsoventral del ojo de un embrión de 7ª SD (A) y 15ª SD (B).

## AUTOEVALUACIÓN

Biblioteca Médica Virtual

# HISTOGÉNESIS

La retina se origina por la asociación de las dos hojas de la copa óptica. Su diferenciación se inicia, al igual que la lente y la córnea, entre la 5ª y 6ª SD. La retina adulta posee dos zonas funcional y estructuralmente diferentes: la región profunda, sensible, denominada **porción óptica**, en la que incide la luz, y la porción anterior, no-sensible, denominada **porción ciega**, no estimulada por la luz. Un límite neto, la **ora serrata**, separa ambas regiones. La región sensible corresponde a los cinco sextos posteriores y la no-sensible al sexto anterior. Tales diferencias resultan de variaciones en el desarrollo entre las porciones profunda y anterior de la hoja interna de la copa, lo que a su vez depende de las interacciones que realizan estos tejidos con estructuras adyacentes –el ectodermo superficial, la placoda lenticular y el mesénquima cefálico– durante la fase de vesícula óptica.

## Porción óptica de la retina

### Hoja interna de la copa óptica: la retina neural

La histogénesis de la retina neural se ajusta a los principios de histogénesis del sistema nervioso central. En las primeras etapas del desarrollo es un neuroepitelio cilíndrico simple formado por células troncales neuroepiteliales radiales que se extienden desde la membrana limitante interna a la membrana limitante externa del epitelio. La proliferación de las células troncales neuroepiteliales, la aparición de neuronas posmitóticas y la migración neuronal posmitótica ocurren de modo similar al que ocurre en el resto del sistema nervioso central (SNC) (véase Capítulo 9). Todos estos procesos, y también la diferenciación neuronal, se hallan temporal y espacialmente organizados y sometidos a señales que regulan los comportamientos celulares de desarrollo (CCD) a lo largo de los ejes radial y tangencial de la copa óptica. También existen otros sistemas de referencia planares –ejes nasotemporales y dorsoventrales– que participan en la especificación del patrón de conexiones centrales (SC La elaboración de mapas de proyección receptor periférico-centro: el mapa retinogeniculado).

La retina posee neuronas ubicadas en posiciones típicas a lo largo del eje radial (véase Fig. 10-6.C). Las **neuronas fotorreceptoras** ocupan en la retina neural una posición similar a la de las células epiteliales ependimarias. Se hallan en contacto con la membrana limitante interna del SNC. Están unidas entre sí por complejos de unión; su porción apical genera el segmento externo que resulta de la diferenciación ultraestructural de un cilio primario (por ello los fotorreceptores se denominan ciliares). En otras especies existen fotorreceptores denominados rabdoméricos que están formados por microvellosidades dispuestas en un arreglo cristalino. El segmento externo de los fotorreceptores, el organoide fotorreceptor específico, se encuentra en el espacio intrarretiniano alojado en concavidades de la membrana apical de las células pigmentarias derivadas de la hoja externa de la copa óptica. Los fotorreceptores contactan con neuronas horizontales y bipolares en la capa plexiforme externa. Las neuronas bipolares contactan con neuronas amacrinas y células ganglionares de la retina en la capa plexiforme interna. Los axones de las células ganglionares recorren la superficie interna de la copa óptica formando la **capa fibrosa de la retina** (equivalente a la capa marginal del SNC) (véase Fig. 10-8) y salen a través de la hoja interna del pedículo óptico que se transforma en **nervio óptico** (véanse Figs. 10-3 a 10-5 y 10-16). Una vez que llegan al piso del diencéfalo, algunos axones cruzan la línea media en el **quiasma óptico** y se dirigen al núcleo geniculado contralateral; otros axones forman la vía directa que termina en el geniculado homolateral.

Por el modo como se produce el crecimiento de la copa óptica (véase Fig. 10-2), la retina de los mamíferos está "invertida"; la membrana limitante "interna" de la retina neural (SNC) queda ubicada "externa" o periféricamente a lo largo del eje radial del ojo. Por el contrario, la membrana limitante "externa" queda "internamente", en contacto con el espacio intraocular. Este hecho lleva a denominar capa o membrana limitante externa de la retina al conjunto de uniones formadas entre células de Müller y fotorreceptores y capa o membrana limitante interna de la retina a la lámina basal de ésta (véase Fig. 10-8).

El nacimiento de los distintos tipos celulares de la retina se produce con un orden típico, aunque superpuesto. Los estudios realizados en distintos mamíferos indican que las primeras células en nacer son las células ganglionares (eferencia), los fotorreceptores tipo cono (aferencia) y las células horizontales. Después, nacen las células amacrinas y los fotorreceptores tipo bastones y, en la última fase, nacen las neuronas bipolares y las células gliales de Müller.

Las neuronas que más temprano migran y se diferencian son las **células ganglionares de la retina**. Estas macroneuronas de proyección constituyen la eferencia de la retina. Las primeras microneuronas de circuitos locales que se diferencian son las **células amacrinas** que migran y, al diferenciarse, se conectan con las ganglionares y forman los primeros circuitos funcionales, así se organiza la **capa plexiforme interna**. Poco después se diferencian las **células horizontales** y las neuronas fotorreceptoras tipo **conos** que contactan entre sí y forman la **capa plexiforme externa**. Las últimas células en diferenciarse son las neuronas fotorreceptoras tipo **bastones**, que contribuyen al desarrollo de la plexiforme externa, y las **células bipolares**, que generan conexiones radiales entre ambas capas plexiformes. Una vez formadas todas las neuronas de la retina, las células neuroepiteliales

Biblioteca Médica Virtual

restantes se diferencian en células gliales radiales o **glia de Müller** (Fig. 10-6).

La migración neuronal posmitótica comienza durante la 6ª SD, hacia la 7ª SD pueden visualizarse dos compartimentos celulares, uno interno y otro externo (Fig. 10-7). El compartimento interno está formado por células ganglionares que comienzan su diferenciación, células amacrinas indiferenciadas y por una población celular proliferativa transitoria. El compartimento externo está formado por células cono y células horizontales, ambas indiferenciadas, y por células neuroepiteliales que continúan proliferando. Durante la 10ª SD se diferencia, entre las células ganglionares y las amacrinas, la capa plexiforme interna. En el compartimento celular externo, las células posmitóticas migran radialmente y comienzan a ocupar posiciones relativas definitivas. A principios de la 11ª SD comienza la diferenciación de los fotorreceptores, el primer indicio es la aparición de una prolongación citoplasmática (cilio) hacia el espacio intrarretiniano. Entre la 12ª y 14ª SD se forma la capa plexiforme externa, que separa los somas de las células horizontales y bipolares de los fotorreceptores en diferenciación. Hacia la 20ª SD la laminación prácticamente ha terminado y las neuronas ya ocupan sus posiciones relativas definitivas a lo largo del eje radial. La diferenciación del segmento externo de los fotorreceptores comienza en la semana 20 (Fig. 10-8). En la 28ª SD la retina ya responde a la luz. La fóvea central o fovéola, el punto de máxima resolución de la visión, ubicado en el eje de la marcha de los rayos, aparece en la 32ª SD.

Este proceso de diferenciación a lo largo del eje radial progresa en el plano tangencial de la hoja interna de la copa desde su zona central (cerca del pedículo óptico) hacia la periferia, dicho de otro modo, el proceso de laminación de la retina progresa centrífugamente. Recién en el 8° MD se completa en las zonas periféricas. Hacia esa época el feto puede percibir la luz.

La diferenciación completa sólo se produce después del nacimiento y requiere la estimulación visual. La diferenciación de la fóvea central se completa a los 6 meses posnacimiento (MP). El reconocimiento de formas y colores se produce en diferentes momentos de la vida posnatal dependiendo de la riqueza de la estimulación visual. La pigmentación definitiva recién se alcanza a los 10 MP.

## Hoja externa de la copa óptica: el epitelio pigmentario

La hoja externa de la copa óptica se diferencia en la capa pigmentaria de la retina; ya en la 5ª o 6ª SD comienza a aparecer melanina. El espacio intrarretiniano no se oblitera; no existe contacto físico entre la membrana apical de las células pigmentarias y los fotorreceptores (véaseFig. 10-8). La cercanía entre ambas hojas es necesaria para las interacciones que median la diferenciación de fotorreceptores y de células del epitelio pigmentario. Este epitelio cúbico simple forma la barrera hematorretiniana externa mediante **a)** uniones estrechas apicales que restringen la difusión paracelular y mediante **b)** una distribución asimétrica de proteínas de transporte en sus dominios de membrana.

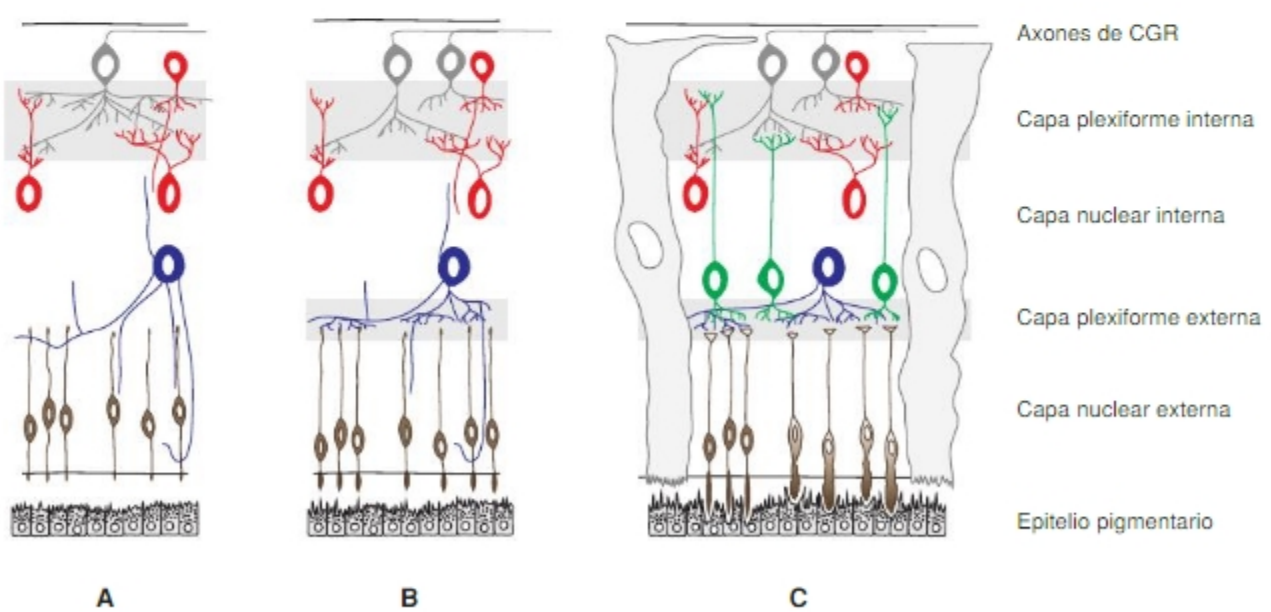


Fig. 10-6. Esquema del ensamblado de circuitos en la retina. A. Las primeras conexiones se forman entre las células ganglionares (gris) y las células amacrinas (rojas) en la capa plexiforme interna. B. Después, las células horizontales (azul) y las células fotorreceptoras en desarrollo (marrón) forman la capa plexiforme externa. C. Por último se diferencian las células bipolares (verde) que conectan ambas capas plexiformes.

Biblioteca Médica Virtual

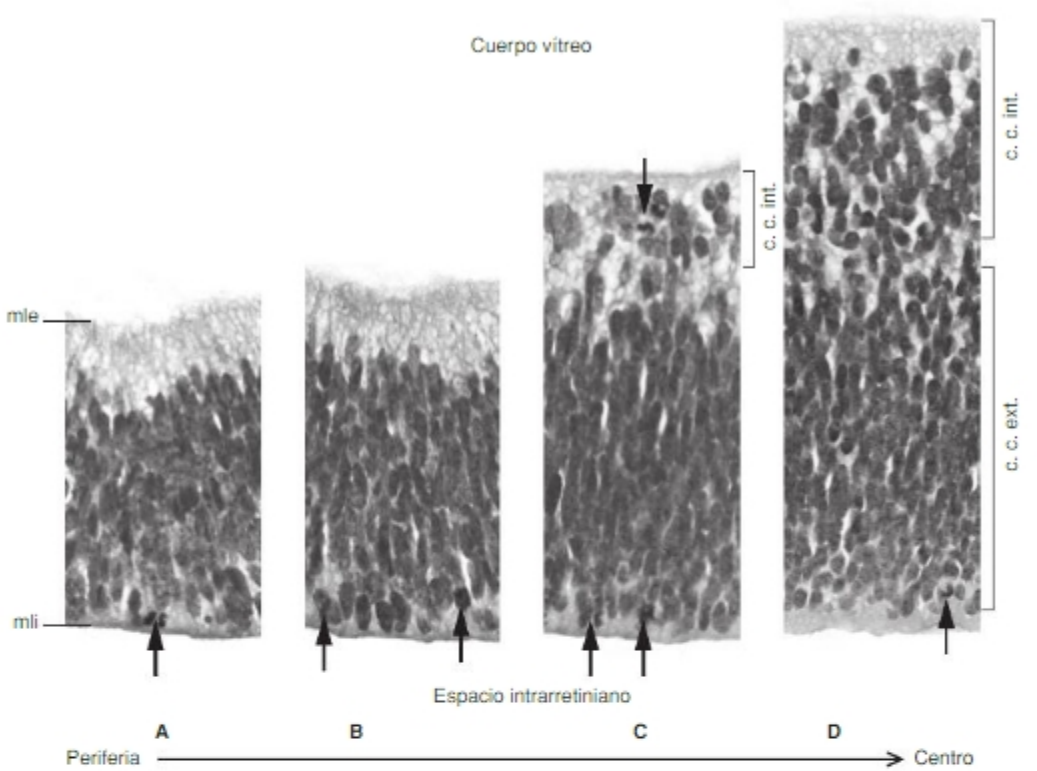


**Fig. 10-7.** Fotografías de corte histológico de la retina (embrión humano 8ª SD). Los diferentes estados histogenéticos ilustrados se hallan organizados espacialmente de la periferia al centro de la retina. **A-B.** En una primera etapa los núcleos de las células neuroepiteliales se ubican en la región apical dejando una zona marginal formada por prolongaciones basales de ellas. **C.** Han nacido y migrado las primeras células ganglionares y se formó el compartimento celular interno. **D.** Los compartimentos externo e interno están mejor definidos. La proliferación celular ha cesado en el compartimento interno. Flechas: mitosis. Fotografías reproducidas con autorización de la Dra. M. Rapacioli.

Al principio, las uniones estrechas son discontinuas y la polaridad celular está representada por la formación de microvellosidades en la membrana apical, la ubicación apical del centrosoma y la distribución asimétrica de algunas proteínas de adhesión. Con el desarrollo de la retina neural y de la capa coriocapilar –ambas generan señales que actúan sobre el epitelio pigmentario– comienzan cambios progresivos en la composición de los complejos de unión apical, en la expresión de moléculas de adhesión y en la distribución de proteínas del citoesqueleto que llevan a la formación de uniones estrechas funcionales y a una polaridad celular completa. Comienzan también a alargarse las microvellosidades en la membrana apical y se forman invaginaciones en la membrana plasmática basal. Finalmente se completa el desarrollo de las microvellosidades y las células desarrollan capacidad fagocítica.

## Irrigación de la retina

Durante el desarrollo temprano, la oxigenación de la retina depende de vasos coroideos y del sistema hialoideo. La vascularización de la retina propiamente dicha ocurre sólo durante etapas tardías del desarrollo y se restringe a la zona interna. La zona externa es avascular.

El sistema hialoideo es un sistema arterial intraocular transitorio cuya regresión se inicia durante el 3er MD. Su drenaje se realiza mediante anastomosis con venas circulares de la región anterior de la copa óptica.

La retina permanece avascular hasta que comienza su diferenciación y, debido a su creciente grosor, se dificulta la oxigenación por difusión. Durante el 4° MD aparecen ramas vasculares macizas en la base de la arteria central de la retina; ellas crecen hacia la periferia en la capa fibrosa guiadas por astrocitos. Posteriormente se cavitan y se ramifican radialmente, desde la capa limitante interna hacia la capa limitante externa, introduciéndose en la porción interna de la retina donde forman un plexo. Las células endoteliales de estos vasos se diferencian como resultado de su interacción con células de Müller y astrocitos y desarrollan uniones estrechas que forman una **barrera hematorretiniana interna**. Ésta es homóloga a la barrera hematoencefálica de todo el sistema nervioso

Biblioteca Médica Virtual

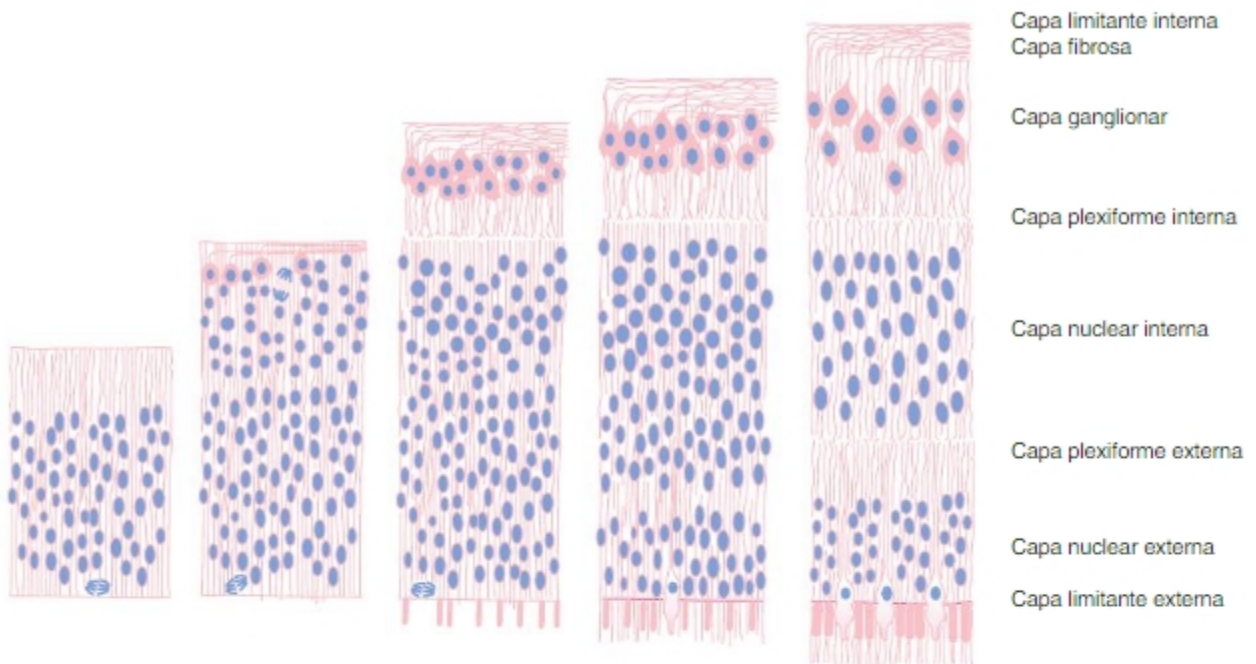


**Fig. 10-8.** Esquema que ilustra la segregación de compartimentos celulares y formación de las capas plexiformes durante la histogénesis de la retina. La capa limitante interna, adyacente al cuerpo vítreo, corresponde a la membrana limitante externa del tubo neural; la capa limitante externa, adyacente al espacio intrarretiniano, corresponde a la membrana limitante interna del tubo neural.

central. Las zonas más externas o superficiales de la retina se nutren, por difusión, a partir de vasos de la capa coriocapilar que rodea al epitelio pigmentario. Como se describió, en esta región externa las células del epitelio pigmentario poseen las uniones estrechas que forman la **barrera hematorretiniana externa**.

Existen otros componentes que operan como barreras hematooculares. En la región del cuerpo ciliar, los capilares son fenestrados y participan de la producción del humor acuoso. Las células de la hoja interna del cuerpo ciliar desarrollan entre sí uniones estrechas que forman la **barrera hematoacuosa** que impide el libre pasaje de moléculas grandes al humor acuoso. En la región del iris, los capilares no son fenestrados y la barrera mencionada está formada por uniones estrechas entre células endoteliales capilares.

El proceso de vascularización de la retina se completa luego del nacimiento. Este hecho es significativo debido a que alteraciones producidas en las concentraciones de $O_2$ durante el período perinatal pueden producir alteraciones vasculares como la fibropasia retrolenticular del prematuro (véase Sección 2).

## Porción ciega de la retina: iris y cuerpo ciliar

El cuerpo ciliar y el iris se forman a partir del borde anterior de la copa óptica y del mesénquima cefálico que la rodea. Durante el 3er mes, las células del borde de la copa, mediante cambios de forma y proliferación, forman una lámina epitelial de doble pared que crece centrípetamente. El crecimiento de dicha lámina epitelial es acompañado por proliferación y migración del mesénquima periocular que formará el estroma de estas estructuras. Este proceso empieza en la región lateral de la fisura coroidea y luego procede en sentido laterodorsomedial.

### Iris

Las células que formarán el epitelio del iris proliferan, se aplanan y forman un epitelio cúbico simple en la hoja interna y un epitelio plano simple en la hoja externa. Al principio, sólo las células de la hoja externa poseen pigmentos. Más tarde, las células de la hoja interna (epitelio posterior) comienzan a pigmentarse; este proceso empieza primero en las regiones periféricas y progresa centrípetamente. Ambas láminas se expanden cubriendo superficialmente la lente desde la periferia al centro. El mesénquima que rodea a la copa óptica acompaña el crecimiento del iris. Este mesénquima, en la periferia del iris, se escinde en dos láminas mesenquimáticas: **a)** una superficial, el futuro **endotelio de la córnea** (véase Histogénesis de la túnica fibrosa del ojo), que se adosa al ectodermo y **b)** una profunda, la **membrana iridopupilar**, que recubre la superficie anterior del iris y cubre

Biblioteca Médica Virtual

la pupila (Fig. 10-9). Entre las láminas mesenquimáticas superficial y profunda se forma un espacio, la futura **cámara anterior del ojo** que es ocupada por **humor acuoso** producido en el cuerpo ciliar. Más tarde, la porción irídea de la membrana iridopupilar se diferencia en el **estroma del iris**, en tanto que la porción pupilar se reabsorbe y desaparece. La diferenciación del estroma del iris involucra su invasión por **a)** células melanocitogénicas de la crestra neural que se diferencian en las células pigmentarias del iris y **b)** vasos que provienen de la coroides y del plexo periocular que se organizan formando un plexo vascular. En el epitelio anterior del iris, algunas células se evaginan hacia el estroma y diferencian en células musculares lisas que, agrupadas en fascículos circulares, forman el músculo constrictor de la pupila. Posteriormente comienzan su diferenciación las células epiteliales que se alargan formando fascículos radiales y forman el mioepitelio dilatador de la pupila que quedará incluido en el compartimento epitelial (Figs. 10-10, 10-11 y 10-12).

## Cuerpo ciliar

Las células que formarán el epitelio del cuerpo ciliar se hacen más altas y forman un epitelio cilíndrico seudoestratificado en la hoja interna y un epitelio cilíndrico simple en la externa. Sólo la hoja externa posee células pigmentarias. La formación de los procesos ciliares comienza durante el 3er MD con el cambio de forma de las células de la hoja externa. Este fenómeno es acompañado por un aumento en la proliferación celular en ambas hojas. Durante este proceso las hojas se pliegan (véanse

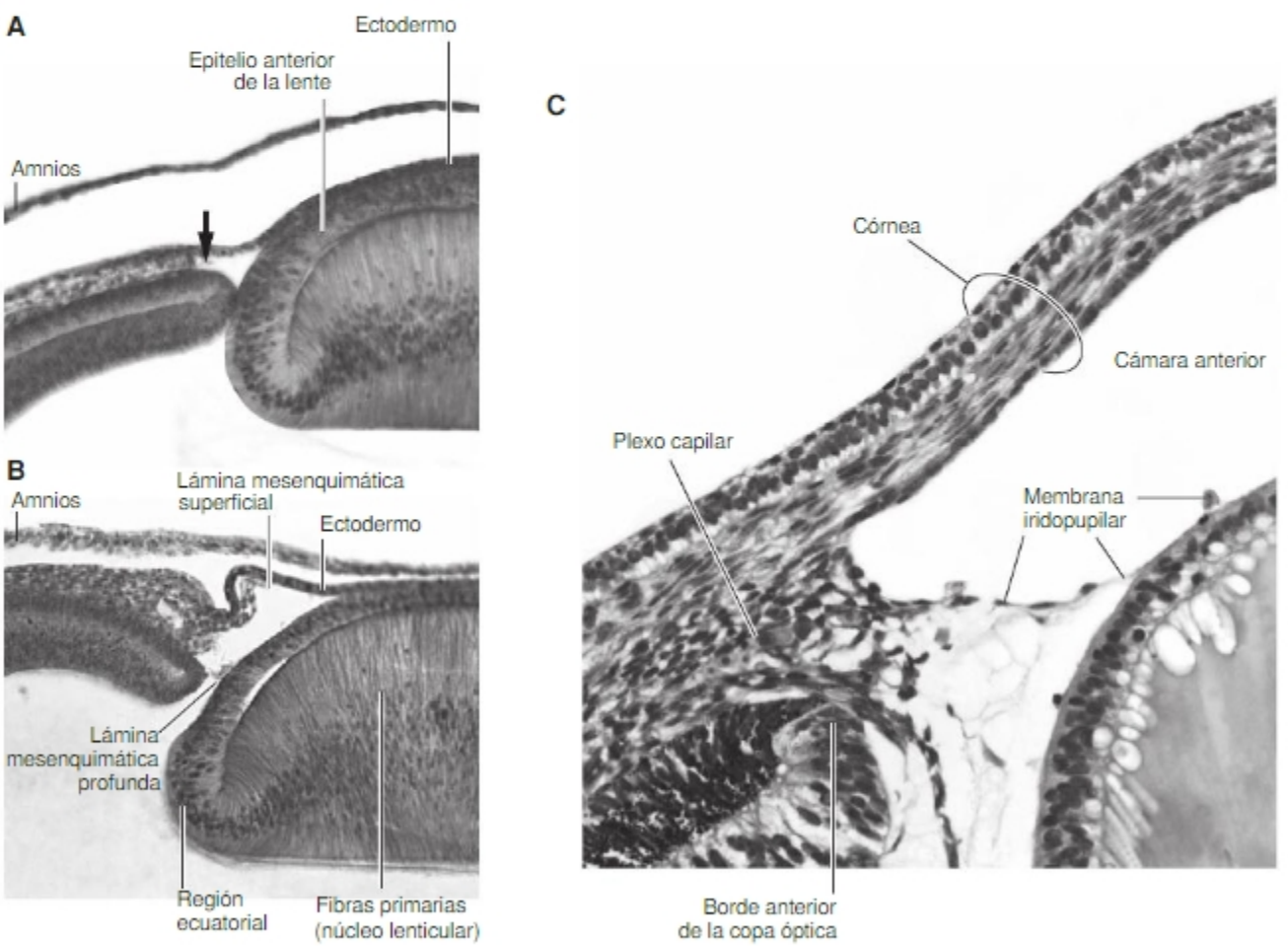


Fig. 10-9. A. Fotografía de corte histológico de la vesícula lenticular y borde de la copa óptica de un embrión de pollo de 3 días, equivalente al embrión humano de 6ª SD. Flecha: límite del mesénquima cefálico. B. Fotografía de corte histológico de la vesícula lenticular y borde de la copa óptica de un embrión de pollo de 4 días, equivalente al embrión humano de 7ª SD. En el borde de la copa óptica se observan dos láminas de mesénquima, una superficial que recubre el ectodermo y una profunda que recubre el cristalino. Entre ambas, la futura cámara anterior del humor acuoso. Obsérvese el gradiente de diferenciación de fibras de la lente desde el ecuador lenticular al centro del núcleo lenticular. C. Fotografía de corte histológico del borde anterior de la copa óptica, el limbo esclerocorneal y la vesícula lenticular (embrión humano; 8ª SD). Entre el endotelio corneal y la membrana iridopupilar se formó la cámara anterior. En el limbo esclerocorneal se observa un plexo capilar que se comunica con ramas del plexo vascular hialoideo. Las células de la hoja externa de la copa óptica presentan pigmentos. Fotografías reproducidas con autorización de Dra. M. Rapacioli.

Biblioteca Médica Virtual

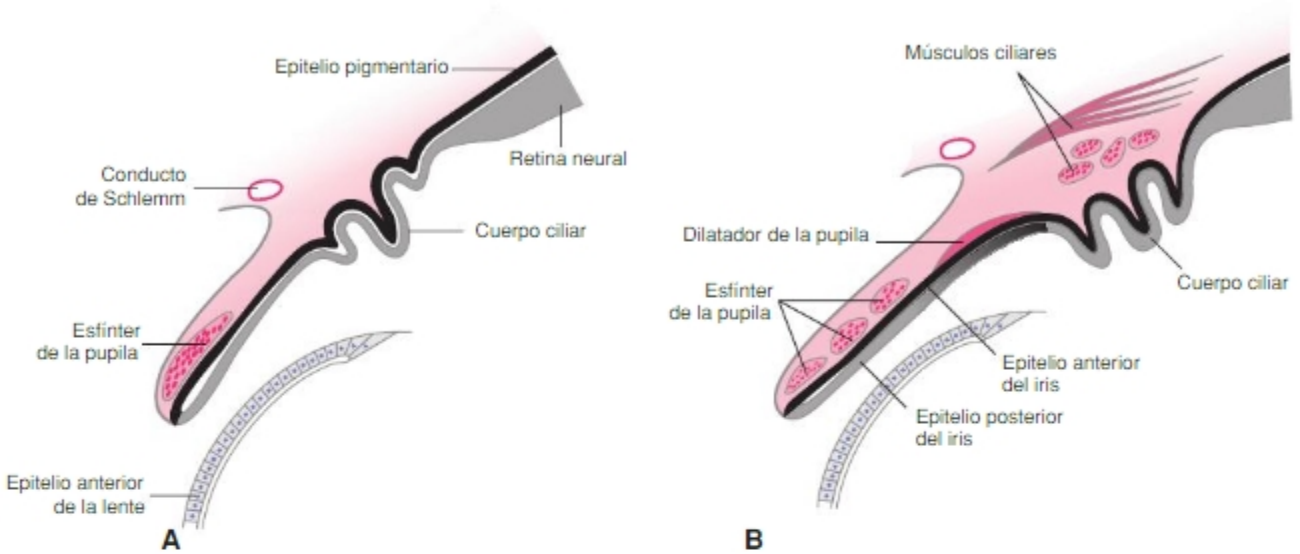


**Fig. 10-10.** Desarrollo del iris y del cuerpo ciliar. Derivan de la porción anterior de la copa óptica (tejidos noneurales) y del mesénquima cefálico asociado. Se observan el cuerpo ciliar, el iris y el seno venoso de la esclera o conducto de Schlemm en el ángulo esclerocorneal. El constrictor de la pupila se desarrolla en la intimidad del mesénquima; el dilatador de la pupila en el compartimento epitelial. Los vasos ciliares y el músculo ciliar en el mesénquima asociado al cuerpo ciliar. Todos los elementos epiteliales poseen la típica doble pared de la copa óptica original.

Figs. 10-10 y 10-11). Los cambios mencionados se producen de modo organizado en las zonas del epitelio suprayacentes a capilares provenientes de vasos coroideos y que ya en etapas tempranas poseen una distribución que refleja la futura disposición de los procesos ciliares. Simultáneamente, comienza también, en el mesénquima, la diferenciación de células musculares lisas a partir de células de la cresta neural. Existen datos que sugieren que la porción profunda del músculo ciliar se origina, como en el iris, a partir del epitelio de la hoja externa. Durante su diferenciación, las células de la región posterior del epitelio ciliar interno secretan glucoproteínas y fibras elásticas que se organizan como fascículos sobre la superficie anterior del cuerpo vítreo. Estos fascículos forman láminas que se fijan a la región ecuatorial de la cápsula de la lente y la vinculan con el valle de las crestas de los procesos ciliares donde también se insertan las fibras longitudinales del músculo ciliar. Así se forman las **fibras zonulares** o **ligamentos suspensorios** de la lente que mantienen a la lente en posición y permiten la acomodación visual.

## Túnica vascular del ojo: la coroides

La coroides es la túnica media o vascular del ojo. Rodea toda la retina y posee diferenciaciones regionales. Es homóloga de la piamadre del SNC y, como tal, integrante de las leptomeninges (espacio subaracnoideo). Resulta de la diferenciación de una delgada capa de mesénquima cefálico adyacente al epitelio pigmentario. En la zona correspondiente a la porción óptica de la retina forma la **coroides** y se continúa hacia delante con el tejido conectivo del cuerpo ciliar.

La coroides inicia su desarrollo inducida por el epitelio pigmentario que secreta sustancias proangiogénicas que promueven su desarrollo y diferenciación. Su desarrollo sigue al del epitelio pigmentario; progresa desde la región central o posterior hacia la región superficial o periférica de la copa óptica. En un principio se forma un plexo capilar que, hacia la 6ª SD, rodea la copa óptica y se expande acompañando su crecimiento. Todas las células endoteliales son de origen mesodérmico. Posteriormente se van formando vías preferenciales de flujo que se diferencian en arteriolas y vénulas que quedan superficialmente ubicadas respecto del plexo. Las células periendoteliales, pericitos y células musculares lisas, se originan a partir de células de la cresta neural. Se forman así las dos porciones de la red vascular, **a)** la profunda o **capa coriocapilar**, formada por una malla de capilares fenestrados que no se continúan con vasos del cuerpo ciliar y **b)** la superficial, o **sustancia propia**, formada por arteriolas y vénulas que se continúan con los vasos del plexo coroideo formando vasos circulares que rodean el iris. Esta organización básica se logra ya en el tercer mes. La coroides es también un tejido pigmentado. Su pigmentación se debe a que es invadida por células de las crestas neurales que, hacia el 7° MD, se diferencian en melanocitos.

Biblioteca Médica Virtual

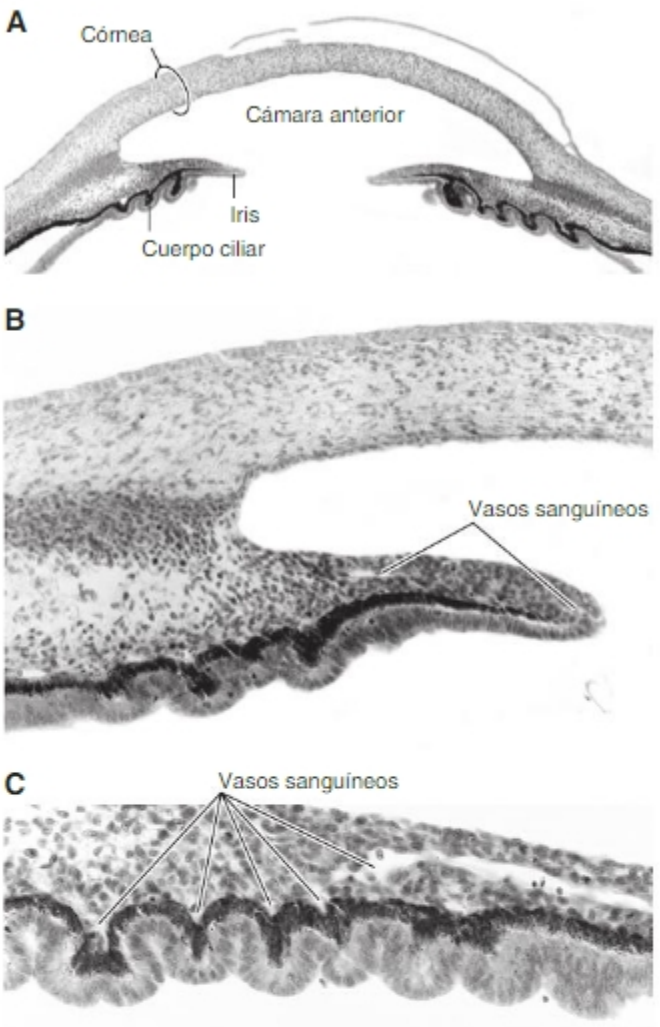


**Fig. 10-11.** Cortes histológicos de iris y cuerpo ciliar (embrión de pollo; 10-12 días). **A.** Ilustra la disposición de la córnea, cámaras anterior y posterior del humor acuoso, iris y cuerpo ciliar. **B.** Detalle del iris. Se está organizando el estroma del iris, nótense los vasos y las células pigmentarias. **C.** Detalle de la región ciliar. Nótese la relación de los procesos ciliares con los vasos sanguíneos. Fotografías reproducidas con autorización de la Dra. M. Rapacioli.

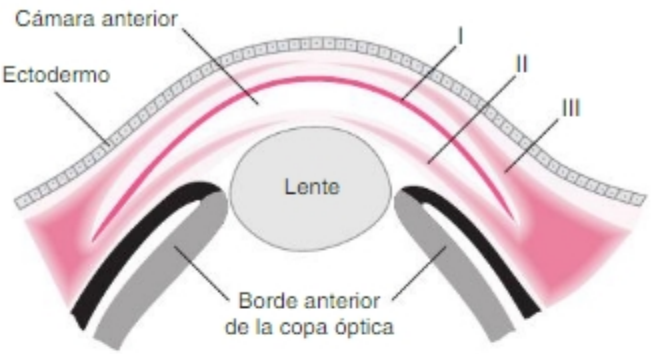


**Fig. 10-12.** Esquema que ilustra las tres oleadas migratorias del mesénquima cefálico asociadas con la diferenciación del estroma de la córnea, del iris y la cámara anterior del ojo. **I.** La primera oleada forma el endotelio corneal. **II.** La segunda oleada forma el estroma del iris. **III.** La tercera oleada forma el estroma corneal.

## Túnica fibrosa del ojo: córnea y esclerótica

Es una capa de tejido conectivo denso, laminado, que tiene diferenciaciones regionales. En la región superficial, delante de la lente, se diferencia en un medio óptico translúcido, la **córnea**. El resto, desde el borde con la córnea o **limbo esclerocorneal** hasta el nervio óptico, forma la **esclerótica**, que protege la retina fotorreceptora y garantiza su disposición curva en el plano de enfoque de las imágenes visuales.

### Córnea

La diferenciación de la córnea se inicia en la 7ª SD. Una vez invaginada, la vesícula lenticular se ubica en la entrada de la copa óptica y es rodeada en toda su periferia, salvo en la región de la fisura coroidea, por el borde de la copa óptica. Durante la formación del iris (véanse Figs. 10-9 y 10-12), las células del mesénquima cefálico ingresan en el espacio entre el ectodermo superficial y el iris y el cristalino en la profundidad. Esa primera oleada migratoria de células del mesénquima cefálico se escinde, en el borde de la copa óptica, en dos láminas: una profunda que formará el estroma del iris y una superficial que migra bajo la membrana basal del epitelio ectodérmico. Esta capa de mesénquima superficial formará la capa más profunda de la córnea, el **endotelio corneal**, que delimita por delante la cámara anterior del ojo. Entre el ectodermo, futuro epitelio anterior de la córnea, y la capa mesenquimática que formará el endotelio corneal, se forma el **estroma corneal primario**, un espacio delgado acelular ocupado por una matriz extracelular secretada por el epitelio y rica en colágeno. Ulteriormente, células del mesénquima cefálico se introducen en el estroma corneal primario (véase Fig. 10-9; Fig. 10-13), entre el ectodermo y el endotelio corneal, y se diferencian en el tejido conectivo denso laminado y translúcido del estroma corneal. Luego, entre el ectodermo y el estroma corneal se forma la membrana de Bowman y, entre el estroma y el endotelio, se forma la membrana de Descemet. Se constituyen así las cinco capas de la córnea (Fig. 10-14). La translucidez de la córnea, que depende de la organización de las fibras colágenas y el grado de hidratación de la matriz extracelular, y la curvatura corneal, que depende en parte de la acomodación de los tejidos a la presión intraocular, son esenciales para la visión ya que colaboran en la formación de una imagen nítida y enfocada en el plano de la retina. Por ello alteraciones en ambas características producen fallas en la visión (SC Principios de histogénesis corneal y translucidez de la córnea).

Biblioteca Médica Virtual

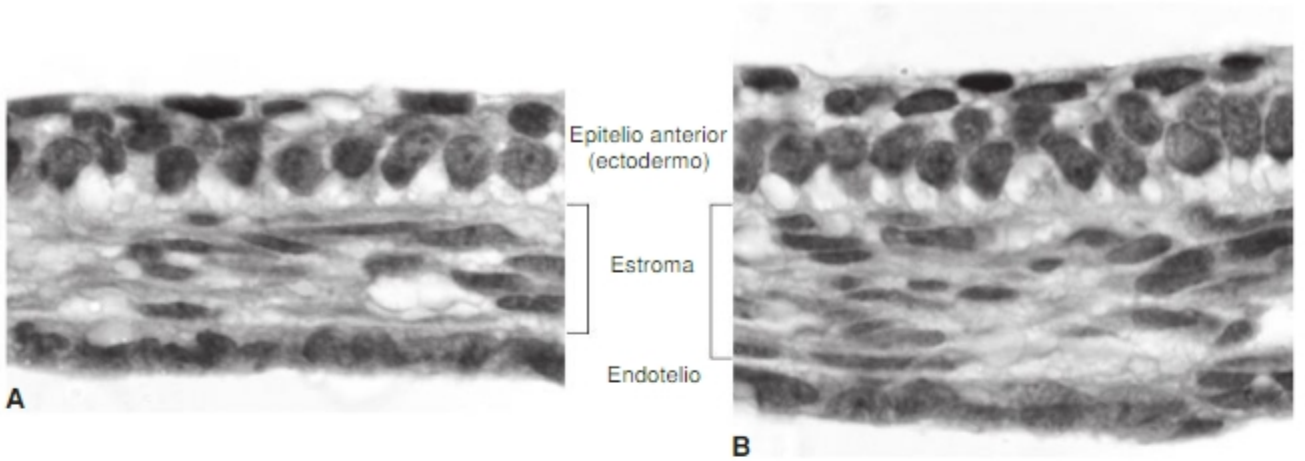


**Fig. 10-13.** Corte histológico de la córnea (embrión humano). La córnea está formada por un epitelio anterior ectodérmico biestratificado, mesénquima cefálico que forma el estroma corneal y el endotelio corneal. **A.** 7ª SD. Similar a la Figura 10-14B. **B.** 8ª SD. Similar a Figura 10-14C. Fotografías reproducidas con autorización de Dra. M. Rapacioli.

### Esclerótica

La esclerótica continúa hacia atrás a la córnea. Al igual que ésta, se diferencia a partir del mesénquima cefálico y tiene similar estructura histológica (Fig. 10-15), la composición de su matriz extracelular y su hidratación, sin embargo, son diferentes y de ahí su opacidad a la luz. Es homóloga a la duramadre del SNC y en el polo profundo se continúa con la vaina conectiva del nervio óptico y, a través de ella, con la duramadre.

## Nervio óptico

Hacia la 7ª SD, la fisura coroidea se ocluye. En el pedículo óptico, los vasos hialoideos quedan rodeados por la hoja interna (Fig. 10-16). Los axones de las células ganglionares de la retina transcurren a través de la hoja interna que se engruesa y se ocluye la cavidad ependimaria del pedículo (Fig. 10-16.C-D). Se forma así el nervio óptico con los vasos centrales. Los axones del nervio óptico, al llegar al piso del diencéfalo, se entrecruzan parcialmente con los del lado opuesto, formando el **quiasma óptico**, y llegan hasta los núcleos geniculados laterales. Allí hacen sinapsis con neuronas cuyas prolongaciones se dirigirán al área visual de la corteza occipital.

## Lente o cristalino

La vesícula lenticular o cristaliniana está formada por un epitelio ectodérmico simple. Hacia fines de la 6ª SD, las células del polo posterior de la vesícula lenticular inician su diferenciación; aumentan en altura hasta obliterar la cavidad hacia la 7ª SD (Fig. 10-17) (SC La influencia de la asimetría sobre la organización espacial de los CCD: el eje superficie-profundidad de la vesícula lenticular). Estas células sintetizan grandes cantidades de cristalinas (α, β y γ) y otras proteínas específicas de la lente y se diferencian en las fibras primarias que luego quedan en el núcleo de la lente. El proceso de diferenciación implica la elaboración de una estructura proteica cristalina (de la cual forman parte las cristalinas) y la pérdida del núcleo y otros organoides. En sentido estricto, las fibras de la lente no son células sino estructuras cristalinas sin funciones vitales. Las células de las mitades superficial y profunda se comportan diferentemente debido a una asimetría, en el medioambiente circundante, en las señales que regulan su desarrollo. El epitelio anterior exhibe alta capacidad proliferativa, se expande de manera permanente y las células se desplazan excéntricamente hacia el ecuador de la lente. Allí cesa la proliferación y se inicia la diferenciación. Así, se van agregando sucesivas capas concéntricas de fibras secundarias (véanse Figs. 10-9 y 10-17). En la vida posnatal, la actividad mitótica continúa durante un tiempo en la periferia del epitelio anterior de la lente.

Durante el desarrollo temprano, la lente posee una alta actividad metabólica, está irrigada por la arteria hialoidea, rama terminal de la aorta dorsal, que se ramifica profusamente en el mesénquima retrolenticular. Cuando las células se diferencian en fibras ópticas y declina la actividad metabólica, los vasos pequeños se disgregan y la arteria hialoidea se colapsa y se fibrosa en un ligamento, el **ligamento hialoideo**.

## Cámaras oculares

### Humor acuoso

La cámara anterior del ojo se genera en el espacio comprendido entre el ectodermo, por adelante, y el iris y el

Biblioteca Médica Virtual

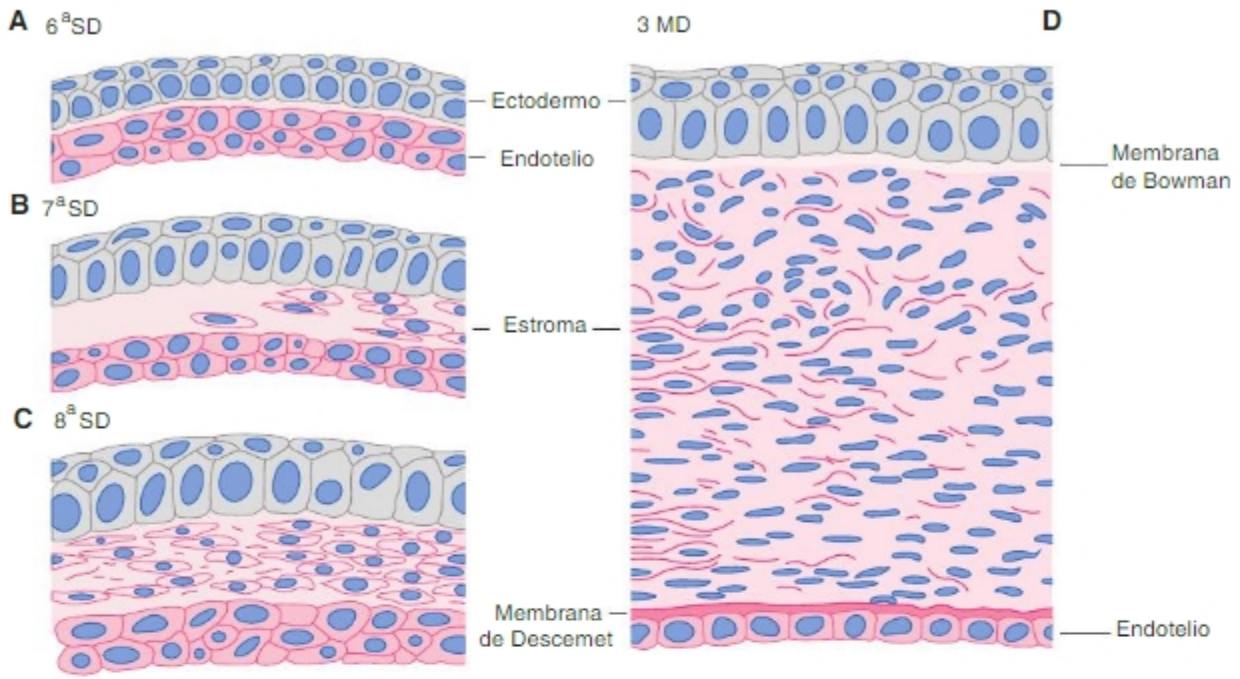


**Fig. 10-14.** Esquema de la histogénesis corneal. **A.** En la 6ª SD, el mesénquima cefálico forma una primera capa mesenquimática, el futuro endotelio corneal, debajo del ectodermo (futuro epitelio corneal anterior). Un delgado espacio acelular, el estroma primitivo, se halla entre ambos. **B.** En la 7ª SD, una segunda oleada de células mesenquimáticas invaden el estroma primitivo. **C.** En la 8ª SD, las células mesenquimáticas (futuros queratocitos) se organizan en cuatro o cinco capas discontinuas de células alargadas orientadas paralelas al plano corneal. **D.** Hacia el 3er MD, el epitelio anterior tiene dos a tres capas de células, se ha formado la membrana de Bowman, el estroma definitivo ya posee 25 a 30 capas de queratocitos organizados regularmente en la región posterior y se ha desarrollado la membrana de Descemet y el endotelio queda formado por una única capa de células.

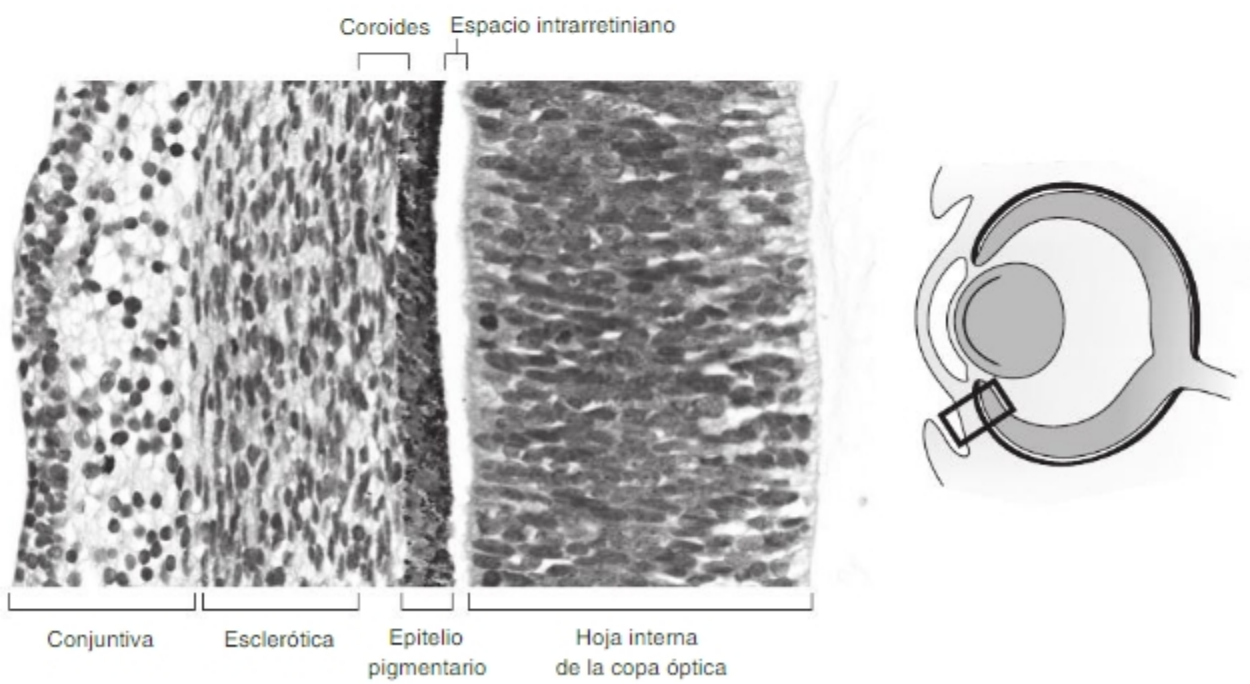


**Fig. 10-15.** Corte histológico del ojo (embrión humano; 8ª SD). Superficialmente (izquierda) se observa la conjuntiva. El mesénquima laxo subyacente se continúa con un tejido mesenquimático condensado, organizado en capas concéntricas. Esta capa densa formará el tejido conectivo denso modelado de la esclerótica. La fotografía corresponde a la región del recuadro del esquema de la derecha. Fotografías reproducidas con autorización de Dra. M. Rapacioli.

Biblioteca Médica Virtual

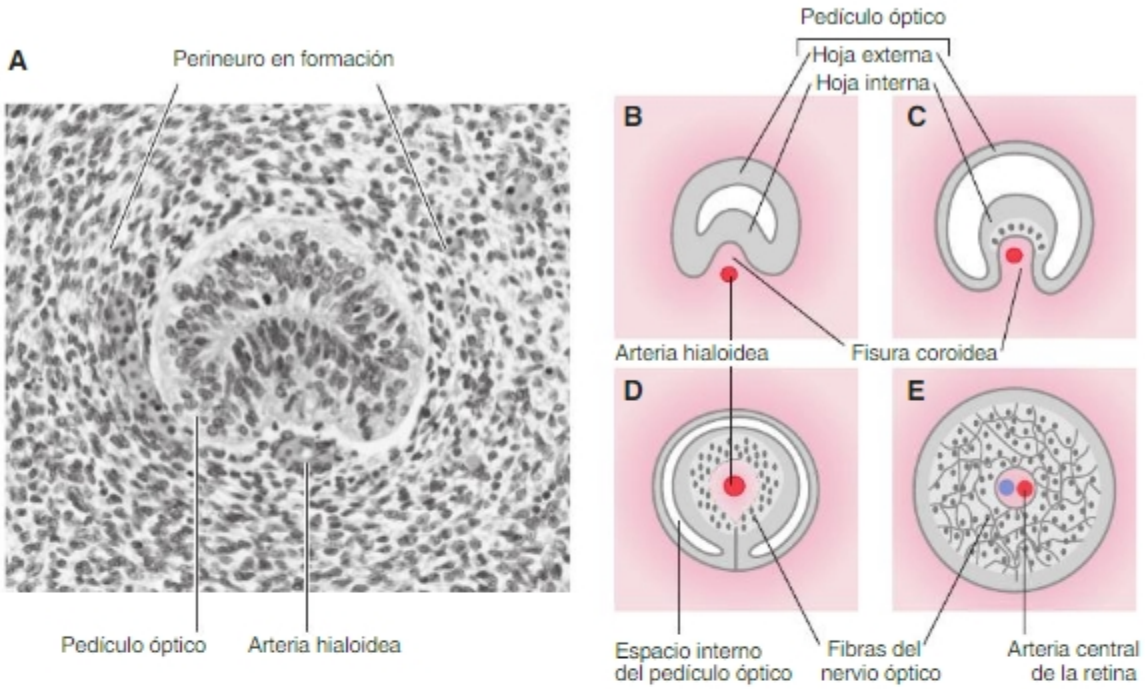


**Fig. 10-16. A.** Corte histológico de pedículo óptico (embrión humano; 6ª SD). Las células del mesénquima circundante se organizan tangencialmente a éste preanunciando la formación del perineuro y epineuro. Éste es homólogo a la duramadre del SNC. **B-E.** Histogénesis del nervio óptico. Su formación implica el cierre de la fisura coroidea, la invasión de la lámina interna por los axones de las células ganglionares de la retina, engrosamiento de ésta y obliteración del espacio interno del pedículo (divertículo del III ventrículo). Durante este proceso los vasos retinianos quedan en el interior del tracto óptico. 6ª SD (**B-C**), 7ª SD (**D**) y 9ª SD (**E**). Fotografías reproducidas con autorización de Dra. M. Rapacioli.

lente, por atrás (véanse **Figs. 10-5** y **10-9**). La primera oleada de células que se introducen en dicho espacio, desde el principio, se escinde en dos láminas migratorias que dejan un espacio entre ellas; la población más profunda genera el estroma del iris, la población superficial genera el endotelio de la córnea y el espacio entre ellas es la **cámara anterior del humor acuoso**. Dicho espacio se extiende luego por detrás del iris, entre éste y el cristalino, por un proceso de cavitación del mesénquima. Esta segunda cavidad llega hasta el cuerpo ciliar donde se genera el humor acuoso y se denomina, por su posición, **cámara posterior del humor acuoso**. Durante la cavitación de la cámara posterior también se disgrega la porción pupilar de la membrana iridopupilar. Ambas cámaras quedan entonces comunicadas a través de la pupila.

El humor acuoso es un líquido resultante de la extravasación de agua y sales a partir de vasos capilares especiales para dicha función. Es un líquido de composición química ligeramente hipertónica respecto del plasma sanguíneo y con una concentración proteica muy inferior. En el ojo existe un cierto volumen de este líquido que genera una cierta presión intraocular. Dicho volumen resulta del balance entre su producción y drenaje. El humor acuoso circula; se secreta continuamente desde el cuerpo ciliar, donde se forma por un proceso de filtrado del plasma a través de los capilares fenestrados, secreción y reabsorción de sustancias en el epitelio y regulación del pasaje de sustancias a través de la barrera hematoacuosa. Esta secreción se produce hacia la cámara posterior, desde allí, a través de la pupila, pasa a la cámara anterior desde donde es drenado por los **conductos trabeculares**. Desde estos conductos, el humor acuoso pasa al **seno venoso escleral** o **conducto de Schlemm**, que drena en venas episclerales y retorna el humor acuoso a la corriente sanguínea. Los conductos trabeculares se generan en el mesénquima cefálico de la región del limbo esclerocorneal. Durante la 12ª SD en el ángulo esclerocorneal se identifica una región triangular, el ángulo trabecular, compuesto por células de la cresta neural estrelladas (células trabeculares) inmersas en matriz extracelular laxa. Profundamente existe una red capilar, cuyas células son de origen mesodérmico, que se continúa con la red episcleral. Hacia la 22ª SD, las células trabeculares forman una malla de canales anfractuosos interconectados, cuya cavidad se abre a la cámara anterior del ojo. La red capilar se organiza y forma el seno venoso escleral, que transcurre por la circunferencia de la córnea. Alrededor de la 18ª SD comienzan a verse vacuolas en las células endoteliales del seno que indican el pasaje de humor acuoso. Las alteraciones en la diferenciación de los conductos trabeculares pueden ocasionar glaucoma congénito.

Biblioteca Médica Virtual

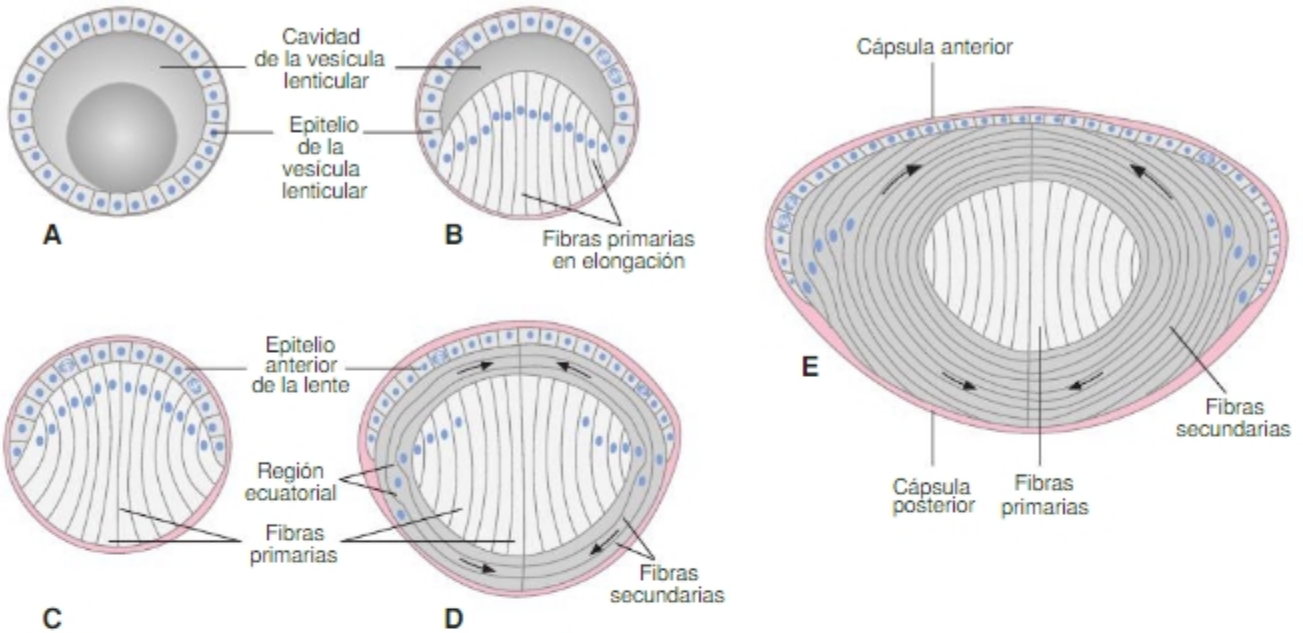


**Fig. 10-17.** Esquema de la diferenciación de la lente. **A.** Formación de la vesícula lenticular (5ª SD), **B-C.** Diferenciación de las fibras primarias a partir del epitelio posterior. Hacia la 7ª SD las fibras primarias ocluyen la luz. **D-E.** Desde el 3er MD en adelante se diferencian las fibras secundarias alrededor del núcleo formado por las fibras primarias. El agregado de fibras secundarias se produce desde el ecuador de la lente y su crecimiento depende de la proliferación del epitelio anterior. La membana basal y el mesénquima perilenticular se organizan en la cápsula de la lente

## Humor o cuerpo vítreo

El humor o cuerpo vítreo es un tejido altamente hidratado con un contenido de agua que oscila entre el 98 y el 99,7%, compuesto fundamentalmente por matriz extracelular. La matriz extracelular está formada por proteínas y glucosaminoglucanos. Las proteínas se organizan en fibrillas, básicamente colágeno, que se encuentran regularmente ordenadas a lo largo del eje A-P del ojo y les otorgan forma, fuerza, flexibilidad y resistencia a las tracciones y son las principales responsables de su consistencia gelatinosa. Los glucosaminoglucanos, principalmente ácido hialurónico, atraen contraiones y agua, que permiten mantener separadas a las proteínas fibrilares, y le otorgan al humor vítreo presión de turgencia y resistencia a la compresión.

La formación del humor vítreo implica procesos de regulación de la síntesis y secreción de componentes de la matriz extracelular. Las características físicas de este medio óptico es altamente dependiente de su composición y ésta cambia, varias veces, a lo largo del desarrollo embrionario y posnatal. En la 5ª SD ya existe una matriz o **vítreo primario** PAS positivo. Hacia la 7ª SD, el mesénquima cefálico que ingresó por la fisura coroidea queda separado del mesénquima extraocular. Este primer tejido, el **humor vítreo vascular**, está irrigado por ramas de la arteria hialoidea. Cuando ésta involuciona, el humor vítreo se transforma en una matriz de aspecto gelatinoso con muy pocas células, el **humor vítreo avascular** o **humor vítreo secundario**. Dichas células se diferencian en un tipo especial de células mesenquimáticas de ubicación periférica, los **hialocitos**, especializadas en la síntesis de ácido hialurónico. En la 28ª SD el vítreo ya está maduro. Sin embargo, hasta los 5 años, el vítreo tiene estructura de gel. El tamaño del cuerpo vítreo se duplica desde el nacimiento hasta la adultez, especialmente por la síntesis de ácido hialurónico. A partir de los 4 años de vida, el humor vítreo comienza un proceso de licuefacción como consecuencia de la redistribución de las fibrillas de colágeno, que se agregan progresivamente dejando zonas líquidas, ricas en ácido hialurónico, desprovistas de fibrillas. Este proceso progresa: hacia los 16 años, un 20% del humor vítreo se encuentra en estado líquido; a partir de los 45 años, se produce la sinéresis o la disminución del gel vítreo y el aumento del vítreo líquido y hacia los 85 más del 50% se encuentra en este estado. En el adulto se pueden formar hialocitos a partir de células provenientes de la médula ósea.

# Anexos del ojo: párpados, glándulas lagrimales, conjuntivas y músculos extrínsecos del globo ocular

## Párpados

Los párpados son repliegues del ectodermo y del mesénquima asociado. Aparecen en la 7ª SD, crecen uno

Biblioteca Médica Virtual

hacia el otro, contactan y sus epitelios se fusionan en una lámina epitelial maciza hacia fines de la 9ª SD. Estando los párpados fusionados, se inicia la diferenciación de **pestañas** y **glándulas tarsales** o **de Meibomio**. El desarrollo y la modelación del globo ocular y la curvatura de la córnea se realizan con el ojo "cerrado". Este hecho es importante pues se opone a la deformación que podría ocurrir por la presión intraocular antes que dichos tejidos adquieran la consistencia y resistencia adecuadas. Los párpados se separan entre la 28ª y 32ª SD. El epitelio externo del párpado, la epidermis, se continúa con el epitelio de la mucosa conjuntival palpebral y éste con el de la mucosa conjuntival bulbar que, a su vez, lo hace con el epitelio anterior de la córnea (Fig. 10-18).

## Glándulas lagrimales y conducto lagrimonasal

En la 10ª SD se inicia el desarrollo de las **glándulas lagrimales** como cordones ectodérmicos macizos que se invaginan en el mesénquima desde la zona supero-externa del fondo de saco conjuntival. Luego se cavitan y durante el 5º MD se diferencian conductos excretores y acinos. Al nacer, las glándulas lacrimales aún no están del todo diferenciadas; producen lágrimas recién hacia la 6ª S posnatal. Hasta esa fecha, los recién nacidos no lagrimean.

El **conducto lagrimonasal** aparece como un surco superficial entre las prominencias nasal lateral y maxilar. Luego el surco se profundiza y sus bordes se cierran (véase Capítulo 13).

## Músculos extrínsecos del globo ocular

Los músculos extrínsecos del globo ocular tienen origen en el mesénquima cefálico. El tejido conectivo (incluidos los tendones) de los músculos oculares externos se origina a partir de células de la cresta neural que forman parte del mesénquima periocular. Las células musculares se originan a partir de células mesenquimáticas (mesodérmicas) que se ubican cerca del origen aparente de los nervios que los inervan. Las células de los músculos inervados por el III nervio craneal (recto inferior, recto interno, recto superior y oblicuo inferior) se originan en el mesodermo precordal que durante el plegamiento se incorpora al mesodermo paraxil correspondiente a somitómeros 1 y 2 (localizados en la periferia de las regiones media y cefálica del mesencéfalo). Se desconoce si células provenientes de estos somitómeros también contribuyen con células musculares de estos músculos. Las células musculares del músculo oblicuo superior, inervado por el IV nervio craneal, se originan en el mesodermo paraxil adyacente a la región ventrolateral de la región caudal del mesencéfalo (somitómero 3) y las células musculares del recto externo, inervado por el VI par, se originan a partir de mesodermo paraxil adyacente al metencéfalo (somitómeros 4-5).

Las células que originan los tendones de los músculos rectos forman, entre la mitad de la 5ª SD y la mitad de la 6ª SD, cuatro condensaciones mesenquimáticas localizadas en la región periférica de la copa óptica. Cada condensación posee forma de cono con su ápex dirigido hacia el nervio óptico. Las condensaciones se encuentran regularmente espaciadas en torno a la copa óptica, la inferior subyace en la fisura coroidea. Durante la condensación del resto del mesénquima periocular, la porción periférica de las condensaciones se incorpora a él y contribuyen a la formación de la esclerótica estableciendo los puntos de inserción de los músculos (Fig. 10-19). Durante la 6ª SD, antes de que el tejido se diferencie en una lámina densa,

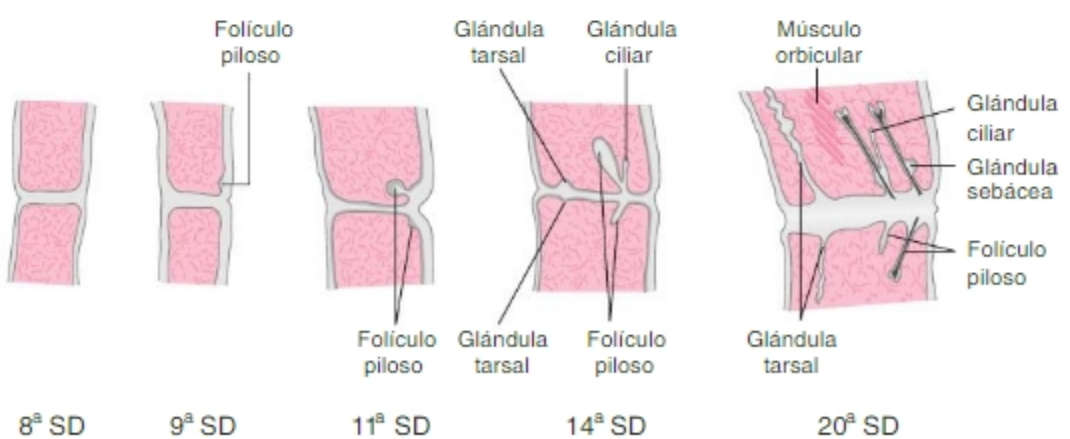


Fig. 10-18. Desarrollo de esbozos de glándulas ciliares (sudoríparas apocrinas de Moll), tarsales (sebáceas holocrinas de Meibomio) y sebáceas (de Ziess), y de folículos pilosos de pestañas a partir del ectodermo de la región fusionada de los párpados entre la 8ª y la 20ª SD. Durante esta etapa se diferencia la porción palpebral del músculo orbicular del ojo.

Biblioteca Médica Virtual

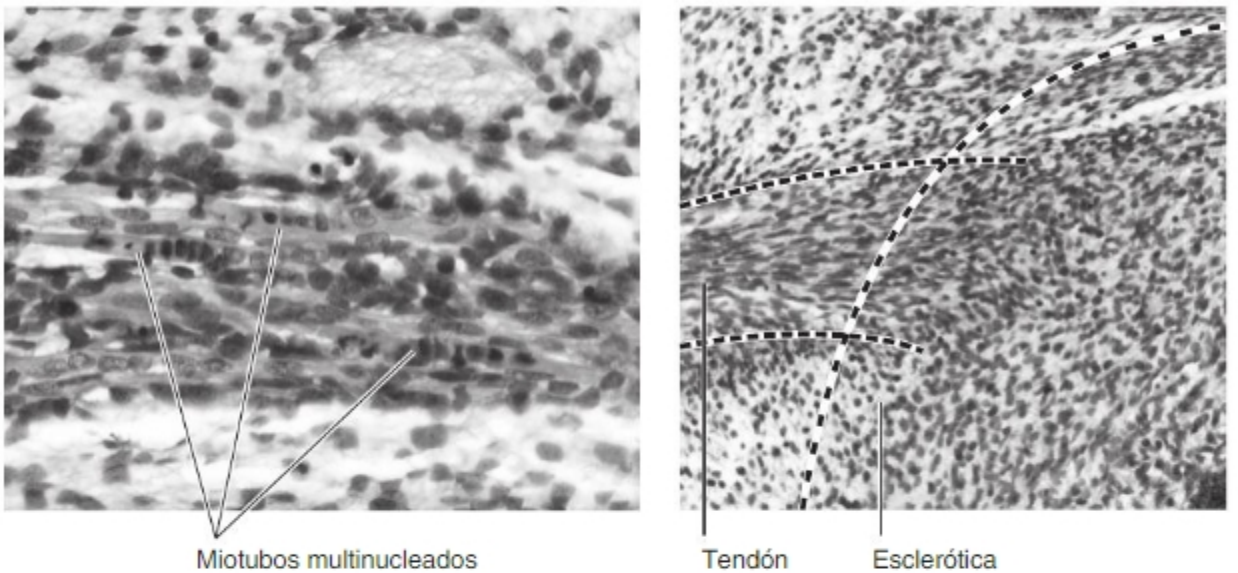


**Fig. 10-19. A.** Ilustra la diferenciación de miocitos (etapa de miotubos multinucleados) en los esbozos de músculos extrínsecos del globo ocular. Haces de nervios corren paralelos a los músculos en diferenciación. **B.** Ilustra la diferenciación del tendón y su inserción en la esclerótica en desarrollo (embrión humano; 8ª SD). Fotografías reproducidas con autorización de Dra. M. Rapacioli.

las células musculares procedentes de los somitómeros contactan con el margen externo de las condensaciones. Los sitios de inserción se extienden desde el ecuador del ojo hasta el limbo durante el desarrollo embrionario; por procesos de muerte y crecimiento diferenciales de diversas estructuras, los tendones alcanzan su localización definitiva entre los 18 meses y los dos años. Ciertas alteraciones en su desarrollo pueden llevar a estrabismo.

## AUTOEVALUACIÓN

# Sección 2: Alteraciones del desarrollo del ojo y sus anexos

## Alteraciones del desarrollo del ojo y sus anexos

Las alteraciones organogenéticas ocurren, por lo general, en el período embrionario mientras las histogenéticas suceden usualmente durante el período fetal. La mayor parte de ellas produce alteraciones de diversa gravedad en la visión.

### Ciclopía

Anomalía fenotípica caracterizada por la posesión de un **único ojo de ubicación medial**. Por homología con situaciones experimentales, se considera que puede deberse a alteraciones celulares o moleculares tempranas involucradas en el proceso por medio del cual el campo ocular de la placa neural se escinde en dos campos oculares. La permanencia de un único campo ocular llevaría a la formación de un único ojo medial. Corresponde entonces a una alteración en la instalación de la línea media de la región. La ubicación medial del único ojo interfiere en la migración de la población de mesénquima cefálico que forma el dorso de la nariz y todo el segmento intermaxilar (véase Capítulo 13) que entonces se acumula formando una prominencia, o **probóscide**, de ubicación supraocular (Fig. 10-20.A).

Biblioteca Médica Virtual

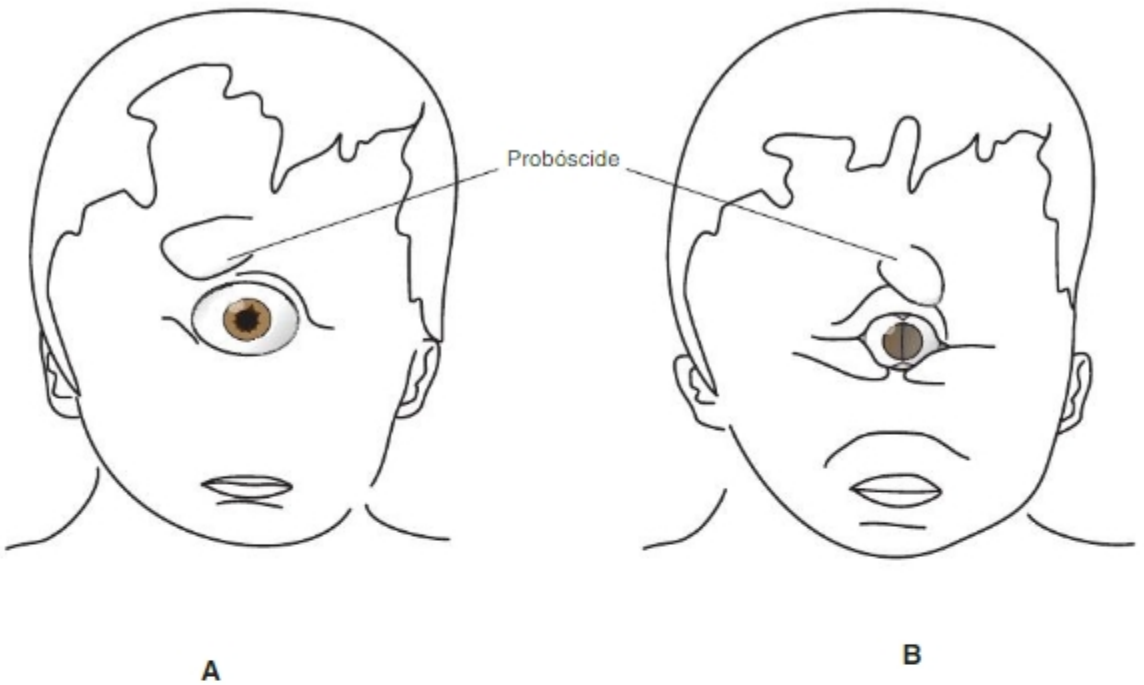


**Fig. 10-20. A.** Ciclopía. **B.** Sinoftalmía. Obsérvese en ambos casos la probóscide, de ubicación supraocular debido al impedimento para migrar de las células de la cresta neural que originan el segmento intermaxilar. Forman parte de alteraciones complejas que incluyen alteraciones graves del SNC (holoprosencefalia), alteraciones faciales y oculares múltiples.

La ciclopía en general no se presenta sola sino acompañando un síndrome complejo junto a ciclocefalia (fusión de las órbitas oculares) y arrinencefalia (falta de desarrollo de bulbo y tractos olfatorios y circunvolución subcallosa) de grados variables. Entre las causas más importantes se citan mutaciones o fallas en la señalización (interferencias) de la vía del *Sonic hedgehog* por alcoholismo o alteraciones del metabolismo del colesterol en la madre.

## Sinoftalmía

La sinoftalmía, que puede simular anatómicamente una ciclopía, es una falla en la separación de los ojos durante su desarrollo. En este caso el campo ocular sí se escinde en campos derecho e izquierdo y se forman **dos esbozos oculares** pero ellos no se separan y quedan **unidos en una única órbita simulando un solo ojo** (Fig. 10-20.B). El análisis histológico revela que se trata de dos ojos fusionados o compactados.

Se considera que ambas patologías son el resultado de alteraciones en la actividad del centro organizador prosencefálico (SC Poblaciones celulares organizadoras (pcO) y la regionalización y determinación progresiva del tubo neural).

## Anoftalmía

Es una anomalía infrecuente, caracterizada por la **ausencia unilateral o bilateral de los ojos aunque con presencia de sus anexos** (párpados, órbitas, glándulas lacrimales). Estas estructuras, aunque están presentes, suelen ser anormales debido a la falta de interacción con estructuras oculares durante el desarrollo. Frecuentemente es atribuida a **a)** falta de formación de la vesícula óptica que dispara una cascada de procesos de desarrollo determinantes o permisivos ulteriores, o **b)** falta de desarrollo con atrofia y degeneración de aquélla. Entre las causas se incluyen las mutaciones en el gen del factor de transcripción Pax6 y en el gen del factor de transcripción Sox2. Puede ser confundida con una microftalmía extrema que sólo puede ser detectada histológicamente. La anoftalmía puede también formar parte de síndromes de malformaciones múltiples como el síndrome de Waardenburg (anoftalmía, retardo mental y alteraciones distales de los miembros) y el síndrome de Sjögren-Larsson (anoftalmía, desórdenes neurológicos y retardo mental).

## Microftalmía

Es caracterizada como un **ojo de tamaño inferior al normal**. Existe un amplio rango de alteraciones que van desde ojos vestigiales microscópicos (malformación que clínicamente no se diferencia de la anoftalmía) hasta ojos levemente menores que el normal. Los ojos con microftalmía suelen tener errores graves de refracción de tipo hipermétrope pero pueden ser miopes.

Biblioteca Médica Virtual

La alteración puede estar acompañada de cataratas o coloboma y puede presentarse en forma aislada o ser parte de un síndrome sistémico. Entre sus causas se incluyen mutaciones del gen del factor de transcripción Pax6 y del factor de transcripción homeótico Chx10. Se asocia estadísticamente a infecciones intrauterinas por toxoplasma, citomegalovirus, Epstein-Barr, rubéola, herpes simple y varicela. También se asocia a la ingesta de alcohol y de algunos medicamentos como talidomida durante la gestación.

## Coloboma o hendidura del iris

Anomalía caracterizada por la **falta de una porción, habitualmente radial, del iris**. La hendidura se ubica habitualmente en la posición de la hora 7 (de la esfera del reloj) en el ojo izquierdo y de la hora 5, en el derecho, es decir, suelen ser inferonasales. Resulta de la falta de fusión de los labios de la fisura coroidea. De la gravedad o extensión de la falta de fusión depende la longitud de la hendidura; puede variar desde una pequeña muesca en el borde del iris o extenderse hasta el nervio óptico. Por lo general presenta microftalmía. Ocasionalmente afecta al párpado. Puede formar parte de síndromes congénitos como por ejemplo el CHARGE (coloboma, defectos cardíacos, atresia de coanas, retardo en el crecimiento y desarrollo, anomalías genitales y anomalías auditivas o sordera). Se asocia, al igual que la microftalmía, a mutaciones en los genes de los factores de transcripción Pax6, Chx10 y también está asociado a fallas en la expresión del gen del factor de transcripción Pax2 (Fig. 10-21).

## Catarata congénita

Anomalía caracterizada por **opacidad de la lente** debido a alteraciones en la diferenciación que impiden la organización cristalina de las proteínas cristalinas. La etiología más frecuente es la localización del virus de la rubéola dentro de la vesícula lenticular y su ulterior inclusión en el citoplasma de estas células que interfiere con el arreglo cristalino generando la típica opacidad. El período sensible al virus se extiende hasta el cierre de la vesícula lenticular. Cualquier elemento que interfiera con la organización cristalina o con el orden espacial de las fibras del cristalino puede generar opacidad. Desde alteraciones en la cápsula a alteraciones metabólicas como la galactosemia congénita opacan el cristalino. Esta última produce catarata durante los primeros meses posnatales debido a una falla en el metabolismo de la galactosa; se ha descrito la siguiente secuencia de eventos: la lactosa de la leche produce **1)** acumulación de la galactosa-1-fosfato debido a que no puede ser metabolizada en UDP-galactosa; **2)** la galactosa es convertida por la enzima aldosa-reductasa en galactitol (el alcohol del azúcar), finalmente, **3)** el depósito de este alcohol en la lente crea un medio intracelular hipertónico que arrastra agua al interior de la lente, rotura de la cápsula y opacificación.



Fig. 10-21. Coloboma congénito del iris. Ausencia de la región ventral del iris debido a la falta de cierre de la fisura coroidea.

## Glaucoma congénito

Está caracterizado por un **aumento de la presión intraocular**. En general se debe a un desequilibrio entre la producción y el drenaje o en la circulación de humor acuoso, con aumento de su volumen y consiguiente aumento de presión. Una causa frecuente es la falta de formación de los conductos trabeculares.

## Hipoplasia del iris

Generalmente llamada aniridia. Se trata de una **malformación bilateral en la que el iris está incompleto**. Sólo se forma su porción periférica que se continúa con el cuerpo ciliar. Se asocia a otras alteraciones oculares como persistencia de la membrana iridopupilar, catarata congénita, ectopia del cristalino, glaucoma congénito, hipervascularización de la córnea e hipoplasia de la fóvea y del nervio óptico.

## Afaquia

Es la **ausencia de lente**; se trata de una patología poco frecuente. Resulta de la falta de formación de la placoda lenticular durante la 4ª SD y se debe a la falta de estimulación del desarrollo de la lente por el mesénquima cefálico subyacente o por la vesícula óptica.

## Persistencia de la membrana iridopupilar

Anomalía caracterizada por la presencia de **restos de la membrana iridopupilar** en la región de la pupila. La gravedad oscila desde delgados filamentos de me-

Biblioteca Médica Virtual



Fig. 10-22. Persistencia de la membrana iridopupilar. Se observan restos de la membrana pupilar.

sénquima que se continúan con el estroma del iris hasta proyecciones gruesas, aisladas o formando redes, que dificultan el pasaje de la luz. Es resultado de un déficit en la reabsorción y cavitación de la membrana iridopupilar durante la formación de la cámara posterior (Fig. 10-22).

## Desprendimiento congénito de la retina

La retina neural se mantiene en su posición curva, lisa y extendida gracias a la presión intraocular. Nada la fija a las cubiertas conectivas del ojo. Entre los segmentos externos de los fotorreceptores y la superficie apical de las células del epitelio pigmentario de la retina se interpone el espacio intrarretiniano. Dado que no existe contacto físico, múltiples causas pueden **separar la retina neural del epitelio pigmentario**, tales como aumento del volumen de dicho espacio o crecimientos inarmónicos entre las hojas interna y externa de la copa óptica. Secundariamente, puede encontrarse acompañando a patologías como glaucoma congénito, microftalmos, persistencia del vítreo hiperplásico, coloboma y disgenesia de retina. También se asocia a varias cromosomopatías y a infecciones durante la gestación.

## Persistencia de la arteria hialoidea

Se caracteriza por la **persistencia del sistema vascular hialoideo** acompañado de un incremento de tejido fibroso retrolenticular. Si bien principalmente afecta al cuerpo vítreo, secundariamente afecta a la retina, el cuerpo ciliar y a la lente. Los procesos ciliares se alargan y son traccionados por el vítreo fibrovascular. Generalmente el ojo afectado presenta tamaño menor que el normal; se considera que esto se debe a alteraciones en la formación del humor vítreo secundario cuyo aumento es parcialmente responsable del crecimiento ocular. Suele tratarse de una patología unilateral aislada.

## Fibroplasia retrolenticular

A veces denominada también catarata retrolenticular se caracteriza por **opacidad debida a exceso de tejido conectivo en la cara posterior del cristalino**. La causa más frecuente es el desarrollo en exceso de la vasculatura de la lente acompañado de un desarrollo excesivo del tejido conectivo perivascular. Este cuadro ocurría frecuentemente en niños prematuros mantenidos en incubadoras con concentraciones altas de oxígeno. Paradójicamente, la alta concentración de $O_2$ en sangre circulante produce una contracción refleja de la arteria hialoidea que lleva a hipoxia en la región perilenticular. La respuesta local a la hipoxia es la liberación de factores angiogénicos y un desarrollo exagerado de vasos. Éstos después no se reabsorben completamente y dejan restos de tejidos no-translúcidos con la consiguiente opacidad a la luz.

## AUTOEVALUACIÓN

# Sección 3: Bases celulares y moleculares del desarrollo del aparato de la visión

Síntesis Conceptuales relacionadas con procesos del desarrollo del ojo y sus anexos disponibles en el **sitio web**. Pueden ser utilizadas como material de lectura para resolver las actividades de aprendizaje de este capítulo u otras diseñadas e implementadas por el docente.

Biblioteca Médica Virtual

SC El campo ocular del extremo cefálico de la placa neural

SC El papel del mesénquima cefálico periocular como integrador de la morfogénesis e histogénesis ocular

SC El campo lenticular del extremo cefálico del embrión. Interacciones celulares y vías de señalización involucradas en su constitución y evolución

SC El papel morfogenético del contacto placoda lenticular-vesícula óptica

SC La elaboración de mapas de proyección receptor periférico-centro: el mapa retinogeniculado

SC Principios de histogénesis corneal y translucidez de la córnea

SC La influencia de la asimetría sobre la organización espacial de los CCD: el eje superficie-profundidad de la vesícula lenticular

SC Poblaciones celulares organizadoras (pcO) y la regionalización y determinación progresiva del tubo neural

# Sección 4: Actividades de aprendizaje e integración

## INTEGRACIÓN HORIZONTAL

### CCD y CMD involucrados en el desarrollo normal

1. ***Luego de su interacción con el mesénquima cefálico, el ectodermo de la línea de Wolff interactúa con la vesícula óptica y, a continuación, ambos epitelios interactúan nuevamente con el mesénquima cefálico. Como resultado de estas interacciones se originan: la córnea, la cámara anterior del ojo, el iris, el cristalino, la retina neural y el epitelio pigmentario de la retina.***

**Consignas**

- Revise sus conocimientos sobre la morfogénesis de la vesícula óptica, la vesícula lenticular y la córnea.
- Analice las diversas papeles de desarrollo que poseen las interacciones de: **a)** el mesénquima cefálico y el ectodermo, **b)** los epitelios ectodémico prelenticular y la vesícula óptica y **c)** el mesénquima cefálico y ambos epitelios, luego de que éstos se separan.
- Analice la importancia del mesénquima cefálico en la organización de los tejidos conectivos que existen entre el epitelio anterior de la córnea y la lente.

*Dé una explicación acerca de cómo estas tres poblaciones celulares (ectodermo superficial, mesénquima cefálico y neuroepitelio de la vesícula óptica) generan tal variedad de tejidos. Haga un listado, siguiendo un orden cronológico, de los CCD y de los CMD involucrados, especificando su efecto de desarrollo concreto. Imagine qué consecuencias podrían tener las fallas en los CCD y CMD identificados.*

**Material de lectura**

SC El campo ocular del extremo cefálico de la placa neural

Biblioteca Médica Virtual

SC El papel del mesénquima cefálico periocular como integrador de la morfogénesis e histogénesis ocular
SC El campo lenticular del extremo cefálico del embrión. Interacciones celulares y vías de señalización involucradas en su constitución y evolución
SC El papel morfogenético del contacto placoda lenticular-vesícula óptica

***2. La calidad de visión es altamente dependiente de la morfología ocular.***

### Consignas

- Revise sus conocimientos sobre la morfogénesis de la vesícula óptica, la lente y la córnea, el humor acuoso y el cuerpo vítreo.
- Analice la importancia y el papel morfogenético que posee el proceso de invaginación en la formación de la lente y de la retina neural.
- Analice la importancia de la fuerza de adhesión interfacial entre células en los procesos de plegamiento de epitelios.
- Analice la importancia de la presión hidrostática dentro de la vesícula óptica en la determinación de la extensión del área de contacto entre placoda lenticular y vesícula óptica y en el proceso de invaginación de ambas.
- Reflexione acerca de la importancia de que la morfogénesis ocular se realice buena parte del tiempo con los ojos cerrados.

*Cite los factores físicos conocidos que se pueden operar como factores morfogenéticos en el desarrollo del ojo. Elabore una explicación acerca de cómo actúan. Imagine qué consecuencias podrían tener las alteraciones en dichos procesos. ¿Qué CMD pueden considerarse bases de dichos fenómenos físicos?*

### Material de lectura

SC Principios de histogénesis corneal y translucidez de la córnea

## INTEGRACIÓN VERTICAL

### CCD y CMD involucrados en la patogenia de las anomalías del fenotipo

***1. Sutiles alteraciones en la morfología del ojo y en las propiedades físicas de los medios ópticos del ojo producen déficits congénitos de la visión. Estos pueden producir graves alteraciones en el desarrollo de los circuitos en el sistema nervioso central.***

### Consignas

- Revise sus conocimientos sobre la morfogénesis ocular y sobre el desarrollo de los medios ópticos de ojo.
- Analice cómo los cambios morfológicos producen fallas en la visión.
- Analice qué tipos de alteraciones de la visión producen las alteraciones en los medios ópticos.
- Analice cómo se elaboran los circuitos neurales durante el desarrollo embrionario y cómo incide la actividad espontánea sobre ellos.
- Analice los efectos de la estimulación ambiental sobre el desarrollo del SNC y considere la importancia del período crítico o sensible.

*Elabore una explicación acerca de cómo las desventajas unilaterales de la visión pueden producir ceguera de un ojo. Dé una explicación acerca de los CCD y CMD que podrían estar involucrados en la génesis de dichas alteraciones.*

### Material de lectura

SC La elaboración de mapas de proyección receptor periférico-centro: el mapa retinogeniculado
SC Principios de histogénesis corneal y translucidez de la córnea

Biblioteca Médica Virtual



## CASO CLÍNICO

Concurre a la consulta Micaela R., de 25 años. Se enteró recientemente de que está embarazada y desde hace unos días tiene un cuadro viral parecido a una gripe. Micaela se halla muy preocupada porque un mes atrás estuvo cuidando a un sobrino de 12 años que, al parecer, tuvo mononucleosis y le dijeron que, si se contagiaba, ella y el bebé podían padecer la enfermedad. Cuenta que ella también tuvo mononucleosis a los 15 años y le dijeron que durante el embarazo se puede "reactivar".

Interrogada sobre el cuadro actual refiere que empezó con cansancio, malestar general, pérdida del apetito y que ahora tiene fiebre, algo de tos y dolor de garganta. También le duelen los músculos.

A la inspección usted le nota una leve erupción cutánea. Se le palpan ganglios linfáticos cervicales agrandados y tiene las amígdalas inflamadas y con una cubierta blancoamarillenta. En la palpación abdominal detecta signos de inflamación del hígado y el bazo.

Le indica realizar análisis de laboratorio:

- Hemograma y fórmula leucocitaria relativa: concentración de glóbulos blancos elevada (leucocitosis).
- Prueba de anticuerpos heterófilos: positiva para mononucleosis infecciosa.
- Titulación de anticuerpos (diferencia entre infección actual y pasada).

Luego de estos análisis, Micaela pregunta si su hijo puede fallecer, si puede tener malformaciones y cuáles podrían ser las consecuencias inmediatas o a largo plazo. ¿Puede padecer ceguera?



## HOJA DE TRABAJO PARA EL CASO CLÍNICO

Biblioteca Médica Virtual

CAPÍTULO

# 11

# DESARROLLO DE LOS APARATOS DE LA AUDICIÓN Y DEL EQUILIBRIO

ALBERTO ENRIQUE D'OTTAVIO

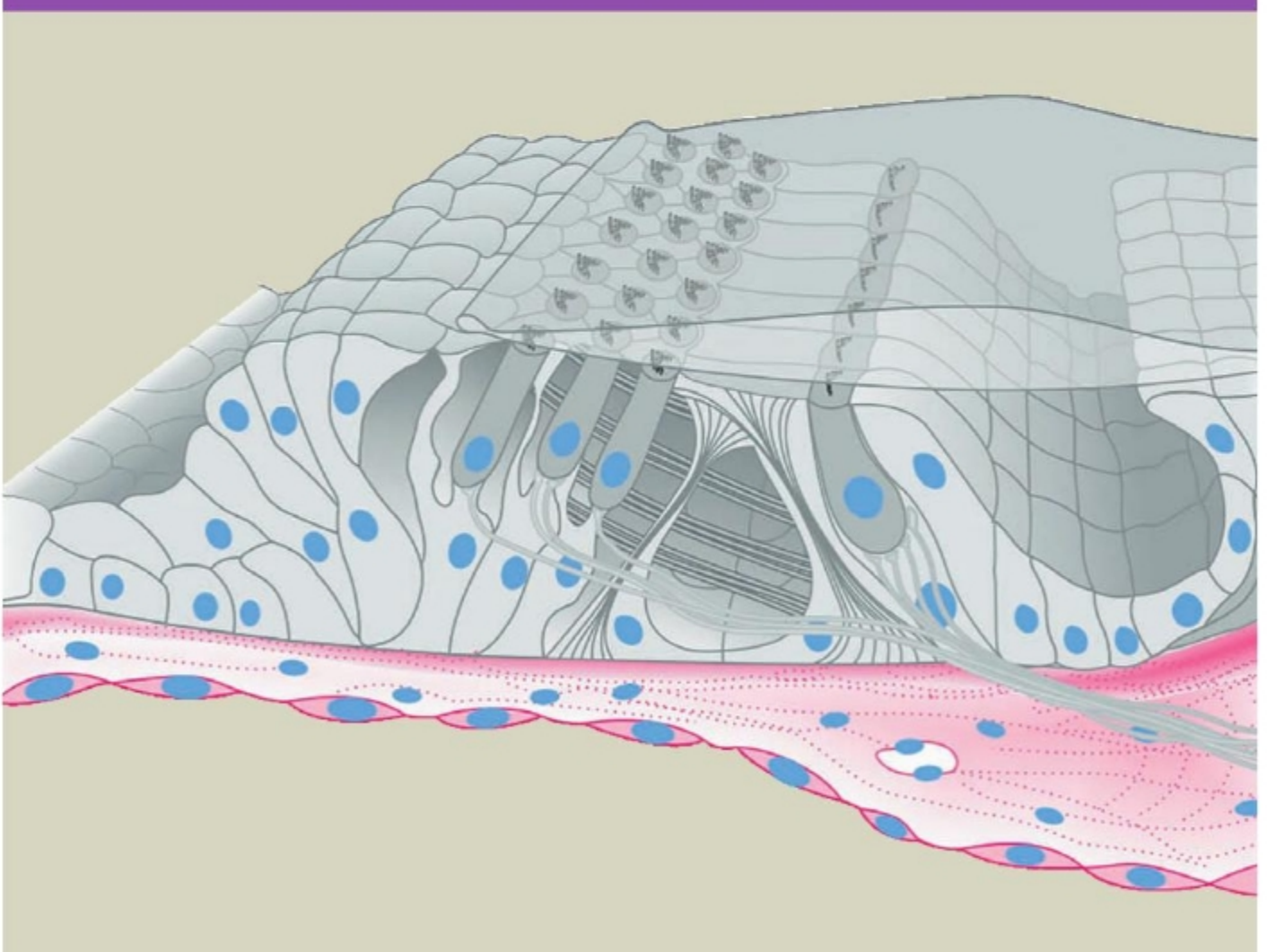

Biblioteca Médica Virtual

# Sección 1: Desarrollo normal

## MORFOLOGÍA DEL DESARROLLO

Para una revisión de los aspectos del desarrollo que acontecen durante la 3ª, 4ª y 5ª SD, consultar los capítulos correspondientes.

En el desarrollo del oído, órgano de la audición y del equilibrio, intervienen las tres hojas embrionarias: el ectodermo participa en el origen de los oídos externo e interno; el endodermo, en el del oído medio, y el mesénquima branquial en la génesis de los tres. Se considera que el oído interno (receptor acústico y órgano de posición-equilibrio) es el primer órgano de los sentidos que apareció a lo largo de la filogenia. El oído está integrado por tres partes principales cuyos constituyentes se presentan esquemáticamente en el Cuadro 11-1. En sucesivos puntos se describirá el desarrollo de cada uno de dichos componentes.

**CUADRO 11-1.** ORGANIZACIÓN ESTRUCTURAL Y FUNCIONAL DEL OÍDO

**Oído externo** (captador de sonidos [vibraciones aéreas])
- Pabellón de la oreja
- Conducto auditivo externo
- Capa externa de la membrana timpánica

**Oído medio** (transmisor de vibraciones óseas)
- Capa interna de la membrana timpánica
- Caja del tímpano
- Osículos (martillo, yunque y estribo)
- Comunicación con trompa de Eustaquio (por adelante) y celdas mastoideas (por atrás)
- Musculatura del oído medio (tensor timpánico y estapedio [de *stapes* = estribo])
- Comunicación mediante ventanas oval y redonda con el vestíbulo

**Oído interno** (transductor de vibraciones mecánicas en impulsos nerviosos y detector de cambios de posición corporal)

**Laberinto membranoso**
- Laberinto coclear o caracol membranoso (vinculado al ganglio coclear de Corti)
- Laberinto vestibular (vinculado al ganglio vestibular de Scarpa):
  - Utrículo y conductos semicirculares (anterior, posterior y lateral)
  - Sáculo (conectado al caracol membranoso por el conducto saculococlear de Hensen)
  - Conducto endolinfático rematado en el saco homónimo

**Laberinto óseo** (contiene al laberinto membranoso)
- Cóclea o caracol óseo
- Vestíbulo (contiene utrículo y sáculo)
- Conductos semicirculares (albergan los conductos semicirculares membranosos)
- Conducto auditivo interno (contiene el nervio facial [VII], el nervio vestibulococlear [VIII] y la arteria y venas laberínticas)

### Oído externo

Entre la 5ª y 6ª SD aparecen, bordeando el primer surco branquial (Fig. 11-1), seis zonas de proliferación mesenquimáticas, los **tubérculos auriculares**, que protruyen en la superficie sobreelevando el ectodermo epidérmico (Fig. 11-2). Tres de ellas se forman en la región dorsal de la prominencia mandibular del 1er arco branquial. Las tres restantes se forman en el 2º arco branquial y se localizan en el sector hioideo. Los tubérculos son numerados del 1 al 6 en el orden indicado en la figura 11-2.A. Durante su crecimiento, los tubérculos auriculares se fusionan pero cada uno origina una porción definida del **pabellón auricular**. Si bien existe discordancia respecto de la región auricular originada a partir de cada tubérculo, se considera que los tres primeros forman el trago, la raíz del hélix y el hélix, en tanto que los tres últimos forman el antihélix, el antitrago y parte inferior del hélix y el lóbulo de la oreja. Durante su desarrollo el pabellón auricular se desplaza, debido al crecimiento diferencial de la cara y el cuello, desde la base del cuello hasta su ubicación definitiva (véase Capítulo 13). En la 7ª SD, el ectodermo de la zona dorsal del 1er surco branquial prolifera y origina un cordón epitelial macizo, el **tapón meatal** (Fig. 11-3). Recién hacia la 28ª SD el tapón meatal se ahueca y en su interior se modela el **conducto auditivo externo** (Fig. 11-4.B) El pabellón auricular y el conducto auditivo externo adquieren una morfología que les permite captar las vibraciones sonoras y conducirlas hasta la membrana del tímpano (véase Fig. 11-2).

### Oído medio

En la formación del oído medio participan el mesénquima de los arcos branquiales 1º y 2º y la 1ª bolsa faríngea (endodermo). Ya en la 4ª-5ª SD, la 1ª bolsa genera una evaginación dorsal, la futura trompa de Eustaquio, que crece hacia el 1er surco branquial (véase Fig. 11-3.A). Allí se dilata y forma una cavidad, la **caja del tímpano**, que engloba a los osículos en formación (véanse Figs. 11-3.A y 11-4.B). Hacia la 24ª SD su pared externa se aproxima al ectodermo del 1er surco branquial (conducto auditivo externo). Entre el endodermo de la caja del tímpano y el ectodermo del conducto auditivo externo queda una lámina de mesénquima. Los tres tejidos juntos forman la **membrana del tímpano** (véase Fig. 11-4). En su formación

Biblioteca Médica Virtual

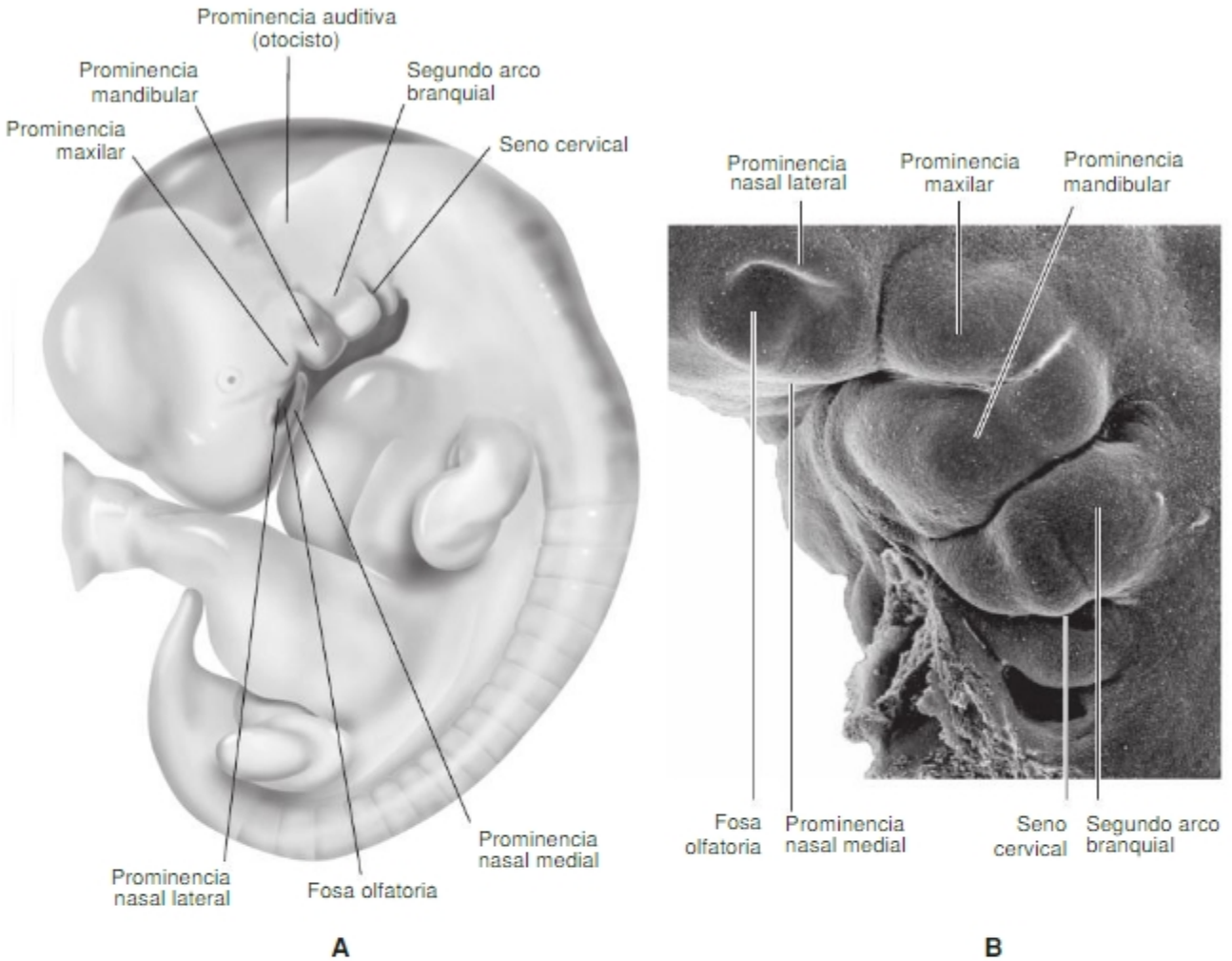


**Fig. 11-1. A.** Esquema de la vista lateral del embrión de fines de la 5ª SD. **B.** Microfotografía electrónica de barrido que ilustra la región de los arcos branquiales del embrión de fines de 5ª SD. Fotografía reproducida con permiso de la Prof. Dra. Kathleen K. Sulik.

participa el anillo timpánico, una formación ósea que circunvala al tímpano (véase **Fig. 11-7**).

Los osículos del oído medio se originan durante la 6ª SD como condensaciones mesenquimáticas de los arcos branquiales 1° y 2° que luego se diferencian en cartílagos. El cartílago de Reichert (2° arco branquial) forma el estribo, en tanto que los cartílagos cuadrado (prominencia maxilar del 1er arco) y de Meckel (prominencia mandibular del 1er arco) forman el yunque y el martillo, respectivamente. Algunos autores consideran que el mango del martillo y la rama larga del yunque derivan del 2° arco. El mango del martillo se une a la membrana del tímpano y la platina del estribo ajusta a la membrana de la ventana oval. En las últimas semanas de vida fetal, debido al crecimiento expansivo de la cavidad timpánica y a la reabsorción de parte del mesénquima, el epitelio de dicha cavidad recubre los osículos amoldándose a ellos y éstos sobresalen en la cavidad del tímpano recubiertos por el epitelio que, a través de pliegues, los une a las paredes (**Fig. 11-4**). Así, los osículos forman una frágil cadena articulada, suspendida en la pared por repliegues epiteliales, que vibra y transmite las vibraciones de la membrana del tímpano hasta la ventana oval. Su movilidad máxima se alcanza hacia el 2° mes de vida posnatal. En la pared interna de la caja del tímpano, el laberinto óseo se adelgaza formando dos ventanas: una superior, la ventana oval (corresponde a la rampa vestibular del oído interno), frente a la platina del estribo, y una inferior, la ventana redonda (corresponde a la rampa timpánica). Luego del nacimiento las cavidades del oído medio se airean a través de la trompa de Eustaquio y con los osículos intervienen en la conducción de las vibraciones sonoras al oído interno. En la vida posnatal, prosigue el proceso de cavitación de la apófisis mastoidea del temporal. Se trata de celdas anfractuosas intercomunicadas formadas como divertículos de la caja del tímpano con la que comunican. Debido a ello las celdas, revestidas por endodermo, son aireadas (neumatización).

Biblioteca Médica Virtual

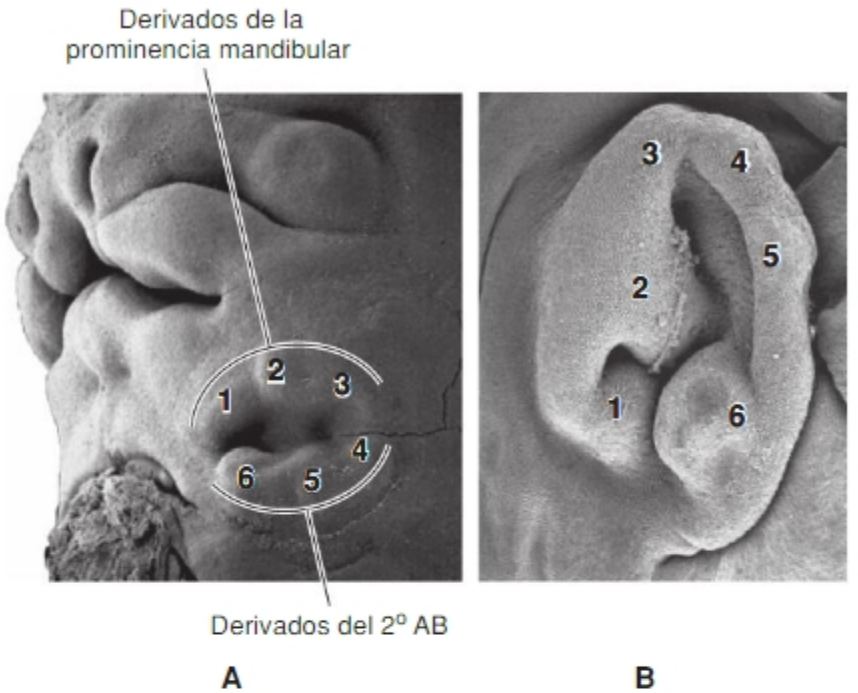


**Fig. 11-2. A.** Vista lateral izquierda de la región cefálica de un embrión humano de 6ª SD. Se indica la numeración de los tubérculos auriculares. **B.** Vista lateral del pabellón auricular izquierdo de un embrión humano de 9ª SD. Se indica la región auricular que se diferencia a partir de cada tubérculo. Fotografías reproducidas con permiso de la Prof. Dra. Kathleen K. Sulik.

## Oído interno

Su desarrollo se inicia a comienzos de la 4ª SD con la formación de la **placoda ótica** o **auditiva** en el ectodermo de la línea de Wolff, a ambos lados del posencéfalo (SC La instalación y el refinamiento de la organización espacial de competencias de desarrollo en el área preplacodal; SC La transformación del área preplacodal [área com-

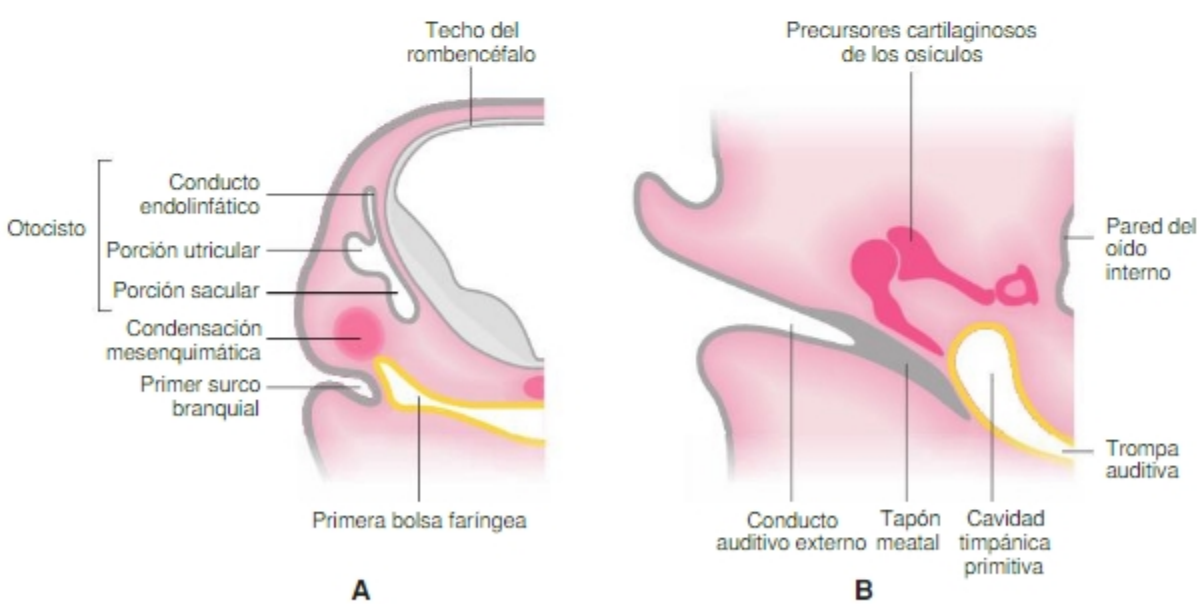


**Fig. 11-3. A.** Corte transversal de un embrión de 7ª SD a nivel del rombencéfalo. Se ilustra la prolongación de la primera bolsa faríngea formando el conducto tubotimpánico cuyo extremo está próximo al primer surco branquial. Los osículos del oído medio comienzan su formación como una condensación mesenquimática. El otocisto posee tres regiones. **B.** Ilustra esquemáticamente un corte transversal de una fase más avanzada del desarrollo. En el oído externo se ilustra el tapón meatal, en el oído medio se ilustra la formación de la cavidad timpánica primitiva y los precursores cartilaginosos de los osículos.

Biblioteca Médica Virtual

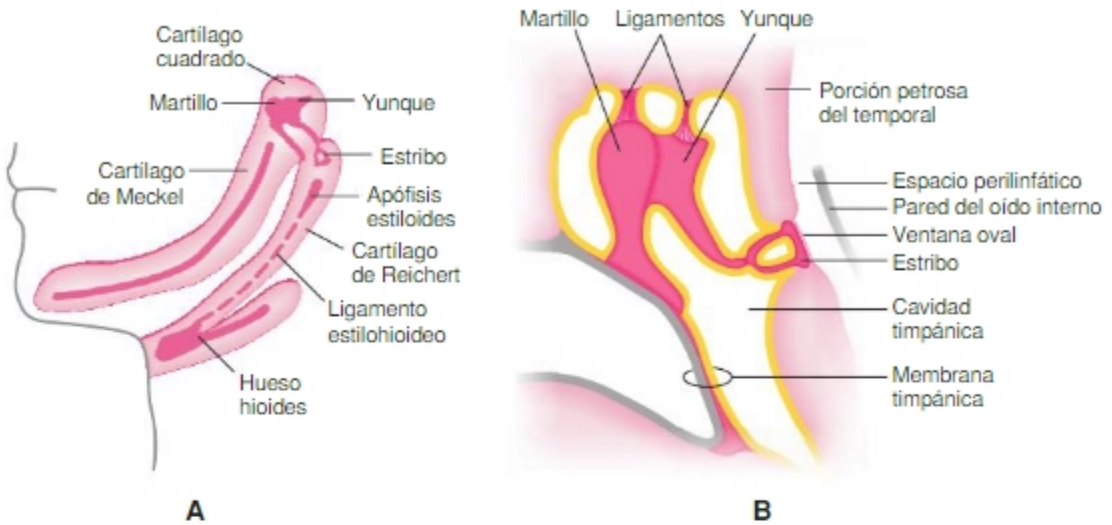


**Fig. 11-4. A.** Derivados de los tres primeros arcos branquiales. El martillo y el yunque se hallan en el extremo dorsal del primer arco y el estribo en el del segundo. **B.** Oído medio, se ilustra el mango del martillo en contacto con la membrana timpánica y el estribo con la ventana oval. La pared de la cavidad timpánica y los osículos están cubiertos por endodermo.

petente de formación de placodas] en línea wolffiana [área de placodas] del sistema sensorial cefálico). La placoda se invagina, forma la **fosa** y luego la **vesícula ótica** u **otocisto**. Durante la 5ª SD, el otocisto se alarga en dirección dorsoventral, se ensancha y se regionaliza en un compartimento ventral o **porción coclear**, que genera el **sáculo** y el **conducto coclear**, y uno dorsal o **porción vestibular**, que origina el **utrículo**, los **conductos semicirculares** y el **conducto** y **saco endolinfáticos** (Figs. 11-5 y 11-6).

El conducto endolinfático se forma en la 5ª SD como una prolongación dorsal de la porción vestibular. Los conductos semicirculares aparecen en la 6ª SD como dos evaginaciones en forma de crestas discoides planares a partir de la pared del utrículo. En la región dorsolateral del otocisto se forma una evaginación vertical que origina los conductos posterior y anterior, y en la cara lateral se forma una evaginación horizontal que origina el conducto lateral. Mediante procesos de crecimiento diferencial los

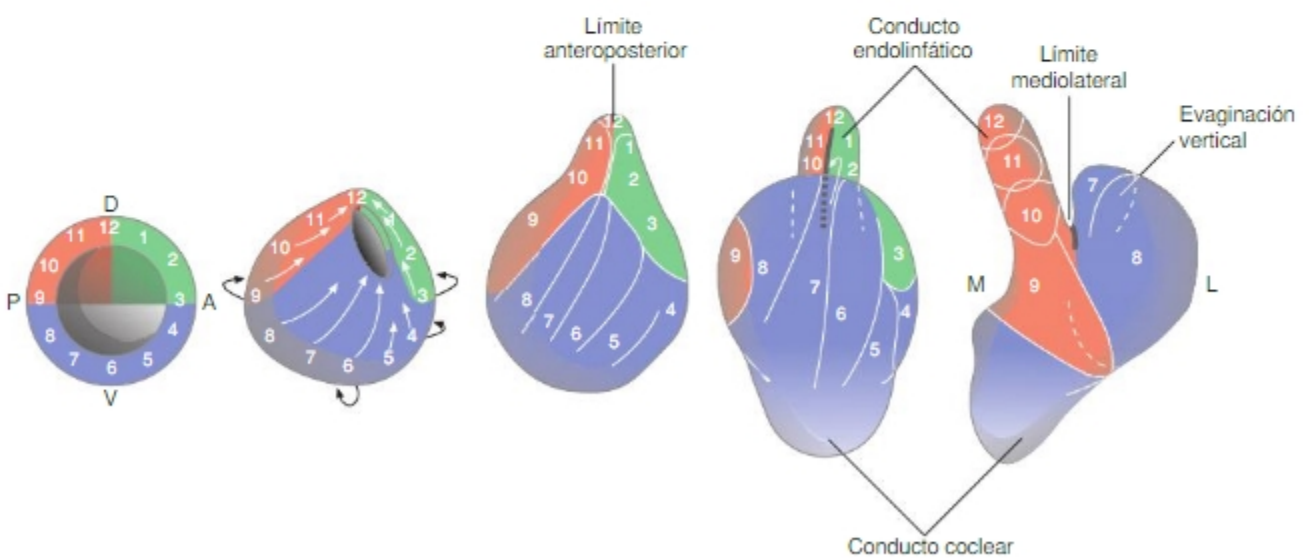


**Fig. 11-5.** Esquema que ilustra la compartimentación del otocisto y su crecimiento diferencial durante la 5ª SD. Las flechas indican las direcciones de crecimiento preferencial que modelan el otocisto. Los colores indican compartimentos correspondientes a diferentes linajes celulares. Los cuatro primeros esquemas representan una vista lateral derecha, el último es una vista posterior. A: anterior; P: posterior; D: dorsal; V: ventral; M: medial; L: lateral.

Biblioteca Médica Virtual

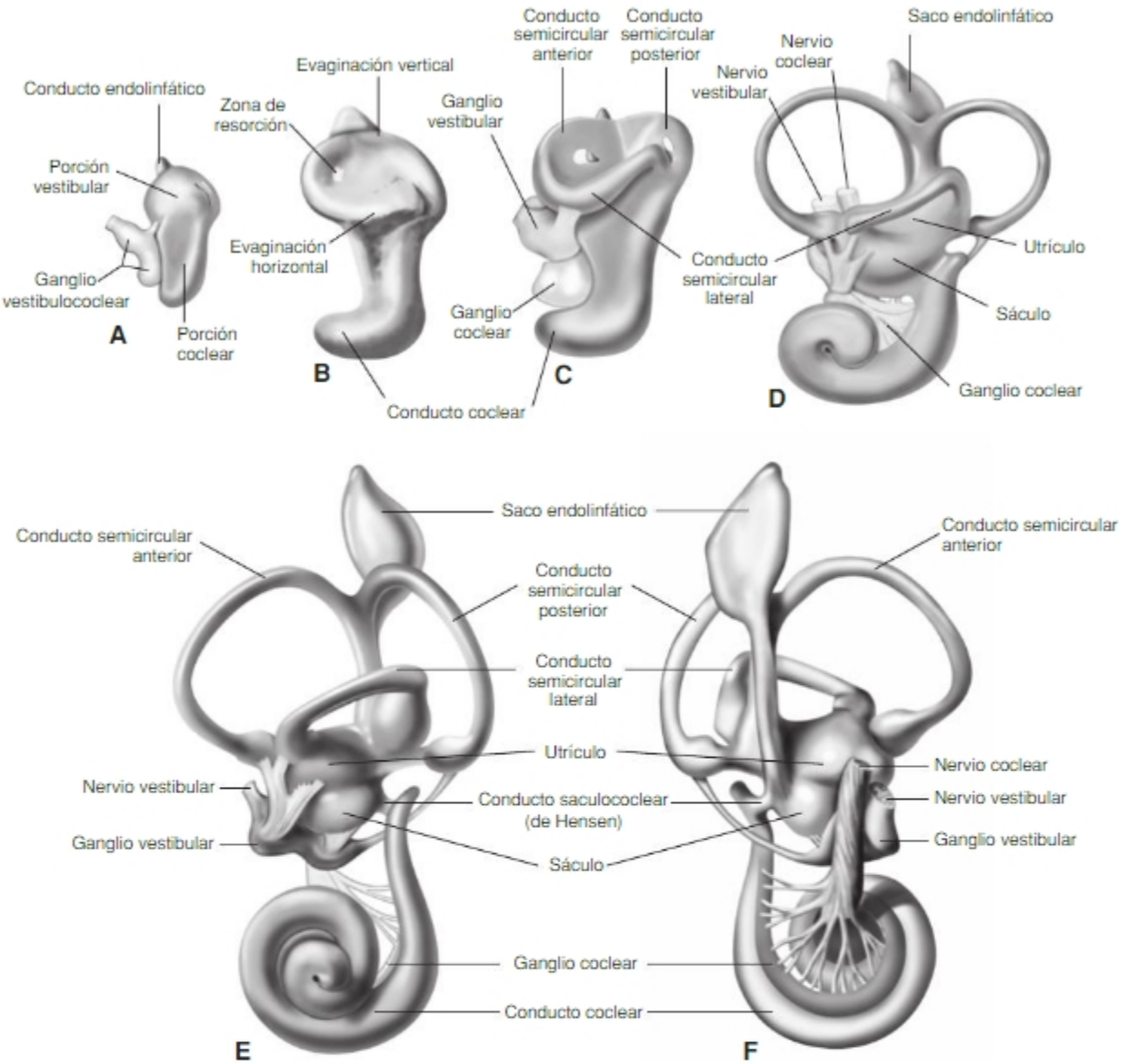


**Fig. 11-6.** Estados de desarrollo del oído interno (según Streeter) de embriones humanos de **A.** 9 mm (aprox. 37 días); **B.** 11 mm (aprox. 42 días). Se han formado las evaginaciones vertical (origina los conductos semicirculares anterior y posterior) y horizontal (origina el conducto semicircular lateral). **C.** 13 mm (aprox. 44 días). Zona de apoptosis en la zona central de las placas de fusión: las evaginaciones se transforman en conductos semicirculares. **D.** 20 mm (aprox. 53 días). Los conductos semicirculares crecen y se modelan las ampollas. **E** y **F.** 30 mm (aprox. 60 días) las cavidades están mejor definidas. Oído izquierdo. **A-E.** Vista lateral. **F.** Vista medial. Basado en Hamilton, 1975.

conductos se disponen perpendicularmente entre sí. En la 6ª SD, a partir del sáculo empieza a crecer el conducto coclear. Éste queda comunicado con el polo caudal del sáculo. Su extremo de crecimiento se introduce en el mesénquima y crece en forma espiralada (véase Fig. 11-6).

En la 7ª SD, las células de la zona central de las evaginaciones utriculares mueren por apoptosis (véase Fig. 11-6.B y C) y de esta forma se transforman en conductos semicirculares (véase Fig. 11-6.A-D). El extremo distal del conducto endolinfático se ensancha y forma el saco endolinfático. Utrículo y sáculo quedan mejor delimitados y el conducto coclear sigue su espiralización.

A fines de la 8ª SD, se modelan los cinco orificios de desembocadura utricular de los conductos semicirculares; en tres de ellos se forman las ampollas donde luego se diferencian las crestas ampulares. El conducto coclear, que queda unido al sáculo por el conducto saculococlear de Hensen (véase Fig. 11-6.E), completa su primera vuelta; en la 10ª SD completa la segunda y hacia la 25ª SD completa su crecimiento (2,5 vueltas).

Biblioteca Médica Virtual

Durante su invaginación, la placoda ótica libera células que se invaginan en el mesénquima cefálico. Muchas de estas células se incorporan a masas de células de la cresta neural y juntas originan la masa ganglionar estatoacusticofacial. Durante la 5ª SD comienzan a segregarse las células que formarán el ganglio inferior del facial (geniculado) y la masa ganglionar estatoacústica. Durante la 6ª SD, esta masa ganglionar se segrega en dos poblaciones que forman los ganglios coclear o de Corti, y vestibular o de Scarpa.

## AUTOEVALUACIÓN

# HISTOGÉNESIS

## Oído externo

### Pabellón auricular y conducto auditivo externo

El pabellón auricular se forma por procesos de crecimiento y fusión del mesénquima de los seis tubérculos auriculares que bordean el 1er primer surco branquial (véase Fig. 11-2). El conducto auditivo externo inicia su formación durante la 4ª SD con el contacto transitorio entre los epitelios del 1er surco branquial y la 1ª bolsa faríngea. Durante la 5ª SD, el mesénquima se interpone nuevamente entre ambos epitelios. Durante la 7ª SD comienza el crecimiento del tapón meatal, que es un engrosamiento del ectodermo del 1er arco branquial en la zona que delimita al 1er surco branquial. El borde de este engrosamiento ectodérmico sigue al borde de crecimiento del anillo timpánico de modo que su desarrollo queda enmarcado por este último (Fig. 11-7) (véase Histogénesis del oído medio). El anillo timpánico crece, desde el extremo dorsal de la prominencia mandibular hacia el 2° arco branquial y es seguido por el frente de avance del tapón meatal. Con el tiempo, la mayor parte del tapón meatal se disgrega y sólo queda la región profunda, aplanada, que permanece enmarcada por el anillo timpánico. Esta región profunda delimitada por el anillo timpánico forma, en asociación con el mesénquima y el endodermo, la **membrana timpánica**. No se conoce el mecanismo mediante el cual el anillo timpánico guía el desarrollo del tapón meatal. Se propone que las células que forman el anillo secretan componentes de la matriz extracelular que dirigen el crecimiento del tapón meatal. La alta adhesividad celular entre la porción medial del tapón meatal y la matriz extracelular (MEC) depositada en el anillo timpánico llevaría a que el tapón meatal se aplane y adquiera forma discoidal. Este proceso se produce entre las SD 7ª y 18ª. Posteriormente el conducto auditivo se canaliza por un proceso de muerte celular programada. La porción ósea del conducto se origina a partir del anillo timpánico (véase Oído medio) y a partir del hueso temporal.

La epidermis del conducto desarrolla pelos, glándulas sebáceas y glándulas sudoríparas apocrinas modificadas (**ceruminosas**) diferentes de los de la epidermis auricular. La formación de los folículos pilosos y de las glándulas sebáceas comienza alrededor de la 17ª SD (para una descripción general de la histogénesis de folículos pilosos y glándulas, véase Capítulo 14). Poco tiempo después comienza la formación de las glándulas ceruminosas. Ambos tipos glandulares completan su desarrollo estructural hacia el sexto mes de gestación. El desarrollo funcional lo alcanzan recién en la pubertad.

## Oído medio

### Osículos y anillo timpánico

Los osículos se originan a partir de células de las crestas neurales correspondientes a la porción caudal del mesencéfalo y la porción cefálica del metencéfalo (SC El origen múltiple y la pluripotencialidad del mesénquima cefálico. El mesodermo paraxil preótico y la cresta neural craneal). El **martillo** y el **yunque** se forman principalmente por osificación endocondral. Sólo la prominencia anterior del martillo, que se agrega tardíamente durante el desarrollo, se osifica de modo endomembranoso. El desarrollo de estos osículos comienza con una condensación mesenquimática de células que se organizan concéntricamente en el cartílago cuadrado y en la región dorsal del cartílago de Meckel. Esta condensación forma dos condensaciones paralelas que permanecen conectadas cefálicamente pero separadas caudalmente (Fig. 11-8). El componente más dorsal forma el yunque; el más ventral forma el martillo que permanece unido al cartílago de Meckel durante un período prolongado. En paralelo con el aplanamiento del tapón meatal en el plano definido por el anillo timpánico, se produce una extensión del epitelio endodérmico de la cavidad timpánica que forma el revestimiento interno del tímpano. Estos epitelios dejan entre ambos una lámina mesenquimática en la que queda incluido el manubrio del martillo.

El **estribo** se forma mediante osificación endocondral a partir de dos centros; uno de ellos constituye la base o platina, en relación con la cápsula ótica, y el

Biblioteca Médica Virtual

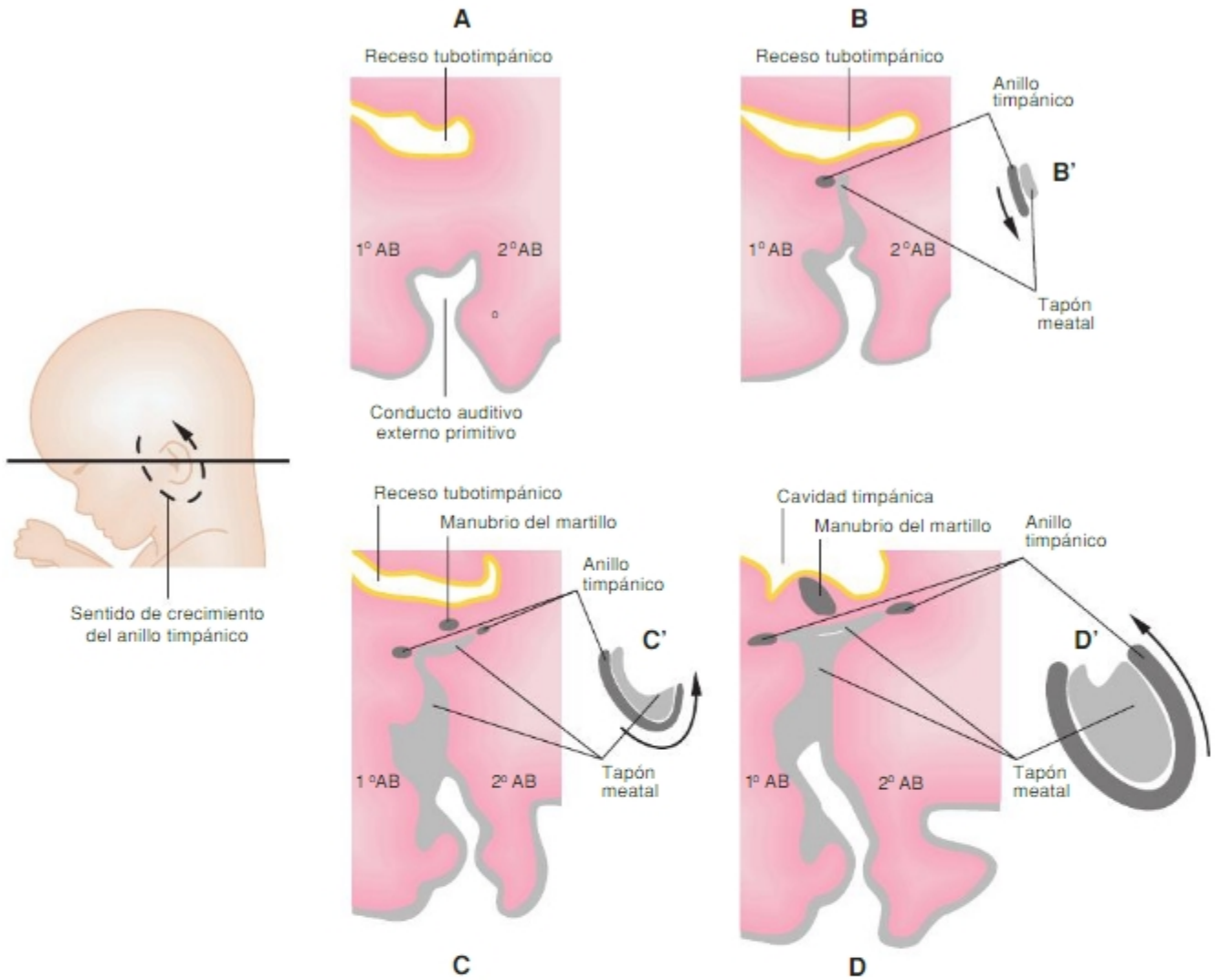


**Fig. 11-7.** Ilustra la formación del epitelio externo de la membrana timpánica (**A, B, C** y **D**: corte transversal de la región del 1er surco branquial según el plano indicado en el esquema; **B', C'** y **D'**: vista lateral del tapón meatal y su relación con el anillo timpánico en formación). **A.** Principios de 8ª SD. Se ha formado el conducto auditivo externo primitivo entre el 1º y el 2º arco branquial. **B.** Fines de la 8ª SD. El tapón meatal crece medialmente hacia el anillo timpánico en desarrollo. **C** y **C'.** 9ª SD. El anillo timpánico crece hacia el 2º arco branquial y es seguido por el frente de avance del tapón meatal. Éste comienza a aplanarse en el plano definido por el anillo. **D** y **D'.** 15ª SD. Cuando el anillo timpánico finaliza su desarrollo, el tapón meatal llena el plano definido por el anillo y forma, en asociación con el mesénquima y el endodermo, la membrana timpánica. Este proceso se produce entre la 7ª y 17ª SD. Posteriormente se permeabiliza el conducto auditivo externo. AB: arco branquial.

otro –correspondiente a la porción dorsal del segundo arco branquial– forma el asa. Las diferentes porciones parecen originarse de modo independiente entre sí y del yunque.

El **anillo timpánico** se origina por osificación endomembranosa. Comienza como condensación mesenquimática en el extremo dorsal del cartílago de Meckel (1er arco branquial). La condensación crece hacia el 2º arco branquial formando un anillo (una estructura en forma de C, de convexidad ventral) rodeando al 1er surco branquial (futuro conducto auditivo externo). La orientación espacial de dicha C define la futura posición de la membrana del tímpano. Durante su crecimiento, el anillo timpánico envía señales que regulan el desarrollo del tapón meatal. Posteriormente el anillo timpánico crece hacia la superficie generando un hemicilindro que rodea ventralmente al conducto auditivo externo y da lugar a las porciones anterior, inferior y posterior del revestimiento óseo de dicho conducto.

## Músculos del oído medio

Los músculos que regulan la movilidad de los osículos del oído medio son de tipo estriado esquelético. Las células musculares tienen su origen en células del mesodermo paraxil de somitómeros craneales y las células que

Biblioteca Médica Virtual

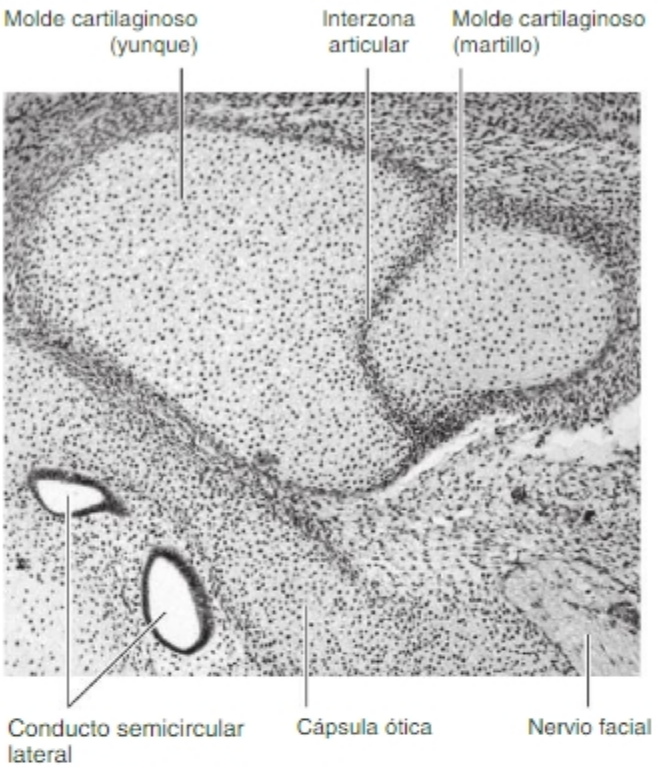


**Fig. 11-8.** Región ótica (embrión humano, 8ª SD). Ilustra la organización de los conductos semicirculares rodeados de la cápsula ótica. Por fuera de ésta se observan estructuras del oído medio: moldes cartilaginosos de los osículos (martillo y yunque); se observa la interzona articular y el nervio facial en crecimiento. Fotografías reproducidas con autorización de Dra. M. Rapacioli.

forman el tejido conectivo se forman a partir de células de las crestas neurales cefálicas. Éstas, al igual que en otros músculos, establecen el patrón espacial de la distribución y orientación de las células musculares (véase Capítulo 14).

## Oído interno

La placoda ótica origina los neuroepitelios sensoriales de la audición y el equilibrio, la mayor parte de las neuronas sensoriales primarias que los inervan, el epitelio secretor de endolinfa y el resto del epitelio de revestimiento del laberinto membranoso. Al invaginarse, el otocisto queda rodeado de mesénquima cefálico que, mediante interacciones con el otocisto, se diferencia en todas las estructuras conectivas que lo rodean. El mesénquima cefálico es principalmente de origen mesodérmico, las células de las crestas neurales generan sólo algunos componentes (células pigmentarias de la estría vascular de la cóclea, células gliales, algunas pocas neuronas sensoriales del ganglio vestibular y una delgada porción de mesénquima y cartílago periótico).

### Placoda ótica y otocisto

La formación de la placoda ótica depende de interacciones entre el ectodermo y tejidos vecinos de la región preplacodal (SC Señales difusibles y factores de transcripción involucrados en la determinación de la placoda ótica). El ectodermo se diferencia en un epitelio cilíndrico simple similar al neuroepitelio de la placa neural. La forma de la placoda depende principalmente de un reordenamiento e intercalación de células que llevan a un acortamiento de su eje anteroposterior y un alargamiento de su eje mediolateral. La invaginación de la placoda ótica y la formación del otocisto involucran comportamientos celulares de desarrollo (CCD) generales a los procesos de invaginación de epitelios. Posee especial relevancia la adhesividad entre la lámina basal de la placoda y la lámina basal del tubo neural; si experimentalmente se debilita la fuerza de adhesión entre estas estructuras, no se produce la formación de la fosa ni de la vesícula ótica.

El primer paso de la invaginación es la formación de una línea bisagra cuyas células adquieren forma piramidal. La zona bisagra y la región dorsomedial de la placoda, que posee células fusiformes, se adhieren fuertemente al posencéfalo (Fig. 11-9). La invaginación de la placoda involucra, además, un patrón espacial típico de proliferación y muerte celular y cambios de forma celular.

El desarrollo del otocisto implica procesos de determinación y diferenciación progresivos. En una primera etapa, se segregan el componente neuronal del no-neuronal. Posteriormente, en el componente no-neuronal se segregan áreas sensoriales y no-sensoriales. Por último, en las áreas sensoriales se segregan células sensoriales y células de sostén. Los estudios de linaje celular indican que en el estado de fosita ótica ya se determinan algunas regiones: por ejemplo, la región dorsal del borde superficial de la fosita ótica origina el conducto endolinfático y la región posteroventral de este borde origina la cara lateral del otocisto (véase Fig. 11-5). Durante esta etapa temprana, se fija o determina el eje anteroposterior del otocisto (SC Función del posencéfalo y tejidos adyacentes en el *patterning* del otocisto; SC Un modelo de compartimentos y fronteras [bordes] para explicar el *patterning* y la morfogénesis del oído interno).

### Conductos semicirculares, utrículo y sáculo

Los conductos semicirculares se forman a partir de dos evaginaciones de la porción utricular en respuesta a señales provenientes de las futuras regiones sensoriales que operan como centros organizadores de los CCD de las regiones no-sensoriales. Los conductos posterior y anterior se forman a partir de la evaginación vertical (dorsolateral) del otocisto en tanto que el conducto lateral se origina a partir de la evaginación horizontal (lateral).

Biblioteca Médica Virtual

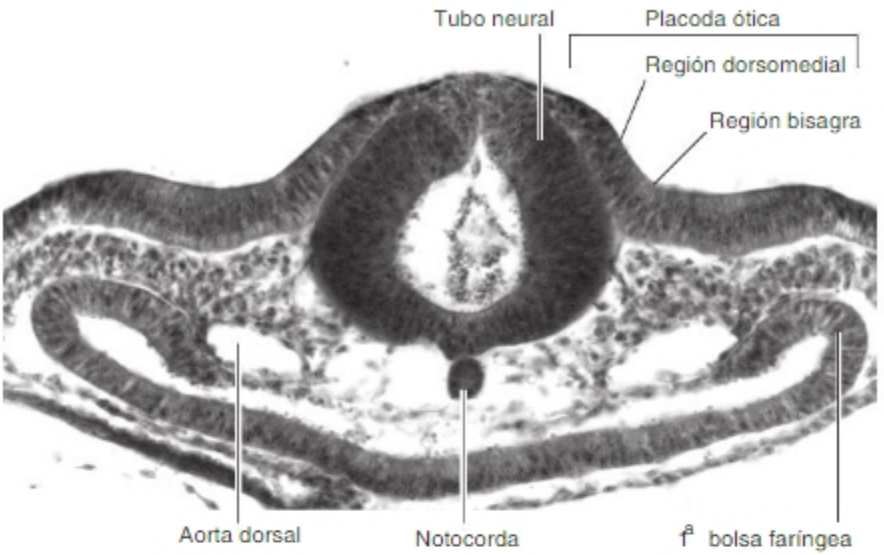


**Fig. 11-9.** Invaginación de las placodas óticas (embrión de pollo 33 h; PS [período somítico] temprano). La región dorsomedial de la placoda ótica, fuertemente unida a la pared del posencéfalo, y la existencia de una zona bisagra contribuyen a la formación de la fosa ótica y otocisto. La región libre de la placoda se halla a) en íntima aposición con el mesénquima branquial (mesodermo paraxil cefálico y células crestas neurales) y b) cercana al endodermo de la primera bolsa faríngea. Fotografías reproducidas con autorización de Dra. M. Rapacioli.

Las paredes de la evaginación vertical se acercan y contactan entre ellas formando dos regiones denominadas placas de fusión (véase Fig. 11-6). En estas placas, las células epiteliales se intercalan, forman una capa epitelial única, pierden su polaridad apicobasal, pierden su lámina basal y posteriormente realizan apoptosis o sufren una transición epitelio-mesenquimática (T e-m). En las zonas que bordean a ambas placas de fusión, y también entre ambas placas, la pared epitelial se reconstituye y estabiliza formando conductos epiteliales. Las zonas que bordean a las placas de fusión forman los futuros conductos semicirculares anterior y posterior, en tanto que la zona delimitada entre ambas placas de fusión queda como un canal de desembocadura común a ambos conductos semicirculares (anterior y posterior) (véase Fig. 11-6). Con el tiempo, debido a procesos de crecimiento diferencial, ambos conductos se disponen perpendicularmente entre sí y el utrículo queda como una protrusión ventralmente al conducto lateral. A su vez, ventralmente al utrículo, el sáculo forma una dilatación horizontal en la porción proximal de la región coclear.

El epitelio vestibular se aplana, salvo en las zonas sensoriales: las **crestas ampulares** de los conductos semicirculares (especializadas en la detección de movimientos de rotación) y las **máculas acústicas** del utrículo y sáculo (especializadas en la detección de aceleraciones lineales).

Hacia la 7ª SD, las células de las futuras **crestas ampulares** se hacen cilíndricas (Fig. 11-10); algunas de ellas se diferencian en **células de sostén** y otras en **células sensoriales**. Éstas contactan con dendritas de las neuronas del ganglio vestibular y desarrollan diferenciaciones del citoesqueleto, de la membrana apical y del glucocálix. La membrana apical forma **cinocilios** y **estereocilios** que quedan inmersos en una diferenciación del glucocálix, la **cúpula**. Ésta es una matriz de superficie apical gelatinosa, densa y consistente compuesta por varias glucoproteínas específicas secretadas por las células de sostén. Durante su diferenciación, las células sensoriales generan un cinocilio y 50 a 100 estereocilios vinculados entre sí mediante moléculas fibrilares. El cinocilio se forma en

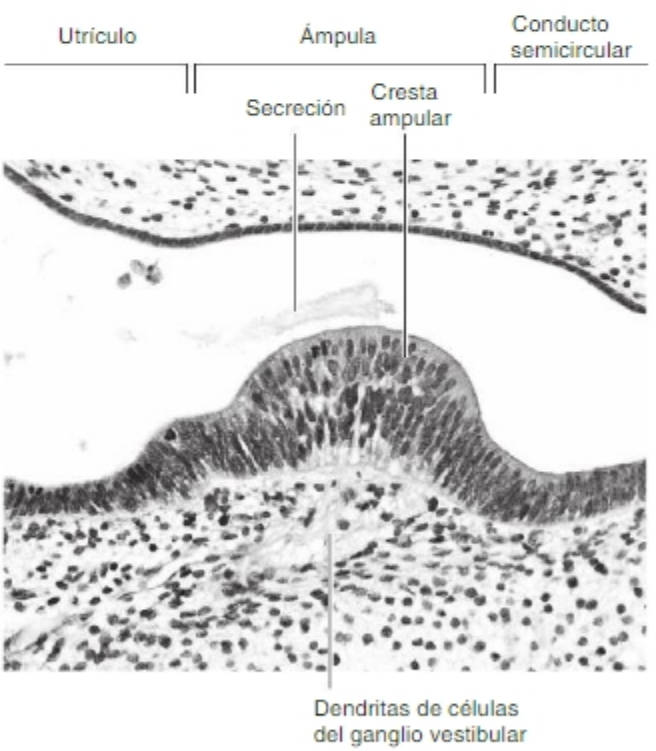


**Fig. 11-10.** Histogénesis de la cresta ampular del conducto semicircular (embrión humano, 8ª SD). En la zona de la cresta ampular, el epitelio cúbico simple del conducto semicircular se ensancha y genera células sensoriales y de sostén. Debajo de la cresta se acumulan extremos de crecimiento de dendritas de las neuronas sensoriales del ganglio vestibular. Fotografías reproducidas con autorización de Dra. M. Rapacioli.

Biblioteca Médica Virtual

posición central, pero luego se desplaza hacia el borde de la superficie apical. Simultáneamente, se van formando hileras de estereocilios de altura decreciente según se alejan del cinocilio. Todas las células de las crestas ampulares exhiben una polaridad planar dependiente de la polaridad global de cada cresta. En el establecimiento de la polaridad planar de la cresta, están involucradas moléculas de adhesión y moléculas de polaridad planar. Hacia la 10ª SD, las crestas ampulares ya tienen desarrollada su organización histológica básica.

Simultáneamente se diferencian las **máculas acústicas** del utrículo y el sáculo en un epitelio similar, en algunos aspectos, al de las crestas ampulares. Las células se organizan tomando como referencia una estructura lineal denominada estríola que recorre longitudinalmente la mácula. En la **mácula utricular**, las células desarrollan un cinocilio del lado de la estríola; en la **mácula sacular**, el cinocilio se desarrolla en el sitio opuesto. Los cinocilios y estereocilios se hallan inmersos en una diferenciación extracelular, la **membrana otolítica**, compuesta por una sustancia gelatinosa cuya superficie libre contiene cristales de carbonato de calcio u **otolitos**.

## Conducto coclear

Hacia la 8ª SD, el conducto coclear completa su primera vuelta (Fig. 11-11). Se encuentra inmerso en la cápsula ótica, tejido cartilaginoso que en las regiones periepiteliales mantiene estado mesenquimático. Desde la 10ª SD, el mesénquima que circunda al conducto coclear sufre una cavitación dependiente de la remodelación de la matriz extracelular y, probablemente, muerte celular programada. Se forman así dos espacios perilinfáticos, las **rampas vestibular** y **timpánica**, que reproducen la disposición espiral del conducto coclear (Fig. 11-12). Dado el crecimiento espiral del conducto coclear, éste delimita un cono de tejido cartilaginoso que ulteriormente se osifica, el **modiolo** o **columela**, que ocupa el centro de la espiral. Así, el modiolo sirve de eje de giro para el conducto coclear y las rampas mencionadas. El modiolo está en contacto con la **lámina espiral** que, a modo del paso de un tornillo, sigue el recorrido del conducto coclear (Fig. 11-13). A lo largo de todo el borde libre de la lámina espiral se inserta el conducto coclear. El conducto coclear queda ubicado entre las rampas vestibular y la timpánica y las caras que limitan con ellas se aplanan. El conducto

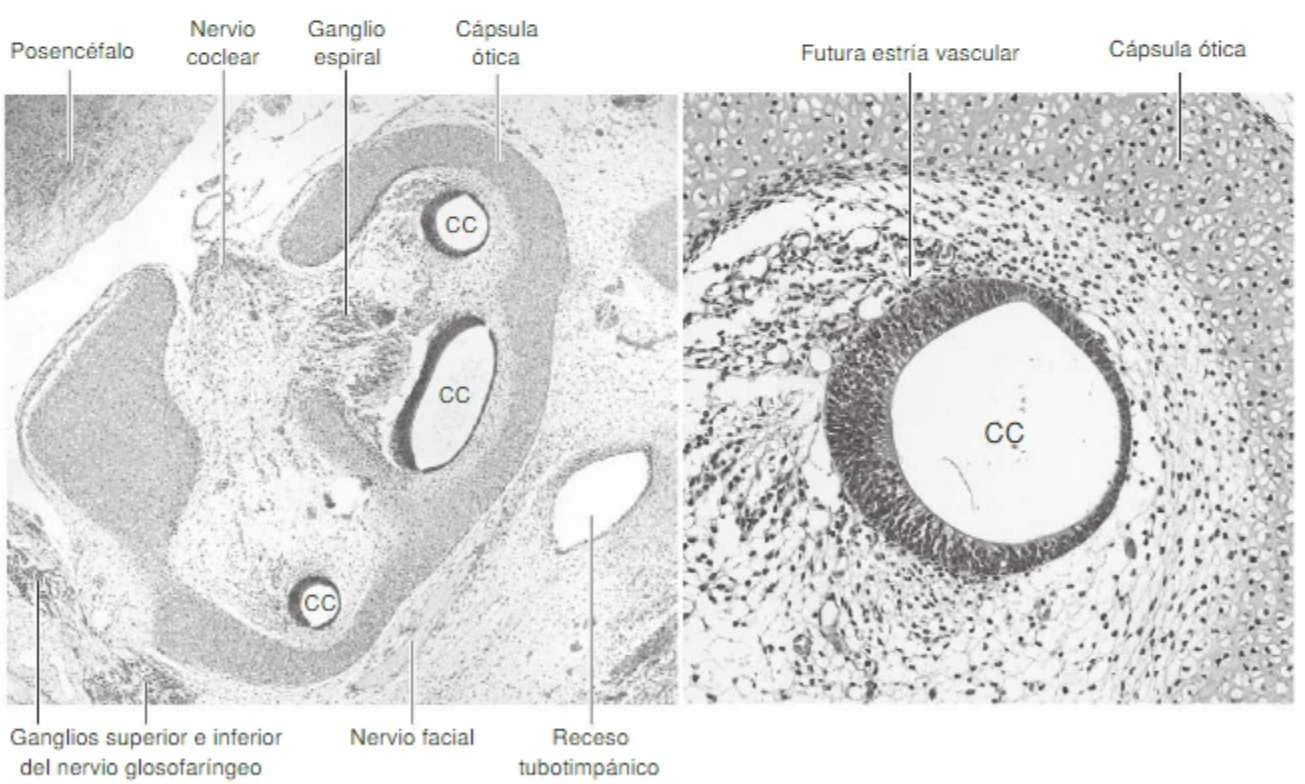


**Fig. 11-11. A.** Histogénesis de la cóclea y estructuras adyacentes (embrión humano, 8ª SD). El molde cartilaginoso de la cápsula ótica enmarca el conducto coclear en crecimiento y el ganglio coclear. CC: conducto coclear. **B.** En el conducto coclear se está diferenciando la región ensanchada de la cual deriva el epitelio del órgano de Corti y de la estría vascular. Nótese la rica irrigación del mesénquima laxo subyacente en dicha región. La cápsula ótica, diferenciada en cartílago, delimita la región de mesénquima laxo en la que se formarán las rampas vestibular y timpánica del laberinto óseo. Fotografías reproducidas con autorización de Dra. M. Rapacioli.

Biblioteca Médica Virtual

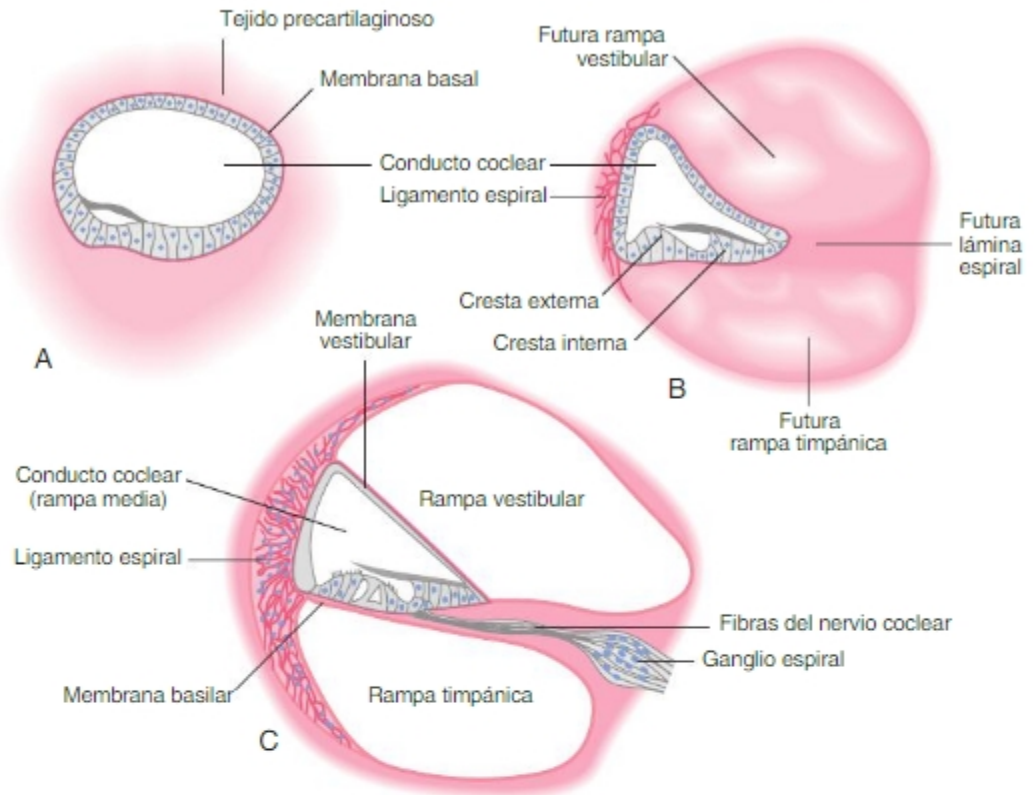


**Fig. 11-12.** Histogénesis de la cóclea. **A.** El conducto coclear tempranamente posee sección circular y se halla rodeado de tejido precartilaginoso. **B.** Desde la 10ª SD comienza la remodelación del tejido periférico que llevará a la formación de las rampas vestibular y timpánica. El conducto se fija a la lámina y al ligamento espirales y adquiere sección de forma triangular. **C.** Ilustra la posición definitiva de los derivados del otocisto con las estructuras mesenquimáticas.

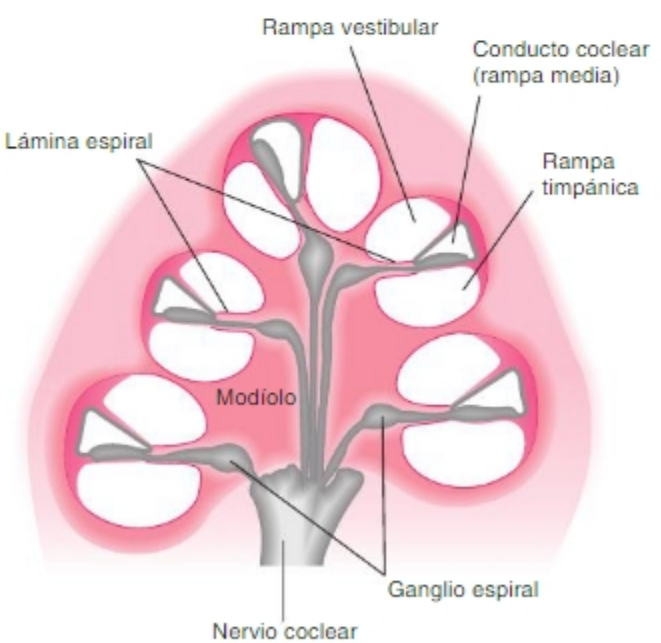


**Fig. 11-13.** Esquema de corte axial (basoapical) de la cóclea. Se ilustra la relación del conducto coclear, las rampas vestibular y timpánica y el modiolo.

coclear adquiere, al corte, un aspecto triangular: un vértice del triángulo está unido a la lámina espiral; en la cara opuesta a la lámina espiral, el periostio se diferencia en un **ligamiento espiral** que fija el conducto coclear al laberinto óseo; la cara conectivo-epitelial que lo separa de la rampa vestibular es la **membrana vestibular de Reissner** y la cara que lo separa de la rampa timpánica es la **membrana basilar**. El epitelio de esta membrana se diferencia en el epitelio receptor auditivo u órgano de Corti (véase Fig. 11-12).

La diferenciación de la membrana basilar involucra un componente epitelial que apoya sobre una delgada lámina mesenquimática. Ambas sufren un delicado proceso de diferenciación ultraestructural. Las células de la zona interna de la membrana basilar, que formarán el **órgano de Corti**, cesan la proliferación antes que las demás. Esto progresa desde el ápex a la base del conducto coclear. La diferenciación de la membrana basilar se inicia con el aplanamiento de una hilera de células (futuro túnel interno) que divide longitudinalmente a la membrana en dos crestas, una interna y otra externa (Fig. 11-14). Con la llegada de dendritas del ganglio acústico (12ª SD) comienza la diferenciación de las células sensoriales

Biblioteca Médica Virtual

ciliadas y las de sostén; este fenómeno progresa desde la base al ápex. Se diferencian primero las células ciliadas de la cresta interna y luego las de la cresta externa. Esta diferenciación implica la formación de un cinocilio, de ubicación central en la superficie apical, rodeado de numerosos estereocilios. Desde la 14ª SD, el cinocilio se desplaza en dirección externa y los estereocilios se organizan en filas de altura decreciente a partir del cinocilio. En las ciliadas internas, las filas se disponen como arcos de concavidad interna; en las células ciliadas externas se organizan a modo de V o W con el vértice ubicado externamente (Fig. 11-15). Hacia la 18ª SD, el cinocilio se desensambla y desaparece pero el cuerpo basal persiste en su posición excéntrica. Los desplazamientos celulares en el plano del epitelio hacen que células sensoriales y de sostén se hallen organizadas planarmente: las células ciliadas internas se organizan en una hilera y las células ciliadas externas se disponen en tres hileras (véanse Figs. 11-14 y 11-15).

El resto del epitelio de la membrana basilar se diferencia en estructuras asociadas al órgano de Corti. Las crestas interna y externa descritas, con sus correspondientes células sensoriales y de sostén, quedan separadas por una hilera de células de sostén que forman un túnel entre ambas crestas. A su vez, todo el conjunto queda bordeado interna y externamente por dos hileras de células planas que forman dos surcos, uno interno y otro externo respecto del órgano de Corti (véase Fig. 11-14). Las células que forman dichos surcos se diferencian en varios tipos celulares que cumplen funciones en la audición (véase capítulo Audición en texto de Histología o Fisiología).

Durante la diferenciación del órgano de Corti, las células epiteliales más internas de la membrana basilar se diferencian en el **limbo espiral**; estas células secretan una matriz extracelular especializada rica en glucoproteínas, densa y consistente, que se acumula sobre su superficie apical y desde allí proyecta como una visera, la **mem-**

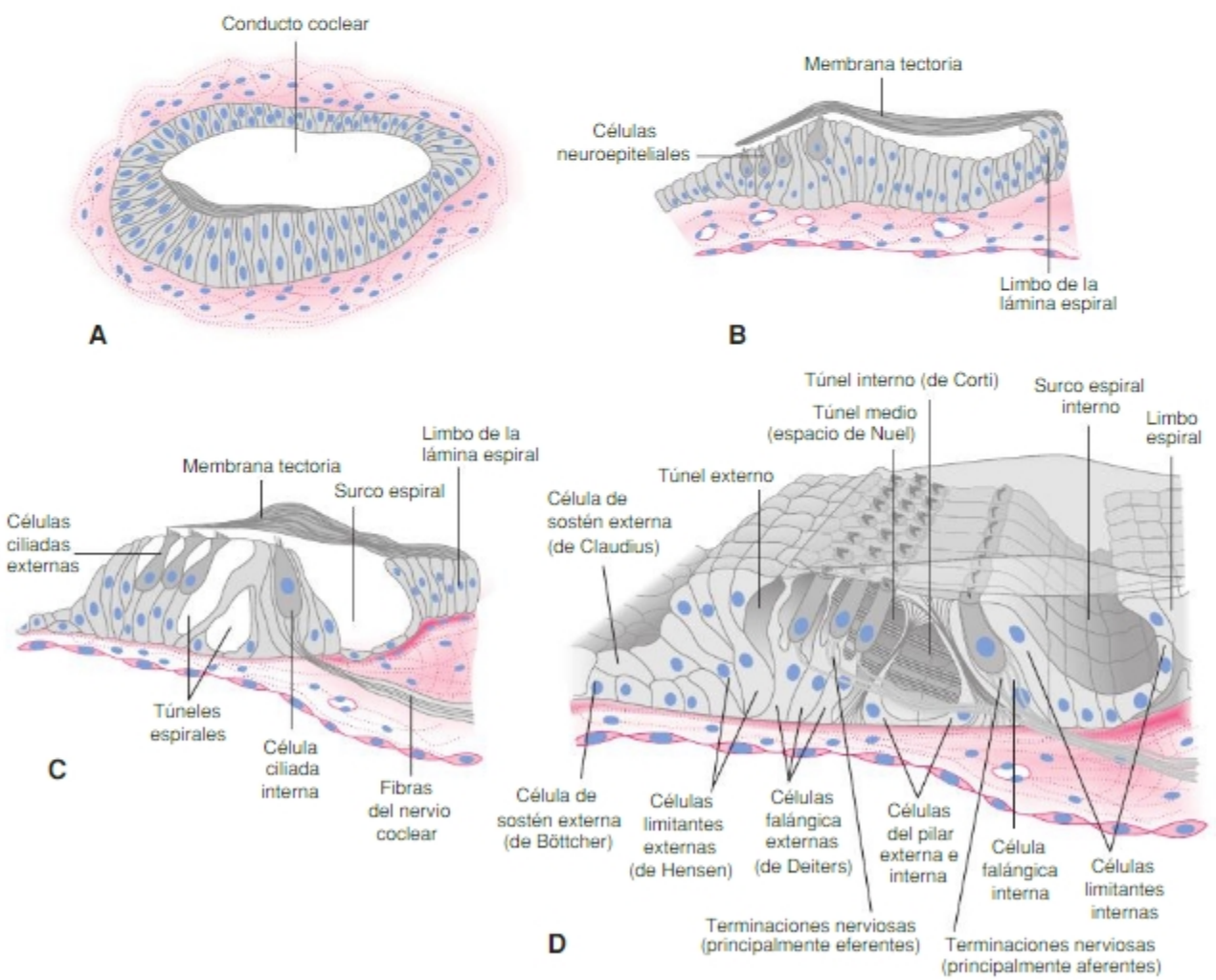


**Fig. 11-14.** Diferenciación del órgano de Corti hacia la 10ª SD (A), 20ª SD (B) y al término (C y D).

Biblioteca Médica Virtual

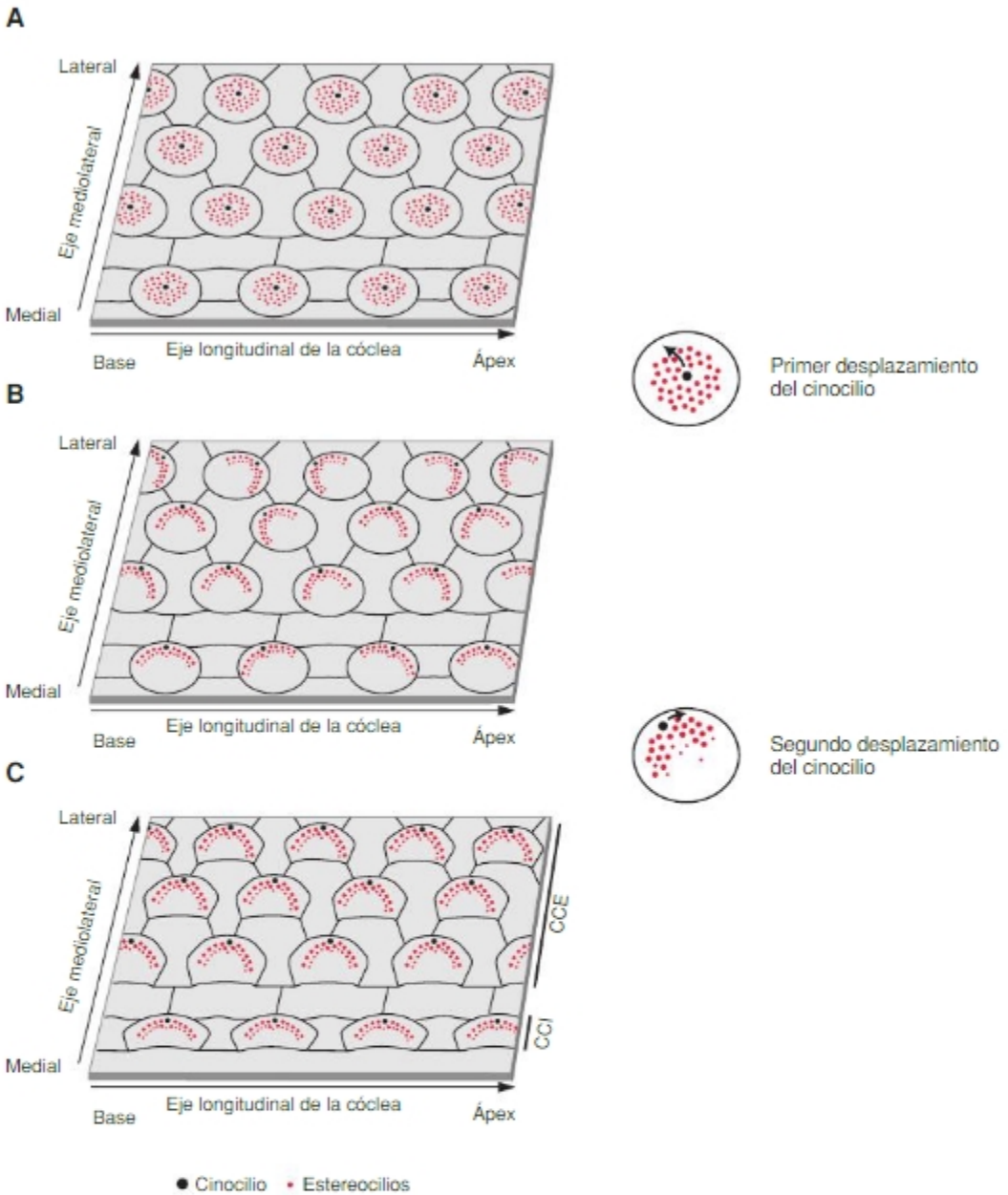


**Fig. 11-15.** Fases de la diferenciación de la superficie apical de las células ciliadas y la polaridad planar. **A.** Al principio, el cinocilio (punto negro) posee ubicación central en la superficie celular. **B.** El cinocilio se ubica excéntricamente en la superficie apical de cada célula. Los estereocilios (puntos rojos) se organizan en filas de altura decreciente desde el cinocilio. La polaridad planar aún no está finamente establecida; existe variabilidad de la orientación del eje de la superficie apical. **C.** Finalmente, los ejes de toda la población celular se hallan similarmente orientados; esto se logra por un segundo desplazamiento del cinocilio hacia la región externa o lateral de la superficie apical de cada célula. CCI y CCE: células ciliadas internas y externas.

**brana tectoria**, sobre las células ciliadas. Al principio, la membrana tectoria se une mediante proteínas fibrilares a los extremos de los estereocilios de mayor altura de las células ciliadas internas y externas. Hacia la 30ª SD, la membrana tectoria sólo contacta con los estereocilios de las células ciliadas externas.

A partir de la 20ª SD, interna y externamente al órgano de Corti, las células se hacen más bajas y se produce un proceso de muerte celular que lleva a la formación de los **surcos espirales interno** y **externo** (véase Fig. 11-14). En esta fase se forma también el **túnel de Corti** o **túnel espiral** entre células ciliadas internas y externas. El túnel se forma por cambios de adhesividad celular y por secreción de iones y sustancias proteicas por parte de las células de sostén, lo que lleva al pasaje de agua. El túnel queda limitado en las superficies basal y apical por prolongaciones de células de sostén; en la superficie apical éstas se mantienen en contacto con células ciliadas

Biblioteca Médica Virtual

mediante complejos de unión formando una superficie continua denominada **membrana reticular**.

La diferenciación del mesénquima de la membrana basilar es esencial para la función auditiva ya que requiere una matriz extracelular espacialmente organizada. Los fibroblastos depositan fibras colágenas y elásticas específicas de dicha membrana, que se organizan formando las **cuerdas sonoras** dispuestas radialmente, desde la lámina espiral al ligamento espiral, a distancias periódicas. La longitud de estas cuerdas aumenta regularmente desde la base al ápex de la cóclea, como las cuerdas de un arpa, y poseen diferentes frecuencias de resonancia. Debido a ello, permiten discriminar sonidos de diferentes frecuencias. El desplazamiento vibratorio vertical de una cierta zona de la membrana basilar conduce a un desplazamiento relativo de las cilias respecto de la membrana tectoria, y la deformación de éstas, mediante la apertura de canales mecanotransductores, inicia los impulsos nerviosos. Para detalles sobre la organización ultraestructural y la función de estas estructuras, consultar textos de Histología, Biología molecular y Fisiología.

El epitelio del conducto coclear adosado al ligamento espiral forma parte de la **estría vascular**, una estructura especializada en la producción y regulación de la composición electrolítica del líquido endolinfático. Durante la 8ª SD, el epitelio de dicha región se estratifica. Durante la 11ª SD, las células mesenquimáticas subyacentes comienzan a condensarse y el grosor del epitelio disminuye. Hacia la 15ª SD desaparece la membrana basal que separa al epitelio del mesénquima subyacente. Este mesénquima recibe una rica vascularización. Entre las semanas 18 y 25 se organiza la estructura definitiva de la estría vascular constituida por tres capas: **a)** la capa superficial o marginal, un epitelio cúbico simple con microvellosidades apicales y prolongaciones citoplasmáticas basales; **b)** la capa basal, formada por células planas con prolongaciones citoplasmáticas apicales que contactan sin lámina basal interpuesta con el ligamento espiral y **c)** una capa intermedia formada por células ovoideas que rodean, junto con las prolongaciones basales de las células marginales, a capilares que transcurren longitudinalmente por esta capa.

El epitelio que reviste la cara endolinfática de la membrana de Reissner es plano, simple, y carece de función auditiva. Sus células diferencian microvellosidades en la membrana apical y parecen estar especializadas en el transporte de agua.

### Inervación

Durante el cierre del otocisto, en su región ventral, se determinan células precursoras neurales. Estas células pasan al compartimento mesenquimático donde continúan proliferando y forman la masa ganglionar estatoacusticofacial junto a células de la cresta neural regional que se diferenciarán en células gliales. Estas neuronas rápidamente se diferencian y originan sus prolongaciones. Hacia la 8ª SD, la masa ganglionar se escinde en el ganglio vestibular y el ganglio coclear o espiral (ya que reproduce la disposición espiral del órgano de Corti). El crecimiento de neuritas comienza dirigiéndose hacia el otocisto siguiendo el camino inverso al seguido por las células troncales neurales que migraron a partir del otocisto. Este crecimiento es luego seguido por un proceso de guía axonal mediado por señales liberadas por las regiones sensoriales del epitelio del otocisto.

**AUTOEVALUACIÓN**

# Sección 2: Alteraciones del desarrollo

## Clasificación general

Las sorderas hereditarias pueden presentarse en forma aislada, vale decir, debidas a anomalías del desarrollo limitadas exclusivamente al oído. Éstas se clasifican como **no-sindrómicas**; se han identificado unos 34 genes que, cuando están alterados, operan como factores causales de ellas.

Existen, por otro lado, sorderas debidas alteraciones del desarrollo del oído que forman parte de un conjunto típico de otras anomalías congénitas o síndromes. Éstas son las más frecuentes y se denominan **sindrómicas**. La descripción de dichos síndromes excede este capítulo. Se han descrito cerca de 300 síndromes que incluyen como componente alguna alteración del oído que produce sordera. Una gran variedad de genes, al alterarse, participan

Biblioteca Médica Virtual

como factores causales. De éstas, las alteraciones del oído externo tienen importancia debido a que pueden actuar como indicadores de la existencia de otras patologías asociadas.

## Alteraciones del oído externo

### Inexistencia o falta de fusión de los mamelones auriculares

Distintas alteraciones morfológicas del pabellón auricular pueden surgir como consecuencia de la falta de formación de algunos de los tubérculos que se fusionan para constituir el tubérculo, o como falta de su fusión. La alteración morfológica depende de la localización y extensión del déficit. De éstas, una patología frecuente es la **microtia** (1/10.000 nacidos) que en un 40% se asocia a otras patologías congénitas. Los niños presentan hipoplasia auricular de diferentes grados. En los casos no-sindrómicos existe una correlación estrecha entre el grado de malformación auricular y las alteraciones en el conducto auditivo externo que llevan a la sordera. Por su asociación estadística, la presencia de una anomalía congénita del oído externo obliga a la búsqueda de anomalías congénitas de los arcos branquiales o renales.

### Sordera congénita

La sordera congénita asociada a alteraciones del oído externo sin alteraciones auriculares es poco común (2/100.000 nacidos). Se debe generalmente a la **persistencia del tapón meatal** hasta el nacimiento o a **agenesia completa del conducto auditivo externo**. Está asociada a la administración a la madre de talidomida y estreptomicina durante el período embrionario del desarrollo.

### Otocefalia

Es una alteración poco frecuente (1/100.000 nacidos vivos) de la mandíbula y del oído externo. Se caracteriza por la localización anormal de los pabellones auriculares e hipoplasia mandibular. Se asocia a persistencia de la membrana faríngea y anomalías del sistema nervioso central. Los niños generalmente mueren en el período perinatal. Los pabellones auriculares se desarrollan pero se hallan anormalmente implantados, cerca de su sitio de origen (primer surco branquial ectodérmico). En el recién nacido, las orejas se encuentran a la altura de donde debería estar el ángulo mandibular que, en este caso, no es aparente. Se asocia a agnatia, micrognatia y holoprosencefalia. Se considera que se debe a alteraciones en la migración de las crestas neurales y se vincula con mutaciones en el gen del factor de transcripción Otx2.

## Alteraciones del oído medio

### Sordera congénita

Las sorderas debidas a alteraciones del desarrollo del oído medio pueden deberse a la agenesia completa de la caja del tímpano o a diversas malformaciones en la cadena de osículos del oído medio. Estas últimas han sido clasificadas en tres grupos: **a)** esclerosis o fijación del martillo y/o del estribo, **b)** desconexión del estribo y yunque y **c)** esclerosis o fijación del estribo. Suelen ser secuelas de inflamaciones infecciosas por rubéola, sífilis u otros gérmenes padecidas tempranamente durante el embarazo.

## Alteraciones del oído interno

### Sordera congénita

#### *Alteraciones morfológicas del laberinto óseo y membranoso*

Son consecuencia de malformaciones denominadas genéricamente displasias vestibulococleares, caracterizadas por alteraciones morfológicas del laberinto óseo y membranoso. En general, estas malformaciones se clasifican de acuerdo con sus características anatómicas e histológicas:

**Aplasia laberíntica completa.** Se considera que ocurre durante la 3ª o 4ª SD por detención del desarrollo en estado de placoda ótica. Es poco frecuente. Se asocia a alteraciones del desarrollo del oído medio.

**Cavidad común.** Se debe a una detención del desarrollo durante la 4ª SD en el estado de otocisto. Corresponde al 13-25% de las displasias vestibulococleares.

**Aplasia coclear.** Se debe a la detención del desarrollo durante la 5ª SD. Es posible encontrar un desarrollo vestibular normal. Es poco frecuente.

**Hipoplasia coclear.** Se debe a detención del desarrollo durante las semanas 6ª a 8ª. Los hallazgos típicos son conducto coclear corto, órganos sensoriales y nervios vestibular y auditivo poco desarrollados, vestíbulo grande, saco endolinfático bulboso y canales semicirculares malformados.

Estas alteraciones pueden asociarse a infecciones por toxoplasmosis o virus de la rubéola, citomegalovirus y herpes, y por uso de fármacos tóxicos como la talidomida durante la gestación, en general antes del cierre del otocisto. La sordera también puede deberse a mutaciones del gen del factor de transcripción Pax3 que pueden generar alteraciones morfológicas o citológicas en el sáculo o la

Biblioteca Médica Virtual

cóclea, o estar asociada a alteraciones cromosómicas como trisomía 13 o 18.

### *Alteraciones del laberinto membranoso*

En el 90% de las sorderas congénitas, la malformación sólo afecta al laberinto membranoso. Este hecho se considera una ventaja para el tratamiento debido a que abre la posibilidad de realizar un implante coclear. En su mayoría tienen etiología genética. Entre éstas, las de mayor frecuencia involucran genes codificantes de proteínas involucradas en el mantenimiento de las características electrolíticas apropiadas del líquido endolinfático (conexina 26, canales de $K^+$, etc.).

### Sordera perinatal

Se establece durante el período neonatal como consecuencia de exposición a factores como la hipoxia, traumatismos o exposición a fármacos ototóxicos. Es más frecuente en los prematuros de bajo peso al nacer. En algunos países se ha reglamentado la evaluación auditiva de rutina en estos pacientes.

La información auditiva es de principal importancia para la adquisición del lenguaje y el desarrollo psicosocial del niño. Es transcendental detectar, diagnosticar y tratar lo antes posible la sordera congénita.

## AUTOEVALUACIÓN

# Sección 3: Bases celulares y moleculares del desarrollo de los aparatos de la audición y del equilibrio

Síntesis Conceptuales relacionadas con procesos del desarrollo del oído disponibles en el **sitio web**. Pueden ser utilizadas como material de lectura para resolver las actividades de aprendizaje de este capítulo u otras diseñadas e implementadas por el docente.

SC La instalación y el refinamiento de la organización espacial de competencias de desarrollo en el área preplacodal

SC La transformación del área preplacodal (área competente de formación de placodas) en línea wolffiana (área de placodas) del sistema sensorial cefálico

SC La potencia citogenética del área preplacodal. Su contribución a la citogénesis, histogénesis y organogénesis de la región cefálica

SC Modelo de inducción de la región preplacodal

SC Función del postencéfalo y tejidos adyacentes en el *patterning* del otocisto

SC Señales difusibles y factores de transcripción involucrados en la determinación de la placoda ótica

SC Un modelo de compartimentos y fronteras (bordes) para explicar el *patterning* y la morfogénesis del oído interno

SC El origen múltiple y la pluripotencialidad del mesénquima cefálico. El mesodermo paraxil preótico y la cresta neural craneal

Biblioteca Médica Virtual

# Sección 4: Actividades de aprendizaje e integración

## INTEGRACIÓN HORIZONTAL

1. En el otocisto se constituyen diferentes compartimentos con diferente determinación desde etapas tempranas del desarrollo; ya en el estado de fosa ótica se determinan algunas regiones. Se sabe que en la formación del otocisto posee gran relevancia la adhesividad entre la lámina basal de la placoda y la lámina basal del tubo neural.

### Consignas

***¿Podrían estar relacionados estos dos fenómenos?***
***Postule un modelo que permita relacionarlos.***

### Material de lectura

SC Señales difusibles y factores de transcripción involucrados en la determinación de la placoda ótica
SC Función del posencéfalo y tejidos adyacentes en el *patterning* del otocisto
SC Un modelo de compartimentos y fronteras (bordes) para explicar el *patterning* y la morfogénesis del oído interno

2. Todas las células de las crestas ampulares exhiben una polaridad planar dependiente de la polaridad global de cada cresta.

### Consignas

***Explique el concepto de polaridad planar aplicado a A) la célula y B) la cresta ampular.***
***Plantee hipótesis acerca de qué podría ocurrir estructural y funcionalmente si se alterara la polaridad planar de la cresta ampular.***

## INTEGRACIÓN VERTICAL

### CASO CLÍNICO

Se presenta a la consulta una pareja con una hija, Estefanía M., de 4 meses, muy angustiados porque se dieron cuenta de que su hija parece que "no oye bien". Le cuentan que durante la noche anterior, frente a su casa hubo una fuerte explosión. Que ellos y sus otros dos hijos, de 3 y 5 años, se despertaron sobresaltados por el ruido y que Estefanía siguió durmiendo plácidamente. Durante la mañana, cuando la niña despertó, los padres empezaron a hacer sonidos y gestos delante de ella y Estefanía respondía con la mirada. Pero cuando hacían sonidos o ruidos, incluso fuertes ruidos de palmas al costado de la niña, Estefanía no respondía a los sonidos. No gesticulaba, no cerraba los párpados sino que quedaba totalmente indiferente.

Durante la anamnesis, al ser interrogada sobre la gestación y el parto, la madre respondió que Estefanía nació prematuramente, con bajo peso y que estuvo internada en cuidados intensivos neonatales durante un mes. También le cuenta que estuvo "amarilla" durante un tiempo y que tuvo que recibir antibióticos por alguna razón.

A la inspección de la región auricular no se advierten malformaciones del pabellón auricular ni del conducto auditivo externo. El examen con el otoscopio muestra un conducto auditivo y tímpano de características normales.

Se indica realizar estudios de respuesta auditiva troncoencefálica y de emisiones otoacústicas. Ambos estudios indican la existencia de una hipoacusia de tipo grave.

### HOJA DE TRABAJO PARA EL CASO CLÍNICO

Biblioteca Médica Virtual

CAPÍTULO

# 12

# DESARROLLO DEL SISTEMA ENDOCRINO

JORGE BARRAGÁN, MELINA RAPACIOLI

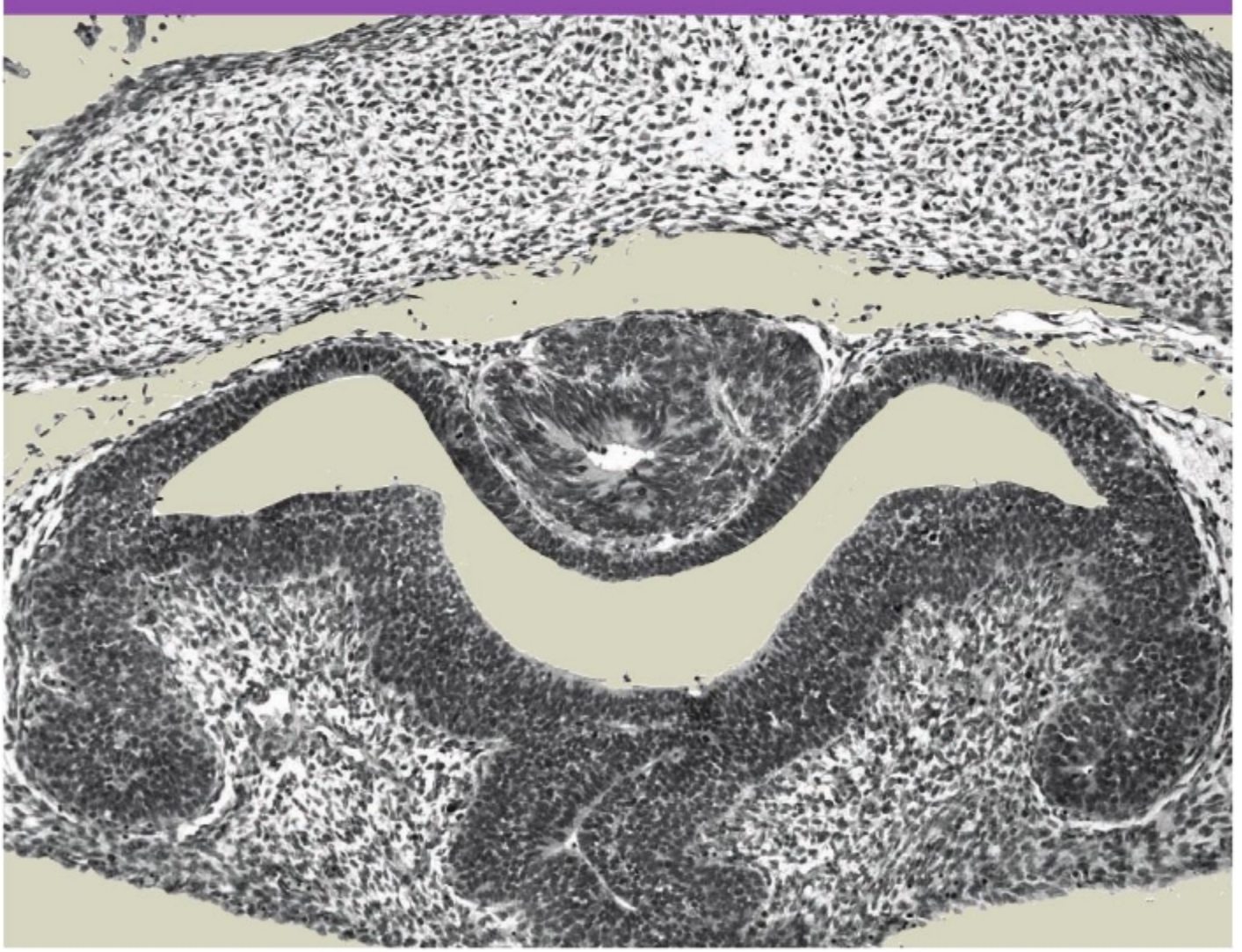

Biblioteca Médica Virtual

CAPÍTULO

# 12

# DESARROLLO DEL SISTEMA ENDOCRINO

JORGE BARRAGÁN, MELINA RAPACIOLI

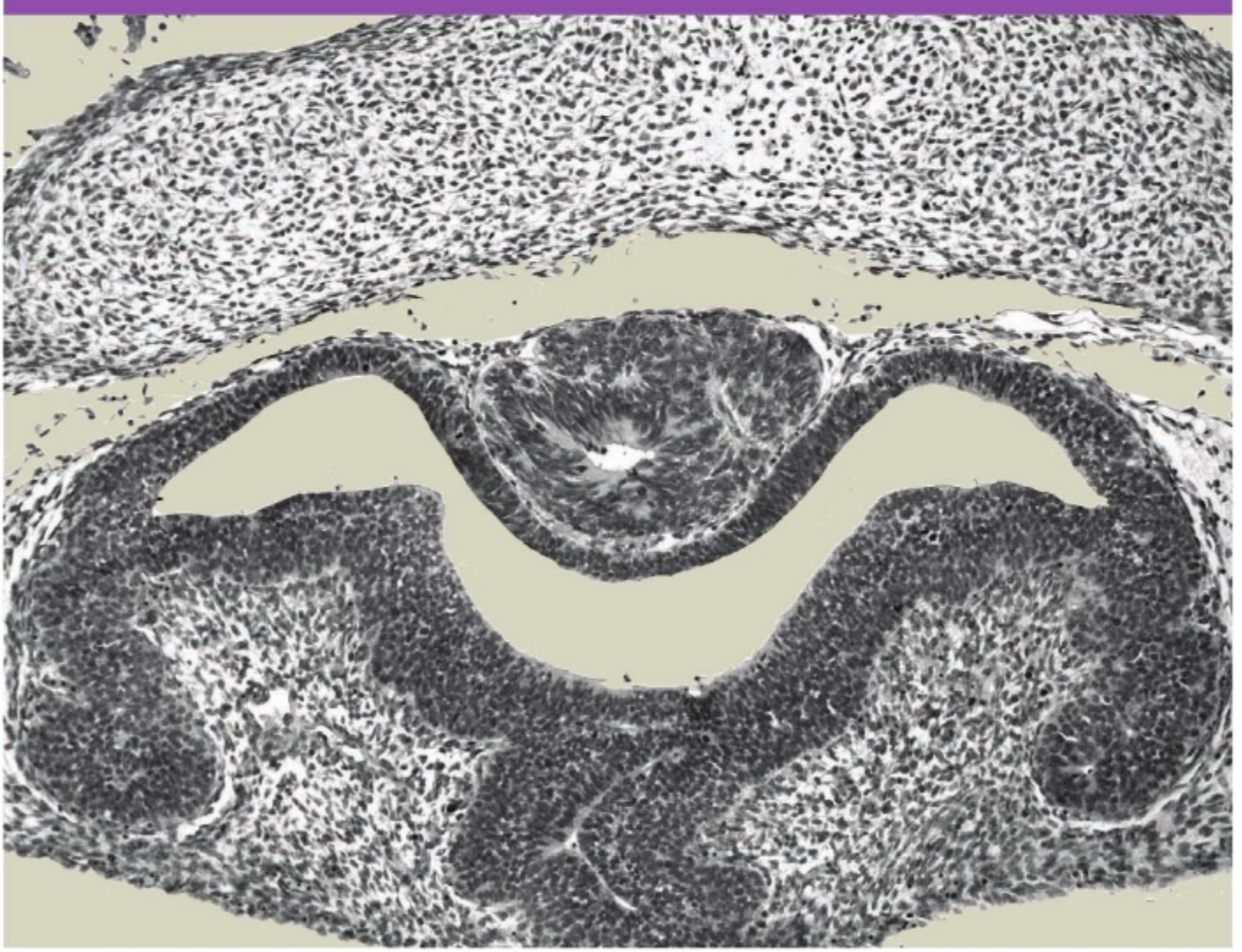

Biblioteca Médica Virtual

# Sección 1 : Desarrollo normal

## MORFOLOGÍA DEL DESARROLLO

El sistema endocrino forma parte de un sistema global de regulación de las funciones vitales básicas del organismo y de la relación del individuo con el ambiente y con los demás miembros de la especie. Este sistema global está integrado por los sistemas nervioso, endocrino, inmunitario y psíquico. El principal nexo entre los sistemas nervioso central y endocrino es el eje hipotálamo-hipofisario que, a partir de la hipófisis, se ramifica en diversas vías de comunicación con las otras glándulas endocrinas y, desde éstas, a todos sus órganos blanco (diana).

Para un repaso de los aspectos del desarrollo del sistema endocrino que ocurren durante la 3ª, 4ª y 5ª SD, consultar los capítulos correspondientes.

### Hipófisis

La hipófisis es un órgano mixto involucrado en la integración neuroendocrina. Posee una porción neural o **neurohipófisis** y una glandular endocrina o **adenohipófisis** que poseen diferentes orígenes embrionarios pero estrechamente vinculados. Ya en la 3ª SD se identifica en la zona medial del área preplacodal la región precursora de adenohipófisis (SC La potencia citogenética del área preplacodal. Su contribución a la citogénesis, histogénesis y organogénesis de la región cefálica). Durante la 4ª SD se forma la placoda hipofisaria, un engrosamiento medial del ectodermo epidérmico, como resultado de interacciones del mesénquima cefálico de la línea media y el ectodermo del área preplacodal medial. La placoda se ubica por delante del extremo cefálico de la placa neural en cuya zona medial se ubica la región precursora de la neurohipófisis. Durante el plegamiento del embrión, en la región cefálica se forma la prominencia frontal que delimita el techo del estomodeo. La placoda hipofisaria es llevada entonces al fondo del techo del estomodeo, por delante de la membrana bucofaríngea (Fig. 12-1). La placoda rápidamente se invagina en el mesénquima y forma una fosa hipofisaria que contacta estrechamente con el neuroepitelio medial del piso diencefálico. A continuación, la fosa se suelta del ectodermo y forma la **bolsa de Rathke**; ésta queda invaginada en el mesénquima de la región adosada al piso diencefálico (véase Fig. 12-1). Éste, a su vez, origina una prolongación tubular medial, el **infundíbulo**, que es el esbozo de la neurohipófisis. La bolsa de Rathke se "suelta" del ectodermo y se transforma en una vesícula epitelial incluida en el mesénquima cefálico, se profundiza en el mesénquima de la base de cráneo y cuando éste se osifica queda como una estructura intracraneal, alojada en la silla turca del esfenoides. La silla turca se halla encima del techo de la faringe (véase Fig. 12-1.E-F). El infundíbulo mantiene su contacto con el piso del diencéfalo que originará el hipotálamo.

La bolsa de Rathke se localiza inmediatamente por delante de la neurohipófisis en desarrollo; por proliferación celular diferencial origina evaginaciones superolaterales que rodean el infundíbulo y forman la *pars tuberalis*. La porción de la bolsa cercana al infundíbulo permanece delgada y forma la *pars intermedia*. La porción ventral prolifera, se engruesa y forma la *pars distalis*. Por proliferación celular se obliteran todas las cavidades salvo la que separa la *pars distalis* de la *pars intermedia* que queda como una única cavidad: la hendidura residual. Mientras ocurren todos estos cambios, el infundíbulo se diferencia en el tallo pituitario y una porción dilatada que forma la *pars nervosa* del lóbulo posterior o neurohipófisis (Fig. 12-2).

### Pineal

La glándula pineal o epífisis también posee función de integración neuroendocrina. Su esbozo aparece, en la 6ª SD, como un engrosamiento en la placa del techo del diencéfalo, cerca del límite con el mesencéfalo. El esbozo está constituido por dos partes, una porción cefálica que crece como un brote sólido formado por cordones celulares y una porción caudal que crece como una evaginación sacular del techo diencefálico entre las comisuras habenular y posterior (véanse Figs. 9-33 y 12-6). Desde la 7ª SD crece en dirección dorsal y caudal, y hacia el final de la 8ª SD se ubica sobre el techo del mesencéfalo. La porción cefálica forma cordones que se ramifican en un mesénquima muy vascularizado y con su crecimiento queda dorsalmente a la porción caudal. Estos cordones se cavitan pero su luz no se comunica con la del tercer ventrículo. La cavidad de la porción caudal forma el receso pineal. Durante su desarrollo recibe inervación simpática proveniente del nervio pineal (conario), que posee ramificaciones perivasculares que ingresan radialmente en el parénquima atravesando la lámina basal y también recibe axones que ingresan desde la comisura habenular.

Biblioteca Médica Virtual

## Tiroides

El esbozo de la tiroides se constituye, en la 4ª SD, por la asociación entre el endodermo de la línea media del piso de la faringe, entre la 1ª y 2ª bolsa faríngea, y el mesénquima branquial que ocupa la línea media ventral a la faringe. El esbozo aparece como una invaginación del endodermo en el mesénquima, forma una fosa, luego crece caudalmente y forma el **conducto tirogloso** (Fig. 12-3). El extremo del conducto tirogloso llega, en la 7ª

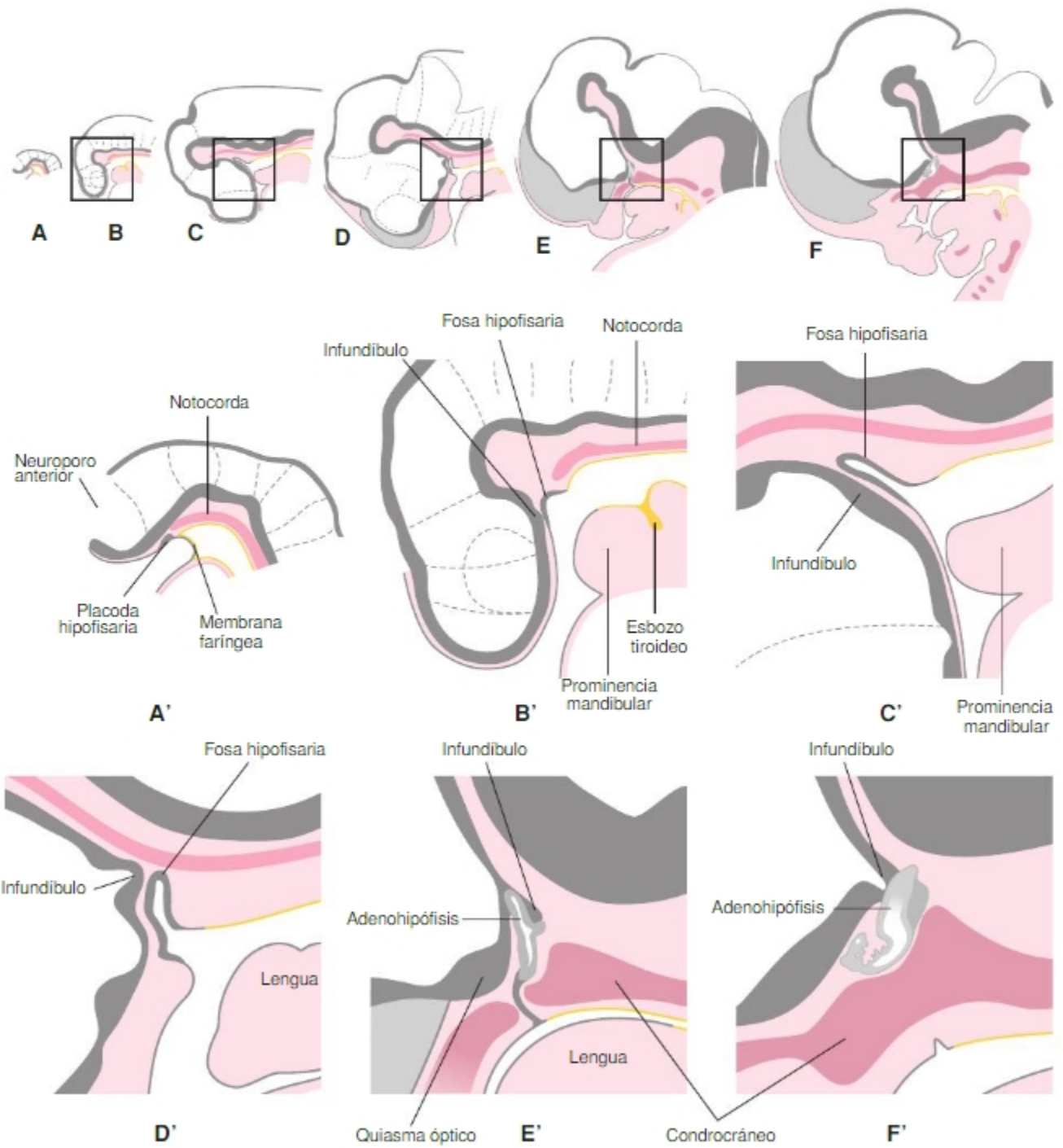


**Fig. 12-1.** Desarrollo de la hipófisis. Esquemas de cortes sagitales de embriones humanos que ilustran la relación de la placoda hipofisaria con el tubo neural, la formación de la fosa hipofisaria, su crecimiento e interacción con el infundíbulo, su desprendimiento del ectodermo del techo del estomodeo y su ubicación en el cartílago esfenoidal. La fila superior de la figura ilustra el proceso con bajo aumento. Los recuadros se representan con mayor aumento en la región inferior. En cada panel (A a F y A' a F'), los esquemas están en la misma escala. **A.** Mediados del PS (24 días). **B.** Principios de 5ª SD (30 días). **C.** Fines de 5ª SD (37 días). **D.** 6ª SD (43 días). **E.** 7ª SD (50 días). **F.** 8ª SD (54 días).

Biblioteca Médica Virtual

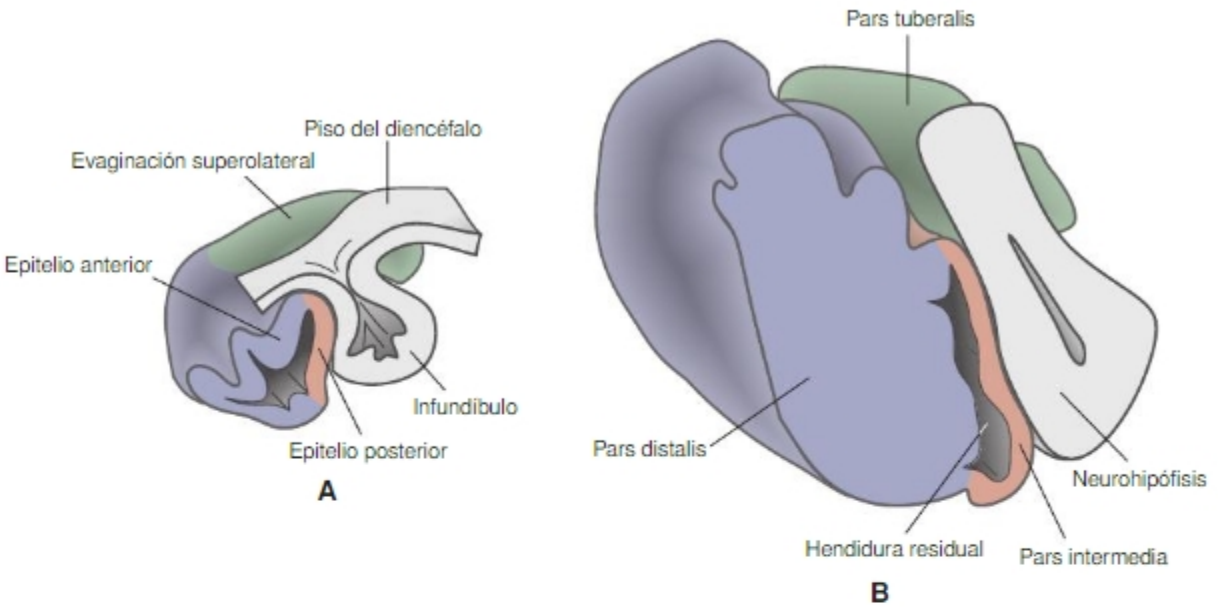


**Fig. 12-2.** Representación tridimensional de la bolsa de Rathke en desarrollo en embriones humanos. Se ilustra un corte sagital y la porción derecha de la glándula. **A.** 9ª SD. **B.** 13ª SD. La porción anterior de la bolsa hipofisaria (azul) genera la *pars distalis*, la prolongación posterior que bordea el infundíbulo (verde) genera la *pars tuberalis* y la porción cara posterior de la bolsa (rojo) que contacta con el infundíbulo forma la *pars intermedia*.

SD, delante del esbozo de la laringe. El sitio de formación del esbozo tiroideo, por crecimiento diferencial, durante la formación de la lengua, es llevado hacia el estomodeo y termina como agujero ciego en el vértice de la V lingual. El esbozo se hace a continuación macizo. Desde la 7ª SD, el conducto tirogloso sufre regresión en toda su extensión y desaparece. Su extremo persiste como una estructura maciza que luego se diferencia en la glándula tiroides. Durante su morfogénesis sufre dos expansiones laterales que forman los lóbulos de la tiroides; su porción media queda como el istmo que une los lóbulos. La región del extremo terminal del conducto tirogloso queda como una pequeña prolongación cónica, el lóbulo piramidal (pirámide de Lalouette). Pueden quedar restos del conducto tirogloso que se ubican a lo largo de la línea media del cuello desde el agujero ciego de la lengua hasta la pirámide de Lalouette de la tiroides. La tiroides inicia su función recién en la 12ª SD.

## Paratiroides

Durante la 4ª SD, la 3ª y 4ª bolsa faríngea proliferan y forman dos prolongaciones epiteliales endodérmicas macizas, una dorsal y una ventral. Los esbozos de las glándulas paratiroides se constituyen por la asociación del endodermo de las cuatro prolongaciones dorsales con el mesénquima branquial adyacente derivado en su mayor parte en la cresta neural craneal. Las prolongaciones ventrales constituyen el esbozo del órgano linfático central, el timo. Desde la 5ª SD, las prominencias dorsales se separan del epitelio de la bolsa faríngea, se introducen en el mesénquima e inician su histogénesis. Los esbozos derivados de la 3ª bolsa faríngea se desplazan caudalmente, junto con el esbozo del timo, y por ello originan las paratiroides inferiores. El extremo distal del conducto tirogloso se ubica luego ventralmente a dichos tejidos y por ello las paratiroides inferiores quedan en la cara dorsal de la tiroides. Los esbozos derivados de la 4ª bolsa faríngea quedan en posición más cefálica y forman las paratiroides superiores. Éstas también quedan en el dorso de la tiroides que aún crece en dirección caudal (Fig. 12-4).

## Suprarrenal

La glándula suprarrenal posee doble origen y se diferencia en cuatro regiones funcionalmente relacionadas. Posee una médula y una corteza; esta última, a su vez, posee tres regiones diferentes.

El **esbozo de la corteza suprarrenal** se constituye, durante la 5ª SD, por la asociación del epitelio celómico ubicado entre el esbozo gonadal y la raíz del mesenterio con el mesénquima subyacente en él (Fig. 12-5.A). El **esbozo de la médula suprarrenal** se constituye por la asociación entre células migratorias de la cresta neural simpática toracolumbar con el mesénquima mencionado. Durante la 5ª SD, las células de la cresta neural migran

Biblioteca Médica Virtual

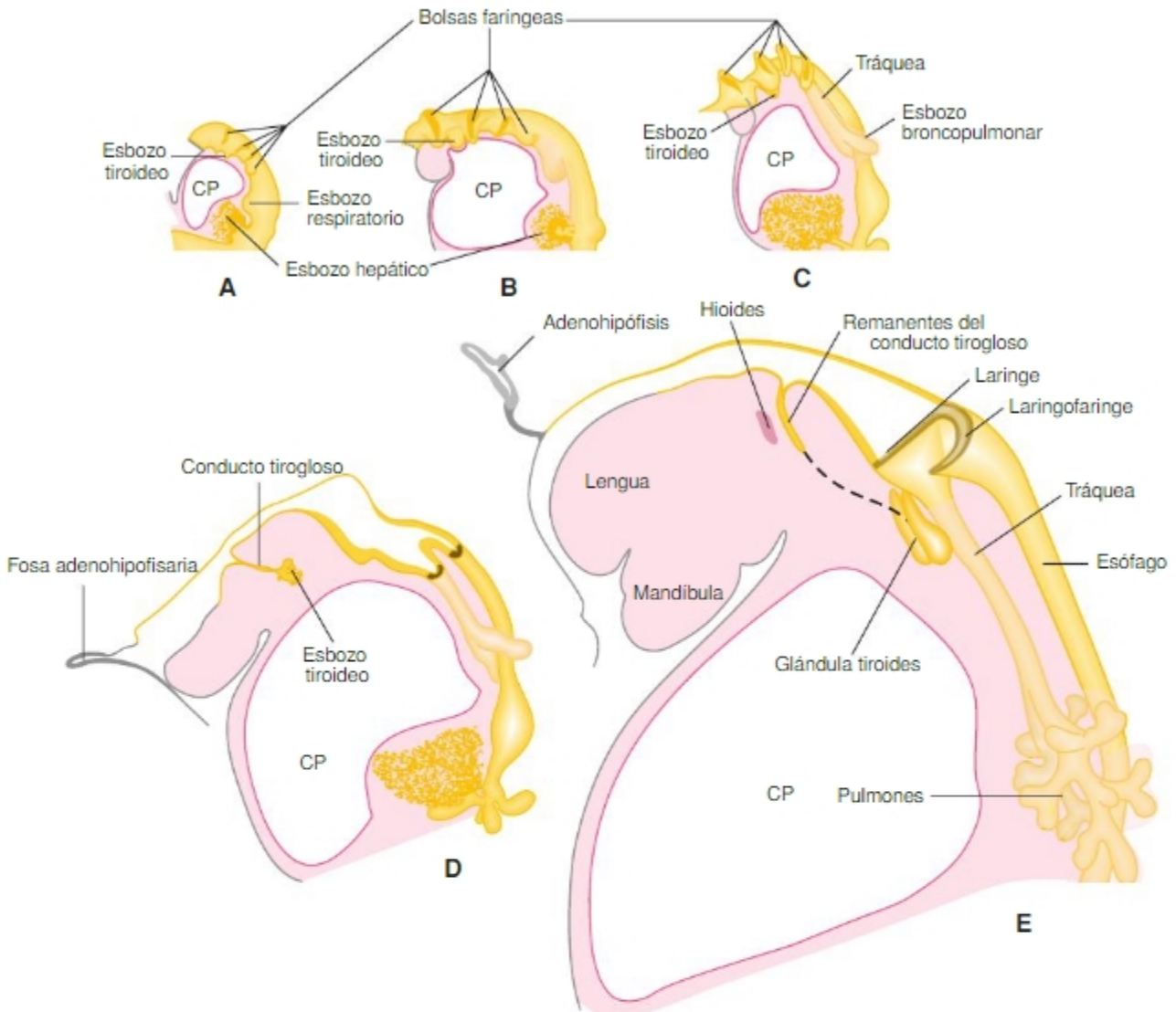


**Fig. 12-3.** Esquemas que ilustran el desarrollo de la glándula tiroides desde la formación del esbozo en el piso de la faringe (4ª SD) hasta su desplazamiento a la región laríngea (7ª SD) y obliteración del conducto tirogloso (línea de puntos). Vistas laterales del intestino anterior. En la región cefálica de **C** y **D** se realizó un corte sagital. **A.** Mediados del PS. **B.** Fines del PS. **C.** 5ª SD. **D.** Fines de 5ª SD. **E.** 7ª SD. CP: cavidad pericárdica. Todos los esquemas están en la misma escala.

ventralmente, más allá de la localización correspondiente a la cadena ganglionar simpática, y llegan hasta la región correspondiente al esbozo suprarrenal. Allí, junto con el mesénquima regional forman el esbozo de la **médula suprarrenal** (Fig. 12-5.B). Las células de la cresta neural se organizan en cordones inmersos en el mesénquima regional. Este proceso se inicia en la zona medial y luego se expande en sentido lateral. Tempranamente, el esbozo de la médula es rodeado por células migratorias del epitelio celómico que inician la formación de la corteza.

Hacia la 5ª SD, el epitelio celómico prolifera, se engruesa; sus células se invaginan en el mesénquima subyacente, rodean el esbozo de la médula y forman un órgano transitorio, la **corteza suprarrenal fetal**. Entre la 6ª y 7ª SD, una segunda oleada de proliferación e invaginación celular genera otra capa de células en torno de la corteza fetal. La corteza fetal funciona durante el desarrollo y luego se atrofia. Una parte de ella persiste y, junto con las células generadas durante la segunda oleada, forma la **corteza suprarrenal definitiva** (Fig. 12-5.C-F).

## AUTOEVALUACIÓN

Biblioteca Médica Virtual

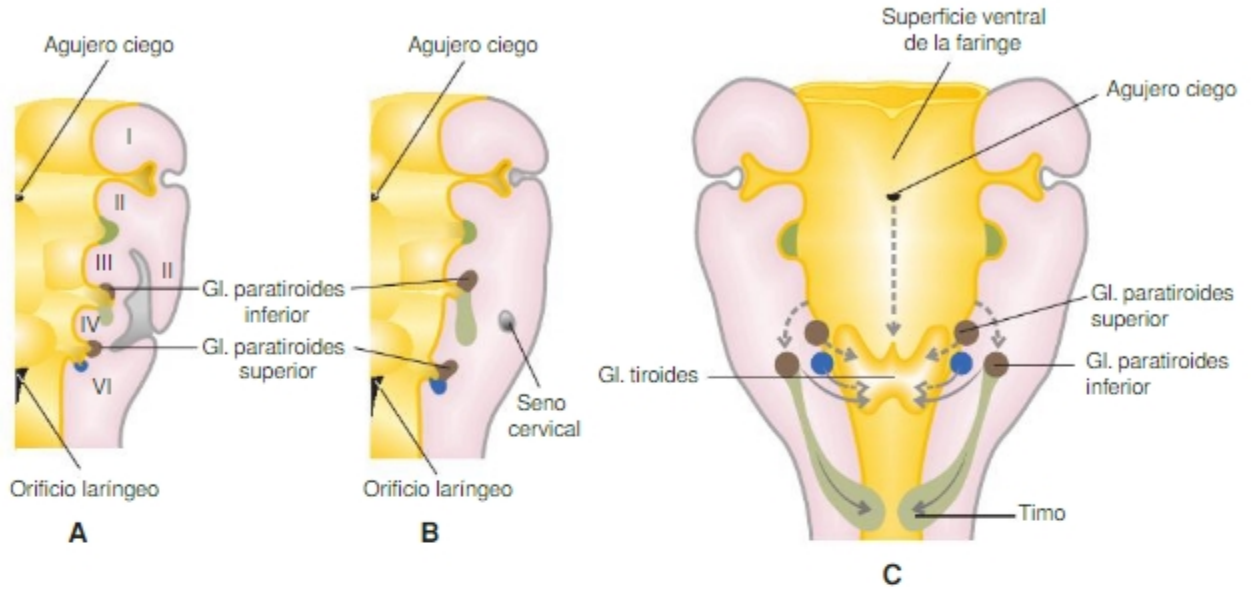


**Fig. 12-4. A y B.** Esquemas de cortes longitudinales de la faringe e inicio del esófago. Se representa una vista interna del piso de la faringe y de los contornos de los arcos branquiales (números romanos) limitados por los surcos branquiales del lado derecho. **C.** Vista ventral externa de la faringe. Muestra los desplazamientos que realizan las prolongaciones epiteliales endodérmicas que forman la tiroides, la paratiroides y el timo desde su lugar de origen a sus posiciones definitivas.

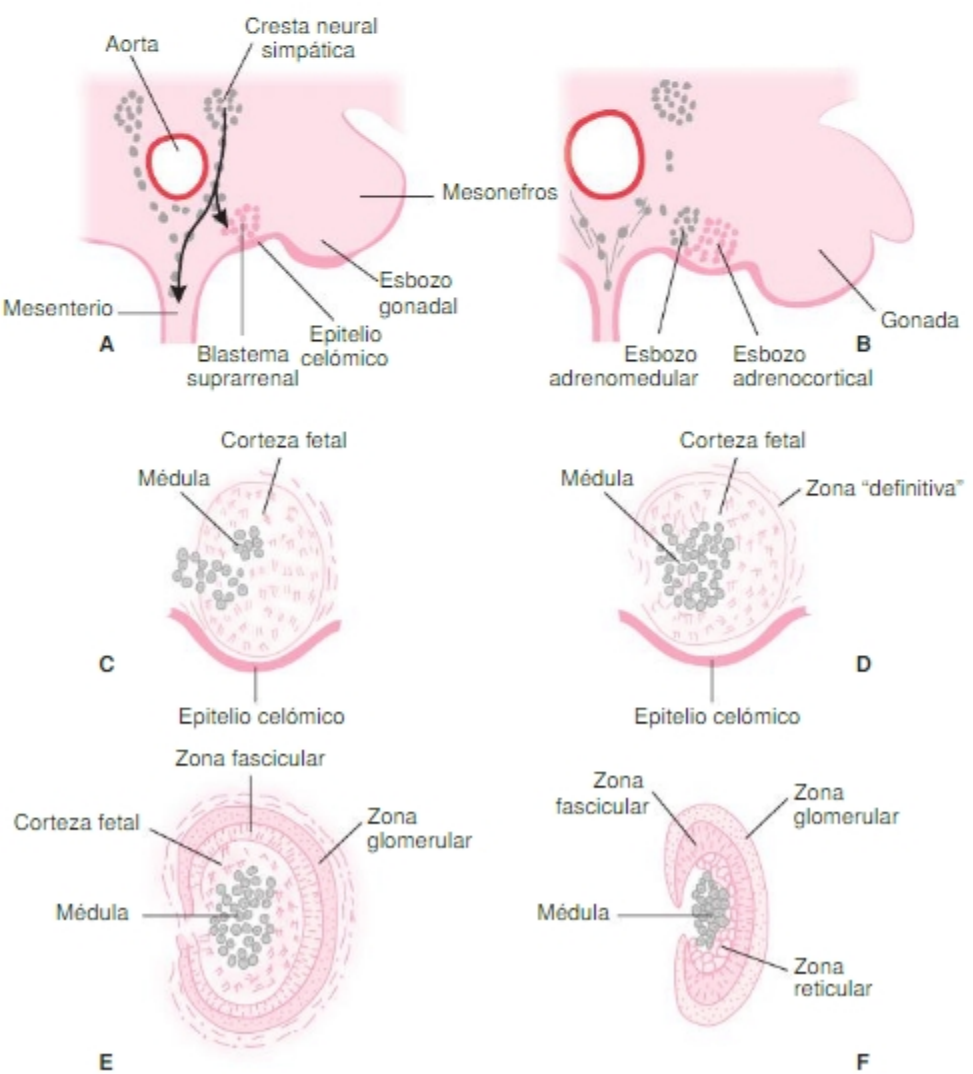


**Fig. 12-5.** Estados de desarrollo de la glándula suprarrenal. **A-B.** Estado inicial de migración de células de la cresta neural simpática toracolumbar (formarán el parénquima de la médula) y del epitelio celómico (formarán el parénquima de la corteza) que junto con el blastema suprarrenal forma los esbozos adrenomedular y corticosuprarrenal. **C-D.** Estado de integración de ambos esbozos y de diferenciación de la zona fetal de la corteza. **E.** Estado de involución posnatal de la zona fetal y desarrollo de las zonas glomerular y fasciculada (hasta los 2-3 años). **F.** Diferenciación terminal y constitución de la zona reticular (5-6 años).

Biblioteca Médica Virtual

# HISTOGÉNESIS

## Conceptos generales

El desarrollo de las glándulas endocrinas requiere interacciones epitelio-mesenquimáticas de tipo paracrinas mediadas por señales que actúan localmente y también de efectos endocrinos mediados por las hormonas que ellas mismas van generando mientras se integran a los correspondientes ejes hipotálamo-hipófiso-glandulares. Debido a ello, en general existe una sincronía en la diferenciación de estructuras funcionalmente relacionadas. En general, estos ejes se constituyen antes del nacimiento. Durante la segunda mitad de la gestación, las glándulas producen casi todas las hormonas del estado adulto. En el feto operan, además, hormonas biológicamente activas que no se hallan en el adulto (CLIP, α-MSH, hormonas placentarias, etc.). Ciertas hormonas pueden atravesar la placenta y, en el caso de algunas, como la parathormona y la tirocalcitonina, existen mecanismos de regulación de sus niveles en sangre materna y fetal.

## Hipófisis

### Adenohipófisis

La hipófisis se genera en una zona de confluencia de células mesenquimáticas de diverso origen (mesodermo axil precordal, membrana precordal, cresta neural preótica, cresta neural anterior y, probablemente, células que se invaginan de las placodas). En la región también se halla el extremo de la notocorda (Fig. 12-6). A esta diversidad celular del mesénquima circundante se atribuye en parte la variedad de tipos celulares que desarrolla la bolsa de Rathke. Un factor central con respecto a la amplia capacidad citogenética es la existencia, en la zona de la fosa hipofisaria, de gradientes cruzados de morfógenos provenientes desde el dorso (diencéfalo ventral) y desde el vientre (centro organizador hipofisario ventral del techo del estomodeo). Las células de la fosa hipofisaria sometidas a diferentes concentraciones de estos gradientes superpuestos expresan diferentes combinatorias de factores de transcripción y se de-

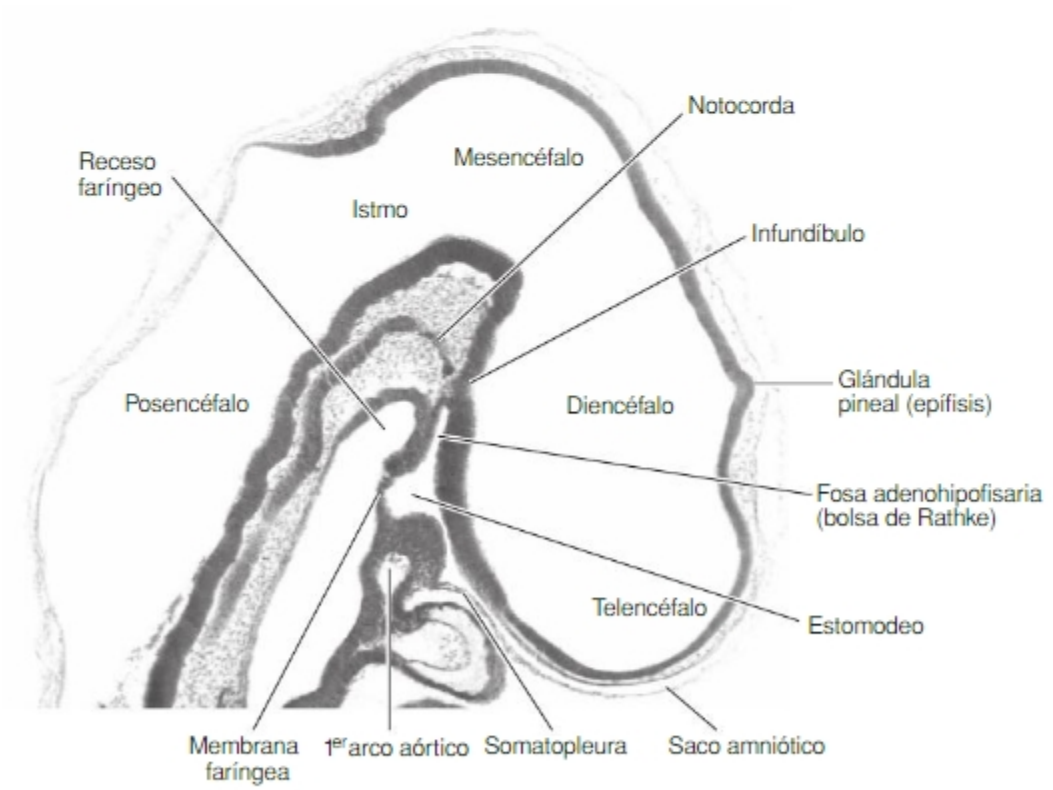


Fig. 12-6. Microfotografía óptica (hematoxilina-eosina). Corte sagital de la región cefálica de un embrión del período somítico. Muestra la ubicación de la fosa adenohipofisaria en el techo del estomodeo, su adhesión al piso del diencéfalo, la notocorda, el mesénquima cefálico precordal y la membrana faríngea. En el techo del diencéfalo está naciendo la glándula pineal. Todo el encéfalo se halla rodeado de una capa delgada de mesénquima cefálico. Embrión de pollo de 56 horas (equivalente a embrión humano del PS). Fotografías reproducidas con autorización de Dra. M. Rapacioli.

Biblioteca Médica Virtual

terminan en diferentes tipos celulares de la glándula (SC Organización espacial de la determinación de linajes celulares adenohipofisarios; SC La expresión temporal y espacialmente organizada de combinatorias de factores de transcripción durante la determinación de linajes celulares de la adenohipófisis).

Cuando la bolsa hipofisaria empieza a diferenciarse (Fig. 12-7), distintas regiones de ella exhiben diferente potencia citogénica. Las células corticotropas, secretoras de ACTH (hormona adrenocorticotrófica), son las primeras células cromófilas que aparecen (8ª SD), junto con las melanotropas secretoras de MSH (hormona melanocito estimulante) de la región profunda de la bolsa hipofisaria. Las células secretoras de STH (hormona somatotrofina) son las primeras acidófilas en aparecer (11ª SD), en la región intermedia de la *pars distalis*. En la misma región aparecen las células secretoras de prolactina y quizá TSH (hormona tirotrófica). En la región superficial de la *pars distalis* se generan las células secretoras de TSH, LH y FSH (Cuadro 12-1). El epitelio de la cara posterior de la bolsa de Rathke invade el mesénquima adyacente a la *pars nervosa* y sus células se organizan en racimos y folículos de la *pars intermedia* y se diferencian en células productoras de MSH (SC La morfogénesis hipofisaria y la determinación progresiva de los tipos celulares de la adenohipófisis). Algunas de estas células migran a la *pars distalis* y se diferencian en células secretoras de ACTH. Recuérdese que la secuencia de aminoácidos de la MSH se halla incluida en la secuencia de aminoácidos de la ACTH.

La glándula posee la capacidad de sintetizar y probablemente de secretar hormonas durante el período fetal y existe una correlación entre la aparición de ciertas células y el comienzo del funcionamiento de sus correspondientes órganos blanco. Así, las células tirotropas (TSH) están presentes en la 12ª-13ª SD y es en este momento cuando empiezan a aparecer los folículos tiroideos y se inicia la captación de yodo por la tiroides.

**CUADRO 12-1.** TIEMPO DE APARICIÓN DE LOS DISTINTOS TIPOS CELULARES

| EDAD FETAL (SD) | HORMONA SECRETADA |
|---|---|
| 7 | ACTH |
| 11 | STH |
| 12 | TSH |
| 19 | PROL |
| 21 | LH |
| 28 | FSH |

## Neurohipófisis

El infundíbulo está formado inicialmente por células neuroepiteliales (troncales) no diferenciadas. Éstas, con el arribo de axones de los núcleos hipotalámicos y vasos sanguíneos, se diferencian en **pituicitos** de aspecto secretor que generarían el ambiente apropiado para el ingreso de axones y vasos. Los axones se introducen entre pituicitos vecinos y entre pituicitos y vasos sanguíneos. Los axones en crecimiento carecen de gránulos secretores; éstos aparecerían sólo cuando los axones completan su crecimiento. Los pituicitos, con el tiempo, pierden características secretoras, aumentan en tamaño y se ramifican. Los pituicitos tardíos secretan mediadores locales como la taurina.

Algunos experimentos de encefalectomía en embriones de rata muestran el efecto del eje hipotálamo-hipofisario durante la vida prenatal. En el momento del nacimiento, la hipófisis es más pequeña, las células poseen gránulos secretorios escasos y pequeños. Este déficit en la secreción hipofisaria produce un retraso en el crecimiento corporal, gonadal y tiroideo. Estos datos indican que diversos ejes hipotálamo-hipofisarios operan durante el desarrollo y que las células hipofisarias pueden diferenciarse en ausencia del control hipotalámico, pero su diferenciación terminal requiere hormonas hipotalámicas. El déficit de hormonas hipotalámicas puede notarse después del nacimiento como cuadros de deficiencia hormonal hipofisaria y déficit del desarrollo de los órganos blanco como por ejemplo en el sindrome de Kallman (SC Bases moleculares y celulares de la patogenia del síndrome de Kallman).

## Pineal

Las células troncales de la placa del techo diencefálico se diferencian en **pinealocitos** secretantes de melatonina, en **células intersticiales**, células gliales astrocitarias que rodean a los pinealocitos y en **neuronas**. Estos tipos celulares pueden ser diferenciados desde la 12ª SD porque expresan distintos filamentos intermedios. La pineal cumple un papel central en la regulación de las funciones con ritmo circadiano. La información de las variaciones diarias de luz y oscuridad llegan a la pineal a través de la vía retina → núcleo supraquiasmático → ganglio simpático cervical → pineal. La inervación simpática llega a la pineal a través de los nervios pineales (conarios).

## Tiroides

El esbozo de la tiroides se constituye por la asociación del epitelio endodérmico y el mesénquima branquial

Biblioteca Médica Virtual

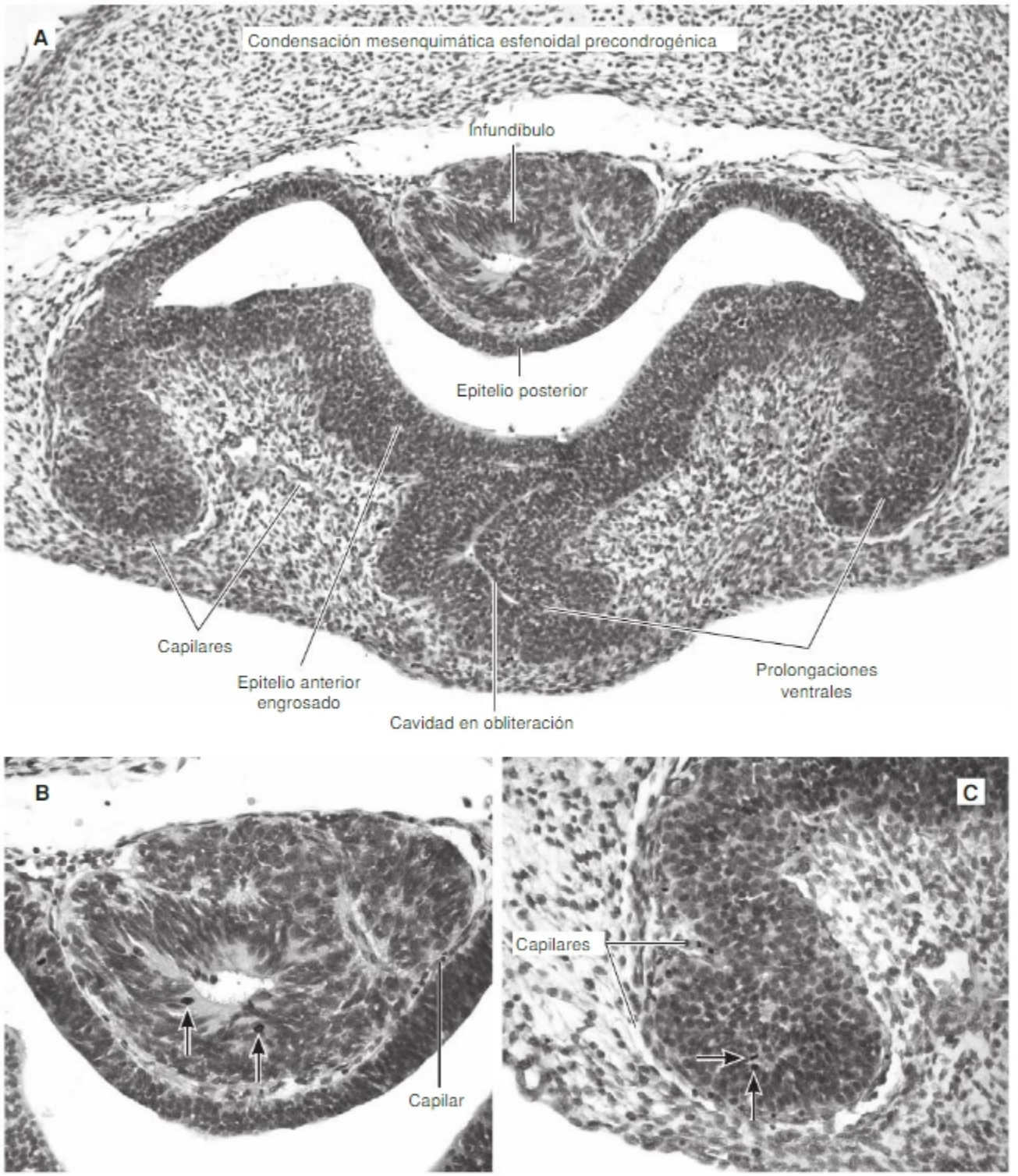


**Fig. 12-7.** Microfotografía óptica (hematoxilina-eosina). Corte de la base de cráneo y glándula hipófisis en desarrollo. **A.** Se observa la adenohipófisis ventralmente al infundíbulo. El epitelio anterior se ha engrosado y generado prolongaciones ventrales (futura *pars distalis*) que invaden el mesénquima. Éste se halla condensado y ricamente vascularizado en derredor del epitelio (véase **C**). La pared posterior medial (futura *pars intermedia*), de menor grosor, se halla adosada al infundíbulo con una delgada lámina de mesénquima vascularizado interpuesto (véase **B**). Las regiones laterales de la pared posterior, que bordean el infundíbulo, formarán la *pars tuberalis*. **B.** Detalle de la unión entre epitelio posterior (*pars intermedia*) e infundíbulo. La alta proliferación celular (flechas) y el crecimiento de axones de origen hipotalámico ocluye gradualmente la luz **C.** Detalle de una prolongación anterior lateral de la *pars distalis*. Embrión humano 9ª SD. Fotografías reproducidas con autorización de Dra. M. Rapacioli.

Biblioteca Médica Virtual

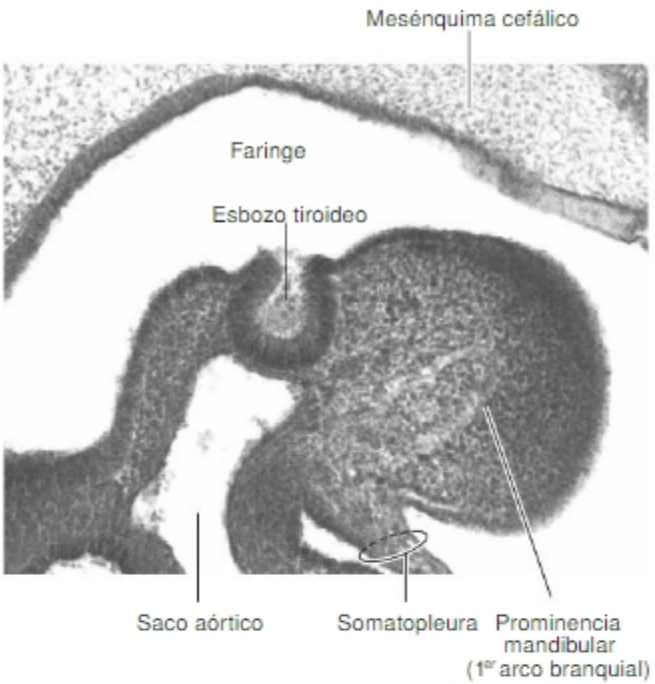


**Fig. 12-8.** Microfotografía óptica (hematoxilina-eosina). Corte sagital que ilustra el nacimiento del esbozo tiroideo en el piso de la faringe y su interacción con el mesénquima branquial. El epitelio cilíndrico se diferencia del epitelio de revestimiento de la faringe. En su entorno, las células del mesénquima branquial se hallan condensadas (compárese con zona central del arco branquial y con mesénquima cefálico). Embrión de pollo de 72 horas (equivalente a embrión humano del PS). Fotografías reproducidas con autorización de Dra. M. Rapacioli.

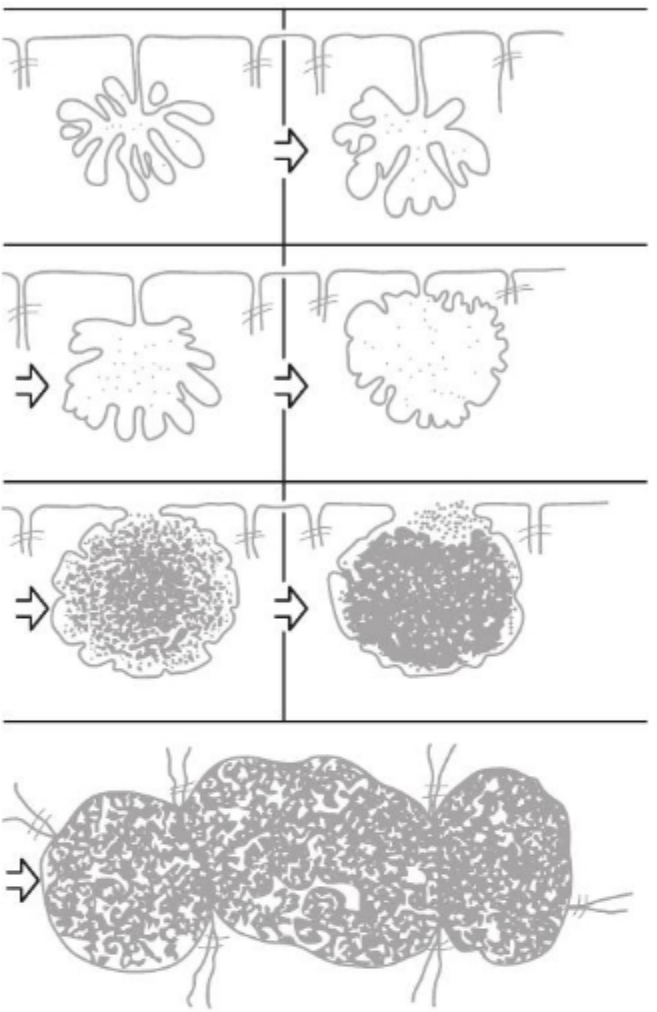

**Fig. 12-9.** Formación de la cavidad de los folículos tiroideos. Esquemas de la zona apical de las células del parénquima en diferenciación. Ilustra la polarización de las células, la formación pliegues de la membrana apical y la secreción de material dentro de ellos. La acumulación de material de secreción precursor del coloide lleva a la formación de sacos dilatados que se "abren" al exterior. En los primeros 6 cuadros se ilustra una única célula, adherida a dos células vecinas con las que se une mediante complejos de unión. En el último cuadro se ilustra cómo las regiones apicales (con sus correspondientes materiales de secreción) de 6 células contiguas confluyen en una cavidad común precursora de la cavidad del folículo tiroideo.

(Fig. 12-8). El parénquima tiene doble origen: las células foliculares derivan del endodermo y las parafoliculares derivan de células de la cresta neural. El estroma de la glándula deriva del mesénquima branquial originado en la cresta neural craneal. En la histogénesis de la tiroides se distinguen tres períodos:

**a) Período precoloidal** (8,5-12,5 SD). La glándula forma masas epiteliales macizas separadas por tejido conectivo laxo y pocos vasos sanguíneos. Las células poseen escaso citoplasma con poco retículo endoplasmático y ribosomas libres. Se inicia la vascularización.

**b) Período de formación del coloide** (12,5-13,5 SD). En el seno de las masas macizas epiteliales, las células contiguas se polarizan, desarrollan un dominio apical en su membrana y entre ellas generan una pequeña luz. Simultáneamente, las células desarrollan una vesícula, un compartimento membranoso del retículo endoplasmático liso, en el que se acumula material de secreción (Fig. 12-9). Estas vesículas gradualmente se dirigen hacia el polo apical y se abren vertiendo su contenido, precursor del coloide, en el espacio delimitado por las membranas apicales de células contiguas. Éstas desarrollan entre sí complejos de unión que bordean el dominio apical de la membrana, que sellan la luz e impiden la difusión del coloide hacia el mesénquima (véase Fig. 12-9). Durante esta etapa, coincidente con el inicio de la síntesis y secreción de coloide, se produce un aumento del retículo endoplasmático, ribosomas, Golgi, lisosomas, etc. Simultáneamente disminuye el glucógeno, que es utilizado como reserva energética para los procesos de síntesis y diferenciación.

**c) Período de crecimiento folicular** (13,5 SD en adelante). Se caracteriza porque los folículos aumentan en tamaño y número; mientras los primeros maduran y crecen, nuevos folículos se agregan a los preexistentes. Se inicia la captación de yodo y su incorporación a T3 y T4. Este proceso depende de la secreción de TSH por parte de la hipófisis fetal.

Biblioteca Médica Virtual

Las **células parafoliculares o "C"** de la tiroides se originan a partir de células de la cresta neural regional. Se las puede identificar tempranamente como células aisladas o en grupos entre los cordones epiteliales tiroideos. Son células poliédricas con citoplasma claro y núcleo redondo u oval. Cuando se forman folículos, se adosan a éstos y quedan ubicadas en el compartimento epitelial, rodeadas externamente por la membrana basal del folículo y ocupando la región basal del epitelio folicular. Las células C secretan calcitonina –hormona moduladora del metabolismo cálcico– y son independientes de la TSH hipofisaria.

## Paratiroides

Los esbozos de las glándulas paratiroides se constituyen por la asociación del epitelio endodérmico de la 3ª y 4ª bolsa faríngea con el mesénquima branquial. El parénquima deriva del endodermo de dichas bolsas y el estroma deriva del mesénquima branquial proveniente de la cresta neural craneal.

El epitelio de las bolsas faríngeas 3ª y 4ª prolifera y forma cordones o láminas macizas que se introducen en el mesénquima. Los cordones van aumentando en volumen mientras que el mesénquima se hace escaso y es invadido por vasos. Con el tiempo se distinguen células intensas o débilmente teñidas con métodos de basofilia. Las células oscuras son células proliferantes que poseen retículo endoplasmático granular y Golgi muy desarrollados rodeados por vesículas de secreción, numerosas mitocondrias de gran tamaño, vesículas de lípidos y lisosomas. Entre las células claras es posible distinguir muchas que poseen grandes vacuolas citoplasmáticas y otras pocas que contienen escasas vacuolas. Según aumenta la diferenciación, en la paratiroides fetal o neonatal, se halla un único tipo celular funcional, la célula principal. Las células oxífilas, de función no conocida, empiezan a aparecer desde la infancia. Las células principales tienen características similares a las del adulto: son poligonales, con bordes nítidos, un citoplasma ligeramente eosinófilo y un núcleo con cromatina homogéneamente distribuida. El citoplasma es rico en glucógeno, con gránulos secretores, cuerpos lipídicos y cuerpos multivesiculares. La inmutinción permite detectar parathormona desde la 10ª SD. Su regulación es independiente de la hipófisis; se vincula funcionalmente a la regulación de los niveles de calcio y a la secreción de calcitonina. El estroma de la glándula fetal carece de tejido adiposo. El mesénquima circundante se organiza en una cápsula de tejido conectivo delgada con septos hacia el interior.

## Suprarrenal

La glándula posee una zona central o médula y una zona periférica o corteza. Ésta se diferencia en tres regiones. La médula posee un parénquima derivado de células de la cresta neural simpática o toracolumbar y un estroma de mesénquima intermedio. El parénquima de la corteza deriva de las células del epitelio celómico, de la región intermedia entre la cresta gonadal y la raíz del mesenterio; el estroma posee el mismo origen que el de la médula.

### Corteza

La células epiteliales de la capa reticular derivan de la primera oleada migratoria de células del epitelio celómico (son células remanentes de la corteza fetal). Las células epiteliales de la capa glomerular y fascicular de la corteza proceden de una segunda oleada migratoria.

En estados tempranos, la glándula está constituida por dos masas celulares ubicadas a los costados de la aorta en la que no se distinguen tipos celulares definidos. Desde la 8ª SD en adelante en la glándula se distinguen: a) una **zona interna o fetal** con signos de diferenciación y actividad funcional y b) una **zona periférica** no funcional, denominada **"definitiva"** debido a que es precursora de las capas definitivas. Las células de la zona fetal se agrandan, se vuelven poliédricas, eosinófilas, con aumento del retículo endoplasmático liso, mitocondrias y complejo de Golgi y gran desarrollo de sinusoides (Fig. 12-10). Las células de la zona "definitiva", sin embargo, poseen características de inmadurez (Fig. 12-10.B; SC Las etapas del desarrollo de la corteza suprarrenal. Cronología de los cambios histogenéticos). La corteza definitiva, con un espesor de 10 a 20 células, está formada por células basófilas vacuoladas poliédricas. Al principio no se distinguen capas ni diferentes zonas. Durante el 3er trimestre entre las capas mencionadas aparece una **zona de transición**. La corteza fetal involuciona hacia el final de la gestación y luego del nacimiento. Simultáneamente, a partir de la zona "definitiva" se diferencian las capas glomerular y fascicular. La capa reticular recién se diferencia a los 5-6 años. En el feto, el 80% de la corteza suprarrenal corresponde a la zona fetal que es regulada por la hipófisis; secreta andrógenos sulfatados que en la placenta son convertidos en andrógenos y estrógenos y pasan a la sangre materna (SC La función de la corteza suprarrenal fetal y la diferenciación posnatal de la corteza definitiva).

### Médula

El parénquima de la médula suprarrenal está formado por células cromafines o feocromocitos (secretoras de catecolaminas y neuropéptidos), neuronas ganglionares y células gliales (símil Schwann y sustentaculares). Estos tipos celulares se originan a partir de la cresta neural simpática. Inicialmente, las células se ubican fuera de la suprarrenal, asociadas con los plexos simpáticos prevertebrales abdominales, formando los órganos de Zuckerkandl (véase

Biblioteca Médica Virtual

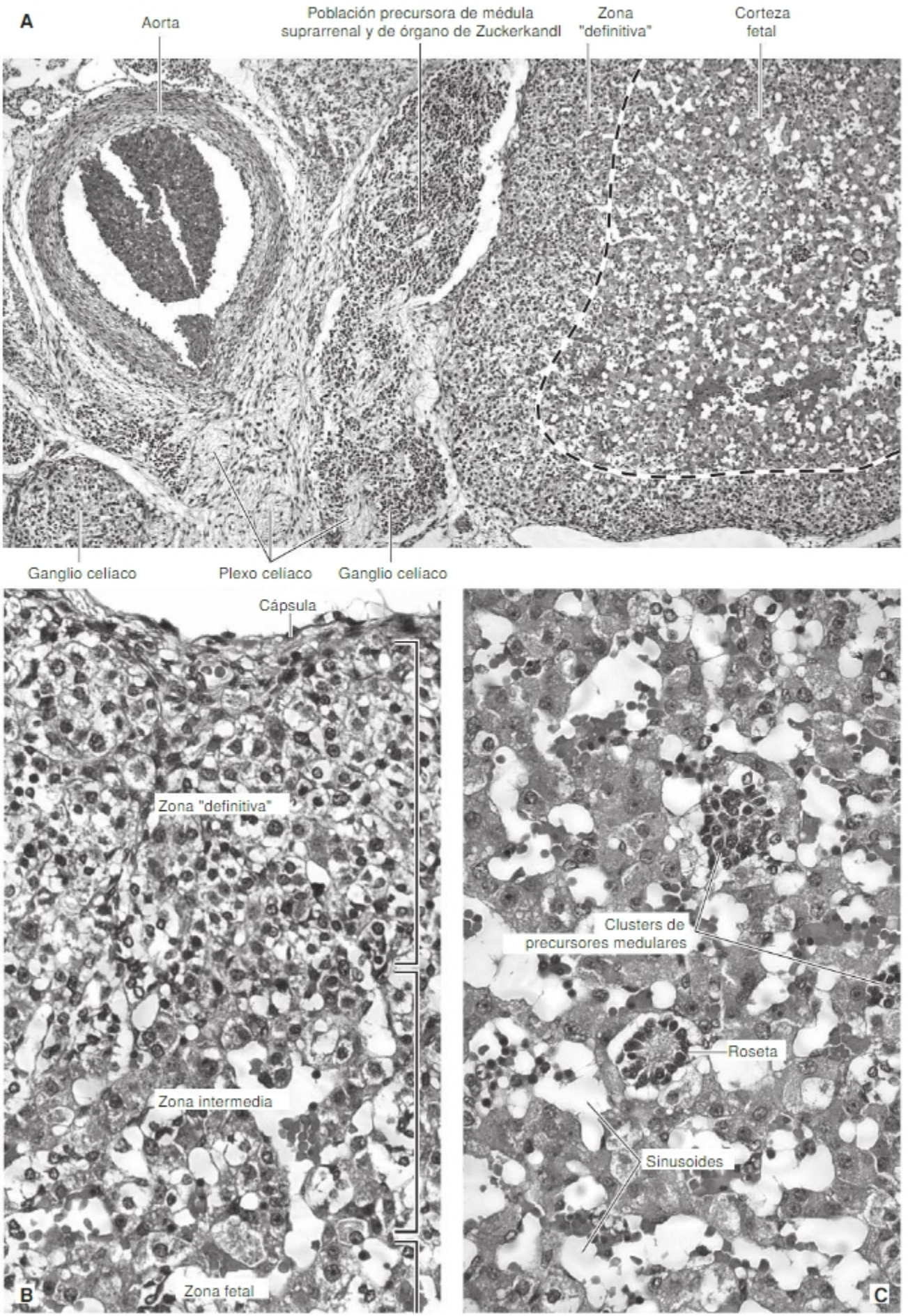


Biblioteca Médica Virtual

Fig. 12-10. Microfotografías ópticas (hematoxilina-eosina) de glándula suprarrenal de embrión humano de fines de la 8ª SD. A. Vista panorámica de un corte transversal al nivel de la raíz de la arteria mesentérica superior (vértebra T11). Muestra diversos elementos del sistema simpático y de la glándula suprarrenal en desarrollo. B. Detalle de la región periférica (zonas "definitiva" e intermedia) de la glándula suprarrenal y parte de la zona fetal. C. Detalle de la región central de la zona fetal que está siendo invadida por fibras del sistema simpático rodeadas de células de la cresta neural (rosetas). Las células son precursoras de neuronas y células cromafines adrenomedulares. La abundancia de sinusoides revela rica vascularización y alta actividad funcional de la corteza fetal. Fotografías reproducidas con autorización de Dra. M. Rapacioli.



Fig. 12-10.A ). Desde aquí migran hacia la corteza en formación, la invaden como células individuales o formando cordones ramificados de alta densidad celular. Durante esta etapa algunas células forman "rosetas" (véase Fig. 12-10.C). Entre estas células ingresan también los axones de las neuronas simpáticas preganglionares que quedan ubicados en el centro de las rosetas. Durante mucho tiempo, se pueden hallar grupos celulares dispersos en toda la glándula. Desde la 20ª SD disminuye la proporción de grupos periféricos y, con el tiempo, persisten los que ocupan el centro de la glándula, rodeando las venas centrales. Las células periféricas de cada grupo son las que preferentemente se diferencian en células cromafines. La médula comienza a desarrollarse sólo cuando la zona fetal inicia su involución y continúa su crecimiento y diferenciación durante los primeros años de la vida posnatal.

Las células cromafines secretan catecolaminas, están bajo control del sistema simpático y participan en fenómenos de respuesta a diferentes tipos de estrés (reacciones de alarma). En medios de cultivo, en ausencia de corticoides, tienen la capacidad de expresar un fenotipo "neuronal".

## Páncreas endocrino

Hasta la 8ª SD no es posible identificar células endocrinas (véase Capítulo 6). Desde la 9ª o 10,5ª SD la inmunocitoquímica permite identificar la aparición de los diferentes tipos celulares de los islotes pancreáticos. Estos primeros se hallan entremezclados con células de los túbulos epiteliales. Desde la 11,5ª SD en adelante aumentan las células granulares en los túbulos y aparecen grandes grupos (islotes) en el intersticio intertubular. Los diferentes tipos celulares aparecen en distintos momentos y en distintos lugares de los islotes. A las 9 SD se encuentran **células A**; las **células D** lo hacen en la 10,5ª SD en posición preferentemente periférica. Las **células B** también aparecen en la 10,5ª SD, pero principalmente en el centro de los islotes (algunas se ven en las paredes de los túbulos); las **células PP** aparecen recién en la 17ª SD en la región periférica de los islotes. Las proporciones relativas de tipos celulares se modifican durante el desarrollo. Por ejemplo, en la 8ª SD, el 50% de las células son células A, y luego disminuyen a un 15-20% en el adulto; el porcentaje de células D decrece desde un 20-25% en el neonato a un 5% en el adulto.

Los islotes formados en el páncreas ventral y dorsal difieren desde el punto de vista de su composición celular (Cuadro 12-2). Tanto entre las células tubulares como entre los islotes aparecen otros tipos celulares que probablemente son secretores de serotonina, gastrina, y noradrenalina y adrenalina.

**CUADRO 12-2.** PROPORCIÓN DE CÉLULAS ENDOCRINAS EN ISLOTES DE REGIONES DERIVADAS DE LOS ESBOZOS PANCREÁTICOS DORSAL Y VENTRAL

| TIPO CELULAR (HORMONA) | PÁNCREAS DORSAL (90% DEL PÁNCREAS) | PÁNCREAS VENTRAL (10% DEL PÁNCREAS) |
|---|---|---|
| A (glucagón) | 13 % | 1 % |
| B (insulina) | 82 % | 18 % |
| D (somatostatina) | 4 % | 1 % |
| PP (polipéptido pancreático) | 1 % | 80 % |

## AUTOEVALUACIÓN

Biblioteca Médica Virtual

# Sección 2: Teratología del sistema endocrino

## Hipófisis

**Panhipopituitarismo congénito.** Es una patología poco frecuente (0,4/1.000), generalmente de causa genética. En el caso de mutaciones de genes codificantes de factores de transcripción involucrados en el desarrollo temprano como por ejemplo, PROP-1 (30-60% de los casos), las deficiencias hormonales son múltiples. En el caso de mutación de genes de proteínas que operan en etapas más tardías, la alteración puede afectar tipos celulares en particular (p. ej., mutación del gen *POUF1* o *PIT1* [5% de los casos] que afecta las células productoras de TSH, GH y prolactina). La presentación clínica es variable, depende de la gravedad de la afectación de las funciones endocrinas y puede presentarse en diferentes edades. Existen cuadros severos de hipoglucemia o colestasia neonatal, cuadros de diagnóstico tardío por falta de desarrollo puberal o cuadros de infertilidad o impotencia. La deficiencia de ADH es infrecuente. El hipopituitarismo puede deberse, aunque menos frecuentemente, a traumatismos perinatales de la región selar.

**Hipófisis faríngea.** La hipófisis se ubica en la silla turca del cuerpo del esfenoides. Está separada de la faringe por varios tejidos (epitelial, conectivo, óseo, etc.). Normalmente, el cordón epitelial que primitivamente lo une al estomodeo desaparece por completo. Ocasionalmente quedan restos de la bolsa de Rathke, que pueden diferenciarse en tejido hipofisario funcional, fuera del cráneo, en la mucosa del techo de la faringe, y por eso se denomina hipófisis faríngea.

**Craneofaringiomas o tumores de la bolsa de Rathke.** Resultan de la transformación neoplásica de los restos mencionados en el párrafo precedente. Pueden poseer ubicación intraselar o extraselar. Independientemente de su naturaleza tumoral, actúan como masa que crece y comprime tejidos circundantes y, según su ubicación, pueden producir diferentes tipos de cuadros. Los de ubicación supraselar pueden comprimir el quiasma óptico y crecer hacia el tercer ventrículo; los de ubicación intraselar comprimen la adenohipófisis y pueden comprometer uno o más tipos celulares endocrinos produciendo diferentes tipos de cuadros.

Los efectos colaterales de la compresión pueden alterar la circulación del líquido cefalorraquídeo con aumento de su volumen, hipertensión endocraneal e, incluso, hidrocefalia.

## Tiroides

Las anomalías en el desarrollo tiroideo frecuentemente resultan de la persistencia de restos del conducto tirogloso por déficits de muerte celular programada atribuidos a fallas en las señales de muerte.

**Quistes tiroglosos o tiroideos.** Consisten en la persistencia de restos del conducto tirogloso que mantienen su cavidad o que se cavitan ulteriormente. Son cavidades epiteliales cerradas ubicadas a lo largo de la línea media, entre el agujero ciego de la lengua y la tiroides. En algunos casos, las cavidades comunican con el exterior a través de los tegumentos y forman **fístulas tiroglosas**. Tanto los quistes como las fístulas pueden presentar como complicaciones infecciones o transformaciones tumorales.

**Tejidos tiroideos ectópicos o tiroides aberrantes.** Anomalía fenotípica caracterizada por la persistencia de restos macizos de conducto tirogloso que se diferencia en tejido tiroideo funcional. Pueden producir cuadros de hipertiroidismo.

**Hipotiroidismo congénito.** Anomalía caracterizada por un déficit en la producción de hormonas tiroideas debido a daño de la glándula durante el desarrollo. Hasta hace unos años era una malformación frecuente en zonas con carencia de yodo en el agua o la dieta y consiguiente déficit en el aporte de yodo al feto. Este déficit lleva a una alteración de la glándula tiroides con hipotiroidismo. El desarrollo de la tiroides también puede alterarse debido a consumo de alcohol durante el embarazo o exposición a radiaciones durante la gestación. El cuadro de hipotiroidismo incluye alto peso al nacer con manifestaciones neurológicas (retraso psicomotor, falta de llanto, hipotonía, somnolencia), respiratorias (períodos de apnea, síndrome de dificultad respiratoria), cardiovasculares (cardiomegalia, soplos), gastrointestinales (dificultad para tragar, constipación, macroglosia), cutáneas (mixedema, piel seca), musculoesqueléticas (mano y dedos anchos, miembros cortos e hipertróficos).

La legislación actual establece que, en las zonas endémicas, la sal para condimentar debe contener una cantidad de yodo apropiada para satisfacer el aporte normal diario de yodo en la dieta. Además, debe intentarse el diagnóstico precoz en los recién nacidos mediante la determinación de la concentración de TSH en sangre. Esto evita posibles secuelas ya que sin tratamiento el niño sufre baja estatura, retardo mental y ataxia progresiva. El tratamiento durante el primer mes evita el retardo; si se inicia entre el primero y el tercer mes sólo se logra una recuperación del 75%; si se inicia entre el tercero y el sexto mes, la recuperación es de sólo un 50% de funcionalidad.

Biblioteca Médica Virtual

## Paratiroides

**Síndrome de DiGeorge.** Anomalía fenotípica caracterizada por varias alteraciones debidas a fallas en el desarrollo de la cresta neural preótica (cristopatía). El cuadro incluye alteraciones en el desarrollo de la 3ª y 4ª bolsa faríngea (**aplasia o hipoplasia de las paratiroides** y del timo) acompañadas de alteraciones en otros órganos en cuyo desarrollo participan las células de la cresta neural craneal (alteraciones faciales, del pabellón auricular, micrognatia, hipertelorismo y alteraciones cardiovasculares). En la patogenia de varias de estas alteraciones está involucrada una falla en la regulación de la calcemia debido al déficit de parathormona y falla inmunitaria debido a la hipoplasia del timo (el déficit en linfocitos T conduce a infecciones frecuentes).

**Paratiroides ectópicas.** Las fallas en los procesos de crecimiento diferencial, y los desplazamientos asociados, pueden ocasionar que las paratiroides y/o el timo ocupen posiciones anormales. La presencia de tejido tímico en el cuello suele acompañarse de paratiroides ectópicas. Un sitio de localización anormal de las paratiroides inferiores es la bifurcación de la carótida primitiva.

## Suprarrenal

**Hiperplasia suprarrenal congénita.** En un 95% de los casos se debe al déficit de la enzima 21-hidroxilasa (P450c21) que conduce a una insuficiencia suprarrenal con hiperandrogenismo. El trastorno en la síntesis suprarrenal del cortisol produce ausencia de retroalimentación hipofisaria y conduce a un incremento de ACTH y, en consecuencia, a una hiperestimulación de la corteza suprarrenal que sintetiza mayor cantidad de esteroides en los pasos previos al bloqueo debido a la ausencia enzimática. La acumulación de 17-OH progesterona, androstenedione, testosterona y de sus metabolitos respectivos debido a la incapacidad de transformar 17-OH progesterona en 11-desoxicortisol (déficit de secreción del cortisol) o en desoxicorticosterona (déficit de secreción de aldosterona) es responsable del hiperandrogenismo. Se transmite según un patrón de herencia autosómica recesiva. Esta alteración congénita integra la lista de enfermedades con pesquisa neonatal obligatoria dado que, debido al déficit de cortisol y aldosterona, puede producir la muerte por pérdida grave de sales. Debe sospecharse esta patología en casos de recién nacidos con genitales ambiguos (debido a concentraciones elevadas de andrógenos).

**Hipoplasia suprarrenal congénita.** Anomalía caracterizada por déficit en el desarrollo de la corteza suprarrenal que puede afectar la corteza fetal y/o la definitiva. El cuadro es variable pero incluye, típicamente, insuficiencia suprarrenal con pérdida de sal perinatal e hipogonadismo hipogonadotrófico al llegar a la pubertad. La alteración salina, cuando es grave, puede resultar mortal. Existen dos tipos básicos: el tipo anencefálico, asociado a la anencefalia, y el tipo citomegálico, de causa desconocida, que presenta cúmulos de células gigantes acidófilas, similares a las del citomegalovirus, en la corteza. Los casos hereditarios pueden transmitirse ligados al X (afecta al gen *DAX1*) o, más raramente, se transmiten de modo autosómico recesivo. También pueden deberse a mutaciones nuevas.

**Tejido suprarrenal ectópico.** Las anomalías caracterizadas por la localización fuera del lugar normal de tejido suprarrenal pueden deberse a fallas en la migración de las células del epitelio celómico o fallas en procesos de crecimiento diferencial que producen desplazamientos relativos de tejidos. Los sitios más frecuentes de localización anómala son la cápsula renal, testicular u ovárica.

## AUTOEVALUACIÓN

# Sección 3: Bases celulares y moleculares del desarrollo del sistema endocrino

Síntesis Conceptuales relacionadas con procesos del desarrollo del sistema endocrino disponibles en el **sitio web**. Pueden ser utilizadas como material de lectura para resolver las actividades de aprendizaje de este capítulo u otras diseñadas e implementadas por el docente.

SC La potencia citogenética del área preplacodal. Su contribución a la citogénesis, histogénesis y organogénesis de la región cefálica

Biblioteca Médica Virtual

SC Organización espacial de la determinación de linajes celulares adenohipofisarios

SC La expresión temporal y espacialmente organizada de combinatorias de factores de transcripción durante la determinación de linajes celulares de la adenohipófisis

SC La morfogénesis hipofisaria y la determinación progresiva de los tipos celulares de la adenohipófisis

SC Bases moleculares y celulares de la patogenia del síndrome de Kallman

SC Las etapas del desarrollo de la corteza suprarrenal. Cronología de los cambios histogenéticos

SC La función de la corteza suprarrenal fetal y la diferenciación posnatal de la corteza definitiva

# Sección 4: Actividades de aprendizaje e integración

## INTEGRACIÓN HORIZONTAL

**1.** Las glándulas hipófisis, suprarrenal y pineal representan ejemplos claros de integración neuroendocrina.

**Consignas:**

Mencione para cada una de estas glándulas:

1. ¿Qué poblaciones celulares embrionarias constituyen sus esbozos?
2. ¿Qué interacciones determinantes y permisivas regulan su desarrollo?
3. ¿Qué poblaciones celulares neurales y no-neurales participan de su desarrollo?
4. ¿Cuáles son las principales vías de señalización involucradas en el desarrollo de estas glándulas?
5. ¿Cuándo se instalan los mecanismos de alimentación anterógrada y retrógrada característicos de los ejes neuroendocrinos que regulan estas glándulas?

**Material de lectura:**

SC Organización espacial de la determinación de linajes celulares adenohipofisarios

SC La expresión temporal y espacialmente organizada de combinatorias de factores de transcripción durante la determinación de linajes celulares de la adenohipófisis

SC La morfogénesis hipofisaria y la determinación progresiva de los tipos celulares de la adenohipófisis

SC Las etapas del desarrollo de la corteza suprarrenal. Cronología de los cambios histogenéticos

SC La función de la corteza suprarrenal fetal y la diferenciación posnatal de la corteza definitiva

**2.** La fosa hipofisaria (bolsa de Rathke) es una pequeña estructura epitelial dentro de la cual se determinan de un modo espacialmente organizado varios tipos celulares diferentes.

**Consignas:**

1. ¿Qué poblaciones celulares participan en el desarrollo de la neurohipófisis y la adenohipófisis?
2. ¿Qué poblaciones celulares participan como centros organizadores o señalizadores en el *patterning* de la fosa hipofisaria?
3. ¿Qué vías de señalización están involucrados en el establecimiento de los gradientes que instalan el *patterning*?

Biblioteca Médica Virtual

4. ¿Qué papel le cabe al ectodermo neuronal, al ectodermo epidérmico y al mesénquima regional en el *patterning* de la fosa hipofisaria?
5. ¿Qué papel desempeñan los factores de transcripción en dicho *patterning*? ¿Cómo se vincula la existencia de gradientes de morfógenos con la expresión diferencial de factores de transcripción?

**Material de lectura:**

SC Organización espacial de la determinación de linajes celulares adenohipofisarios
SC La expresión temporal y espacialmente organizada de combinatorias de factores de transcripción durante la determinación de linajes celulares de la adenohipófisis
SC La morfogénesis hipofisaria y la determinación progresiva de los tipos celulares de la adenohipófisis

**3.** El sistema endocrino fetal comienza a secretar hormonas durante el desarrollo embrionario.

**Consignas:**

1. Cite ejemplos de ejes neuroendocrinos que funcionan durante el desarrollo embrionario.
2. ¿Qué importancia posee, durante el desarrollo embrionario, la secreción de hormonas mencionadas?
3. ¿Existen ejemplos de cómo repercuten sobre el desarrollo prenatal las alteraciones en el desarrollo o en el funcionamiento del sistema endocrino?

**Material de lectura:**

SC Las etapas del desarrollo de la corteza suprarrenal. Cronología de los cambios histogenéticos
SC La función de la corteza suprarrenal fetal y la diferenciación posnatal de la corteza definitiva
Sección 2 de Capítulo 9

## INTEGRACIÓN VERTICAL

**4.** La "Ley 26.279 de Pesquisa neonatal" establece que a todo niño/a nacido en la República Argentina se le practicarán determinaciones para la detección y posterior tratamiento de, entre otras enfermedades, hipotiroidismo neonatal e hiperplasia suprarrenal congénita.

**Consigna:**

1. Explique por qué es importante realizar la detección temprana de estas patologías.

**Material de lectura:**

Sección 2 de Capítulos 8 y 9



## CASO CLÍNICO

En la sala de maternidad de su hospital, el neonatólogo realiza el control de Irina L., recién nacida de 24 horas de vida. La niña pesa 3050 g (30 g menos que el día anterior). Talla (primera medición): 51 cm. Perímetro cefálico (primera medición): 35 cm. Fontanela anterior (bregmática): de 3 cm × 2 cm; plana, firme y normotensa. Irina presenta buena conexión con el medio y tono muscular y reflejos normales. En la palpación abdominal no se encuentran visceromegalias. La auscultación cardíaca es normal con 1.° y 2.° ruidos normales y silencios libres. La auscultación pulmonar revela buena entrada de aire en ambos campos pulmonares. El ano estaba permeable. El examen de los genitales revela clitoromegalia y fusión parcial de labios menores.

Biblioteca Médica Virtual

Durante la anamnesis, la madre refiere que ella tiene 29 años y su esposo 31, que no son consanguíneos y que la hija recién nacida es la segunda hija. Al preguntar sobre antecedentes de su primer hijo, relata que es hijo de la misma pareja, que nació hace tres años y que falleció a los nueve días de vida por una "descompensación". Así lo refiere la madre y no puede aportar datos más específicos.

Este embarazo fue controlado desde el primer trimestre. No refirió antecedentes de exposición a agentes teratogénicos.



## HOJA DE TRABAJO PARA EL CASO CLÍNICO

Biblioteca Médica Virtual

CAPÍTULO

# 13

# DESARROLLO DEL APARATO DE LA CONTENCIÓN NEUROSENSORIAL: CABEZA Y CUELLO

VLADIMIR FLORES, MARIO JAVIER HALFÓN, MELINA RAPACIOLI

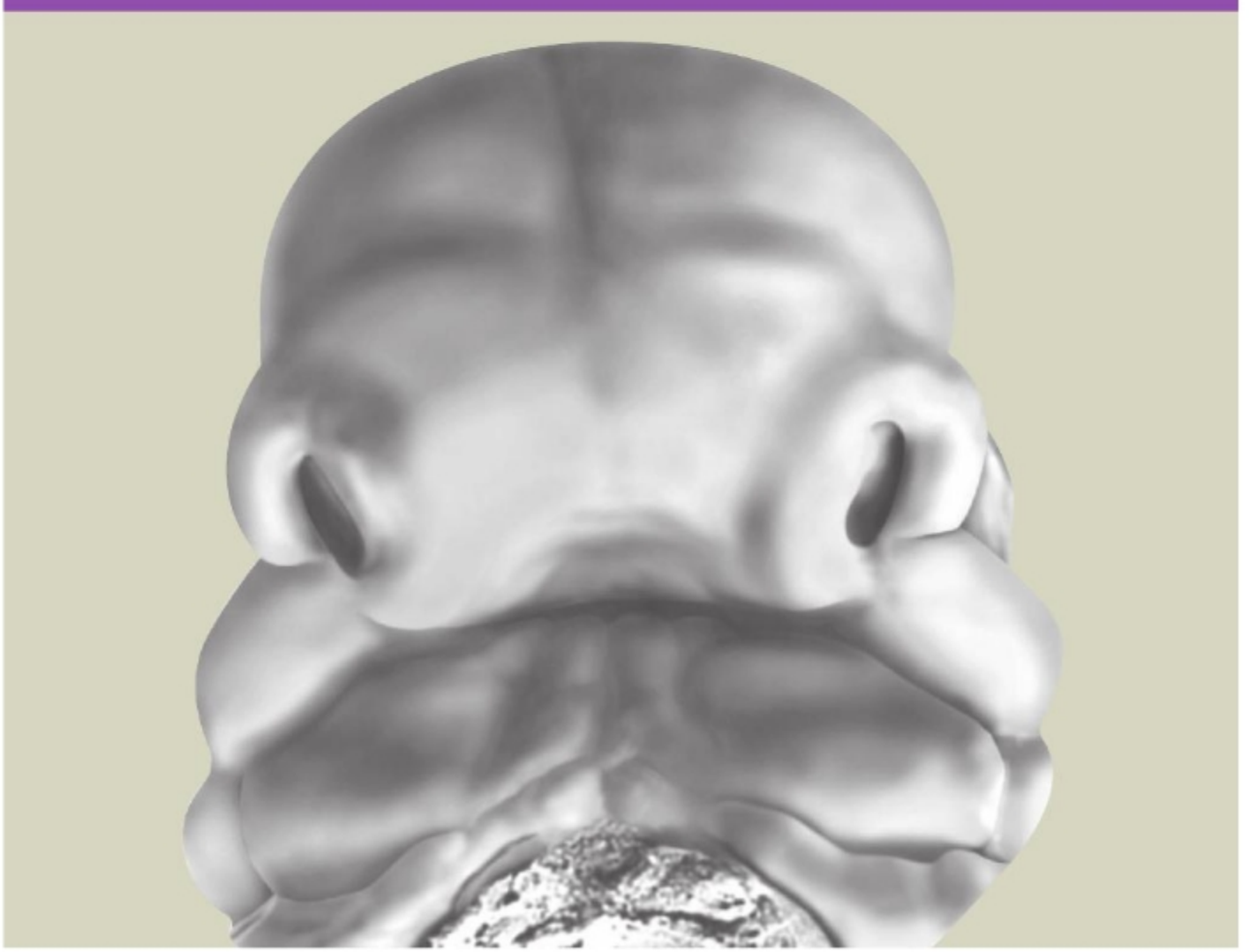

Biblioteca Médica Virtual

# Sección 1: Desarrollo normal

## MORFOLOGÍA DEL DESARROLLO

### Introducción. El aparato de la contención neurosensorial

La cabeza de los vertebrados está formada por estructuras óseas y conectivas que delimitan cavidades que brindan contención al encéfalo, los órganos de los sentidos y la parte inicial de los aparatos digestivo y respiratorio. Este aparato, conformado por el cráneo y la cara, constituye una adquisición filogenética reciente desarrollada en relación con la cefalización que sufrieron los vertebrados desde los cordados en adelante (SC La cefalización. La hipótesis de la nueva cabeza. La aparición y evolución de la cresta neural craneal). Más recientemente aún, la evolución del cuello ha posibilitado que la cabeza pueda girar libremente sobre el esqueleto axil, brindando movilidad y posibilidad de realizar exploraciones rápidas del medio que aumentan la eficacia de los órganos de los sentidos. Los elementos que posibilitan mover los órganos de los sentidos respecto de la cabeza y la cabeza misma respecto del esqueleto axil han sido denominados aparato de la cérvico-céfalo-óculo-giria. La evolución de estos elementos nuevos se acompañó de la aparición de una población celular embrionaria filogenéticamente reciente y de amplia potencia de desarrollo, las crestas neurales craneales, que posee como función básica originar los tejidos conectivos de este aparato y poblaciones celulares precursoras de las neuronas sensoriales primarias que reciben las aferencias de dichos receptores periféricos (SC Regionalización de la cresta neural).

El aparato de la cérvico-céfalo-óculo-giria permite a los animales terrestres la capacidad de realizar movimientos rápidos, en bloque, de todo el aparato sensorial en respuesta a estímulos del medio, en la búsqueda y detección de estímulos que guían la conducta exploratoria, la depredación, la defensa, etc. La eficacia de este aparato de detección de estímulos ambientales está dada por el hecho de que la evolución de los órganos de los sentidos fue acompañada por el desarrollo de las estructuras que los contienen y también de las que los movilizan, los enfocan, sintonizan e integran la información proveniente del frente y de ambos lados del individuo.

Por estos hechos, en la descripción del aparato de la contención neurosensorial deben ser incluidos:

**a)** las estructuras huecas (cavidades) revestidas por partes duras (huesos planos). Estos además poseen...

**b)** apéndices (apófisis) que operan como palancas para la inserción de...

**c)** músculos esqueléticos rápidos que los convierten en piezas móviles, ya que disponen además de...

**d)** apéndices (apófisis) articulares y articulaciones que les permiten moverse respecto del esqueleto axil. Cada órgano dispone además de algún...

**e)** dispositivo móvil extrínseco (músculos oculares extrínsecos, auriculares, nasales, linguales, etc.) que les permiten moverse, "escanear" el medioambiente, detenerse en puntos de interés y...

**f)** dispositivos móviles intrínsecos (músculos oculares intrínsecos, músculos de los osículos del oído medio, etc.) que les permiten enfocar o sintonizar el sensor permitiendo una detección más fiel de la fuente de estímulo y de las propiedades de la señal recibida.

La importancia vital de todas estas funciones ha operado como presión selectiva que ha acumulado cambios sucesivos en la región cefálica y explica la gran variedad estructural y funcional de esta región corporal en los vertebrados.

### Morfogénesis de la cara, cavidades nasales y bucal

#### Generalidades

La región cefálica o faríngea del intestino anterior origina la región orofaríngea, órganos linfáticos (timo y amígdalas palatinas) y las glándulas endocrinas (tiroides, paratiroides y adenohipófisis). Su desarrollo depende de interacciones entre varios tejidos: ectodermo general del estomodeo, endodermo faríngeo y mesodermo paraxil y crestas neurales craneales. En esta región, la cresta neural y el mesodermo paraxil craneales forman las prominencias denominadas **arcos branquiales** o **faríngeos**, que se observan a partir de la 4ª SD (Fig. 13-1). Entre arcos branquiales adyacentes se forman depresiones en el ectodermo general y en el endodermo, que marcan los límites entre arcos. Las primeras se denominan **surcos branquiales** o **faríngeos** y las segundas **bolsas faríngeas**. Cada arco está constituido por una barra central de mesénquima branquial (de la cresta neural y mesodermo paraxil craneales) que contiene elementos esquelético, nervioso y vascular (Fig. 13-2).

El **ectodermo general** forma la epidermis de los derivados de los arcos, el epitelio de mucosas (mejillas,

Biblioteca Médica Virtual

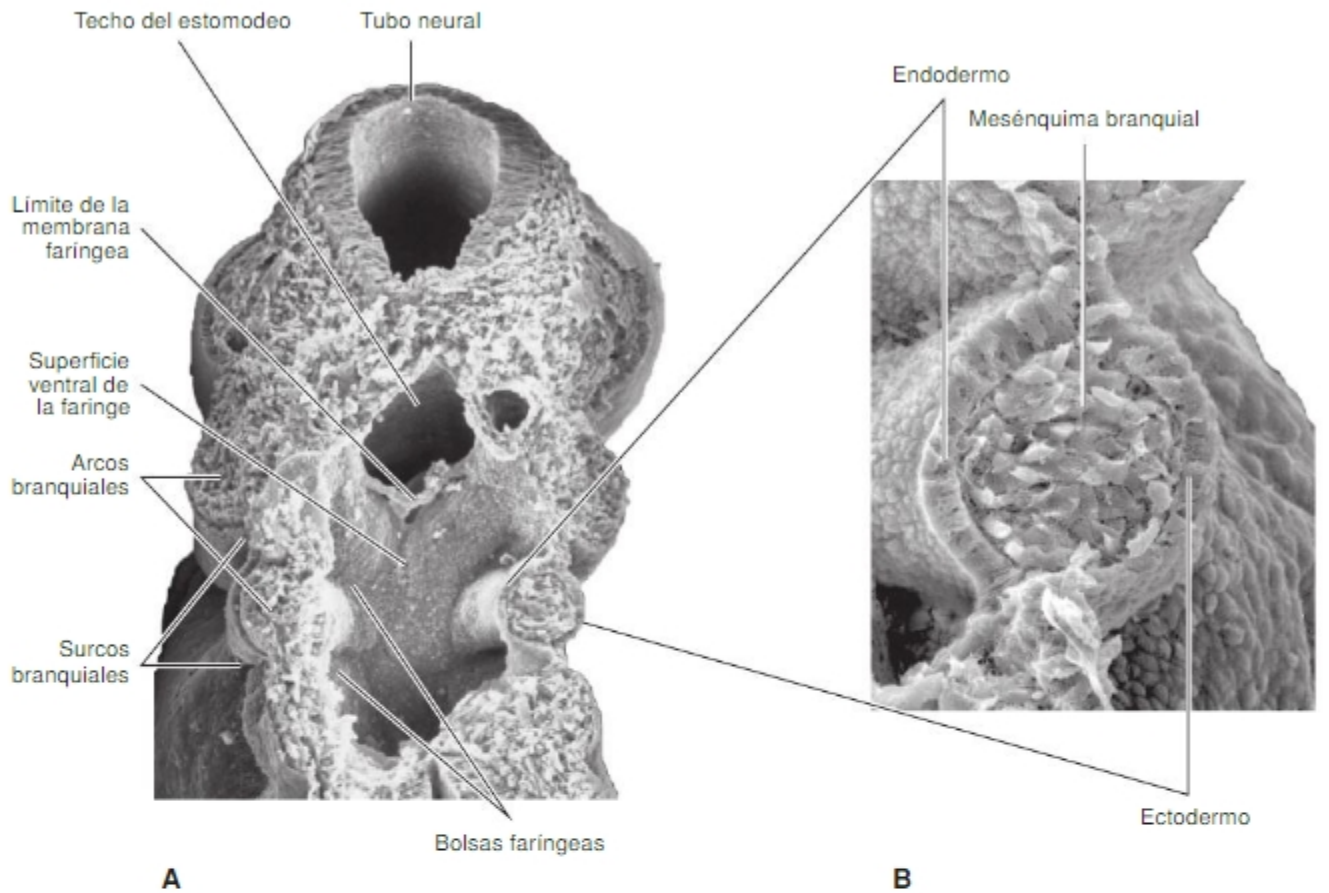


**Fig. 13-1. A.** Corte longitudinal de la faringe (región branquial) de embrión de período somítico. Los arcos branquiales se hallan cortados transversalmente. **B.** Muestra la estructura de un arco branquial con revestimientos epiteliales ectodérmico y endodérmico y centro de mesénquima. Embrión de ratón: 9 días; edad humana aproximada: 29 días. Fotografías reproducidas con permiso de la Prof. Dra. Kathleen K. Sulik.

paladar, fosas nasales, epitelio olfatorio, parte anterior de la lengua, glándulas salivales, etc.) y, además, forma placodas epibranquiales que originan parte de las neuronas de los ganglios sensitivos de los nervios craneales V, VII, IX y X. El **endodermo** forma el epitelio de revestimiento faríngeo y participa en la formación de las amígdalas y el parénquima de la tiroides y paratiroides y aporta células al timo. La **cresta neural craneal** forma el tejido conectivo y esquelético de cada arco. El **mesodermo paraxil craneal** forma la musculatura estriada de los arcos branquiales, y los **somitas occipitales** constituyen los músculos de la lengua, el endotelio de los arcos aórticos y los huesos de la base del cráneo (SC El *patterning* de la región craneofacial I. Proteínas señal y factores de transcripción involucrados en la especificación de la cresta neural craneal (CN) y sus derivados; SC El *patterning* de la región craneofacial II. Factores de transcripción y factores de crecimiento intervinientes).

Tempranamente, el embrión carece de cara. Aunque durante la 4ª SD se describe en su extremo cefálico una boca primitiva, el **estomodeo**, éste es sólo una depresión superficial ventral limitada cefálicamente por un "techo", la prominencia frontal (generada por el prosencéfalo) y caudalmente por un "piso", la prominencia cardíaca. El fondo del estomodeo es la membrana faríngea que lo separa de la faringe. Al final del período somítico, dichos límites definen, en realidad, un "espacio" externo (Fig. 13-3).

En el niño recién nacido, los planos anatómicos correspondientes al piso y techo del estomodeo del embrión de la 4ª SD no delimitan la boca. El plano del techo del estomodeo corresponde a la base del cráneo y el plano del piso corresponde a la superficie anterior del tórax. La línea de inserción de la membrana faríngea correspondería a una línea sinuosa que se inicia en la línea media, en el agujero ciego de la lengua (donde nació la tiroides), recorre lateralmente el pilar anterior de las amígdalas palatinas, recorre el anillo linfático de Waldeyer (cara lateral de la nasofaringe) y termina en la línea media dorsal, en el techo de la nasofaringe por debajo de la silla turca (lugar de origen de la adenohipófisis).

Las estructuras que en el recién nacido se hallan cefálica o rostralmente a la línea mencionada no existen en la 4ª SD. Al final del período somítico, las poblaciones celulares precursoras de estas estructuras se encuentran en las regiones dorsal y laterales del extremo cefálico del embrión (Fig. 13-4).

Biblioteca Médica Virtual

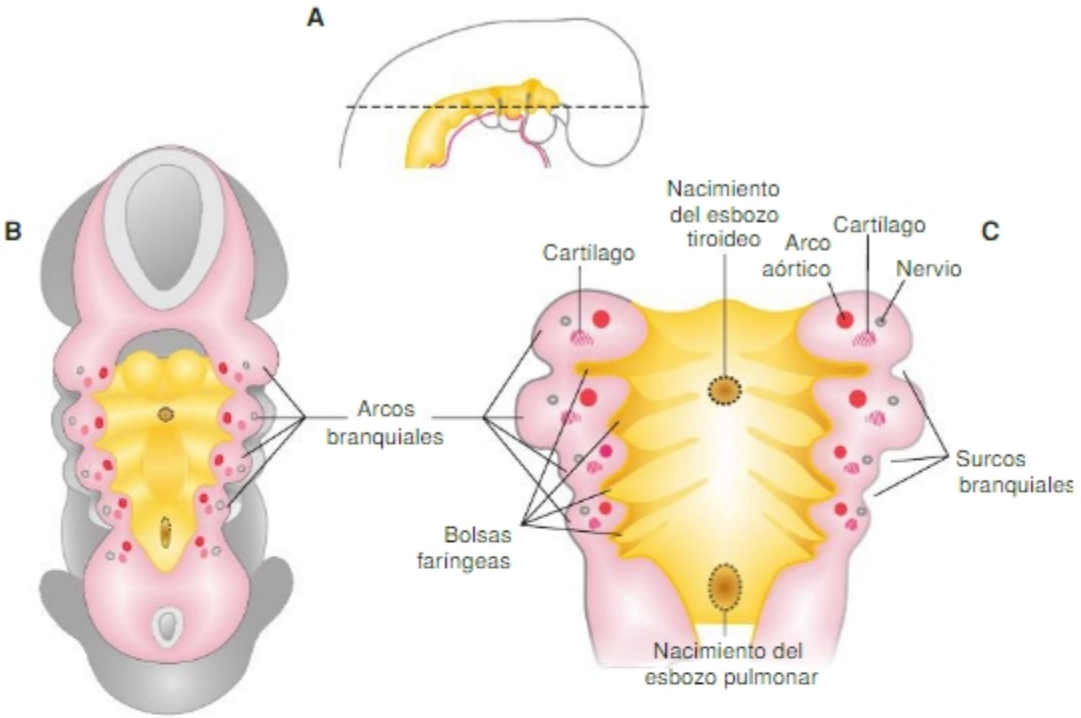


**Fig. 13-2. A.** Esquema de vista lateral derecha del embrión de fines de PS. La línea de puntos representa el plano de los cortes ilustrados en B y C. Cada arco posee un elemento vascular (arco aórtico), uno cartilaginoso y un nervio. Las células de las crestas neurales migran periféricamente, las del mesodermo paraxil craneal migran en el centro de cada arco branquial.

El desarrollo de la cara implica, primero, un desplazamiento, en sentido cefálico y ventral, de las poblaciones celulares precursoras, ubicadas en el dorso del embrión, y, a continuación, en sentido medial de modo que varios de ellos se fusionen en la línea sagital ventral, o líneas parasagitales, con los otros elementos.

Dichos desplazamientos poseen el efecto de un "tabicamiento" del estomodeo. En términos esquemáticos, el estomodeo es primero dividido en dos compartimentos: uno cervical y otro facial; a continuación el compartimento facial es dividido transversalmente en dos compartimentos: uno superior o nasal y uno inferior o bucal. Finalmente el compartimento nasal se divide sagitalmente en dos compartimentos: una fosa nasal derecha y una izquierda.

En 5ª SD observamos la formación de los relieves nasales medial o interno y lateral externo como proliferaciones que rodean a las fositas nasales, depresiones en cuyo fondo se encuentran las placodas nasales. (Fig. 13-5).

## Evolución de las prominencias maxilar, mandibular y frontonasal en la morfogénesis facial de superficie

Describiremos como etapas sucesivas fenómenos que, en parte, ocurren simultáneamente.

**Desplazamiento ventrolateral del mesénquima del 1er arco branquial.** Este mesénquima se origina en la cresta neural mesencefálica posterior, los segmentos metencefálicos adyacentes a los rombómeros 1 y 2 (r1 y r2) y células de los somitómeros II y III del mesodermo paraxil craneal. Todas estas células integran una corriente migratoria que se desplaza en sentido ventral. Al llegar al estomodeo, parte de las células migran a lo largo del borde lateroventral de la prominencia frontal formando la prominencia maxilar; otra parte de las células se introduce en el mesénquima somatopleural de la prominencia cardíaca y forman la prominencia mandibular. Todos estos tejidos migran por detrás y debajo de las vesículas ópticas en forma de corrientes celulares subectodermo epidérmico (Fig. 13-6).

**Desplazamiento cefálico del mesénquima de la prominencia frontonasal.** Este mesénquima se origina en la cresta neural diencefálica y mesencefálica anterior de ambos lados, y células de los somitómeros I y II del mesodermo paraxil craneal migran en sentido cefálico, pasan entre las dos vesículas ópticas, por encima y por delante de ellas y, ya en la región anterior de la prominencia frontal, forman una única corriente celular migratoria a lo largo de la línea media, entre las dos vesículas ópticas. Esta corriente de células migratorias, junto con el ectodermo suprayacente, se denomina prominencia frontonasal. Su

Biblioteca Médica Virtual

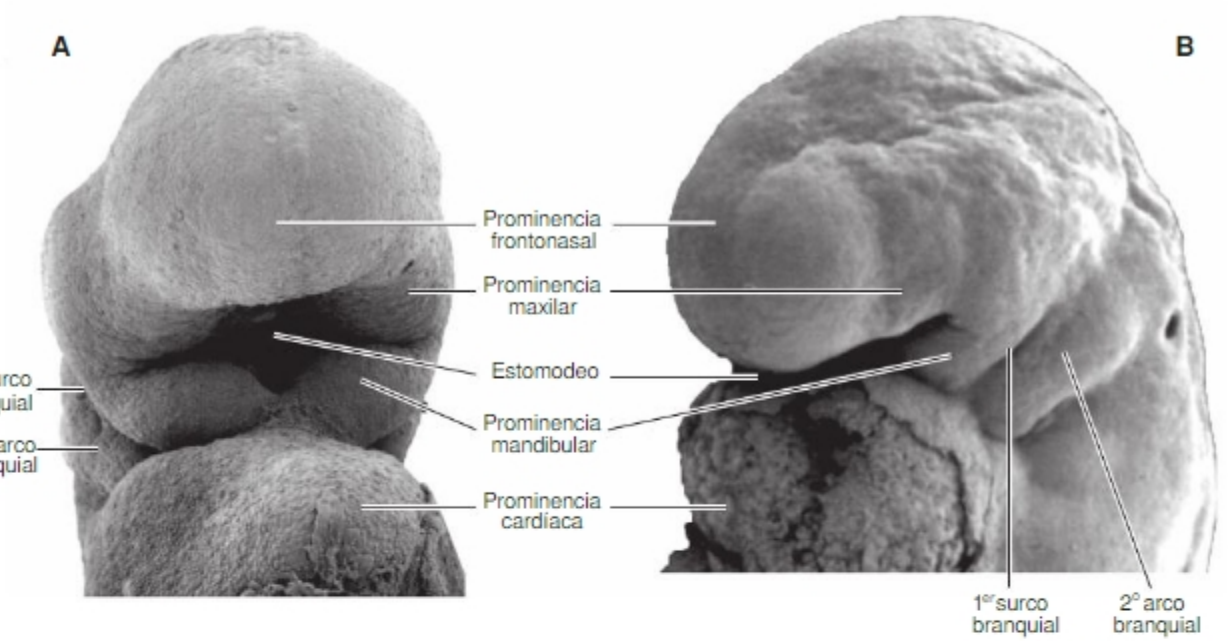


**Fig. 13-3.** Micrografía electrónica de barrido de la cabeza de un embrión humano de 26 días. **A.** Vista frontal. El estomodeo ya está delimitado por las prominencias frontonasal, maxilares y mandibulares. El 2° arco branquial (hioideo) limita con el primer surco branquial. **B.** Vista lateral izquierda. Fotografías reproducidas con permiso de la Prof. Dra. Kathleen K. Sulik.

porción medial se llama también segmento intermaxilar, debido a que por su posición y desplazamientos futuros quedará en posición medial entre las dos prominencias maxilares (véase Fig. 13-6).

## Participación de las prominencias faciales en el tabicamiento del estomodeo en cavidad facial y región cervical

Las células del mesénquima de las prominencias mandibulares se desplazan, primero ventralmente por debajo del ectodermo, e invaden gradualmente la somatopleura de la prominencia cardíaca. Luego se desvían en sentido medial acercándose a las del lado opuesto. Cuando llegan a la línea media, dichos tejidos se fusionan. Superficialmente se observa entonces que el piso del estomodeo ya no es la prominencia cardíaca sino las prominencias mandibulares fusionadas medialmente (véase Fig. 13-5). Así, por un lado, el espacio que queda entre la prominencia frontonasal y las prominencias mandibulares, que forman el maxilar inferior o mandíbula, representa a la cavidad facial que luego se escinde en bucal y nasal. Por otro lado, el surco que queda entre la mandíbula y la prominencia cardíaca corresponde al futuro cuello. En dicho surco o espacio se irán introduciendo, desde los arcos branquiales, los tejidos que formarán el cuello, mientras que la mandíbula, gradualmente, se va separando del tórax.

## Fusión de las prominencias maxilares y mandibulares y formación de las paredes laterales del estomodeo

La fusión parcial aparente o consolidación remodeladora (véase Histogénesis: consolidación remodeladora) de las prominencias maxilares con las mandibulares a ambos lados del estomodeo da lugar al posicionamiento de los tejidos que formarán la mejilla (estructuras conectivas y musculares que unen el maxilar superior con el inferior) y que ulteriormente forman las paredes laterales de la cavidad oral (Fig. 13-7, véase Fig. 13-9). Las regiones ventrales de estas prominencias no se fusionan; dejan una hendidura o cavidad bucal cuyos bordes libres dan origen a las arcadas gingivodentarias y los labios.

## Formación de las porciones superficiales de las fosas nasales y de la cavidad bucal. El paladar primario

A medida que las prominencias mandibulares crecen hacia la línea media, las prominencias maxilares crecen hacia adelante, por debajo de los ojos en formación, y se van acercando gradualmente hacia la línea media. Éstos, sin embargo, no se fusionan en la línea media debido a que entre ellos se interpone el segmento intermaxilar (véanse Figs. 13-7 a 13-10). El segmento intermaxilar, que corresponde a la región medial de la prominencia

Biblioteca Médica Virtual

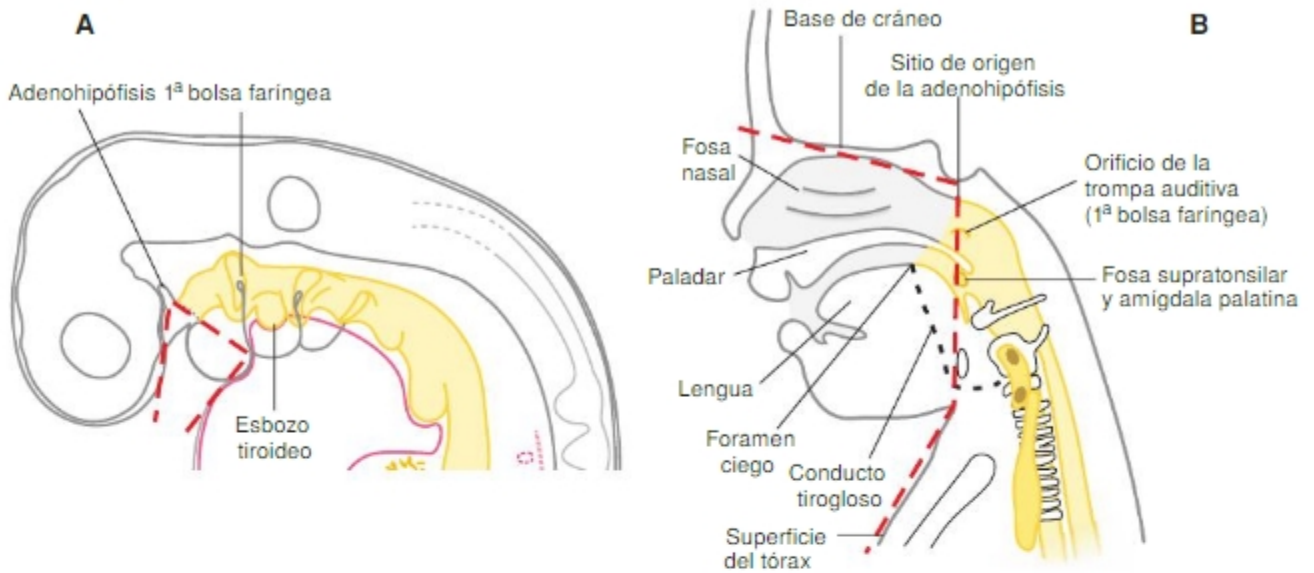


**Fig. 13-4. A.** Esquema de corte sagital de embrión de fin del período somítico. Se señala en línea de puntos la ubicación anatómica del estomodeo limitado, esquemáticamente, por tres planos: el techo del estomodeo, la membrana faríngea y el piso del estomodeo. **B.** Representa esquemáticamente dónde deberían marcarse, en un niño recién nacido, los planos que en la 4ª SD delimitan el estomodeo. Puede notarse que, en el embrión del período somítico, dicho espacio está vacío y que en el recién nacido está ocupado por el macizo facial.

frontonasal, crece hacia abajo, bordea medialmente las dos placodas olfatorias y forma los **relieves nasales internos o mediales** que ocupan la región medial del estomodeo (Fig. 13-8). Las regiones laterales, derecha e izquierda, de la prominencia frontonasal también crecen en dirección descendente, bordean lateralmente las placodas olfatorias y forman los relieves nasales **externos o laterales**. Cada placoda olfatoria queda entonces bordeada por un par de relieves, uno medial y otro lateral (véanse Figs. 13-5, 13-8 y Fig. 13-9). Estos relieves crecen hacia abajo, sobresalen de la prominencia frontonasal y ocupan la región cefálica del estomodeo. Dado que durante dicho crecimiento las placodas quedan en su posición inicial, cercana al rinencéfalo (superficie ventral de la vesícula cerebral), con el tiempo quedan en el fondo de una depresión profunda, la **fosa olfatoria**. Cuando el relieve maxilar se aproxima a la línea media, contacta con el **relieve nasal lateral** y empieza a fusionarse con él a lo largo de un **cordón epitelial ectodérmico** (precursor del futuro **conducto lagrimonasal**). Cuando los relieves nasales lateral y medial sobrepasan la fosa olfatoria también se aproximan uno al otro, contactan y fusionan a lo largo de un cordón macizo de epitelio ectodérmico. Este cordón macizo queda transitoriamente como **piso de la fosa olfatoria** (véase Fig. 13-8).

Simultáneamente, en la superficie del estomodeo, el relieve maxilar crece en dirección medial hasta contactar con el relieve nasal medial. En cada lado, los tres relieves (maxilar y nasales lateral y medial) confluyen, contactan y se fusionan a lo largo del cordón epitelial que forma el piso de la fosa nasal. Se forman de este modo dos **fosas nasales** que quedan separadas de la cavidad bucal por el **cordón epitelial ectodérmico o piso** de la fosa nasal. Las fosas nasales se hallan excavadas en un mesénquima que reconoce origen múltiple: a) su techo, representado por la placoda olfatoria, se halla asociado al mesénquima cefálico que recubre ventralmente al prosencéfalo, y b-c) las paredes medial y lateral se asocian al mesénquima de los relieves homónimos. Su piso, que lo separa de la futura cavidad bucal, es el cordón epitelial ectodérmico (véase Fig. 13-11).

Una vez fusionados los tres relieves de cada lado, los relieves nasales mediales (derecho e izquierdo), que ocupan la región medial, se interponen entre los relieves maxilares, derecho e izquierdo, que ocupan las regiones laterales. Por dicho motivo, el labio superior posee tres porciones: **a)** una porción medial, el ***filtrum*** o surco subnasal, que deriva de la región superficial del segmento intermaxilar (los relieves nasales mediales) y **b)** dos porciones laterales que derivan de los relieves maxilares derecho e izquierdo (Fig. 13-10). El *filtrum* se continúa con el **tabique nasal**, también derivado del segmento intermaxilar, que separa las dos fosas nasales.

El **cordón ectodérmico macizo** que forma el piso de la fosa olfatoria anterior es una estructura transitoria que evoluciona diferentemente en sus porciones superficial y profunda (piso y fondo) (Fig. 13-11). En

Biblioteca Médica Virtual

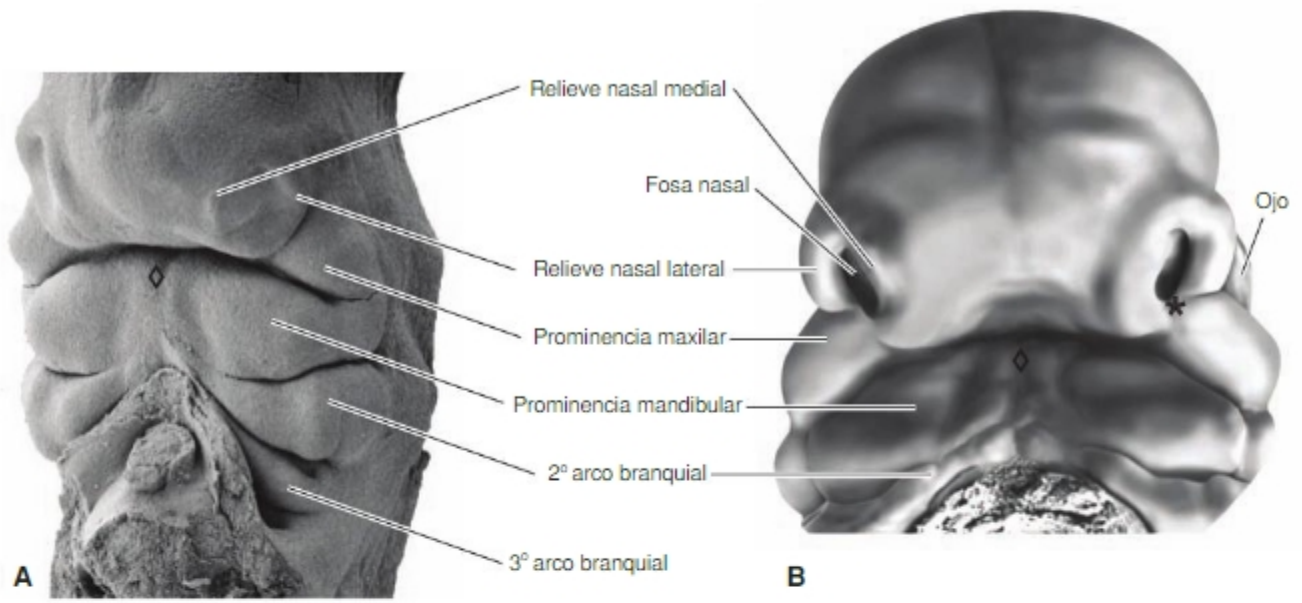


**Fig. 13-5. A.** Micrografía electrónica de barrido de la cara de un embrión humano de principios de 5ª SD. **B.** Dibujo de la cara de embrión humano de 37 días. Las fosas nasales están delimitadas por las prominencias nasales (mediales y laterales) y la maxilar que se fusionan en la zona donde las tres contactan (asterisco). La región ubicada entre las fosas nasales forma la prominencia frontonasal o segmento intermaxilar. El piso del estomodeo está ahora formado por las prominencias mandibulares fusionadas en la línea media (rombo). El arco hioideo (2º par) también se fusiona en la línea media y formará parte del cuello. Caudalmente se observa la somatopleura de la prominencia cardiaca seccionada. Fotografía reproducida con permiso de la Prof. Dra. Kathleen K. Sulik.

la **porción superficial o piso**, las células del cordón epitelial ectodérmico sufren un proceso de muerte celular programada y **T e-m** de modo que se genera una solución de continuidad o hendidura a través de la cual se ponen en contacto el mesénquima de los tres relieves unidos por el cordón. De esa forma el piso "ectodérmico", lábil y transitorio, es reemplazado por una estructura epitelial-conectiva estabilizada y definitiva, el **paladar primario** que, como tabique horizontal, separa definitivamente las dos fosas nasales anteriores de la porción superficial de la cavidad bucal. La **región profunda o fondo** del cordón epitelial, denominada por su posición **membrana buconasal**, no es reemplazada por un tabique conectivo-epitelial, por lo cual no se estabiliza y, pasado un tiempo, termina disgregándose. De esa forma, la fosa nasal excavada en el segmento intermaxilar se abre en la porción profunda del estomodeo donde las cavidades nasal y bucal aún se hallan unidas (Fig. 13-11.A).

## Tabicamiento de la porción profunda del estomodeo. Formación del paladar secundario y del tabique nasal

Mientras, en la superficie, las prominencias maxilares crecen medialmente al encuentro de los relieves nasales mediales, en la porción profunda, forman tabiques horizontales las **crestas palatinas**, que crecen medialmente, una al encuentro de la otra (Fig. 13-12). Cuando las crestas palatinas contactan en la línea media, sus epitelios se fusionan formando un **cordón epitelial ectodérmico medial** (Fig. 13-12.D).

En tanto las crestas palatinas crecen medialmente, desde la línea media del techo del estomodeo crece, en sentido descendente, un tabique vertical medial. Cuando éste contacta con la zona de unión de las crestas o relieves palatinos, el cordón epitelial medial, las tres estructuras se unen a lo largo de dicho cordón epitelial. El cordón epitelial sufre luego muerte celular y **T e-m** generándose una discontinuidad epitelial a través de la cual se fusiona el mesénquima de los tres tabiques (véase Fig. 13-12.D-E). Así, la zona de unión y, en consecuencia, la estructura completa, se estabilizan por la confluencia de los tres tejidos mesenquimáticos en la línea media y la adquisición de una estructura conectivoepitelial (véase Histogénesis: fusión real de epitelios). Los dos relieves palatinos, fusionados en la línea media, forman un tabique completo, el **paladar secundario**, que separa la región profunda del estomodeo en una cavidad inferior o bucal y una superior o nasal. A su vez, el tabique medial o **nasal** divide la cavidad superior o nasal en una fosa nasal derecha y una izquierda. Las crestas palatinas cre-

Biblioteca Médica Virtual

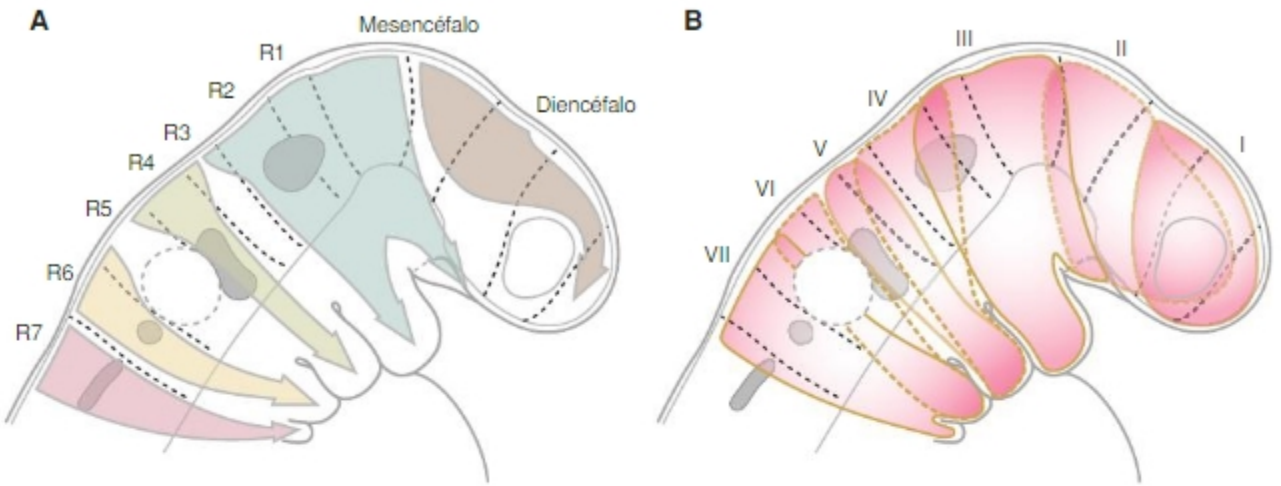


Fig. 13-6. Esquemas de vistas laterales derechas de la regiones cefálica y branquial de embrión del período somítico. A. Ilustra las vías de migración de las células de las crestas neurales craneales que forman los mesénquimas cefálico y branquial. B. Modelo de la distribución del mesodermo paraxil craneal extrapolado a partir de experimentos realizados en embrión de pollo (Trainor y col., 1994 y 1995; Noden y Trainor, 2005). Los números romanos indican la denominación de la región (somitómero) sin aludir a un concepto estricto de metamerización (véase SC El origen múltiple y la pluripotencialidad del mesénquima cefálico. El mesodermo paraxil preótico y la cresta neural craneal).

cen primero oblicuamente, en sentido medial y ventral, ya que la lengua, de posición medial, se interpone entre ellas (Fig.13-12.A-B). Desde la 7ª SD se expande la base del cráneo y las crestas palatinas se horizontalizan y se unen entre sí y con el tabique nasal. En la horizontalización estaría involucrado un proceso de deposición diferencial de mucopolisacáridos en la raíz de las crestas palatinas y también contracciones de los músculos linguales precursoras del movimiento de succión.

## Fusión de crestas palatinas con el segmento intermaxilar y formación del paladar definitivo

Los paladares primario y secundario se generan a la misma altura. Así, el borde libre posterior del paladar primario coincide con el borde libre anterior del secundario. Cuando ambos crecen, los epitelios que recubren los bordes mencionados de ambos paladares contactan, se fusionan, sufren procesos de muerte celular y **T e-m** asociados a la pérdida de la polaridad apicobasal e integración de las células al mesénquima circundante; posteriormente, los mesénquimas de ambos paladares se fusionan y en la línea de fusión se consolida una estructura conectivoepitelial estabilizada. Se constituye así el **paladar definitivo**, una estructura única que separa completamente la cavidad bucal de las fosas nasales ya que se extiende desde la superficie, las narinas (entrada a las fosas nasales) hasta las coanas (continuación de las fosas nasales con la nasofaringe) (Fig. 13-13). El punto medial de la línea de fusión entre paladar primario y secundario es el agujero incisivo (Fig. 13-14).

La porción anterior del paladar definitivo, el paladar primario derivado del segmento intermaxilar, contiene los alvéolos dentarios de los cuatro incisivos superiores.

El mesénquima de la porción anterior del paladar definitivo, que se halla recubierto por ectodermo general, sufre un proceso de osificación de tipo membranoso y origina el paladar óseo o duro. La porción posterior del paladar, que se halla cubierto por endodermo faríngeo, no se osifica y origina el paladar blando y la úvula.

## Formación del piso de la boca: desarrollo de la lengua y glándulas salivales

### *Desarrollo de la lengua*

La lengua posee dos porciones anatómicas, el **cuerpo** y la **raíz**, de diferente origen embrionario. El desarrollo del cuerpo se inicia en la 4ª SD con la formación de dos **prominencias linguales laterales** pares y un **tubérculo impar** medial que se generan en la prominencia mandibular cuando ésta pasa a formar el piso del estomodeo (Fig. 13-15). La raíz de la lengua se forma a partir de otra prominencia medial impar, la **cópula o eminencia hipobranquial**, constituida por las regiones mediales ventrales del 2°, 3° y 4° arco branquial. Detrás de ésta, una tercera prominencia impar, formada por la porción medial del 4° arco, forma el esbozo de la **epiglotis**. Por detrás de esta prominencia se encuentra

Biblioteca Médica Virtual

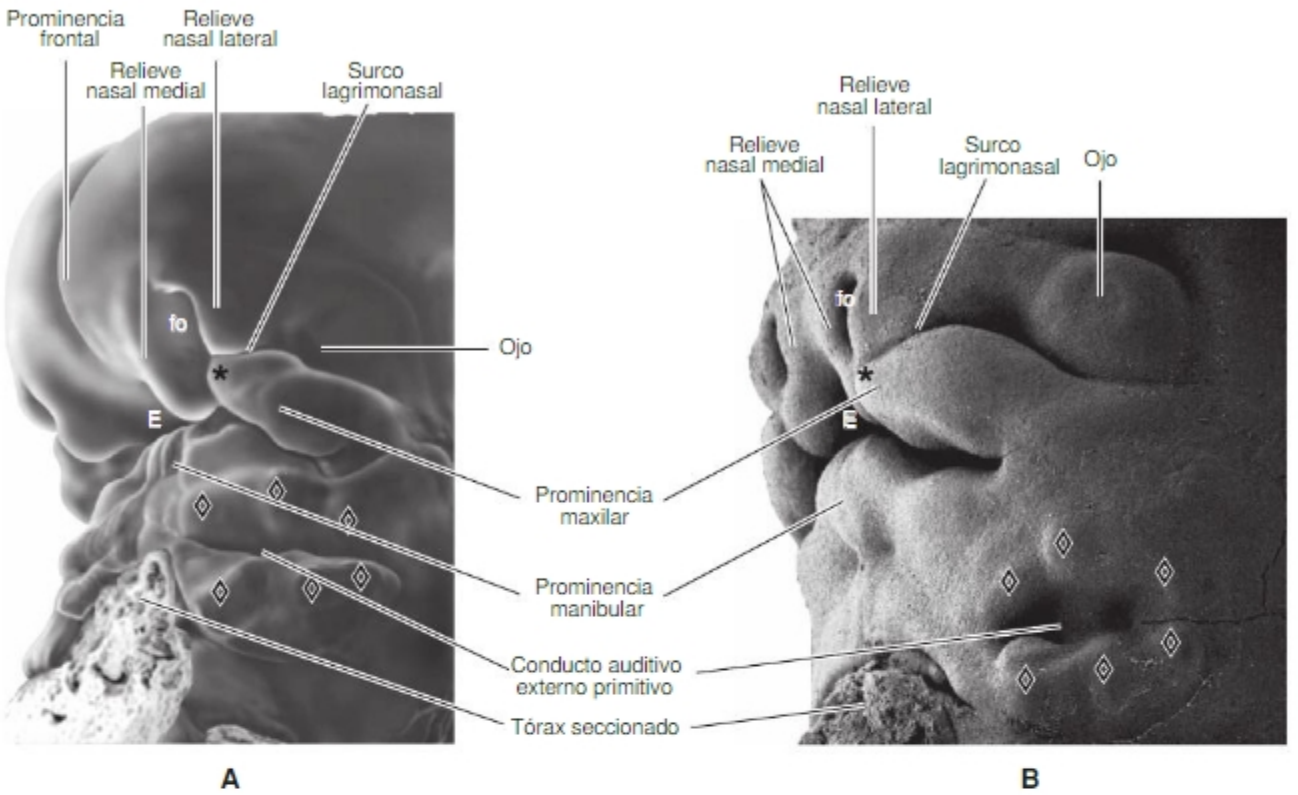


**Fig. 13-7.** Vistas ventrolaterales izquierdas de la región facial. Embriones humanos de la 7ª SD. **A.** Dibujo de embrión humano (principios de 7ª SD). Muestra el acercamiento de los procesos maxilar (asterisco) y nasales medial y lateral delimitando la fosa olfatoria (fo). Las prominencias mandibulares se fusionan en la línea media. El surco lacrimonasal se extiende entre las prominencias maxilar y nasal lateral. **B.** Microscopia electrónica de barrido (embrión de fines de 7ª SD). Se ha iniciado la fusión de las prominencias que delimitan la fosa olfatoria y la consolidación remodeladora que forman la mejilla y la mandíbula. El estomodeo (E) queda reducido a una hendidura. El surco lacrimonasal se ha profundizado. En ambos embriones, en las regiones laterales de la prominencia mandibular y del 2º arco branquial, se están formando las prominencias auriculares (rombos) alrededor del conducto auditivo externo primitivo. Fotografía reproducida con permiso de la Prof. Dra. Kathleen K. Sulik.

el orificio laríngeo flanqueado por las **prominencias aritenoideas**.

En el límite entre el cuerpo y la raíz linguales se halla el **surco terminal**, en forma de V, cuyo vértice es el **agujero ciego**, origen del esbozo tiroideo.

Las prominencias laterales crecen, sobresalen en el piso de la boca y forman, con una contribución menor del tubérculo impar, los dos tercios anteriores o cuerpo de la lengua. En el límite con la raíz, a lo largo del surco terminal, se forman las **papilas gustativas de la V lingual**. A ambos lados de la raíz de la lengua quedan las amigdalas palatinas y caudalmente la epiglotis (véase Fig. 13-15).

La **inervación sensitiva general** del cuerpo de la lengua proviene del trigémino, la de la raíz proviene del glosofaríngeo y la epiglotis está inervada por el nervio laríngeo superior. El nervio facial no provee inervación sensitiva general a la lengua pues el 2º arco contribuye muy poco al desarrollo de la lengua. La **inervación sensitiva especial** de las papilas gustativas (sentido del gusto) del cuerpo de la lengua corresponde a la cuerda del tímpano (rama del nervio facial que, por medio de una anastomosis con el nervio lingual del trigémino, llega al cuerpo de la lengua). Las papilas gustativas de la raíz reciben inervación sensorial del nervio glosofaríngeo. La **inervación motora** de los músculos de la lengua, derivados de miotomos de los somitas occipitales, proviene del nervio hipogloso mayor (XII nervio craneal).

## Desarrollo de las glándulas salivales

Los esbozos de las glándulas salivales son brotes epiteliales macizos que se introducen en el mesénquima de las prominencias maxilar y mandibular (véase Fig. 13-12.A-B); luego se ramifican, elongan y canalizan. El parénquima de las glándulas salivales mayores se forma a partir del ectodermo. El esbozo de la **parótida** aparece durante la 6ª SD en la región interna de la mejilla, junto al ángulo de la boca y crece hacia el oído; comienza su actividad secretora en la 18ª SD. El esbozo de la **glándula submandibular** aparece

Biblioteca Médica Virtual

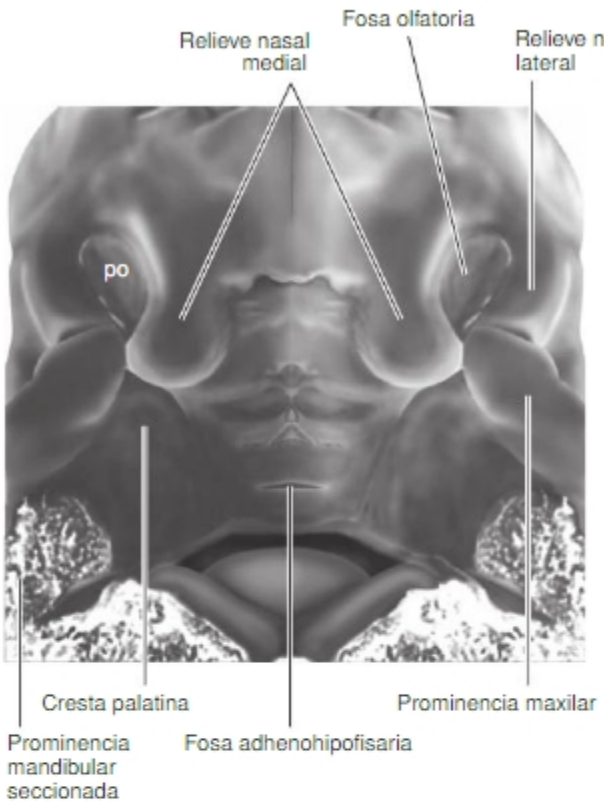


**Fig. 13-8.** Dibujo de la morfología del techo del estomodeo y de las fosas olfatorias (embrión de 41 días). Se han seccionado las prominencias mandibulares y la cardiohepática con el objeto de observar las estructuras desde abajo. La fosa olfatoria está delimitada por las prominencias maxilares y las nasales (medial y lateral). En el fondo se ve la placoda olfatoria (po). En el techo del estomodeo, en la línea media, se ve el orificio de la fosa adenohipofisaria. Lateralmente están las crestas palatinas que crecen en sentido medial a partir de las prominencias maxilares. En el fondo se ve la continuación con la faringe y en su piso (piso de la futura boca) se ven los relieves que originarán la lengua.

a fines de la 6ª SD, en el surco lingual o linguogingival y crece ventral y medialmente bajo el músculo milohioideo; su secreción comienza en la 16ª SD. Los esbozos de las **glándulas sublinguales** aparecen en la 8ª SD lateralmente al brote de la glándula submandibular. Existen glándulas salivales menores adicionales que aparecen dispersas a partir del ectodermo y endodermo de la cavidad bucal.

## Desarrollo de los dientes

A fines de la 6ª SD, se generan dos engrosamientos ectodérmicos paralelos que recorren el borde libre de la mandíbula y el maxilar. El engrosamiento externo se denomina **lámina labiogingival** y el interno **lámina dental** (Fig. 13-16.A).

Las células basales de la lámina labiogingival proliferan y se introducen en el mesénquima subyacente; las células superficiales se invaginan y se forma el **surco labial** que separa un compartimento externo, futuro labio, de uno interno, futura encía (Fig. 13-16.B-C).

La lámina dental es la población ectodérmica que inicia las **Int e-m**, que llevan a la formación de los dientes. Este ectodermo determina al mesénquima subyacente (originado en la cresta neural craneal) en sentido odontogénico.

Durante la 10ª SD, en la superficie basal de cada lámina dental (la maxilar y la mandibular) se forman cinco pares de **placodas dentales**. Las células ectodérmicas proliferan y forman un brote que luego adquiere forma de copa, denominado **órgano del esmalte**; éste rodea el mesénquima subyacente que forma la **papila dental**. Las células basales del órgano del esmalte permanecen epiteliales pero las internas realizan una transición epitelio-mesenquimática y forman la **pulpa del esmalte** (Fig. 13-16.C-D). La forma del órgano del esmalte determina la forma del diente: en los caninos adquiere forma de campana con una única cúspide; en los molares se forman varias cúspides que, al unirse, forman una corona compuesta. Las células del órgano del esmalte que quedan en contacto con la papila dental se diferencian en **ameloblastos** (células secretoras de proteínas de la matriz del esmalte) y las células mesenquimáticas adyacentes forman los **odontoblastos** (células secretoras de predentina). El depósito de esmalte y dentina comienza en la cúspide y se propaga hacia la profundidad (Fig. 13-16.E). Las células internas de la papila dental forman un mesénquima que es invadido por vasos y nervios y, junto a los odontoblastos, forman la **pulpa dental**. Estas células se continúan con el mesénquima adyacente al diente que formará el **saco dentario**.

Los procesos descritos corresponden a los dientes temporarios o caducos (2 pares de incisivos, 1 par de caninos y 2 pares de molares en mandíbula y maxilar). Durante la 12ª SD, a partir de la región interna o lingual de cada esbozo de diente temporario se forma una placoda dental para cada diente definitivo. Éstos evolucionan de un modo similar a los temporarios. Así se forman 2 pares de incisivos, 1 par de caninos y 2 pares de premolares permanentes. Los extremos posteriores de cada lámina dental continúan creciendo y forman, después, 3 pares de esbozos adicionales que corresponden a los molares definitivos.

La corona de los dientes temporarios termina su diferenciación posnatalmente. Poco después, el crecimiento de la raíz de los dientes temporarios los empuja hacia la superficie y promueve su erupción. Más tarde, el crecimiento de los dientes permanentes degrada la raíz de los dientes temporarios y produce su caída. Los dientes permanentes continúan creciendo y erupcionan después del nacimiento.

## Formación de la nariz, cavidades nasales y aparato olfatorio

En la 4ª SD aparecen las placodas nasales. El crecimiento de los relieves nasales mediales y laterales hace que las

Biblioteca Médica Virtual

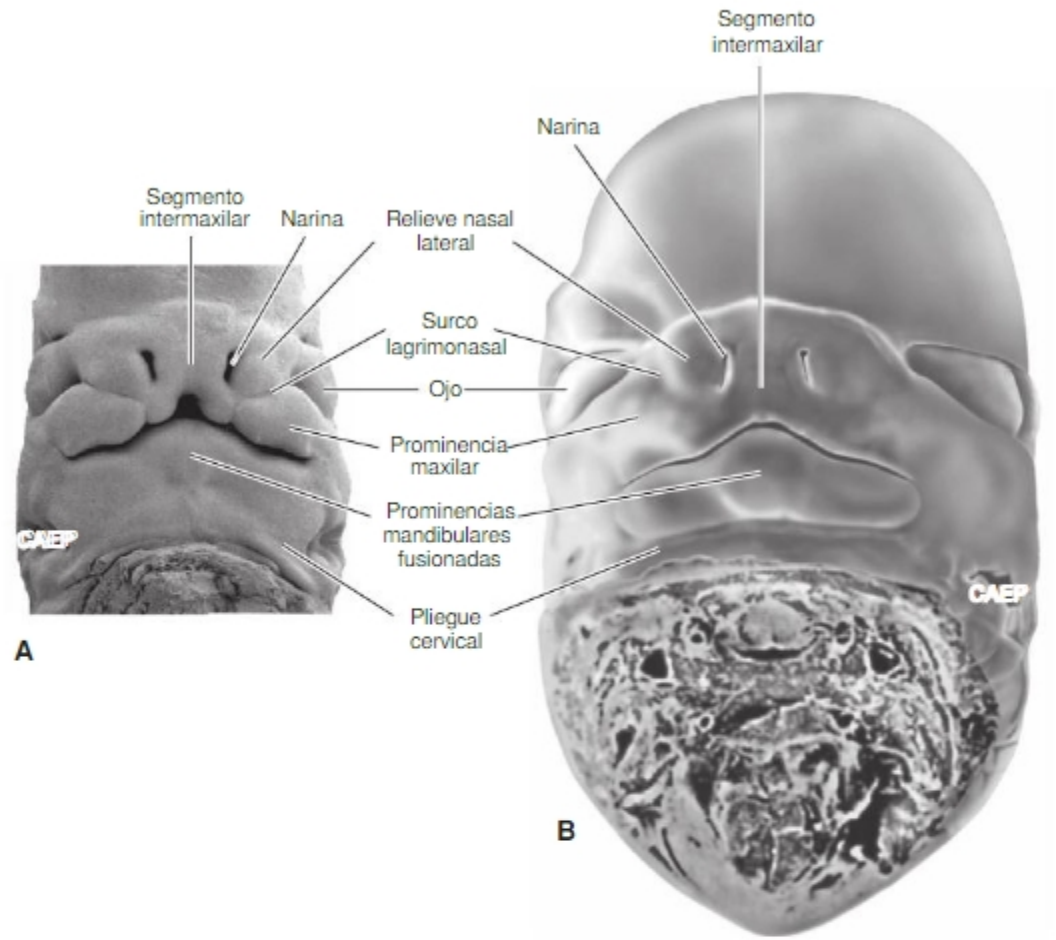


**Fig. 13-9. A.** Micrografía electrónica de barrido. Cara de un embrión humano de fines de 6ª SD. **B.** Dibujo de la cara de un embrión de 44 días. El crecimiento diferencial hace que los ojos y otras estructuras del macizo facial se "acerquen" relativamente a la línea media. Se han formado las hendiduras palpebrales. Han desaparecido, por consolidación remodeladora, las líneas de fusión entre relieves faciales que ahora se continúan sin límites definidos. El tabique nasal y el *filtrum* aún toman una parte desproporcionadamente amplia de la cara. Las narinas son hendiduras delgadas. A la altura del pliegue cervical se halla aún el conducto auditivo externo primitivo (CAEP) y los relieves del pabellón auricular. Fotografía reproducida con permiso de la Prof. Dra. Kathleen K. Sulik.

placodas queden en depresiones, las fosas olfatorias o nasales excavadas en el mesénquima del segmento intermaxilar. En la 6ª SD, las fosas nasales se profundizan, en el mesénquima, hacia la cavidad bucal, y quedan separadas de ella por la **membrana buconasal**. Cuando estas membranas se disgregan, se forman dos cavidades, las **coanas primitivas**, derecha e izquierda que comunican las fosas nasales con la porción profunda del estomodeo (véanse Figs. 13-11 y 13-13).

Cuando se forman el paladar secundario y el tabique nasal profundo (véase Tabicamiento de la porción profunda del estomodeo), que tabican la porción profunda del estomodeo, las cavidades nasales se extienden en profundidad y se comunican con la faringe a través de las **coanas definitivas**. En el tercer mes, a partir de las paredes laterales de las cavidades nasales, se originan los **cornetes o conchas nasales** que aumentan la superficie interna de la mucosa nasal. El epitelio de la región dorsal de las fosas olfatorias se diferencia en el **epitelio olfatorio**. Los axones de las **neuronas sensoriales olfatorias** forman el **primer par de nervios craneales** (nervio craneal I u olfatorio) que crecen hacia el **bulbo olfatorio** que se desarrolla en la cavidad intracraneal (véanse Figs. 13-11 a 13-13). Durante su crecimiento hacia los bulbos olfatorios, atraviesan la lámina de mesénquima de la base del cráneo que formará luego la **lámina cribosa del hueso etmoides**. Los **órganos vomeronasales** aparecen como un par de invaginaciones epiteliales excavadas en cada lado del tabique nasal, cerca de la unión con el paladar. Están relacionados con la percepción de feromonas. En nuestra especie se desarrollan hasta la 20ª SD pero luego sufren regresión y quedan como restos vestigiales.

Los senos paranasales se desarrollan como divertículos resultantes de invaginaciones de las paredes laterales de la nariz que se extienden a los huesos maxilar, etmoides,

Biblioteca Médica Virtual

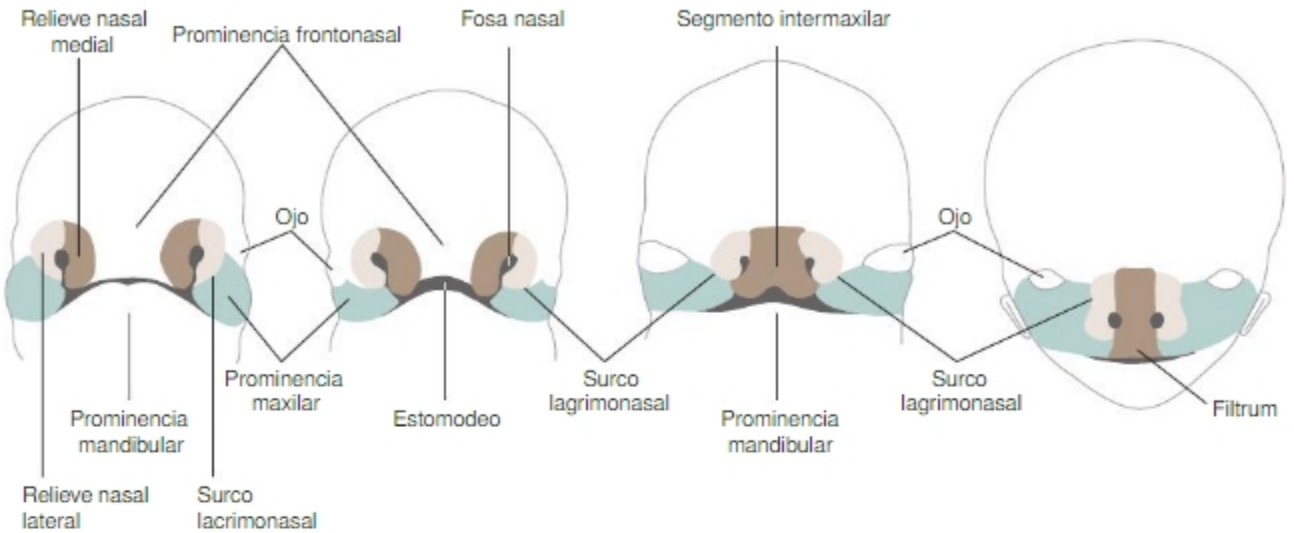


**Fig. 13-10.** Representación esquemática de la formación de la cara como resultado de la fusión de relieves superficiales (prominencias frontonasal, mandibular y maxilar y relieves nasales). Se ilustran las regiones superficiales del cráneo y la cara derivadas de los relieves embrionarios y los límites entre dichas regiones. Los surcos entre las diversas regiones desaparecen por procesos de fusión o consolidación remodeladora.

frontal y esfenoides. Su desarrollo en el período posnatal contribuye a modelar la forma definitiva de la cara.

La nariz se forma con la contribución de varios componentes. Los relieves nasales mediales constituyen el dorso y punta de la nariz y los laterales, las alas de la nariz; el puente o dorso de la nariz se forma por la consolidación remodeladora de los relieves nasales mediales con la porción medial de la prominencia frontal.

### Formación del pabellón auricular

El pabellón auricular se origina en relieves ectodérmico-mesenquimáticos que se forman en las regiones dorsales de los 1$^{os}$ y 2$^{os}$ arcos branquiales. Estos relieves superficiales rodean el primer surco branquial, que forma el conducto auditivo externo primitivo, y a continuación se fusionan y modelan dando origen a diversas regiones del pabellón auricular (véase Capítulo 11).

## Cuello, faringe y laringe

### Evolución de las estructuras embrionarias que forman el cuello

La región cervical es una adquisición filogenética reciente. Ha sufrido cambios evolutivos significativos relacionados con el pasaje de la vida acuática a la terrestre y cambios adicionales vinculados a la bipedestación. Contiene estructuras que, en el individuo terminalmente desarrollado, se hallan en la región cervical del esqueleto axil, pero la mayor parte de los órganos y tejidos que se alojan en el cuello se generan a partir de poblaciones celulares embrionarias originadas en niveles segmentarios más cefálicos y, debido a ello, carece de celoma. El parénquima de la mayor parte de los órganos cervicales deriva del ectodermo y endodermo asociados a los arcos branquiales, en tanto que el estroma deriva del mesénquima de dichos arcos. Este mesénquima, mayoritariamente, proviene de la cresta neural craneal. Dado que se trata de una zona de transición entre estructuras "viejas" del esqueleto axil y "nuevas" de contención neurosensorial, algunos tejidos conectivos y musculares poseen doble origen y en su desarrollo participan tejidos conectivos y musculares derivados del mesodermo paraxil craneal y somitas occipitales. La región cervical del aparato osteoartromuscular deriva de somitas cervicales.

Observando las Figuras 13-3 a 13-5, 13-7 y 13-9 puede entenderse cómo el cuello carece de celoma. Luego de que se forma la mandíbula, entre ésta y la somatopleura torácica queda formado el surco cervical. La formación del cuello resulta del hecho de que el mesénquima de los arcos branquiales 2° al 4° migra ventralmente y se introduce en el surco cervical. De esa forma se va ampliando el surco cervical, y modelándose el cuello, por encima de la somatopleura correspondiente a la futura región torácica. Debido a ello, los tejidos y órganos alojados en el cuello mantienen una posición extracelómica. Vale decir, cefálica a la región del celoma del tórax que, en etapas tempranas corresponde, casi en su totalidad, a la cavidad pericárdica. De esta forma, el celoma peri-

Biblioteca Médica Virtual

cárdico desciende y las estructuras cervicales quedan cefálicamente a él.

La mayor parte de los tejidos y órganos alojados en la región cervical derivan de los arcos faríngeos o branquiales. Cada arco branquial posee un componente esquelético (óseo o cartilaginoso), muscular, nervioso y vascular. Se describen 5 pares de arcos numerados del 1 al 4 y 6 (el 5º par ha desaparecido). En el Cuadro 13-1 se indican el origen de su mesénquima, sus derivados cartilaginosos, óseos, musculares y su inervación e irrigación.

Las bolsas faríngeas, con su mesénquima asociado, evolucionan formando órganos correspondientes a diversos aparatos y sistemas. En el Cuadro 13-2 y en la **Figura 13-17** se indican sus derivados. Para una descripción detallada de su evolución, véanse Capítulos 6 y 12.

## Morfogénesis de la laringe

La laringe deriva de la porción cefálica del esbozo respiratorio. Posee tres regiones que evolucionan diferentemente. La **región cefálica o vestíbulo** es dorsal a la epiglotis y permanece en comunicación con la faringe (laringofaringe). La **región media o glótica** posee luz estrecha debido a la rápida proliferación y abundancia del mesénquima circundante. Entre la 6ª y la 12ª SD se forman pliegues bilaterales del epitelio que protruyen en la luz: pliegues vestibulares (superiores) y vocales (inferiores). El mesénquima contenido en estos pliegues

**CUADRO 13-1.** DERIVADOS DE LOS ARCOS BRANQUIALES (FARÍNGEOS)

| ARCO | ORIGEN DEL MESÉNQUIMA | IRRIGACIÓN | INERVACIÓN | DERIVADOS CARTILAGINOSOS, ÓSEOS Y LIGAMENTARIOS | DERIVADOS MUSCULARES |
|---|---|---|---|---|---|
| **1º** | Cresta neural craneal no Hox (esqueletogénica facial-mesencefálicas y adyacentes a rombómeros 1 y 2)<br>Somitómeros 2-3 | Primer arco aórtico (arteria maxilar) | Nervio trigémino (V)<br>Ramas maxilar y mandibular | Huesos maxilar, cigomático, parte del temporal, mandíbula, martillo, yunque | Músculos masticatorios (temporal, masetero y pterigoideos), músculo del martillo o tensor del tímpano, milohioideo, vientre anterior del digástrico, periestafilino externo |
| **2º** | Crestas neurales adyacentes a rombómero 4<br>Somitómeros 4-5 | Segundo arco aórtico (arteria hioidea y arteria estapedia) | Nervio facial (VII) | Estribo, apófisis estiloides del temporal, ligamento estilohioideo, asta menor y porción superior del cuerpo del hioides | Músculos de la mímica, músculo del estribo o estapedio, estilohioideo, vientre posterior del digástrico, auricular |
| **3º** | Crestas neurales adyacentes a rombómero 6<br>Somitómero 6 | Tercer arco aórtico (arteria carótida interna) | Nervio glosofaríngeo (IX) | Asta mayor y porción inferior del cuerpo del hioides | Estilofaríngeo |
| **4º** | Crestas neurales adyacentes a rombómero 7<br>Miotomos de somitas occipitales | Cuarto arco aórtico (aorta y arteria subclavia derecha) | Nervio vago (X)<br>Ramas laríngea superior y laríngea recurrente | Cartílagos laríngeos | Cricotiroideo, constrictores de la faringe, intrínsecos de la laringe |

**CUADRO 13-2.** DERIVADOS DE LAS BOLSAS FARÍNGEAS

| BOLSA | DERIVADOS |
|---|---|
| **1ª** | Trompa auditiva, cavidad timpánica, epitelio interno del tímpano (véase Capítulo 11) |
| **2ª** | Amígdala palatina (entre el 3er y 5er MD es invadida por tejido linfático de origen hematopoyético) |
| **3ª** | Dorsal: paratiroides inferior<br>Ventral: timo (invadido por protimocitos durante el 3er MD) |
| **4ª** | Dorsal: paratiroides superior |

Biblioteca Médica Virtual

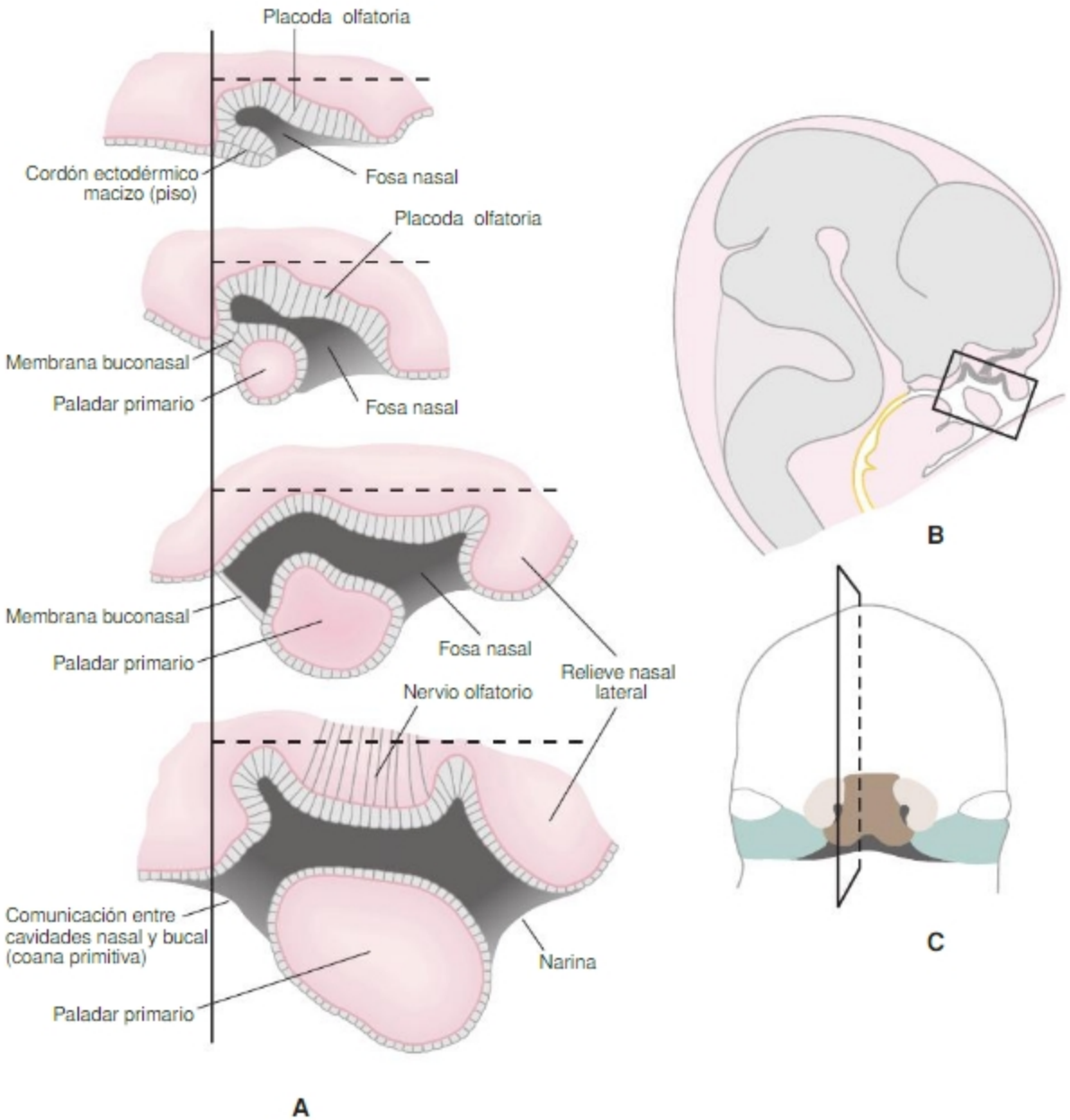


**Fig. 13-11. A.** Cortes verticales y oblicuos de la región craneofacial (embriones de 4ª a 7ª SD). El corte pasa, adelante, por las fosas nasales y, atrás, por la hipófisis (véase C). Muestra cómo la porción anterior de la fosa nasal queda excavada dentro del mesénquima del proceso frontonasal, y separada de la boca, debido al crecimiento de los relieves nasales que bordean por los lados y abajo la fosa olfatoria. De arriba → abajo se observan: a) la formación del cordón epitelial ectodérmico que forma el piso de la fosa olfatoria, b-c) la invasión de la porción anterior del piso ectodérmico por mesénquima y la permanencia de la estructura epitelial (membrana bucofaríngea) en la región profunda; d) la rotura de la membrana bucofaríngea comunica la fosa olfatoria con el fondo del estomodeo. Las líneas de referencia muestran que la profundización de la fosa olfatoria inicial resulta del crecimiento hacia adelante y abajo de los tejidos en los que la fosa queda excavada. **B.** Esquema de la región craneofacial de embrión de la 7ª SD. El recuadro muestra cómo quedan ubicadas en las cavidades buconasales las fosas olfatorias luego de la rotura de la membrana bucofaríngea. **C.** Ilustra las incidencias de los cortes de las figuras A y B.

se diferencia en ligamento vestibular y los músculos intrínsecos vocal y tiroaritenoideo. Todo el conjunto queda rodeado de mesénquima que se diferencia en cartílagos laríngeos, en músculos extrínsecos de la laringe y algunos músculos intrínsecos. La **región caudal o hipoglotis** forma un conducto separado de la faringe por el tabique traqueoesofágico.

## Desarrollo del cráneo

El cráneo es la estructura ósea formada por el neurocráneo y el viscerocráneo. El primero contiene el encéfalo. El segundo constituye el esqueleto de la cara; por un lado, contiene órganos sensoriales y las porciones iniciales de los aparatos digestivo y respiratorio y, por otro, da inserción a los múscu-

Biblioteca Médica Virtual

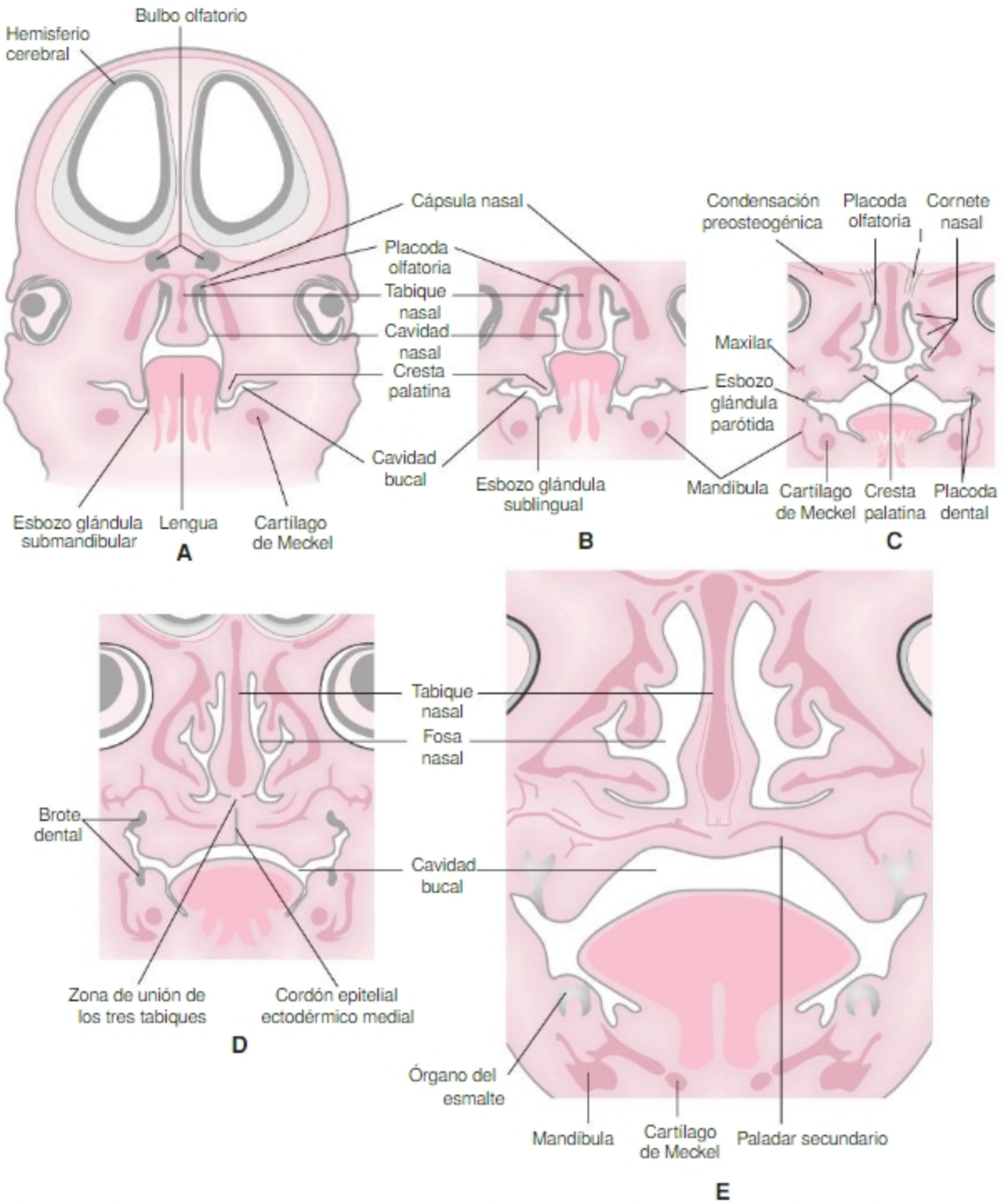


**Fig. 13-12.** Representación esquemática de la formación del paladar secundario y del tabique nasal vistas en cortes coronales (frontales) de la región facial. Embriones humanos. **A.** 7ª SD. **B.** Principios de 8ª SD. **C.** Fines de 8ª SD. **D.** Mediados del 3er MD. **E.** Mediados del 4º MD. Descripción en el texto. De **A** a **C** desciende la lengua, las prominencias palatina se horizontalizan y se acercan al tabique nasal. En las paredes laterales se forman los cornetes. De **D** a **E**, las prominencias palatinas y el tabique nasal contactan y se fusionan. Quedan así una cavad bucal única y medial bajo el paladar secundario y dos cavidades nasales bilaterales encima del paladar.

los de la mímica y la masticación. También constituye una caja de resonancia para los sonidos del lenguaje articulado.

El cráneo está formado por huesos que se originan a partir de células del mesénquima cefálico y branquial y del esclerotomo de somitas occipitales.

Durante el período somítico, segmentos de cresta neural craneal y mesodermo paraxil cefálico (preótico) se diferencian en mesénquima cefálico (rodea el encéfalo) y mesénquima branquial (arcos branquiales) (véase Fig. 13-6, Capítulo 3, SC El origen múltiple y la pluri-

Biblioteca Médica Virtual

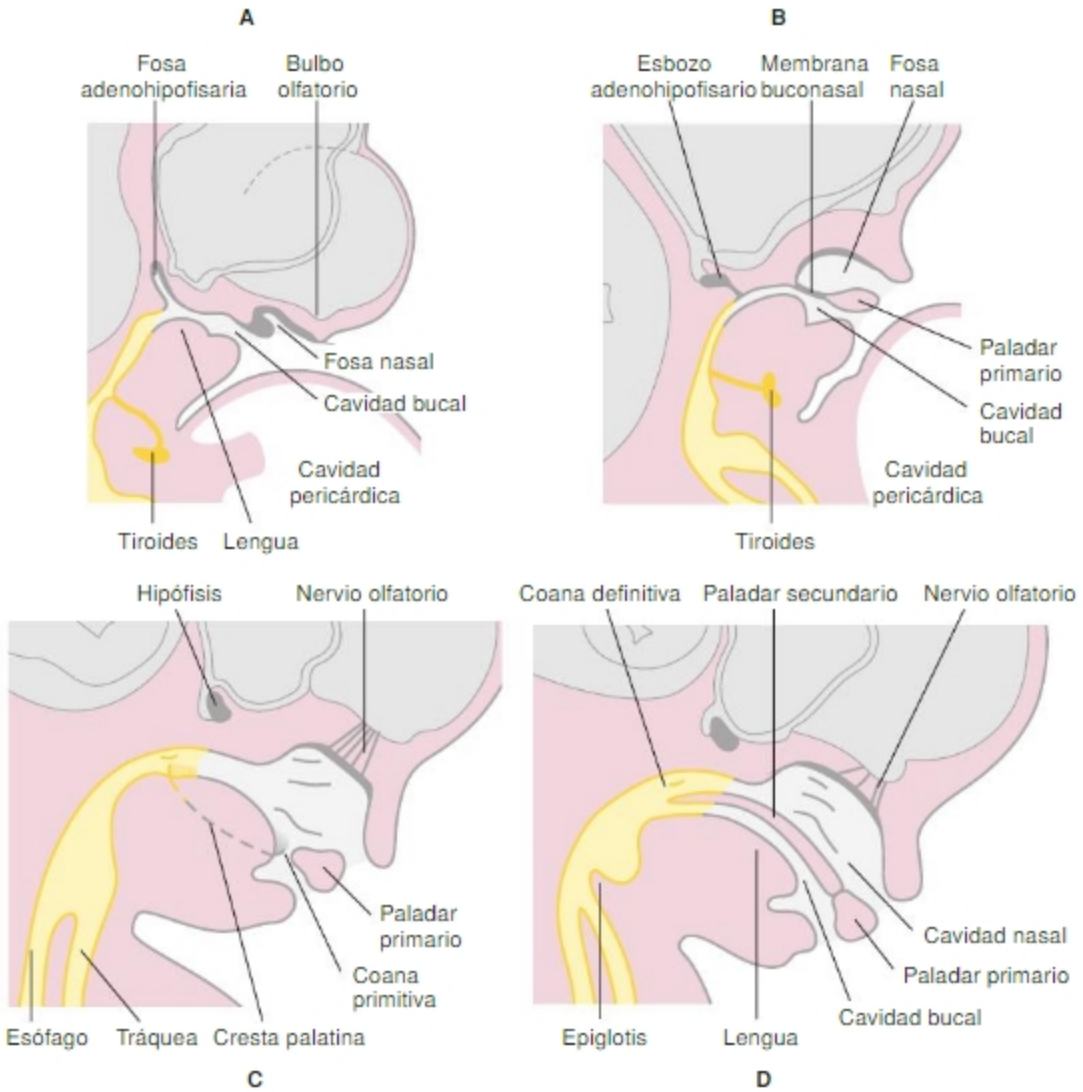


**Fig. 13-13.** Esquemas de cortes verticales y oblicuos de la región facial (embriones de 5ª-11ª SD). Ilustran la formación del paladar primario en la región superficial del estomodeo y la formación del paladar secundario en su región profunda. La unión entre ambos forma el paladar definitivo. Descripción en el texto.

potencialidad del mesénquima cefálico. El mesodermo paraxil preótico y la cresta neural craneal). A comienzos de la 5ª SD, el esclerotomo de los somitas occipitales forma dos columnas mesenquimáticas longitudinales, ventrales al tubo neural, que se continúan cefálicamente con el resto del mesénquima. Desde fines de la 5ª SD, en respuesta a estímulos provenientes de tejidos vecinos (ectodermo, endodermo y tubo neural), se forman condensaciones mesenquimáticas que darán origen al neurocráneo y al viscerocráneo.

## Neurocráneo

El neurocráneo está formado por el **condrocráneo**, originado a partir de centros de osificación endocondral, y el **desmocráneo o neurocráneo membranoso**, originado por centros de osificación membranosa.

El **condrocráneo** se forma con células del mesénquima cefálico y esclerotomo de somitas occipitales: **a)** las células de las cresta neural craneal forman el condrocráneo de la región cefálica a la notocorda (presellar o precordal), **b)** las del mesodermo paraxil craneal forman la región intermedia y **c)** las de los somitas occipitales (mesodermo paraxil troncal) forman la región caudal o cordal (desde la región petrosa del temporal o sólo occipital). La formación del condrocráneo se inicia, a fines de la 5ª SD, con la aparición de condensaciones mesenquimáticas pares en la región ventral del tubo neural (entre el tubo neural y el endodermo) y en torno a los esbozos de los órganos de los sentidos. Estas condensaciones se forman alrededor de los vasos y nervios craneales dejando forámenes por donde éstos pasan. Hacia la 6ª SD, se forman centros de condrificación (Fig. 13-18.A) que crecen y se fusionan. Se configura así una base cartilaginosa que se extiende de la

Biblioteca Médica Virtual

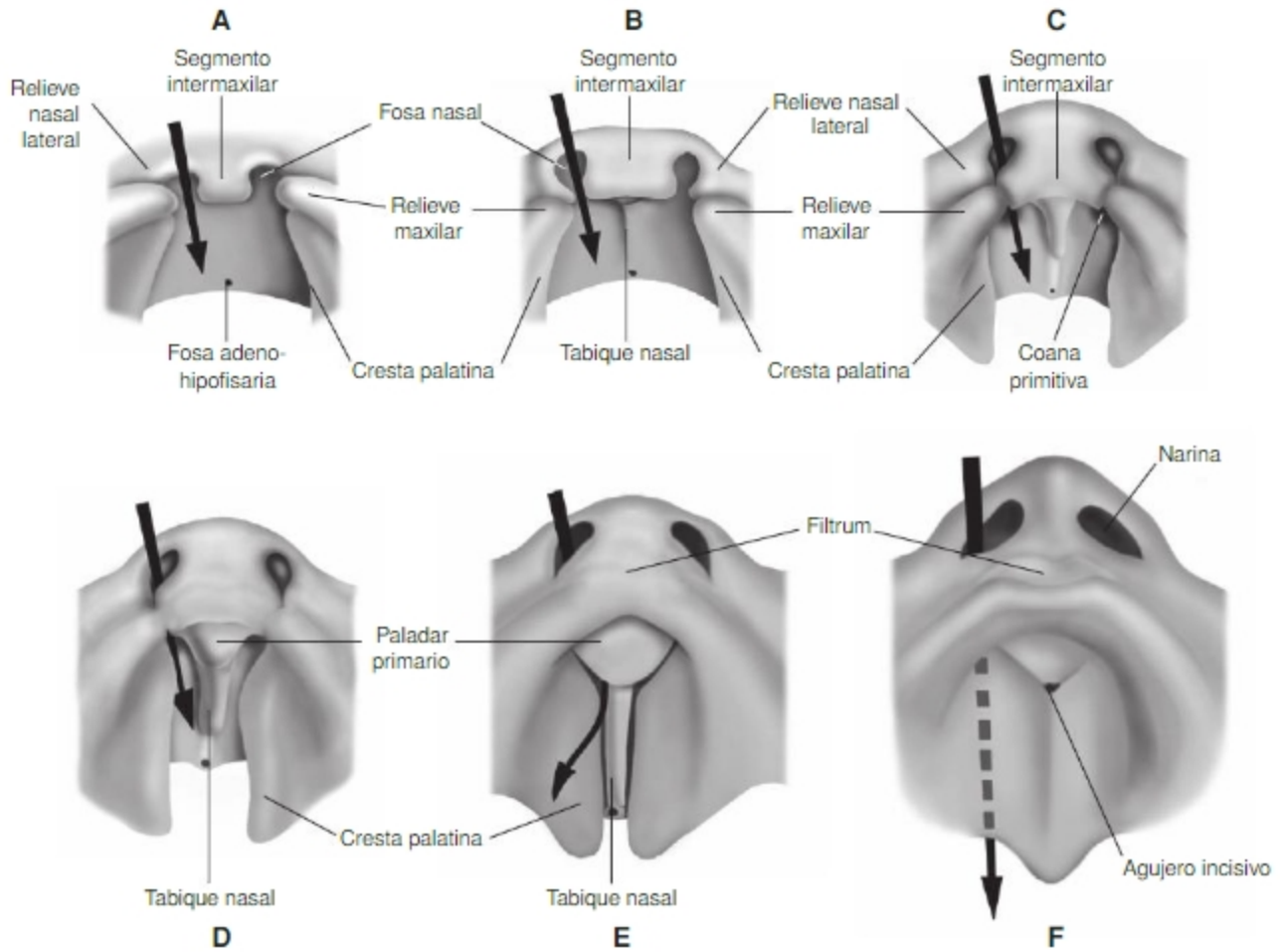


**Fig. 13-14.** Dibujos del techo del estomodeo vistos desde abajo (embriones de 4ª a 11ª SD). De **A** a **C** se ilustra la formación de las narinas, la porción anterior de las fosas nasales, el labio superior (segmento intermaxilar y prominencias maxilares) y el inicio del crecimiento del tabique nasal y de las crestas palatinas. De **D** a **E** se ilustra la consolidación del labio superior y la fusión del segmento intermaxilar (paladar primario) con las prominencias palatinas y la formación del paladar secundario. La fusión de los tres elementos constituye el paladar definitivo.

región ventral a la dorsal del encéfalo (Fig. 13-18.B). La osificación endocondral comienza en la 8ª SD (véase Cuadro 13-3 en el sitio web) y se completa durante el desarrollo posnatal. Cada hueso posee varios centros de osificación. Los huesos temporal y occipital completan su desarrollo mediante la fusión de centros de osificación endocondral con centros de osificación membranosa (desmocráneo). En la frontera entre huesos de origen endocondral permanece cartílago hialino y se forman sincondrosis que actúan como centros de crecimiento (véase Capítulo 14, Histogénesis).

El crecimiento del condrocráneo es proporcional al de la región encefálica que contiene. Entre la 10ª y 40ª SD, la región presellar septuplica su tamaño en tanto que la postsellar lo quintuplica en correspondencia con las del crecimiento diferente de prosencéfalo y posencéfalo. Durante el período prenatal, el crecimiento de la base de cráneo se adapta al del sistema nervioso y forma las fosas craneales. Después del nacimiento, el crecimiento de la base de cráneo se produce principalmente en la región postsellar acompañando al crecimiento maxilar, mandibular y nasofaríngeo.

El desarrollo del **desmocráneo** comienza durante la 5ª SD con la condensación del mesénquima cefálico ubicado entre el encéfalo y el ectodermo (véase Histogénesis): **a)** la cresta neural craneal forma el frontal y las regiones distales de las alas del esfenoides y **b)** el mesodermo paraxil craneal forma el temporal, parietal, porción escamosa (supranucal) del occipital. Desde la 8ª SD, en esta condensación aparecen centros de osificación membranosa (Fig. 13-18.C y Cuadro 13-3 del sitio web) que se expanden centrífugamente; en las fronteras entre ellos se forman sindesmosis. La osificación se completa posnatalmente. Al nacimiento, los huesos de la bóveda craneal se hallan separados por suturas de grosor variable y, en las fronteras entre más de dos huesos, por

Biblioteca Médica Virtual

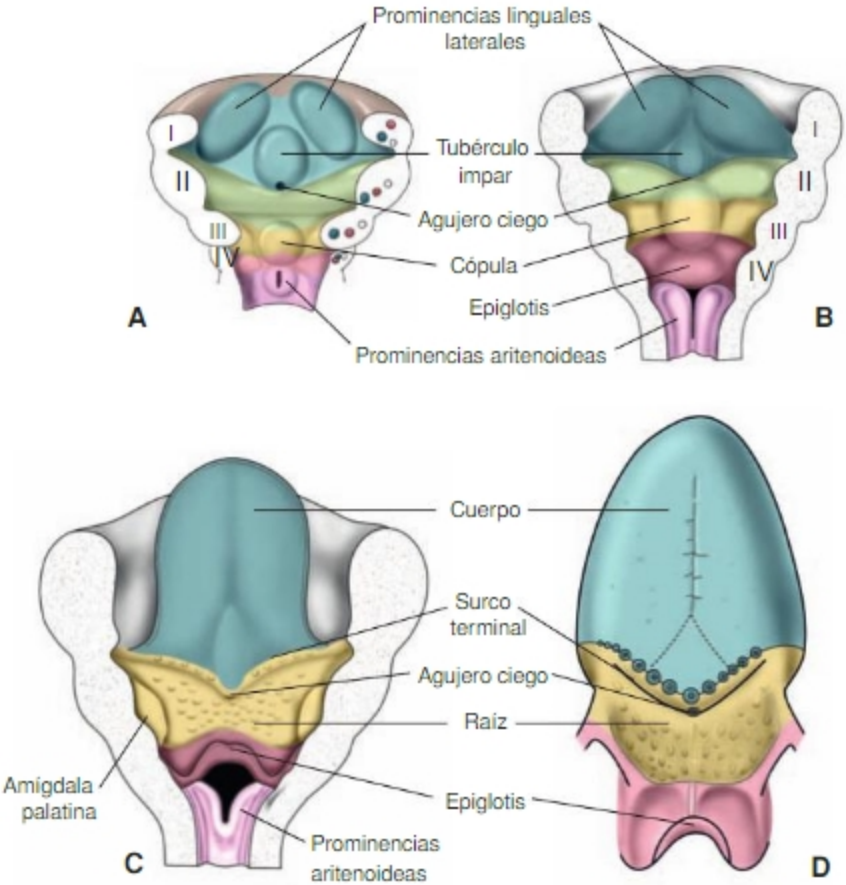


**Fig. 13-15.** Esquemas que ilustran la lengua en diferentes estados de desarrollo. Vista de la región ventral de los arcos branquiales. **A.** 4ª SD. **B.** 5ª SD. **C.** 5º MD. **D.** Al final del desarrollo. Diversas prominencias mediales y laterales originadas en el piso de la faringe se fusionan y luego protruyen hacia adelante formando la lengua. Descripción en el texto.

fontanelas. Este hecho facilita la superposición de los huesos durante el parto. El crecimiento de estos huesos se produce por expansión planar y remodelación de las superficies interna y externa en respuesta al crecimiento del encéfalo. El incremento del perímetro cefálico es un indicador de crecimiento del encéfalo fetal. Entre la 20ª SD y el nacimiento, el perímetro cefálico se duplica (de unos 18 cm a 33 cm) acompañando el incremento del encéfalo.

## Viscerocráneo

La mayoría de los huesos faciales se forman, por osificación membranosa, en el mesénquima de los relieves faciales originado en la cresta neural esqueletogénica facial (véase Fig. 13-18). En la región superficial del relieve maxilar se forman los huesos maxilar, cigomático, parte del ala mayor del esfenoides y parte del temporal. En la región profunda del relieve maxilar se forman los huesos palatino, vómer y parte de la apófisis pterigoides. En los relieves nasales, en derredor de la cápsula nasal, se forman los huesos nasal y lacrimal y, en la región más caudal del segmento intermaxilar, se forma parte del hueso maxilar (hueso premaxilar). En las prominencias mandibulares se forma la mandíbula en torno al cartílago de Meckel. En la región dorsal de los arcos branquiales 1° y 2° se forman, por osificación endocondral, los osículos del oído medio (véase Capítulo 11). En la región ventral de los arcos branquiales 2° y 3° se forma el hioides. La aparición de los centros de osificación y la organización espacial de estos huesos dependen de interacciones entre el mesénquima, el revestimiento epitelial de los arcos branquiales (endodermo y ectodermo) y las estructuras neurales. La mayor parte de los centros de osificación se forman durante la 8ª SD (véase Cuadro 13-4 en el sitio web).

La morfogénesis prenatal y posnatal del viscerocráneo es influida por el crecimiento del neurocráneo, los ojos, la cavidad nasal, el tabique nasal, el oído externo, la lengua, los dientes y los músculos masticatorios. En consecuencia, existen múltiples alteraciones que pueden tener expresión fenotípica en la morfología facial.

La Figura 13-19 ilustra el cráneo del recién nacido.

AUTOEVALUACIÓN

Biblioteca Médica Virtual

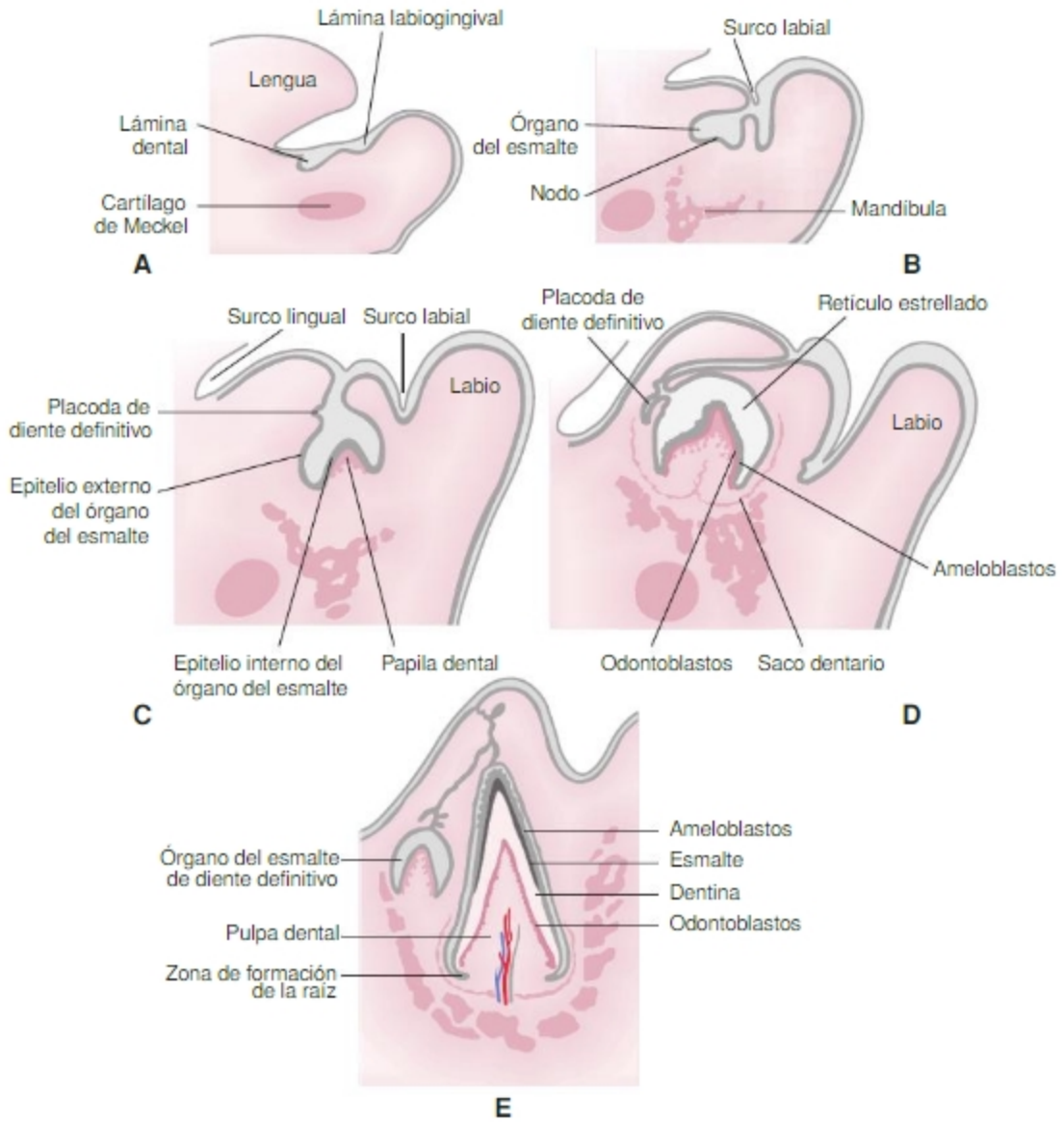


Fig. 13-16. Esquemas de cortes transversales de la mandíbula que ilustran el desarrollo de un incisivo. A. 7ª SD. B. 8ª SD. C. 3er MD. D. 5º MD. E. 7º MD. Ilustra la formación de los surcos labial y lingual y la formación del diente temporario y la formación del esbozo del diente definitivo a partir de la lámina dental ectodérmica y el mesénquima subyacente. Descripción en el texto.

# HISTOGÉNESIS

## Origen embrionario de los diversos tejidos que forman la cara y el cuello

Las células de la cresta neural craneal se organizan en corrientes migratorias separadas. Algunas migran en sentido cefálico, pasan por encima de, y entre, las vesículas ópticas, recubren el prosencéfalo y forman el componente tisular mayoritario del mesénquima cefálico. Otras migran en sentido ventral, hacia la región branquial, y forman la mayor parte de las células de los arcos branquiales. Estas células tienen como función originar los tejidos conectivos, cartilaginosos y óseos del neurocráneo, el viscerocráneo y el cuello (véase Fig. 13-6; Fig. 13-20).

La mayor parte de los miocitos que integran los músculos esqueléticos de la cara y el cuello se forman a partir de mioblastos embrionarios originados en el mesodermo paraxil cefálico. Estos mioblastos embrionarios migran ventralmente acompañando a las células de la cresta neural craneal y forman los distintos grupos musculares de la cara. Tanto durante sus desplazamientos como al llegar a sus destinos, realizan interacciones con células de la cresta neural que modulan su diferenciación

Biblioteca Médica Virtual

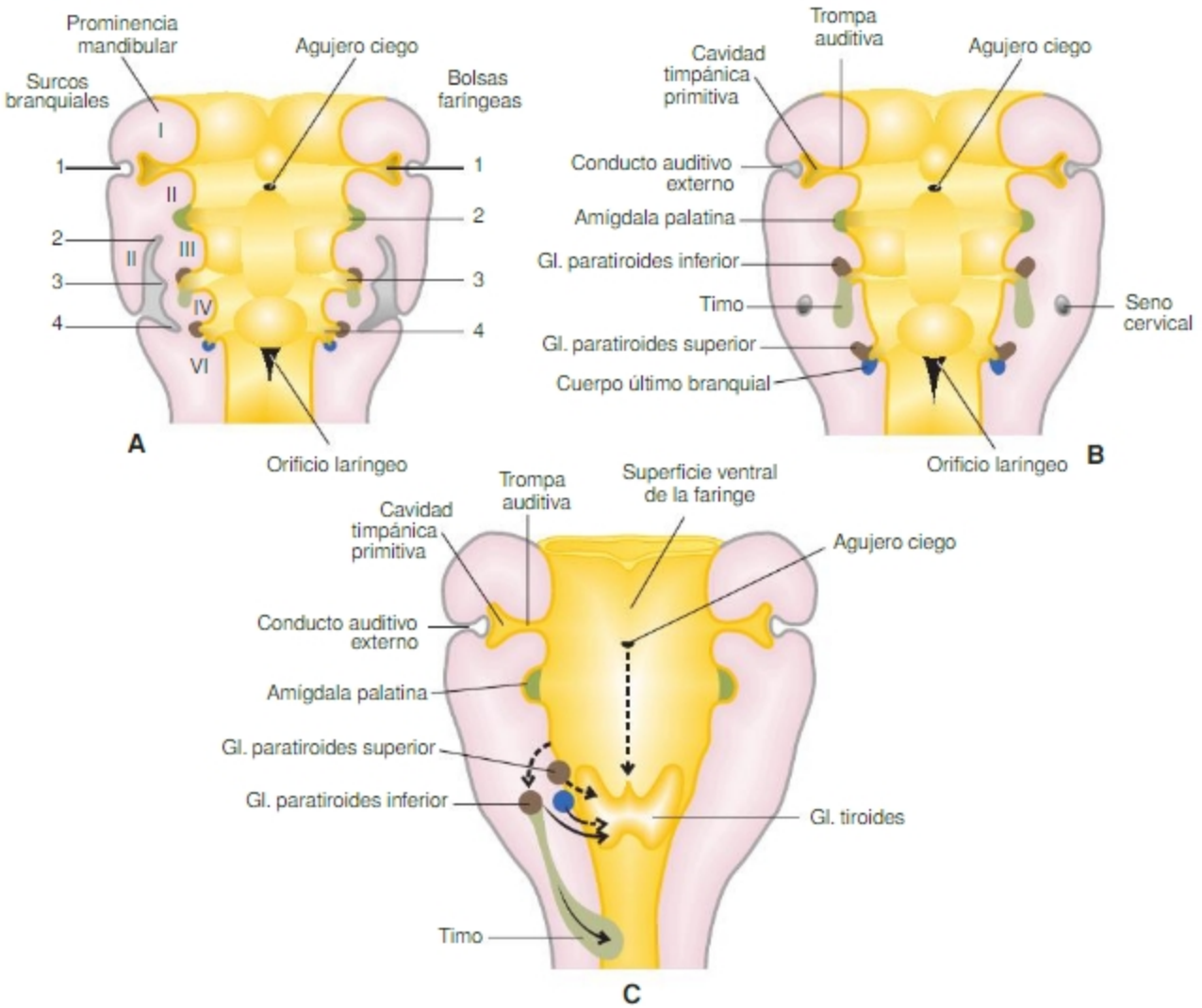


**Figura 13-17. A y B.** Esquemas de un corte longitudinal de la faringe e inicio del esófago. Se representa una vista interna del piso de la faringe, de los contornos de los arcos branquiales limitados por surcos branquiales. Se representan las bolsas faríngeas y los esbozos de órganos originados a partir de ellas y su desarrollo temprano. En la línea media del piso de la faringe se forma el esbozo de la tiroides. El revestimiento endodérmico de estos esbozos forma el parénquima de ellos; el mesénquima branquial circundante origina el estroma. El segundo arco branquial que cubre los surcos 2º, 3º y 4º forma el seno cervical y luego desaparece. **C.** Vista ventral externa de la faringe. Muestra los desplazamientos que realizan las prolongaciones epiteliales endodérmicas que forman la tiroides, las paratiroides y el timo desde su lugar de origen a sus posiciones definitivas.

celular y establecen su organización espacial. Las células de la cresta neural se diferencian en el tejido conectivo de los músculos y tendones. Durante su desplazamiento, las células mioblásticas son acompañadas por dendritas de neuronas sensoriales de ganglios en formación y por axones de neuronas motoras que los inervarán; por este motivo existe correspondencia entre la inervación de los músculos y su origen. El mesodermo paraxil cefálico también origina hemangioblastos que forman los arcos aórticos. Por otro lado, los músculos laríngeos y de la lengua derivan de miotomos de somitas occipitales. Los músculos extraoculares derivan del mesénquima axil precordal y somitómeros preóticos.

## Fundamentos histogenéticos de la fusión de los relieves faciales

La fusión de los distintos relieves entre sí se realiza por medio de dos mecanismos:

**Fusión real.** Los relieves se desarrollan de forma independiente, sus epitelios contactan, se adhieren y luego se desintegran como consecuencia de la combinación de dos procesos que ocurren simultáneamente. Mientras algunas de las células epiteliales mueren por un proceso de apoptosis, las restantes sufren una transición epitelio, mesenquimática, clásicamente denominada

Biblioteca Médica Virtual

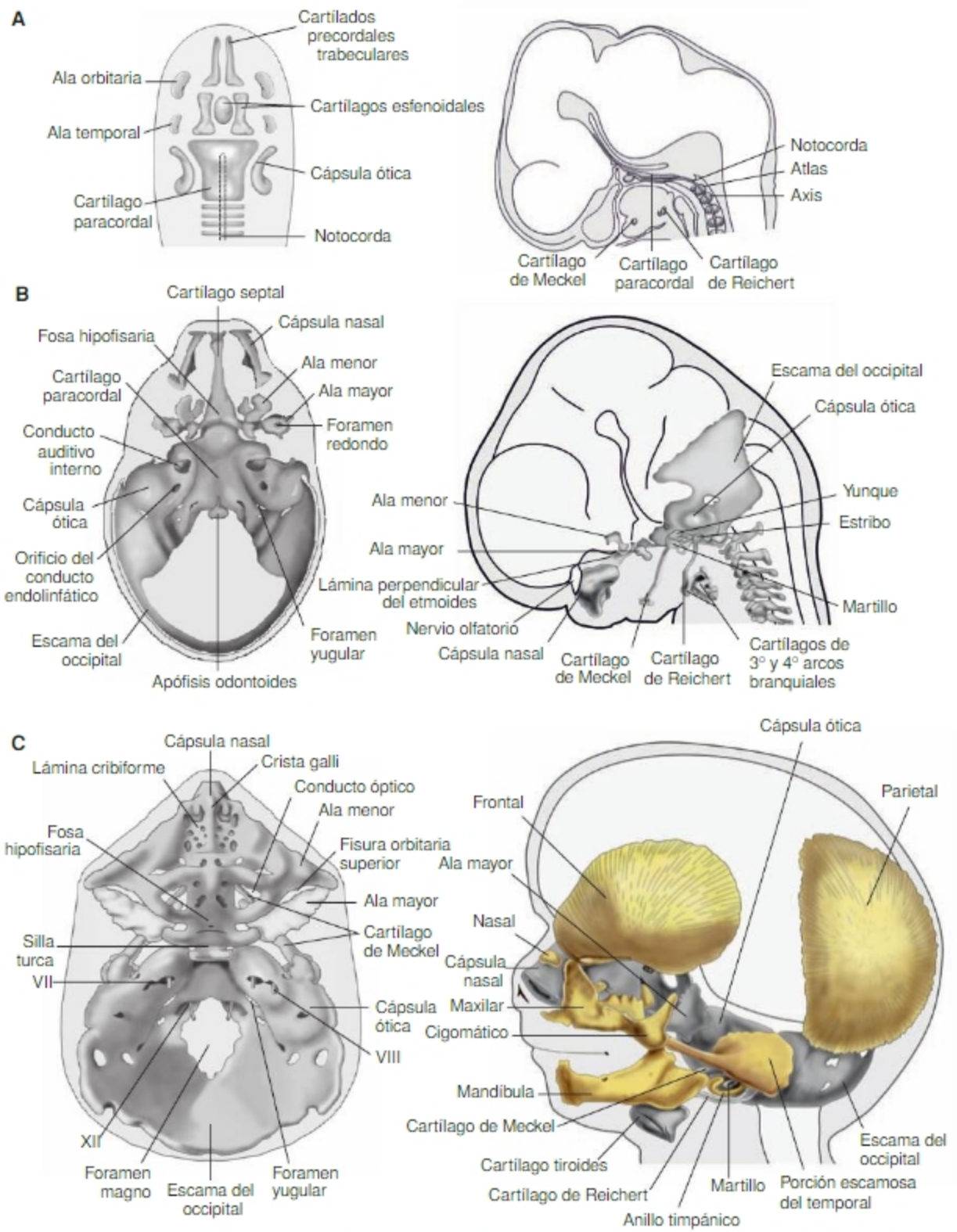


**Fig. 13-18.** Esquemas de vistas dorsales de la base de cráneo y vista lateral izquierda del cráneo. **A.** 6ª SD. **B.** 8ª SD. **C.** 4º MD. Centros cartilaginosos del condrocráneo y los cartílagos branquiales (color gris). Centros de condensación mesenquimática del desmocráneo y del viscerocráneo (color beige). El mesénquima de la región dorsal de los arcos branquiales 1º y 2º se continúa con la región ótica del neurocráneo y participan en la formación de la porción escamosa y de la apófisis estiloides del hueso temporal y los osículos del oído medio (véase Capítulo 11). La cápsula nasal crece en el interior de las prominencias o relieves nasales. Los centros cartilaginosos que forman el condrocráneo crecen y contactan entre sí. Los cartílagos precordales trabeculares y la cápsula nasal forman el etmoides. Los cartílagos esfenoidales forman el cuerpo del esfenoides. Las condensaciones que se forman en el entorno de la cúpula óptica forman las alas menor y mayor del esfenoides. Las células derivadas del esclerotomo de los somitas occipitales forman la porción basilar del occipital, el contorno del foramen magno y la porción inferior de la escama del occipital. La cápsula ótica forma la región petrosa, y después del nacimiento, la mastoidea del temporal. A partir de la 8ª SD se forman los centros de osificación membranosa (véanse Cuadros 13-3 y 13-4 en el sitio web).

Biblioteca Médica Virtual

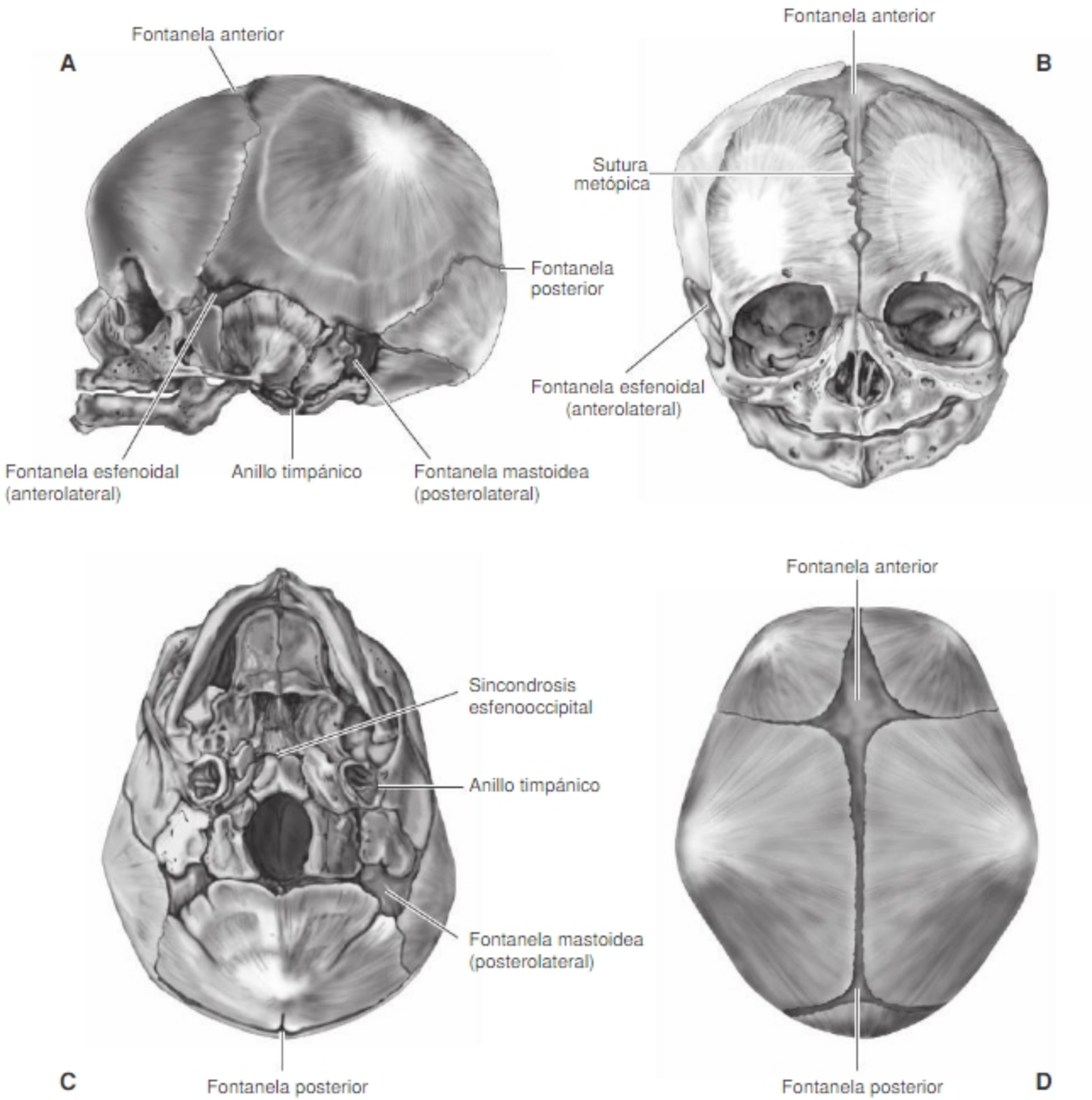


**Fig. 13-19.** Dibujos del cráneo de un recién nacido en diversas perspectivas. Ilustra la morfología general de los huesos de la cara y el cráneo, sus tamaños relativos y la posición de las fontanelas que quedan entre los huesos del cráneo. Vistas **A.** lateral izquierda, **B.** frontal, **C.** ventral y **D.** dorsal.

mesodermización, y se integran al mesénquima regional. De esta forma, el mesénquima de las estructuras que se contactan forma un tejido continuo y se consolida la fusión. Un ejemplo de este mecanismo es la formación del paladar (Fig. 13-21.A).

**Consolidación remodeladora o fusión aparente.** Dado que los relieves faciales son zonas de crecimiento más veloz que las áreas vecinas, éstas frecuentemente quedan como depresiones. En estadios posteriores, el mesénquima de las regiones deprimidas sigue proliferando y creciendo en volumen de modo que las depresiones gradualmente van desapareciendo. Este hecho genera la impresión macroscópica de que los primitivos relieves, inicialmente delimitados por surcos, se fusionan. Este tipo de fusión se realiza entre la mayor parte de los relieves faciales (Fig. 13-21.B).

## Fundamentos de osificación membranosa

La osificación membranosa dérmica (huesos del desmocráneo, viscerocráneo y clavícula) se inicia con la formación de una **condensación mesenquimática**

Biblioteca Médica Virtual

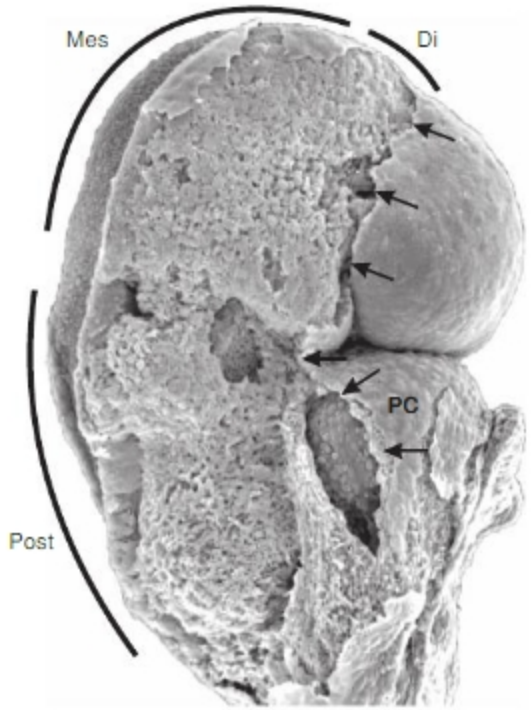


Fig. 13-20. Microscopia electrónica de barrido. Vista dorsolateral derecha. Se ha removido el ectodermo con el objeto de ver la migración de las células de la cresta neural de las regiones diencefálica (Di), mesencefálica (Mes) y posencefálica (Post) hacia el mesénquima cefálico y branquial. (Embrión de ratón de 8 días [Período somítico]; corresponde aproximadamente a un embrión humano de 23 días). PC: prominencia cardíaca; flechas: línea de sección del ectodermo. Fotografía reproducida con permiso de la Prof. Dra. Kathleen K. Sulik.

**preosteogénica** debida a incremento en la proliferación y la adhesividad celular de las células mesenquimáticas. La condensación es inicialmente avascular, luego es rodeada y, finalmente, invadida por vasos sanguíneos. En su interior se forman **centros de osificación** en los que las células se diferencian en osteoblastos que depositan osteoide y forman espículas y luego trabéculas con osteocitos (Fig. 13-22). La osificación se expande radialmente desde cada centro. El mesénquima adyacente a los huesos en formación prolifera, se condensa y forma el **periostio fibrovascular osteogénico** que origina el **hueso cortical**. Los bordes de crecimiento de huesos adyacentes se aproximan y, desde mediados de la gestación, forman **sindesmosis**. La persistencia de estas sindesmosis permite que los huesos se expandan. En el período perinatal, algunos huesos poseen una porción cortical poco desarrollada que se diferencia después del nacimiento (para mayor detalle sobre la osificación membranosa, véanse textos de Histología y Fisiología; para fundamentos de osificación endocondral, véase Capítulo 14).

## Fundamentos de histogénesis dental

Las células de las placodas dentales proliferan y forman un brote que se introduce en el mesénquima. En respuesta a estímulos del mesénquima, en la placoda dental se forma un organizador o **nodo del esmalte** (véase Fig. 13-16.B; SC Morfogénesis dental. El código homeótico odontogenético y las proteínas señal asociadas). Las células del nodo dejan de proliferar y estimulan la proliferación de sus vecinas. Como consecuencia, el brote ectodérmico adquiere forma de copa y rodea la condensación mesenquimática. Se forman tantos nodos como cúspides tengan las coronas. A partir de este estado, el ectodermo se denomina **órgano del esmalte** y la condensación mesenquimática, **papila dental** (véase Fig. 13-16.C).

El órgano del esmalte queda formado por un epitelio externo, un epitelio interno y un retículo estrellado, entre ambos, con matriz extracelular abundante en glucosaminoglucanos. Luego, el epitelio externo se aplana y es perforado por ramas vasculares que, desde el mesénquima, invaden el retículo estrellado. Las células del epitelio interno se diferencian en **ameloblastos** e inducen, en la papila dental, la formación de **odontoblastos**.

Los odontoblastos forman un tejido epitelioide cilíndrico con la superficie secretora hacia la lámina basal; secretan colágeno tipo I y proteoglucanos que forman la matriz dentinaria o predentina que luego se calcifica y forma la dentina. Los ameloblastos se polarizan con una superficie secretora también hacia la lámina basal. Después de que los odontoblastos depositan la primera capa de dentina sobre la membrana basal, los ameloblastos exocitan proteínas de la matriz del esmalte (enamelinas, amelogeninas, proteasas, proteoglucanos y glucoproteínas). La diferenciación de ameloblasos, odontoblastos y el depósito de matriz del esmalte y predentina comienza en las cúspides y se propaga hacia las bases.

El depósito de la matriz del esmalte hace que el epitelio interno del órgano del esmalte se acerque al epitelio externo. Ambos forman la cubierta que durante la erupción queda unida a la mucosa bucal y forma el epitelio de unión.

El depósito de dentina hace que los odontoblastos se desplacen internamente en la pulpa. Los odontoblastos poseen una prolongación hacia la membrana basal, rodeada por matriz dentínica.

La raíz del diente se forma en la zona profunda del órgano del esmalte antes de la erupción. En esta zona, los epitelios interno y externo, sin retículo estrellado interpuesto, proliferan e inducen la diferenciación de **odontoblastos radiculares**, a partir de la papila, y **cementoblastos**, a partir de células internas del saco dentario. Éstos depositan cemento y las células externas del saco producen hueso

Biblioteca Médica Virtual

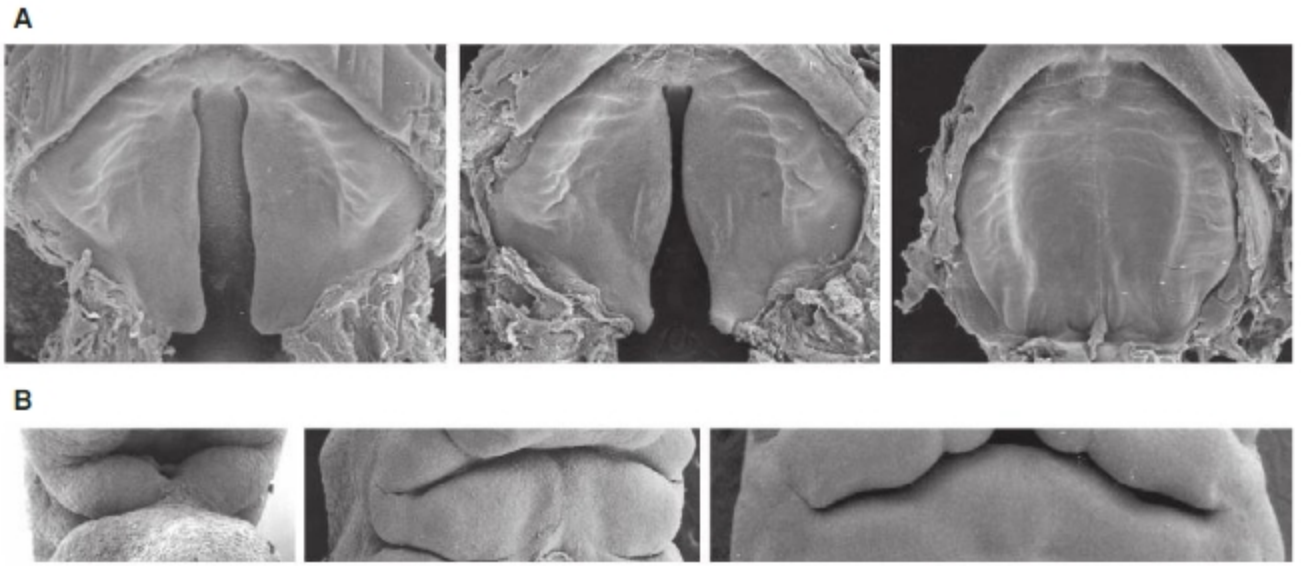


**Fig. 13-21.** Procesos de fusión de relieves faciales. **A.** Fusión real. Como ejemplo se muestra la fusión de las crestas palatinas durante la formación del paladar secundario. Como vestigios quedan el orificio incisivo y una línea de unión o rafe medio (embriones humanos de 9ª y 10ª SD. Véase también Fig. 13-12). **B.** Fusión aparente o consolidación remodeladora. Como ejemplo se muestra la unión de los procesos maxilares y mandibulares durante la formación de la mejilla y la unión de las prominencias mandibulares en la formación de la mandíbula. No quedan vestigios de fusión de ectodermos (embriones humanos de 4ª, 5ª y 6ª SD). Fotografías reproducidas con permiso de la Prof. Dra. Kathleen K. Sulik.

alveolar que se continúa con el del maxilar/mandíbula. Las células intermedias del saco dentario forman la membrana peridentaria que fija el cemento de la raíz al hueso.

## La determinación y diferenciación del epitelio lingual. Formación de los corpúsculos gustativos

Las **papilas gustativas** son receptores periféricos ubicados en el epitelio lingual. Se hallan inervadas por las prolongaciones periféricas (dendríticas) de las neuronas sensoriales primarias de los ganglios de los nervios craneales VII, IX y X. Estas neuronas sensoriales primarias derivan de placodas epibranquiales; en la formación de estas placodas participa la vía de señalización del Bmp7, proveniente, al parecer, del endodermo faríngeo. Los corpúsculos gustativos derivan de microplacodas que se forman en el epitelio de revestimiento de la lengua. Se diferencian en el ectodermo y el endodermo que revisten las porciones del cuerpo y la raíz de la lengua.

Al parecer las **Int e-m** involucradas en la formación de las papilas se inician ya durante la gastrulación, cuando señales del mesodermo axil especifican en el epitelio orofaríngeo la capacidad para formar microplacodas linguales. Éstas se determinarían más tarde en el epitelio por medio de **Int e-m** más locales e interacciones entre células epiteliales del epitelio. La morfogénesis y la citodiferenciación en los diferentes tipos de papilas gustativas dependen de **Int e-m** locales. La determinación y la morfogénesis de las papilas son independientes de la inervación. Sin embargo, en muchas especies de ha demostrado, por medio de experimentos de desnervación y regeneración de papilas gustativas, que, una vez inervadas y diferenciadas terminalmente, el mantenimiento del estado de diferenciación terminal depende de factores tróficos aportados por la inervación. Vale decir, las células de las papilas se hacen dependientes de la inervación: a) cuando son desnervadas se atrofian y b) en ausencia de inervación no regeneran adecuadamente.

## La determinación y diferenciación del epitelio olfatorio

El desarrollo del neuroepitelio olfatorio se inicia con la formación de la región olfatoria en la zona medial de la área preplacodal (SC La instalación y el refinamiento de la organización espacial de competencias de desarrollo en el área preplacodal; SC La transformación del área preplacodal [área competente de formación de placodas] en línea wolffiana [área de placodas] del sistema sensorial cefálico; SC La potencia citogenética del área preplacodal. Su contribución a la citogénesis, histogénesis y organogénesis de la región). Más tarde,

Biblioteca Médica Virtual

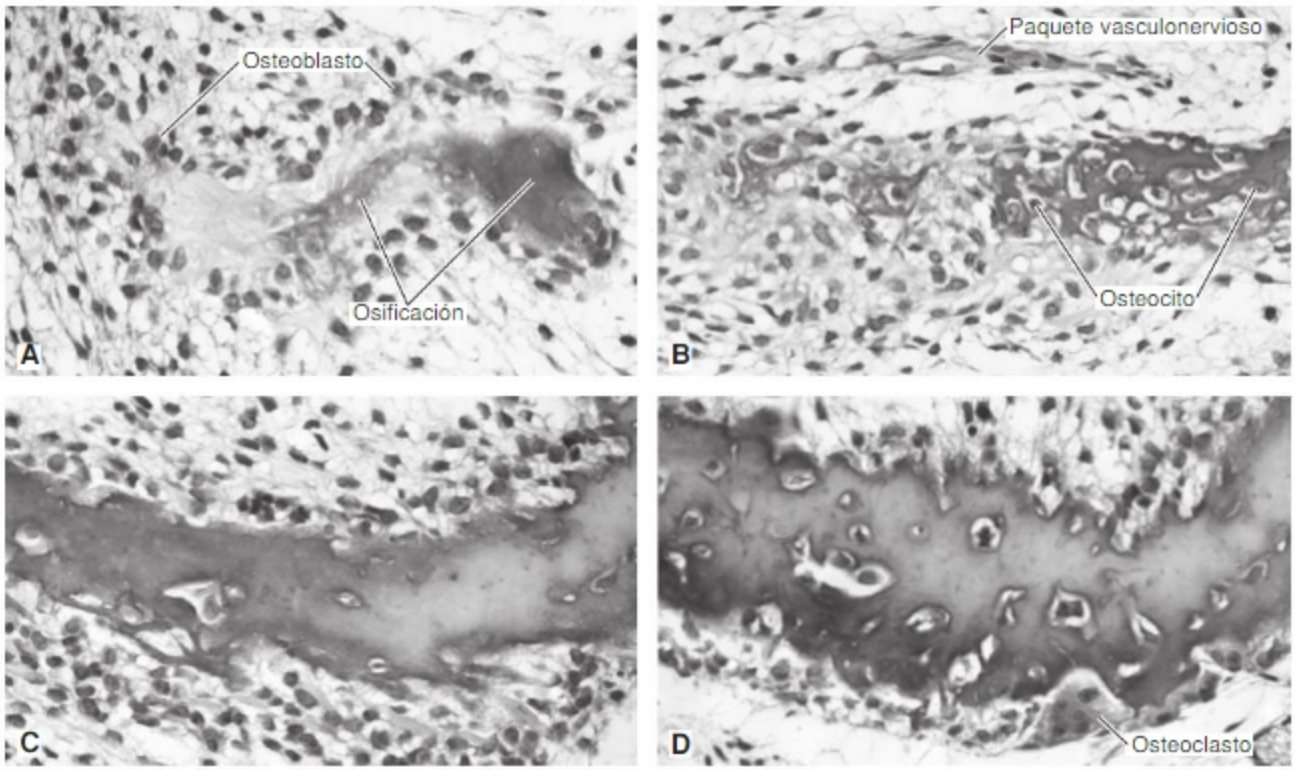


**Fig. 13-22.** Microfotografía óptica (hematoxilina-eosina). Corte histológico tangencial de la mandíbula (embriones humanos de 6ª a 9ª SD). Muestra diferentes estados de la osificación membranosa de la mandíbula. **A.** Inicio de la osificación con disposición de osteoblastos en la superficie de un centro de osificación y depósito de material osteoide. **B-C.** Los osteoblastos que quedan en la matriz ósea se diferencian en osteocitos. Los que ocupan la periferia continúan la osificación. **D.** Se ilustra la aparición de osteoclastos involucrados en la remodelación del hueso. Fotografías reproducidas con autorización de la Dra. M. Rapacioli.

dentro de esta zona se determina la **placoda olfatoria** que origina diferentes tipos celulares. La mayoría de estas células (células troncales progenitoras, neuronas sensoriales, células de sostén, glía) son residentes del neuroepitelio olfatorio en tanto que otras migran al hipotálamo y se diferencian en células neuroendocrinas productoras de la hormona liberadora de la hormona luteinizante (LHRH).

Durante el desarrollo, los axones de las neuronas sensoriales primarias, que se forman en el ectodermo de la placoda, crecen hacia el bulbo olfatorio donde terminan en los característicos glomérulos. La habilidad de percibir un amplio espectro de sustancias odorantes (distintos olores) con gran especificidad depende, por un lado, de la capacidad de recepción discriminada y, por otro, de la representación diferencial de terminaciones en el bulbo olfatorio.

Tanto en el epitelio olfatorio como en el bulbo olfatorio existe neuronogénesis a lo largo de toda la vida. Por ello, una subpoblación celular importante del epitelio olfatorio es el de las células troncales neuroprogenitoras pluripotenciales que tienen la capacidad de originar tanto neuronas como células no-neuronales. Las células gliales que envuelven los fascículos de axones del nervio olfatorio generan el medio apropiado para la neuritogénesis y la reconexión, con el bulbo olfatorio, de los axones que se van formando durante el proceso de recambio de neuronas sensoriales.

## AUTOEVALUACIÓN

Biblioteca Médica Virtual

# Sección 2: Teratología del aparato de la contención neurosensorial

## Alteraciones fenotípicas

Existen alteraciones faciales leves y frecuentes. Cuando son muy leves, y de carácter estético, no son consideradas malformaciones sino variaciones de la normalidad. Las malformaciones visibles de la cara, aun cuando puedan ser leves desde el punto de vista médico, tienen una gran importancia subjetiva por su carácter estético; debido a ello, son de alta importancia en el campo de la cirugía plástica y maxilofacial.

La mayor parte de las anomalías faciales ocurren por fallas en la unión de las prominencias o relieves; también pueden resultar del crecimiento inarmónico de sus partes, o combinación de ambos fenómenos.

Las fallas en la fusión de las prominencias faciales pueden deberse a múltiples alteraciones celulares y/o moleculares. En el nivel celular pueden describirse las siguientes circunstancias: **a)** déficit del crecimiento que impide sus contactos; **b)** falta de adhesión y/o fusión del epitelio ectodérmico; **c)** incapacidad para mantener el contacto o la fusión; **d)** alteraciones en la muerte celular o la **T e-m** necesaria para la continuidad entre mesénquimas; **e)** crecimiento en dirección anormal y falta de contacto.

El término **neurocrestopatías** designa genéricamente a una variedad de malformaciones que tienen como causa común alteraciones en la biología de las células de la cresta neural (fallas en la proliferación, migración, déficits de señalización, etc.).

### Displasia frontonasal

Se debe a desarrollo en exceso del tejido medial en la prominencia frontonasal; produce hipertelorismo (mayor separación entre los ojos), puente nasal ancho y separación de las alas nasales por un surco o depresión nasal medial. Cuando la separación entre ojos es excesiva puede acompañarse de trastornos en el desarrollo de la visión binocular.

### Microsomía hemifacial

Consiste en el desarrollo en menos de los tejidos que forman parte de la cara. Es variable en extensión y gravedad, y pueden estar afectadas todas las estructuras derivadas de los 1$^{os}$ y 2$^{os}$ arcos branquiales. Se manifiesta clínicamente por hipoplasia auricular, maxilar y mandibular; puede comprometer secundariamente a estructuras vecinas (hueso cigomático, oído medio, nervio facial, musculatura de la mímica y masticatoria, piel y tejido celular subcutáneo). La ausencia de la rama montante de la mandíbula provoca secundariamente un desplazamiento del lado no afectado. Pueden deberse a una hipoplasia del mesénquima, a un déficit de irrigación de la arteria estapedia u otro mecanismo. Uno de los factores etiológicos es la droga talidomida. También pueden ocurrir malformaciones de este tipo bilaterales.

### Fisura labioalveolopalatina

Es la malformación facial más frecuente. El **labio fisurado o leporino** (del latín "leporem": liebre) o **queilosquisis** y el **paladar hendido o palatosquisis** tienen una incidencia de aproximadamente 1/1.000 y 1/2.500 nacimientos, respectivamente. Su etiología es **multifactorial**; la incidencia de factores genéticos y riesgo de recurrencia es máxima en las mujeres afectadas de fisura bilateral y mínima en los hombres afectados de fisura unilateral. Las fisuras se denominan completas o incompletas si afectan o no al hueso.

El agujero incisivo del paladar óseo (límite entre los paladares primario y secundario del paladar definitivo) es el límite entre las malformaciones anteriores y posteriores del paladar. Las **anteriores al agujero incisivo** comprenden el labio fisurado lateral (unilateral o bilateral), fisura del maxilar superior y hendidura del paladar primario (Fig. 13-23). Se deben a la falta de fusión, parcial o completa, de las prominencias maxilares con los relieves nasales mediales (segmento intermaxilar), de uno o ambos lados, por desarrollo insuficiente (hipoplasia). El labio leporino medial por hipoplasia de los relieves nasales mediales se observa en la holoprosencefalia.

Los defectos situados **por detrás del agujero incisivo** son producidos por la falta de fusión de las crestas palatinas, y comprenden la fisura del paladar secundario, úvula hendida y úvula bífida. Puede estar acompañado de labio leporino (véase Fig. 13-23). La hipernasalidad (voz

Biblioteca Médica Virtual

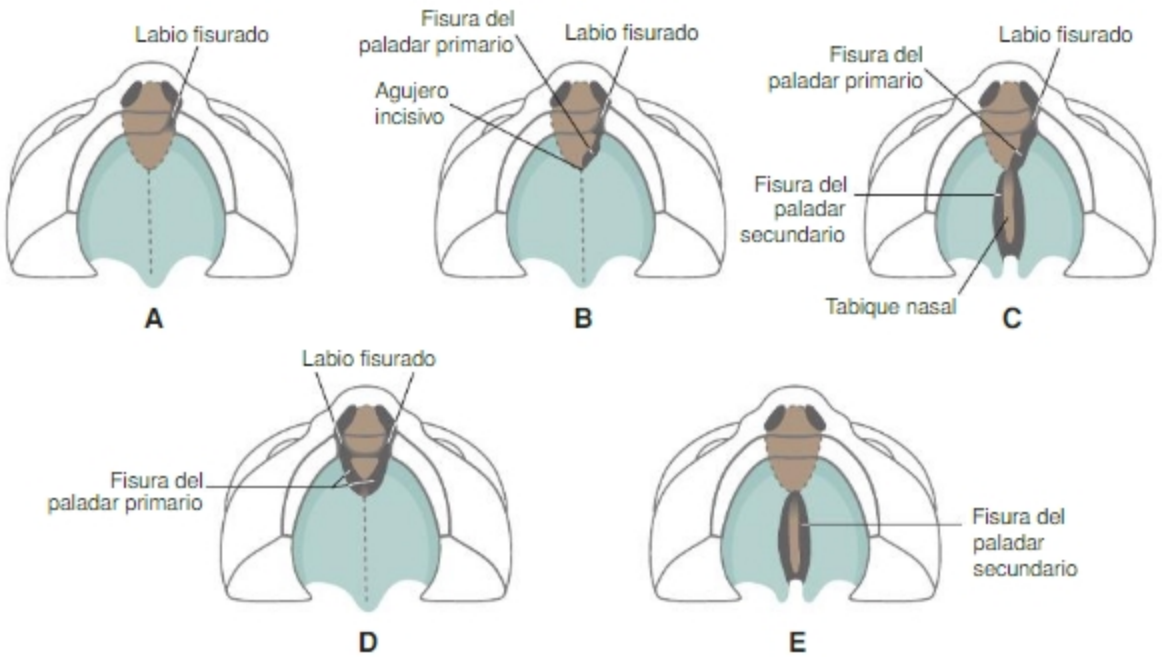


**Fig. 13-23.** Esquemas que ilustran diferentes tipos de fisuras labioalveolopalatinas. **A.** Labio fisurado lateral unilateral. **B.** Labio fisurado lateral combinado con fisura del paladar primario unilateral. **C.** Labio fisurado lateral combinado con fisura del paladar primario unilateral y fisura del paladar secundario. **D.** Labio fisurado lateral bilateral. **E.** Fisura del paladar secundario.

gangosa) de estos pacientes se debe a la falla en la fusión de los músculos palatinos. Los recién nacidos con fisura palatina presentan déficit en la aireación e infecciones del oído medio por la falla en la inserción de los músculos palatinos en la trompa auditiva. En ocasiones tienen dificultad para la succión y al mamar emiten líquido por la nariz.

## Fisura o hendidura facial oblicua

Es infrecuente; consiste en una hendidura en los tejidos blandos y en los huesos de la cara. Puede variar desde una muesca en la comisura bucal o en el párpado hasta un surco que afecta toda la cara desde el ángulo interno del ojo hasta el labio superior recorriendo el costado de la nariz; puede ser tan profunda que comunica la órbita ocular con la nariz y la boca. Resulta de la falta de fusión entre los relieves maxilar y nasal lateral.

## Malformaciones nasales

En la **nariz bífida** los relieves nasales internos y, en consecuencia, las narinas se hallan muy separados y el puente nasal puede presentar un surco. La **atresia de coanas** se debe a la persistencia de la membrana buconasal. Se caracteriza por obstrucción nasal, unilateral o bilateral, que puede ser completa o incompleta.

## Malformaciones linguales

Las más frecuentes son las alteraciones del tamaño en más o menos (macroglosia o microglosia) debido a hiperplasia o hipoplasia de los tejidos que la forman o alteraciones en la movilidad (anquiloglosia o lengua frenada) debido a falta de regresión del frenillo. Se acompañan de trastornos en la dicción.

## Anomalías dentales: hipodontia

Es la ausencia o agenesia de uno o más dientes; constituye un problema muy frecuente si se incluyen los terceros molares (ausentes en alrededor del 20% de la población). Puede ser familiar y formar parte de un síndrome.

## Asimetrías faciales

Pueden deberse a hipoplasias leves de los tejidos faciales o ser consecuencia de déficits en la inervación por parte de los nervios trigémino y facial acompañadas de escaso desarrollo de la musculatura.

## Síndrome de Treacher Collins o disostosis mandibulofacial

Es una microsomía hemifacial bilateral compleja, con múltiples manifestaciones. Se presenta como una

Biblioteca Médica Virtual

hipoplasia malar con fisura en el hueso cigomático o malar y orbital. Puede haber hipoplasia mandibular, malformación o agenesia auricular, estenosis o atresia del conducto auditivo externo, malformación de huesos del oído medio y caja timpánica (con sordera de conducción), inclinación antimongoloide de los párpados y coloboma de párpados inferiores, paladar hendido y anomalías dentales, etcétera.

Es infrecuente (1/50.000 nacimientos). Posee expresividad variable: desde formas muy leves no diagnosticadas hasta alteraciones graves, descritas más arriba, que pueden llegar a comprometer la vida por infecciones reiteradas de las vías aéreas.

Tiene un patrón de transmisión genética autosómico dominante con alta tasa de mutaciones *de novo*. Se debe a pequeñas mutaciones (inserciones o deleciones) que ocurren en el gen *TCOF1* codificante de la **proteína Treacle**, derivando en haploinsuficiencia del gen. La proteína Treacle se localiza en el nucléolo y está involucrada en la producción de RNA ribosómico (SC La disostosis mandibulofacial o síndrome de Treacher Collins [STC]. Bases celulares y moleculares de su patogenia).

## Los síndromes asociados a la deleción 22q11 (DiGeorge)

Este grupo de síndromes presenta diversas anomalías caracterizadas por dismorfia facial (paladar hendido), anomalías cardíacas (tetralogía de Fallot, tronco arterioso persistente, arco aórtico interrumpido), hipoplasia de timo y paratiroides. También presentan trastornos psiquiátricos y del aprendizaje. Se deben a fallas en la migración de células de la cresta neural que forman mesénquima branquial.

Obedecen a alteraciones cromosómicas entre las que las microdeleciones de la región 11 del brazo largo (q) del cromosoma 22 (22q11.2 o DGCR: DiGeorge Chromosome Region) son las más frecuentes. Tiene una frecuencia de 1/4.000 nacimientos. Uno de los genes involucrados en la producción de este síndrome es el que codifica la proteína factor de transcripción TBX1. El gen que codifica la enzima Catecol-*O*-metiltransferasa (COMT) sería responsable de las alteraciones cognitivas y enfermedades mentales del síndrome (SC El síndrome de deleción 22q11.2 [DiGeorge]. Síndromes con alteraciones fenotípicas combinadas).

Se incluyen entre estos síndromes el de DiGeorge, el síndrome velocardiofacial, síndrome facial y anomalías troncoconales, y defectos cardíacos troncoconales aislados.

En la terminología inglesa, el **síndrome de DiGeorge** es designado con el acrónimo de las alteraciones más frecuentes, como **síndrome CATCH22** (Defectos **C**ardíacos; **A**normalidad facial, déficit de linfocitos **T** o hipoplasia **T**ímica, paladar hendido o **C**left palate, **H**ipocalcemia debido a hipoparatiroidismo, asociado a la deleción **22**q11).

## Secuencia de Pierre Robin

Se caracteriza por una tríada: micrognatia (hipoplasia mandibular) o retrognatia (posición de la mandíbula por detrás de la línea de la frente), paladar hendido posterior en U y glosoptosis (obstrucción de la vía aérea por la lengua). Se debe a déficit en el crecimiento mandibular, probablemente de causa genética. Genera un serio trastorno deglutorio y respiratorio por la obstrucción orofaríngea en un niño recién nacido. En su patogenia estaría involucrado más de un proceso, entre ellos, la hipoplasia de la mandíbula (debido a un déficit en desarrollo de la cresta neural) produciría una reducción de la cavidad bucal y lengua sobreelevada que impediría la fusión de las crestas palatinas. También podría ser el resultado de alteraciones neuromusculares en la lengua con las consiguientes alteraciones sobre la morfogénesis facial.

## Quistes y fístulas cervicales

Los **quistes y fístulas branquiales** son vestigios del seno cervical (2° surco branquial) por lo que se ubican delante del músculo esternocleidomastoideo. El quiste cervical se manifiesta como una masa ovalada subcutánea en la zona lateral del cuello, entre el músculo esternocleidomastoideo y la faringe. Por lo general se manifiesta en edad preescolar y, frecuentemente, luego de una infección del tracto respiratorio superior. En ocasiones puede tener una fístula que se abre cerca de la amígdala homolateral o en la piel del cuello.

El **quiste tirogloso** es un vestigio del conducto tirogloso por lo cual se ubica en la línea media del cuello. Se presenta como una masa palpable, asintomática y, en general, móvil con la deglución. Puede complicarse con una infección y una fístula, que lo ponen en evidencia.

## Craneosinostosis

Se caracteriza por el cierre prematuro de una o más sindesmosis craneales. Las sindesmosis permiten el crecimiento del cráneo apropiado al crecimiento del encéfalo. El cierre prematuro de una sindesmosis lleva al crecimiento exagerado, compensatorio, en las otras y, en consecuencia, a deformaciones variadas del cráneo dependientes de cuál o cuáles suturas se han cerrado. Se reconoce tempranamente por la alteración en la

Biblioteca Médica Virtual

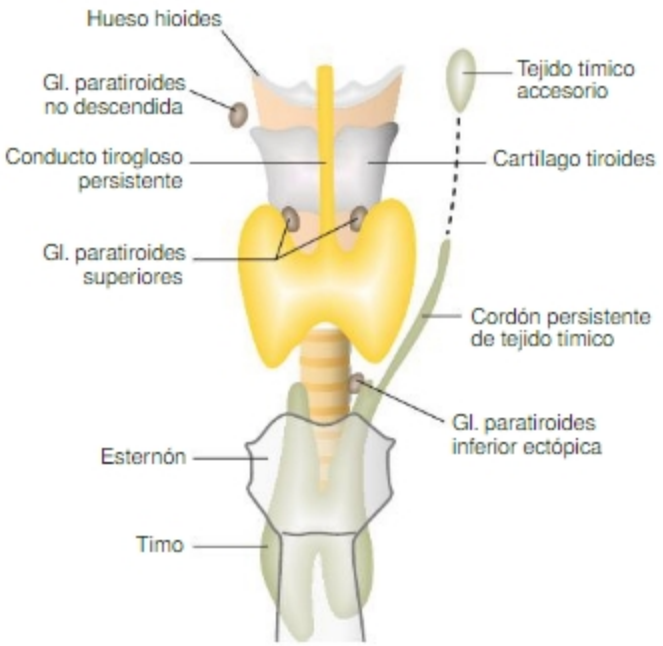


**Fig. 13-24.** Esquema que representa la ubicación de diferentes tejidos ectópicos que pueden quedar en el trayecto de descenso de los esbozos tiroideo, paratiroideo y tímico. Descripción en el texto.

forma del cráneo, el cierre temprano de fontanelas y/o engrosamientos palpables en las zonas de suturas. El diagnóstico y tratamiento tempranos llevan a un desarrollo normal. En la sinostosis sagital (50% de los casos), el cráneo se estrecha y alarga por crecimiento frontal y occipital; en la sinostosis coronal (30% de los casos), el cráneo es corto y alto. Se produce en 3-4/10.000 nacimientos. Puede presentarse en forma aislada o asociada a otros síndromes. Muchas se deben a mutaciones, con ganancia o pérdida de función, de genes que codifican **factores de crecimiento** (**FGF2**, **TGFβ2**) o **factores de transcripción** (**TWIST**, **MSX2**) que regulan la expresión de genes que codifican **receptores de factores de crecimiento** (**FGFR2**) involucrados en el desarrollo de las sindesmosis.

## Alteraciones histogenéticas

Existen alteraciones histogenéticas que no poseen manifestaciones anatómicas. Las principales se deben a que en el trayecto de descenso de los esbozos de la tiroides, las paratiroides y el timo quedan restos glandulares (**tejido ectópico**) (**Fig. 13-24**).

## AUTOEVALUACIÓN

# Sección 3: Bases celulares y moleculares del desarrollo del aparato de la contención neurosensorial

Síntesis Conceptuales relacionadas con procesos del desarrollo del aparato de la contención neurosensorial disponibles en el **sitio web**. Pueden ser utilizadas como material de lectura para resolver las actividades de aprendizaje de este capítulo u otras diseñadas e implementadas por el docente.

SC La cefalización. La hipótesis de la nueva cabeza. La aparición y evolución de la cresta neural craneal

SC El *patterning* de la región craneofacial I. Proteínas señal y factores de transcripción involucrados en la especificación de la cresta neural craneal (CNC) y sus derivados

SC El *patterning* de la región craneofacial II. Factores de transcripción y factores de crecimiento intervinientes

SC Morfogénesis dental. El código homeótico odontogenético y las proteínas señal asociadas

SC La disostosis mandibulofacial o síndrome de Treacher Collins (STC). Bases celulares y moleculares de su patogenia

SC El síndrome de deleción 22q11.2 (DiGeorge). Síndromes con alteraciones fenotípicas combinadas

Biblioteca Médica Virtual

SC Regionalización de la cresta neural

SC El origen múltiple y la pluripotencialidad del mesénquima cefálico. El mesodermo paraxil preótico y la cresta neural craneal

SC La instalación y el refinamiento de la organización espacial de competencias de desarrollo en el área preplacodal

SC La transformación del área preplacodal (área competente de formación de placodas) en línea wolffiana (área de placodas) del sistema sensorial cefálico

SC La potencia citogenética del área preplacodal. Su contribución a la citogénesis, histogénesis y organogénesis de la región

# Sección 4: Actividades de aprendizaje e integración

## INTEGRACIÓN HORIZONTAL

**1.** La formación de varias estructuras faciales depende de la formación de prominencias superficiales bilaterales (derechas e izquierdas) compuestas por un centro de mesénquima rodeado de ectodermo epidérmico. Estas prominencias luego se unen en la línea media delimitando cavidades.

### Consignas

Analice:

- Las características de la cresta neural craneal. Su organización segmentaria, su potencialidad evolutiva.
- La asociación con el mesodermo paraxil craneal y sus patrones de migración a diversas regiones del extremo cefálico.
- Las propiedades de desarrollo de la cresta neural esqueletogénica facial u Hox-.
- Los procesos de unión o adhesión de las prominencias faciales derechas e izquierdas por medio de cordones epiteliales macizos inestables y transitorios.
- Los procesos por medio de los cuales las prominencias estabilizan dichos contactos por medio de la formación de estructuras epitelio-mesenquimáticas estables.

*Elabore una explicación integral acerca de cómo estas prominencias se forman, cómo crecen, cómo se adhieren una a la otra, cómo estabilizan dicho contacto y se fusionan.*

### Material de lectura

SC Regionalización de la cresta neural

SC El origen múltiple y la pluripotencialidad del mesénquima cefálico. El mesodermo paraxil preótico y la cresta neural craneal

SC El *patterning* de la región craneofacial I. Proteínas señal y factores de transcripción involucrados en la especificación de la cresta neural craneal y sus derivados

SC El *patterning* de la región craneofacial II. Factores de transcripción y factores de crecimiento intervinientes

Biblioteca Médica Virtual

## INTEGRACIÓN VERTICAL

2. Existen malformaciones de la región cervical consistentes en masas subcutáneas móviles de ubicación lateral que a veces presentan una fístula que las comunica con el exterior o con la faringe.

### Consigna

- Revise sus conocimientos sobre la evolución de los arcos y surcos branquiales y las bolsas faríngeas. Recapitule qué estructuras cervicales derivan de ellos.
- Analice la estructura histológica de los arcos branquiales. Dé una explicación acerca de cómo desaparecen los surcos superficiales que normalmente los delimitan.
- Analice la posibilidad de que vestigios de algunas de dichas estructuras huecas persistan luego del nacimiento.

*Elabore una hipótesis explicativa acerca de cómo podrían ocurrir malformaciones como las que se proponen y considere qué tipos de alteraciones en CMD y CCD podrían estar involucrados en su patogenia.*

### Material de lectura

SC El síndrome de deleción 22q11.2 (DiGeorge). Síndromes con alteraciones fenotípicas combinadas

SC La disostosis mandibulofacial o síndrome de Treacher Collins (STC). Bases celulares y moleculares de su patogenia



## CASO CLÍNICO

Concurre a la guardia pediátrica de su hospital una mujer de 30 años con su hijo Pablo J., de 3 meses de edad. El bebé está cianótico, febril y con tos.

Durante el interrogatorio, la madre refiere que ha tenido "muchas infecciones" y que a veces ha tenido "convulsiones". Debido a ello en la sala médica de su barrio le dijeron que lo lleve a un hospital para su estudio y tratamiento.

En el examen físico se observa que Pablo tiene peso y talla inferiores a los normales. Se observa también que tiene una micrognatia leve, fisuras palpebrales cortas y oblicuas e hipoplasia de narinas. También presenta cierta rigidez muscular. El examen cardiovascular permite observar un precordio hiperdinámico, aumento de la presión del pulso, chasquido de eyección y un soplo.

Se le indica una radiografía de tórax, una ecocardiografía y análisis de sangre y orina.

En los estudios complementarios por imágenes se detecta un tronco arterioso persistente.

Los análisis de laboratorio indican hipocalcemia e hipercalciuria.

Durante el período que permanece internado para los estudios sufre varias convulsiones.



## HOJA DE TRABAJO PARA EL CASO CLÍNICO

Biblioteca Médica Virtual

CAPÍTULO

# 14

# DESARROLLO DE LOS APARATOS LOCOMOTOR Y TEGUMENTARIO

ALBERTO ENRIQUE D'OTTAVIO, LARISA IVÓN CARRERA, MELINA RAPACIOLI



Biblioteca Médica Virtual

# Sección 1: Desarrollo normal

## MORFOLOGÍA DEL DESARROLLO

El presente capítulo trata el desarrollo de aparatos aparentemente inconexos. Sin embargo, sirven a la vida de relación y están funcionalmente relacionados. La piel, denominada aparato tegumentario, es la vía de entrada de estímulos de diversa naturaleza, que sirven a la conducta motora. El aparato locomotor, a su vez, es el efector de tales conductas. Por otro lado, ambos aparatos comparten parte de su desarrollo ya que los tejidos que los constituyen poseen origen y procesos de desarrollo temprano comunes. Ambos aparatos son resultado integrado de cuatro formas básicas de evolución del mesodermo paraxil. Estos modos de evolución dependen de las diversas formas de interacción que el mesodermo paraxil realiza durante el desarrollo. Diversas acciones de los tejidos adyacentes sobre el mesodermo paraxil hacen que éste se segregue sucesivamente en varios compartimentos: el esclerotomo (esqueleto axil), el sindetomo (ligamentos del esqueleto axil), el miotomo (musculatura esquelética) y el dermatomo (dermis dorsal). El desarrollo temprano de las poblaciones que originan a estos dos aparatos se trata en los capítulos correspondientes a la 4ª y 5ª SD. El desarrollo de los componentes osteoartromusculares del aparato de la contención neurosensorial se explica en el Capítulo 13.

## Desarrollo de la columna vertebral y el esqueleto apendicular

### Evolución del esclerotomo de los somitas cervicales, torácicos, lumbares y sacros. Columna vertebral y costillas

Durante la somitogénesis, se establecen la identidad y la polaridad céfalo-caudal de cada somita (véase Capítulo 4; SC El origen, la programación temporal y la organización espacial de la segmentación del mesodermo paraxil; SC Somitogénesis. Evidencias moleculares de la existencia de un oscilador o reloj de segmentación; SC Mecanismos de integración molecular entre el reloj de segmentación y el gradiente de somitogénesis). Una vez formados, en respuesta a estímulos provenientes de tejidos vecinos (véase Capítulo 4; SC La subregionalización y la potencia evolutiva múltiple de las regiones del somita; SC Vías de señalización y factores de transcripción involucrados en la compartimentación del somita y su ulterior evolución), en los somitas aparecen subregiones (subpoblaciones celulares) denominadas esclerotomo, dermatomo, miotomo y sindetomo. Aunque existen peculiaridades regionales, la evolución del esclerotomo admite una descripción común. Durante el PS, las células del esclerotomo realizan una transición epitelio-mesenquimática, migran ventromedialmente y se concentran en torno a la notocorda (blastema pericordal o futuro cuerpo vertebral) y en torno a la región ventrolateral del tubo neural donde formarán los arcos vertebrales (véase Fig. 4-4). Las células del esclerotomo adyacentes al tubo neural formarán la meninge primitiva. Durante la 5ª SD, las células de las regiones cefálica y caudal de cada somita expresan diferencias evolutivas. Las células de la región caudal proliferan más y se agrupan más densamente que las de la región cefálica y, entre ambas poblaciones, aparece una región de baja densidad celular, la **fisura intraesclerotómica** o **intervertebral**. Caudalmente a dicha fisura quedan las células del somitocele, que formarán tejidos articulares intervertebrales. Cada vértebra se forma con células provenientes de dos pares de somitas: la unión de la región caudal del esclerotomo de un par de somitas y la región cefálica del esclerotomo del par de somitas caudales adyacentes (Fig. 14-1). Esta **resegmentación** produce un desplazamiento de las vértebras y costillas respecto del miotomo y permite que los músculos segmentarios vinculen segmentos óseos sucesivos. Las regiones cefálica y caudal del esclerotomo no participan igualmente en el desarrollo de las vértebras y costillas (véase Fig. 14-1). Sólo la región cefálica del esclerotomo posee una matriz extracelular que permite la migración de células de la cresta neural y axones y dendritas de nervios raquídeos. Este hecho contribuye con la metamerización del sistema nervioso periférico.

#### *Formación del esqueleto axil. Cuerpos vertebrales, conducto raquídeo y costillas*

Hacia fines de la 5ª SD, aparecen condensaciones mesenquimáticas en las regiones del futuro cuerpo vertebral, pedículo del arco vertebral, apófisis transversas y región proximal de las costillas. Durante las siguientes semanas, dichas condensaciones mesenquimáticas se expanden: a) dorsalmente, rodean el tubo neural y se unen en la línea media dorsal y b) lateralmente, invaden la somatopleura torácica y forman los esbozos de las costillas (12 pares). Los extremos ventrales de las primeras 7 costillas se

Biblioteca Médica Virtual

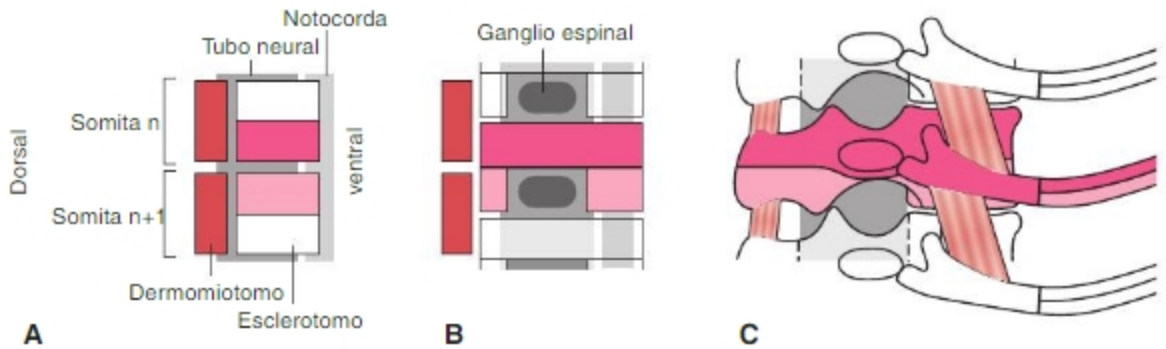


**Fig. 14-1.** Formación de vértebras y costillas a partir de somitas y resegmentación. **A-B.** Las células de las regiones cefálica y caudal de cada esclerotomo se separan por la formación de una fisura intervertebral. **C.** Cada vértebra se forma con componentes de dos pares de somitas. La región caudal del esclerotomo de un nivel segmentario forma la región cefálica del cuerpo vertebral y de la apófisis espinosa, el arco vertebral y la apófisis transversa. La región cefálica del esclerotomo del nivel inmediato inferior forma la región caudal del cuerpo vertebral y de la apófisis espinosa. La región proximal de las costillas se forma a partir de la región caudal del esclerotomo, la región intermedia mantiene la resegmentación y en la región distal o paraesternal las células de esclerotomos vecinos se mezclan. El miotomo, por el contrario, se diferencia en su posición original. De este modo elementos esqueléticos y musculares se desfasan y éstos pueden ser instrumentados para los movimientos de la columna vertebral.

unen, mediante una banda de mesénquima condensado, a las bandas esternales formadas en el mesodermo de la somatopleura. La primera costilla se une, además, a la clavícula, también de origen somatopleural.

Durante la 6ª SD aparecen centros de condrificación simétricos y bilaterales (Fig. 14-2.B). Éstos se extienden y forman un molde vertebral y, en la región torácica, un molde costal. La condrificación comienza en la región cérvico-torácica y desde allí progresa en sentidos cefálico y caudal. En cada vértebra, el proceso empieza en la región del cuerpo vertebral y continúa dorsalmente. En las regiones intervertebrales, las células de la notocorda forman el núcleo pulposo de los discos intervertebrales. El anillo fibroso se forma a partir de las células perinotocordales originadas en el somitocele. Las células periféricas forman los ligamentos longitudinales anterior y posterior.

Durante la 8ª SD se inicia la formación de centros de osificación (Fig. 14-2.C). La osificación de los cuerpos vertebrales se inicia en la región torácica caudal (T10 a L1) y se expande, en sentido cefálico, hasta T2 y, en sentido caudal, hasta L4. Desde aquí el proceso continúa, en ambos sentidos, más lentamente. Durante el desarrollo posnatal aparecen centros de osificación secundarios en la epífisis anular y en el extremo de las apófisis espinosa y transversa (Fig. 14-2.E-F). Estos centros se fusionan con los primarios recién hacia los 15 años. La osificación de los arcos vertebrales comienza simultáneamente entre C1 y L1 y luego progresa en sentido caudal. La osificación de las costillas comienza en la 9ª SD y lleva a la separación de costillas y vértebras y a la formación de articulaciones entre ambos (costovertebrales).

La Figura 14-3.A ilustra el origen de las dos primeras vértebras cervicales que articulan el cráneo con la columna vertebral. El atlas no posee un cuerpo vertebral típico, se origina a partir de la región caudal del quinto par de somitas (1er somita cervical). El axis posee la apófisis odontoides, que se origina a partir de tres pares de somitas (5° a 7°); esta apófisis se separa del atlas hacia la 7ª SD.

La Figura 14-3.B ilustra las características de la región sacra. Las vértebras se forman inicialmente de modo similar a las de otras regiones, pero poseen porciones laterales cuyos centros de condrificación se fusionan con los de vértebras cefálicas y caudales. La osificación que lleva a la fusión de estas vértebras comienza en la pubertad y termina en la tercera década. El cóccix se forma partir de los segmentos más caudales que pueden o no fusionarse.

## Desarrollo del esqueleto apendicular

Los esbozos de miembros aparecen durante la 5ª SD en la región lateral del embrión, en el límite entre las superficies dorsal y ventral del embrión, y en posiciones típicas del eje céfalo-caudal (esbozo superior: 8° a 12° somita; esbozo inferior: 24° a 29° somita). Su constitución depende de estímulos provenientes de somitas que inician una cascada de eventos que llevan a la formación de esbozos de miembros (superior o inferior dependiendo de su posición) en la somatopleura. Durante este proceso, el mesodermo del esbozo secreta señales que promueven la formación y el mantenimiento, en el ectodermo que lo recubre, de una subpoblación denominada **cresta apical ectodérmica** (**CAE**), que se ubica a lo largo de la frontera entre las superficies dorsal y ventral del embrión. La CAE, a su vez, genera señales que estimulan la proliferación del mesénquima subyacente. Esta subpoblación mesodérmica se constituye en una zona de alta actividad proliferativa o **zona de progreso**. El *patterning* y el desarrollo ulterior del esbozo es resultado de **Int e-m** entre ambas poblaciones celulares (SC El esbozo de miembro como modelo de campo morfogenético I. Asignación de información posicional y programación temporoespacial de la morfohistogénesis; SC El esbozo de miembro como

Biblioteca Médica Virtual

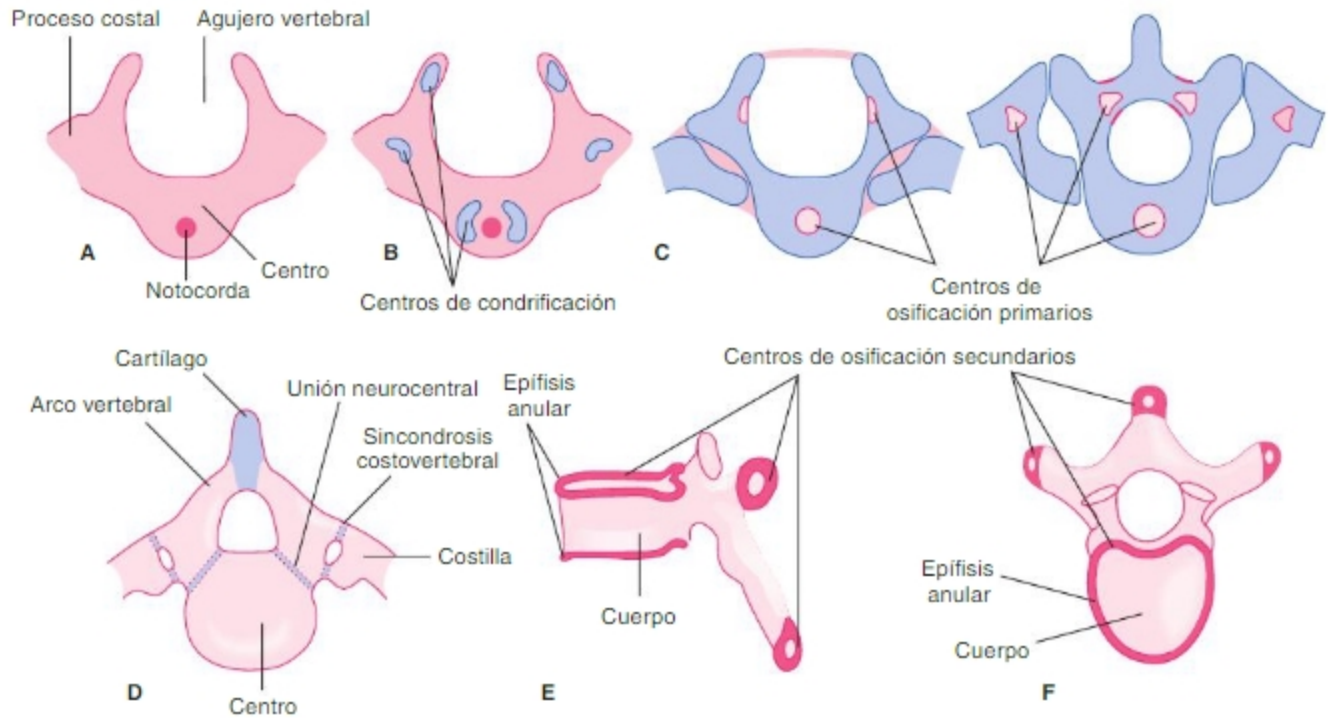


**Fig. 14-2.** Condrificación y osificación del esqueleto axil. **A.** En la 5ª SD se forma una condensación mesenquimática (rosado). **B.** En la 6ª SD aparecen centros de condrificación que se expanden y forman moldes cartilaginosos. **C.** Desde la 8ª SD aparecen centros de osificación en los moldes cartilaginosos. **D.** En el recién nacido, las vértebras están formadas por tres porciones óseas. **E-F.** La osificación se completa posnatalmente.

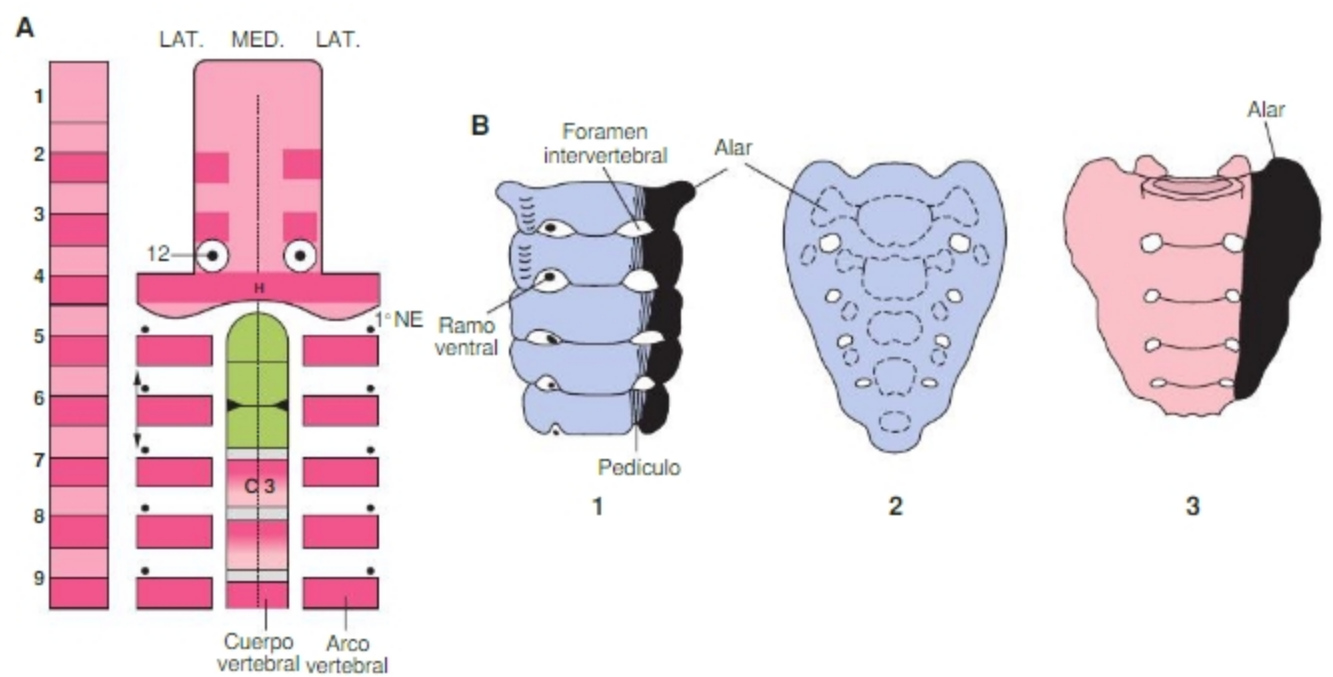


**Fig. 14-3. A.** Desarrollo de la región cráneo-vertebral. Izquierda: esquema de la posición del esclerotomo. Derecha: esquema de sus derivados. El esclerotomo de los somitas occipitales forma, ventralmente, la porción basilar del occipital y, lateral y dorsalmente, los bordes del foramen magno y la porción inferior de la escama del occipital. Los arcos vertebrales se forman a partir de la región caudal de los esclerotomos. Los cuerpos vertebrales se forman a partir de dos pares de somitas. La apófisis odontoides se forma a partir de los esclerotomos de los somitas 5 a 7 (verde). Se representan los nervios espinales (NE) que en la región cervical pasan cefálicamente a los arcos vertebrales. **B.** Desarrollo del sacro. **1.** En el embrión de mediados de la 8ª SD, los moldes cartilaginosos están aún separados. **2.** En el recién nacido existe un único molde cartilaginoso. Se representan la ubicación de los futuros centros de osificación (línea de puntos). **3.** En el adulto termina la osificación. Se indica en negro la región alar derecha fusionada.

Biblioteca Médica Virtual

modelo de campo morfogenético II. La asignación de información posicional a lo largo del eje próximo-distal; OSC El esbozo de miembro como modelo de campo morfogenético III. La asignación de información posicional a lo largo del eje céfalo-caudal (anteroposterior)). Desde mediados de la 5ª SD, el mesodermo del esbozo es invadido por células de los somitas y por axones y dendritas provenientes del tubo neural y ganglios raquídeos en formación, respectivamente. Entre las células provenientes de los somitas (labio ventrolateral del dermomiotomo) se hallan mioblastos (músculos esqueléticos) y angioblastos y linfangioblastos (red vascular y linfática) del esbozo. Los axones y las dendritas forman los nervios del sistema nervioso periférico.

Clásicamente se considera que el tejido conectivo (propiamente dicho, huesos, cartílagos, ligamentos y tendones) de las cinturas escapular y pelviana y de los miembros superior e inferior derivan de la hoja somática del mesodermo lateral. Recientemente se ha descrito que, en el embrión de pollo, parte de la escápula se forma a partir de células originadas en el borde ventrolateral del dermomiotomo.

La información posicional que guía el *patterning* de huesos, moldes conectivos de los músculos, ligamentos y tendones radica en el mesodermo somatopleural. La morfogénesis de los huesos apendiculares comienza a fines de la 5ª SD con la formación de una **condensación mesenquimática** en la base (cintura escapular) y otra en la región central del esbozo. En esta última, que posee la forma general del esqueleto de la extremidad, aparecen luego centros de condrificación en lugares definidos. Estos centros crecen y se diferencian centrífugamente; al principio son ovoides con el eje mayor coincidente con el eje longitudinal del hueso que originarán. Más tarde, en estas condensaciones mesenquimáticas se agregan centros de condrificación que contribuyen a definir los detalles del molde cartilaginoso (apófisis, cóndilos, trocánteres, etc.). En las zonas de encuentro de estos moldes se forman las articulaciones sinoviales (véase Histogénesis).

La formación de centros de condrificación y osificación siguen un gradiente temporoespacial proximodistal y posteroanterior (cd-cf). Además, existe una diferencia de dos o tres días en el comienzo y progresión de todos estos procesos entre los miembros superior e inferior. La condensación mesenquimática central del miembro superior se completa hacia fines de la 6ª SD (cuando desaparece la CAE); la aparición de centros de condrificación se inicia en su zona proximal a comienzos de la 6ª SD y a mediados de la 8ª SD alcanza las falanges distales. La aparición de centros de osificación endocondral se inicia a mediados de la 8ª SD y, a fines de la 8ª SD, alcanza las regiones más distales (Fig. 14-4). Después del nacimiento

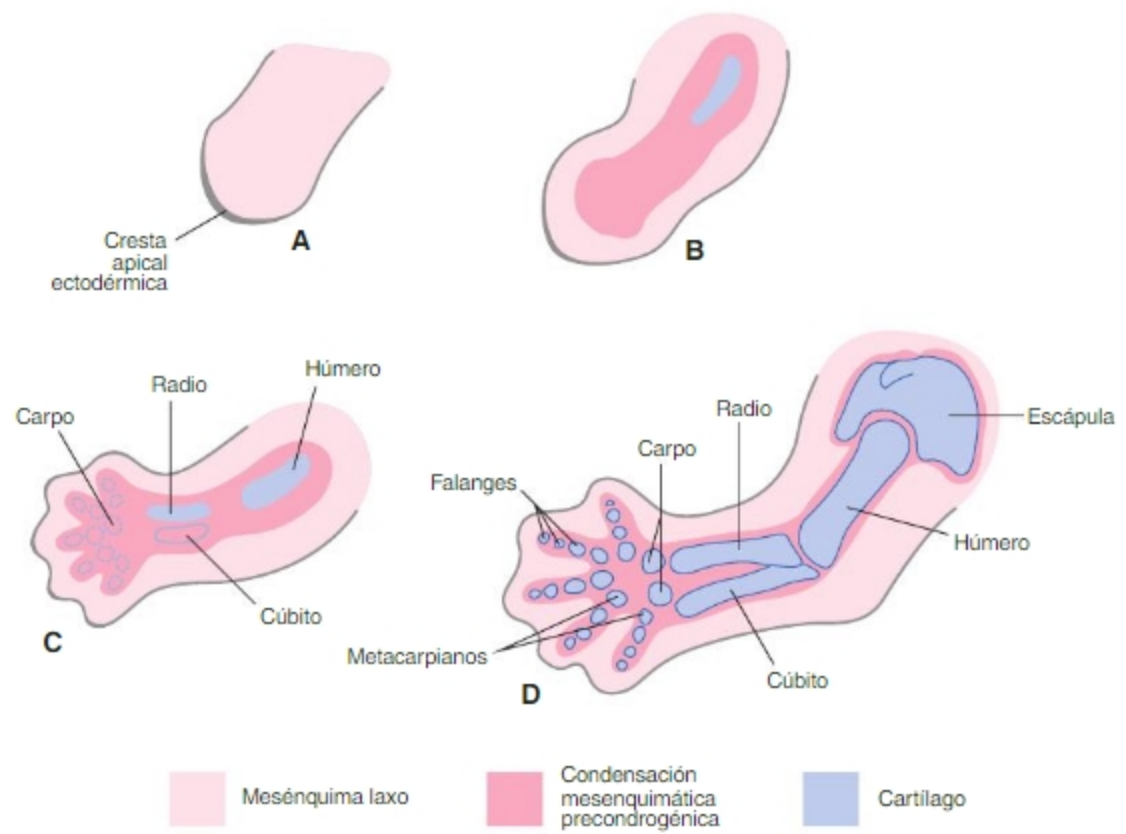


Fig. 14-4. Desarrollo del esqueleto apendicular. Durante la 5ª SD se forma una condensación mesenquimática precondrogénica (B) dentro de la cual aparecen centros de condrificación correspondientes a cada hueso (C-D) según un gradiente temporoespacial proximodistal y posteroanterior.

Biblioteca Médica Virtual

aparecen centros de osificación de los extremos distales de los huesos largos y de algunos huesos del carpo y tarso.

La Figura 14-5 ilustra las regiones osificadas del embrión de 11ª SD.

## Desarrollo de la musculatura esquelética

La musculatura esquelética tiene como función desplazar o mover unas partes del cuerpo respecto de otras. Este hecho permite la locomoción. El elemento "motor" del aparato locomotor es el tejido muscular esquelético que, junto con el tejido conectivo, compone los músculos. La musculatura esquelética, asociada a los huesos, que operan como palancas, posibilita diversos tipos de movimientos corporales. Una parte de la musculatura esquelética, de aparición reciente, evolucionó en relación con la cefalización, la masticación, la cefalogiria y, finalmente, la comunicación social gestual (músculos de la mímica) y la comunicación verbal (músculos de la lengua, de los pliegues vocales, etc.). Además, muchos músculos del extremo cefálico están al servicio de los órganos de los sentidos, ya sea para orientarlos hacia las fuentes de estímulos, para enfocarlos o ajustarlos a ellos. El desarrollo de estos músculos, con funciones e inervación especiales, se describe en el Capítulo 13.

Por otro lado, una parte importante de la musculatura desarrollada en relación con la locomoción, la correspondiente a los miembros superiores, como resultado de la cefalización primero y de la bipedestación después, ha sufrido adaptaciones que hacen que en muchos mamíferos y sobre todo en el hombre posea funciones más elaboradas. Así, las manos en muchas especies son órganos sensoriales críticos para la vida de relación y, además, son instrumentos que contribuyen a concretar

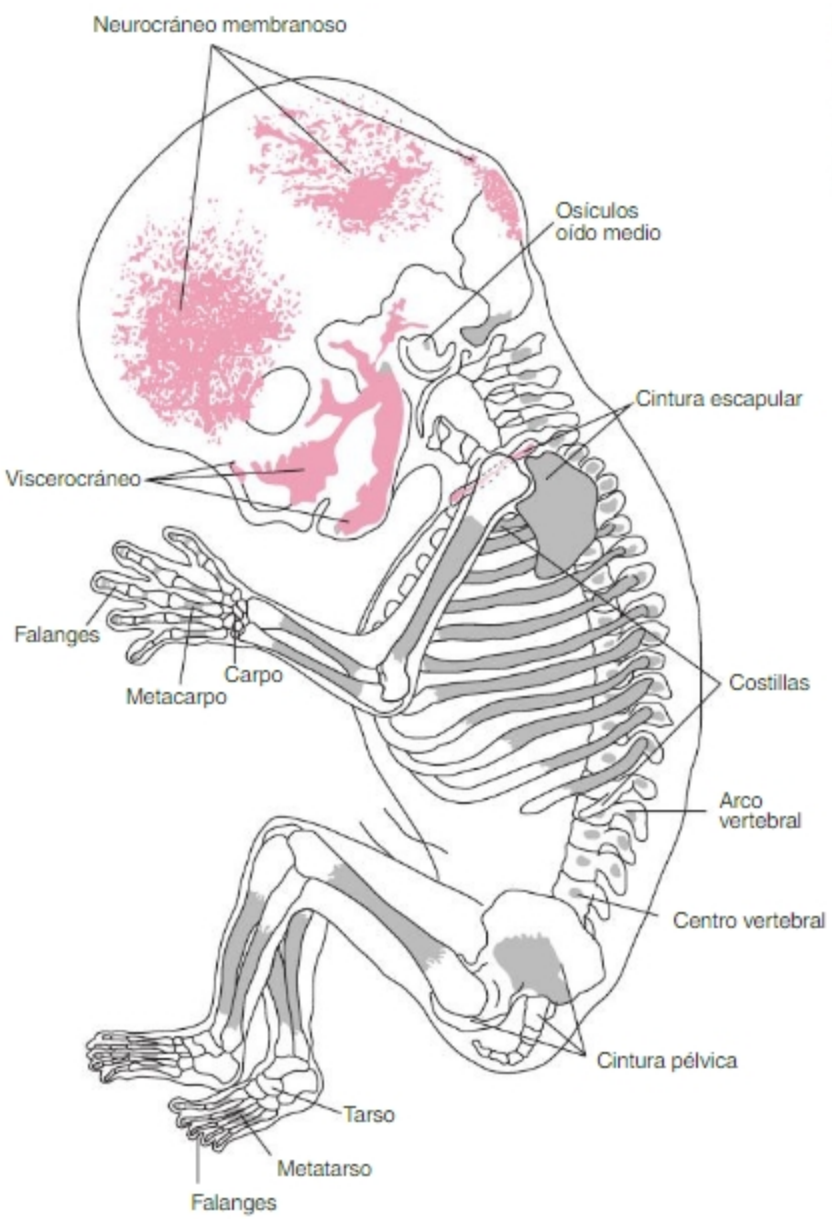


**Fig. 14-5.** Regiones osificadas (rosa: osificación membranosa, gris: osificación endocondral) en el embrión humano de 11ª SD. Se muestran los moldes cartilaginosos de los huesos que evolucionan por osificación endocondral. Modificado de deKleer.

Biblioteca Médica Virtual

las obras del intelecto. La mayor parte de los elementos del mundo de la cultura requieren la participación del intelecto, los órganos de los sentidos y, como elemento efector, el miembro superior.

## Evolución del miotomo y el desarrollo de músculos esqueléticos. Segregación del hipómero y epímero

Durante la 5ª SD, el miotomo de los somitas troncales se escinde en dos porciones: una epiaxil dorsal y pequeña, el **epímero**, que origina músculos extensores del raquis, y una hipoaxial ventral y grande, el **hipómero**, que origina músculos flexores del raquis y los músculos (flexores y extensores) de los miembros. Epímero e hipómero reciben tempranamente ramas primarias dorsales y ventrales de los nervios espinales, respectivamente (Fig. 14-6).

### *Músculos dorsales y ventrales del tronco*

Los **músculos dorsales del tronco** derivan del epímero. Las células de los **músculos segmentarios** se originan cerca de su posición definitiva. Estos músculos se insertan en el esclerotomo de segmentos adyacentes mediante células del sindetomo. Las células de los **músculos multisegmentarios** derivan de células precursoras proliferativas que originan células de ubicación superficial y que se mezclan con células originadas en otros segmentos. Antes de finalizar la 8ª SD, el epímero se diferencia en músculos extensores de las zonas cervical, torácica y lumbar del raquis. El epímero de la región sacrococcígea origina el ligamento dorsal homónimo del adulto.

Los **músculos ventrales del tronco** derivan del hipómero. Estas células proliferan, se desplazan lateralmente en bloque, con aspecto epitelioide, e invaden el mesodermo de la somatopleura. En la **región cervical**, hacia fines de la 5ª SD, las células del hipómero migran ventrolateralmente, invaden la membrana pleuroperitoneal, junto con axones del nervio frénico, y luego colonizan la región más interna del mesodermo somatopleural que forma la región periférica o muscular del diafragma (Fig. 14-7). Otro grupo de células migra hacia el cuello y forma los músculos escalenos, prevertebrales e infrahioideos y genihioideos. En la **región torácica**, las células del hipómero se desplazan lateralmente, junto a células del esclerotomo que forma las costillas, y originan los músculos intercostales segmentarios. En la **región abdominal** se desplazan en bloque con aspecto epitelial; luego sufren una transición epitelio-mesenquimática y se organizan en masas premusculares cuya disposición y tamaño dependen de interacciones con el mesodermo somatopleural. Estas células pierden su organización segmentaria y forman los músculos de la pared abdominal en tanto que el mesodermo somático origina los tendones. El hipómero forma músculos de la pared anterolateral del abdomen (rectos mayores, oblicuos y el transverso), de la región lumbar (psoas y cuadrado lumbar) y de la región

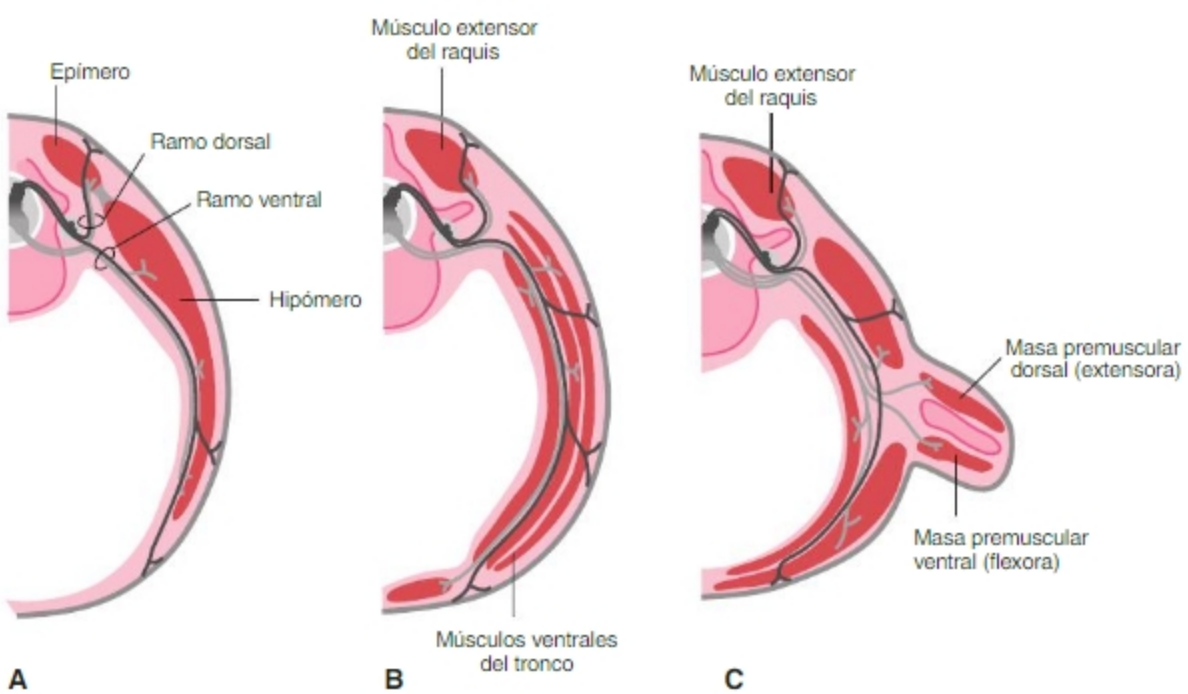


Fig. 14-6. Derivados e inervación de epímero e hipómero del miotomo. A-B. Corte transversal en la región del tronco del embrión de 5ª SD (A) y 7ª SD (B). El epímero origina músculos extensores del raquis, el hipómero músculos flexores. C. Corte transversal de la región de emergencia del plexo braquial de un embrión de 7ª SD.

Biblioteca Médica Virtual

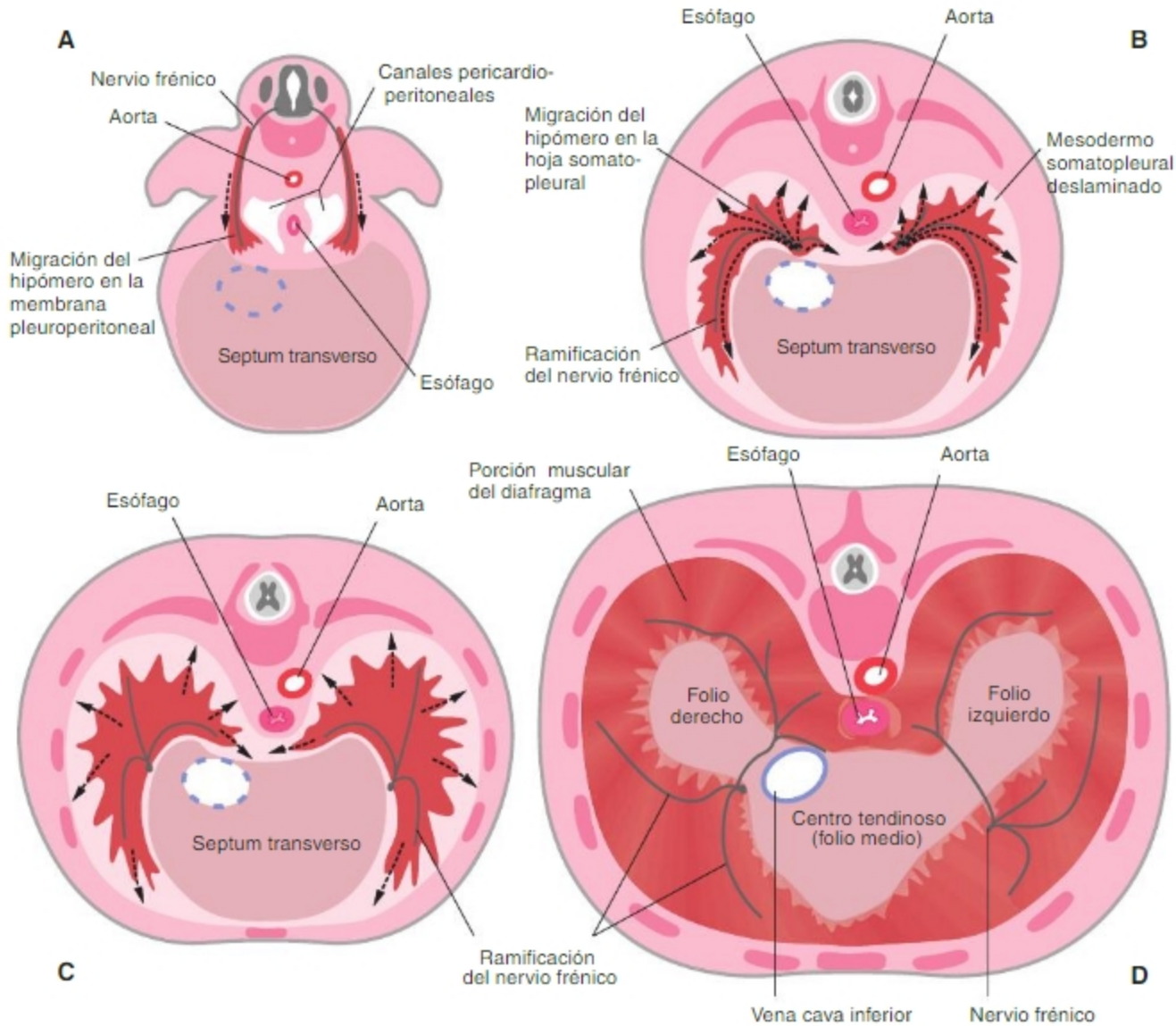


**Fig. 14-7.** Desarrollo del diafragma. El tejido conectivo del diafragma se origina a partir de los pliegues pleuroperitoneales, la región cefálica (somática) del *septum transversum*, el mesoesófago y la hoja somática del mesodermo lateral. Las células musculares ingresan por las membranas pleuroperitoneales junto con axones del nervio frénico y luego invaden el mesodermo somatopleural deslaminado (flechas). Cortes transversales de embriones de 5ª SD (A), 7ª SD (B), 9ª SD (C) y RN (D).

sacrococcígea (diafragma pelviano y músculos del ano). La figura 14-8 ilustra la evolución de somitómeros preóticos y miotomo de los somitas (el Cuadro 14-1 del sitio web indica la relación entre origen e inervación de grupos musculares del tronco).

## Papel del miotomo en el desarrollo de la musculatura de las extremidades

La musculatura de los miembros deriva del hipómero de los miotomos correspondientes a los segmentos corporales donde se forman sus esbozos. El esbozo de miembro superior aparece en la 5ª SD a la altura de los somitas 8° a 12° (del 4° cervical al 1° torácico). El del miembro inferior aparece en la 6ª SD a la altura de los somitas 24° a 29° (del 2° lumbar al 3° sacro).

Las células del hipómero de los somitas adyacentes a los esbozos de miembros migran en pequeños grupos. Las células del labio lateral del dermomiotomo realizan una transición epitelio-mesenquimática, migran hacia el esbozo de miembro y se segregan en dos poblaciones. Una población reside transitoriamente en la base del esbozo y luego vuelve al tronco donde forma músculos superficiales de las cinturas escapular y pélvica y músculos perineales. Otra población forma masas premusculares dorsal (extensora) y ventral (flexora) (véase Fig. 14-6). Luego estas masas se escinden en grupos celulares que originan los diferentes grupos musculares de los miembros. El patrón

Biblioteca Médica Virtual

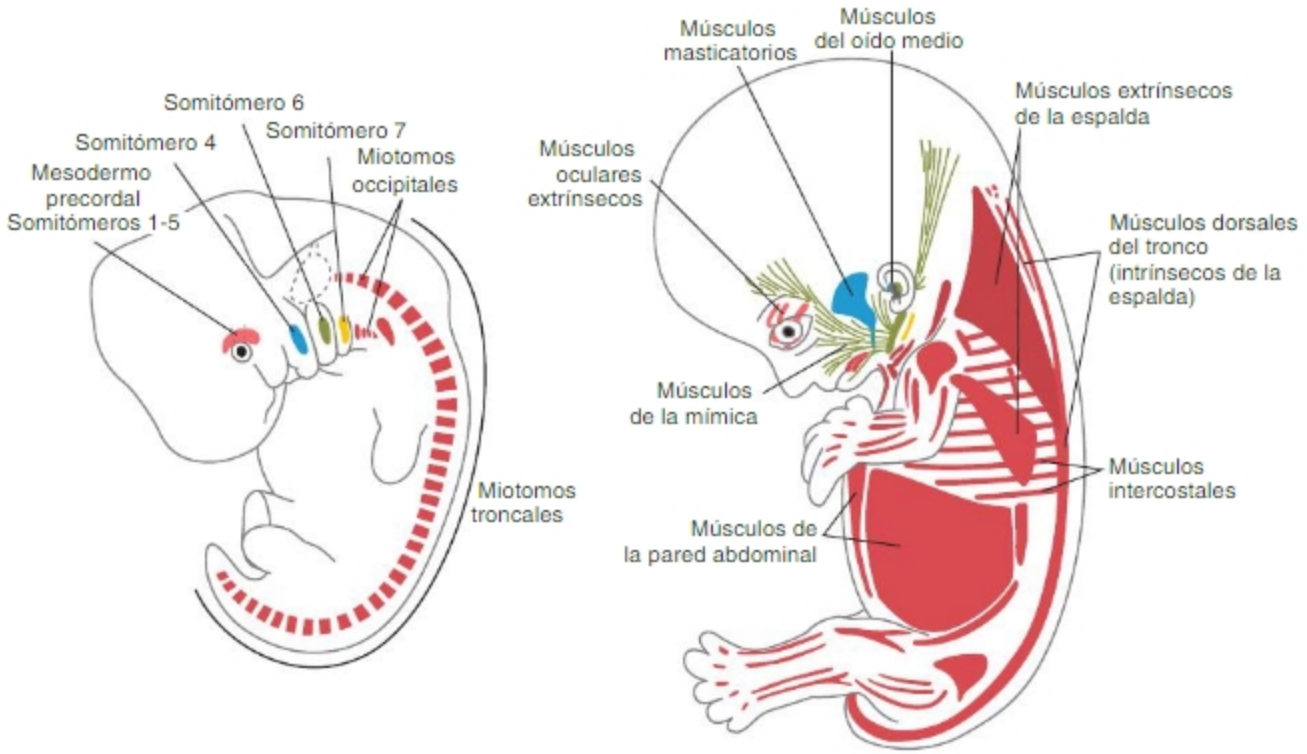


**Fig. 14-8. A.** Vista lateral de embrión de 6ª SD. Se muestra la ubicación de las células precursoras de miocitos. **B.** Esquema de la ubicación de los grupos musculares en el feto (aprox. 15ª SD). Se utiliza el mismo código de colores que en **A**. Modificado de Hamilton.

de organización de estos grupos es establecido por el mesodermo somático. Los músculos profundos de la cintura escapular se forman a partir de células del miotomo que no ingresan en el esbozo de miembro.

Los movimientos fetales pueden ser detectados por ecografía y, desde la 16ª SD en adelante, a través del abdomen materno. Los primeros movimientos son de extensión y flexión del raquis y ocurren durante la 7ª SD. Durante la 8ª SD se inician movimientos generalizados poco coordinados, durante la 9ª SD movimientos aislados de los miembros e hipo, durante la 10ª SD movimientos respiratorios, de apertura de mandíbula y de contacto manos-cara y durante la 11ª y 12ª SD comienzan los movimientos de succión. Todos los movimientos que se observan en el feto al término del desarrollo están presentes ya en la 15ª SD, aunque menos integrados y coordinados. Las fuerzas ejercidas sobre las estructuras esqueléticas mediante ligamentos y tendones promueven la aparición de centros de osificación, la diferenciación y la alineación de los huesos. Los movimientos fetales modulan el crecimiento de cartílagos y la tasa de osificación y producen cambios en los huesos y articulaciones de las cinturas escapular y pélvica y de los miembros. Por ejemplo, a fines de la 8ª SD, los miembros inferiores se encuentran en posición equina (los moldes cartilaginosos del pie se hallan alineados con los de la pierna, sin ángulo en el tobillo), y el pie se encuentra invertido (con la planta hacia medial). Durante los meses siguientes, el pie modifica su posición. Las alteraciones en la dirección o intensidad de estas fuerzas musculares pueden causar alteraciones en el desarrollo del esqueleto. Un ejemplo es el pie bot.

## Desarrollo del aparato tegumentario

### La piel y los anexos cutáneos: glándulas, pelos y uñas

La piel es la estructura más extensa del cuerpo y posee un cuarto de la masa corporal. Está formada por tres capas tisulares: epidermis, dermis e hipodermis y posee anexos cutáneos que incluyen glándulas sebáceas y sudoríparas, folículos pilosos y uñas. La piel posee una estructura básica común con diferenciaciones regionales significativas (grosor de la epidermis, morfología de la interface dermoepidérmica, presencia y densidad de pelos y glándulas, densidad de receptores sensoriales etc.). Algunos ejemplos de estas diferencias se aprecian comparando la palma de la mano y el cuero cabelludo. Algunas regiones de la piel exhiben

Biblioteca Médica Virtual

dimorfismo sexual (cara y labios superiores poseen barba y bigotes en el varón y no en la mujer). Las diferencias regionales resultan de las diferentes **Int e-m** que ocurren a lo ancho de la superficie corporal (SC El papel del mesodermo en las interacciones epitelio-mesenquimáticas (Int e-m) durante el desarrollo de la piel. El *patterning* progresivo de la piel).

Luego del plegamiento del embrión (4ª SD), la superficie embrionaria queda formada por el ectodermo (epitelio cúbico simple a plano) y el mesénquima subyacente. Durante la 5ª SD, en el ectodermo se agrega una capa transitoria de células planas superficiales, el **peridermo**, especializado en la regulación del transporte de sustancias. Durante la 6ª SD comienza la organización de la dermis como un mesénquima laxo subepidérmico en el que aparecen las células de Langerhans y la epidermis es invadida por melanocitos. En la 8ª SD comienza la estratificación de la epidermis; las células basales inician divisiones asimétricas originando los queratinocitos de los diferentes estratos epidérmicos y las células de Merkel de la región basal (véase Histogénesis). Comienzan a organizarse los vasos y nervios de la dermis; a partir de un plexo primitivo único, paralelo a la superficie, se organizan dos plexos interconectados. En este estado se inician las **Int e-m** que originan los anexos cutáneos. El origen del mesénquima de la piel difiere según las regiones: a) en la cabeza deriva del mesénquima cefálico y branquial, b) en la región ventrolateral del tronco y en las extremidades deriva del mesodermo somatopleural y c) en la región dorsal del tronco se forma a partir del dermatomo.

Los anexos cutáneos (pelos, glándulas, uñas) son el resultado de **Int e-m** que producen focos de proliferación del ectodermo que se invaginan en el mesénquima. En las regiones corporales lampiñas (palmas, plantas, semimucosas, etc.), el mesénquima ejerce un efecto inhibitorio sobre el desarrollo de folículos pilosos. **Int e-m** regionales determinan también la formación de los dermatoglifos (huellas digitales). Éstas son crestas epidérmicas, acompañadas por la dermis, con patrones de distribución espacial genéticamente determinados y típicos para cada individuo, por lo cual se utilizan para identificar individuos. Algunos patrones se asocian a alteraciones cromosómicas. En las manos, las crestas aparecen entre la 11ª y 17ª SD; en los pies aparecen una semana después.

## Desarrollo de pelos y glándulas

La formación de **folículos pilosos** se inicia, en la 9ª SD, en las cejas y labio superior y luego en el labio inferior; estos pelos pequeños se denominan **vibrisas**. En la 11ª SD aparecen folículos, que originan pelos delgados o **lanugo**, en la región frontal del cuero cabelludo. Ulteriormente, la aparición de folículos se propaga hacia la región dorsal del tronco y luego hacia ventral. El desarrollo y crecimiento de los folículos se halla sincronizado; completan su diferenciación alrededor de la 20ª SD (Fig. 14-9), en la 28ª SD termina la primera fase de crecimiento activo (anágena), sigue una breve fase de transición (catágena) y luego una fase de reposo (telógena). Después de estas fases se inicia un nuevo ciclo. En cada ciclo, los pelos nuevos crecen y empujan a los del ciclo anterior hacia el líquido amniótico. El tercer ciclo se inicia en el período perinatal y conduce al desprendimiento del lanugo (corresponde al segundo ciclo). El grosor del pelo se incrementa con cada ciclo. El ciclo de crecimiento del pelo continúa posnatalmente pero es asincrónico y posee períodos diferentes en diferentes regiones.

Las **glándulas sebáceas** se forman como anexos de los folículos pilosos. Desde la 13ª SD en adelante, liberan su secreción en la porción superior del canal del pelo. La secreción (unto sebáceo) junto a células muertas del peridermo y células queratinizadas descamadas forman el **vérnix caseoso** que cubre la piel durante el desarrollo intrauterino. Los lípidos que secretan (ricos en escualeno, colesterol y ácidos grasos) forman una cubierta protectora en la piel.

Las **glándulas sudoríparas apocrinas**, localizadas en axilas, genitales externos, glándulas mamarias y párpados, tienen un origen similar al de las glándulas sebáceas y su secreción se vuelca en el folículo piloso. Funcionan desde el tercer trimestre de gestación pero son inmaduras. Maduran recién en la pubertad.

Las **glándulas sudoríparas ecrinas** aparecen hacia el 3° MD en palmas y plantas y hacia el 5° MD en el resto del cuerpo (véase Fig. 14-9). Están conformadas por dos tipos de células. Hacia el 5° MD se completa su morfogénesis pero no su citodiferenciación terminal. Son funcionales al momento del nacimiento. El déficit de termorregulación del recién nacido y la producción irregular de sudor, con crisis sudorales o escasa producción de sudor en determinadas circunstancias, se deben a la inmadurez del sistema nervioso.

Las **glándulas mamarias** se desarrollan sobre la línea mamaria (porción del anillo ectodérmico extendido entre los esbozos de miembro superior e inferior). Aparecen en la 5ª SD, como una cresta de la región cefálica de la línea mamaria (Fig. 14-10). Entre la 5ª y 7ª SD, la región caudal de la cresta regresa; la región cefálica prolifera y se introduce en el mesénquima subyacente, que se organiza en compartimentos de diferente densidad celular (véase Histogénesis). Desde la 7ª SD, el ectodermo y el mesénquima subyacente forman el esbozo del pezón. El mesénquima prolifera y la zona mamaria protruye en la superficie del embrión. En la 17ª SD comienza la formación de cordones epiteliales que se introducen en el mesénquima subyacente y se ramifican. El epitelio superficial del pezón presenta una depresión o fosita mamaria. Desde la 25ª SD, las ramificaciones se canalizan y el mesénquima prolifera; se produce la eversión del pezón y se forman los septos

Biblioteca Médica Virtual

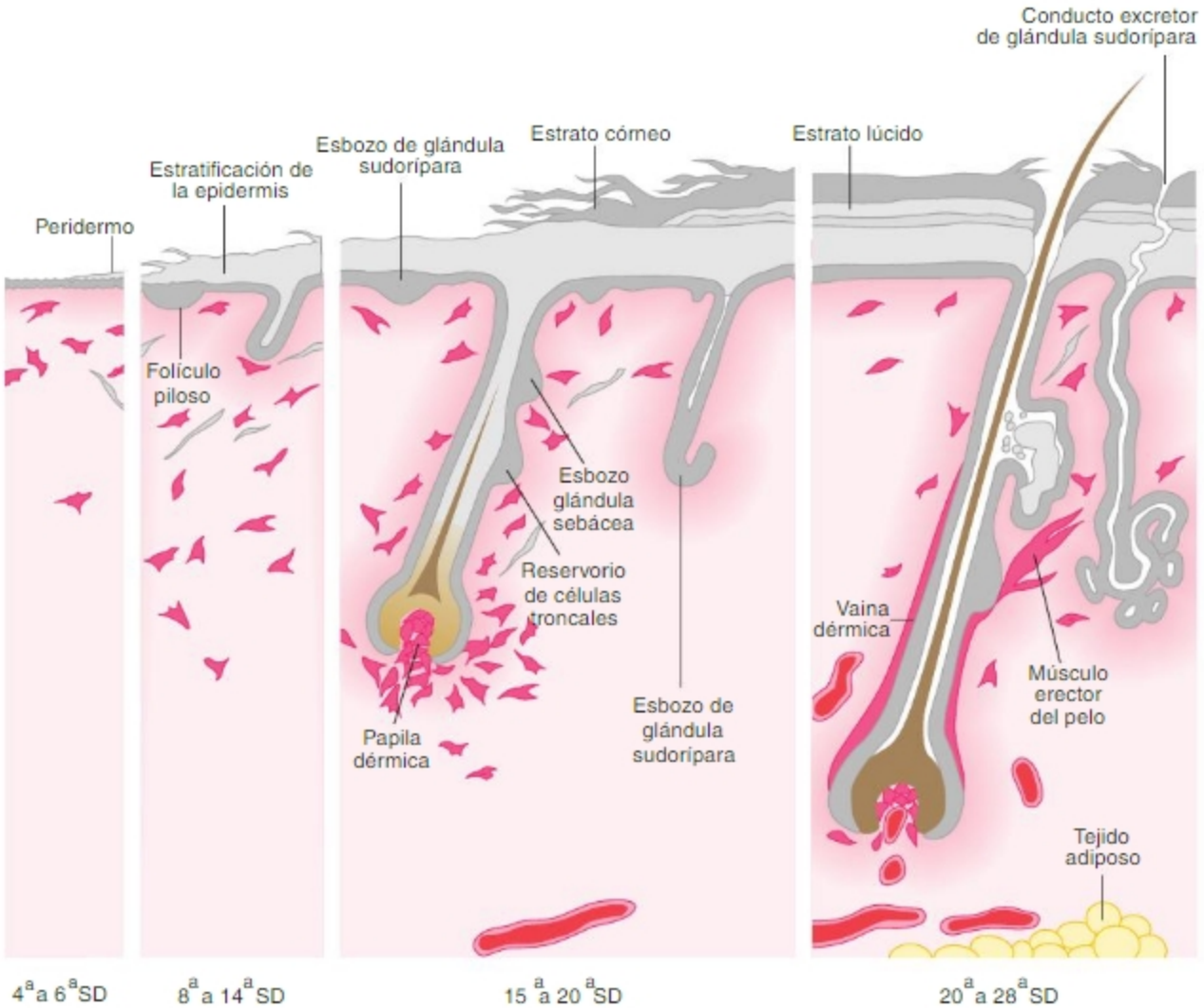


**Fig. 14-9.** Desarrollo de folículo piloso, glándula sebácea y glándula sudorípara ecrina. El incremento de grosor de la epidermis se debe a la estratificación.

interlobulares. La estructura de la glándula mamaria es similar en ambos sexos hasta la pubertad.

## *Morfogénesis temprana de los anexos cutáneos*

### Folículos pilosos

En los sitios de formación de folículos pilosos, las células mesenquimáticas se aglomeran y secretan señales que actúan sobre la epidermis. Se inician así **Int e-m** que conducen al desarrollo de los folículos pilosos. Las células basales epidérmicas forman **placodas** dispuestas a intervalos regulares. Cada placoda emite señales que promueven la agrupación de células dérmicas en una **condensación dérmica**. Ambas poblaciones elaboran interactivamente el anexo correspondiente. A medida que la piel se expande, el intervalo interplacodas aumenta y, al alcanzar una distancia umbral, típica para cada región corporal, aparecen nuevas placodas en sitios equidistantes de las preexistentes. Las células epidérmicas del anexo proliferan y generan un **cordón epitelial** que se introduce en la dermis. Inicialmente, las placodas son simétricas pero luego se producen cambios de forma celular diferencial que modifican la dirección de crecimiento del cordón epitelial y definen la inclinación u orientación del pelo (Fig. 14-11). Esta orientación depende de la región corporal y la polaridad planar preexistente en las células basales de la epidermis (SC El *micropatterning* y la morfogénesis de los órganos anexos cutáneos. La distribución y la inclinación pilosa son manifestaciones de polaridad planar; SC Factores de crecimiento y de transcripción involucrados en la formación de anexos cutáneos).

### Uñas

Los esbozos de uñas o **campos ungueales** aparecen en la 10ª SD como engrosamientos ectodérmicos primarios

Biblioteca Médica Virtual

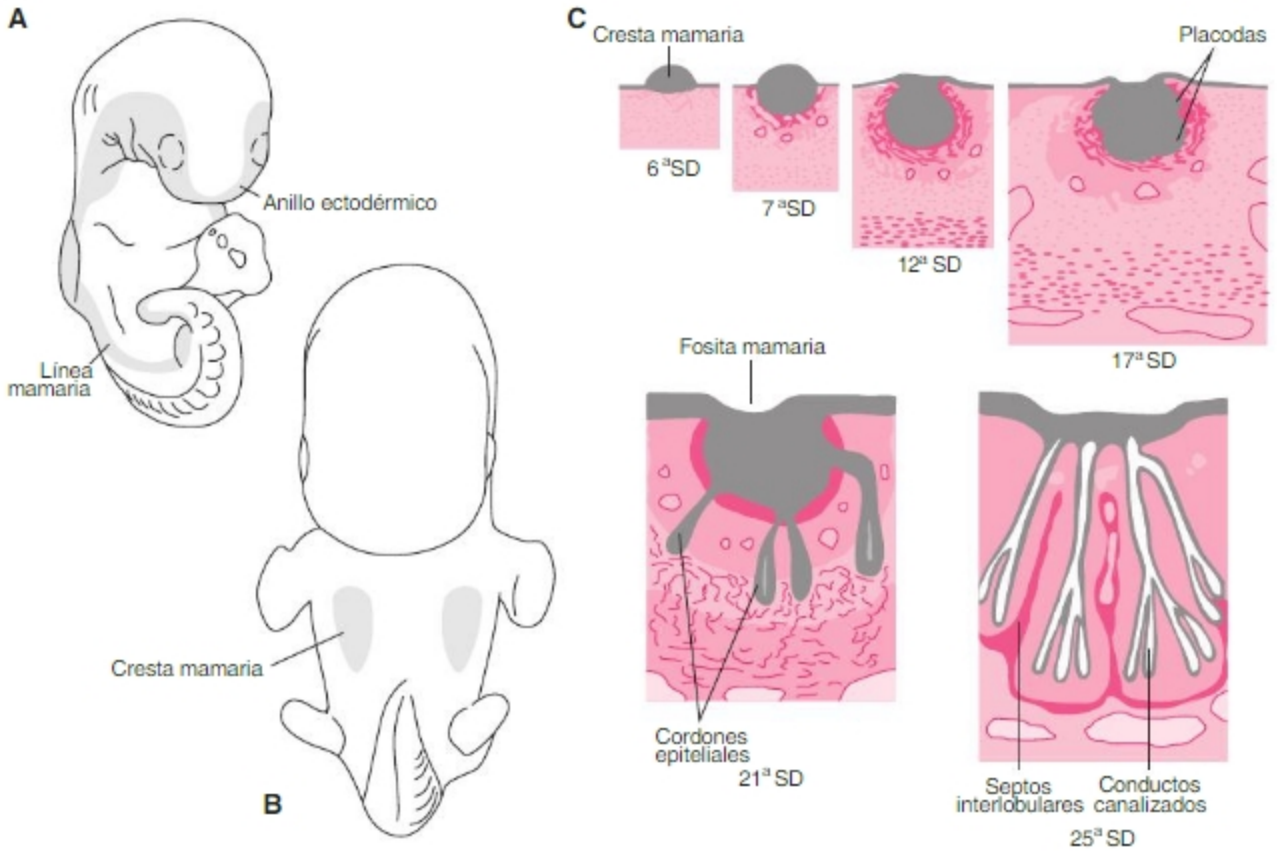


**Fig. 14-10.** Desarrollo de las glándulas mamarias. **A.** Esquema de embrión de 5ª SD que ilustra el anillo ectodérmico. **B.** Vista ventral de embrión de 6ª SD que ilustra la posición de la cresta mamaria. **C.** Cortes transversales que ilustran el desarrollo de la glándula mamaria entre la 6ª SD y la 25ª SD.

en los extremos de los dedos. Durante la 11ª a 12ª SD pasan a la región dorsal y quedan en una depresión, rodeados por rebordes cutáneos. En la región proximal de cada campo ungueal, el ectodermo prolifera y se introduce en el mesénquima como un pliegue que crece en dirección a la articulación interfalángica distal. Durante el 5º MD, la capa ventral del pliegue se diferencia en matriz ungueal y comienza a formar la lámina o placa ungueal que crece bajo el estrato córneo del lecho ungueal. Éste se pierde al final del desarrollo (Fig. 14-12).

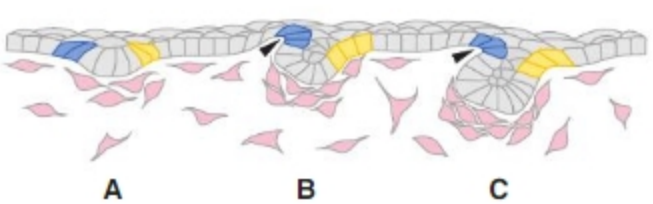


**Fig. 14-11.** Morfogénesis temprana del folículo piloso. **A.** Inicialmente, las placodas no exhiben signos de polaridad planar. **B-C.** Los cambios de forma celular diferencial en la zona periférica de las placodas (cabeza de flecha, zonas azul y amarilla) hacen que se produzca un cambio en la orientación espacial del crecimiento del folículo. Este proceso determina la orientación y el grado de inclinación del pelo. Modificado de Devenport y Fuchs, 2008.

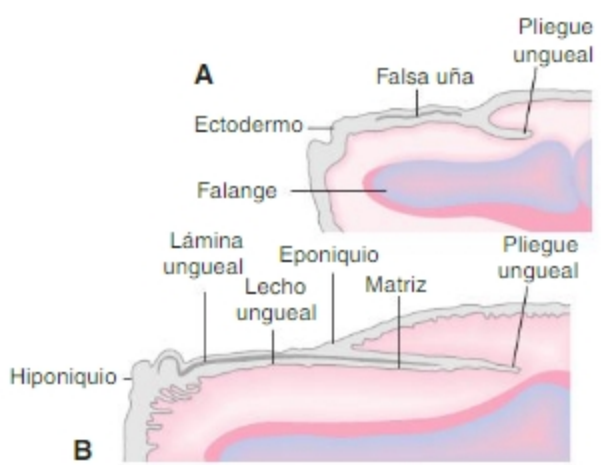


**Fig. 14-12.** Morfogénesis de la uña. Corte longitudinal de región distal de un dedo en la 14ª SD (A) y en el recién nacido (B).

## AUTOEVALUACIÓN

Biblioteca Médica Virtual

# HISTOGÉNESIS

## Fundamentos de condrogénesis y osteogénesis

La formación de los huesos se inicia con **Int e-m** que llevan a la formación de **condensaciones mesenquimáticas** en posiciones definidas. El proceso comienza con la aproximación de células, su adhesión y el desarrollo de uniones nexo. Cada condensación, en general, forma más de un hueso.

La osificación endocondral y pericondral se inicia con la formación de **condensaciones mesenquimáticas precondrogénicas** que llevan a la formación de moldes cartilaginosos. Las condensaciones se forman por agregación celular debida al aumento en adhesividad intercelular y a cambios en la matriz extracelular; permanecen avasculares o poco vascularizados. A continuación, en su interior, las células mesenquimáticas se diferencian en grupos de condroblastos que secretan matriz cartilaginosa y se forman **centros de condrificación**. En la superficie de los moldes cartilaginosos se forma **pericondrio** que contribuye con el crecimiento del molde. En algunos casos, como en el condrocráneo, dentro de un molde cartilaginoso hialino único se forman varios **centros de osificación** endocondral en cuyas interfaces se forman **sincondrosis** (articulaciones formadas por cartílago). Estas articulaciones actúan como centros de crecimiento de huesos contiguos; consisten en cartílagos de crecimiento enfrentados que comparten una única zona de reposo. En otros casos, como en los miembros, se forman moldes cartilaginosos independientes y, en los sitios donde moldes contiguos contactan, se forman regiones precursoras de **articulaciones sinoviales** denominadas **interzonas**. Las células de la interzona se determinan en un grupo genérico precursor de los tejidos articulares. Luego, dependiendo de señales del entorno, se generan células del cartílago articular, de ligamentos intraarticulares, y células sinoviales. Las células de la interzona se condensan, se alargan y orientan su eje mayor perpendicularmente al eje longitudinal de los moldes cartilaginosos vecinos (Fig. 14-13). Luego, se forma una cavidad articular; esto se acompaña de cambios en la composición de la matriz extracelular, en la adhesividad célula-célula y célula-matriz extracelular. En la formación de estas articulaciones también desempeñan un papel morfogenético los movimientos de moldes cartilaginosos vecinos debido a contracciones musculares espontáneas. En estos huesos, la **zona esponjosa** se forma por **osificación endocondral** y la corteza por **osificación membranosa pericondral**. En los centros de osificación, los condrocitos pasan por etapas sucesivas de maduración (de proliferación, de prehipertrofia, de hipertrofia y de condrocito terminal mineralizante); al mismo tiempo secretan sustancias que estimulan la formación de periostio a partir del pericondrio vecino. Los condrocitos terminalmente diferenciados mueren o se diferencian en osteoblastos y los espacios que ocupaban son invadidos por vasos sanguíneos (Fig. 14-14), células angiogénicas, células precursoras de osteoblastos y osteoclastos y células troncales hematopoyéticas (Para detalles sobre la osificación endocondral, véanse textos de Histología y Fisiología; para fundamentos de osificación membranosa, véase Capítulo 13).

## Fundamentos de histogénesis muscular esquelética

El mesodermo paraxil de la región craneal y el de la troncal no son equipotentes desde el punto de vista citogenético. El mesodermo paraxil craneal posee principalmente capacidad miogénica esquelética, por lo que comparte la potencia del miotomo de los somitas troncales. La potencia de los somitas, sin embargo, incluye las del dermatomo y esclerotomo. Los segmentos paraxiles craneales son pequeños bloques, de pocas capas de células mesodérmicas adosadas entre sí, que rápidamente desaparecen cuando migran a sus sitios de diferenciación. No pasan por la fase epitelial típica de los somitas troncales (véanse Capítulos 3 y 4) y algunos autores discuten su existencia como bloques.

### Desarrollo temprano. Formación de miotubos a partir de mioblastos

Una vez especificadas como población miocitogénica, las células del miotomo realizan una fase temprana de expansión proliferativa y migratoria, mientras se desplazan desde su posición inicial dorsal en el somita. Durante esta fase, las **células precursoras miogénicas** o **premioblastos** (carecen aún de las proteínas específicas de tejido muscular) realizan varios ciclos proliferativos; luego se diferencian en **mioblastos embrionarios posmitóticos**. Éstos inician la síntesis de proteínas de miofilamentos y se alargan. Hacia la 6ª SD, los mioblastos se alinean, se unen por sus extremos, por un proceso mediado por $Ca^{+2}$, y se fusionan. Se forman así células multinucleadas alargadas, los **miotubos primarios**, con núcleos centrales y miofibrillas dispuestas periféricamente (Fig. 14-15). Este proceso es independiente de la inervación. Los miotubos definen la disposición del músculo pues se extienden entre sus futuros tendones de inserción. Más tarde, se produce una segunda fase de formación de **mioblastos fetales posmitóticos**. Éstos evolucionan de modo similar a los embrionarios y originan **miotubos secundarios** de menor tamaño inicial que los primarios y su formación es dependiente de la inervación. Los miotubos secundarios se disponen en paralelo y superficialmente a los prima-

Biblioteca Médica Virtual

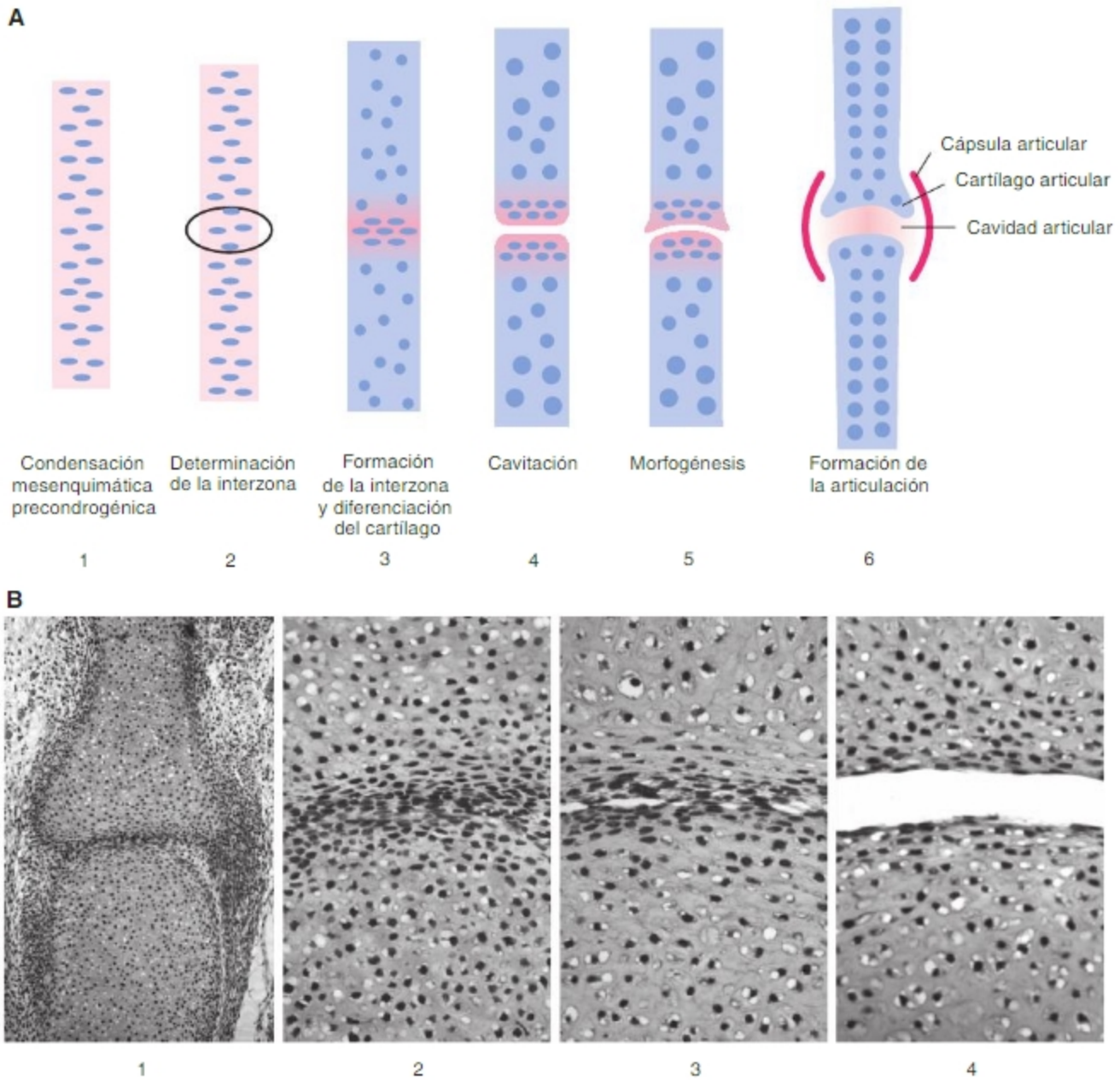


**Fig. 14-13. A.** Esquema de las principales etapas en la formación de una articulación sinovial. **1-2.** Determinación de la interzona en la condensación mesenquimática precondrogénica. **3.** Condensación y orientación de las células de la interzona, diferenciación de los moldes cartilaginosos. **4.** Formación de la cavidad articular. **5.** Morfogénesis articular y **6.** Diferenciación de tejidos articulares. Las etapas señaladas integran un proceso continuo y se hallan parcialmente superpuestas en el tiempo. **B. 1.** Imagen con bajo aumento de moldes cartilaginosos contiguos; **2-4.** Cortes histológicos que ilustran algunas de estas etapas: **2.** Interzona condensada; **3.** Comienzo de formación de la cavidad articular; **4.** Cartílago articular en diferenciación con células superficiales planas. Fotografías reproducidas con autorización de Dra. M. Rapacioli.

rios, que actúan como "esqueleto celular" del músculo en formación. Los secundarios se unen al tendón más tarde.

Ambos, mioblastos embrionarios y fetales, poseen dos subpoblaciones diferentemente determinadas: una origina **fibras rápidas** y la otra origina **fibras lentas**. En las etapas tempranas, una fibra primaria y sus fibras secundarias asociadas, a las que se conectan por uniones nexo, se hallan rodeadas por una única membrana basal. Con el tiempo cada célula desarrolla su propia membrana basal y queda aislada. Algunos mioblastos, que no se fusionan con el miotubo, quedan como células planas entre la membrana plasmática del miotubo y su membrana basal y se denominan **células satélite**. Son una población de reserva que permite el crecimiento del músculo; pueden proliferar y generar células que se fusionan al miocito aumentando su tamaño y número de núcleos. También pueden activarse posnatalmente y participar en procesos de reparación y regeneración del tejido muscular.

Biblioteca Médica Virtual

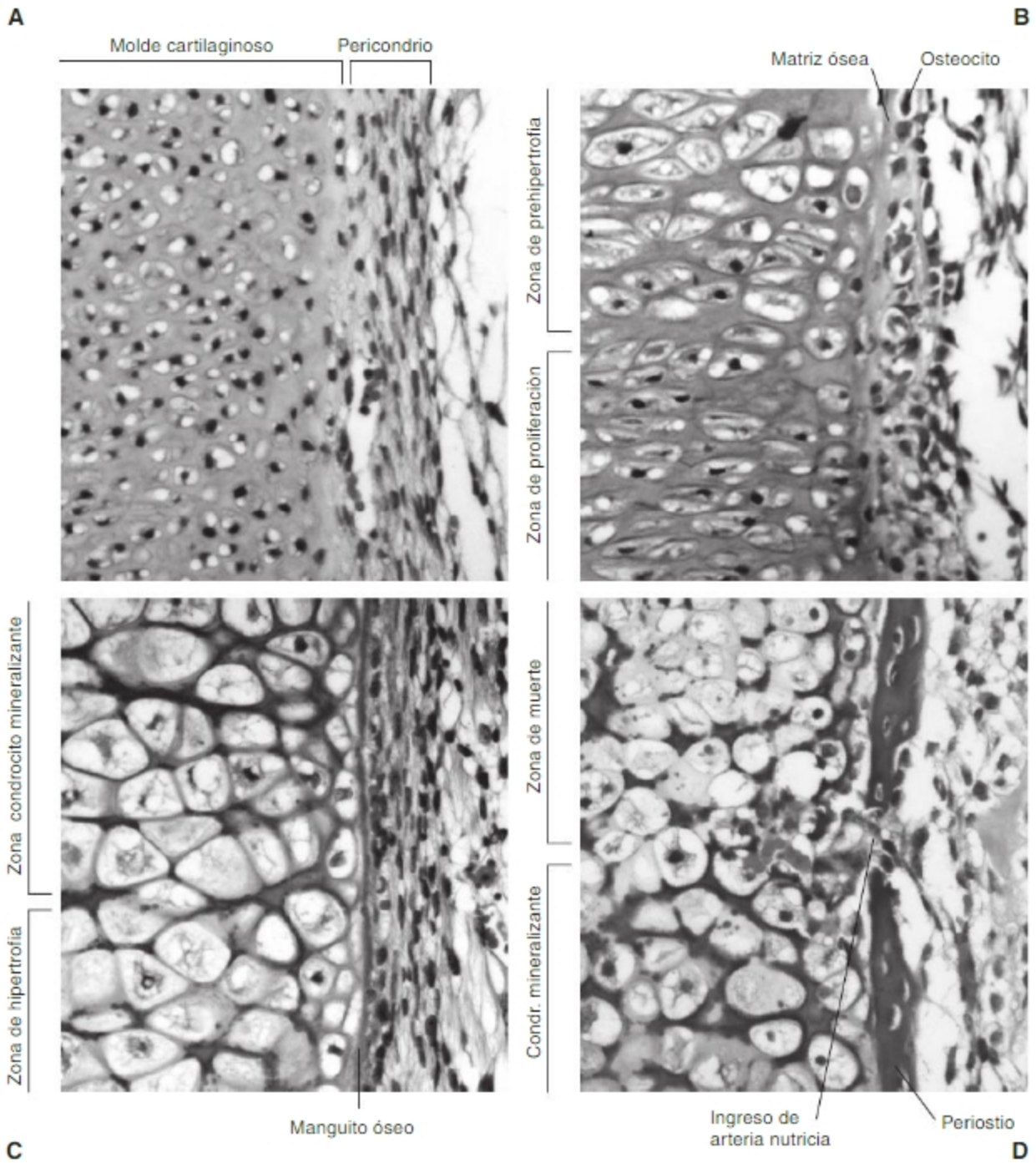


**Fig. 14-14.** Cortes histológicos de la diáfisis de un hueso largo en diferentes estados de osificación. **A.** Molde cartilaginoso y pericondrio en diferenciación. **B.** Zonas de proliferación rodeada de mesénquima pericondral laxo (mitad inferior) y zona de prehipertrofia rodeada de periostio en diferenciación (mitad superior). **C.** Zonas hipertrófica (mitad inferior) y de condrocito mineralizante (mitad superior) rodeadas por periostio ya diferenciado con un delgado manguito óseo. **D.** Zona de muerte de condrocitos e ingreso de vasos sanguíneos (arteria nutricia). Fotografías reproducidas con autorización de Dra. M. Rapacioli.

## La citodiferenciación del miotubo en miocito

La diferenciación del miotubo en miocito implica: **a)** la síntesis de proteínas y su ensamblado en miofilamentos, **b)** el ensamblado de miofilamentos en sarcómeros y miofibrillas, **c)** su organización en haces intracitoplasmáticos y la organización del citoesqueleto y del retículo endoplasmático liso en una disposición apropiada para la contracción, **d)** la redistribución intracitoplasmática de los organoides y sus correspondientes especializaciones, **e)** el desplazamiento de los núcleos a la periferia del citoplasma, **f)** el alargamiento de la fibra, **g)** el estableci-

Biblioteca Médica Virtual

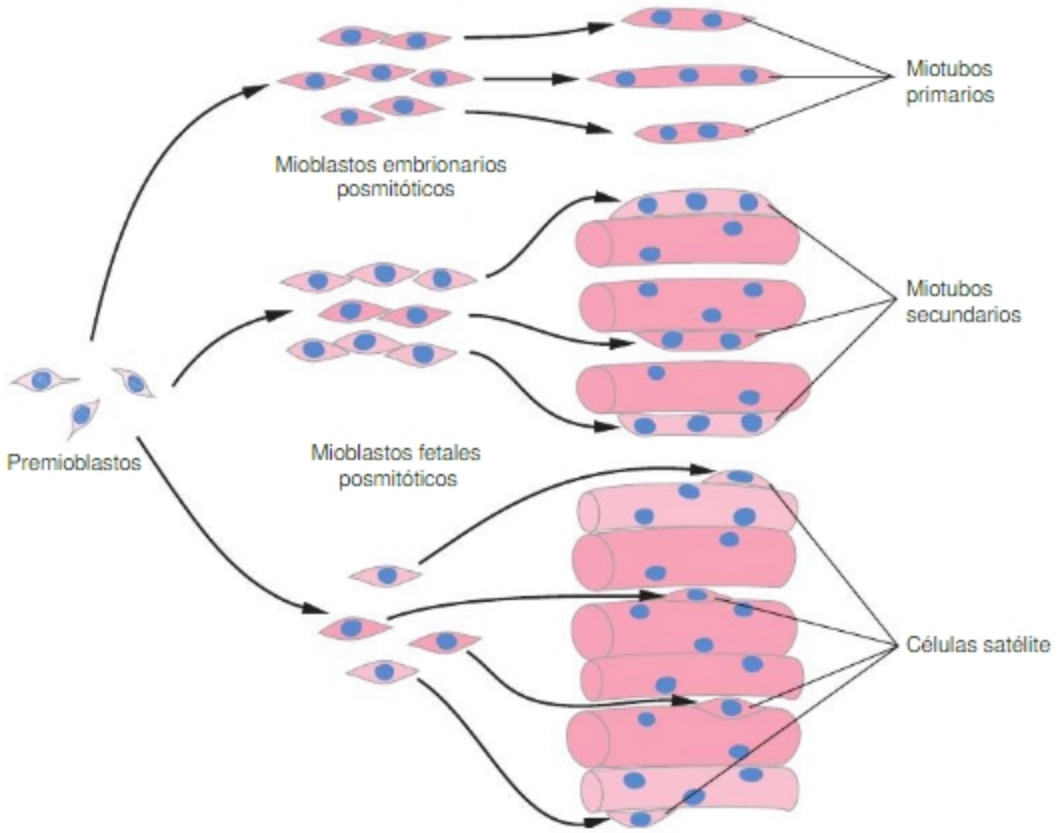


**Fig. 14-15.** Formación de miotubos primarios y secundarios y diferenciación de células musculares. Los premioblastos originan primero mioblastos embrionarios posmitóticos que, desde la 6ª SD, se fusionan y forman miotubos primarios (este fenómenos es independiente de la inervación). Más tarde se forman los mioblastos fetales posmitóticos, se alinean sobre los miotubos primarios, se fusionan y forman los miotubos secundarios (este fenómenos es dependiente de la inervación). Los mioblastos que no se fusionan con miotubos preexistentes quedan como células de reserva o satélites.

miento y mantenimiento de las placas mioneurales y **h)** la diferenciación del tubo T que acopla excitación sináptica con contracción muscular.

La citodiferenciación del miocito se inicia con la formación de polirribosomas que transcriben los RNA mensajeros de proteínas específicas del músculo (Fig. 14-16). Así, aparecen en primer lugar los filamentos de actina (filamentos iniciales) y, luego, los de miosina que tienden a ensamblarse con los primeros. Durante la 12ª SD, la síntesis de tropomisosina y de troponina posibilita la sarcomerización, la formación de haces de miofibrillas en paralelo y la aparición de estriaciones transversales. Con la formación de miofibrillas, se redistribuyen los organoides. El retículo endoplasmático liso se diferencia en el típico retículo sarcoplasmático y a partir de la membrana plasmática aparecen, como diferenciaciones ultraestructurales, los túbulos T. Estos dos elementos al principio se distribuyen de forma aleatoria, pero rápidamente se organizan con la disposición típica del miocito esquelético. Con el ensamblado de todos estos elementos, se redistribuyen también el Golgi y las mitocondrias, y el núcleo se ubica periféricamente.

La diferenciación terminal del miocito y su mantenimiento dependen de interacciones tróficas con las alfa-motoneuronas. La diferenciación ultraestructural de la placa neuromuscular es el resultado de tales interacciones, permite la continuidad de éstas y mantiene la diferenciación terminal. La desnervación produce, aun en el estado adulto, cambios regresivos caracterizables como una desdiferenciación. La reinervación revierte estos efectos por mecanismos similares a los que ocurren en la inervación durante el desarrollo.

La formación de la placa neuromuscular comienza, entre la 8ª y 10ª SD, en diferentes tiempos en diferentes grupos musculares. Inicialmente posee una hendidura primaria simple entre la membrana presináptica de la terminación nerviosa y la membrana postsináptica engrosada del miocito (Fig. 14-17.A). En la 19ª SD, la membrana postsináptica se pliega y se forman hendiduras secundarias; aumenta la densidad de receptores de acetilcolina y se deposita acetilcolinesterasa en la lámina basal. Más tarde, los núcleos del miocito se concentran en la región de las placas mioneurales y aumenta la densidad de las vesículas sinápticas y se

Biblioteca Médica Virtual

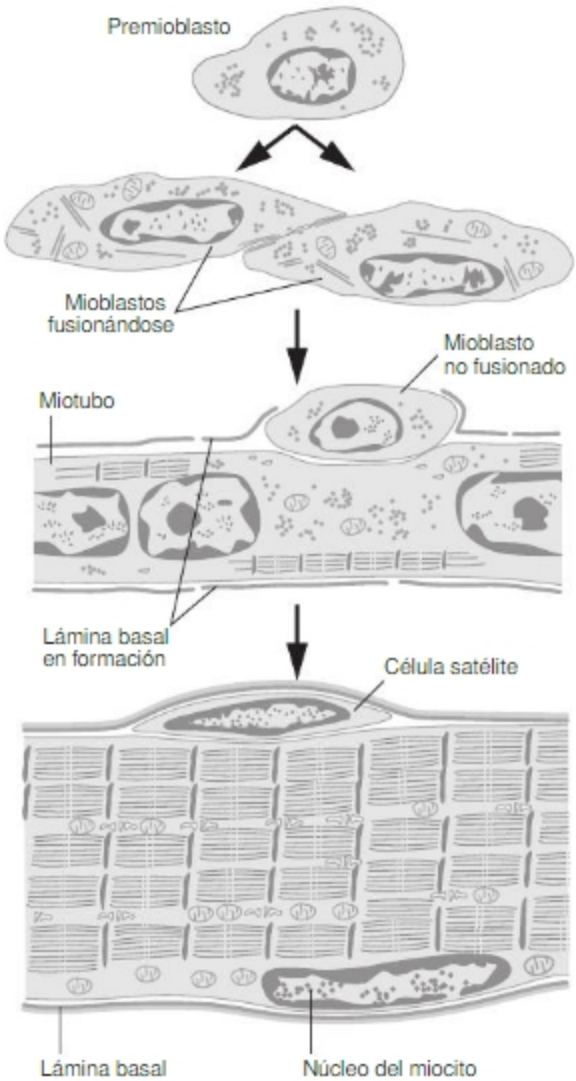


**Fig. 14-16.** Citodiferenciación del miocito. Esquemas de la ultraestructura de células en diferentes estados de diferenciación. Descripción en el texto.

inicia la neurotransmisión. Entre la 25ª SD y el nacimiento se elimina la sobreinervación de las células musculares y cada célula queda inervada por un único axón (Fig. 14-17.B).

Existen alfa-motoneuronas específicas de fibras rápidas y otras de fibras lentas. La inervación específica entre neuronas y miocitos "rápidos" y entre neuronas y miocitos "lentos" es el resultado final de un proceso de estabilización selectiva de sinapsis apropiadas y de eliminación de la inervación redundante inapropiada. Las diferencias funcionales entre miocitos rápidos y lentos se debe a que expresan diferentes variantes (isoformas) de sus proteínas específicas (actina, miosina, troponina). También existen diferencias significativas en la expresión de estas proteínas entre los miocitos derivados de segmentos craneales y troncales.

El crecimiento en tamaño de los músculos depende de la formación y diferenciación de nuevos miocitos y del aumento en tamaño de éstos (aumento del diámetro miofibrilar a causa de la síntesis de nuevos miofilamentos, incremento del número de miofibrillas, etc.).

Los músculos son órganos que además de tejido muscular poseen tejido conectivo. Éste forma una vaina que cubre superficialmente cada músculo y de él parten tabiques que se introducen profundamente y delimitan fascículos de diverso tamaño. Cada célula muscular está totalmente rodeada de una matriz de tejido conectivo y separada de él por una membrana basal. A través del tejido conectivo ingresan en los músculos sus vasos y nervios. En etapas tempranas del desarrollo, cuando los mioblastos migran a través del mesénquima que originará su futuro tejido conectivo, junto con los mioblastos migran y crecen las yemas capilares de sus futuros vasos. Los filetes nerviosos también migran con los mioblastos e invaden tempranamente las regiones en las que se van formando los miotubos primarios.

### El patrón morfogenético de la musculatura esquelética

La normalidad de la musculatura y su integración anatomofuncional depende de mecanismos que garantizan el desarrollo armónico de los diversos grupos musculares, de cada uno de los músculos y sus relaciones con el esqueleto. La normalidad requiere que todos los músculos posean tamaño, ubicación y puntos de inserción característicos y que, además, cada uno reciba su correspondiente irrigación e inervación. La información de posición que regula estos procesos morfogenéticos radica en el mesénquima "laxo" no diferenciado que se encuentra entre todas las estructuras mencionadas. Este mesénquima es derivado de la cresta neural (en la cabeza), de dermatomos (en la zona occipitocervical) y de mesodermo somatopleural (en el resto del cuerpo).

## Fundamentos de histogénesis de la piel y anexos cutáneos

### Fundamentos de histogénesis de la epidermis

La epidermis posee varios tipos celulares de diferente origen embrionario. Los **queratinocitos**, las células más abundantes, resultan de la proliferación de células basales del ectodermo. Hacia la 8ª SD, aparece una capa intermedia entre la basal y el peridermo. La proliferación de la capa basal genera nuevas capas celulares. La membrana basal madura recién en la 8ª SD. Entre la 17ª y 24ª SD, ya hay queratinización folicular. La queratinización interfolicular comienza entre la 22ª y la 24ª SD en la región

Biblioteca Médica Virtual

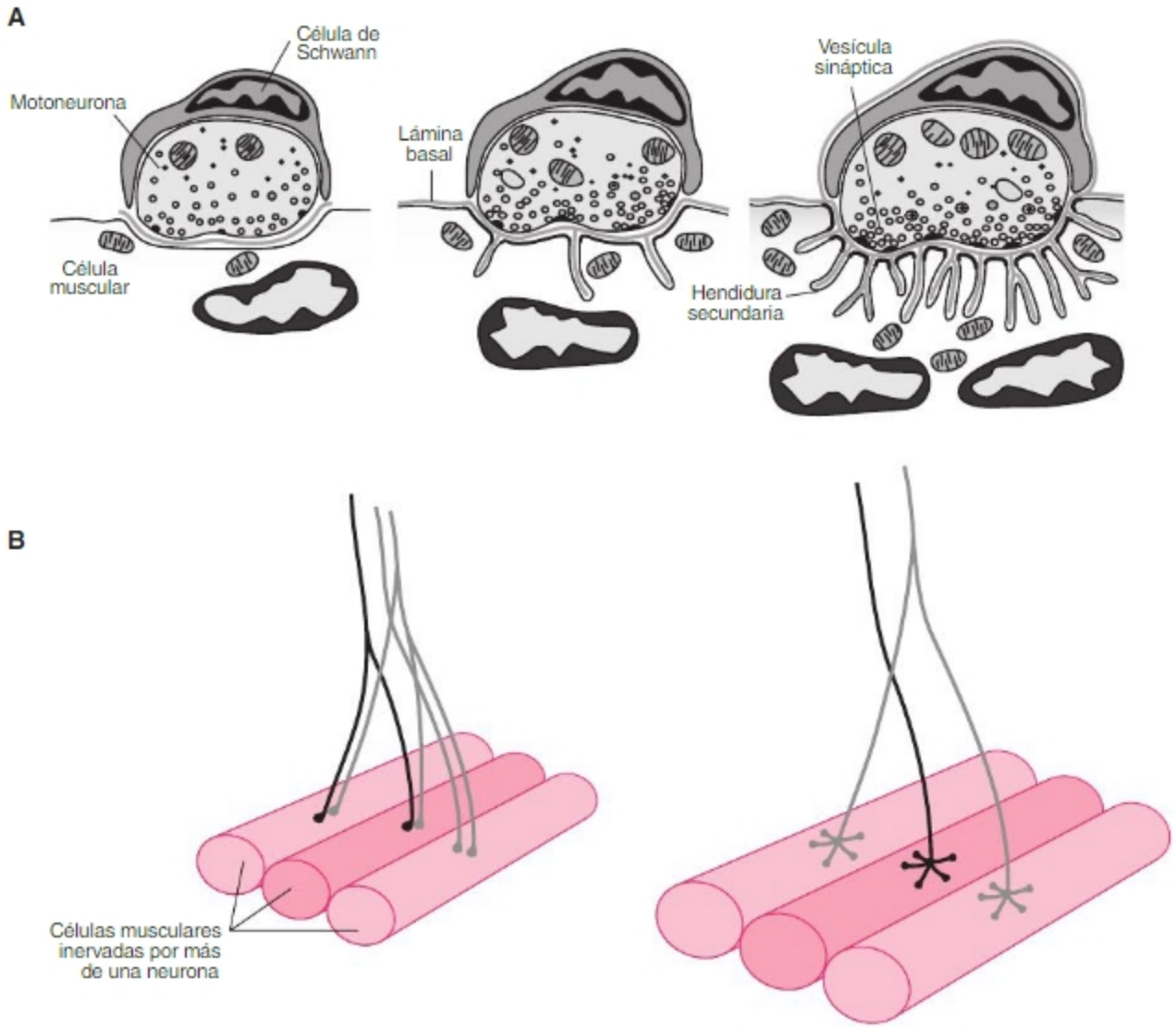


**Fig. 14-17. A.** Estados sucesivos de la formación de la placa neuromuscular. **B.** Inicialmente, cada célula muscular es inervada por varias neuronas. Después se produce una eliminación de contactos neuromusculares redundantes y cada célula queda inervada por una única neurona.

cefálica, las palmas y las plantas. En la 24ª SD, el estrato córneo posee unas pocas capas de células queratinizadas. A mediados del tercer trimestre, la epidermis es similar a la del recién nacido. Al nacimiento, la capa córnea es similar a la del adulto, pero la piel es menos resistente a las tensiones, a las infecciones y a las agresiones en general por su escasa cornificación e inmadurez inmunológica (Fig. 14-18).

El origen embrionario de las **células neuroendocrinas de Merkel** no está definitivamente aclarado. Algunos indicios sugieren que son de origen ectodérmico; pueden ser detectadas en las zonas palmoplantares desde la 8ª SD y posteriormente en las regiones interfoliculares.

Los **melanocitos** provienen de células de la cresta neural que, desde la 6ª SD, ya se encuentran en la epidermis. Empiezan a producir melanina desde el 3º MD y hacia el 5º MD se inicia la transferencia de melanosomas a los queratinocitos. La piel del recién nacido no está completamente pigmentada; este proceso se completa durante de los primeros meses posnatales.

Las **células de Langerhans** son presentadoras de antígenos de origen mesodérmico que provienen de la médula ósea. Aparecen en la epidermis hacia la 7ª SD y su número aumenta considerablemente al final del tercer mes de gestación. Los **linfocitos** invaden el ectodermo tardíamente.

## Fundamentos de histogénesis de la dermis e hipodermis

En la 4ª SD el mesénquima subectodérmico es laxo, con células estrelladas, matriz extracelular rica en glúcidos y

Biblioteca Médica Virtual

ácido hialurónico y escasas fibras colágenas. Gradualmente disminuye el contenido de ácido hialurónico y aumenta el de dermatansulfato. En la 5ª SD aparecen haces de fibras de colágeno en la interface dermoepidérmica. Desde la 12ª SD se puede distinguir la dermis papilar, subepidérmica, de la dermis reticular, más gruesa y profunda. Los macrófagos y mastocitos, provenientes de la médula ósea, colonizan la dermis luego de la 14ª SD. Hacia el 4° MD se incrementa la síntesis de colágeno y se engruesa la dermis. En el 5° MD ya se ha depositado una rica malla de fibras de colágeno III, los fibroblastos empiezan a producir elastina y aparecen las primeras fibras elásticas y glucoproteínas estructurales. Durante el segundo trimestre, la dermis pierde la capacidad de regenerar (reparar heridas sin cicatrices). Al nacimiento, la dermis es más gruesa y bien organizada aunque es más laxa que en el adulto. Recién a partir de los tres años la dermis desarrolla fibras de mayor tamaño y se refuerza la unión dermoepidérmica.

Hacia la 8ª SD se ha logrado un patrón de vascularización dérmica transitoria; desde la 10ª SD, los vasos se organizan en un plexo superficial y uno profundo y desde el 3er trimestre se forman asas capilares en las papilas dérmicas. El patrón de organización vascular definitivo se adquiere sólo perinatalmente.

El desarrollo de los plexos nerviosos dérmicos sigue estrechamente al de los vasos. Durante el 4° MD comienza la diferenciación de los corpúsculos de Pacini. Durante el tercer trimestre, las fibras del plexo neural dérmicos en-

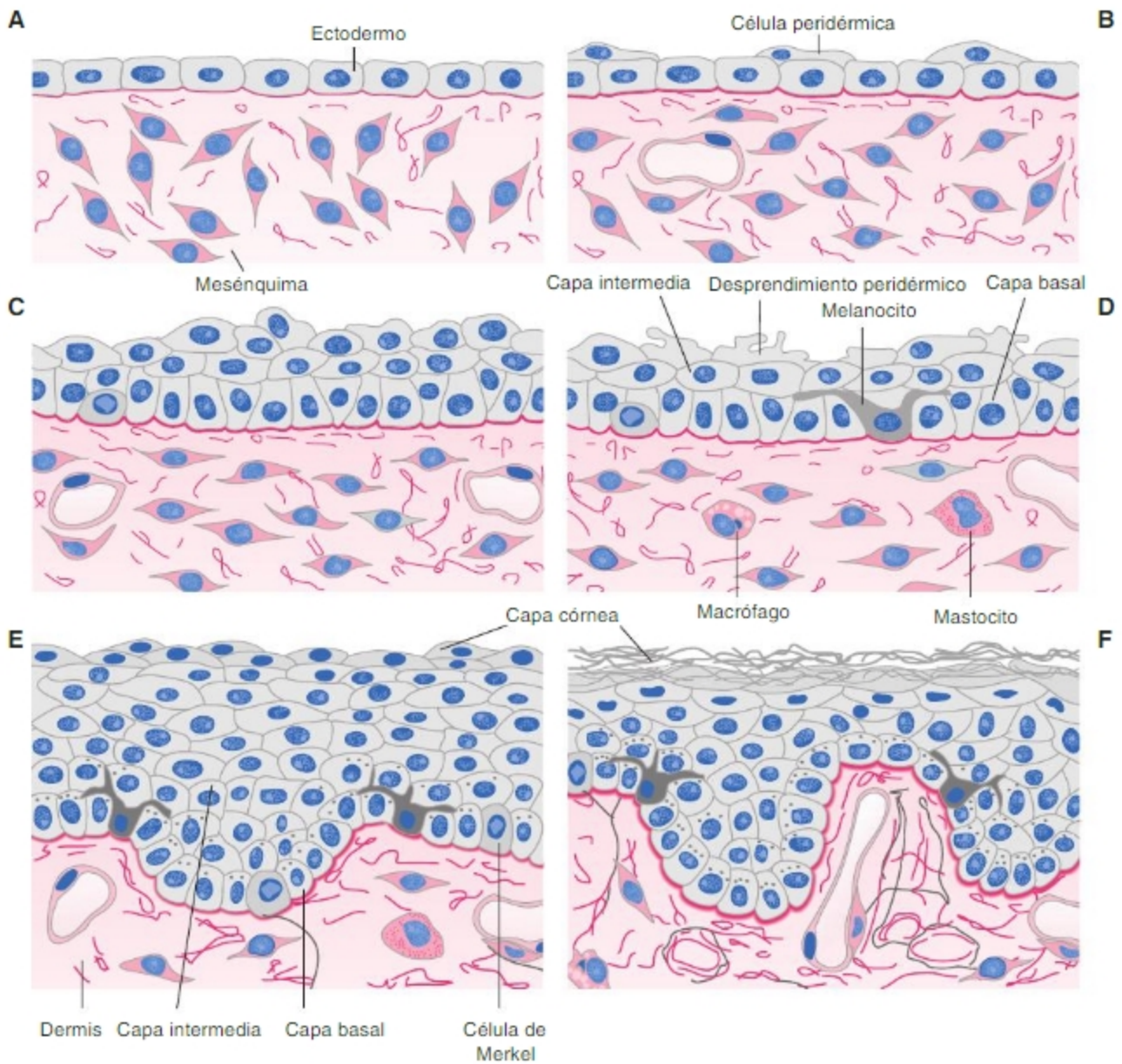


Fig. 14-18. Histogénesis de la epidermis y dermis superficial entre la 4ª SD y el nacimiento. Descripción en el texto.

Biblioteca Médica Virtual

vían fibras sensitivas hacia la epidermis y los corpúsculos de Meissner, mientras que las fibras del sistema nervioso autónomo inician la inervación de glándulas sudoríparas y vasos sanguíneos.

Durante el segundo trimestre, se inicia la acumulación de la grasa subcutánea. Los adipocitos de la hipodermis se originan a partir de células mesenquimáticas que poseen vacuolas citoplasmáticas de contenido lipídico; éstas luego confluyen y forman una única vacuola de gran tamaño. Durante el tercer trimestre, se organizan lobulillos separados por tabiques fibrosos.

## Fundamentos de histogénesis de folículos pilosos

Los folículos pilosos se diferencian a partir de cordones epiteliales ectodérmicos y células mesenquimáticas adyacentes (véase Fig. 14-9; Fig. 14-19). Las células del extremo del cordón proliferan y rodean la condensación dérmica subyacente; ésta se diferencia en **papila dérmica** y se forma así el **bulbo**. Las células epiteliales que quedan en contacto con la papila forman la **matriz**; estas células proliferan y originan la **vaina radicular interna** compuesta por tres capas de células que forman el conducto que rodea al pelo y las tres capas del pelo. Las células que quedan en contacto con el resto del mesénquima forman la **vaina radicular externa**. El folículo continúa introduciéndose en la dermis, en general, en forma inclinada. En la superficie del folículo que forma un ángulo obtuso con la epidermis superficial, a partir de la vaina radicular externa, se forman dos engrosamientos epiteliales. El superficial es el esbozo de la **glándula sebácea** (genera una secreción que se vierte en el canal del pelo y facilita su crecimiento). En el engrosamiento epitelial profundo reside un **reservorio de células troncales** con potencia epidermogénica y melanocitogénica. En este engrosamiento se inserta el **músculo erector del pelo** de origen mesenquimático. Algunos folículos forman un tercer engrosamiento epitelial, más superficial, que corresponde a esbozos de **glándulas apocrinas**. Durante esta fase se incorporan melanocitos a la matriz, donde comienzan a producir melanina que se transfiere a los queratinocitos del pelo en formación (véase Fig. 14-19). Las células centrales de la región superficial del esbozo de folículo mueren por apoptosis y generan así el canal del pelo por el que éste se desliza hasta que emerge por la superficie (véase Fig. 14-9).

## Fundamentos de histogénesis de la glándula mamaria

Durante la 6ª SD, el ectodermo (del esbozo de glándula) tiene forma biconvexa. Es un epitelio estratificado con células basales cilíndricas y superficiales poliédricas. Inicialmente, el mesénquima subyacente se organiza en un compartimento superficial, denso, y uno profundo, laxo y ricamente irrigado. Ulteriormente, el mesénquima se diferencia en cuatro compartimentos concéntricos: a) el más superficial formará el estroma de pezón y aréola; b) el segundo compartimento formará el músculo liso; c) el tercero formará el estroma interlobular y d) el compartimento profundo formará el tejido conectivo denso que se organizará en cápsula, septos interlobulares, ligamentos suspensorios de Cooper y ligamentos pectorales.

En las semanas siguientes, la epidermis prolifera, se introduce más en el mesénquima y forma una estructura hemiesférica que no protruye en la superficie. Desde la 13ª SD, la región basal del ectodermo adquiere estructura lobulada y en la región superficial comienza la queratinización. En la región de la aréola no se forman esbozos de folículos pilosos ni de glándulas sudoríparas. En el mesénquima subyacente aparecen órganos sensoriales.

En la 17ª SD se forman placodas en la región basal del ectodermo (véase Fig. 14-10). Las células de las placodas proliferan y se introducen como cordones epiteliales en el mesénquima subyacente. Simultáneamente, el segundo compartimento mesenquimático comienza su diferenciación en músculo liso; éste se organiza en fascículos circunferenciales paralelos a la superficie y fascículos verticales paralelos a los cordones. En la aréola se forman las glándulas de Montgomery.

La formación de placodas continúa hasta constituir 15 a 20 cordones epiteliales. Éstos poseen tallo superficial, largo y recto, y una región profunda con forma de bulbo. El tallo adquiere luz delimitada por un epitelio biestratificado; hacia la 20ª SD, las células basales se diferencian en células mioepiteliales y las superficiales en células de revestimiento. La región del bulbo, que tiene una lámina basal poco diferenciada, continúa introduciéndose en el mesénquima. Éste forma zonas mesenquimáticas intralobulillares. Los brotes epiteliales quedan separados por septos de tejido conectivo más denso. Hacia la 22ª SD, los conductos se ramifican. En la 24ª SD, algunos extremos se diferencian y las células comienzan a secretar sustancias a la luz mientras la ramificación continúa. En el tejido interlobular se diferencian células adiposas y es posible observar focos de hematopoyesis extramedular. Desde la 35ª SD, el epitelio de los conductos grandes se vuelve plano estratificado.

La mama continúa creciendo hasta aproximadamente la segunda semana posnatal. Durante este período es posible observar una secreción blanquecina. Luego comienza una regresión de los conductos, y la secreción cesa. El estroma interlobular prolifera y la mama queda formada por 15 a 20 conductos galactóforos que poseen unas pocas ramificaciones. Desde que se produce la regresión, la mama permanece sin modificaciones hasta la pubertad.

Biblioteca Médica Virtual

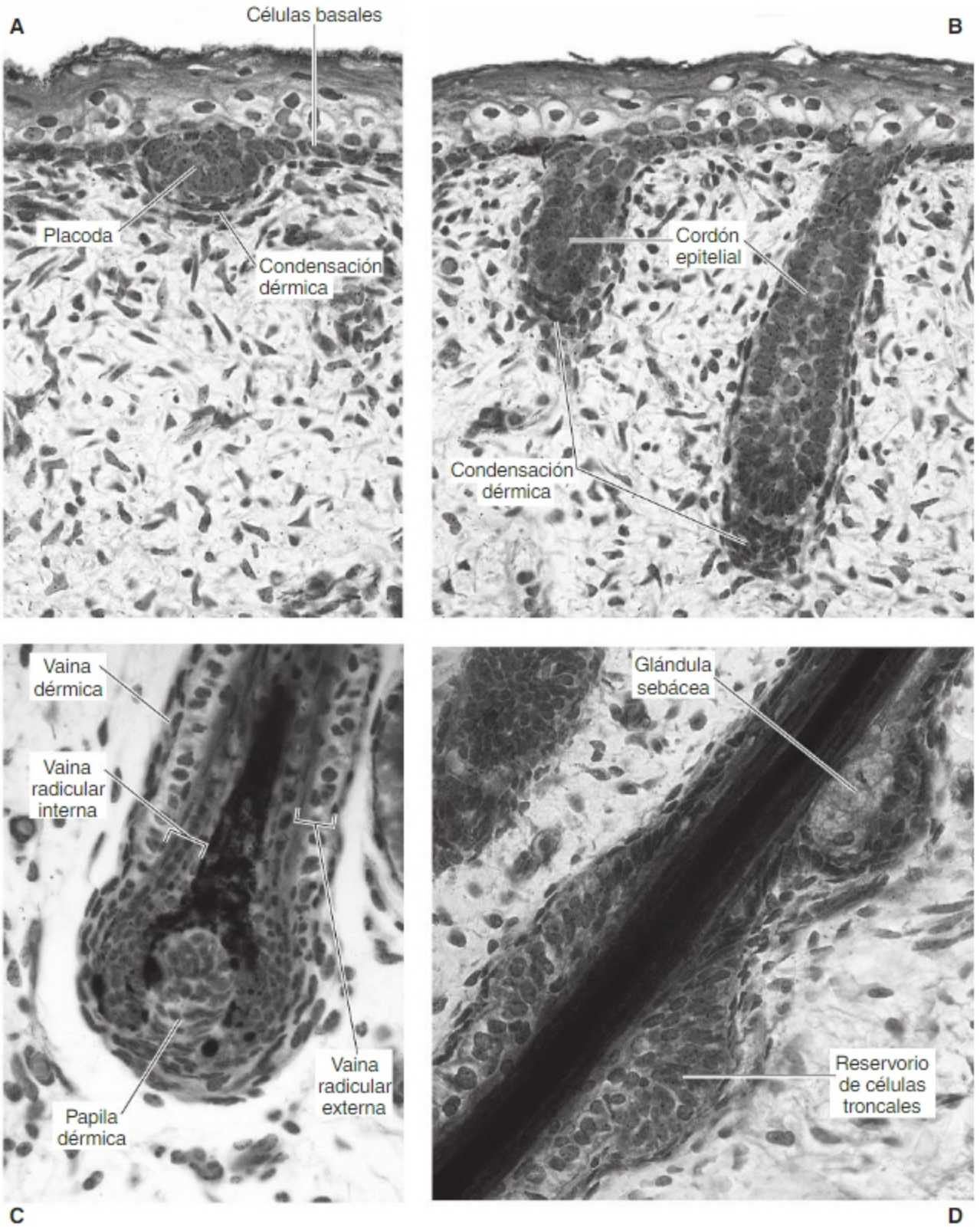


Fig. 14-19. Fotografías de diferentes estados de desarrollo del folículo piloso. Descripción en el texto. Fotografías reproducidas con autorización de Dra. M. Rapacioli.

## AUTOEVALUACIÓN

Biblioteca Médica Virtual

# Sección 2: Teratología de los aparatos locomotor y tegumentario

## Alteraciones del desarrollo del esqueleto

**Alteraciones en la segmentación.** Se deben a asimetrías en la formación del mesodermo paraxil, su segmentación o el desarrollo ulterior de las vértebras. Llevan a la formación de hemivértebras, vértebras cuneiformes y fusiones vertebrales que derivan en **escoliosis**. La escoliosis congénita se asocia con otras patologías (malformaciones cardíacas, traqueoesofágicas, de los aparatos reproductor y excretor, etc.). Por ello, el diagnóstico de una alteración vertebral obliga a la búsqueda de otras anomalías. El tratamiento temprano evita deformidad, restricción pulmonar y problemas neurológicos. La etiología es multifactorial y no se ha detectado un patrón típico de herencia. Existen casos de herencia autosómica recesiva debido a mutaciones en genes que codifican proteínas de la vía de señalización de **Notch**, por ejemplo, la proteína receptora de Notch DLL3, la proteína Jagged1 (ligando de Notch), los factores de transcripción MESP2 y HES7, la glucosiltranferasa LFNG que glucosila la proteína Notch.

**Espina o vértebra bífida oculta.** Es una alteración muy frecuente en el desarrollo de los arcos vertebrales (10-30%). Faltan las apófisis espinosas y los arcos de una o más vértebras, frecuentemente en la región lumbar. En general, el defecto está cubierto por músculos vertebrales posteriores y piel que puede presentar un mechón de pelos. La médula espinal y las raíces nerviosas pueden no estar afectadas, salvo que interese a varias vértebras contiguas y se produzcan alteraciones neurológicas debido a adherencias a los tejidos vecinos.

**Luxación o displasia de cadera.** Puede ser congénita o desarrollarse luego del nacimiento. Es una falla del desarrollo de la articulación coxofemoral que conduce a una dislocación o subluxación. Se presenta en 1-2/100 nacimientos; si no se detecta durante el examen físico neonatal y no es tratada, lleva a deformación progresiva del fémur y del acetábulo. Posee etiología multifactorial y puede estar asociada con la posición del feto; es más frecuente en los partos con presentación de nalgas. Es 6 a 8 veces más frecuente en mujeres, probablemente debido a mayor laxitud ligamentaria.

**Sinostosis en los miembros.** Es la fusión entre huesos que se originan en la misma condensación mesenquimática y que normalmente se hallan articulados (p. ej., sinostosis húmero-radial o radio-cubital). También puede deberse a falta de separación de condensaciones mesenquimáticas contiguas, como en la sindactilia (unión de falanges de diferentes dedos y ausencia de tejidos blandos interdigitales).

**Duplicaciones en los miembros.** Son duplicaciones a lo largo de los ejes longitudinal o transversal. Las primeras son poco frecuentes, se deben a formación de interzonas articulares supernumerarias. Las segundas son más frecuentes. En la **polidactilia** se forman dedos supernumerarios, completos o incompletos, de cualquiera de los cinco dedos. En general tienen patrón de herencia autosómico dominante con penetrancia incompleta y expresividad variable. En el caso de la polidactilia posaxial y preaxial se encontraron mutaciones en el gen que codifica el **factor de transcripción GLI3**, que participa en la **vía de señalización de *Sonic hedgehog***.

**Deficiencia (ausencia) de miembros.** Se denominan **amelia** (falta total) y **meromelia** (falta parcial) la falta de huesos y tejidos blandos de los miembros. Las meromelias se denominan terminales (cuando faltan partes distales) o intercalares (cuando faltan partes proximales o intermedias) y se agregan las calificaciones de transversales (cuando abarcan todo el grosor del miembro) o longitudinales (cuando se afectan estructuras preaxiles, centrales o posaxiles). Un 50% de los afectados presentan también otras alteraciones esqueléticas o de otros aparatos o sistemas. Su etiología se atribuye a causas genéticas (30%), a teratógenos incluida la diabetes materna (5%), a interrupciones vasculares (34%) y queda un 32% de causa desconocida. El período crítico para los teratógenos va de la 5ª a la 8ª SD. Las alteraciones tempranas que impiden las **Int e-m** entre la CAE y la ZAP del miembro suelen producir amelia; las más tardías producen meromelia. Entre las alteraciones de causa genética están el **síndrome de Holt-Oram** (anomalías esqueléticas de las extremidades superiores con alteraciones cardiovasculares), debido a mutación del gen que codifica el **factor de transcripción TBX5** y el **síndrome cubital-mamario** (defectos radiocubitales o polidactilia posaxial, atresia anal, anomalías genitourinarias, hipohidrosis e hipolasia mamaria) causada por mutaciones del gen del **factor de transcripción TBX3**.

**Pie equino varo congénito o pie bot.** El pie se halla en posición de flexión plantar (equino), con el talón hacia dentro (varo), el antepie en aducción con respecto al retropié (aducto) y la planta del pie mira hacia adentro (supina) de modo irreductible mediante maniobras. Se

Biblioteca Médica Virtual

presenta en 1/1.000 nacimientos. Su etiología es multifactorial, es más frecuente en familias con mutaciones en genes que codifican los **factores de transcripción PITX1**, **HOXD12** y **HOXD13**. Tienen una asociación estadística con el oligoamnios durante el segundo trimestre. Ciertas alteraciones neuromusculares que causan retracciones e impiden el libre acomodamiento de los miembros inferiores también podrían causarlo. La respuesta al tratamiento es variable, lo que podría depender de su variada patogenia.

**Alteraciones esqueléticas generalizadas.** Son alteraciones generalizadas del desarrollo óseo. La **acondroplasia** es el ejemplo más frecuente (1/10.000 a 25.000 nacimientos); incluye la **rizomelia**, que consiste en baja estatura debido a déficit en el crecimiento de los huesos proximales de los miembros (húmero y fémur), alteraciones faciales (abombamiento frontal, puente nasal plano, hipoplasia mediofacial y prominencia mandibular) y alteraciones craneales (condrocráneo corto, agujero occipital pequeño). Se debe a déficit en la proliferación de los condrocitos de las placas de crecimiento. Posee patrón de herencia autosómico dominante con penetrancia completa. Se debe a una mutación, en general de novo, del gen que codifica el **receptor 3 del FGF** (**FGFR3**). La mutación ocurre con frecuencia durante la espermatogénesis y es más común cuando los padres tienen más de 40 años. Existe una forma de alteración esquelética generalizada, la **displasia tanatofórica** (1/20.000 nacimientos) que es letal en período neonatal por insuficiencia respiratoria debido a la pequeñez de la caja torácica. Se debe a una mutación de novo del gen del FGFR3. Se transmite con patrón de herencia autosómica dominante.

## Alteraciones del desarrollo de la musculatura esquelética

**Alteraciones musculares generalizadas.** Son trastornos generalizados del músculo esquelético. La **hipertrofia muscular vera** consisten en un **incremento de la masa muscular** con músculos agrandados al nacimiento. En general, carece de otras manifestaciones, pero debe ser diferenciada de otras patologías como la miotonía congénita. Las alteraciones con **disminución de la masa muscular** pueden cursar con contracturas que alteran el desarrollo y producen rigidez de articulaciones como la **artrogriposis**. El cuadro puede ser también de hipoplasia, hipotonía y debilidad muscular como en la **disgenesia muscular primaria** o la **enfermedad de la unidad motora** de inicio prenatal.

**Agenesias musculares localizadas.** Se caracterizan por ausencia de un grupo muscular, un músculo o partes de un músculo. Muchas son consideradas variaciones. En algunos casos tienen manifestaciones estructurales o funcionales y otros músculos compensan parcialmente la función del músculo ausente. Los casos más importantes son aquellos que afectan músculos cuya función no puede ser suplida como, por ejemplo, músculos oculares extrínsecos (pueden causar estrabismo y daños adicionales en la vía visual si no se corrigen) y músculos de la pared abdominal (pared abdominal delgada con visualización de relieves viscerales y que suelen acompañarse de patologías del aparato excretor). Las alteraciones diafragmáticas se tratan en el Capítulo 6.

**Distrofias musculares.** Son enfermedades hereditarias que producen degeneración progresiva de diversos grupos musculares en la vida posnatal. Las células musculares inicialmente normales son reemplazadas por tejido graso y tejido conectivo. Una de las más frecuentes (1/4.000 varones) es la **distrofia muscular de Duchenne**, debida a mutación del gen de la proteína intracelular **distrofina** que vincula al citoesqueleto con la matriz extracelular mediante proteínas transmembrana. En dos tercios de los casos se transmite con un patrón ligado al X, el tercio restante se trata de mutaciones de novo. Las manifestaciones comienzan entre los 2 y 5 años con debilidad muscular e incremento de tamaño de las pantorrillas debido a aumento de tejido conectivo y adiposo en el interior de los músculos. La evolución es rápida, se expande a los grandes grupos musculares y en la adolescencia produce fallas respiratorias que pueden ser letales.

**Degeneración muscular secundaria.** Patología muscular secundaria a alteraciones del tubo neural. El mantenimiento de la estructura y función del músculo estriado esquelético depende de su interacción con neuronas motoras. Las fallas del desarrollo del tubo neural con déficit en el número de neuronas motoras provocan alteraciones en la miogénesis secundaria con degeneración de miotubos secundarios y reemplazo por tejido conectivo.

## Alteraciones del desarrollo de la piel y anexos cutáneos

Entre las principales anomalías fenotípicas de la piel se encuentran **a)** alteraciones de la epidermis por falla en la queratinización, **b)** las anomalías de los anexos cutáneos (alteraciones en el crecimiento y distribución pilosa) y **c)** alteraciones en los plexos vasculares de la piel. Los siguientes son los ejemplos más comunes.

**Ictiosis** (del griego *ichthys*: pez). Se debe a una falla en la queratinización que produce un aspecto de la piel que se ha comparado con escamas. Se transmite según patrones de herencia autosómica dominante o recesiva o ligada al sexo. Las formas clínicas van desde muy leves hasta la del **feto arlequín** con placas epidérmicas poligonales separadas por grietas. Las fallas de la queratinización

Biblioteca Médica Virtual

pueden acompañar a otros defectos congénitos formando síndromes congénitos de variada gravedad.

**Displasia ectodérmica.** Se debe a una falla en la diferenciación de los derivados epidérmicos. A veces se localiza sólo en la epidermis superficial, pero también pueden afectar anexos (pelos, glándulas sudoríparas, dientes). Habitualmente incluye alteraciones en tejidos mesodérmicos y a veces falla el desarrollo óseo con baja estatura.

**Angiomas.** Se caracteriza por manchas rojizas en la piel, de variado tamaño y forma. Se deben a fallas locales del desarrollo de los vasos superficiales que producen cavidades anfractuosas de variado calibre y localización que modifican la coloración de la piel y, si son muy dilatados y voluminosos, pueden deformar y sobresalir en la superficie.

**Neurofibromatosis** (enfermedad de Von Recklinghausen). Caracterizada por manchas cutáneas y alteraciones en los nervios periféricos probablemente debido a falla en la diferenciación de células derivadas de la cresta neural. El cuadro más frecuente se caracteriza por manchas "café con leche" (debidas a fallas en los melanocitos) y alteraciones en las vainas nerviosas y células gliales con la formación de neurofibromas a lo largo de los nervios. Estas alteraciones pueden afectar también el ojo y/o el oído.

**Hiperpigmentaciones.** Caracterizadas por manchas en la piel, de tonalidad oscura, con diversas localizaciones, forma y tamaño. Se deben a alteraciones en la distribución de los melanocitos con zonas de alta densidad en la epidermis o la dermis. En ocasiones pueden ocupar grandes extensiones. Como ejemplos pueden citarse los lentigos y las lentiginosis.

**Albinismo.** Caracterizada por una alteración enzimática de los melanocitos que deriva en un déficit en la producción de melanina y coloración blanca de la piel. Es un componente de varios síndromes clínicos caracterizados por una perturbación funcional de los melanocitos.

**Epidermólisis bullosa o ampollar.** Es un conjunto heterogéneo de enfermedades hereditarias que se presentan con ampollas causadas por alteración de la unión dermoepidérmica. Se clasifican en función de la zona en la que asientan las lesiones. En los casos debidos a fallas en las proteínas que vinculan la lámina basal con el tejido conectivo subyacente (p. ej., colágeno VII), la membrana basal se separa del tejido conectivo. En las alteraciones en las proteínas que vinculan a las células con la lámina basal (p. ej., integrina α6 o β4) o con componentes de la lámina basal (p. ej., laminina 5), la propia lámina basal se ve afectada. En los casos debidos a alteraciones en proteínas de células epidérmicas (p. ej., queratinas K5 y K14 o plectina), las lesiones son intraepidérmicas.

**Alteraciones del tejido conectivo.** Son patologías generales del tejido conectivo debidas a mutaciones de genes que codifican proteínas estructurales (colágeno, fibrilina, etc.) que presentan, entre otras manifestaciones cutáneas, piel fina, hiperextensible con fragilidad vascular, estriaciones, etc. Algunos ejemplos son el **síndrome de Ehlers-Danlos** y el **síndrome de Marfan**.

## AUTOEVALUACIÓN

# Sección 3: Bases celulares y moleculares del desarrollo de los aparatos locomotor y tegumentario

Síntesis Conceptuales relacionadas con procesos del desarrollo de los aparatos locomotor y tegumentario disponibles en el **sitio web**. Pueden ser utilizadas como material de lectura para resolver las actividades de aprendizaje de este capítulo u otras diseñadas e implementadas por el docente.

- SC El origen, la programación temporal y la organización espacial de la segmentación del mesodermo paraxil;
- SC Somitogénesis. Evidencias moleculares de la existencia de un oscilador o reloj de segmentación
- SC Mecanismos de integración molecular entre el reloj de segmentación y el gradiente de somitogénesis
- SC La subregionalización y la potencia evolutiva múltiple de las regiones del somita

Biblioteca Médica Virtual

SC Vías de señalización y factores de transcripción involucrados en la compartimentación del somita y su ulterior evolución

SC El esbozo de miembro como modelo de campo morfogenético I. Asignación de información posicional y programación temporoespacial de la morfohistogénesis

SC El esbozo de miembro como modelo de campo morfogenético II. La asignación de información posicional a lo largo del eje próximo-distal

SC El esbozo de miembro como modelo de campo morfogenético III. La asignación de información posicional a lo largo del eje céfalo-caudal (anteroposterior)

SC El papel del mesodermo en las interacciones epitelio-mesenquimáticas (Int e-m) durante el desarrollo de la piel. El *patterning* progresivo de la piel

SC El *micropatterning* y la morfogénesis de los órganos anexos cutáneos. La distribución y la inclinación pilosa son manifestaciones de polaridad planar

SC Factores de crecimiento y de transcripción involucrados en la formación de anexos cutáneos

# Sección 4: Actividades de aprendizaje e integración

## INTEGRACIÓN HORIZONTAL

**1.** Los músculos poseen localización corporal, relaciones anatómicas, forma, tamaño, inserciones e inervación específicos.

**Consignas**

- Repase sus conocimientos sobre cómo se forma el mesodermo paraxil. Cómo se produce su segmentación y cómo se instala la identidad de segmento.
- Analice cómo evoluciona un somita maduro. Cómo se compartimentaliza y cómo evoluciona el miotomo.
- Analice cómo se especifican y evolucionan las poblaciones epiméricas e hipoméricas.
- Analice cómo se generan mioblastos y cómo se diferencian en miotubos y luego en miocitos.
- Cómo se establece el *patterning* del músculo en la región corporal en la que se constituye.
- Analice qué fenómenos de la histogénesis son independientes y cuáles dependientes de la inervación.

*Elabore una explicación acerca de cómo se logran las características de los músculos señaladas en el ejercicio. Incluya en la explicación la secuencia de CMD y CCD que debe cumplirse desde que se forma el mesodermo paraxil hasta que un músculo adquiera las características señaladas.*

**2.** El aparato tegumentario (piel y anexos) posee varias funciones: revestimiento, evitar la deshidratación, secreción de iones y de sustancias contra gérmenes en general, resistencia mecánica, defensa inmunitaria adaptativa, termorregulación, recepción de estímulos ambientales y otros.

Biblioteca Médica Virtual

**Consignas**

- Revise sus conocimientos sobre la formación de la somatopleura y los diversos tipos de mesénquimas que se asocian al ectodermo en la constitución de la piel primitiva.
- Analice el proceso de formación de somitas, de determinación del dermatomo y su ulterior migración.
- Analice el proceso de determinación y formación de la cresta neural y sus diferentes tipos de migración y derivados. Revise cómo se establece la estirpe melanocitogénica.
- Analice el proceso de histogénesis de la epidermis y la dermis, la aparición de los diversos tipos celulares que lo componen y qué propiedades (funciones) confieren a la piel cada uno de dichos tipos celulares.
- Analice cómo se establece el plexo vascular dérmico.
- Analice cómo se establece la inervación de la dermis y la epidermis y cómo se desarrollan los receptores sensoriales de la piel.

*Elabore una explicación de las funciones de la piel, los tipos tisulares y celulares que la constituyen y sus orígenes embrionarios específicos.*

*Elabore una hipótesis acerca de cómo los diversos componentes tisulares y celulares se organizan espacialmente durante la histogénesis de la piel.*

## INTEGRACIÓN VERTICAL

**3.** Existen alteraciones de la pared abdominal caracterizadas por la ausencia o déficit significativo de tejido muscular. En tales circunstancias, los otros componentes tisulares de la pared también se hallan alterados.

**Consigna**

- Analice cómo se constituye la somatopleura y qué elementos tisulares aporta a la pared corporal.
- Analice cómo se compartimentaliza un somita maduro y cómo evolucionan el dermatomo y el miotomo.
- Analice cómo se especifican las porciones epiméricas e hipoméricas del miotomo.
- Analice cómo se produce la migración del hipómero.
- Repase sus conocimientos sobre cómo se forman las paredes abdominales y qué tejidos embrionarios las forman.
- Repase las etapas tempranas de la evolución de los mioblastos.
- Analice cómo se generan mioblastos y cómo se diferencian en miotubos y luego en miocitos.
- Cómo se establece el *patterning* del músculo en la región corporal en la que se constituyen.

*Elabore una hipótesis acerca de cómo podrían producirse alteraciones de la pared abdominal que explique la asociación entre las alteraciones tisulares señaladas (ausencia de tejido muscular esquelético y alteraciones tegumentarias). Incluya en la hipótesis las alteraciones en los CMD y CCD que podrían estar involucradas en la patogenia de la anomalía fenotípica descrita.*



## CASO CLÍNICO

Soledad, mujer de 25 años, asiste a su consultorio por segunda vez. La primera vez consultó porque "le duelen los músculos" (mialgias). Esta vez trae los resultados de estudios que usted le solicitó en su primera consulta. El valor de fosfocreatina quinasa (CPK) duplica el valor normal pero el ECG es normal.

Repite el examen físico y observa que tanto el tono como la fuerza musculares son normales.

Biblioteca Médica Virtual

Al preguntar sobre hechos que podrían estar relacionados con su estado actual, la paciente cuenta que está viviendo una situación laboral muy estresante desde hace 2 meses. En la anamnesis sobre antecedentes familiares de problemas musculares, Soledad cuenta que su tío materno falleció hace unos años y un neurólogo le había diagnosticado una enfermedad muscular llamada "Duchenne". También cuenta que su hermana Claudia tiene 2 hijos varones y una hija; Sebastián, de 12 años, ya tiene "Duchenne" y "está en silla de ruedas"; Matías, de 4 años, está en estudio porque tiene "retardo madurativo", caminó a los 24 meses, "le cuesta hablar" y tiene "debilidad muscular"; Luciana, de 2 años, "está sana".

Soledad, que ha consultado sobre la enfermedad "Duchenne" en páginas de Internet, le cuenta que "decidió" no informarle todos esos antecedentes familiares porque sabe que "la enfermedad la tienen solo en varones" y porque "no le gusta hablar de las enfermedades de sus familiares". Por eso sabe que esos antecedentes no tienen relación con lo que ella padece.



## HOJA DE TRABAJO PARA EL CASO CLÍNICO

Biblioteca Médica Virtual

CAPÍTULO

# 15

# IMPLANTACIÓN Y DESARROLLO DE LA PLACENTA. FISIOLOGÍA PLACENTARIA. INMUNOLOGÍA DE LA GESTACIÓN

VLADIMIR FLORES



Biblioteca Médica Virtual

# Sección 1: Desarrollo normal

## Aspectos morfológicos vinculados a la implantación

La implantación es la continuación de procesos que se inician en el endometrio antes de la fecundación y que prosiguen durante el período preimplantatorio.

Durante la 1ª SD se diferencian en el embrión dos poblaciones celulares, el embrioblasto y el trofoblasto. Durante la 2ª y 3ª SD evolucionan originando diferentes derivados. La evolución del embrioblasto se describe en el Capítulo 2. Aquí describiremos la evolución del trofoblasto y los cambios endometriales que llevan a la implantación y la formación de la placenta.

## Evolución del macizo celular externo. La implantación del embrión

Durante la 2ª y 3ª SD el embrión se implanta en el endometrio. El inicio de la implantación requiere interacciones entre el endometrio receptivo y el blastocisto activado. Durante la implantación, el trofoblasto origina derivados que, junto al mesodermo no-embrionario somático, forman el **corion**. Éste establece y regula los intercambios embriomaternos.

### Modificaciones del trofoblasto polar. Aparición del citotrofoblasto y del sincitiotrofoblasto. Separación de embrioblasto y trofoblasto

Hacia el final de la 1ª SD el blastocisto, rodeado por la membrana pelúcida, se halla flotando en el líquido uterino (Fig. 15-1).

La implantación posee varias etapas (SC La implantación del embrión. Significado biológico. Complejidad y etapas del proceso). Se inicia con **a)** la expansión del blastocisto a la que le sigue **b)** la degradación de la membrana pelúcida, **c)** la eclosión del blastocisto y, luego, **d)** su adhesión al epitelio endometrial. La adhesión se denomina proximal y se produce a través de la zona del trofoblasto polar (polo embrionario) que cubre al embrioblasto (Fig. 15-2) (SC La adhesión blastocisto-endometrio: fijación y orientación del blastocisto respecto del endometrio). En la zona de contacto blastocisto-endometrio se producen cambios estructurales resultantes de numerosas interacciones moleculares recíprocas (SC La degradación de la membrana pelúcida. Acciones enzimáticas sinérgicas. La reacción decidual primaria; SC La diferenciación preimplantatoria del trofoblasto. La reacción decidual primaria. El establecimiento del contacto trofoblasto-endometrio y la invasión temprana). Al principio, la adhesión es débil y el blastocisto puede despegarse o rotar sobre el endometrio, ello permite su orientación proximal. Poco después queda fijo y el trofoblasto modificado se introduce entre las células del epitelio endometrial (véase Fig. 15-2); éste se descama localmente, se degrada su membrana basal y las células del trofoblasto contactan con el estroma endometrial. Simultáneamente, el trofoblasto prolifera y genera dos tipos de "tejidos" (Fig. 15-3): **a)** las células cercanas al embrioblasto (grandes, claras, mononucleadas, con núcleos centrales) retienen su carácter epitelial y reciben, en conjunto, el nombre de **trofoblasto celular o citotrofoblasto (CTB)**; **b)** las que contactan con el endometrio se fusionan y transforman en una masa citoplasmática multinucleada denominada **trofoblastro sincitial o sincitiotrofoblasto (SCTB)**. La actividad proliferativa del CTB es intensa pues origina células propias y células de transición, que se ubican en la interface CTB-SCTB, que luego se fusionan al SCTB. El CTB es la población germinativa o madre de ambos. Al principio todos estos cambios ocurren sólo en la zona del trofoblasto polar que inicia la implantación. El resto del trofoblasto inicia los cambios sólo cuando contacta con el endometrio.

Simultáneamente, embrioblasto y trofoblasto se separan y entre ellos se genera una cavidad, la **hendidura amniótica,** limitada, ventralmente, por el epiblasto embrionario y, dorsalmente, por células denominadas **amnioblastos** que derivan del embrioblasto (véase Fig. 15-3).

### Formación de lagunas sincitiales

Según progresa la implantación, las zonas del trofoblasto que contactan con el endometrio van realizando los mismos cambios producidos inicialmente en el trofoblasto polar; por ello, la diferenciación del CTB y SCTB está más adelantada en las regiones profundas que iniciaron la implantación más temprano. Hacia la mitad de la 2ª SD, se forman pequeñas cavidades en el SCTB; el fenómeno se inicia en la región profunda y desde allí se propaga a la superficial. Las cavidades luego se fusionan y generan otras más amplias denominadas **lagunas sincitiales**. Este estado se denomina **período lacunar del SCTB** (Fig. 15-4). Durante este proceso, las células del CTB forman una capa epitelial que delimita la primitiva cavidad extraembrionaria o blastocele (véase Fig. 15-4).

Biblioteca Médica Virtual

## Formación del saco vitelino y del mesodermo no-embrionario primitivos

Se explica en detalle en el Capítulo 2. Desde el inicio de la 2ª SD, el hipoblasto migra fuera de los límites del embrioblasto y genera la membrana de Heuser que delimita el saco vitelino primitivo (véanse Figs. 15-3 y 15-4). Luego, el CTB crece más que la membrana de Hueser y, entre ambos tejidos, se introduce el mesodermo no-embrionario primitivo a partir de la membrana de Heuser.

## Formación del saco vitelino y del mesodermo no-embrionario definitivos

Con el inicio de la gastrulación (véase Capítulo 2), los territorios presuntivos (TP) de tejidos no-embrionarios abandonan el epiblasto. Las células del TP del endodermo no-embrionario pasan a la hoja ventral del embrión, luego se desplazan fuera de los límites del disco embrionario y forman el epitelio del saco vitelino definitivo (véase Fig. 2-11). Éste se ubica entre el saco vitelino primitivo y el disco embrionario. Simultáneamente, las células del TP del mesodermo no-embrionario abandonan el epiblasto a través de los bordes del embrión. Algunas células recubren por fuera el epitelio del saco vitelino definitivo y forman la hoja visceral (esplácnica) del mesodermo no-embrionario definitivo. Otras, las que forman la hoja parietal (somática) de dicho mesodermo, recubren por fuera el epitelio del saco amniótico y, luego, la superficie interna del CTB. Dada la gran expansión del CTB respecto del saco vitelino definitivo, entre las hojas esplácnica y somática queda un espacio amplio, el celoma extraembrionario.

Un grupo de células del mesodermo somático no-embrionario queda formando un puente entre el saco

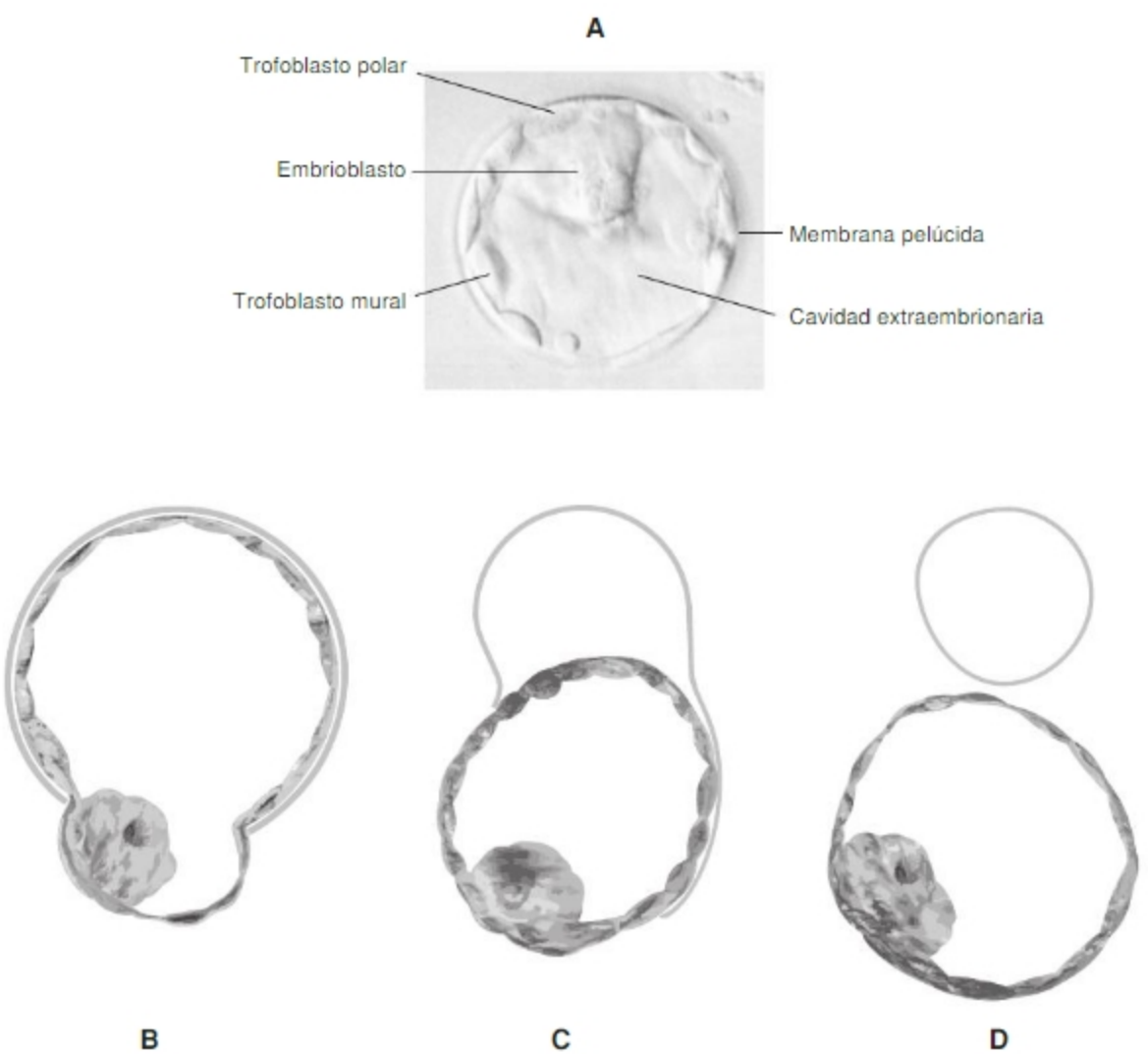


Fig. 15-1. A. Microfotografía de contraste de fase de un embrión humano de 5-6 días posfecundación. B-D. Sucesión de esquemas que representan la eclosión del blastocisto. Fotografía gentileza del Dr. M. Marconi.

Biblioteca Médica Virtual

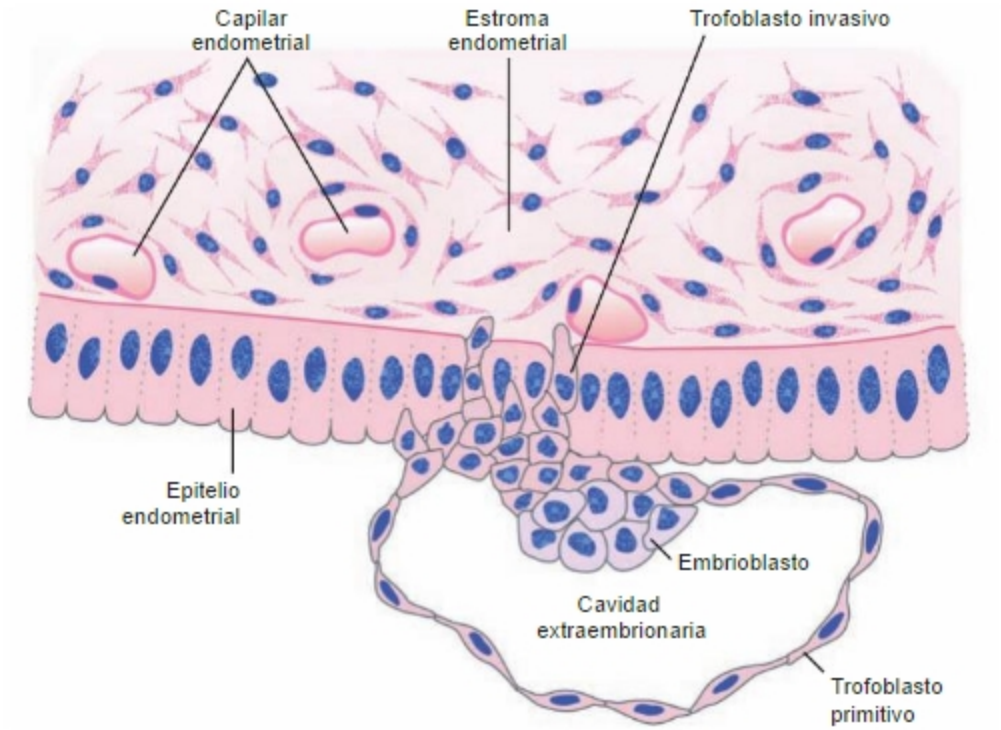


**Fig. 15-2.** Esquema del blastocisto en proceso de invasión del epitelio uterino. Modificado de Heuser y Streeter (Carnegie Cont. to Emb vol. 29, 1941).

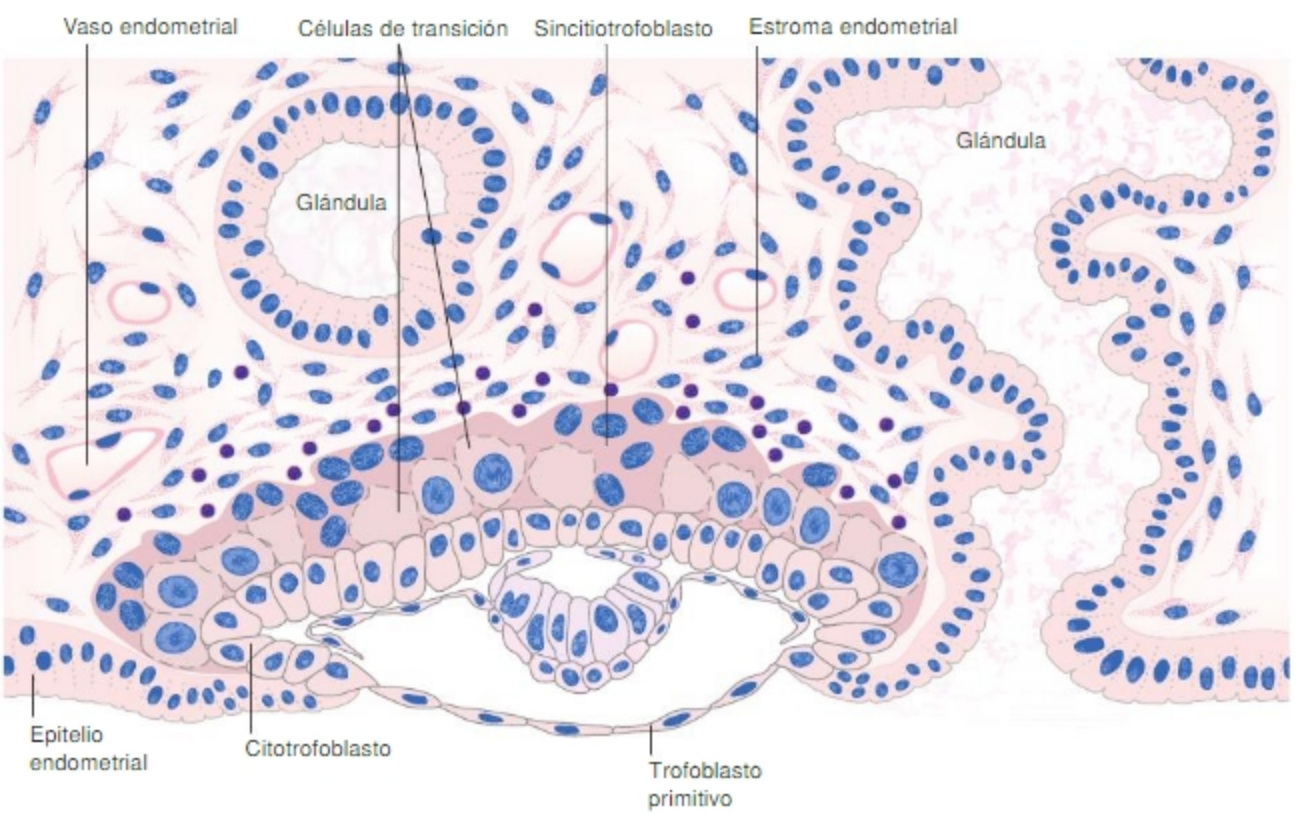


**Fig. 15-3.** Esquema del blastocisto en fase inicial de invasión del estroma endometrial (7 días). Modificado de Hertig y Rock (Cont. to Emb vol. 31, 1945).

Biblioteca Médica Virtual

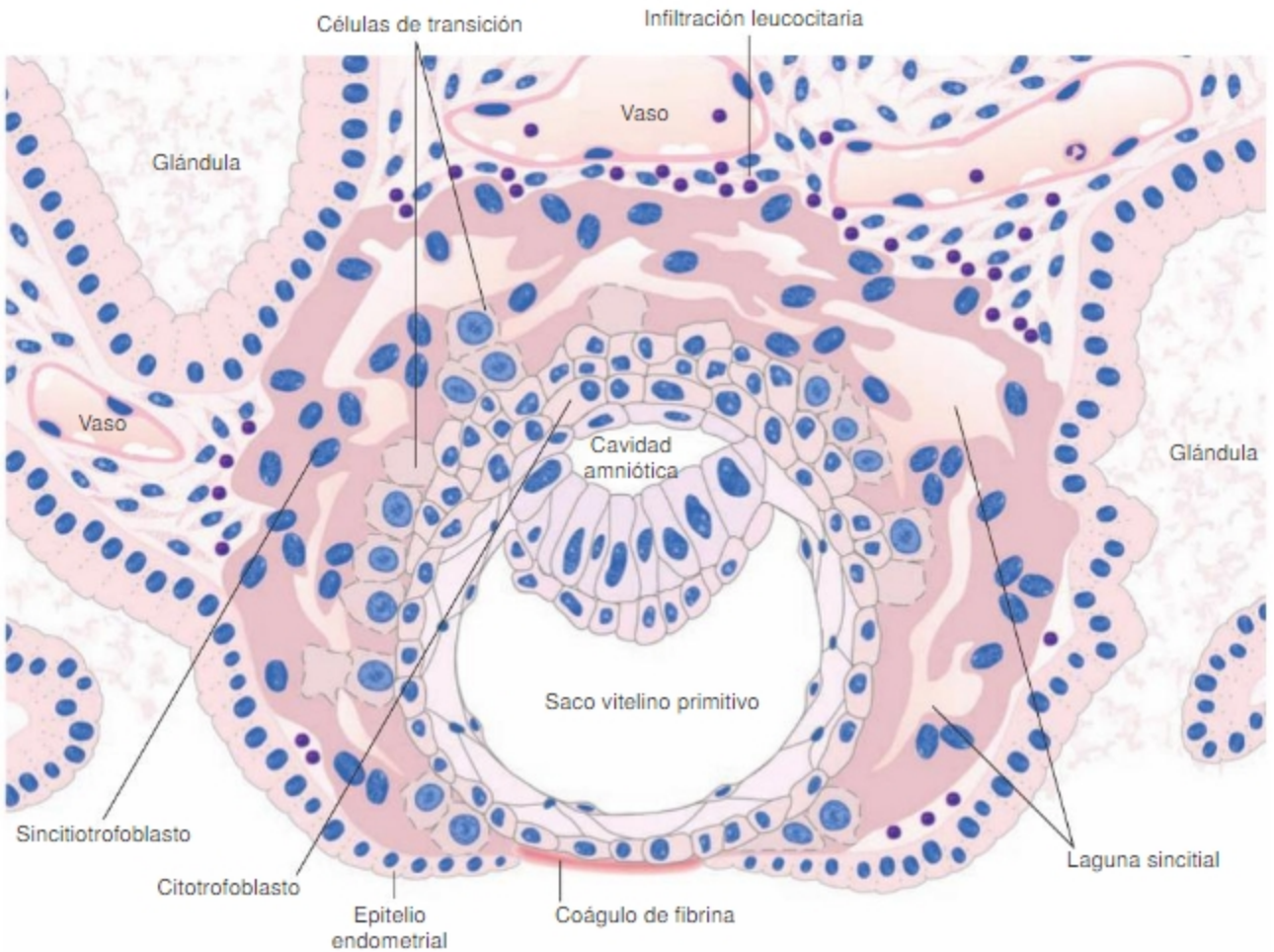


**Fig. 15-4.** Esquema de embrión implantado (9 días), Período lacunar del sincitiotrofoblasto. Modificado de Hertig y Rock.

amniótico y el CTB, el **pedículo de fijación**, que ancla el embrión y sus anexos al corion (Figs. 15-5 y 15-6). Al principio, los sacos vitelinos primitivo y definitivo se continúan formando una cavidad común (véase Fig. 15-5). Luego, la zona de unión se estrangula y el saco vitelino primitivo pasa a ser una pequeña cavidad fuera del celoma extraembrionario, el **quiste exocelómico** (véase Fig. 15-6).

El límite entre las hojas somática y visceral del mesodermo no-embrionario se halla a lo largo del borde del disco embrionario (véase Fig. 15-5), donde ambas láminas se continúan. La hoja visceral forma parte del saco vitelino; la hoja somática forma parte del saco amniótico, forma el pedículo de fijación y, la parte asociada al CTB, forma parte del corion (véanse Figs.15-6 y Fig. 15-7).

## Formación del alantoides

Durante la 3ª SD, a partir de la pared posterior del saco vitelino definitivo, se forma un divertículo tubular, **el alantoides**, que crece en sentido caudal introduciéndose en el mesénquima no-embrionario somático del pedículo de fijación (véase Fig. 15-7). Se trata de un vestigio filogenético que en especies ovíparas genera un saco dilatado en el que se acumulan productos de excreción hasta el momento del nacimiento. En los mamíferos posee **función angiogénica** estimulando la generación de vasos –arterias y venas alantoideas– en el pedículo de fijación. Éstos son precursores de los vasos umbilicales que se encargarán de la circulación sanguínea entre el feto y la placenta.

## Constitución del corion

El corion se constituye como una membrana trilaminar entre dos cavidades excavadas en tejidos no-embrionarios: la laguna sincitial única y el celoma extraembrionario (véanse Figs. 15-6 y 15-7).

Durante la 2ª SD, el blastocisto se introduce completamente en el endometrio. Las lagunas sincitiales aumentan de tamaño y confluyen formando cavidades interconectadas cada vez más grandes (véase Fig. 15-6). Durante la

Biblioteca Médica Virtual

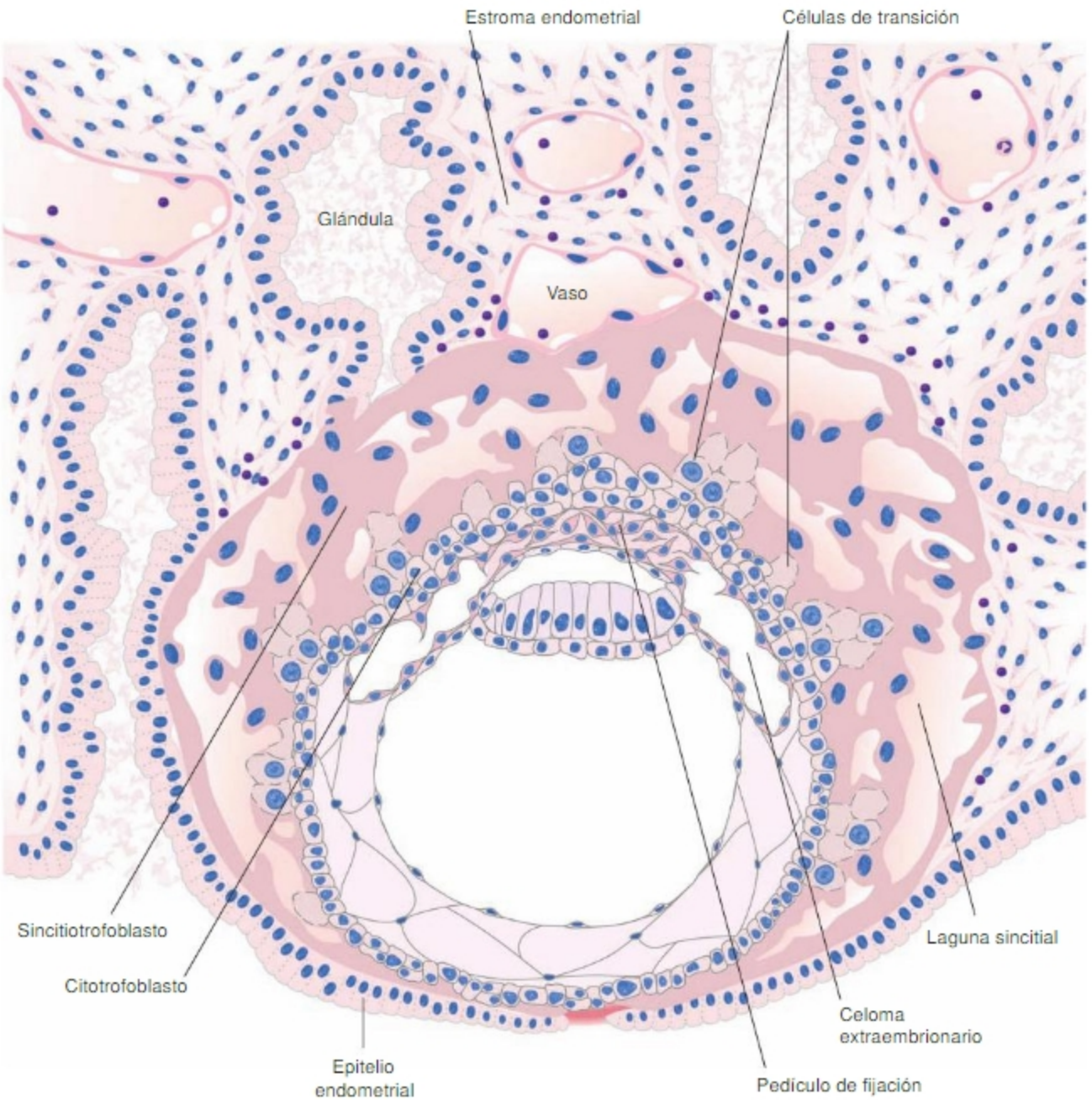


**Fig. 15-5.** Esquema de embrión implantado (12 días). Modificado de Hertig y Rock.

3ª SD todas las lagunas confluyen en una **laguna sincitial única**, muy anfractuosa, excavada en el SCTB. Éste queda entonces dividido en dos porciones: **a)** una región externa, en contacto con el endometrio o decidua basal (véase más adelante) y **b)** una interna, en contacto con el CTB. La **hoja interna del SCTB**, el **CTB** y la **hoja somática del mesodermo no-embrionario**, adosadas, forman el **corion**. Con el tiempo, el corion queda interpuesto entre las circulaciones sanguíneas materna y fetal y se encarga de regular los intercambios entre ambas.

## Establecimiento de la circulación uteroplacentaria

El SCTB degrada no sólo el tejido conectivo del estroma, también degrada las paredes de los vasos y glándulas endometriales. Los espacios lacunares sincitiales se comunican entonces con los senos vasculares maternos y con la luz glandular, llenándose de un material rico en nutrientes provenientes de la degradación del estroma endometrial, la sangre materna extravasada y las secreciones glandulares. Si bien en la laguna sincitial des-

Biblioteca Médica Virtual

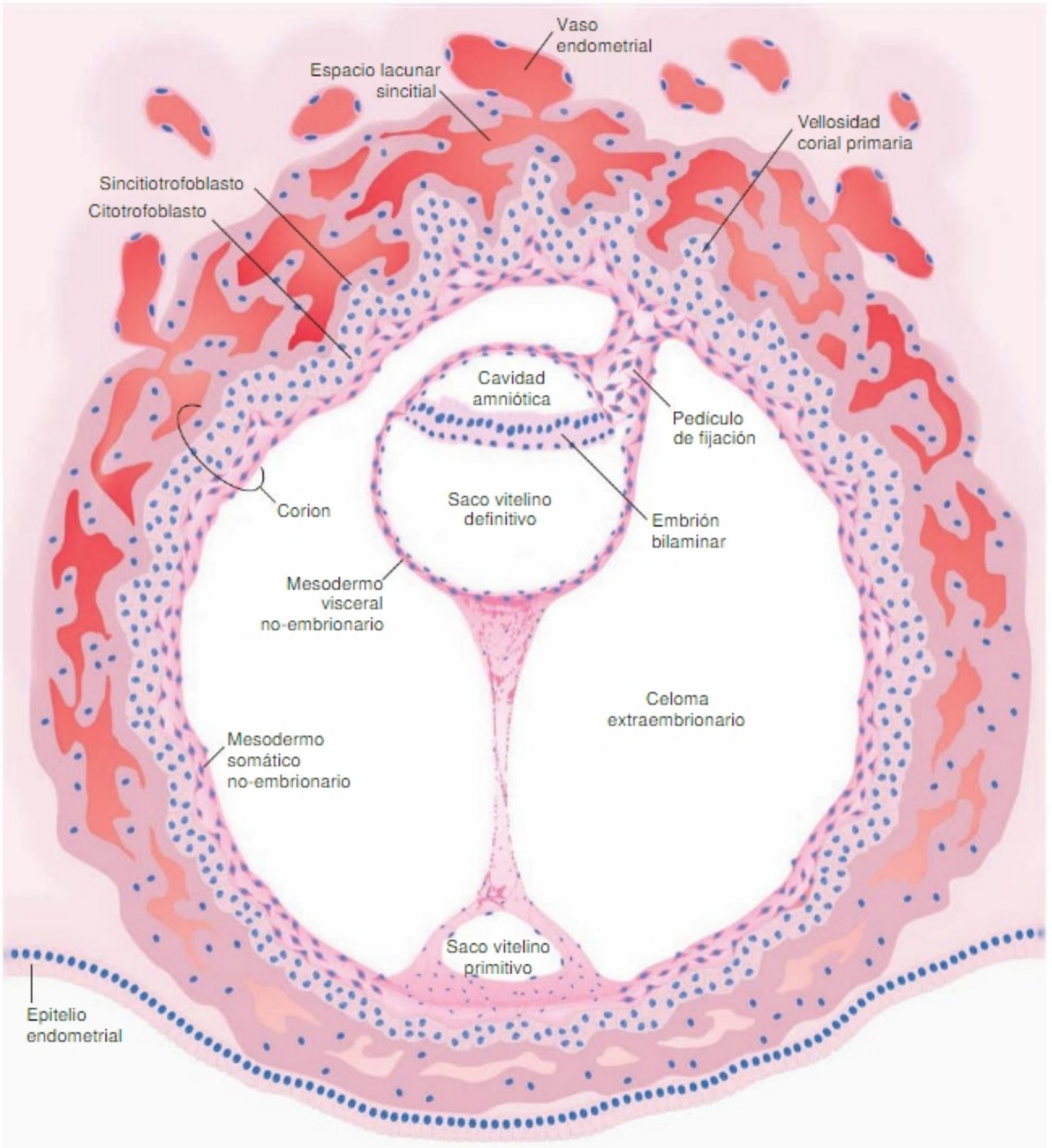


**Fig. 15-6.** Esquema de embrión fines de fines de 2ª SD (Modificado de Hertig y Rock). Las lagunas sinticiales se comunican con los vasos maternos, Se organiza el corion y se forman vellosidades coriales.

embocan tanto arterias como venas, por ella no circula sangre materna entera (plasma más células sanguíneas) sino desde la 10ª SD en adelante. Antes de dicha fecha sólo circula un filtrado plasmático de la sangre; coágulos generados en los orificios arteriales impiden la circulación de células.

## Desarrollo de las vellosidades coriales y del escudo citotrofoblástico

Mientras se genera la laguna sincitial única, a partir del corion se forman prolongaciones digitiformes, las **vellosidades coriales**, que se introducen dentro de la

Biblioteca Médica Virtual

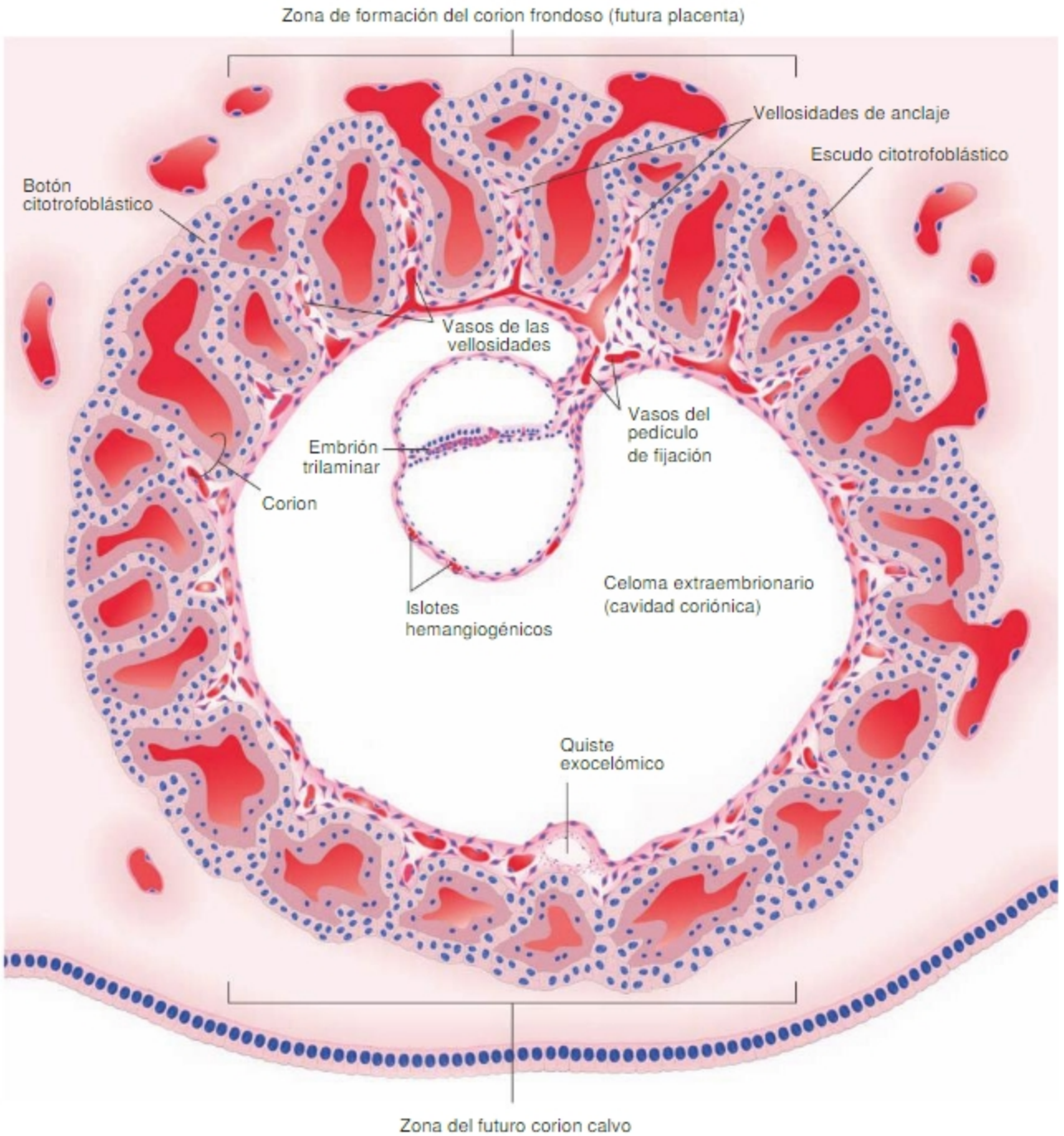


**Fig. 15-7.** Esquema de embrión de fines de 3ª SD. Formación de las vellosidades coriales secundarias y terciarias y del escudo citotrofoblástico. El escudo citotrofoblástico se forma por la migración de las células citotrofoblásticas hasta la interface sincitiodecidual. Inicialmente se forman botones que luego se extienden sobre toda la superficie del sincitio.

laguna sincitial. Su desarrollo se inicia con la proliferación localizada y acumulación de células del CTB en múltiples sitios y la formación de pequeñas protrusiones del SCTB hacia las lagunas de sangre (véanse Figs. 15-6 y 15-7). Estas vellosidades tempranas, constituidas sólo por CTB y SCTB, reciben el nombre de **primarias**. A continuación, el mesénquima somático no-embrionario se introduce dentro de las vellosidades primarias formando un eje central de mesénquima y pasan a denominarse **secundarias**. Más tarde, el mesénquima es invadido por vasos fetales, originados *in situ* o provenientes del pedículo de fijación, y son denominadas **terciarias** (Fig. 15-8). Todas estas vellosidades tempranas caen dentro de una categoría denominada **vellosidad mesenquimá-**

Biblioteca Médica Virtual

tica. Más tarde, durante la formación del corion frondoso y también con la maduración placentaria aparecen vellosidades más complejas con zonas diferenciadas para las distintas funciones placentarias (SC Nociones sobre histogénesis placentaria. Tipos de vellosidades y patrón temporal de diferenciación).

Algunas de las vellosidades coriales se extienden desde el corion hasta la lámina sincicial externa que contacta con el endometrio. Estas vellosidades mayores, que poseen la misma estructura triple, se denominan **vellosidades de anclaje**. Ellas operan a modo de soporte manteniendo la vesícula coriónica anclada al endometrio (véase Fig.15-7).

Al mismo tiempo, las células más superficiales del CTB migran hacia el endometrio (decidua basal) a lo largo de las vellosidades de anclaje y llegan hasta la interface SCTB-endometrial. Al llegar al endometrio, primero se acumulan en los sitios de anclaje formando los llamados **botones citotrofoblásticos** y luego se extienden en superficie a lo largo de toda la interface SCTB-endometrial. Se forma entonces una lámina continua denominada **escudo citotrofoblástico**. El escudo deja pequeños orificios a través de los cuales desembocan los vasos maternos en la laguna sincicial (véase Fig.15-7).

### Inicio de la angiogénesis y la hematopoyesis

Durante la última etapa del período presomítico empiezan a formarse los primeros vasos sanguíneos no-embrionarios (Fig. 15-9).

Éstos se originan a partir de condensaciones mesenquimáticas, los **islotes hemamgioblásticos**, que originan vasos (angiogénicos o, en sentido estricto, endoteliogénicos) y células sanguíneas (hematopoyéticas). Los primeros islotes aparecen en el mesénquima visceral no-embrionario y, poco después, en el mesénquima somático no-embrionario del pedículo de fijación y de las vellosidades coriales. Los islotes se inician como condensaciones macizas de células mesenquimáticas. Luego, las células centrales se separan y quedan entre ellas pequeños intersticios que van confluyendo. Simultáneamente, las células periféricas se aplanan y forman un epitelio plano que rodea a las células centrales esféricas. Las células periféricas se diferencian en células endoteliales y las centrales en células madre hematopoyéticas no-embrionarias que proliferan intravascularmente. De este modo se generan gran cantidad de focos hemopoyéticos dentro de espacios vasculares que, al crecer, contactan unos con otros y se fusionan. Se forma entonces una red homogénea de vasos anfractuosos intercomunicados que representan un lecho vascular primitivo. Más o menos simultáneamente, en la hoja visceral embrionaria se inicia la formación de los primeros vasos embrionarios y el corazón. Este último puede considerarse un vaso modificado de desarrollo más complejo. Una vez formado, el sistema vascular embrionario se conecta, por un lado, con los vasos del saco vitelino y, por otro, con los del pedículo de fijación y, a través de éstos, con los del corion. Al comenzar a funcionar el corazón (al principio de la 4ª SD) se inicia la circulación.

## La evolución del endometrio

### Modificaciones endometriales durante la implantación. La reacción decidual

La implantación se inicia con cambios celulares y moleculares locales en respuesta a señales del blastocisto. Estos cambios o **reacción decidual primaria** son previos al contacto directo con el embrión e indican que el endometrio ingresa en la etapa receptiva o **ventana de implantación**. La reacción decidual constituye la respuesta del endometrio –estimulado hormonalmen-

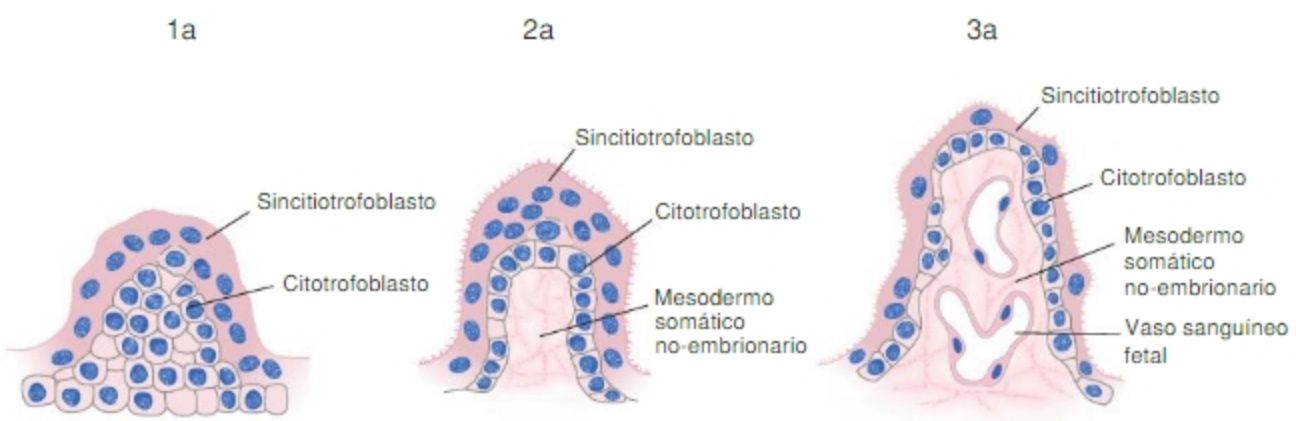


Fig. 15-8. Representación esquemática del desarrollo de las vellosidades coriales inicialoes o de tipo mesenquimático. En su fase inicial (primarias) están compuestas sólo por citotrofoblasto y sincictiotrofoblasto, más tarde (secundarias) adquieren un eje de mesénquima somático no-embrionario y, finalmente (terciarias), se vascularizan.

Biblioteca Médica Virtual

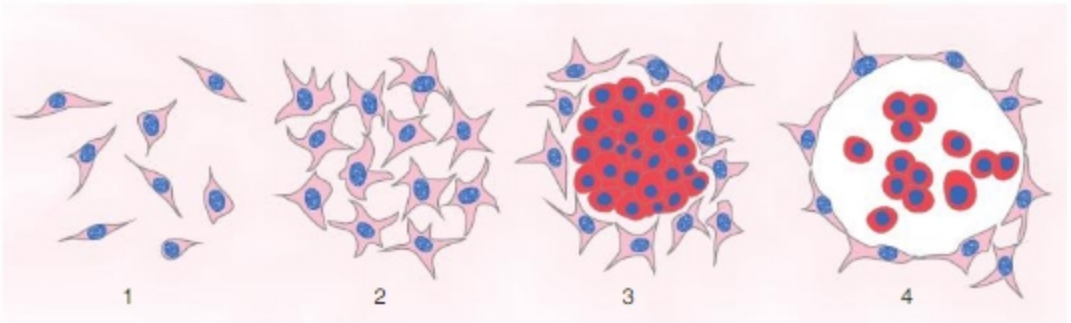


Fig. 15-9. Representación esquemática de la formación de vasos y células sanguíneas. 1. Su formación se inicia a partir de células latamente dispersas en el mesénquima que 2. pasan por una fase de compactación formando estructuras macizas; 3. en una tercera etapa las células centrales se separan de las periféricas. 4. Las primeras se hacen esféricas y se diferencian en células sanguíneas; las segundas se aplanan y se transforman en células endoteliales de los vasos.

te por el sistema endocrino materno– a los estímulos provenientes del blastocisto activado. Esta reacción es compleja pues integra fenómenos locales (endometriales) y sistémicos, como los sistemas endocrino e inmunitario de la madre que conforman el **"reconocimiento materno de la gestación"**.

Hacia el día 21° de un ciclo fértil, el blastocisto toma contacto con el epitelio uterino y se inician los cambios designados clásicamente como **reacción decidual**. Ésta se inicia en el sitio de implantación, alrededor de los vasos congestionados, y en pocos días se propaga a todo el endometrio. Es una reacción similar a un proceso inflamatorio (seudoinflamatorio): dilatación vascular, congestión, extravasación de plasma y edema e infiltración leucocitaria. El estroma se hace muy laxo. Las glándulas uterinas se dilatan y llenan de secreciones. Desde mediados de la 2ª SD, algunas células del estroma endometrial se transforman en **células deciduales**. Ellas son un signo histológico temprano de embarazo. Se ha descrito que se originan a partir de células troncales provenientes de la médula ósea que proliferan alrededor de las arteriolas. Poseen una alta tasa de síntesis proteica y podrían estar involucradas en la producción de una matriz extracelular (MEC) gestacional. Ésta en su entorno inmediato es fuertemente metacromática. También se ha postulado que participan en la síntesis y secreción de prolactina. Las células deciduales proliferan activamente, aumentan en tamaño y acumulan glúcidos y lípidos que luego son liberados al intersticio. En el intersticio se encuentra gran cantidad de líquido extravasado. El sitio de implantación puede ser visto macroscópicamente en la superficie endometrial por la reacción local del endometrio y el relieve producido por la vesícula coriónica. La reacción decidual formaría parte de un ambiente inflamatorio y de regulación local de eventos inmunitarios que ocurren en la interface endometrio-CTB.

Según progresa la implantación, los vasos endometriales aumentan su dilatación y congestión. Este fenómeno está mediado, entre otros factores, por la secreción de prostaglandinas con acción vasodilatadora que además disminuyen la motilidad de la musculatura uterina, circunstancias éstas que favorecen la implantación. Diferentes prostaglandinas cumplen diferentes funciones durante la implantación, la gestación y el parto.

# ANATOMÍA DE LA IMPLANTACIÓN

## Adaptaciones del útero a la gestación

### Adaptación del miometrio y las deciduas

El útero sufre cambios adaptativos a la gestación: aumenta varias veces su volumen, crecen en grosor sus capas (sobre todo miometrio y endometrio) y cambian los tejidos que las forman (muscular liso, conectivos) y los vasos que los irrigan.

En endometrio posee tres capas: **a)** una superficial **compacta**; **b)** una media **esponjosa** que contiene numerosos vasos pequeños y **c)** una **submiometrial**. Las dos primeras se eliminan con la placenta luego del parto y la tercera se encarga de regenerar el endometrio para futuros ciclos reproductores.

Hacia el final de la 3ª SD, toda la superficie del corion exhibe un desarrollo similar. Más adelante se desarrolla sólo en la región profunda –donde se inserta el pedículo de fijación– que forma el **corion velloso o frondoso** de la placenta. La porción superficial, poco desarrollada, formará el **corion calvo o liso** (véase Fig. 15-7).

Durante la gestación, el endometrio se transforma en decidua. Distintas regiones de la decidua sufren diferentes cambios y reciben diferentes nombres dependiendo de su relación anatómica y funcional con el corion. La región del

Biblioteca Médica Virtual

endometrio correspondiente al **lecho de implantación** se denomina **basal**; la región que recubre superficialmente a la vesícula coriónica se denomina **capsular o refleja** y la que cubre el resto de la pared uterina, no correspondiente al sitio de implantación, es la decidua **parietal** (Fig. 15-10).

**La decidua basal** es la que más se modifica durante la gestación. El lecho de implantación habitualmente es la región mejor irrigada del endometrio y allí se desarrolla el corion frondoso. Esta **decidua** se asocia al **CTB no-velloso** (escudo CTBlástico) y a la **capa externa del SCTB**; los tres tejidos forman la **placa basal** de la placenta. Su capa esponjosa posee muchas arterias y venas dilatadas en tanto que las glándulas desaparecen. Una característica típica de esta decidua es su invasión por células de CTB no-velloso (intersticiales, vasculares endoteliales y murales, etc.) que se desprenden del escudo CTBlástico y por células del sistema inmunitario materno (SIM) innato y adaptativo. Las células más superficiales de la decidua basal están en contacto directo con células del escudo CTBlástico con las que forman "complejos deciduo-trofoblásticos" por medio de desmosomas. La interfaz entre ambos tejidos es la interfaz embriomaterna, asiento de los fenómenos inmunitarios que regulan la aceptación de los tejidos fetales por el SIM.

En los primeros meses de embarazo, **la decidua parietal** exhibe un gran desarrollo con un epitelio revestimiento cilíndrico alto, una capa superficial con numerosos conductos de glándulas y una capa esponjosa con glándulas voluminosas, distendidas e hiperplásicas separadas por escaso tejido conectivo. En el primer trimestre llega a medir hasta 1 cm de grosor. Después del 4° mes se adelgaza a 1-2 mm, el epitelio se aplana y las glándulas desaparecen por completo hacia el final de la gestación.

**La decidua capsular** es la región de endometrio asociado al corion calvo. Cuando la vesícula coriónica adquiere un tamaño que sobrepasa el grosor del endometrio, empieza a protruir hacia la cavidad uterina. La decidua capsular es la más delgada. Presenta su máximo desarrollo alrededor del 2° mes. Posee un epitelio de revestimiento bajo que asienta sobre un estroma también delgado. Carece prácticamente de glándulas. Su superficie profunda contacta con el corion leve. Hacia el 4° mes de embarazo contacta con la decidua parietal (véase Fig. 15-10).

## Adaptación del saco amniótico, el celoma extraembrionario y la cavidad uterina al crecimiento del embrión. El cuello uterino, el tapón mucoso

Al principio del desarrollo, el embrión se halla entre los sacos amniótico y vitelino, y todo el conjunto se halla dentro del celoma extraembrionario de la vesícula coriónica. Ésta, a su vez, protruye dentro de la cavidad uterina (Fig. 15-10.A). Con el crecimiento del embrión, éste modifica

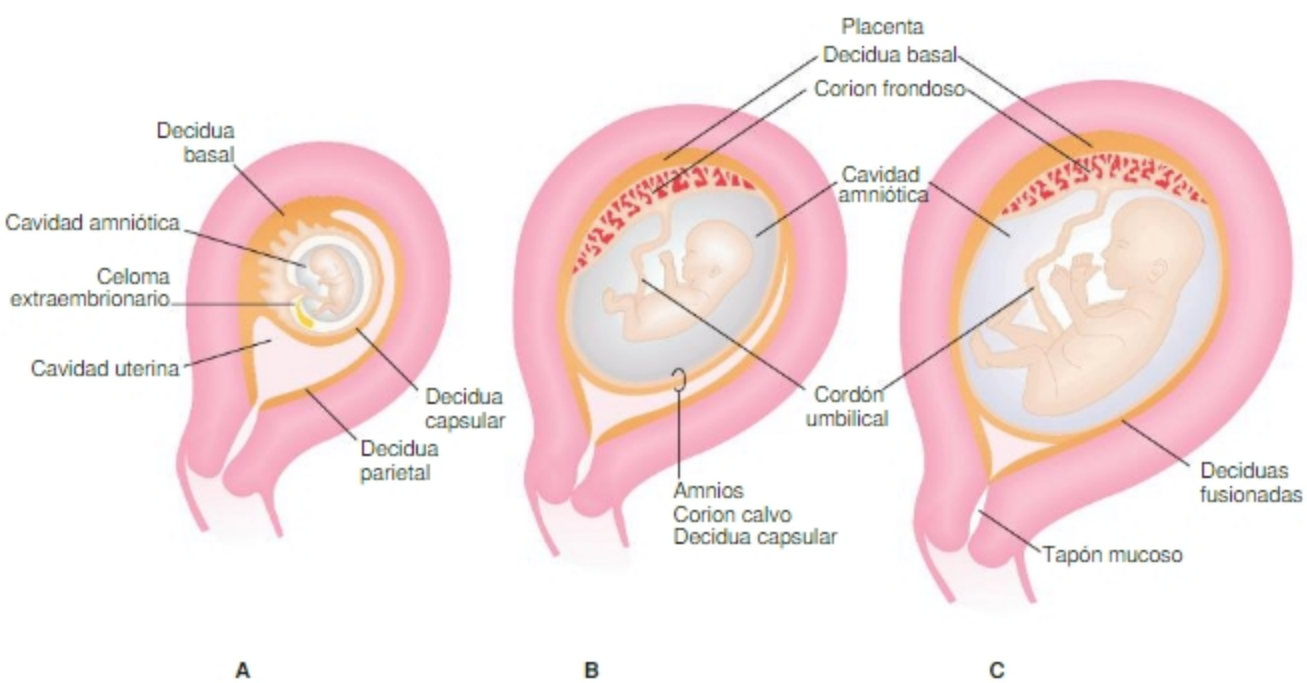


Fig. 15-10. Las cavidades amniótica, extraembrionaria y uterina durante la gestación. A. 8ª SD. Se observan el saco amniótico, el celoma extraembrionario o vesícula coriónica y la cavidad uterina B. 10ª SD. Se ha colapsado el celoma extraembrionario C. 12ª SD. Se ha colapsado la cavidad uterina y se ha formado el tapón mucoso. La única cavidad que persiste durante toda la gestación es el saco amniótico.

Biblioteca Médica Virtual

sus relaciones con todas esas cavidades. El saco vitelino pronto deja de crecer y queda como pequeña cavidad dentro del celoma extraembrionario comunicado con el embrión a través del pedículo vitelino. El saco amniótico, por el contrario, sigue el crecimiento del embrión, y, con el plegamiento de éste, lo envuelve por completo, con excepción del ombligo, donde se inserta el cordón umbilical.

El crecimiento del saco amniótico hace que, cuando éste contacta con el corion, el mesodermo no-embrionario somático de ambos se fusione. De esta forma desaparece el celoma extraembrionario (Fig. 15-10.B). El crecimiento del embrión y del saco amniótico hace que, hacia el 4° mes, la decidua capsular contacte con la parietal y se fusionen. De esta forma desaparece la cavidad uterina (Fig. 15-10.C). El feto queda entonces totalmente encerrado en una única cavidad, el saco amniótico, flotando entre dos aguas. Esto le confiere importante protección mecánica.

Por otro lado, el endocérvix modifica la composición de sus secreciones y genera un moco altamente viscoso, el **tapón mucoso**, que llena las criptas de las glándulas y la luz del cuello. El tapón mucoso brinda protección, tanto mecánica como química, al feto hasta el final del embarazo, cuando es expulsado. De esta forma el feto queda aislado de agentes ambientales que podrían ingresar por vía vaginal e interferir con el desarrollo. Por otro lado, la reacción sincitial instala un control al pasaje de sustancias del medio interno materno al embrión a través de la vía paracelular.

## La expansión circunferencial de la placenta

El lecho de implantación del corion frondoso es inicialmente un área pequeña. Durante la gestación, crece hasta alcanzar un área estimada en una cuarta parte de la superficie fetal. La placenta, además, aumenta en grosor. Ambos fenómenos dependen de una actividad invasora adicional del trofoblasto. Durante el crecimiento, el CTB se extiende primero en superficie invadiendo las capas superficiales de la decidua; después la invade en profundidad. Este hecho resulta evidente cuando se compara la estructura de la decidua basal, en la región central de la placa basal, con la de la región periférica. En la región central, el trofoblasto penetra profundamente en la capa media esponjosa, en tanto que en las regiones periféricas invade sólo la capa superficial compacta. A la misma conclusión se arriba si se comparan los vasos que se abren en el espacio intervelloso (EIV); en las regiones periféricas lo hacen sólo los vasos superficiales de la capa compacta en tanto que, en la región central, llegan a desembocar directamente las arteriolas de las arterias rectas o las espiraladas.

En algunas especies existe un cierto desplazamiento de la placa corial respecto de la basal. En la especie humana, el crecimiento en superficie involucra una expansión de ambas placas a la vez.

El feto y la placenta crecen con diferente intensidad. En la especie humana, la relación feto/placenta se modifica de 5/1 a 7/1 durante el primer trimestre. La modificación de dicha relación no altera la capacidad de la placenta para satisfacer los requerimientos del feto. Ello se debe a que, durante dicho período, la eficacia aumenta como consecuencia de las modificaciones adaptativas de la placenta al crecimiento fetal (OSC La diferenciación estructural y funcional de la placenta de término. Los nódulos sincitiales y la membrana vásculo-sincitial).

# ESTRUCTURA DE LA PLACENTA

## Características básicas de la placenta humana

La placenta humana es de tipo **discoide** (aplanada y circular) con dos caras, una fetal y una materna. La primera está cubierta por el amnios, una delgada lámina lisa, brillante y transparente a través de la cual se ven los vasos fetales que, desde el cordón umbilical, de inserción central, se distribuyen radialmente. La cara materna, rugosa y opaca, revela otra característica: es **cotiledónea**; ello implica que el corion frondoso se halla distribuido en bloques que ocupan espacios delimitados por tabiques que se proyectan desde la placa basal hacia el EIV. Dichos tabiques definen compartimentos no estancos. En la cara materna se ven surcos, que se corresponden con los tabiques placentarios. Esos surcos delimitan zonas sobreelevadas que corresponden a los cotiledones. La placenta es de tipo **decidual**, vale decir, está integrada por tejidos fetales asociados al endometrio modificado o decidual. El corion frondoso se desarrolla en la decidua basal que luego de la gestación es eliminada. El endometrio se regenera, para futuros ciclos reproductivos, a partir del endometrio submiometrial que no se elimina. Es **vellosa** ya que la porción específica de intercambios y de síntesis corresponde al corion frondoso (velloso). Como tal, además, es **corioalantoidea**, se origina a partir de la región del corion irrigado por los vasos fetales o alantoideos y los intercambios se realizan mayormente entre la sangre de estos vasos fetales y la sangre materna del EIV. El corion leve también es asiento de intercambios fetomaternos; en este caso, la placenta es lisa y corioamniótica. Finalmente, es **hemocorial**, término que alude a que los intercambios se producen directamente entre sangre materna y corion que entran en contacto directo. Esta situación brinda alta eficacia a los intercambios (Figs. 15-11 y 15-12).

## Estructura de la placenta

La placenta está compuesta por dos componentes, las placas corial (PC) y basal (PB), que se hallan enfrentadas

Biblioteca Médica Virtual

y separadas por el EIV, pero unidas por medio de las vellosidades de anclaje (véase Fig.15-12).

La PC está integrada por la placa corial propiamente dicha, plana y discoide, y los troncos vellositarios que soportan los lóbulos placentarios. La PC está formada por los tres tejidos del corion –SCTB, CTB y mesénquima somático no-embrionario– y posee un árbol vascular dependiente de los vasos alantoideos o umbilicales.

Las arterias umbilicales se ramifican radialmente en la PC propiamente dicha y luego dan ramas perpendiculares que ingresan en cada tronco vellositario principal. Las arterias se ramifican en las vellosidades intermedias, más gruesas, y se capilarizan en las vellosidades libres terminales. La red capilar es drenada por las vénulas y venas umbilicales. La superficie fetal de la PC propiamente dicha está cubierta por el amnios; en la cara opuesta, EIV, se insertan los placentomos.

Hay varios modelos sobre la estructura histológica del corion frondoso. Se considera que la unidad anatomofuncional de la placenta, denominada **vellón**, **placentomo** o **lóbulo placentario**, es el conjunto de ramificaciones generadas a partir de un tronco vellositario principal y abastecidas por una rama de la arteria umbilical. Sin embargo, la estructura del árbol velloso admite gran variedad de tipos de organización, distribución, relaciones espaciales entre ramas principales y subdivisiones, etcétera.

En su versión más simple, un lóbulo placentario (Fig. 15-13) tiene la forma de una copa. Posee un tronco velloso principal, que nace de la PC, a partir del cual nacen de 3 a 5 generaciones de troncos vellosos. Algunos de estos troncos vellosos poseen un extremo libre, en continuo crecimiento (vellosidades libres), mientras que otros son de anclaje: poseen trayectoria curva, en conjunto tienen la forma de un tonel (más ancho en su zona media que en sus extremos) (Fig. 15-13A) y sus extremos distales se insertan en la PB a lo largo de una zona circular denominada **corona de implantación**. Los troncos vellosos de anclaje son el andamiaje sobre el cual se organizan las vellosidades de la región periférica de cada lóbulo (Fig. 15-13.B). En efecto, a partir de ellos nacen troncos vellosos libres, de menor tamaño, que se ramifican y crecen durante todo el embarazo (Fig. 15-13.C). Por ello, la región más densa en vellosidades coriales es la región periférica de cada lóbulo, organizada sobre los troncos vellosos de anclaje. Existen otras formas de organización de lóbulos placentarios más frecuentes y más complejas (SC La organización estructural y funcional del placentomo. Su variabilidad. Hipótesis sobre la génesis de la morfología del lóbulo placentario).

En algunas especies, los lóbulos se corresponden topográficamente con cotiledones. No resulta claro el significado funcional del término cotiledón en la placenta humana. Existe gran variabilidad en el tamaño y número de cotiledones en placentas normales; incluso, pueden no estar presentes.

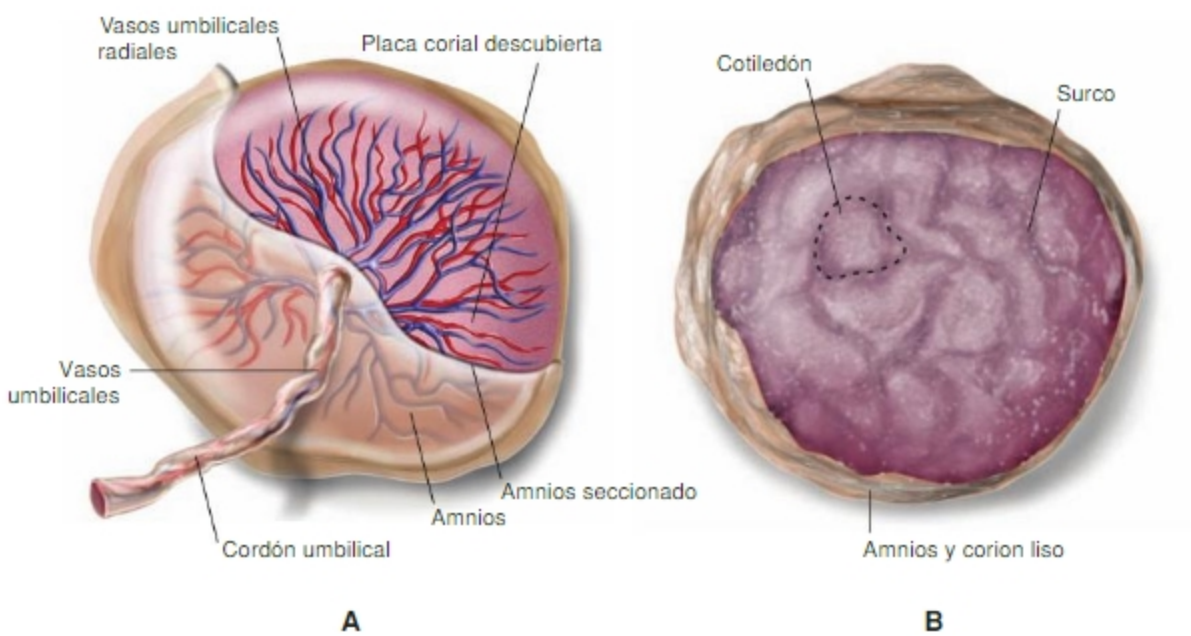


Fig. 15-11. A. Cara fetal de la placenta. Se observa la inserción central del cordón umbilical y la distribución radial de los vasos umbilicales. B. Cara materna de la placenta. Se observan los surcos correspondientes a los tabiques placentarios que limitan cotiledones.

Biblioteca Médica Virtual

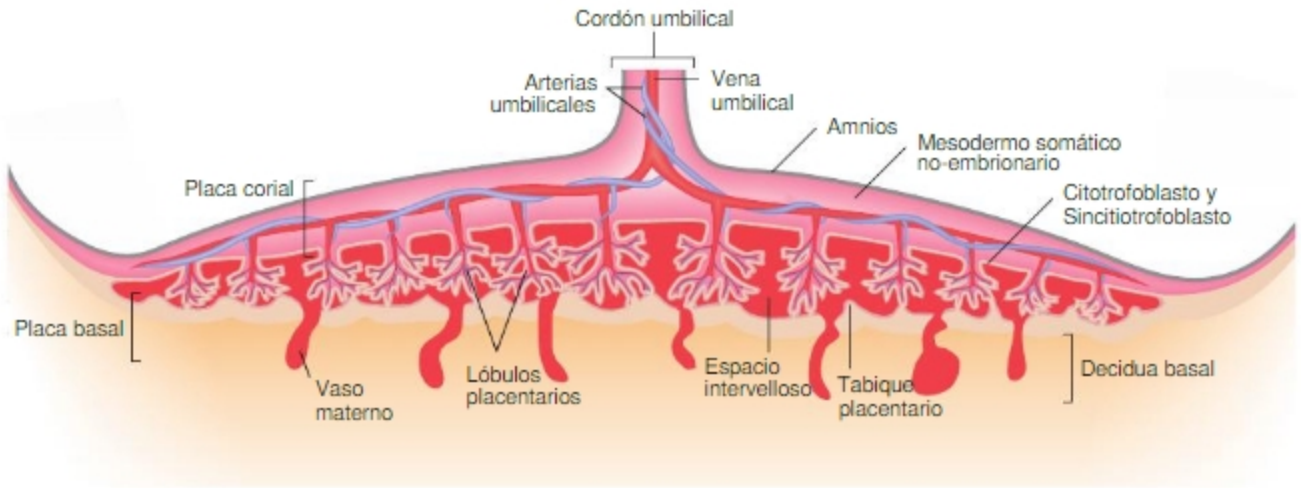


**Fig. 15-12.** Esquema de la estructura de la placenta.

## Relación topográfica entre la estructura lobular y la circulación en el espacio intervelloso

Se considera que la organización del lóbulo placentario está adaptada a la circulación de la sangre materna dentro del EIV y que ello aumenta la eficacia de los intercambios entre sangre materna y fetal.

Existe acuerdo en que la sangre arterial se eyecta en forma de chorro desde la placa basal hacia la corial, pero existen dos modelos principales sobre cómo se relaciona dicho flujo sanguíneo con la organización lobular. El modelo más simple (Fig. 15-14.A) propone que la sangre arterial ingresa a través del centro del lóbulo que atraviesa perpendicularmente su región periférica densa en vellosidades libres, y que egresa a través del espacio interlobular de la placa basal.

Otro modelo, basado en la distribución teórica de máxima eficacia y en estudios morfométricos (distribución de los troncos vellosos principales y de anclaje, de sus coronas de implantación, de los orificios arteriales y venosos en el EIV), propone sitios de entrada y flujos diferentes (Fig. 15-14.B).

En la placenta humana, los orificios arteriales se hallan preferentemente en la zona periférica de los lóbulos o corona de implantación y los orificios venosos se distribuyen, en general, en el espacio interlobular (véase Fig. 15-14.B). Muy pocos orificios vasculares desembocan en la zona central del lóbulo. De acuerdo con estos datos, la sangre ingresaría bañando las vellosidades libres que nacen de los troncos vellosos de anclaje (en sentido opuesto al flujo de la sangre venosa fetal). Así, el flujo principal tendría la misma forma que los lóbulos ascendiendo a través de la zona periférica que presenta la máxima densidad de vellosidades libres. Ya en la región subcorial, se torcería y regresaría en dirección a la placa basal a través del espacio interlobular desde donde es drenada por las venas maternas (véase Fig. 15-14.B). Sólo una parte de la sangre recorrería la zona central del lóbulo, que posee baja densidad de vellosidades de intercambio. Así, la sangre arterial ingresaría en el EIV a través de zonas de alta densidad de vellosidades de intercambio y la venosa lo abandonaría a partir de zonas de baja densidad de vellosidades.

**AUTOEVALUACIÓN**

## HISTOGÉNESIS PLACENTARIA

Las características básicas de la placenta se elaboran durante el primer trimestre de la gestación. En ese tiempo se generan casi todos los tipos de vellosidades: vellosidades mesenquimáticas, troncos vellosos de diverso orden, vellosidades intermedias inmaduras y maduras. Durante el tercer trimestre aparecen las vellosidades "terminales" como una adaptación a los requerimientos crecientes del feto. Otros cambios, hacia el final de la gestación, son resultado del envejecimiento.

### Estructura histológica básica de las vellosidades

Durante la mayor parte de la gestación, las vellosidades coriales, de cualquier tipo, poseen la estructura triple del corion (Fig. 15-15.A). Según progresa la gestación, el **mesénquima** se torna más denso. En él se pueden identificar dos tipos celulares: los fibroblastos y los macrófagos. Éstos son abundantes en estados tempranos pues participan en procesos de remodelación de la matriz extracelular que ocurren durante el crecimiento y la ramificación de las vellosidades.

Biblioteca Médica Virtual

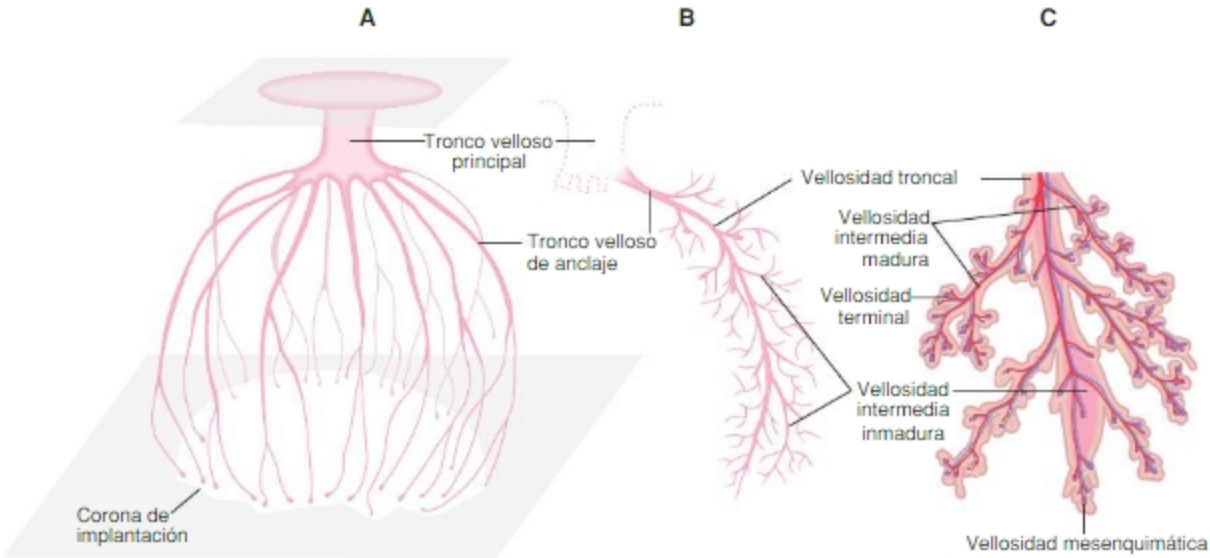


**Fig. 15-13. A.** Representación esquemática de la estructura de lóbulo placentario simple. **B.** Representación esquemática de un tronco vellositario de anclaje. **C.** Representación de un tronco vellositario intermedio maduro (libre) y sus ramificaciones. Las vellosidades de anclaje se insertan en la placa basal, las libres flotan en el espacio intervelloso.

El **CTB velloso** –un tejido epitelial– está constituido por las células de Langhans, de núcleo central y citoplasma pálido, ligeramente basófilo, que asientan sobre una membrana basal. Sus superficies laterales y apicales, por medio de uniones estrechas y desmosomas, se unen entre sí y al SCTB, respectivamente. A partir del 5° mes hasta el término del embarazo disminuyen, relativamente, en número y se hacen más escasas. Hasta alrededor de la 6ª semana almacenan glucógeno. Luego estos depósitos disminuyen.

Las células del **CTB no-velloso del escudo citotrofoblástico** son diferentes de las del CTB velloso (SC Los tipos celulares derivados del citotrofoblasto y su especialización funcional). El citoplasma es intensamente basófilo y la microscopia electrónica muestra que posee un re-tículo endoplasmático rugoso muy desarrollado. Cumplen algunas de las funciones de síntesis de la placenta.

El **SCTB** es la capa más externa del corion. Contacta directamente con la sangre materna y es el primer sitio de control de ingreso de sustancias. Durante la gestación se adelgaza considerablemente pero siempre se mantiene como una capa continua cubriendo toda la superficie corial.

El cuarto componente de la vellosidad es el **capilar fetal**. Todos los elementos mencionados constituyen la "membrana" a través de la cual se producen los intercambios embriomaternos y todos sufren cambios adaptativos durante la segunda mitad de la gestación.

# Cambios adaptativos

## Las vellosidades terminales

Los cambios que sufre el corion durante el tercer trimestre de la gestación aumentan la eficacia de los intercambios maternofetales. Uno de tales cambios es la aparición, desde la 27ª SD en adelante, de las **vellosidades terminales** (Fig. 15-15.B). Una característica vinculada a dicha eficacia es el "grosor de la membrana". Los tejidos se modifican de modo que el grosor total disminuye de unos 25 µm a sólo 2 µm en algunas regiones de las vellosidades terminales. En las zonas delgadas, el citoplasma posee pocos organoides, la membrana apical tiene microvellosidades, que aumentan la superficie de intercambio, y gran cantidad de vesículas de pinocitosis. En estas regiones adelgazadas, denominadas **membrana vásculo-sincitial** (M V-S), la superficie basal del SCTB toma contacto con la membrana basal del endotelio capilar. Ésta es una zona del SCTB especializada en el transporte de sustancias. El SCTB presenta también zonas gruesas o **nódulos sincitiales** que constituyen zonas especializadas en funciones de síntesis.

## Cambios adaptativos de la circulación uteroplacentaria

Las ramas de las arterias uterinas se distribuyen en el miometrio, las deciduas y, finalmente, desembocan en el EIV. Cuando la placenta está totalmente desarrollada, alrededor del 80% del total del flujo sanguíneo uterino está destinado a la perfusión del EIV.

El volumen sanguíneo del EIV cerca del término es de unos 150 mL. Este volumen se renueva cada 15 segundos, vale decir, un volumen de perfusión de 600 mL/minuto. Este gran volumen sanguíneo amortigua las variaciones bruscas que podrían producirse en la composición sanguínea en situaciones que alteran en forma intermitente su perfusión como, por ejemplo,

Biblioteca Médica Virtual

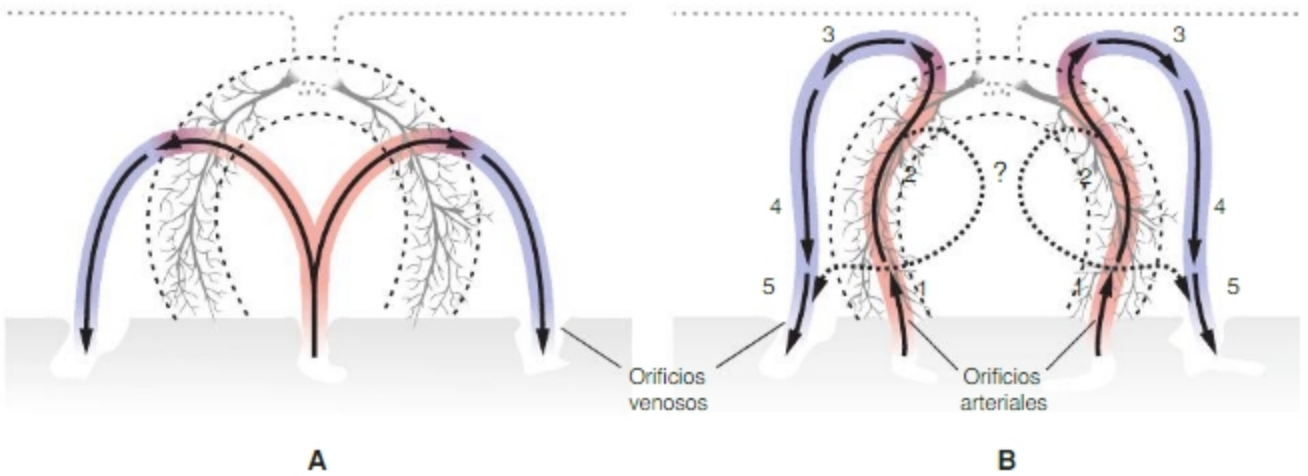


**Fig. 15-14.** Modelos que ilustran la relación entre el flujo de sangre materna y la organización lobular. **A.** Modelo de fuente. **B.** Probable flujo de la sangre en el espacio intervelloso. Ubicación de *ostia* arteriales y venosos maternos. **1.** La sangre ingresaría a nivel de la corona de implantación a través de los orificios arteriales. **2.** Ascendería a lo largo de la periferia lobular. **3.** En la región subcorial se incurvaría en dirección a la placa basal. **4.** Descendería a través del espacio interlobular. **5.** Es drenada de este espacio por los orificios venosos. La sangre que difunde hacia el centro del lóbulo (línea de puntos) sigue la misma vía de salida.

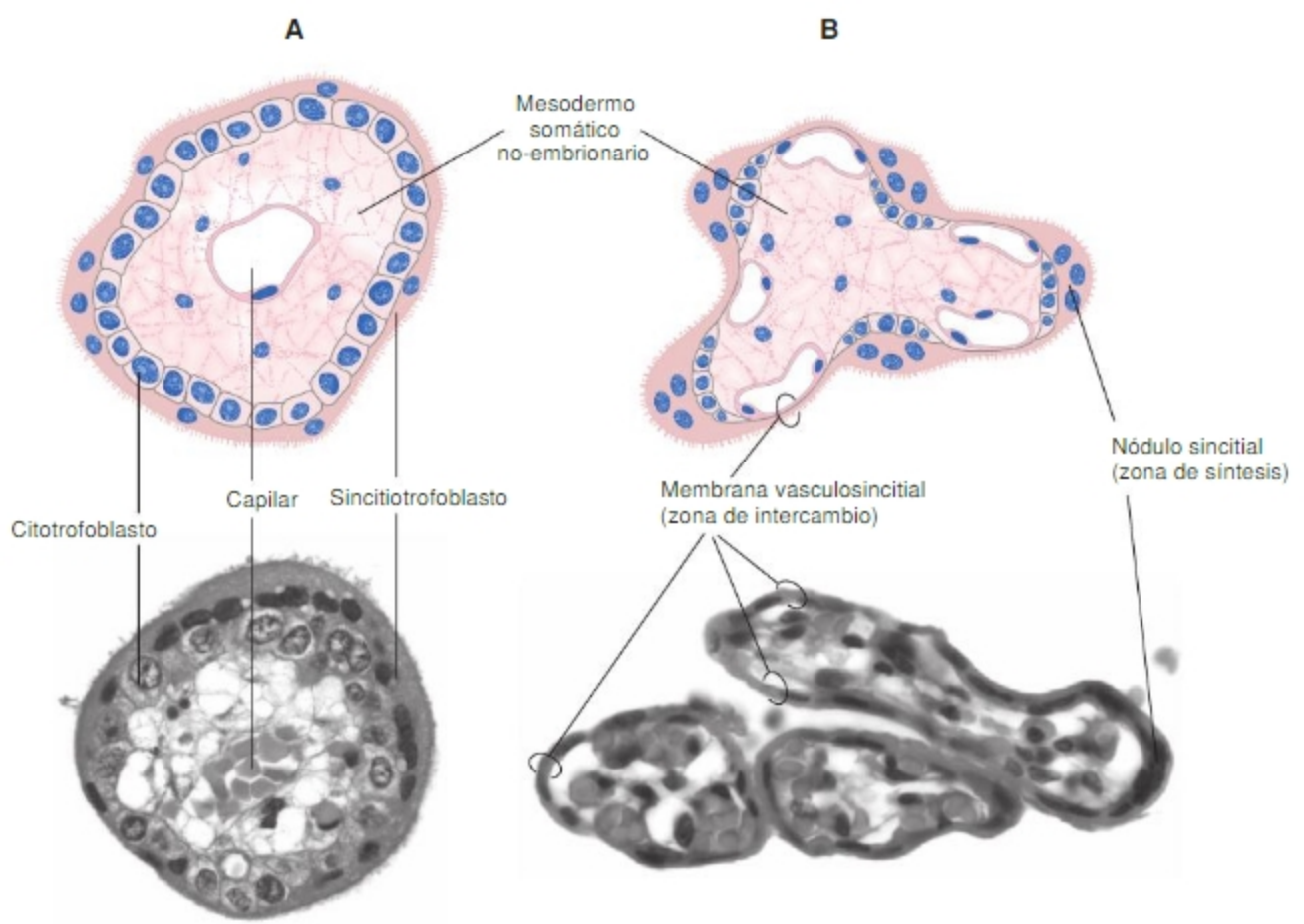


**Fig. 15-15. A.** Estructura de una vellosidad corial del primer trimestre. **B.** Vellosidad de la segunda mitad de la gestación. Los capilares se desplazan a la periferia y se forma la membrana vásculo-sincitial. Fotografías reproducidas con autorización de la Dra. M. Rapacioli.

Biblioteca Médica Virtual

ante las contracciones uterinas que se hacen frecuentes hacia el final del embarazo.

En todos los sectores del árbol circulatorio, la regulación local del flujo sanguíneo se realiza modificando la tonicidad del músculo liso arteriolar de acuerdo con la actividad metabólica de los tejidos. En el caso de las arterias de la decidua, la musculatura es modificada sustancialmente por la invasión de células del CTB no-velloso (intramurales) que las transforman en cavidades amplias, de baja resistencia, adaptándolas al metabolismo fetoplacentario que se incrementa a lo largo de la gestación. Simultáneamente, se produce una adaptación de los mecanismos de regulación o control de la circulación en la circulación uteroplacentaria.

Pese al volumen de perfusión alto, el gran volumen del EIV hace que la sangre circule lentamente a través de él. En el centro del lóbulo, en el espacio subcorial y en las zonas interlobulares, los canales del EIV son irregulares, cavernosos y amplios; llegan hasta 2.000 µm de diámetro. En las regiones periféricas del lóbulo, donde la densidad de vellosidades terminales es máxima y circula la sangre arterial del EIV, los canales son más regulares y con un diámetro medio de 15 µm. Estas características –**a)** lentitud del flujo, **b)** pequeña distancia de difusión y **c)** gran superficie de intercambio– aumentan la eficacia de los intercambios embriomaternos. A esto debe agregarse la correspondencia topográfica entre corona de implantación (zona de alta densidad de vellosidades terminales) y orificios arteriales.

# FISIOLOGÍA PLACENTARIA

La placenta cumple cuatro tipos principales de funciones: **a)** transporte; **b)** síntesis de hormonas; **c)** metabólicas y **d)** regulación de los SIM innato y adaptativo. Estos grupos se hallan parcialmente superpuestos. Desde otro punto de vista, la placenta cumple funciones que corresponden a distintos órganos: riñón, intestino, hígado, pulmón, glándulas endocrinas, etcétera.

## Funciones de transporte del corion

El transporte de sustancias a través del corion implica atravesar todas las estructuras interpuestas entre la sangre materna y la fetal. Las membranas plasmáticas apical y basal del SCTB tienen un papel central en el transporte. El corion establece una comunicación que permite intercambios selectivos de sustancias entre madre y embrión. Se trata de sustancias necesarias para el desarrollo del embrión y para el mantenimiento del embarazo. El SCTB dispone de proteínas transportadores y canales (Figs. 15-16 y 15-17) encargados del transporte específico o selectivo de diversos tipos de moléculas (nucleótidos, aminoácidos, azúcares, electrolitos, etc.). Para una descripción de los mecanismos de transporte, remitimos al lector a textos de Biología celular y molecular o Fisiología de membranas.

### Transporte de gases y agua

Se produce por **difusión simple** y depende de la diferencia en la presión parcial media entre ambas circulaciones. En el caso del $O_2$, tal diferencia es de 19-24 mm Hg. Este transporte es menos eficaz que en la membrana alveolocapilar pulmonar y, al parecer, se debe al alto consumo de $O_2$ de la placenta (10-30% del $O_2$ presente en el EIV). La baja difusión del $O_2$ se compensa por la mayor concentración de hemoglobina en la sangre fetal (12 g%) que en la materna (10 g%) y la mayor afinidad por el $O_2$ de la hemoglobina fetal. El intercambio también depende del sentido de las circulaciones materna y fetal. En las placentas con circulaciones en contracorriente (conejo), es más eficaz que en aquellas con corrientes paralelas (oveja). En la especie humana, la eficacia es intermedia.

El $CO_2$ posee una difusión 20 veces mayor que la del $O_2$. Se encuentra en tres formas que están en equilibrio: libre (8%), como bicarbonato (62%) y unido a la hemoglobina (30%). La liberación del $CO_2$ unido a la hemoglobina es facilitada por la captación de $O_2$.

El **agua** pasa fácilmente la M V-S. La transferencia máxima ocurre pocas semanas antes del nacimiento. El flujo neto de agua de la madre al feto se atribuye al pasaje, hacia el feto, y a la síntesis fetal de moléculas osmóticamente activas.

### Transporte de iones

**Sodio ($Na^+$).** El transporte de $Na^+$ aumenta con la edad gestacional. Alcanza su valor máximo en la 35ª SD y desciende hacia el final del embarazo. El incremento se debería al aumento en la superficie de intercambio y a la disminución del grosor de la M V-S; el descenso final se

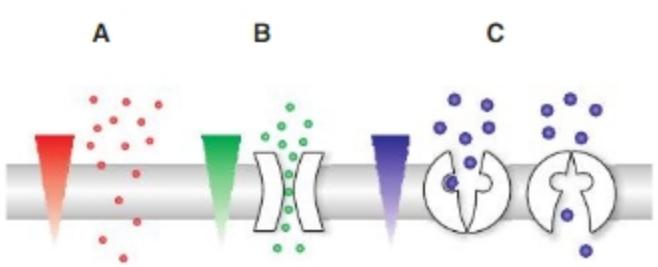


**Fig. 15-16.** El transporte pasivo incluye: **A)** el pasaje por difusión simple de moléculas liposolubles que difunden a través de la bicapa de lípidos, **B)** el pasaje por difusión de moléculas hidrosolubles a través de proteínas canal y **C)** el pasaje por difusión facilitada mediada por la fijación específica a transportadores que transfieren a la molécula en el sentido del gradiente.

Biblioteca Médica Virtual

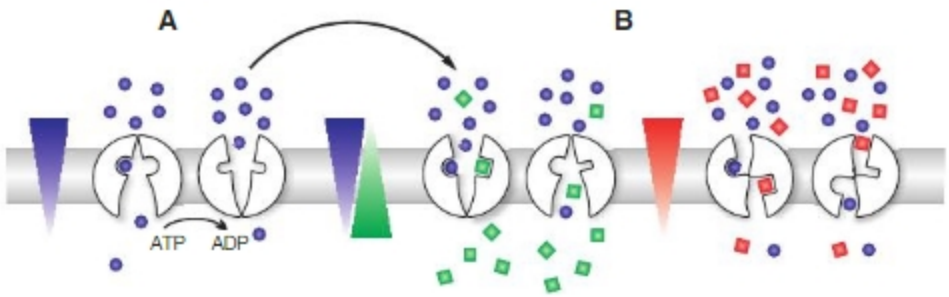


Fig. 15-17. El transporte activo incluye: A) aquellos en los que la energía necesaria para el cambio conformacional del transportador proviene de la hidrólisis del ATP –el transportador posee actividad ATPásica– y B) aquellos en los que el cambio conformacional del transportador para una cierta sustancia se produce como consecuencia de la energía acumulada en el potencial electroquímico de otra sustancia. En estos casos, ambas moléculas se transportan juntas (cotransporte), en el mismo sentido (simporte) o en sentido contrario (antiporte).

debería al depósito de fibrina. El transporte de $Na^+$ está asociado al requerimiento fetal de glucosa y aminoácidos en cuyos transportes está involucrado, como **ion cotransportador**.

**Potasio ($K^+$).** Los niveles de $K^+$ en sangre materna y fetal son similares o poco mayores en el feto. Al parecer, el nivel de $K^+$ en sangre fetal es controlado intrínsecamente por el feto. La alimentación con dieta pobre en $K^+$ no altera el nivel de $K^+$ en sangre fetal, pero el aumento del $K^+$ en sangre materna produce un aumento en sangre fetal.

**Cloro ($Cl^-$).** Durante todo el embarazo, la concentración de cloro en sangre fetal es 5 y 6 mM/L más que en sangre materna. El transporte de $Cl^-$ a través de la M V-S se realiza mediante varios mecanismos: intercambiador $Cl^-/HCO^{3-}$, intercambiador $Cl^-$/aminoácidos y a través de canales por difusión simple.

**Yodo ($I^-$).** La tiroides fetal concentra yodo y sintetiza hormonas tiroideas desde la 12ª-16ª SD en adelante. La disminución en la concentración sanguínea de hormona tiroidea fetal puede llevar a daño irreversible del sistema nervioso central, una de cuyas causas principales es la deficiencia de $I^-$ en la dieta materna. El pasaje de $I^-$ a través de la placenta se produce por transporte activo de $I^-$ materno y por desyodación de hormona tiroidea materna. Existen dos transportadores de $I^-$, el cotransportador (simporte) $Na^+/I^-$ –que transporta activamente $I^-$ en la superficie apical– y el transportador pendrina –que lo transporta pasivamente a través de la membrana basal–. La síntesis del cotransportador es estimulada por bajas concentraciones de $I^-$ y por hCG y es inhibida por altas concentraciones de $I^-$.

**Fosfato (Pi).** Es cotransportado con $Na^+$. La concentración de fosfato en plasma fetal es mayor que la del plasma materno. El transporte placentario se incrementa durante el tercer trimestre y llega a 4,5 mg/día. Su transporte es influido por la concentración de $Na^+$, aminoácidos e insulina.

**Hierro ($Fe^{++}$).** El $Fe^{++}$ circula en sangre materna unido a la proteína transferrina. Atraviesa el corión por transporte activo. Los requerimientos fetales de $Fe^{++}$ aumentan en el último trimestre. Hacia el final de la gestación, alrededor del 90% de $Fe^{++}$ circulante en sangre materna es transferido al feto. En experimentos de fetectomía (extirpación del feto), el corion capta una cantidad de $Fe^{++}$ equivalente a la que normalmente poseen la placenta y el feto juntos. El pasaje de $Fe^{++}$ es unidireccional.

El transporte de **cinc** es máximo hacia el final de la gestación, pero inferior al del $Fe^{++}$; además, es bidireccional. Después de la fetectomía, la placenta acumula cinc, como la unidad fetoplacentaria intacta.

**Calcio ($Ca^{++}$).** La concentración de $Ca^{++}$ (unido a proteína o libre) es mayor en la sangre fetal que en la materna. El transporte neto de madre a feto se produce activamente. Su transporte es regulado por la parathormona (PTH) y la proteína relacionada con ella (PTHrP), que se expresan en la placenta. El **magnesio** también se transfiere por transporte activo.

## Transporte de azúcares

Distintos oligosacáridos se transportan con diferente eficacia. La glucosa es la principal fuente energética para el feto y atraviesa la M V-S por transporte facilitado mediante los transportadores GLUT. El pasaje es bidireccional pero con un flujo neto de madre a feto; la concentración en sangre materna es superior a la de la sangre fetal. En el momento del nacimiento los valores de concentración son 96 y 75 mg/dL, respectivamente. Se considera que la diferencia en la intimidad de la placenta es aún mayor. Sólo alrededor del 50% de la glucosa es transportado a la sangre fetal, el resto es utilizado en la placenta o almacenado en el trofoblasto en forma de glucógeno y lípidos.

## Transporte de aminoácidos

Los aminoácidos son precursores para la síntesis proteica. En el feto cumplen también una función energética. En general, atraviesan la M V-S por transporte activo.

Biblioteca Médica Virtual

Existen muchas diferencias en la velocidad de transporte entre aminoácidos, por ello se considera que existen varios sistemas diferentes de transporte de aminoácidos. El transporte de aminoácidos está favorecido por la insulina, el IGF, la dexametasona y el glucagón. Algunos de estos sistemas de transporte incrementan su actividad en embarazos complicados con diabetes gestacional, produciendo alto peso al nacer. En embarazos con restricción del crecimiento intrauterino, la mayoría de los sistemas de transporte disminuye su actividad y produce bajo peso al nacer.

## Transporte de proteínas

Muchas proteínas plasmáticas atraviesan la M V-S por endocitosis, aunque con diferentes velocidades debidas a diferencias en el peso molecular y, sobre todo, a diferencias en los mecanismos de endocitosis. Algunas lo hacen a través de endocitosis mediada por receptor.

Las **inmunoglobulinas (Ig) G** atraviesan la M V-S por endocitosis mediada por receptor. El recién nacido posee niveles de IgG similares a los de la madre y son, en su mayor parte, de origen materno. El feto posee capacidad para la síntesis de IgG pero está expuesto a estimulación antigénica muy baja. La IgG posee una larga vida media en el feto.

La **albúmina** materna atraviesa la M V-S con eficacia inferior a la de la IgG y posee larga vida media en circulación fetal. El hígado fetal, sin embargo, posee capacidad para sintetizarla, por lo cual el nivel de albúmina fetal no dependería del abastecimiento materno. El transporte y la vida media de otras proteínas son considerablemente inferiores.

## Transporte de lípidos

La mayor parte de los lípidos circulan en forma de complejos lipoproteicos. Éstos son un reservorio de lípidos que pueden ser liberados al plasma; pueden ser captados como complejos por el SCTB y transferidos al feto. Los **lípidos pequeños** probablemente pasan por difusión simple. Los **complejos lipoproteicos** son transportados por endocitosis mediada por receptor.

Los **ácidos grasos libres** circulan unidos a la albúmina y están disponibles para ser transportados al feto. En el hígado fetal –y probablemente también en la placenta– los lípidos son transformados en fosfolípidos. Los fosfolípidos y el colesterol unidos a proteínas son liberados e hidrolizados en la placenta.

El feto acumula lípidos en tejido adiposo subcutáneo. Durante el segundo trimestre de la gestación, la transferencia de ácidos grasos desde la madre alcanza para explicarlo. Hacia el término de la gestación, sin embargo, la cantidad de lípidos depositados (9 g/día) excede a la capacidad de transporte indicando que la grasa subcutánea es producida por síntesis *de novo* en el feto.

## Transporte de hormonas peptídicas

La transferencia de hormonas proteicas maternas es baja. El sistema endocrino fetal madura e inicia su funcionamiento autónomo tempranamente. Existen alteraciones fetales debidas a déficit hormonal fetal que no son compensadas por la hormona materna, lo que indica escasa permeabilidad a través de la M V-S. Por ejemplo, los cambios agudos en el nivel de glucosa inducidos experimentalmente en la madre dan lugar a cambios compensatorios en los niveles de insulina en sangre materna y fetal que no guardan correlación. En la anencefalia, por ejemplo, algunos defectos del feto atribuibles a deficiencia hormonal –como la hipoplasia suprarrenal por déficit de ACTH– no son compensados por la hormona materna. Similarmente, en la agenesia de la tiroides, el recién nacido posee signos de insuficiencia tiroidea que no fueron compensados con la hormona materna.

## Transporte de hormonas esteroideas

Los **estrógenos** no-conjugados pasan fácilmente la M V-S en ambas direcciones. Los conjugados polares –sulfatados o glucuronados– pasan menos. La placenta dispone de sulfatasas que eliminan el sulfato y facilitan el pasaje. No se han detectado hidrolasas que cliven el ácido glucurónico. La **progesterona** y la **testosterona** también pasan fácilmente la M V-S. En el feto de término, la mayor parte de la **cortisona** es de origen materno, en tanto que sólo un 25% del cortisol proviene de la madre.

## Transporte de vitaminas

Las **vitaminas liposolubles** A, D, E y K circulan unidas a proteínas. Se considera que pasan la M V-S por difusión simple. La concentración en sangre materna es mayor que en la fetal. Lo mismo ocurre con las **vitaminas hidrosolubles** pero éstas son transportadas activamente.

## Transporte de bilirrubina

En su forma libre se transfiere rápidamente, pero no la forma conjugada, mayormente ligada al ácido glucurónico. Aunque el transporte se realiza en ambos sentidos, **es importante la transferencia de bilirrubina del feto a la madre**. En las semanas previas al nacimiento, la glucuronización en el feto se inhibe y aumenta su paso a través de la placenta y su excreción en la de bilis materna. Este hecho explica la ausencia de ictericia –por bilirrubina conjugada– en recién nacidos afectados de anemia hemolítica congénita.

Biblioteca Médica Virtual

# Funciones de síntesis de la placenta. Síntesis de hormonas

La placenta sintetiza y libera hormonas peptídicas y esteroideas que poseen funciones relacionadas con: **a)** cambios metabólicos y endocrinos en la madre, **b)** el mantenimiento del embarazo, **c)** la finalización de éste (parto), **d)** cambios preparatorios para la lactancia y **e)** el desarrollo y crecimiento fetales.

## Síntesis de estrógenos

Son hormonas sexuales feminizantes sintetizadas principalmente en el ovario. Estimulan el crecimiento, la maduración y el mantenimiento del aparato reproductor femenino. También regulan el crecimiento placentario; los estrógenos, combinados con la progesterona, crean en el tracto genital femenino un medio propicio para el embrión antes y durante la implantación. Produce hiperplasia de tejidos uterinos y permite al útero el desarrollo adecuado para el crecimiento fetal; también hace más laxos los ligamentos pélvicos preparándolos para el parto. Poseen, además, algunos efectos metabólicos como aumento del colesterol y otros lípidos en sangre que son útiles para la nutrición del embrión, vasodilatación, etcétera.

La placenta es la principal fuente de estrógenos durante el embarazo. Secreta estrógenos, en forma libre, en su mayor parte a la circulación materna. Una cierta fracción se secreta a sangre fetal. La excreción urinaria de estrógenos es tres veces mayor durante el embarazo (100 mg/día no embarazada *vs* 330 mg/día al final del embarazo). La producción de esteroides por el ovario materno decae hacia la 9ª SD, pero los estrógenos siguen aumentando debido a la síntesis placentaria.

La síntesis de estrógenos en la placenta ilustra el concepto de unidad materno-feto-placentaria (MFP) (Fig. 15-18): en cada uno de los tres compartimentos se cumplen diferentes pasos que, en conjunto, definen una vía metabólica que ninguno de ellos es capaz de cumplir por sí solo. Como ilustra la Figura 15-18, la excreción de estriol a través de la orina materna permite averiguar el grado de funcionalidad feto-placentaria; un descenso significativo del estriol urinario materno indica disminución de la vitalidad fetal. Diversos dosajes hormonales, hechos en la madre, orientan al médico sobre las posibles causas o el posible curso de alteraciones que ocurren durante el embarazo.

## Síntesis de progesterona

Durante la gestación es secretado por el cuerpo amarillo y la placenta y alcanza una concentración de 10 a 32 µg/100 mL (en un ciclo menstrual llega a 2 µg/100 mL). En la 5ª SD hay un pico temprano de progesterona proveniente del cuerpo amarillo; luego declina por atrofia del cuerpo amarillo. Desde la 10ª a la 37ª SD se produce un incremento gradual, y permanece elevada hasta el nacimiento. El colesterol materno es el sustrato para la síntesis de progesterona en la placenta. Su aumento en sangre produce un incremento en orina materna del metabolito pregnandiol. La mayor parte es metabolizada en las glándulas suprarrenales (hidroxilación) y en el hígado (sulfatación) fetales. El dosaje de progesterona es un indicador de vitalidad placentaria durante la gestación. Junto con los estrógenos, induce la fase secretora del endometrio, preparándolo para la implantación. Durante la gestación mantiene el músculo uterino en reposo.

## Síntesis de gonadotrofina coriónica

Es una hormona peptídica secretada por el SCTB. Es una glucoproteína similar a la hormona luteinizante (LH) con dos subunidades, α y β. La última es específica de la gonadotrofina coriónica humana (GCH) y permite el diagnóstico de embarazo. La cadena α es común con la LH y la tirotrofina. Pese a que la madre sintetiza la proteína, por primera vez, en su primer embarazo, no despierta respuesta inmunitaria. Posee actividad inmunodepresora in vitro y podría colaborar en la aceptación del feto. Su principal función es el mantenimiento del cuerpo amarillo garantizando la secreción adecuada de progesterona durante los dos primeros meses de gestación. También posee actividad adrenocorticotrófica y mantiene la corteza suprarrenal fetal en la primera mitad de la gestación. Al final del segundo mes realiza un pico y luego decae. La placenta dispone de un sistema propio de regulación de la síntesis de GCH en la que participan la LHRH y otras hormonas peptídicas sintetizadas en el propio corion (activina, inhibina, etc.).

## Síntesis de lactógeno placentario (LPH)

También llamada somatotrofina-mamotrofina placentaria debido a sus efectos similares a la prolactina y a la hormona de crecimiento. Incrementa el metabolismo de glúcidos y lípidos; por ello es diabetógena y aumenta los ácidos grasos libres. Contribuye al crecimiento fetal disminuyendo la utilización de hidratos de carbono por la madre, aumentando su transporte al feto y proveyendo la energía necesaria para el metabolismo fetal. Junto con la progesterona y los estrógenos participa en el estímulo del desarrollo de la glándula mamaria para la lactancia.

Se detecta en sangre materna después del primer mes de gestación. Puede constituir un indicador de función placentaria. Hay una correlación entre peso fetal y los valores plasmáticos de esta hormona. Sus valores disminuyen pocos días antes del nacimiento.

Biblioteca Médica Virtual

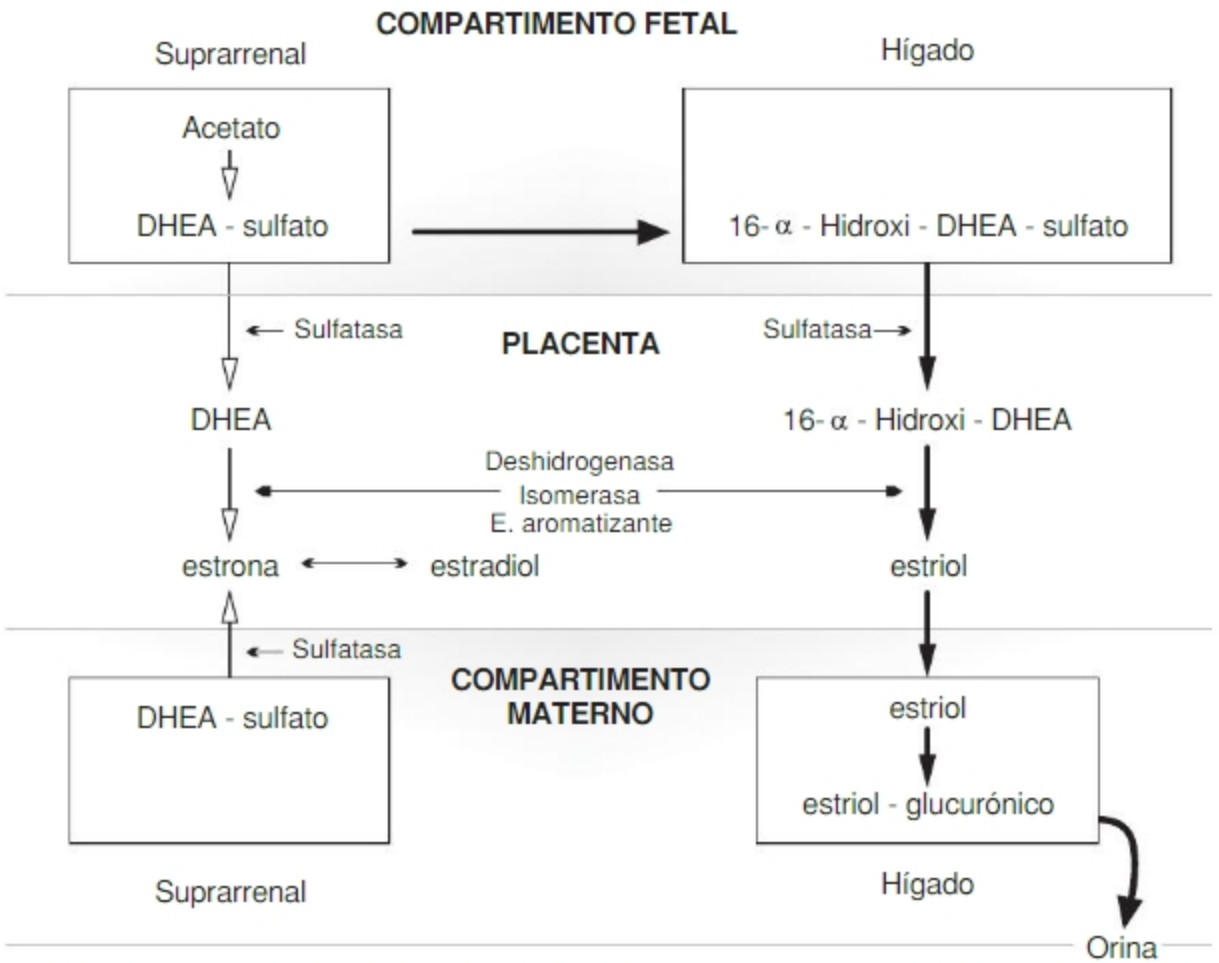


**Fig. 15-18.** Principales vías del metabolismo de los estrógenos durante la gestación. En cada uno de los compartimentos se cumplen diferentes etapas específicas del proceso. Ello requiere la comunicación entre los tres compartimientos. La síntesis de estrógenos en la placenta requiere un precursor de origen fetal –la dehidorepiandrosterona (DHEA)– producido fundamentalmente por la suprarrenal fetal. La DHEA es hidroxilada en el hígado fetal, y luego aromatizada y convertida en estrona y estradiol. El precursor de estrógenos puede provenir también, en parte, de la suprarrenal materna (contribuye aproximadamente al 10% de la síntesis). Tanto los precursores fetales como maternos llegan a la placenta sulfatados –conjugados con sulfatos– y son convertidos a esteroides libres por la acción de sulfatasas placentarias.

## Otras hormonas

**Prolactina.** Durante el embarazo prepara a la glándula mamaria para la lactancia. En este fenómeno participan también estrógenos, progesterona y lactógeno placentario (en presencia de insulina y cortisol). Después del parto, la caída abrupta de estrógenos y progesterona permite la iniciación de la lactancia. Durante el parto, aumentaría la contractilidad del miometrio. Es producida por la decidua.

**Oxitocina (OT).** Péptido neurohipofisario, sintentizado en el hipotálamo y almacenado en la neurohipófisis donde actúa como neurotransmisor. Se detectó que existe síntesis periférica de OT: ovario, SCTB y principalmente en la decidua. La placenta es la principal fuente de producción de OT durante el embarazo. Existe un incremento de mRNA de OT durante el parto.

**Relaxina.** También es producida por la decidua. Inhibe las contracciones uterinas durante la gestación. Desde varias semanas previas al parto participa en la remodelación tisular del cuello uterino y disminuye la densidad de fibras colágenas. Durante el trabajo de parto aumenta la distensibilidad del cuello uterino.

**Tirotrofina coriónica humana.** Si bien en la placenta se han detectado factores que aumentan la secreción de hormona tiroidea y estimulan la incorporación de fosfato inorgánico en la tiroides, efectos similares a los de la hormona tirotrofina, no existen pruebas convincentes de su existencia. La hCG es responsable de algunos de estos efectos.

**Hormona liberadora de tirotrofina.** Es sintetizada por el sincitiotrofoblasto desde la 7ª SD y declina durante la gestación. Desde el 2° trimestre se sintetiza en el CTB no-velloso. Dada la regulación temporoespacial de su expresión, podría estar involucrada en la placentación y angiogénesis y, posiblemente, en la regulación de la producción de otras hormonas placentarias.

Biblioteca Médica Virtual

**Corticotrofina coriónica humana.** Sintetizada por el sincitiotrofoblasto. Posee una acción similar a la del ACTH. Se produciría en el CTB durante el 1er trimestre y en el SCTB desde el 2° trimestre. Su producción aumenta con el avance del embarazo. Podría cumplir un papel local promoviendo la esteroideogénesis y disminuyendo la resistencia vascular.

**Hormona liberadora de corticotrofina (CRH).** Sintetizada por CTB y SCTB. Sus concentraciones permanecen bajas hasta la 30ª semanas de embarazo y aumentan 20 veces en las últimas 5 semanas. En sangre materna circula unida a un péptido que reduce su actividad. Justo antes del parto, la concentración de este péptido disminuye y aumenta la concentración de CRH libre en sangre materna. Desempeña un papel en el inicio del parto: estimula la síntesis y liberación de prostaglandinas en la decidua, el amnios y el corion, lo que favorece la dilatación del cuello. Actúa sobre las células musculares del miometrio aumentando su contractilidad. Además, estimula la producción de ACTH por la hipófisis fetal.

**Somatostatina.** Sintetizada en el SCTB, sobre todo durante el primer trimestre del embarazo. El trofoblasto vellositario posee receptores SSTR2A y 2B. La unión de la somatostatina a estos receptores inhibe la vía del AMPc, estimula la liberación de ácido araquidónico y promueve la proliferación celular. En modelos in vitro promueve la migración celular del trofoblasto no-velloso.

**Protaglandinas.** Las prostaglandinas son una familia de mediadores que producen diferentes efectos en relación con la implantación, la placentación y el parto.

**Otros péptidos.** Existe una variedad de péptidos placentarios que, asociados a la regulación de la síntesis de la la hormona liberadora de gonadotrofinas, integran una red de regulación local, intrínseca de la placenta, regulatoria de la secreción de la GCH y otras sustancias importantes en el mantenimiento de la gestación.

# INMUNOLOGÍA DE LA GESTACIÓN

## Características generales de la respuesta inmunitaria

El sistema inmunitario mantiene la identidad bioquímica del organismo. Detecta y elimina macromoléculas extrañas a él y defiende al organismo del ingreso de microorganismos. El sistema inmunitario posee dos tipos principales de respuesta: la respuesta inmunitaria innata o inespecífica y la adaptativa o específica. La respuesta inmunitaria innata se desencadena ante el reconocimiento de moléculas o patrones de moléculas no propias presentes en microorganismos (polisacáridos, lípidos, proteínas, RNA doble cadena, etc.). La respuesta es inespecífica (similar ante cualquier microorganismo), constituye una respuesta rápida local (fagocitosis y activación del sistema de complemento) y lleva a la activación de la respuesta inmunitaria adaptativa.

Las moléculas que desencadenan la respuesta inmunitaria adaptativa se denominan antígenos. Existen dos tipos principales de respuesta inmunitaria adaptativa: **a)** la respuesta o inmunidad humoral mediada por anticuerpos, específicos de antígeno, sintetizados por los linfocitos B y liberados a la sangre y **b)** la respuesta o inmunidad celular que participa en la reacción de rechazo de células o tejidos extraños, está mediada por moléculas que se exponen en la superficie de los linfocitos T, también es específica de antígenos. Existen varios tipos celulares más involucrados en la respuesta inmunitaria.

En organismos superiores, la identidad inmunológica está determinada por la expresión, en la superficie celular, de una combinación característica de proteínas antigénicas codificadas por un conjunto de genes que integran una parte definida del genotipo de la especie, que se denomina complejo mayor de histocompatibilidad (CMH). En la especie humana se designa con las siglas HLA (*Human Leukocytes Antigen*). Cuando un individuo recibe un injerto de un donante con antígenos HLA diferentes del propio, el sistema inmunitario los detecta y diversos tipos de linfocitos T, en asociación con macrófagos, atacan los tejidos extraños (rechazo inmunológico). Para más información sobre el sistema inmunitario, consultar textos de Biología celular y molecular, Fisiología o Inmunología.

El embarazo implica la aceptación, en el medio interno materno, de tejidos extraños a los propios. Los datos estadísticos indican que el 99% de los embarazos son incompatibles, pues el hijo y los tejidos trofoblásticos constituyen un **injerto semialogénico** que posee un 50% de los genes codificantes de HLA provenientes del padre. La madre, de todos modos, retiene al feto durante 9 meses.

No existe una explicación definitiva sobre los procesos inmunitarios, o de otro tipo, que evitan el daño que el sistema inmunitario materno (SIM) debería producir en los tejidos trofoblásticos y fetales. Ofrecemos, a continuación, datos experimentales, interpretaciones e hipótesis sobre el tema.

## Estado inmunitario gestacional

Diversos experimentos clásicos mostraron que el injerto de tejido extraño en el útero de una hembra no preñada es seguido rápidamente de su rechazo y que la inducción experimental de la seudopreñez, con la consiguiente reacción decidual, antes del injerto, aumenta la sobrevida de éstos. Durante la gestación, la reacción del SIM "contra" antígenos fetales no conduciría a una reacción de rechazo sino a un mejor desarrollo de la placenta cuanto más diferentes sean inmunológicamente madre y embrión. La cruza experi-

Biblioteca Médica Virtual

mental entre machos y hembras de un cepa endocriada conduce a la similitud de los HLA y a un deterioro de la descendencia por desarrollo anormal de la placenta (pequeña y de bajo peso, recién nacidos de bajo peso, escasa vitalidad y aumento de la frecuencia de abortos). Cuando una hembra de una cierta cepa es sensibilizada contra los tejidos de un macho de otra cepa –por medio de un injerto– y a continuación se los cruza, el desarrollo de la placenta mejora (disminuye la frecuencia de abortos, placentas grandes, hijos de peso adecuado y buena vitalidad).

Pese a que existe una respuesta del SIM contra antígenos del corion, ésta se produce en un medio interno distinto del de una mujer no gestante. Durante la gestación ocurren varias modificaciones regulatorias –inespecíficas y específicas– del SIM que evitan el rechazo y facilitan el mejor desarrollo de la placenta cuanto más diferentes sean embrión y madre desde el punto de vista inmunológico.

Entre los **fenómenos inespecíficos** se cuentan: **a)** altos niveles de corticosteroides (poseen acción inmunodepresora y linfocitopénica); **b)** altos niveles de gonadotrofina coriónica (efecto inmunodepresor en la interfase decidua basal-citotrofoblasto); **c)** progesterona y lactógeno placentario (efectos inmunodepresores); **d)** una variedad de factores de diversa naturaleza, que se encuentran en la interface embriomaterna y poseen efecto inmunosupresor local (α-fetoproteína, proteínas PZ (*pregnancy zone*) del plasma, etcétera.

Entre los **fenómenos específicos** se ha planteado la acción de células y señales que normalmente regulan la función del SIM adaptativo pero en un entorno regulatorio que impide el rechazo.

## El útero como lugar privilegiado

El concepto de "útero como sitio privilegiado" que impide el rechazo del embrión, planteado en los años cincuenta, propone actualmente que señales generadas en glándulas endocrinas, la decidua y el corion, interactivamente, generan un ambiente propicio (privilegiado) que modula el funcionamiento del sistema inmunitario materno promoviendo la aceptación del embrión como injerto semialogénico. El concepto incluye la idea de que tales interacciones no sólo evitan el rechazo sino que facilitan la implantación y son necesarias para el desarrollo del corion y el crecimiento y la diferenciación de la placenta.

Normalmente, el endometrio dispone de componentes de los SIM, innato y adaptativo, posee linfocitos T y B específicos de antígenos, linfocitos NK, linfocitos T colaboradores ($T_H$), macrófagos, células dendríticas, etcétera.

Durante el embarazo, la composición celular cambia: los macrófagos constituyen 10 a 20% de las células de la decidua y los NK 20 a 30%, pero sólo durante el 1° y 2° trimestre; los linfocitos $T_H$ reguladores CD4+/CD5+ y las células dendríticas son menos numerosas.

La composición molecular del intersticio endometrial también se modifica durante la implantación: hormonas esteroideas (particularmente progesterona), prostaglandinas, quimiocinas, y una red fluctuante de citocinas caracterizan la decidua. De éstas, abundan tanto las proinflamatorias como las antiinflamatorias, pero predomina el efecto de las últimas. También es típica, y esencial, la presencia de proteínas reguladoras del complemento, proteínas señal (ligandos) de la superfamilia del factor de necrosis tumoral (TNF), de la familia de proteínas B7-H1 inhibidora de linfocitos. Tanto la decidua como el corion aportan componentes a esta red de interacciones moleculares.

La antigenicidad del trofoblasto también contribuye, en gran medida, a generar la respuesta inmunitaria gestacional de los SIM innato y adaptativo pues no expresa los típicos antígenos de los grupos HLA-A y HLA-B, que son altamente variables y reactivos, sino un tipo especial de antígenos, los HLA-G del tipo Ib (también expresan HLA-C y HLA-E), que poseen efectos moduladores sobre varios componentes del SIM adaptativo.

El HLA-G tiene varios efectos: actúa a través de receptores inhibitorios de la respuesta inmunitaria del tipo transcripto Ig-símil (*Ig-Like Transcript:* ILT) y también actúa estimulando la expresión de estos receptores en células presentadoras de antígenos (células PA) y monocitos; asimismo aumenta la transcripción y expresión en la superficie de estos receptores inhibitorios en células PA, NK y linfocitos $T_H$ (CD4+).

Con respecto a las células del SIM innato, que predominan en el sitio de implantación, se ha planteado que ellas no facilitan una tolerancia sino que contribuyen a generar un estado "inflamatorio" que sería necesario para la adhesión y la invasión del trofoblasto. Así, la implantación se daría sólo en el marco de una respuesta inflamatoria, dependiente del SIM innato, que regularía la propia diferenciación y activación de células del SIM innato. En la generación de dicho estado inflamatorio participarían receptores Toll-símil expresados por el trofoblasto que estimularían la secreción de citocinas y el reclutamiento de células del SIM.

## Transferencia de anticuerpos maternos al feto

La transferencia de anticuerpos maternos confiere protección posnatal transitoria y pasiva contra varios tipos de bacterias, virus y parásitos. Esta transferencia se realiza, prenatalmente a través de la placenta y, luego del nacimiento, por vía oral pues el intestino del recién nacido absorbe los anticuerpos presentes en el calostro y la leche materna.

La transferencia maternofetal de proteínas es selectiva y mediada por receptores con alta afinidad. La placenta humana permite sólo el paso de IgG. La IgM no atraviesa la

Biblioteca Médica Virtual

placenta y por ello su presencia en plasma fetal o neonatal es indicativa de estimulación antigénica intrauterina. El SIFetal es competente, en los últimos meses de gestación, para la síntesis de IgM, pero normalmente latente por la falta de estimulación antigénica. Las isohemaglutininas maternas son predominantemente IgM y, dado que la placenta no permite su pasaje, el feto resulta protegido así de las inmunoglobulinas maternas.

La protección del recién nacido continúa con el calostro a través de la IgA secretora. Los anticuerpos transmitidos por el calostro son deglutidos por el recién nacido y resultan eficaces localmente en el intestino contra varios agentes infecciosos, pero no alcanzan la circulación sanguínea.

## Transferencia de células

Si bien existe pasaje bidireccional de una cierta cantidad de células, es difícil precisar su impacto inmunológico. Se sabe que muchas células del CTB intersticial alcanzan la circulación sanguínea materna, se distribuyen por varios órganos y pueden permanecer en circulación en cantidades muy pequeñas durante décadas. Se desconoce qué funciones podrían tener estas células. Se ha planteado que podrían servir como células de memoria para el SIM y mantener la estimulación antigénica o sensibilización adquirida durante el (los) embarazo(s).

## AUTOEVALUACIÓN

# Sección 2: Alteraciones del desarrollo de la placenta

Las alteraciones morfológicas o funcionales de la placenta, en general, resultan de las alteraciones menos graves de la implantación; las más graves suelen impedir la implantación y el embrión muere durante la 2ª SD. Éstas, en general, no se informan, por lo cual los datos estadísticos son menos fieles.

La probabilidad de fecundación en un ciclo es de aproximadamente un 20%. De los embriones resultantes, el 50% interrumpe el desarrollo antes de la 2ª SD. De éstos, un 75% corresponde a fallas en la implantación que conducen a muerte temprana, no son clínicamente reconocidas como abortos y, en consecuencia, no informadas. Diversos estudios estadísticos realizados en casos de reproducción asistida muestran que, aun cuando la paciente haya recibido todos los cuidados médicos recomendados para el éxito del tratamiento, las fallas en la implantación frecuentemente impiden el éxito del tratamiento.

## Principales malformaciones anatómicas de la placenta

Las alteraciones de la placenta pueden ser de variado tipo. Existen placentas con importantes alteraciones de la forma y que, sin embargo, son normales desde el punto de vista funcional. También puede darse la situación inversa: placentas de morfología normal con graves fallas funcionales.

La placenta normal es circular con inserción central del cordón umbilical. Existen muchas diferentes alteraciones de la forma de la placenta:

**Placenta bipartida o bilobulada.** La placenta está escindida en dos porciones de tamaño similar. El cordón umbilical se bifurca y se inserta en ambas o, más frecuentemente, se inserta en una de ellas y la vasculatura de ambas porciones se halla comunicada por vasos que corren a través de las membranas corion y amnios. Puede deberse a un desarrollo irregular del corion frondoso o a la atrofia de parte de éste. La falta de expulsión de un lóbulo puede generar hemorragias, infecciones, etcétera.

**Lóbulos accesorios.** La placenta puede presentar fragmentos o "lóbulos satélites" que están conectados por un pedículo arteriovenoso con el árbol vascular del cuerpo principal de la placenta. Dichos vasos viajan a través de tejidos frágiles y corren riesgo de ser lesionados durante el parto. También existe riesgo de que pasen inadvertidos, no sean expulsados durante el alumbramiento y, luego del parto, compliquen la hemostasia y causen hemorragias.

**Placenta circunvalada, circunmarginada o marginada.** Se caracteriza por presentar un borde engrosado, compuesto por un pliegue del amnios y corion, depósitos de fibrina y decidua degenerada. Esta placenta puede predisponer a la separación marginal prematura y sangrado del 2º trimestre; las multíparas de edad avanzada tienen mayor predisposición.

Biblioteca Médica Virtual

**Inserción marginal del cordón.** El cordón se inserta en la región periférica, delgada, de la placenta y los vasos umbilicales irradian en todas direcciones, en parte a través de la zona delgada, más frágil, de la placenta.

**Inserción velamentosa del cordón.** En este caso, lo relevante es que el cordón umbilical no se inserta en la placenta sino en algún punto del corion leve y corre un cierto trecho a través de éste hasta llegar al corion frondoso. Algunos consideran que este tipo de inserción del cordón puede resultar de implantaciones no proximales del blastocisto o, en etapas más tardías, de fallas en la posición del embrión y sus anexos dentro de la vesícula coriónica o falla en la posición del pedículo de fijación (Fig. 15-19).

## Alteraciones histogenéticas y funcionales

### Alteraciones en las funciones de transporte

Se caracterizan como un déficit en el aporte de elementos en relación con los requerimientos del feto. Sin embargo, no todo déficit de aporte de elementos debe caracterizarse como insuficiencia en la función de transporte de la placenta. Existe una línea de abastecimiento maternofetal que alude a todo aquello que accede al EIV transportado por la sangre materna; de la sangre materna pasa directamente al torrente circulatorio fetal y es llevado sin cambios importantes al feto. Existe, por otro lado, un abastecimiento maternoplacentario de precursores para la síntesis de sustancias en la placenta y, finalmente, una línea de abastecimiento placentofetal que depende eminentemente de la circulación fetal en el corion. La línea de abastecimiento placentofetal alude a todos aquellos elementos que, sintetizados en la placenta con precursores de origen materno, son transferidos luego al feto. Las fallas en cualquiera de éstos conducen a déficits de nutrientes u otros elementos en el feto.

Por insuficiencia placentaria debería entenderse sólo a aquellos déficits de aportes al feto en presencia de una línea de abastecimiento maternofetal y maternoplacentario normales.

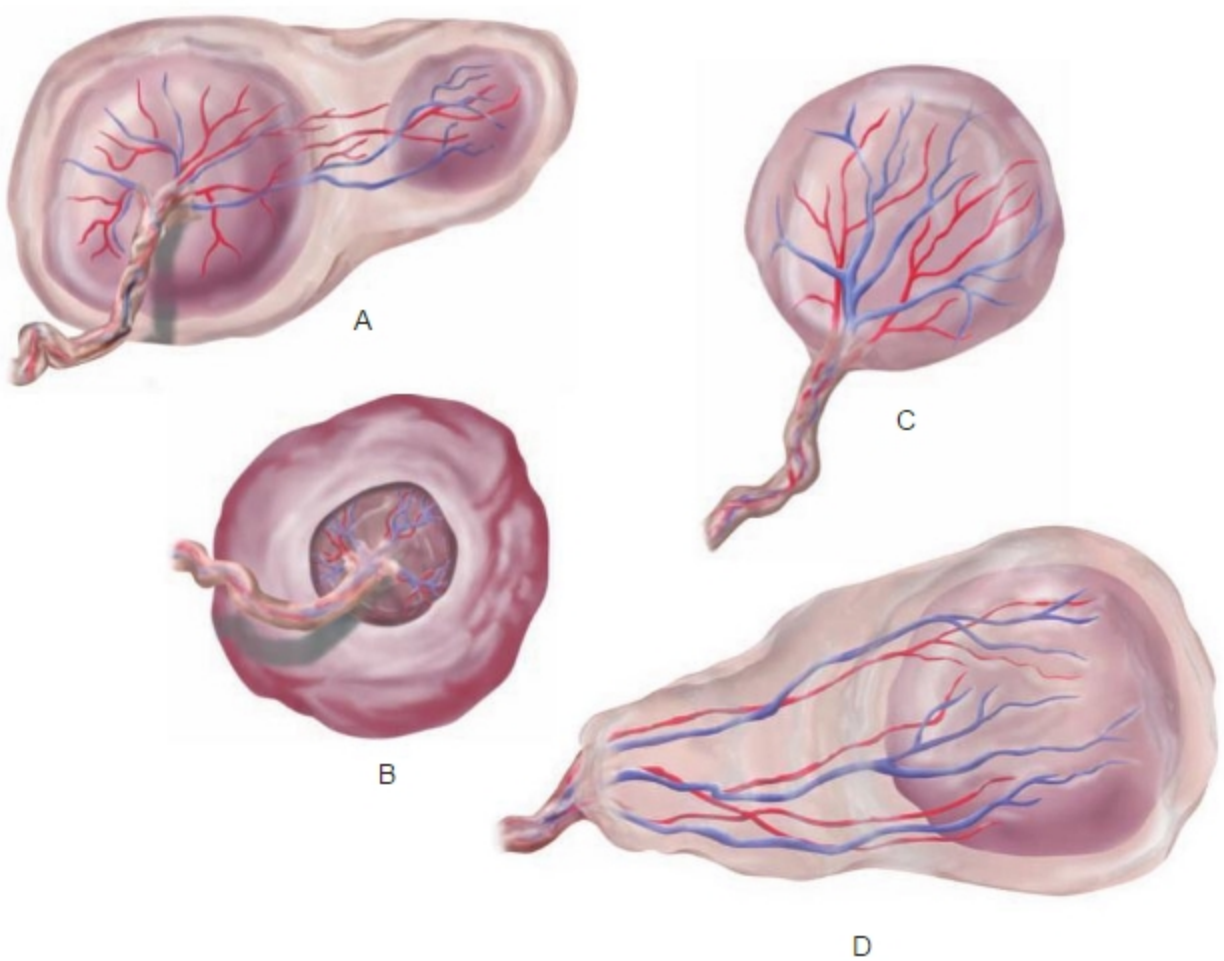


Fig. 15-19. Principales alteraciones anatómicas de la placenta. A. Lóbulo accesorio. B. Placenta circunvalada. C. Inserción marginal del cordón. D. Inserción velamentosa del cordón.

Biblioteca Médica Virtual

Los déficits del transporte tienen causas específicas que alteran selectivamente ciertos mecanismos de transporte o causas más generales que alteran globalmente el pasaje. Todo proceso que conduzca a una **reducción significativa de la superficie de intercambio** (infartos, coágulos, etc.) puede reducir la eficacia en el transporte. Los procesos patológicos que alteran el **grosor de la M V-S** también pueden reducir la eficacia de las funciones de transporte.

La mayor parte de los elementos ingresan en el embrión a través de la placenta; de éstos, algunos son elaborados en la propia placenta pero la mayor parte provienen de la madre y la placenta los transporta al feto. Así, existen dos vías o líneas, materna y placentaria, de abastecimiento de sustancias útiles al feto.

La eficacia de la línea de abastecimiento maternofetal depende, prioritariamente, de la composición (diversidad y concentración de sustancias) y el flujo (eficacia hemodinámica) de sangre materna en el EIV. Clásicamente se considera que lo primero depende del estado nutricional de la madre. El componente placentofetal radica en el corion. En sentido estricto, una verdadera insuficiencia placentaria de transporte de sustancias debería limitar la transferencia de elementos a través del corion en presencia de una composición y un flujo de sangre materna normales.

## Alteraciones del flujo sanguíneo materno a través del espacio intervelloso

Existe una variedad de situaciones fisiológicas y patológicas en las que el flujo de sangre en el EIV se altera. Pueden mencionarse cuatro categorías principales de alteraciones:

**1) Presión de perfusión.** Durante la gestación, la presión sanguínea disminuye debido a la acción vasodilatadora de las hormonas esteroideas. Ciertas situaciones patológicas como la hipovolemia o la insuficiencia cardíaca pueden disminuirla más de lo normal y comprometer la irrigación y eficacia de los intercambios, sobre todo de oxígeno. Si la disminución de la perfusión es de corta duración, el alto volumen del EIV puede amortiguar el efecto. Los aumentos excesivos de la presión sanguínea producidos por ciertos fármacos o por enfermedades renales maternas (hipertensión esencial) también son nocivos.

**2) Viscosidad sanguínea.** Las variaciones importantes en el número de elementos de la sangre (anemias) pueden modificar la viscosidad de la sangre materna. Las anemias graves también pueden producir disminución de la concentración de hemoglobina y consiguiente disminución de la oxigenación.

**3) Presión intrauterina.** El aumento de la presión intrauterina debido a las contracciones del miometrio puede, si alcanzan cierta intensidad, disminuir la perfusión del EIV. Los estados prolongados de alta presión intrauterina deterioran el pasaje de nutrientes y gases y el feto puede disminuir su velocidad de crecimiento.

**4) Estructura vellositaria.** Diversos tipos de alteraciones histológicas de las vellosidades coriales pueden afectar, *per se*, el intercambio, sin alteraciones del flujo sanguíneo. Por otro lado, aun en el caso de que las vellosidades posean estructura histológica normal, las alteraciones de la forma, el tamaño y/o la distribución de las vellosidades modifican la geometría del espacio EIV y ello puede producir alteraciones del flujo sanguíneo.

## Fallas en la regulación de la invasión

Las fallas en la regulación de la invasión pueden derivar en déficits de la invasión o invasión excesiva de la decidual basal. Ambos casos generan diversos tipos de situaciones patológicas.

Se denomina **acretismo placentario** a situaciones resultantes de fallas en la regulación de la invasión que hacen que **el corion penetre más profundamente de lo normal**. En condiciones normales, la invasión de la decidua basal por el corion llega sólo hasta la capa media o esponjosa. Las capas submiometrial y miometrio son sólo invadidas por células del CTB no-velloso intersticial pero no por el corion.

Se denomina **placenta acreta** a aquella en la que la invasión alcanza a prácticamente todo el grosor del endometrio sin respetar la región profunda o submiometrial. Puede involucrar toda la superficie placentaria o sólo algunos cotiledones más profundos. Se denomina **placenta increta** a la situación en que **la invasión llega al miometrio** y **placenta percreta** a la situación en la que **la invasión llega hasta el perimetrio**, vale decir, sobrepasa el miometrio e invade la adventicia uterina o el mesotelio peritoneal pudiendo llegar a invadir órganos contiguos al útero (vagina, vejiga, recto) (**Fig. 15-20**).

La alteración de la invasión puede ser localizada (focal), puede abarcar varios cotiledones (parcial) o abarcar toda la placenta (completa o total).

La presencia de corion en la intimidad del miometrio puede comprometer seriamente su contractilidad y producir complicaciones durante el parto o, después de éste, en el proceso de hemostasia. Parte de dicho proceso depende de la posibilidad del miometrio de contraerse fuertemente contribuyendo a cohibir la hemorragia. En el caso del percretismo, la complicación seria es la formación de focos hemorrágicos periuterinos al tejido adventicial o a la cavidad peritoneal con el consiguiente cuadro clínico de hemorragia peritoneal.

## Preeclampsia

Es un cuadro hipertensivo durante el embarazo, luego de la 20ª SG; se asocia a varias enfermedades fetales y

Biblioteca Médica Virtual

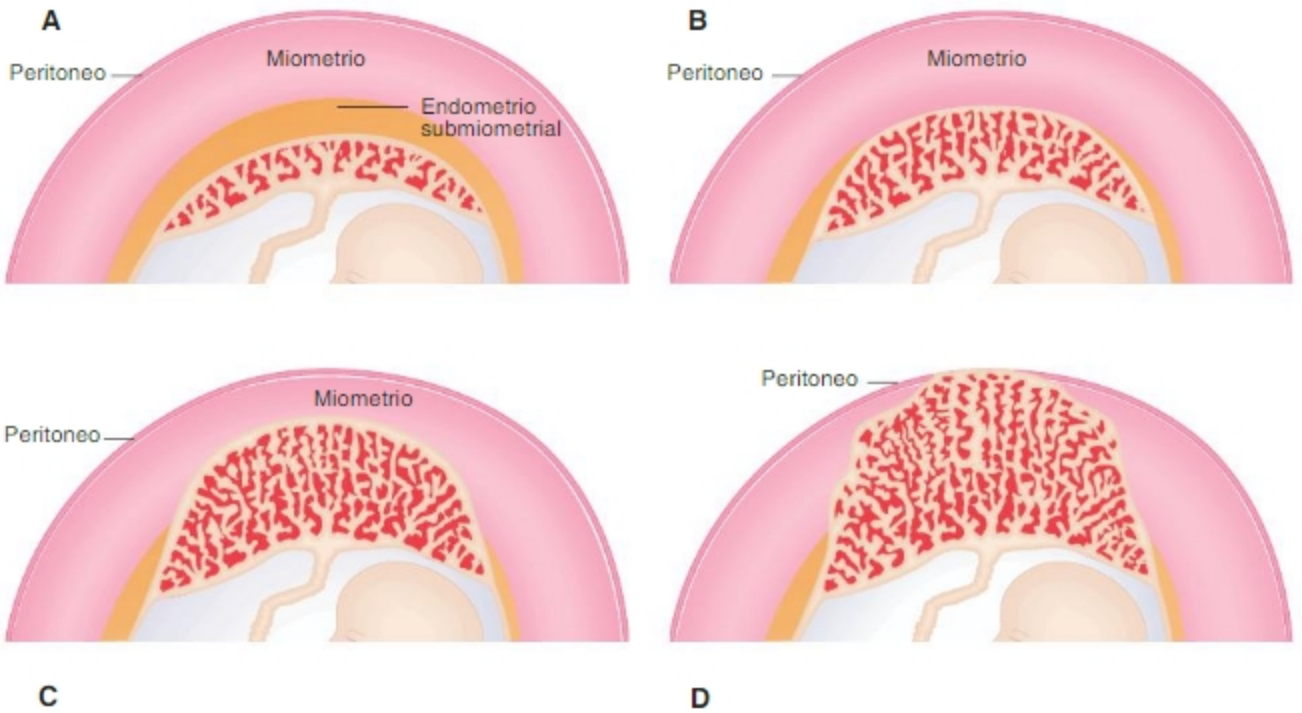


**Fig. 15-20.** Fallas en la regulación de la invasión. **A.** Placenta normal. **B.** Placenta acreta. Invasión de la región submiometrial del endometrio. **C.** Placenta increta. Invasión del miometrio. **D.** Placenta percreta. Invasión del perimetrio.

puede llegar a causar la muerte de la madre. Puede tener varias complicaciones en la madre: hemorragia cerebral, coagulación intravascular, insuficiencia hepática o renal, desprendimiento de placenta.

Existe una variedad de factores intervinientes. Se sabe que existe una alteración en la invasión del CTB no-velloso intravascular, dificultad en la expresión del fenotipo invasivo que no se adapta al de las proteínas de superficie celular que expresa el endotelio materno. Esto da lugar a una falta de remodelación de las paredes de los vasos endometriales por parte del CTB no-velloso intravascular, y las arteriolas y arterias uterinas conservan su resistencia periférica elevada durante la gestación. Esto se acompaña de hipoperfusión del EIV.

También hay aumento generalizado de la resistencia periférica por acción de sustancias que libera endotelio lesionado a la circulación uteroplacentaria.

## Mola hidatidiforme o embarazo molar

Es una alteración del desarrollo resultante de fecundaciones anormales con alteraciones graves del cariotipo. Existen **molas "completas"** en las que **el cariotipo contiene sólo cromosomas paternos**; resultarían de la fecundación de un ovocito II que ha perdido el núcleo y en el que el conjunto cromosómico paterno se duplica y la célula huevo anormal se desarrolla formando un **blastocisto sin embrioblasto pero con capacidad de implantarse**. Existen **molas "parciales"** en las que el cariotipo corresponde a un ovocito II fecundado por dos espermatozoides o en el que el núcleo del espermatozoide se ha duplicado y hecho diploide (diandria). También pueden tener un cariotipo que sugiere que el núcleo femenino es diploide y un núcleo masculino haploide (diginia); poseen en consecuencia un **cariotipo triploide**. Resultan de la implantación del trofoblasto habitualmente sin desarrollo del embrioblasto. Son tejidos trofoblásticos que crecen y adoptan formas quísticas similares a racimos (de ahí su nombre). Son altamente invasivos, pueden llegar a ocupar toda la cavidad uterina y la complicación más grave es que pueden transformarse y originar un tumor maligno denominado corioncarcinoma.

## Enfermedad hemolítica por incompatibilidad Rh

La eritroblastosis fetal o enfermedad hemolítica del recién nacido es un cuadro de hemólisis de eritrocitos fetales que ocurre en **fetos o recién nacidos de grupo sanguíneo Rh+** por la acción de anticuerpos antifactor Rh sintetizados por la **madre Rh-**.

Los individuos del grupo sanguíneo Rh- carecen de una proteína, el factor Rh, típica de la superficie celular de los eritrocitos. Por ello, su sistema inmunitario genera anticuerpos anti-Rh cuando recibe sangre de tipo Rh+.

Biblioteca Médica Virtual

Una situación similar se puede dar en el caso de una mujer Rh- que gesta un hijo Rh+.

Comúnmente, pequeñas cantidades de sangre materna y fetal se mezclan durante la gestación, y el SIM adaptativo genera anticuerpos contra el factor Rh de los eritrocitos fetales. Dado que los anticuerpos (IgG) atraviesan la placenta, los anticuerpos anti-Rh maternos lisan los eritrocitos fetales produciendo anemia hemolítica.

Si la madre no está sensibilizada contra el factor Rh, cosa que frecuentemente ocurre en un primer embarazo normal, el recién nacido no padece la enfermedad. Si la madre ya está sensibilizada por embarazos previos, el pequeño aporte de sangre fetal es suficiente para generar una exacerbación de la síntesis de anticuerpos anti-Rh y se produce la enfermedad. La sensibilización de la madre puede deberse a mezcla de sangre materna y fetal durante algún aborto o hemorragia placentaria, o a procedimientos quirúrgicos durante un embarazo anterior, o durante un parto normal previo. Antiguamente, cuando los controles de las transfusiones no eran rigurosos, podían deberse a transfusiones sanguíneas incorrectamente realizadas (transfusión de sangre de tipo Rh+ a una mujer de tipo Rh-). La mayoría de los primogénitos Rh+ con madre Rh- no sufren la enfermedad.

## Implantaciones ectópicas

El sitio más frecuente de implantación es el fondo uterino; es el lugar de mayor desarrollo del endometrio y el mejor irrigado del endometrio. La implantación, sin embargo, puede ocurrir en sitios anómalos aun dentro del útero.

### Placenta previa

La implantación baja, cerca del cuello uterino, aunque puede ser viable, genera diversos tipos de problemas durante la gestación y el parto. Al crecer, la placenta puede obturar totalmente (placenta previa central o total) o parcialmente (placenta previa parcial o marginal) el orificio cervical interno (Fig. 15-21).

La placenta puede ser suficiente pero genera problemas en la segunda mitad de la gestación cuando la región cervical (el segmento) empieza a distenderse debido al crecimiento fetal. También genera problemas graves durante el parto, pues, aparte del hecho de que el chico no puede nacer por vía vaginal, la dilatación del cuello se acompaña de hemorragias y eventual sufrimiento fetal agudo por hemorragia que, si es grave, compromete la vida de la madre. Dada la delgadez del endometrio cerca del endocérvix, con frecuencia se acompaña de acretismo placentario.

### Embarazo tubárico

La implantación se produce en la mucosa tubárica. La trompa es capaz de albergar al embrión durante un período breve. Termina dilatándose, sus paredes se adelgazan y finalmente se rompen, lo que producen hemorragias graves (Fig. 15-22).

## Desprendimiento prematuro de la placenta

Luego del nacimiento sobreviene el alumbramiento o expulsión de la placenta debido a fuertes contracciones uterinas, rotura de vasos y acumulación de sangre entre la placenta y el resto de la pared uterina. La disminución de la distensión del útero produce un deslizamiento del endometrio respecto de la placenta, que es rígida y no se achica.

Las contracciones del trabajo de parto pueden producir desprendimiento prematuro (parcial o total) de la placenta con la consiguiente falla en la irrigación del EIV y sufrimiento fetal.




Fig. 15-21. A. Placenta en posición normal. B. Placenta previa con obstrucción del orificio cervical interno.

Biblioteca Médica Virtual

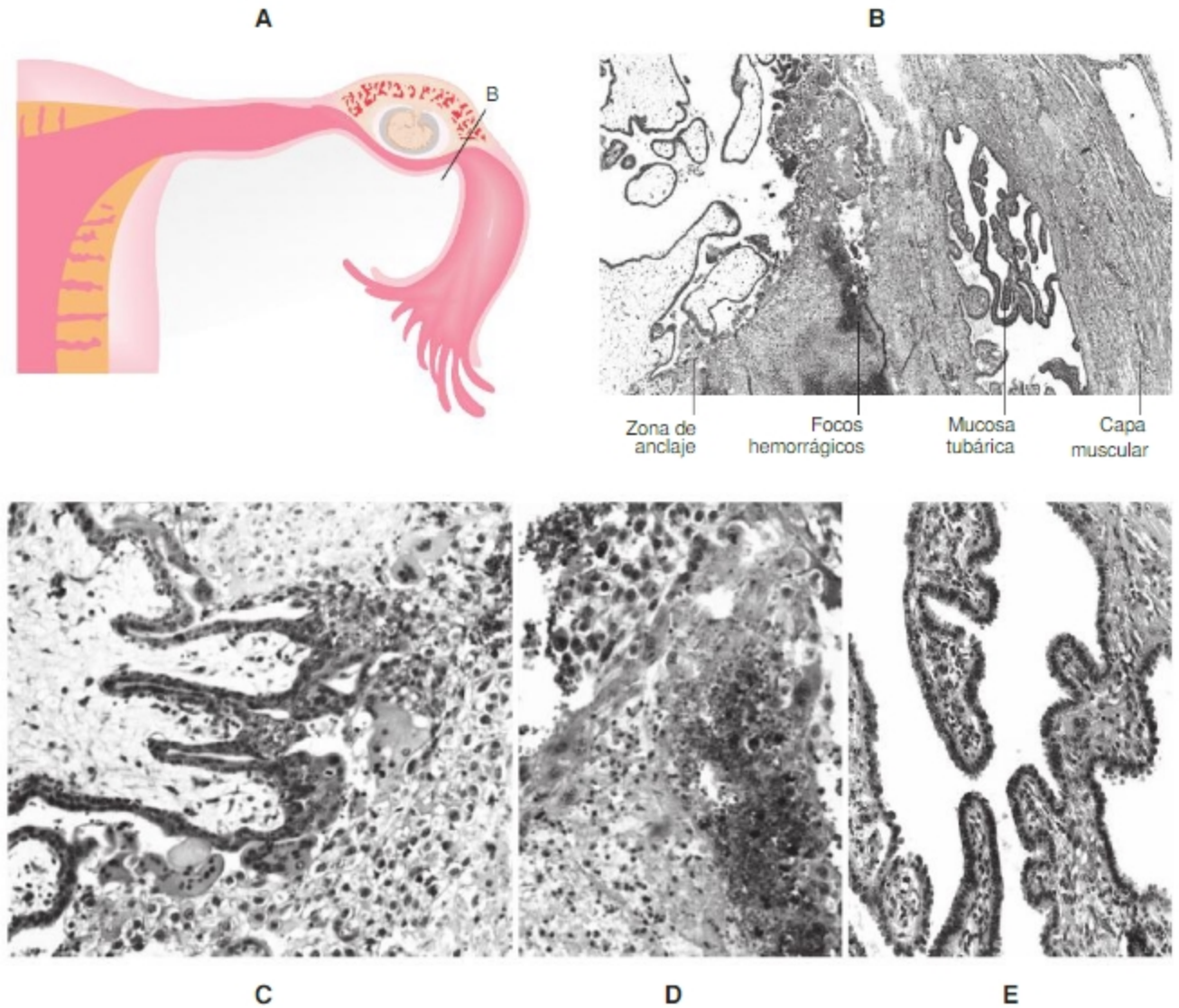


**Fig. 15-22. A.** Embarazo tubárico. **B.** Microfotografía de la trompa uterina; línea de sección indicada en A. **C.** Zona de anclaje. **D.** Focos hemorrágicos en la pared. **E.** Mucosa tubárica. Fotografías reproducidas con autorización de Dra. M. Rapacioli.

## Retención de fragmentos placentarios

Varias de las malformaciones descritas poseen como complicación la retención de tejido placentario. En todos esos casos pueden darse un variedad de complicaciones intraparto o posparto de diversa variedad. La más inmediata es la falta de oxigenación durante el parto y el sufrimiento fetal. Luego del parto, las hemorragias y, más tarde, las infecciones. A veces quedan restos viables que mantienen su función endocrina o pueden transformarse en tejidos tumorales benignos o incluso malignos. Por ello se recomienda un examen cuidadoso de las placentas y las membranas fetales después del alumbramiento corroborando que éstas hayan sido expulsadas por completo.

## AUTOEVALUACIÓN

Biblioteca Médica Virtual

# Sección 3: Bases celulares y moleculares

Síntesis Conceptuales relacionadas con los procesos involucrados en la implantación, el desarrollo de la placenta, la fisiología placentaria y la inmunología de la gestación disponibles en el **sitio web**. Pueden ser utilizadas como material de lectura para resolver las actividades de aprendizaje de este capítulo u otras diseñadas e implementadas por el docente.

SC La implantación del embrión. Significado biológico. Complejidad y etapas del proceso

SC La adhesión blastocisto-endometrio: fijación y orientación del blastocisto respecto del endometrio

SC La degradación de la membrana pelúcida. Acciones enzimáticas sinérgicas. La reacción decidual primaria

SC La diferenciación preimplantatoria del trofoblasto. La reacción decidual primaria. El establecimiento del contacto trofoblasto-endometrio y la invasión temprana

SC Nociones sobre histogénesis placentaria. Tipos de vellosidades y patrón temporal de diferenciación

SC La organización estructural y funcional del placentomo. Su variabilidad. Hipótesis sobre la génesis de la morfología del lóbulo placentario

SC La diferenciación estructural y funcional de la placenta de término. Los nódulos sincitiales y la membrana vásculo-sincitial

SC Los tipos celulares derivados del citotrofoblasto y su especialización funcional

# Sección 4: Actividades de aprendizaje

## INTEGRACIÓN HORIZONTAL

**1.** En general, la placenta se ubica en el fondo del cuerpo uterino y la inserción del cordón umbilical es central. Esta ubicación del cordón se relaciona con la que tiene originariamente el pedículo de fijación, que depende, a su vez, de la orientación del blastocisto respecto del epitelio endometrial.

***¿Cómo se explica la ubicación preferencial de la placenta en el fondo uterino y la inserción central del cordón umbilical?***

**Material de lectura**

SC La implantación del embrión. Significado biológico. Complejidad y etapas del proceso
SC La adhesión blastocisto-endometrio: fijación y orientación del blastocisto respecto del endometrio
SC Nociones sobre histogénesis placentaria. Tipos de vellosidades y patrón temporal de diferenciación
SC La degradación de la membrana pelúcida. Acciones enzimáticas sinérgicas. La reacción decidual primaria

Biblioteca Médica Virtual

2. El feto y la placenta crecen con diferente intensidad. El feto crece relativamente más que la placenta por lo cual, durante la gestación, la relación peso fetal/peso de la placenta aumenta significativamente.

***Dé una explicación acerca de cómo, pese a la situación señalada, la placenta satisface los requerimientos fetales hasta el final de la gestación.***

**Material de lectura**

SC Nociones sobre histogénesis placentaria. Tipos de vellosidades y patrón temporal de diferenciación

SC La diferenciación estructural y funcional de la placenta de término. Los nódulos sinciciales y la membrana vásculo-sincitial

## INTEGRACIÓN VERTICAL



### CASO CLÍNICO

Concurre al servicio de obstetricia de su hospital Jimena L., de 33 años, que se encuentra cursando la 34.ª semana de su tercer embarazo. Consulta debido a que durante el día de hoy hizo un viaje largo en colectivo y luego tuvo un episodio de "sangrado" (metrorragia). Al momento de la consulta se encuentra hemodinámicamente estable con muy escaso sangrado y sin contracciones uterinas.

Durante el interrogatorio, Jimena le cuenta que se controla el embarazo en el hospital de su ciudad. Que ya le hicieron ecografías previas y le dijeron que "el bebé estaba implantado muy bajo".

Al preguntarle sobre qué indicaciones le dieron, sobre todo si debía hacer reposo, contesta que no. Que solo le hicieron la ecografía y le dijeron que la implantación era baja. Cuenta que en su hospital, normalmente, hay mucha gente y "los médicos atienden rápido" a los pacientes.

Le proponen que se quede un rato en el servicio, que le van a hacer algunos estudios, y la paciente accede.

La ecografía realizada muestra una placenta de implantación baja en cara anterior. Es una placenta previa oclusiva total. La monitorización fetal es normal. Se realiza una ecografía con Doppler color que indica posible acretismo placentario.

Durante su permanencia en el servicio, el sangrado es de escasa intensidad y luego cesa. Luego de los estudios, Jimena "decide regresar a su casa". Se le recomienda que venga un familiar a buscarla y se le ofrece ser transportada en una ambulancia.

Se le indica reposo absoluto. Se le instruye que, con reposo absoluto y algunos cuidados adicionales, su evolución puede ser favorable. Se le advierte que debe consultar con el servicio en el que se controla el embarazo y que probablemente tengan que programar una cesárea para aproximadamente la semana 38.ª.



### HOJA DE TRABAJO PARA EL CASO CLÍNICO

Biblioteca Médica Virtual

CAPÍTULO

# 16

# GENÉTICA Y TERATOLOGÍA

SILVIA ÁVILA




Biblioteca Médica Virtual

# Sección 1: Bases genéticas de los defectos de desarrollo

## Introducción

Las características de los seres vivos (fenotipo) están determinadas por interacciones entre la información genética y el medioambiente. La información genética está contenida en el DNA nuclear y extranuclear. La totalidad de la información genética de un individuo constituye el genotipo.[1] El DNA tiene secuencias codificantes (genes) y regulativas. Las codificantes tienen información referida a la síntesis de las macromoléculas informativas que participan en la regulación del desarrollo de las características básicas de todos los aparatos y sistemas como también de los rasgos fenotípicos que nos diferencian. La información genética se expresa en el marco de redes de interacciones en las que están incluidos los estímulos ambientales. La modificación de la expresión genética por factores ambientales es el campo de estudio de la epigenética. En el nivel celular, la noción de medioambiente incluye moléculas provenientes del medio externo y moléculas sintetizadas por otras células del individuo.

El desarrollo consiste en la generación de un individuo sexualmente maduro a partir de la célula huevo e involucra la operación de varios CCD regulados por medio de la información genética y factores ambientales.

La complejidad del desarrollo se asocia, naturalmente, a la posibilidad de que ocurran alteraciones durante su transcurso. La mayor parte de las enfermedades humanas posee, en cierto grado, un componente genético: desde los trastornos poco frecuentes hasta las enfermedades consideradas de alta prevalencia como la diabetes, la hipertensión arterial o la obesidad.

De acuerdo con el paradigma vigente, los factores ambientales modifican la información genética misma (mutaciones) o la expresión genética (fenómeno epigenético). La información básica está codificada en los genes pero durante su expresión se expone a factores ambientales que pueden modificarla. Algunas alteraciones genéticas se expresan aun en un ambiente favorable, otras sólo lo hacen en determinadas condiciones. Por otro lado, algunos factores ambientales interfieren gravemente con la expresión de genes que tienen la información adecuada. Desde el punto de vista médico las interacciones información genética-ambiente son de fundamental importancia porque, si bien por el momento no se puede modificar la constitución genética de un individuo, sí se puede actuar sobre los factores ambientales que operan como factores de riesgo.

La aplicación de estrategias de prevención primaria, secundaria y terciaria consiste en la promoción de condiciones adecuadas para un desarrollo óptimo: el cuidado del medioambiente, la educación para adquirir hábitos saludables, la prevención de las adicciones (tabaquismo, alcoholismo, drogas ilegales, etc.), la correcta nutrición de la embarazada y el niño, el asesoramiento genético sobre riesgo de recurrencia de defectos congénitos y la corrección de éstos, cuando sea posible, a fin de evitar secuelas aún más graves.

El avance de la Genética y sus repercusiones no deben ser tema privativo de laboratorios del primer mundo o de expertos; por el contrario, la información disponible permite diseñar estrategias de atención primaria de la salud que mejoren la calidad de vida de la población en cualquier región del mundo. Es ésta una responsabilidad estatal, social, familiar e individual.

Este capítulo trata conceptos básicos de Genética que son aplicados a lo largo de la obra en relación con el desarrollo normal (Genética del Desarrollo) y sus alteraciones. Estos conceptos son de utilidad para entender la relación entre la Genética Clínica y aspectos genéticos del desarrollo, el impacto de las anomalías congénitas y su enfoque desde la Embriología y la Biología del Desarrollo, así como los aspectos centrales del asesoramiento genético de las familias afectadas. Existen numerosos textos de Genética, varios de ellos citados como bibliografía, que abordan con detalle aspectos de este capítulo. Varios de esos temas son profundizados en el sitio web.

## Incidencia de las anomalías congénitas y su repercusión en la salud pública

La importancia médica y social de las fallas del desarrollo deriva de su alta incidencia como causas de abortos espontáneos, mortalidad perinatal e infantil y anomalías congénitas.

[1] El término genotipo también es usado con un sentido más restringido para designar la constitución genética en un cierto locus (véase ejemplo de los alelos AB0 más adelante). Idéntica situación se presenta con el uso del término fenotipo que puede emplearse en sentido amplio, como expresión global del genotipo, o como la expresión de un cierto locus.

Biblioteca Médica Virtual

## Incidencia

**Pérdidas gestacionales.** Se estima que cerca del 50% de los embarazos se interrumpe 5-6 días después de la fecundación como abortos inaparentes sin haber sido diagnosticados. Un 15% de los embarazos (embarazos ya diagnosticados por ecografía o por pruebas de laboratorio) se pierde entre la 8ª y 11ª SG[2] (calculadas a partir de la fecha de la última menstruación [FUM]) como aborto espontáneo y, de ellos, aproximadamente el 50% presenta alteraciones cromosómicas.

**Mortalidad perinatal.** Esta tasa expresa la relación entre el número de muertes perinatales (entre la 28ª SG y 7 días posnatales) cada 1.000 recién nacidos vivos. En Estados Unidos el 30% de estas muertes perinatales se debe a defectos graves del desarrollo y se estima que el 80% de ellas se debe a factores genéticos.

**Anomalías congénitas en fetos muertos y nacidos muertos.** Aproximadamente el 15 a 20% de los fetos muertos y nacidos muertos se debe a alteraciones del desarrollo.

**Mortalidad infantil.** Es la relación entre el número de muertes en niños menores de un año de edad en un determinado año y el número de nacidos vivos en el mismo año, para un determinado país, territorio o área geográfica, expresado por 1.000 nacidos vivos. En los países desarrollados, las malformaciones congénitas constituyen la causa más frecuente de mortalidad infantil (véase apartado anterior) y causan el 25% de las muertes durante el primer año de vida, el 20% de ellas hasta los diez años y el 7,5% entre los diez y los quince años.

**Anomalías congénitas en neonatos.** Abarcan desde defectos leves que no comprometen la sobrevida hasta los más graves que provocan la muerte. El 3% de los recién nacidos presentan anomalías severas detectadas poco después del nacimiento y 10% anomalías de carácter leve. Este índice varía en los distintos países debido a factores tales como: **a)** calidad de vida de la población (causas ambientales que alteran el desarrollo), **b)** atención primaria de la salud (vacunas para prevenir la rubéola o la varicela, enfermedades infectocontagiosas), **c)** calidad de los registros, **d)** estrategias de diagnóstico prenatal (ecografía, disponibilidad de estudios genéticos, etc.), **e)** la legislación vigente (legalidad de aborto).

# Clasificación de las anomalías fenotípicas congénitas y sus designaciones

En la literatura se encuentran designaciones genéricas tales como "anomalías fenotípicas congénitas", "defectos de desarrollo", "defectos de nacimiento" (*birth defects*, de uso común entre anglosajones), "malformaciones congénitas" etc., que agrupan entidades diversas.[3] La investigación en el campo de la teratología ha llevado a acuñar muchos términos que pretenden precisar la variedad de alteraciones del desarrollo. Existen, sin embargo, discusiones sobre sus significados, y la elaboración de una terminología apropiada que elimine discrepancias aún está pendiente.

Un análisis de las designaciones utilizadas en clasificaciones de anomalías fenotípicas realizadas sobre la base de diferentes criterios reúne una variedad amplia de términos (Cuadro 16-1).

Tratamos a continuación algunos términos comunes en la literatura que son usados para designar diferentes anomalías congénitas.

## Definición de términos

### *Según la repercusión clínica*

Tomando como criterio la repercusión clínica se las ha clasificado de la siguiente forma:

**Anomalías mayores.** Son las que tienen **consecuencias médica**, **cosmética** o **funcional**. Afectan a alrededor del **2% de los nacidos vivos** y un **2% adicional de los menores de 5 años** (Cuadro 16-2). Ejemplos: fisura de labio, fisura de paladar, agenesia renal.

**Anomalías menores.** Son consideradas **variantes de la normalidad** cuando se presentan en **más del 4% de la población y anomalías menores propiamente dichas** cuando su frecuencia es menor. Su importancia reside en que **la existencia de dos o más de ellas aumenta la chance de que coexista una anomalía mayor**.

### *Según el momento del desarrollo en el cual se producen*

La designación **malformación congénita** posee connotación morfológica y alude a alteraciones estructurales o anatómicas primarias de un órgano o parte de un órgano. Consisten en fallas que derivan en la ausencia de un órgano, o parte de él, o en una morfogénesis anormal (déficit o exceso del crecimiento y otra alteración morfológica). Se producen durante **períodos críticos** del desarrollo diferentes para diferentes órganos (Fig. 16-1), pero que, en general, se hallan en un intervalo temporal, denominado comúnmente organogénico, comprendido entre la 3ª y la 8ª SD. El término **malformación** no alude específicamente a alteración histogenética, pero en gene-

[2] En el campo de la obstetricia, la expresión "semanas de gestación" (SG) se refiere a la duración del embarazo expresada en número de semanas transcurridas desde la fecha de la última menstruación.

[3] Preferimos la denominación genérica "defectos de desarrollo", "defectos congénitos" o "anomalías congénitas" en lugar de "malformaciones congénitas", que alude exclusivamente a alteraciones morfológicas.

Biblioteca Médica Virtual

**CUADRO 16-1.** CLASIFICACIÓN DE LAS ANOMALÍAS FENOTÍPICAS CONGÉNITAS. DE ACUERDO CON DIFERENTES CRITERIOS

| | REPERCUSIÓN CLÍNICA | PERÍODO DEL DESARROLLO | ALTERACIÓN HISTOLÓGICA | SEGÚN LOS ÓRGANOS COMPROMETIDOS |
|---|---|---|---|---|
| **Designaciones de uso común** | Anomalías mayores<br>Anomalías menores | Malformación<br>Disrupción<br>Deformación | Aplasia<br>Hipoplasia<br>Hiperplasia<br>Displasia | Anomalía aislada<br>Síndrome<br>Asociación<br>Secuencia |

**CUADRO 16-2.** INCIDENCIA DE ANOMALÍAS CONGÉNITAS MAYORES EN DIVERSOS ÓRGANOS EN RECIÉN NACIDOS EN EL REINO UNIDO (KUMAR)

| | |
|---|---|
| Cerebro | 10/1.000 |
| Corazón | 8/1.000 |
| Riñones | 4/1.000 |
| Miembros | 2/1.000 |
| Otros | 6/1.000 |
| **Total** | **30/1.000** |

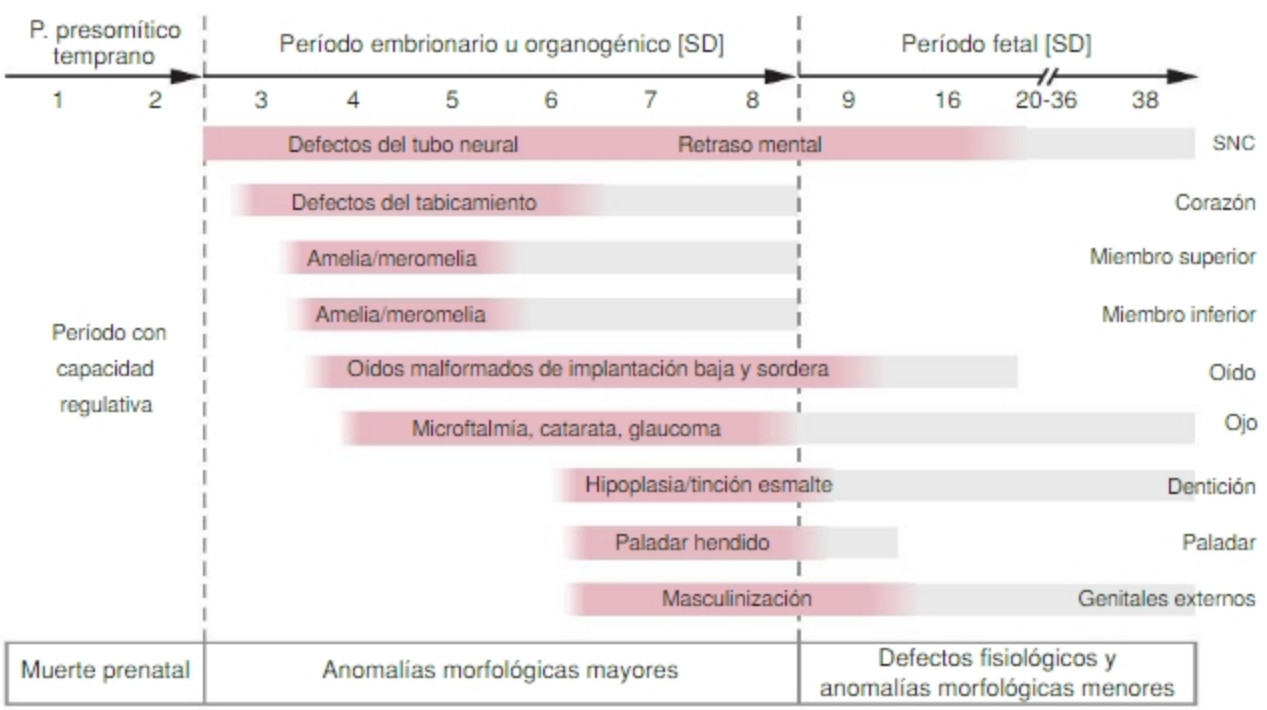


Fig. 16-1. Las barras ilustran los períodos críticos durante los cuales se producen malformaciones congénitas en diferentes órganos, aparatos y sistemas. El color rojo indica el período de máxima sensibilidad a teratógenos.

Biblioteca Médica Virtual

ral implica también alteraciones histológicas. La **mayoría de ellas son de etiología multifactorial** aunque hay algunas en las cuales puede reconocerse un patrón de herencia mendeliano. Como ejemplo podemos citar los **defectos de cierre del tubo neural** (Fig. 16-2).

El término **disrupción** merece consideraciones similares al anterior. Es usado para situaciones en las que las presiones mecánicas llegan a producir amputaciones, resecciones o fusiones de un segmento corporal como un miembro o parte de él. Se usa también para describir anomalías resultantes de una interrupción del riego vascular que trae como consecuencia una alteración anatomofuncional. Algunos ejemplos de disrupción son el **síndrome de bandas amnióticas** (amputación) y el **síndrome de Poland** (por supresión del riego vascular) (Fig. 16-3).

El término **deformación** designa alteraciones de la forma debidas a fuerzas mecánicas que actúan sobre un órgano o una parte del feto que, por lo demás, se desarrolla normalmente. Las deformaciones se producirían en las últimas semanas del desarrollo. Suelen ser más frecuentes en el primer embarazo, supuestamente debido al mayor tono muscular del útero y los músculos abdominales. También se asocian a oligoamnios, como por ejemplo las **artrogriposis** secundarias a escasez de líquido amniótico (Fig. 16-4).

## Según el tipo de alteración histológica

Los términos **aplasia**, **hipoplasia** e **hiperplasia** en general aluden a alteraciones de distinta intensidad de la proliferación celular. El término **aplasia** en general designa déficits en la proliferación suficientemente intensos como para que el esbozo de un órgano no crezca. Por dicho motivo a veces se lo asocia al término **agenesia**. Sin embargo, desde el punto de vista de la biología celular del desarrollo, el término agenesia designa específicamente la falta de formación del esbozo por falla en la determinación de éste. El término **hipoplasia** designa déficits en la proliferación con deficiente crecimiento de un órgano, y el término **hiperplasia**, la situación opuesta con crecimiento en exceso.

El término **displasia** alude a alteraciones histogenéticas que modifican la organización de un tejido. Pueden alterar la forma y/o función de uno o más órganos. Suelen deberse a defectos en un único gen (herencia monogénica o mendeliana) como, por ejemplo, la **displasia esquelética acondroplasia o la disostosis cleidocraneal** (Fig. 16-5).

## Según los órganos comprometidos

La designación **anomalía aislada** se refiere a alteraciones que afectan un único órgano o sistema. Se designa mencionando la estructura comprometida, por ejemplo **cardiopatía congénita aislada**.

El término **síndrome** tiene más de veinte definiciones desde que fue usado por primera vez por Hipócrates y Galeno. En el área de la teratología designa a un **conjunto de anomalías que poseen causa común**. Para algunos basta una **íntima relación etiopatogénica** para ser considerado síndrome. El riesgo de recurrencia depende de la causa. Ejemplos: **síndrome de Down**, **síndrome de bandas amnióticas**.

El término **asociación** designa alteraciones que **coexisten con una frecuencia mayor que la esperable por azar**, por lo cual es **de causa desconocida** pero no casual. Los órganos afectados pueden ser distantes entre sí. El término alude a anomalías múltiples **no reconocidas como defectos de campo, secuencias o síndromes**. Un ejemplo clásico es la **asociación CHARGE**: **C**oloboma, defecto cardíaco (**H**eart defect), **A**tresia de coanas, **R**etar-

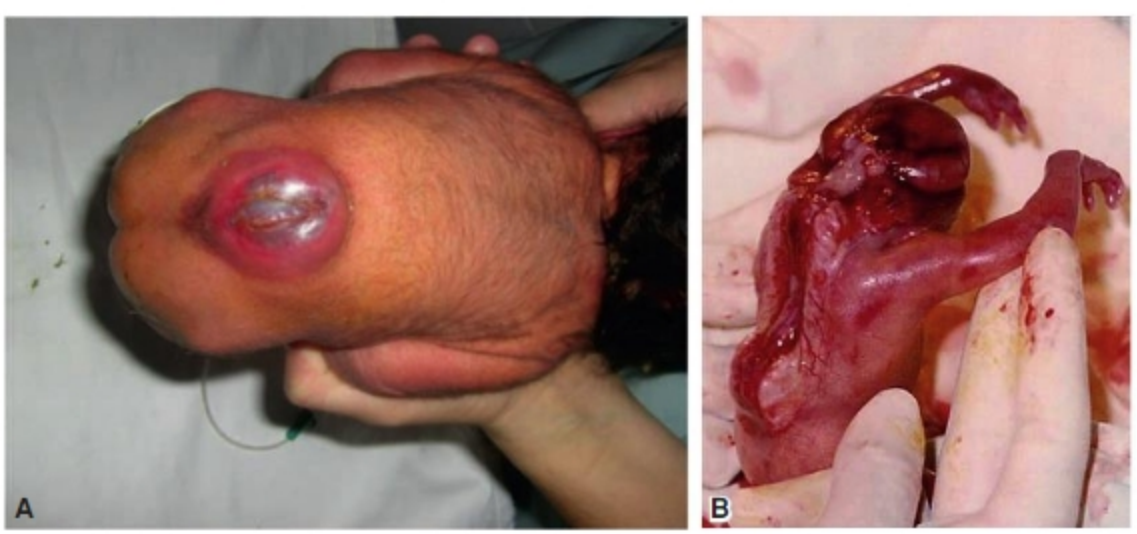


Fig. 16-2. Defectos de cierre del tubo neural. A. Fotografía de recién nacido con defecto de cierre del tubo neural (mielomeningocele). Los defectos de cierre de tubo neural constituyen un espectro de malformaciones congénitas con distinto grado de gravedad. B. Fotografía de feto muerto con defecto de cierre de tubo neural (craneorraquisquisis completa). Fotografías reproducidas con autorización de la Dra. S. Ávila.

Biblioteca Médica Virtual




**Fig. 16-3.** Disrupción: deficiencia del desarrollo de la pared anterior del abdomen secundaria a fenómenos vasculares. En la imagen ecográfica se observa la salida de las asas intestinales por la pared anterior (corresponde a un feto con gastrosquisis). Gentileza del Dr. Gabriel Álvarez (Hospital Provincial de Neuquén).

do de crecimiento, anomalías **G**enitourinarias, anomalías auditivas (**E**ar anomalies). En los últimos años se ha encontrado que una mutación del gen codificante de la proteína CD7 produce este cuadro y que se transmite con patrón de herencia dominante. Este ejemplo ilustra cómo el avance del conocimiento modifica conceptos: un cuadro descrito como **asociación con un riesgo de recurrencia bajo** en la población pasa a ser caracterizado en el nivel familiar como un síndrome genético producido por una mutación puntual con un riesgo de recurrencia del 50%.

La **importancia médica de las definiciones de síndrome y asociación** radica en que el hallazgo de un componente de dichas entidades obliga a buscar los demás: **el diagnóstico temprano permite minimizar secuelas**; diferenciar una malformación aislada de una secuencia o de un síndrome **permite optimizar recursos** para la búsqueda etiológica y el **adecuado asesoramiento genético**.

El término **secuencia** alude a cuadros en los que una cierta alteración primaria desencadena, en forma sucesiva, alteraciones en otros órganos o partes del embrión. Se diferencia de la malformación en que en ésta cada lesión es primaria. En los casos de **oligoamnios**, por ejemplo, puede haber compresiones del feto que producen deformaciones (facies aplanada, pie bot, deformaciones del acetábulo o arqueamiento de los miembros). Ciertas alteraciones primarias diferentes pueden generar secuencias similares: el oligoamnios, por ejemplo, puede ser consecuencia de una agenesia renal (esporádica o constituyente del síndrome de Meckel-Gruber, trastorno autosómico recesivo) o a una válvula de uretra posterior.

La designación **complejo** o **defecto de campo de desarrollo** se refiere a alteraciones que ocurren en estructuras (órganos o regiones corporales) complejas, cuyos desarrollos se hallan vinculados por contigüidad o por efecto de interacciones de desarrollo o porque son afectadas simultáneamente por un factor teratógeno común, como por ejemplo la acción de fuerzas mecánicas, defectos de la irrigación, etc. Ejemplo: **microsomía hemifacial**, **holoprosencefalia y ciclopía**, etcétera.

Pese a que estos términos, de uso común en textos de Genética y Dismorfología, han sido concebidos para realizar descripciones precisas de las fallas del desarrollo, no evitan del todo cierta superposición entre categorías. Así, por ejemplo, la holoprosencefalia puede ser considerada una secuencia o un defecto de campo morfogenético; el síndrome de Poland puede ser considerado disrupción o un defecto de campo. Algunas alteraciones del fenotipo pueden definirse como síndromes que presentan deformaciones y malformaciones. Una malformación renal (agenesia, hipoplasia) puede ser producida por una mutación génica, como en el caso del síndrome de Meckel-Gruber, y traer como consecuencia oligoamnios que, a su vez, ocasiona una secuencia de Potter con deformaciones faciales y de miembros inferiores.

**AUTOEVALUACIÓN**

# ETIOLOGÍA DE LAS ANOMALÍAS CONGÉNITAS

## Factores genéticos y anomalías congénitas

A través de los siglos las anomalías congénitas fueron atribuidas a diferentes causas, desde efectos mecánicos hasta castigos divinos, pasando por estados anímicos o

Biblioteca Médica Virtual



**Fig. 16-4.** Deformación secundaria a oligoamnios por rotura prematura de membranas. Fotografía reproducida con autorización de la Dra. S. Ávila.

emocionales maternos. Con el tiempo, las alteraciones congénitas fueron atribuidas a causas genéticas o ambientales. Esta división clásica es hoy esquemática pues, en general, tanto la aparición como la gravedad de las anomalías congénitas dependen, en diferente grado, de ambos componentes (**Fig. 16-6**).

El avance en la Biología y la Genética del Desarrollo mostraron que el desarrollo consiste en la expresión de un programa que se ejecuta epigenéticamente, que implica activaciones y represiones secuenciales de genes organizadas en cascadas y redes y que, tanto las alteraciones en la información como en su expresión, alteran el desarrollo del individuo y llevan a la aparición de anomalías congénitas. Éstas abarcan los niveles molecular, estructural, funcional, del metabolismo y del comportamiento.

El fenotipo abarca todos los niveles de organización del individuo desde el molecular hasta el anatómico, el funcional e incluso el comportamiento. Se estructura desde los niveles más básicos (nivel molecular) hasta los más complejos pasando por todos los niveles (celular, tisular, orgánico, aparatos o sistemas, etc.) que se ilustran en la **Figura 16-7**. El desarrollo implica la ejecución de un programa de desarrollo cifrado en la información genética, pero su ejecución es epigenética, mediado por Int c-c, e influido por una variedad de factores ambientales que involucran variables como la dieta, la infección y la edad que ejercen su efecto directamente sobre la expresión genética o sobre sus mecanismos de regulación.

## Genes y cromosomas

Cada célula del organismo posee la información necesaria para el desarrollo y mantenimiento del individuo adulto. La información se transmite de cada célula a las células hijas y de un individuo a su descendencia. La información genética se almacena mayormente en el DNA nuclear y, en mucho menor medida, en el DNA mitocondrial. Existen sistemas de mantenimiento y reparación del DNA que permiten la estabilidad de la información genética de una generación a otra y mecanismos que introducen variabilidad.

Todas las células tienen la misma información genética pero no todas la expresan en su totalidad; esto es evidente al analizar las características de los distintos tipos celulares; existe una expresión diferencial de la información como respuesta a la regulación que se inicia durante el desarrollo embrionario.

Las proteínas son polímeros de aminoácidos cuya estructura primaria determina su estructura secundaria, terciaria, etc., sus interacciones con otras moléculas y, en consecuencia, su función específica. Están involucradas directa o indirectamente en todos los procesos biológicos y, por ende, en el desarrollo. Existen proteínas estructurales, de transporte, con funciones de señalización, reguladoras de la síntesis de otras proteínas, estimuladoras de la expresión de algunos genes y silenciadoras de la de otros, etcétera.

En la especie humana, aproximadamente un 10% del DNA corresponde a secuencias codificantes de RNAm, que son traducidos en proteínas y otros varios tipos de RNA. Tales secuencias codificantes son genes (se estiman 20.000 en la especie humana). El DNA se asocia a proteínas (juntos forman la cromatina) que se disponen en una organización que permite la expresión selectiva de genes en cada tipo celular en momentos definidos del desarrollo. Las proteínas que interactúan con el DNA por un lado le permiten modos particulares de empaquetamiento que incluyen varios dominios de plegamiento de complejidad creciente. Por otro lado,

Biblioteca Médica Virtual

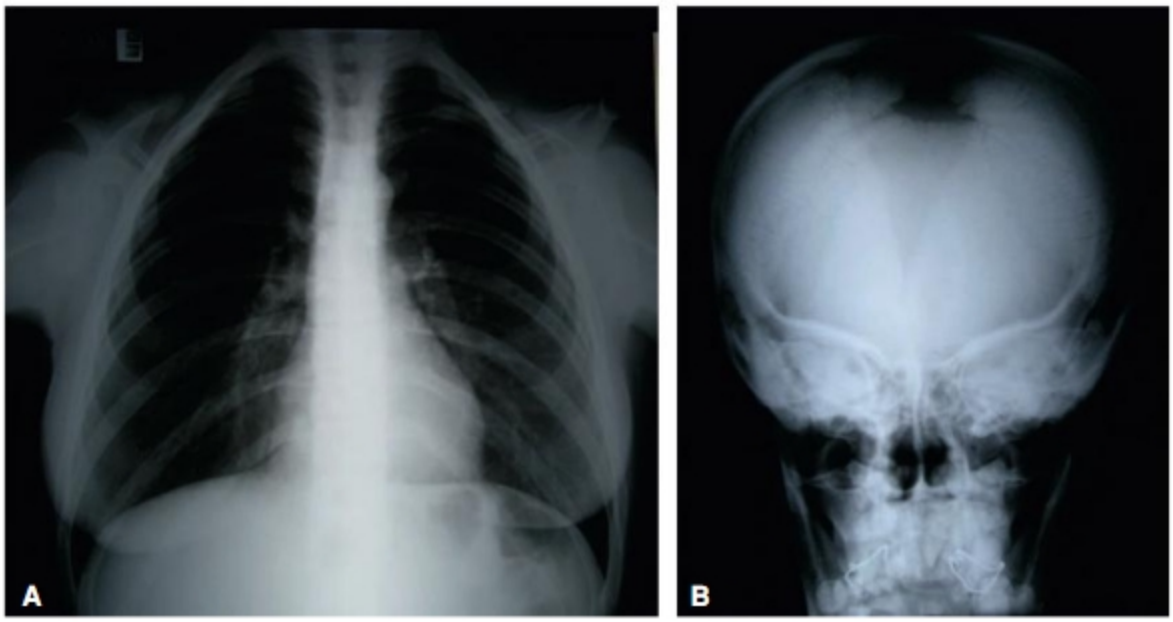


Fig. 16-5. Expresión radiológica en un paciente con displasia esquelética cleidocraneal. A. Radiografía de tórax con agenesia/aplasia de clavículas B. Radiografía de cráneo de frente de un individuo adulto en la que se observa la presencia de huesos wormianos y la persistencia de fontanelas permeables. Fotografías reproducidas con autorización de la Dra. S. Ávila.

la organización de la cromatina depende del estado de desarrollo y las fases del ciclo celular por los que transcurren las células y, por otro, en el estado interfásico, las proteínas reguladoras posibilitan una expresión selectiva y finamente regulada de la expresión génica. Para una descripción de la Biología Molecular de la regulación de la expresión genética, recomendamos textos de Biología Molecular.

La secuencia de bases del DNA no se traduce directamente en la secuencia de aminoácidos de una proteína sino que se transcribe en un RNA denominado **transcripto primario;** éste es procesado y se convierte en el RNA mensajero que es transportado al citoplasma donde se traduce en la secuencia de aminoácidos de la proteína. Los genes se hallan estructurados en secuencias codificantes o exones (especifican secuencias de aminoácidos de proteínas) y secuencias no-codificantes o intrones (interactúan con otras secuencias próximas o distantes que regulan la expresión, Fig. 16-8).

Se considera gen a toda secuencia de DNA que codifica la síntesis de un RNA. Son genes las secuencias que codifican RNA mensajero, ribosómicos, transferencia y los diversos tipos de RNA que cumplen funciones regulatorias.

Se distinguen genes **estructurales** (codifican proteínas que intervienen en el metabolismo, la estructura celular o la biosíntesis) y **reguladores** (codifican RNA o proteínas que regulan la transcripción del DNA). Los genes estructurales codifican las proteínas que intervienen directamente en todos los procesos vitales (incluidas las que median la síntesis del DNA) y los genes reguladores codifican las proteínas que regulan las cantidades de cada una de las especies de proteínas (Fig. 16-9).

Los genes que son esenciales para el desarrollo y mantenimiento de las funciones vitales de las células, en general se hallan **conservados**, es decir, con **poca variación estructural** en las diferentes especies. Ello se debe a que las variaciones en su secuencia son incompatibles con el mantenimiento de la vida. Otros genes, en cambio, acumulan variaciones que no entrañan pérdida o cambio de función. Esta situación se denomina **polimorfismo** y constituye la base de la diversidad genética entre las especies y los individuos de una especie.

## Rasgos y enfermedades dominantes y recesivas determinados por genes

Las diversas variantes de un gen existentes en una población se denominan **alelos**. Las diferencias en la secuencia de bases de los alelos de un gen generan diferencias en el fenotipo. En especies diploides, los individuos disponen de un par de alelos de cada gen; los alelos de un gen se ubican en loci correspondientes de cromosomas homólogos. Los individuos que poseen dos alelos similares de un gen se llaman **homocigoto** para dicho gen. Si los alelos son diferentes se llama **heterocigoto** para dicho gen.

Se denominan **rasgos recesivos** (características fenotípicas o enfermedades recesivas) aquellos que se

Biblioteca Médica Virtual

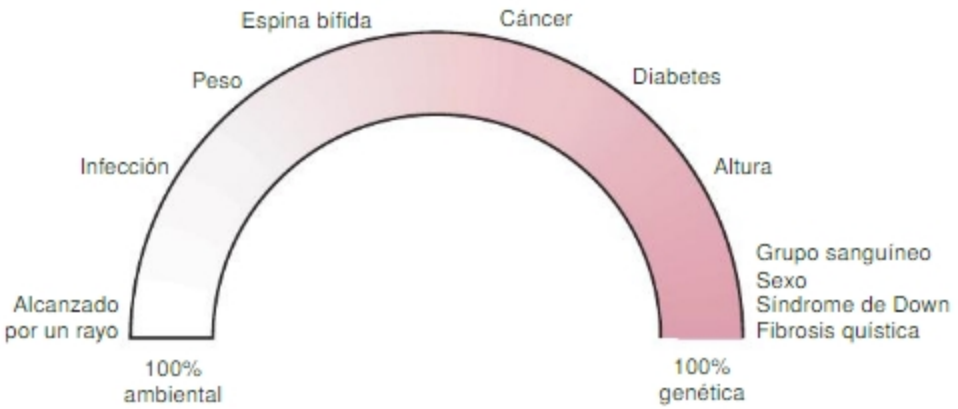


**Fig. 16-6.** El esquema ilustra la importancia relativa de factores ambientales y genéticos en la patogenia de diversas enfermedades, algunos rasgos normales y anomalías del fenotipo. La importancia de factores ambientales es máxima en el extremo izquierdo del arco y mínima en el derecho. Lo inverso ocurre con los factores genéticos (modificado de Ferretti, 2006).

expresan en individuos homocigotos. Vale decir, rasgos cuya expresión requiere que el alelo que lo determina se halle en doble dosis. Se denominan **rasgos dominantes** aquellos que se expresan en individuos heterogicotos. Vale decir, basta que el alelo que lo determina se halle en simple dosis para que se exprese el rasgo.

Analicemos, como ejemplo, cómo se expresa el carácter fenotípico denominado "grupo sanguíneo". Este rasgo está determinado por tres alelos diferentes denominados A, B y 0 que codifican las proteínas que sintetizan los factores de grupo sanguíneo (azúcares) del mismo nombre.[4] La Figura 16-10 muestra cómo se expresa el carácter grupo sanguíneo en individuos de distinta constitución genética.

El ejemplo mencionado es útil para entender cómo se expresan algunos rasgos determinados por genes que poseen alta influencia determinante en la expresión de un rasgo y, además, poseen pocos alelos. Estos rasgos se denominan **monogénicos**. En sentido estricto, el témino monogénico significa determinado por un gen. Sin embargo, son pocos los rasgos normales determinados por un par de alelos correspondientes a un único gen (**herencia monogénica**) y sólo alrededor del **7% de las anomalías congénitas son monogénicas**.

Es habitual que, para un rasgo recesivo dado, en la población existan varios alelos que lo determinan (p. ej., a1, a2, a3, a4, etc.). Así, individuos que expresan un rasgo recesivo no necesariamente son homocigotos; pueden poseer diferentes combinaciones de alelos que determinan el rasgo en cuestión (p. ej., a1/a2, o a1/a3, o a2/a3, etc.). Estos individuos son denominados **heterocigoto compuesto**. Se usa la designación **hemicigoto** para aludir a los genes ubicados en un único cromosoma X en los varones.

## Alteraciones en la secuencia del DNA: mutaciones génicas y aberraciones cromosómicas

Se denomina alelo **silvestre**, **natural** o **salvaje** (*wild type*) de un gen a aquel que posee alta frecuencia en la población (en general se trata de uno o dos alelos predominantes) y, arbitrariamente, las variantes minoritarias son consideradas mutaciones. Las mutaciones son cambios heredables de la información genética. Este concepto aplica en dos niveles: la transmisión de una célula a sus descendientes (durante la proliferación celular) y de un individuo a su descendencia (durante la reproducción). Las mutaciones introducen variabilidad genética y constituyen el principal factor de la evolución. Cuando son nocivas, a nivel individual o familiar, son causa de patologías. Las mutaciones pueden ocurrir en células somáticas o germinales; cuando ocurren en células germinales pueden ser transmitidas a la siguiente generación. En Genética Clínica, el nombre **mutación designa alelos que provocan fenotipos patológicos** y el nombre **polimorfismo designa varianes que no producen patología**.

Históricamente, las mutaciones fueron clasificadas en **extensas** (**aberraciones cromosómicas**) y **génicas** (cambio en la secuencia del DNA que afecta a un solo gen) según podían ser observadas o no al microscopio óptico (cariotipo). Las mutaciones que se producen en secuencias codificantes pueden alterar la secuencia y, eventualmente, la función de una proteína, en cuyo caso repercuten en el comportamiento celular y, si se trata de proteínas involucradas en el desarrollo, conducir a alteraciones del fenotipo. Las mutaciones que asientan en secuencias reguladoras pueden alterar la tasa de síntesis de la proteína, alteran la concentración y eficacia funcional de la proteína en cuestión y también pueden producir alteraciones fenotípicas.

[4] Los antígenos del grupo AB0 son azúcares. Los alelos, cuya localización es 9q34.1-q34.2, codifican enzimas que son glucosiltransferasas. Estas enzimas sintetizan los antígenos A y B en los glóbulos rojos. Los alelos A y B difieren en 7 bases (sustitución de nucleótidos) y esto lleva a que las enzimas posean 4 aminoácidos diferentes y sinteticen azúcares diferentes. El alelo 0 difiere del alelo A por la deleción de un nucleótido. Esta deleción produce un cambio en el marco de lectura y como consecuencia se genera una proteína sin actividad enzimática.

Biblioteca Médica Virtual

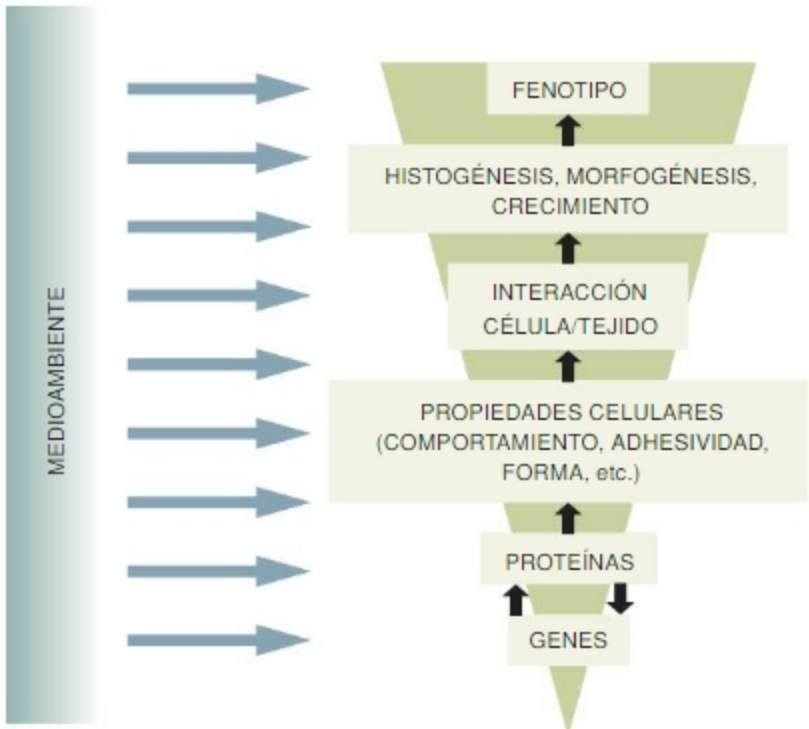


**Fig. 16-7.** La información cifrada en la secuencia de bases de los genes se traduce en la secuencia de aminoácidos de las proteínas. Éstas regulan propiedades y comportamientos celulares de desarrollo. Las interacciones de células en desarrollo permiten su integración en fenómenos histogenéticos y morfogenéticos. Los aspectos más generales de éstas se expresan anatómica y funcionalmente e incluso en el comportamiento. En el nivel más básico (molecular), las interacciones de proteínas y secuencias reguladoras del DNA posibilitan la regulación de la expresión genética. Los factores ambientales influyen modificando la expresión de los genes en todos los niveles en que se organiza el fenotipo (modificado de Ferretti, 2006).

Un grupo especial de mutaciones son las llamadas **mutaciones dinámicas** o **mutaciones por expansión de repetición de trinucléotidos** ("Trinucleotide repeat expansion disorders"). Estas secuencias pueden expandirse entre una generación y la siguiente, por ello se las denomina dinámicas; no hay cambios en la secuencia de las repeticiones sino en su número. Algunas de estas secuencias repetidas están en segmentos no-codificantes de un gen pero pueden silenciar su expresión (p. ej., **síndrome de fragilidad del cromosoma X**). En otros casos, la repetición del trinucleótido está en un segmento codificante de un gen y codifican un aminoácido, por ejemplo glutamina; en este caso el aumento de su número ocasiona acúmulos intracelulares de proteínas con exceso de glutamina que culminan en la muerte neuronal (ejemplos: enfermedades neurodegenerativas como la corea de Huntington y algunas ataxias espinocerebelosas).

Se denominan **aberraciones cromosómicas** las mutaciones extensas que pueden ser detectados por medio del análisis del cariotipo. Si no producen cambios en el fenotipo se denominan **balanceadas**; si causan efectos en el fenotipo se llaman **desbalanceadas**.

Cuando los rasgos están determinados por un solo gen (un par de alelos) se denominan **monogénicos** o **mendelianos**. Los rasgos, normales o patológicos, en cuya determinación participan varios genes diferentes (varios pares de alelos), que pueden estar situados en cromosomas diferentes, se denominan **poligénicos**. En estos rasgos puede existir una fuerte influencia del medioambiente por lo que, en este caso, se llaman **multifactoriales**. La **mayor parte de los rasgos normales** como color de piel, de ojos, talla, perímetro cefálico, etc., dependen de la expresión de múltiples genes y, en general, están influidos por factores ambientales: se trata de rasgos multifactoriales. Algo similar sucede con **la mayor parte de los rasgos patológicos** o enfermedades de base genética: cáncer, hipertensión arterial, diabetes, obesidad, etcétera.

## AUTOEVALUACIÓN

### Genes, cromosomas y enfermedades genéticas

Las enfermedades de causa genética se clasifican, según la extensión de la mutación que las provoca, en enfermedades **génicas** o **cromosómicas**. Las enfermedades **génicas** (Fig. 16-11) debidas a alteraciones del DNA nuclear se denominan **monogénicas**, **poligénicas** o **multifactoriales**. Las que resultan de alteraciones del DNA mitocondrial se denominan genéricamente **mitocondriales**. Se denominan enfermedades **cromosómicas** aquellas en las que la alteración del DNA es tan extensa que modifica el número o la estructura de los cromosomas.

Biblioteca Médica Virtual

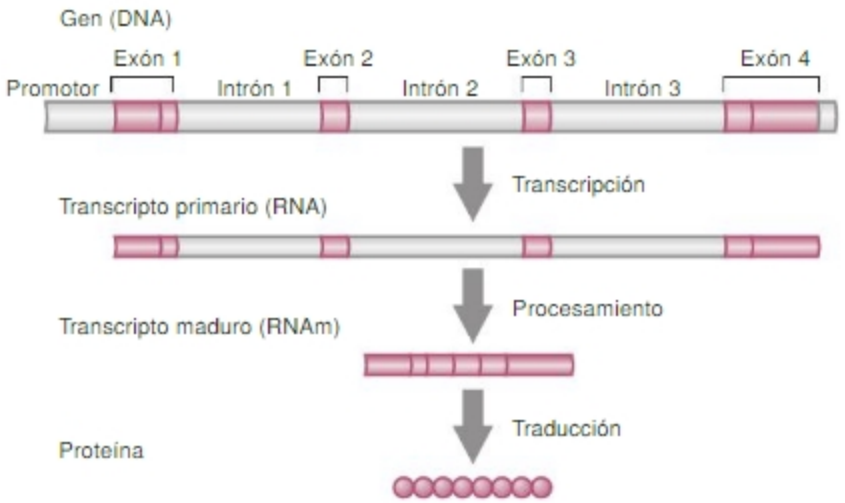


**Fig. 16-8.** Modelo simplificado de la estructura básica de un gen eucarionte. Se ilustran: el promotor, exones (1-4) e intrones (1-3) intercalados en la secuencia del gen. La transcripción del gen produce un transcripto primario que contiene copias de exones e intrones. El procesamiento de este último, consistente en la eliminación de las secuencias no-codificantes correspondientes a los intrones, lleva a la formación de un RNAm. Éste, una vez transportado al citoplasma, a través del proceso de traducción, determina la secuencia de aminoácidos de una proteína específica. No se incluyen en el esquema las secuencias reguladoras del gen para factores de transcripción específicos de tipo celular.

Revisemos los conceptos básicos referidos a estas enfermedades.

## Patrones de herencia de enfermedades génicas

Una herramienta indispensable en la Genética Clínica es la confección y análisis del árbol genealógico o pedigrí. Existen características genealógicas que definen diferentes patrones de herencia. Cuando el fenotipo está determinado por alelos de un único gen, se denomina **monogénico o mendeliano** (como en el ejemplo que mencionamos antes del grupo sanguíneo AB0). Si los alelos **se hallan en cromosomas autosómicos**, podrán transmitirse a la descendencia tanto por vía materna como por vía paterna, y el fenotipo seguirá un **patrón de herencia autosómico**. Si el rasgo se expresa en individuos con genotipo heterocigota, el fenotipo seguirá un **patrón de herencia autosómica dominante** (**genealogía 1**). Si el rasgo se expresa solo en individuos con genotipo homocigota, vale decir, si el alelo determinante del rasgo se halla en doble dosis, el fenotipo seguirá un **patrón de herencia autosómica recesiva** (**genealogía 2**).

### *Enfermedades de herencia monogénica*

#### Herencia autosómica

**Autosómico dominante.** El rasgo se transmite con un **patrón vertical** (aparece en **todas las generaciones**; Fig. 16-12). Varones y mujeres lo expresan en la misma proporción. Los individuos de sexo masculino pueden transmitirlo a sus hijos varones (**transmisión varón-varón**). Cuando un individuo lo expresa, la probabilidad de transmisión es del 50%. Hay variabilidad en la expresión (diferentes grados de afección en los diferentes individuos)[5] y en algunas enfermedades se observa penetrancia[6] reducida (individuos que portan el gen pero que no lo expresan). Estos aspectos pueden ser explicados por la interacción de los genes causantes de la enfermedad y el resto del genotipo del individuo así como el medioambiente en el cual se expresa.

La predicción del fenotipo de un individuo a partir de su genotipo plantea dudas y controversias en las situaciones clínicas reales. Como ejemplo podemos citar el síndrome de Waardenburg tipo I debido a una mutación del gen *PAX 3* que produce una haploinsuficiencia de éste (pérdida de la cantidad necesaria del producto codificado). El impacto fenotípico de la mutación consiste en alteraciones de la pigmentación cutánea (lecodermia congénita), heterocromía del iris, mechón blanco en el

[5] Expresividad. Es la intensidad en la manifestación de un fenotipo. La "expresividad variable" en alusión a un fenotipo patológico se refiere al grado de su gravedad.

[6] Penetrancia. Es el porcentaje de individuos con un determinado genotipo que expresa el fenotipo previsto. La "penetrancia incompleta" de un fenotipo patológico se refiere a su expresión a nivel poblacional. Tanto penetrancia como expresividad son resultantes de la interacción del genotipo del individuo y el medioambiente.

Biblioteca Médica Virtual

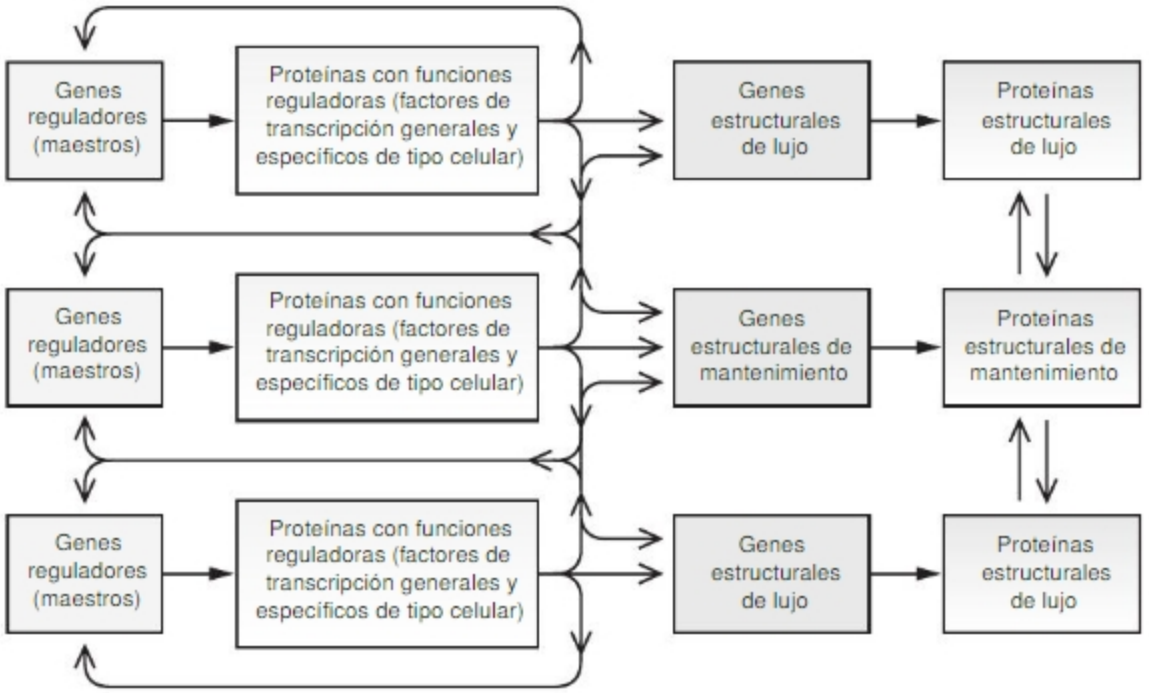


**Fig. 16-9.** La figura ilustra diversos niveles en los que se regula epigenéticamente la expresión genética. Los elementos que operan en el mismo o en distintos niveles se integran en redes de interacción proteína-proteína, proteína-DNA, proteína-RNA, etc. Estas redes operan en el nivel transcripcional, del procesamiento de transcriptos, de la traducción y postraduccionalmente. Cada uno de los niveles mencionados puede ser influido por fenómenos generados internamente en la célula o como consecuencia de activación de vías de señalización iniciadas por señales extracelulares.

cabello, presencia de hipoacusia neurosensorial y facies característica. Sin embargo, no todos los miembros de una familia que poseen la mutación presentan el mismo cuadro (expresividad variable) y algunos no presentan ningún síntoma (penetrancia estimada en 85%).

**Autosómico recesivo.** El rasgo se transmite siguiendo un **patrón horizontal** (aparece entre hermanos; véase Fig. 16-12). Varones y mujeres lo expresan en la misma proporción. Los padres de un individuo que muestra el rasgo son portadores del alelo aunque no lo expresen. Cuando una pareja ha tenido un hijo que muestra un rasgo recesivo, la probabilidad de tener un segundo hijo con fenotipo similar (riesgo de recurrencia) se estima en 25%. Es frecuente encontrar consanguinidad entre los padres o la pertenencia a poblaciones endogámicas aisladas geográfica o culturalmente. Como ejemplo podemos citar el albinismo oculocutáneo.

## Herencia ligada al sexo

El patrón de expresión de rasgos determinados por alelos ubicados en cromosomas sexuales difiere del de los ubicados en autosomas. Los varones expresan prácticamente todos los rasgos determinados por alelos del cromosoma X. Éstos no se transmiten de padre a hijo ya que el X sólo es transmitido a los hijos por vía materna. Los rasgos determinados por genes ubicados en el cromosoma Y, por el contrario, se expresan en varones de todas las generaciones. En las mujeres, la herencia ligada al sexo involucra sólo al cromosoma X. Si el rasgo se expresa en estado de heterocigota (dosis simple) es dominante, y el patrón de herencia se denomina **ligado al cromosoma X dominante**. Si, en cambio, el rasgo se expresa en estado homocigota (dosis doble), posee un patrón de herencia **ligado al cromosoma X recesivo**.

Existen características genealógicas que permiten identificar patrones de herencia de rasgos ligados a los cromosomas sexuales.

**Herencia ligada al X dominante.** El rasgo se expresa en **ambos sexos** pero **el número de mujeres afectadas duplica al de varones**. Las mujeres reciben cromosomas X de sus dos progenitores; los varones sólo por vía materna. La transmisión sigue un **patrón vertical**, similar al de la herencia autosómica dominante, pero **no existe transmisión varón-varón**. El riesgo de recurrencia es del 50% para los hijos de ambos sexos de mujeres afectadas y para el 100% de las hijas de varones afectados. Ejemplos: síndrome de Aicardi, síndrome de Goltz o mutación del gen de la filamina (véase Fig. 16-12).

**Herencia ligada al X recesivo.** El rasgo se expresa **predominantemente en varones** y **excepcionalmente en mujeres**. Hay individuos afectados en todas las generaciones (patrón en **tablero de ajedrez o damero**). La escasez de mujeres afectadas se debe a que las homocigotas son

Biblioteca Médica Virtual

Genotipo: Alelos A y 0 (heterocigota)
Fenotipo: Grupo sanguíneo A

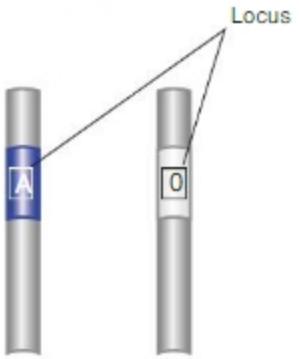


Los individuos heterocigotos cuyo genotipo corresponde a los alelos A y 0 expresan el grupo sanguíneo A. El **rasgo "grupo A" es dominante** respecto del 0 pues se expresa en individuos heterocigotas. El grupo sanguíneo A se expresa también en individuos homocigotos A-A.

Genotipo: Alelos B y 0 (heterocigota)
Fenotipo: Grupo sanguíneo B

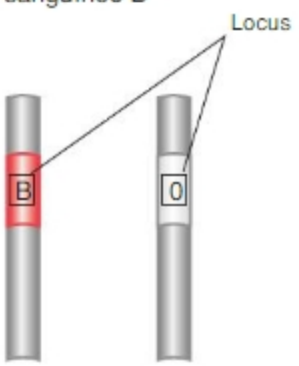


Los individuos heterocigotos cuyo genotipo corresponde a los alelos B y 0 expresan el grupo sanguíneo B. El **rasgo "grupo B" es dominante** respecto del 0 pues se expresa en individuos heterocigotos. El grupo sanguíneo B se expresa también en individuos homocigotos B-B.

Genotipo: Alelos 0 y 0 (homocigota recesivo)
Fenotipo: Grupo sanguíneo 0

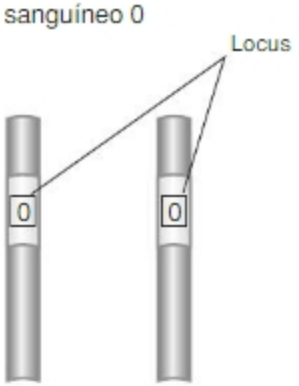


Los individuos homocigotos para el alelo 0 (poseen dos alelos 0) expresan el grupo sanguíneo 0. El **rasgo "grupo 0" es recesivo** pues sólo se expresa en individuos homocigotos.

Genotipo: Alelos A y B (heterocigota)
Fenotipo: Grupo sanguíneo AB (fenotipo intermedio)

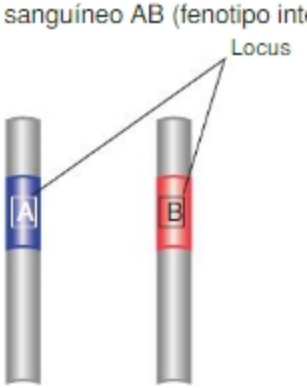


Los individuos heterocigotos cuyo genotipo corresponde a los alelos A y B expresan el grupo sanguíneo AB. El **rasgo "grupo AB"** resulta del hecho de que ambos rasgos A y B se expresan en individuos hetorocigotos. Esta situación se denomina **codominancia.**

**Fig. 16-10.** Ilustra la expresión del rasgo grupo sanguíneo en individuos de distinta constitución genética.

Biblioteca Médica Virtual

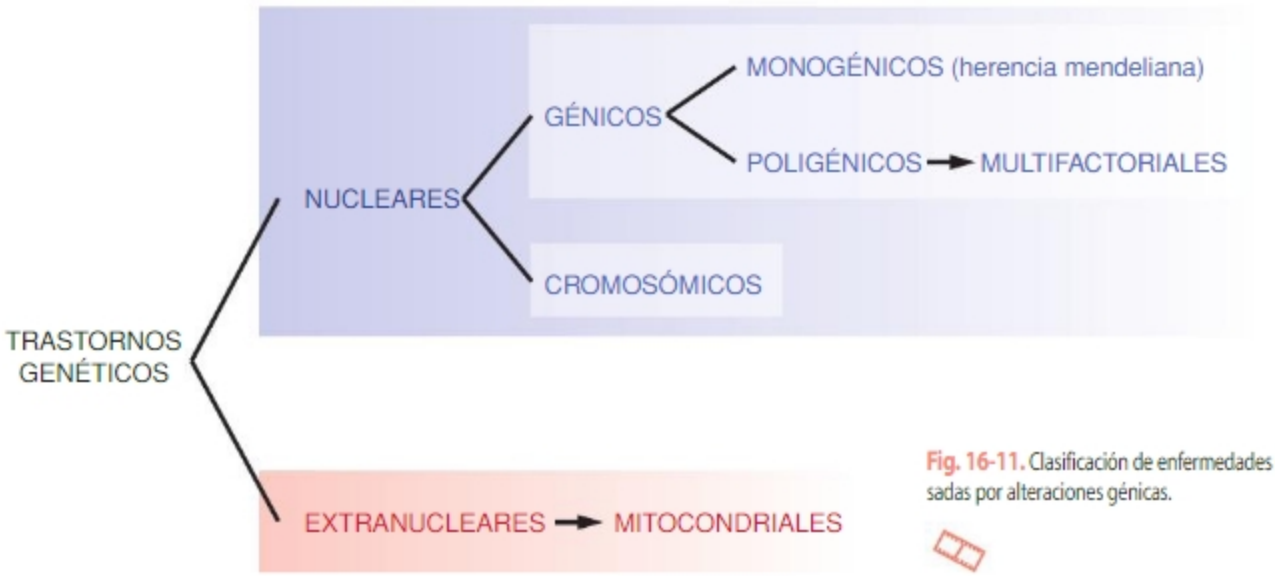


**Fig. 16-11.** Clasificación de enfermedades causadas por alteraciones génicas.

excepcionales y, para que una mujer heterocigota esté afectada, debería inactivarse preferentemente el cromosoma X con el alelo normal (proviene sólo de un progenitor). Las hijas de un varón afectado son siempre portadoras aunque no lo expresen (véase Fig. 16-12).

**Herencia ligada al Y o herencia holándrica.** El rasgo se expresa **en varones** de **todas las generaciones** (patrón vertical). Son pocos los rasgos que se transmiten en este tipo de herencia ya que la mayor parte de los genes que se encuentran en el cromosoma Y están vinculados a la determinación del sexo y la espermatogénesis. Ejemplos: alteraciones en el esmalte dentario (por el gen de la amelogenina), presencia de pelos en el borde de las orejas (véase Fig. 16-12).

### Herencia mitocondrial

Las **enfermedades con herencia mitocondrial** se deben a mutaciones del DNA mitocondrial. Deben ser distinguidas de las enfermedades mitocondriales hereditarias debidas a mutaciones de genes ubicados en el DNA nuclear. Como ejemplo puede citarse la oftalmoplejía hereditaria por alteración de la DNA polimerasa (es codificada en el núcleo pero tiene expresión en la mitocondria). En este caso el patrón de herencia es mendeliano. Las mitocondrias tienen varios (5 a 20) DNA circulares; se hallan expuestos a radicales libres (mutágenos) y carecen de sistemas de reparación. Durante la división celular, las mitocondrias se transmiten al azar a las células hijas, de ahí la variabilidad en el número de mitocondrias con DNA alterado y en la expresión de la alteración en diferentes tejidos y diferentes individuos. La enfermedad puede afectar un único órgano o sistema (atrofia óptica, encefalopatía) o varios órganos y sistemas (encefalopatía, miopatía, hepatopatía, cardiopatía). Ello dificulta el diagnóstico y el asesoramiento genético. Se acepta que las mitocondrias son transmitidas al embrión sólo por vía materna (véase Fig. 16-12).

La descripción realizada es didáctica y está dirigida a la comprensión general del tema. En la práctica clínica, múltiples circunstancias dificultan identificar el patrón de herencia. Algunos factores son:

- Imposibilidad de realizar análisis completo del pedigrí (personas adoptadas, paternidad incierta, asignación errónea de la paternidad, desconocimiento, ocultamiento, migración).
- Rasgos dominantes que se expresan mínimamente en el fenotipo (expresividad variable) o que no se expresan (penetrancia incompleta).
- Rasgos dominantes que son influidos por el sexo del individuo.
- Errores diagnósticos en las generaciones anteriores.

## *Enfermedades genéticas multifactoriales*

Dependen de varios genes, generalmente con el concurso de factores ambientales. La cuantificación de características tales como peso, talla, perímetro cefálico, color de piel, de ojos, etc., muestra que siguen una distribución gaussiana. Tal es el patrón de transmisión de los rasgos multifactoriales. Las enfermedades de mayor prevalencia en la población como la hipertensión arterial, la diabetes, etc., las anomalías congénitas (defectos de cierre del tubo neural, displasia de cadera, fisura de labio y paladar, estenosis pilórica, etc.) son multifactoriales. Estas enfermedades muestran la existencia de un efecto umbral: genes de predisposición determinan efectos aditivos de susceptibilidad que, al superar una cantidad, producen la aparición de la enfermedad. Ese umbral puede variar según el sexo, los antecedentes familiares, factores tóxicos y ambientales (nutrición, actividad física, etc.).

Biblioteca Médica Virtual

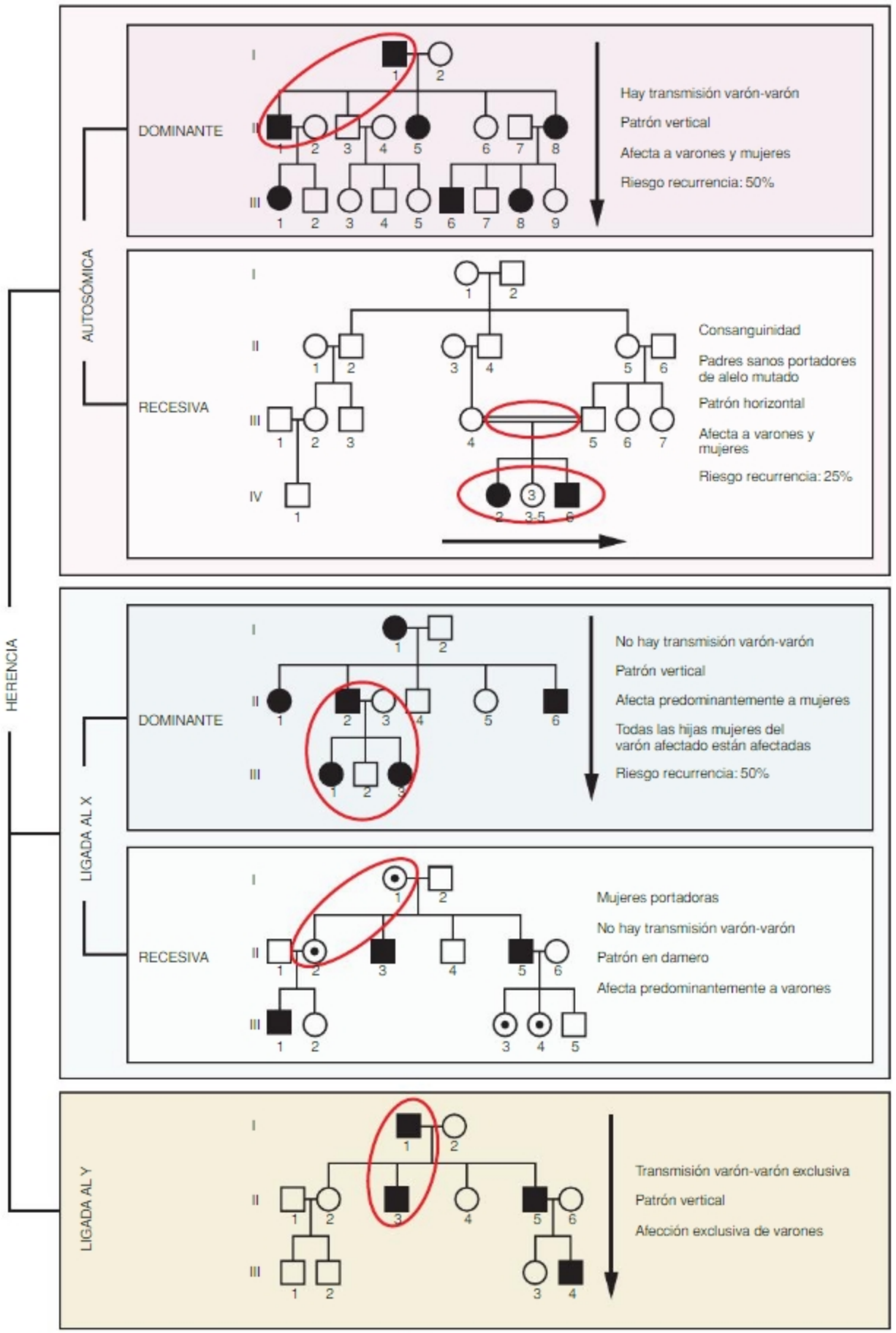


**Fig. 16-12.** Patrones de herencia de enfermedades de herencia monogénica.

Biblioteca Médica Virtual

## Aberraciones cromosómicas

"La citogenética clínica es el estudio de los cromosomas, su estructura y su herencia aplicada a la práctica de la genética médica" (Thompson). Desde que se descubrió un cromosoma extra en el síndrome de Down, se sabe que los cambios visibles al microscopio pueden producir fenotipos patológicos. Los trastornos cromosómicos se detectan por medio del cariotipo[7] (Fig. 16-13). Los cromosomas son clasificados según tamaño, posición relativa del centrómero y patrón de bandas. Los cromosomas puede tener un brazo corto "p" (*petit*, pequeño en francés) y un brazo largo q, un centrómero o constricción primaria y los telómeros, que son los extremos del cromosoma (Fig. 16-14). El tratamiento de los cromosomas con la enzima tripsina y su ulterior tinción con diferentes colorantes permite revelar patrones de bandas característicos para cada cromosoma. En cada brazo se pueden distinguir regiones, bandas, sub-bandas y sub-sub-bandas dependiendo de la resolución de la técnica. Existe una nomenclatura estándar que resume todos estos datos y permite designar con precisión localizaciones en los cromosomas: así, la expresión **Xq21.3** alude a un locus ubicado en la sub-banda 3, de la banda 1, de la región 2 del brazo largo de un cromosoma X; el locus del gen de la fibrosis quística, por ejemplo, se designa **7q31.2**, lo que indica que se halla en la sub-banda 2, de la banda 1, de la región 3 del brazo largo del cromosoma 7. La nomenclatura se establece por convención y se publica periódicamente en un catálogo llamado ISCN (International System for Human Cytogenetic Nomenclature).

Las enfermedades cromosómicas pueden involucrar alteraciones en el número (**aberraciones numéricas**) o en la estructura (**aberraciones estructurales**) de los cromosomas (Fig. 16-15).

**Aberraciones numéricas.** Pueden consistir en la presencia de juegos cromosómicos extras (**euploidías**) como la **triplodía** (**3n**), **tetraploidía** (**4n**). Raramente se presentan en recién nacidos vivos pues causan abortos. También existen alteraciones en el número "n" (**aneuploidía**) debido a la alteración de algún cromosoma en particular. La existencia de un cromosoma extra se denomina **trisomía**: los casos más frecuentes en nacidos vivos son las trisomías X, Y, 21 (síndrome de Down), 13 y 18 y, excepcionalmente, 22. La falta de un cromosoma se denomina **monosomía**; la única compatible con la vida es monosomía del X. El mecanismo más frecuente de producción de aneuploidías es la no-disyunción meiótica (falla en la separación de cromosomas apareados durante la meiosis. Se estima que las aneuploidías afectan al 5% de todas las gestaciones reconocidas.

**Aberraciones estructurales.** Las alteraciones estructurales resultan de roturas cromosómicas seguidas de reordenamientos anómalos. Afectan a 1 de cada 100 nacidos vivos. Pueden ser equilibradas (balanceadas) o desequilibradas (desbalanceadas).

**Translocaciones.** Consisten en el desplazamiento de un segmento de un cromosoma a otro cromosoma. A los intercambios de segmentos entres dos cromosomas no homológos se denominan **recíprocas**. En general son balanceadas salvo que los puntos de corte interrumpan, por ejemplo, la secuencia de un gen o se genere un nuevo gen por fusión de dos secuencias situadas anteriormente en dos cromosomas diferentes. Se denominan translocaciones **robertsonianas** a aquellas que involucran a dos cromosomas acrocéntricos. El principal riesgo de las translocaciones es la producción de gametas anómalas resultantes de la alteración de la segregación de estos cromosomas durante la meiosis. Las gametas desequilibradas originan embriones con información genética desbalanceada que provoca anomalías congénitas o pérdidas gestacionales.

**Deleciones y duplicaciones.** Consisten en la pérdida o ganancia de material cromosómico. Pueden ser terminales (subteloméricas) o intersticiales. Dependiendo del tamaño de la alteración cromosómica, pueden ser detectadas por técnicas de bandeo en cromosomas metafásicos o requerirse bandeo de alta resolución (prometafásicos) o técnicas de citogenética molecular o de microarreglos de DNA. En estos últimos casos se denominan **microdeleciones** o **microduplicaciones**.

**Inversiones.** Consisten en la producción de dos puntos de rotura dentro de un mismo cromosoma, la rotación de 180° del segmento involucrado y la posterior unión. Si el

[7] Se designa con el nombre de cariotipo el conjunto de características que permiten identificar el conjunto de cromosomas de una especie. Entre tales características se incluyen el número de cromosomas, de tipos de cromosomas, la existencia de cromosomas sexuales, sus tamaños, la posición de los centrómeros, la presencia de satélites, etc. En medicina se utiliza el análisis del cariotipo con el objeto de detectar alteraciones en los cromosomas de un paciente producidas en un tipo particular de célula. En general, la obtención del cariotipo de un individuo requiere analizar células en proliferación y cromosomas en distintos estados de compactación. La aplicación de tinciones especiales permite agregar datos sobre la organización interna de los cromosomas (regiones, bandas, sub-bandas, etc.).

Se denomina cariograma la presentación gráfica ordenada (imágenes de diverso tipo de cromosomas de un individuo) de los cromosomas, tomando en consideración las características citadas, de acuerdo con parámetros de comparación estandarizados.

Se denomina idiotipo el patrón teórico que resume las características del cariotipo de una especie. No corresponde a ningún individuo de la especie en particular sino una representación esquemática idealizada.

Se denomina fórmula cromosómica la enunciación del número total de cromosomas seguido de la de los cromosomas sexuales. En el caso de la existencia de alteraciones, éstas se incluyen en la fórmula cromosómica siguiendo normas estandarizadas.

Biblioteca Médica Virtual




**Fig. 16-13. A.** Cromosomas metafásicos con técnica de bandeo G (gentileza Dra. María E. Ponce Zaldúa. Hospital Provincial de Neuquén). **B.** Cariograma de un varón. Los cromosomas son presentados en forma ordenada, apareados y numerados de acuerdo con criterios estandarizados. Se aprecian la morfología y el patrón de bandas de los 22 pares de autosomas y del par sexual. Fotografías reproducidas con autorización de la Dra. S. Ávila.

Biblioteca Médica Virtual

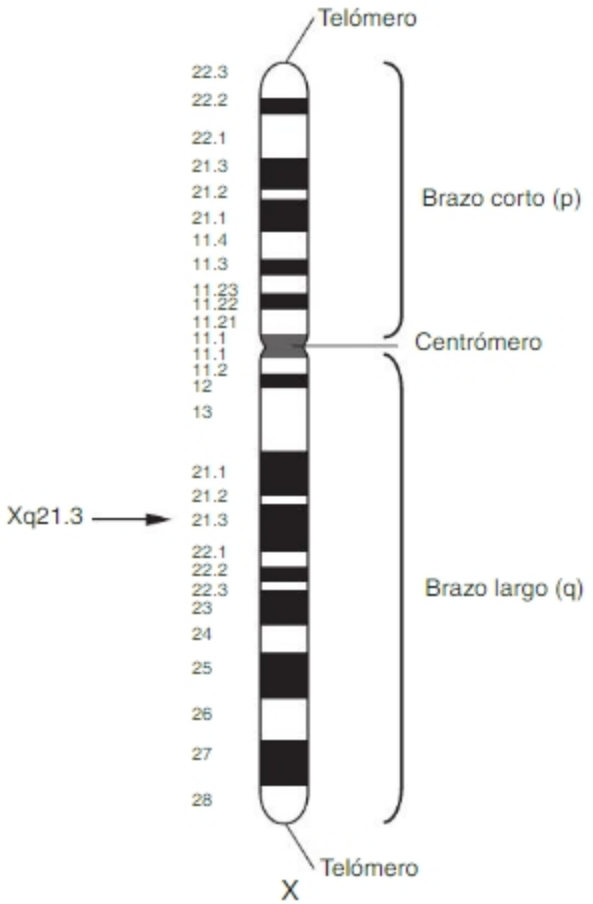


**Fig. 16-14.** Representación esquemática del cromosoma X humano (idiograma) observado por medio de la técnica de bandeo G.

segmento involucrado contiene al centrómero, se denomina pericéntrica, de lo contrario se denomina paracéntrica. Al igual que en el caso de las translocaciones, suelen ser trastornos equilibrados pero pueden originar gametas desequilibradas portadoras de deleciones o duplicaciones.

### *Mosaicismo*

El término mosaicismo alude a la coexistencia de líneas celulares con distinta dotación cromosómica o génica. En el **mosaicismo cromosómico** coexisten, por ejemplo, una línea celular con cromosomas normales y una con trisomía (síndrome de Down 46,XX/47,XX+21). Puede afectar sólo a algún tipo celular o a un tejido y no a otros. Por ello, puede ser no detectable en cariotipos de rutina realizados con linfocitos de sangre periférica y sí detectable en cultivos de fibroblastos; se describen mosaicismos confinados a placenta y no detectables en el embrión. El **mosaicismo génico** generalmente se debe a mutaciones que ocurren en células somáticas precursoras de un tejido y no en el resto (p. ej., síndrome de McCune-Albright).

## Cambios en la expresión del DNA: epigenética

Históricamente, el fenotipo fue concebido como expresión de la información genética. Sin embargo, la secuencia de bases del DNA no explica la expresión o falta de expresión de los genes. Emery (2006) define la epigenética como el conjunto de modificaciones químicas del DNA y de las proteínas reguladoras asociadas (metilaciones del DNA, de las histonas, acetilaciones y fosforilaciones de las histonas, activación o supresión de metilasas y otras enzimas) que afectan la expresión de los genes sin alterar su secuencia de bases. Estas modificaciones suelen ser alelo-específicas, se establecen durante el desarrollo en las células somáticas y son reversibles en las células germinales. Las alteraciones en estos mecanismos de regulación de la expresión genética alteran diversos comportamientos celulares que afectan, entre otros, el neurodesarrollo.

Un ejemplo de modificación epigenética, conocido desde hace muchos años, es la inactivación de un cromosoma X en la mujer durante el desarrollo temprano. La inactivación del cromosoma X luego se transmite en forma clonal a las células hijas. Dado que la inactivación es al azar, algunos clones expresan el cromosoma de origen materno y otros el de origen paterno constituyendo un mosaicismo. La inactivación, que implica una metilación del DNA, se revierte durante la gametogénesis de modo que cualquiera de los cromosomas X que se transmiten al ovocito está activo.

### Imprinting

Se llama ***imprinting* genómico** la expresión diferencial de los genes según sean heredados del padre o de la madre. La mayor parte de los genes autosómicos de mamíferos se expresan de modo bialélico (expresan los alelos heredados de ambos progenitores). Pero existen aproximadamente cien genes que expresan el alelo de un solo progenitor, materno o paterno según de qué gen se trate. El silenciamiento de los genes se produce fundamentalmente por metilación. Esta metilación se revierte en las células germinales y se reprograma según se trate de la gametogénesis masculina o femenina. Es un fenómeno epigenético en este sentido similar al que sucede en el cromosoma X de las hembras pero su extensión es menor. (☞SC Concepto de *imprinting* genético. Las gametas masculina y femenina son no-equivalentes y complementarias desde el punto de vista de la información genética que aportan; ☞SC Genes pasibles de sufrir *imprinting*. Funciones de la metilación en el *imprinting*). En general, los genes

Biblioteca Médica Virtual

**Fig. 16-15.** Clasificación de enfermedades cromosómicas.

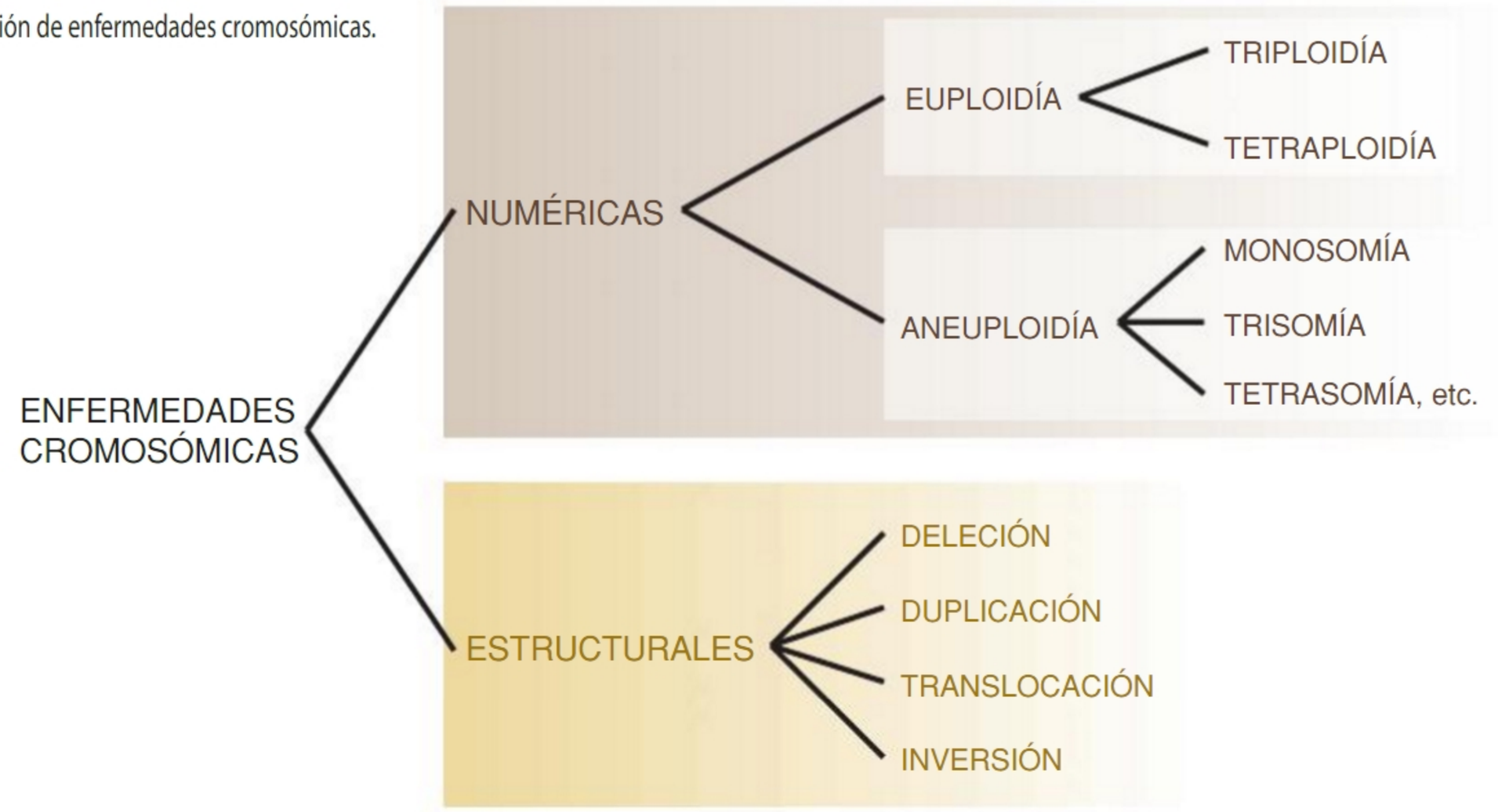


con *imprinting* están vinculados con vías que regulan el crecimiento y el desarrollo neurológico (Fig. 16-16).

Existen síndromes debidos a alteración de genes sujetos a *imprinting* (Cuadro 16-3); la alteración puede deberse a deleciones, microdeleciones, por la herencia de dos cromosomas de un mismo progenitor (disomía uniparental), por mutaciones de genes vinculados al establecimiento del *imprinting*, etcétera.

Existen líneas de investigación sobre la variación interindividual y la influencia del ambiente en estas alteraciones y la posibilidad de desarrollar estrategias terapéuticas.

## Factores ambientales y anomalías congénitas

Muchos elementos ambientales tales como infecciones intrauterinas, agentes químicos, medicamentos, agentes físicos como calor y radiación y desórdenes metabólicos maternos como la diabetes alteran el desarrollo. Además de la intensidad de la exposición materna, las características químicas y la dosis del agente teratógeno, existen factores intrínsecos del embrión que influyen en la severidad del daño como el período del desarrollo y la

**CUADRO 16-3.** EJEMPLOS DE SÍNDROMES QUE INVOLUCRAN A GENES SUJETOS A *IMPRINTING*

| ENFERMEDAD | LOCUS | DISOMÍA UNIPARENTAL | ALTERACIONES DE LA METILACIÓN | DELECIÓN/ DUPLICACIÓN CROMOSÓMICA | MUTACIÓN DE GENES IMPRINTADOS | DESCONOCIDOS |
|---|---|---|---|---|---|---|
| **Síndrome de Beckwith-Wiedemann** | 11p15.5 | 11p15.5 (paterno): 20% | KvDMR LOM (materno): *50% H19 GOM* (materno): 5% | Translocación 11p15.5 (materna): <1% Duplicación 11p15.5 (paterno): <1% | *CDKNIC* (materno): 5% | 20% |
| **Síndrome de Prader-Willi** | 15q11-q13 | 15q11.2-q13 (materno): 7% | 15q11.2-q13 GOM: <1% | Deleción 15q11.2-q13 (paterno): 70% Rearreglo 15q11.2 (paterno): 1% | No identificado | <1% |
| **Síndrome de Angelman** | 15q11-q13 | 5q 11.2-q13 (paterno): 7% | Defecto de *imprinting* 3% | Deleción 15q11.2-q13 (materno): 70% Rearreglo (Tl & inv): 1% | UBE3A: (materno) 11% | 10% |
| **Síndrome de Russell-Silver** | 7p11.2* y 11p15.5 | 7 (materno): 10% R | H19 (cromosoma 11) LOM (paternal): 25% R | ¿? | ¿? | 65% |

DMR: regiones diferencialmente metiladas; LOM: pérdida de la metilación; GOM: ganancia de metilación

Biblioteca Médica Virtual

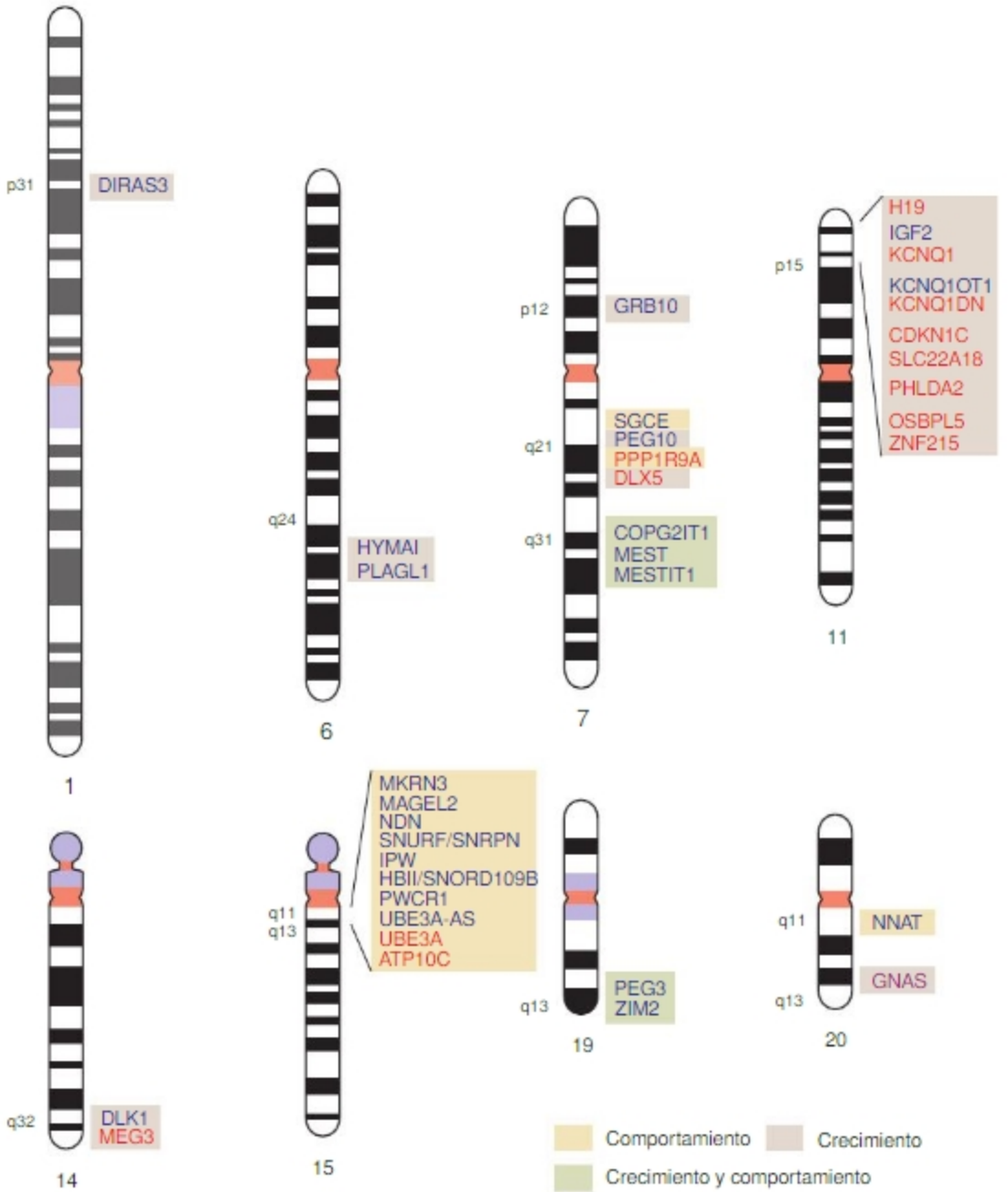


**Fig. 16-16.** Ilustra el mapa de ubicación de genes sujetos a *imprinting* que codifican RNA (codificanes de proteínas y RNA pequeños regulatorios y antisentido) relacionados con el comportamiento y el crecimiento. Se ilustra su localización en el cromosoma y si se expresa preferencialmente el alelo materno (rojo) o el paterno (azul). El gen *GNAS* posee un patrón de *imprinting* complejo y codifica transcriptos que se expresan preferencialmente a partir del alelo materno, el paterno, o ambos.

susceptibilidad genética. Los factores ambientales pueden producir mutaciones o alterar el proceso de expresión de la información genética (fenómeno epigenético).

**Período del desarrollo.** Se distinguen tres períodos principales: preimplantatorio, embrionario y fetal. El período preimplantatorio (dos primeras semanas posfecundación) se considera como período refractario ya que en él la exposición no ha podido ser vinculada con anomalías congénitas. En consonancia con esta interpretación está la consideración de que durante estas etapas tempranas el embrión aún posee capacidad regulativa y se considera que se comporta respecto de los agentes teratógenos con una respuesta de "todo o nada": la lesión es tan grave que conduce a la muerte del embrión seguido de aborto, o el embrión se recupera, debido a su capacidad regulativa, y no aparece daño ulterior. Desde el punto de vista clínico, esas dos primeras semanas corresponden a una época en la cual la mujer aún no ha tenido un retraso en su período menstrual por lo que el embarazo todavía se desconoce. Cualquiera sea el caso, la vinculación entre exposición

Biblioteca Médica Virtual

a agentes teratógenos y aparición de malformaciones congénitas es significativamente alta entre la 3ª y la 8ª SD, período denominado embrionario.

Se considera que en etapas más tardías prevalecen las deformaciones (anticuerpos anticolinesterasa maternos que provocan hipomotilidad fetal y atrogriposis múltiple) y las disrupciones (agentes vasomotores que provocan hipoflujo en las zonas en desarrollo).

Más tarde aún se producen retraso del desarrollo intrauterino (agentes vasoactivos) y trastornos funcionales (alcohol y cigarrillos). Un teratógeno puede causar diferentes efectos según la edad gestacional en la que actúa; por ejemplo, la talidomida produce microtia cuando actúa alrededor de los 33 días y digitalización de los pulgares cuando actúa a los 55 días.

**Dosis.** Algunas sustancias, como el ácido retinoico, son teratógenas en dosis muy bajas que superen los valores normales. En otros casos, como el ácido valproico, la acción teratogénica depende más de la concentración máxima (pico de concentración) que de la duración de la exposición. En otros casos, el efecto depende principalmente de la duración de la exposición (tiempo durante el cual la concentración del teratógeno se mantiene por encima de la concentración umbral efectiva).

Los agentes teratógenos actúan alterando diversos comportamientos celulares de desarrollo: muerte celular, alteración del crecimiento de un tejido (aplasia, hipoplasia, hiperplasia), interferencia con la diferenciación celular u otro proceso morfogenético (p. ej., disrupción de un órgano, falta de crecimiento del feto). La exposición a teratógenos puede causar uno o más de estos efectos y en general en más de un órgano.

**Susceptibilidad genética.** Algunas mutaciones aumentan la susceptibilidad o predisposición a sufrir alteraciones del desarrollo. Por ejemplo, las mutaciones en dos genes mitocondriales (*OMIM: MTRNR1, 561000 y MTCO1, 516030*) generan sensibilidad para la hipoacusia neurosensorial producida por administración de aminoglucósidos.

**Características bioquímicas.** Las propiedades fisicoquímicas de sustancias del medio poseen gran influencia sobre su posible acción teratogénica ya que de dichas propiedades depende su transporte a través del corion y su acceso al embrión.

Existen bases de datos de consulta profesional, de actualización permanente, sobre efectos de drogas sobre el embrión o el feto (véase Consultas a bases de datos y Páginas recomendadas). Existen clasificaciones de drogas según su potencial teratógeno en modelos de experimentación y fetos expuestos. El alcohol es la droga que mayor cantidad de defectos congénitos produce (síndrome alcohólico fetal).

También existen sustancias (**factores protectores**), como el ácido fólico, que disminuyen la susceptibilidad o el riesgo de producción de fallas del cierre del tubo neural (administrada periconcepcionalmente en una dosis de 0,4 mg/día). El efecto protector es más marcado para el mielomeningocele que para la anencefalia. En el caso de mujeres que ya tuvieron un hijo malformado o que toman medicación que interfiere con el metabolismo del ácido fólico, la dosis deber ser mayor (4 mg/día).

La diabetes en el embarazo comprende la **diabetes gestacional** (3-5% de los embarazos en países desarrollados) y la **diabetes preexistente** (0,2-0,4%). Se discute el potencial teratogénico de la diabetes gestacional, pero se estima que el riesgo de malformaciones es de 2 a 8 veces mayor que en la población general. Se ha propuesto que el efecto se debe a hipoglucemia, hiperglucemia, cetoacidosis, radicales libres, alteraciones de la vía de *Sonic Hedgog*, compromiso vascular, etcétera.

De lo descrito resulta claro que la implementación de medidas de atención primaria de la salud podría reducir significativamente la incidencia de las anomalías congénitas. Entre estas medidas se recomiendan:

- Programación de los embarazos
- Consulta preconcepcional
- Administración de ácido fólico periconcepcional
- Inmunización de las mujeres en edad fértil
- Control de la diabetes
- Evitar el consumo de alcohol en las mujeres en edad fértil
- Cuidado e higiene de los alimentos
- Prevención de las enfermedades de transmisión sexual
- Educación para la reproducción
- Administrar fármacos sólo si la relación riesgo/beneficio lo justifica.

## Diagnóstico prenatal

El diagnóstico prenatal consiste en un conjunto de procedimientos y análisis mediante los cuales se pueden detectar patologías en diferentes etapas del desarrollo fetal.

En el pasado, la indicación del diagnóstico prenatal se basaba en la edad materna avanzada (más de 35 años), el antecedente de hijos afectados o antecedentes en la familia. Sin embargo, el 80% de los niños con alteraciones cromosómicas tienen madres menores de 35 años y sólo el 1% de las parejas tiene antecedentes patológicos.

En la actualidad, las indicaciones han cambiado y se dispone de una combinación de marcadores bioquímicos y ecográficos que facilitan el diagnóstico. Estos métodos permiten:

- En caso de resultado favorable, una mayor seguridad y bienestar a las familias con riesgo genético.
- La preparación psicológica de la familia ante la posibilidad de un hijo enfermo por nacer.

Biblioteca Médica Virtual

- En caso de un niño con patología, programar la atención perinatal, especialmente en los casos que requieran intervención quirúrgica o terapia intensiva neonatal. Esto brinda mayor seguridad al recién nacido y evita los peligros de una medicina improvisada.

## Métodos de diagnóstico prenatal

Existen métodos **a)** bioquímicos, **b)** imagenológicos y **c)** genéticos (cromosómico, molecular).

### *a) Estudios bioquímicos*

Las determinaciones bioquímicas en sangre de la madre (proteína plasmática A asociada al embarazo, PAPP_A, fracción libre de la subunidad beta de la gonadotrofina coriónica humana, AFP, estriol, combinadas según se dosen en el primero o segundo trimestre) permiten estimar el riesgo de que el feto presente una anomalía cromosómica (p. ej., síndrome de Down) o un defecto de cierre del tubo neural (p. ej., espina bífida). Estas determinaciones se hacen en el primero y/o en el segundo trimestre de gestación. Se asocian con los parámetros ecográficos y con los antecedentes de la embarazada para estimar el riesgo estadístico de anomalía cromosómica o complicación obstétrica. Según el riesgo asignado se puede optar por la realización de pruebas diagnósticas invasivas.

### *b) Imágenes: ultrasonografía y resonancia magnética*

La ultrasonografía en tiempo real se usa como método diagnóstico de patología fetal o para la estimación del riesgo de anomalías congénitas por la detección de signos ecográficos. Desde el primer trimestre permite diagnosticar la mayor parte de las anomalías anatómicas severas, pero la potencia diagnóstica es superior en el segundo trimestre. Los signos ecográficos se identifican desde la 11ª-13ª SG y están asociados a riesgo de cromosomopatía, de defectos congénitos y de riesgo obstétrico; los más significativos son la **translucencia nucal** (por encima del percentilo 95), la **alteración de la onda del ductus** y la **ausencia de huesos nasales** (Fig. 16-17). Se puede combinar el cálculo de riesgo con el resultado de las pruebas bioquímicas (se logra una sensibilidad del 90% para síndrome de Down). La ecografía permite determinar la edad gestacional, el número de fetos, su movilidad, estudiar su desarrollo anatómico y estimar su crecimiento a través de la medición de parámetros antropométicos como diámetro biparietal, circunferencia cefálica, longitud femoral (y otros huesos largos), circunferencia abdominal, etc. La RM es útil, principalmente, para el estudio de anomalías del cerebro.

### *c) Estudios genéticos*

Los estudios citogenéticos permiten diagnosticar alteraciones cromosómicas numéricas (las más frecuentes en la población general) y alteraciones estructurales balanceadas y no-balanceadas. Pueden hacerse a partir de células o de vellosidades coriales (biopsia) desde la 12ª SG, células del líquido amniótico (amniocentesis) desde la 15ª SG o linfocitos de sangre del cordón (a partir de la semana 18). Las vellosidades coriales derivan del macizo celular externo del blastocisto y el embrión, del macizo celular interno, por lo que su estudio se considera representativo de éste. En el caso de las células del líquido amniótico, éstas provienen fundamentalmente de la descamación de la piel y de las mucosas del feto. Son estudios laboriosos (insumen 1-3 semanas) y de alto costo.

Las técnicas de biología molecular (hibridización *in situ* [FISH], PCR cuantitativa) abren nuevos horizontes. Permiten detectar anomalías cromosómicas e identificar la mayoría de las enfermedades genéticas conocidas (más de 10.000) y son rápidas y económias.

Los métodos Multiplex Ligation-dependent Probe Amplification (MLPA), microarreglos de DNA basados en hibridización genómica comparada, secuenciación de última generación y secuenciación de exomas brindan información sobre las anomalías cromosómicas y también sobre zonas extensas del genoma. Son de alto costo y complejidad pero su uso masivo parece sólo cuestión de tiempo.

Los procedimientos invasivos mencionados (biopsia de vellosidades coriales, anmiocentesis y cordocentesis) tienen un riesgo de pérdida de embarazo de 0,2 a 1%. El hallazgo reciente de células fetales (células rojas nucleadas y células trofoblásticas) en circulación materna con la posibilidad de obtener DNA fetal y el uso de técnicas de biología molecular permiten el empleo de métodos no invasivos de alta sensibilidad.

La mayor dificultad del *screening* prenatal es proporcionar información y contención a las familias que lo necesitan. Cuando el diagnóstico se limita a grupos pequeños, la asistencia del obstetra de cabecera, el genetista y el especialista en salud mental es suficiente. La aplicación masiva requiere infraestructura y recurso humano apropiado. Para la difusión de información sobre estas estrategias de diagnóstico se ha propuesto el diseño de materiales didácticos, textos escritos, videos, líneas telefónicas, blogs etc. Tales estrategias, sin embargo, deben estar complementadas por el abordaje personalizado que este tema tan sensible requiere.

## Sobre familias y anomalías congénitas

**Abordaje clínico.** El abordaje de una familia con un paciente que tiene una anomalía congénita es una situación compleja que requiere la participación de un equipo

Biblioteca Médica Virtual

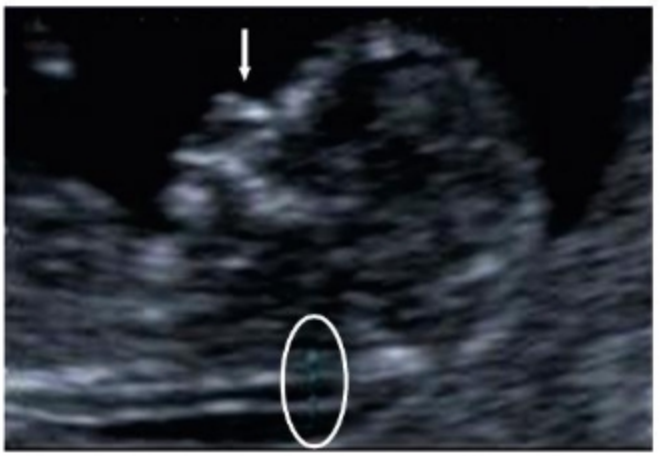

**Fig. 16-17.** Imagen ecográfica de perfil de un feto de 12 SG. Se observan los huesos nasales y translucencia nucal. (Cortesía de la Dra. Celeste Muntaner. Hospital Provincial de Neuquén).

integrado por médicos (de diferentes especialidades) y profesionales de diferentes especialidades, interconsultas, consultas a textos de Dismorfología, bases de datos y un seguimiento clínico de varios años.

La detección prenatal, o en un recién nacido, de una anomalía congénita requiere determinar: la gravedad del cuadro, su posible corrección, su génesis y la posibilidad de una reincidencia en la familia. Por otro lado, el hallazgo de una anomalía obliga a buscar otras; una anomalía congénita indica una alteración del desarrollo que podría haber afectado a otro órgano aún no estudiado. De un diagnóstico preciso y precoz depende un tratamiento adecuado y oportuno. El diagnóstico prenatal permite preparar a la familia para los eventos futuros y elegir un centro de complejidad apropiada para el tratamiento. Además, permite asesorar a la familia sobre el pronóstico, el riesgo de recurrencia, y promover el contacto con asociaciones de padres o grupos de estudio de la patología. Los pasos por seguir para abordar correctamente estas situaciones requieren extrema atención sobre algunas particularidades.

**Historia familiar.** Debe ser **muy detallada** e incluir el esquema del árbol genealógico con al menos tres generaciones. Deben consignarse todos los datos referidos a anomalías congénitas y a abortos espontáneos u óbitos con sus respectivas causas. Debe anotarse si hay consanguinidad, la procedencia de los miembros (hay alteraciones vinculadas con determinadas etnias o con determinadas poblaciones aisladas geográfica o culturalmente). Indagar cuidadosamente sobre enfermedades crónicas, tratamientos farmacológicos, exposición a posibles teratógenos. La confección de una historia y una genealogía correctamente realizada demanda tiempo y a veces insume varias entrevistas. Es frecuente que las familias omitan datos importantes por negación, olvido y, a veces, por falta de empatía con el equipo tratante. Se debe examinar a los padres, hermanos y, de ser posible, tomar registros fotográficos.

**Examen físico.** Debe ser detallado, acompañado de fotografías y registro de parámetros antropométricos básicos (peso, talla, perímetro cefálico).

**Estudios complementarios.** En el caso de realizarse ecografía prenatal, el informe debe ser detallado (descripción de parámetros habituales y también número de dedos de manos y pies, presencia de hemivértebras, alteraciones orbitarias, simetría corporal, etc.; **Fig. 16-18**). La RM aporta información adicional sobre la anatomía del SNC y la ecocardiografía sobre la presencia de anomalías cardíacas. En el caso de un recién nacido, debe realizarse un escaneo de toda la anatomía del neonato con ultrasonografía y, según el caso, con tomografía computarizada o RM especialmente cuando se sospecha compromiso del sistema nerviosos central. La radiografía del cuerpo entero es esencial cuando se desea estudiar una displasia esquelética (**Fig. 16-19**). No debe desatenderse la posibilidad de la presencia de errores congénitos del metabolismo; algunos de ellos presentan anomalías anatómicas a veces severas (síndrome de Zelweger, acidemias glutáricas, acidemia metilmalónica dependiente de vitamina $B_{12}$).

Si el patrón de la anomalía permite reconocer un síndrome, con causa conocida, deben realizarse estudios genéticos diagnósticos indicados específicamente para dicha patología (síndrome de Down: cariotipo; síndrome de DiGeorge: FISH o MLPA específico para la banda 2 de la región 2 del brazo largo del cromosoma 22; *Southern Blot* para gen de distrofia miotónica tipo I en el caso de neonato hipotónico con artrogriposis en el que se desea descartar enfermedad de Steinert).

Si el patrón de la anomalía no tiene causa conocida, se realiza un cariotipo como estudio inicial (número y estructura cromosómicos, bandeo) y, cuando sea posible, estudios de secuenciación de exones o del genoma completo.

En el caso de detección ecográfica de anomalía congénita debe brindarse a la familia la opción de realizar estudio cromosómico o de Genética Molecular por punción de vellosidades coriales o de líquido amniótico, según la patología que se estudie y los antecedentes familiares.

En caso de óbito fetal o del neonato se debe ofrecer a la familia, como recurso para el diagnóstico, la realización de una necropsia.

La descripción de los hallazgos, la preservación de las muestras de DNA, los registros fotográficos, etc. permiten interconsulta con centros especializados nacionales e internacionales.

En casos en los que no es posible hacer el diagnóstico de modo inmediato, el seguimiento del niño durante su crecimiento es esencial para lograr el diagnóstico, ya que pueden aparecer nuevos rasgos fenotípicos. A modo de ejemplo, un neonato, primer hijo de una pareja sana, no consanguínea, con hipotonía y cataratas congénitas, con antecedente de polihidramnios presenta al naci-

Biblioteca Médica Virtual

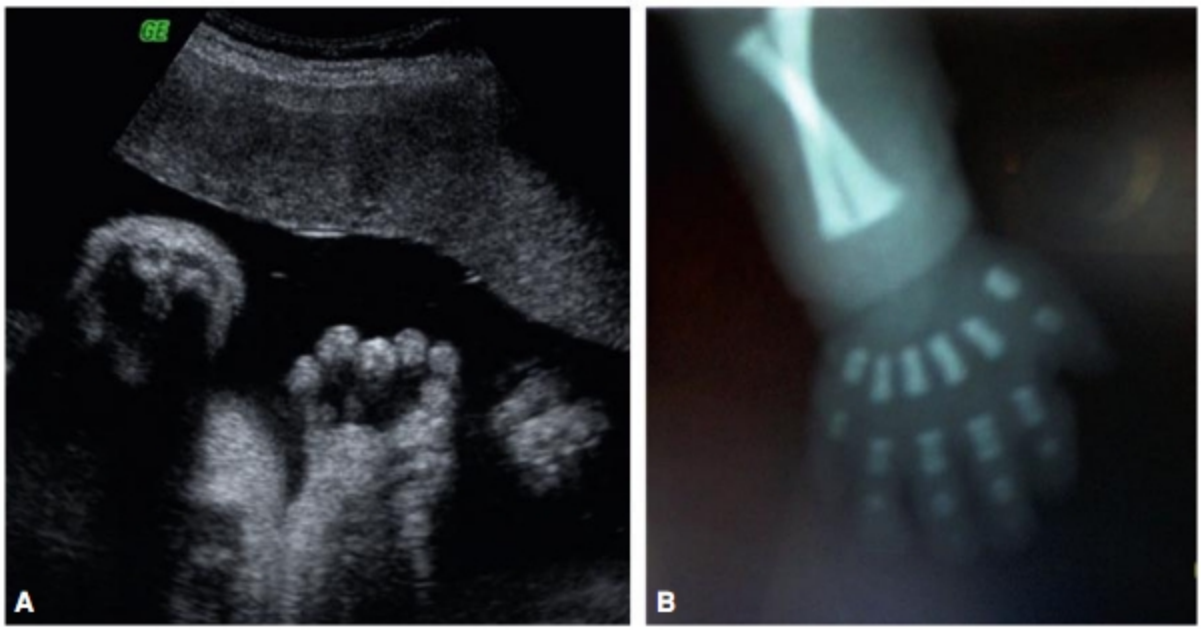


**Fig. 16-18.** Detección imagenológica de anomalías del fenotipo. **A.** Detección de polidactilia por ecografía. **B.** La radiología pone de manifiesto las alteraciones óseas. Fotografías reproducidas con autorización de Dra. S. Ávila.

miento varios diagnósticos diferenciales posibles; pero a los seis meses presenta síndrome de Fanconi, deterioro nutricional y neurológico y la sospecha diagnóstica se dirige hacia el síndrome de Lowe (óculo-cerebro-renal).

Desde el año 2007 se puso en marcha en la República Argentina el **Registro Nacional de Anomalías Congénitas en Argentina** (Comisión Nacional de Genética) con la coordinación de expertos del Centro Nacional de Genética y la participación de referentes de todas las provincias del país con fines epidemiológicos, asistenciales y educacionales.

## Consultas a bases de datos y páginas recomendadas

Existen varias bases de datos de difusión mundial a través de Internet. Algunas de ellas de acceso reservado para centros especializados como la "London Dysmorphology Databases" (Winter-Baraitser Dysmorphology Database, *http://www.lmdatabases.com*). Otras son de acceso libre, permiten realizar búsquedas por anomalías anatómicas, por síndrome genético conocido como la "Online Mendelian Inheritance in Man" (OMIM: *http://www.ncbi.nlm.nih.gov/omim*) o la "Orphanet" (*http://www.orpha.net/consor/cgi-bin/index.php*). Estas bases ofrecen bibliografía con actualización permanente que incluye los métodos diagnósticos disponibles, su sensibilidad, especificidad, listas de laboratorios certificados y los que realizan tareas de investigación, materiales didácticos para padres y comunidad, etc. Existen también bases de datos que pueden ser consultadas para asesoramiento en caso de exposición a teratógenos: como "TERIS" (*http://depts.washington.edu/~terisweb/teris/index.html*) y "REPROTOX" (*http://www.reprotox.org*).

## Asesoramiento genético

El consejo genético es un proceso de comunicación que trata los problemas humanos asociados con la ocurrencia o recurrencia de un trastorno genético en una familia (1975, American Society Human Genetics). Tiene como objetivo brindar información objetiva a la pareja que desea conocer el riesgo de aparición (ocurrencia) o de reiteración (recurrencia) de una alteración de etiología genética en su descendencia. Es un proceso que ayuda al individuo y a la familia con riesgo de afección genética que combina Medicina Genética, educación y consejo psicosocial.

La ocurrencia de una anomalía congénita plantea a la familia situaciones delicadas de extrema complejidad, que implican sentimientos de negación, angustia, dolor, culpa, rechazo, etc., y su abordaje exige un trabajo interdisciplinario.

El asesoramiento genético permite informar a la familia sobre la naturaleza del trastorno y la probabilidad de recurrencia en una nueva gestación. Realizarlo adecuadamente requiere todos los pasos que mencionamos anteriormente. Cuando se trata de trastornos infrecuentes o poco conocidos, el médico genetista a menudo debe asesorar al equipo de salud sobre la naturaleza genética del trastorno. El seguimiento del niño, que suele ser difícil implementar, involucra a varios profesionales; en este aspecto, la coordinación del equipo debe estar a cargo del pediatra.

Biblioteca Médica Virtual



Fig. 16-19. Imagen radiográfica de cuerpo entero de recién nacido con displasia esquelética tanatofórica. Se observa acortamiento severo de huesos largos, tórax estrecho, platispondilia, fémures curvos. Fotografías reproducidas con autorización de la Dra. S. Ávila.

## El papel del Estado en el diseño y aplicación de una política de prevención de las anomalías congénitas

- Dada la complejidad de los temas expuestos, las necesidades en infraestructura (centros asistenciales adecuados para diagnóstico y tratamiento), la necesidad de recursos humanos y de presupuestos adecuados a los gastos que estas tareas insumen, es evidente la responsabilidad del Estado nacional y los gobiernos provinciales y la necesidad de que dediquen esfuerzos para mejorar la situación sanitaria, en general, y también específicamente relacionada con las anomalías congénitas. El Estado debe involucrarse seriamente en planificar no sólo las necesidades de atención en salud, sino también las educacionales y las laborales pues, insistimos, se trata de una **situación que se puede modificar** y, en consecuencia, **se debe actuar**:
- **En prevención primaria:** cambiando el concepto de lo irreversible por lo prevenible.
- **En prevención secundaria:** realizando los estudios necesarios para arribar a diagnósticos adecuados con los mejores recursos para detectar tempranamente las anomalías y brindar tratamientos oportunos a todas ellas.
- **En prevención terciaria:** para brindar la estructura de rehabilitación que permita minimizar el impacto de las secuelas e integrar la persona a la comunidad.

Las anomalías congénitas pueden ser poco frecuentes de modo individual pero alcanzan una frecuencia significativa cuando las consideramos en conjunto. La sociedad tiende a "negarlas" y, por ende, también el Estado. De ahí la importancia de conocerlas y de ponerlas en los foros en los que se discuten y deciden políticas de salud pública.

## AUTOEVALUACIÓN

# Sección 2: Bases celulares y moleculares de la Genética y defectos del desarrollo

Síntesis Conceptuales relacionadas con bases de la Genética y defectos del desarrollo disponibles en el **sitio web**. Pueden ser utilizadas como material de lectura para resolver las actividades de aprendizaje de este capítulo u otras diseñadas e implementadas por el docente.

SC Concepto de *imprinting* genético. Las gametas masculina y femenina son no-equivalentes y complementarias desde el punto de vista de la información genética que aportan

Biblioteca Médica Virtual

SC Genes pasibles de sufrir *imprinting*. Funciones de la metilación en el *imprinting*

# Sección 4: Actividades de Aprendizaje

## INTEGRACIÓN HORIZONTAL

1. Escriba una frase para publicar en una cuenta de Twitter referida a una acción de prevención tendiente a evitar la aparición de anomalías congénitas.

2. El *imprinting* genómico está mediado por la metilación diferencial del DNA en las citocinas de secuencias CpG de secuencias pasibles de sufrir *imprinting*. La metilación tiene como resultado que el DNA se compacte y se torne inaccesible a proteínas que regulan su expresión.

### Consignas

Explique, basándose en ejemplos conocidos, el resultado de la metilación diferencial cuando se trata de un promotor y cuando se trata de una secuencia aislante.

### Material de lectura

SC Concepto de *imprinting* genético. Las gametas masculina y femenina son no-equivalentes y complementarias desde el punto de vista de la información genética que aportan.

SC Genes pasibles de sufrir *imprinting*. Funciones de la metilación en el *imprinting*

## INTEGRACIÓN VERTICAL

3. Analice los enunciados siguientes. ¿Existe discordancia entre ambos? Fundamente su respuesta.
   - El riesgo de ocurrencia de anomalías cromosómicas numéricas aumenta con la edad materna.
   - El 80% de los niños con síndrome de Down nace de mujeres menores de 35 años.

4. Corrija la siguiente frase para que sea completamente correcta:
   - En las células de organismos diploides de reproducción sexual, la tasa de expresión de alelos de origen materno y paterno es similar.

Tenga en cuenta la existencia de genes sujetos a *imprinting* y de regiones seudoautosómicas en los cromosomas sexuales.

5. Indique cuántos cromosomas tienen los siguientes individuos: triploide, trisómico, monosómico, tetraploide.

6. Indique si las siguientes afirmaciones son correctas o no. Fundamente su respuesta.
   - Existen anomalías congénitas que puedan ser atribuidas exclusivamente a la acción de fármacos específicos.

Biblioteca Médica Virtual

- La translucencia nucal mayor al percentilo 95 en la 13ª SG permite diagnosticar síndrome de Down.
- El análisis del DNA fetal obtenido de sangre materna permite detectar anomalías numéricas de los cromosomas.
- En lugar de invertir recursos en la detección de anomalías congénitas se deben priorizar las acciones de rehabilitación de los afectados.

**7.** Investigue sobre la probabilidad global de riesgo (expresada en porcentajes) del uso de los siguientes fármacos entre la 3ª y la 8ª SD: ácido valproico, fenobarbital, acenocumarol, aspirina, enalapril.

**8.** De acuerdo con la clasificación presentada en el capítulo indique cómo podría clasificar la anomalía congénita mencionada en el siguiente caso: un neonato presenta hipotonía y *talipes* bilaterales (pie equinovaro), con dificultad respiratoria y trastornos deglutorios; el estudio genético diagnostica distrofia miotónica congénita tipo I.



## CASO CLÍNICO

Mónica, de 45 años, concurre a su consultorio muy angustiada para pedir una segunda opinión sobre el estado de salud de su hijo en gestación. Ella ya tiene tres hijos sanos con una pareja anterior. Actualmente cursa la 20.ª semana de gestación. Esta edad coincide con la obtenida por la fecha de la última menstruación y la edad gestacional obtenida a partir de una ecografía previa.

Durante la anamnesis le cuenta que es el primer embarazo de su pareja actual, un hombre de 38 años sin hijos. Ninguno de ellos tiene antecedentes familiares de relevancia. También refiere que, en la 13.ª semana de gestación, le realizaron un screening combinado para tamizaje de anomalías cromosómicas. La ecografía dio como resultado translucencia nucal dentro de percentilos normales y presencia de huesos nasales. También se le realizaron determinaciones de PAPP-A, betaHCG libre y estriol. A partir de los resultados se estimó un riesgo combinado de 1/1000 para síndrome de Down y 1/2500 para trisomía 18.

Le cuenta también que consultó páginas médicas en Internet y leyó que, en mujeres de su edad, se hacían estudios citogenéticos para "detectar anomalías". Debido a sus temores, insistió ante el médico que le hiciera uno de estos estudios. El médico que la trataba accedió y le mandó hacer una biopsia de vellosidades coriales para estudio citogenético directo y cultivo. El estudio citogenético directo dio como resultado un cariotipo femenino con mosaicismo, con presencia de dos líneas celulares: una normal y otra con trisomía del cromosoma 18 (46,XX[10]/47,XX+18[8]).

Al consultarle sobre si le hicieron el esquema de vacunación indicado para una mujer embarazada y las determinaciones serológicas normatizadas para control gestacional, responde que "no le indicaron que hiciera nada de eso".

Usted le realiza una nueva ecografía. Esta muestra los parámetros normales para una gestación de 20 semanas. A continuación solicita un nuevo cariotipo, esta vez, a partir de líquido amniótico.

Tres semanas después, Mónica vuelve con el resultado del cariotipo. Este informa: cariotipo normal (46,XX)



## HOJA DE TRABAJO PARA EL CASO CLÍNICO

Biblioteca Médica Virtual

# Índice analítico de las síntesis conceptuales

Las síntesis conceptuales mencionadas en el cuerpo principal del libro se indican con números arábigos, y aquellas incluidas en el listado del pliego inicial se indican con números romanos. El lector puede acceder a todas ellas a través del sitio web.


## A

Acción celular determinante, XVII
Acción celular permisiva, XVII
Acetilación de histonas, XVII
Activación del ovocito, 29
Actividad espontánea, remodelación de circuitos nerviosos, 307
Adenohipófisis, linajes celulares, 368
Adhesión blastocisto-endometrio, 460
Adhesividad celular, XVII, Véanse también *Transición epitelio-mesenquimática* y también *Transición mesenquimático-epitelial*
- implantación, 460
- segmentación de la célula huevo, 49
Alteraciones del desarrollo o la diferenciación sexual, 262
Anexos cutáneos, factores de crecimiento y de transcripción, 427
Aparato
- de la audición y del equilibrio, 351
- de la contención neurosensorial, 399
- excretor, 232
- locomotor, 427
- reproductor, 262
- - anomalías fenotípicas, 262
- - fase bipotencial, 262
- - regulación de la determinación y diferenciación sexual, 262
- tegumentario, 427
- de la visión, 331
Árbol de determinaciones, vías evolutivas del programa de desarrollo, XVII
Área preplacodal, 351
- potencia citogenética, 351
- refinamiento de la organización espacial de competencias, 351
Asa cardíaca, comportamientos moleculares involucrados en la torsión, 170
Asimetría, 50, Véase también *Eje* y *Polaridad*
- derecha-izquierda, 170
- - asa cardíaca, 170
- - tubo digestivo, 210

## B

Bipotencial, estado de la cromatina, XVII
Bipotencial, fase del desarrollo sexual, 232
Blastema metanefrogénico, determinación, 233
Blastema metanefrogénico, interacciones celulares, 232
Blastocisto, factores de transcripción, 50
Blastocisto, fijación y orientación respecto del endometrio, 460
Blastómeras, no-equivalencia, 50
Blastómeras, polarización, 49
Bloqueo de la polispermia, 29
Brote ureteral
- determinación, 232
- patrón de ramificaciones, 232
- señalización, 233

## C

Campo
- cardiogénico
- - determinación, 170
- - primario, 170
- - secundario, 170
- lenticular, 331
- morfogenético, 88
- - esbozo de miembro, 427
- ocular, 331
Capacidad regulativa, 49
Capacitación del espermatozoide, 29
Cardiogénesis, eventos celulares y moleculares, 170
Cefalización, 399
Celomización, significado biológico, 88
Célula(s)
- cardiogénicas, determinación progresiva, 170
- embrionarias troncales, XVII
- huevo de regulación, 49
- huevo, polaridad, 49
- troncal, XVII
- troncal, reprogramación, XVII
Cierre del tubo neural, 307
Citoesqueleto, su papel en la migración celular dirigida, 50
Citotrofoblasto, tipos celulares, 460
Cloaca, tabicamiento como resultado de crecimiento diferencial, 210
Código homeótico odontogénico, 399
Compactación de las blastómeras, 49
Compartimentación del somita, 119, 427
Compartimentación del tubo digestivo, 210
Conducto mesonéfrico, determinación y formación del brote ureteral, 232


Biblioteca Médica Virtual

Cono de crecimiento axonal, bases celulares y moleculares de la neuritogénesis, 307
Contacto espermatozoide-ovocito, 29
Contacto placoda lenticular-vesícula óptica, 331
Contacto trofoblasto-endometrio, 460
Control genético materno, 49
Copa óptica, morfogénesis, 331
Corazón, comportamientos moleculares involucrados en la torsión, 170
Córnea, histogénesis, 331
Córnea, translucidez, 331
Corteza suprarrenal, cronología de cambios histogenéticos, 368
Corteza suprarrenal, función fetal y diferenciación posnatal, 368
Crecimiento diferencial, 88
- curvaturas del embrión, 119
- tabicamiento de la cloaca, 210
Cresta neural, 307
- cardiogénica, 170
- craneal, 118
- - cefalización, 399
- - especificación, 399
- - *patterning* de la región craneofacial, 399
- determinación, 307
- formación del sistema nervioso entérico, 210
- migración, 307
- origen, 307
- regionalización, 307
Cromatina, dominios bivalentes, XVII
Cromatina, reprogramación epigenética, XVII
Curvaturas del embrión, el papel del crecimiento diferencial, 119

## D

Degradación de la membrana pelúcida, 460
Deleción 22q11, 399
Dependencia de adhesión de la proliferación y la muerte celular, XVII
Desacetilación de histonas, XVII
Desarrollo embrionario, concepto, XVII
Deslaminación del mesodermo lateral, 88
Determinación, 49, XVII
- del área preplacodal, 351
- del brote ureteral, 232
- del campo cardiogénico, 170
- de la cresta neural, 307
- del endodermo respiratorio, 210
- del esbozo gonadal, 262
- del esbozo renal, 232
- de las hojas somática y visceral del mesodermo lateral, 88
- de la placa cardiogénica, 170
- de la placoda ótica, 351
- primera, 50
- progresiva
- - adenohipófisis, 368
- - de las células cardiogénicas, 170
- - de la piel, 427
- - del tubo neural, 307
- durante la segmentación de la célula huevo, 49
- segunda, 50
- sexual, regulación genética y hormonal, 262
- de tipo celular
- - adenohipófisis, 368
- - comportamientos moleculares involucrados, XVII
- - sistema nervioso, 307
- del tubo neural, 307
Dientes, morfogénesis, 399
Diferenciación celular, XVII
Diferenciación neuronal, 307
Diferenciación sexual, regulación genética y hormonal, 262
Disostosis mandibulofacial, bases celulares y moleculares de su patogenia, 399
Dominios bivalentes de la cromatina, XVII

## E

Eje(s)
- antero-posterior del esbozo de miembro, 427
- céfalo-caudal del esbozo de miembro, 427
- céfalo-caudal del tubo neural, 307
- dorso-ventral del tubo neural, 307
- embrionario-abembrionario, 50
- meiótico, 50
- próximo-distal del esbozo de miembro, 427
- próximo-distal del esbozo pulmonar, 210
- radial del tubo digestivo, 210
- superficie-profundidad de la vesícula lenticular, 331
- transformación desde la fase pregastrular a la organización del embrión cilíndrico, 50
Embrioblasto, 49
Embriogénesis temprana, 29
- activación, 29
- control genético materno, 49
- vías de señalización, 29
Embrión bilaminar, organización espacial, 50
Enfermedad inflamatoria pélvica, 29
Epiblasto, la segunda determinación, 50
Epigénesis, XVII
Epigenotipo, XVII
Epitelización del mesodermo lateral, 88
Esbozo
- concepto, 88
- gonadal, determinación, 262

Biblioteca Médica Virtual

- de miembro, campo morfogenético, 427
- de miembro, ejes, 427
- de miembro, información posicional, 427
- renal, 232
- renal, determinación, 232
- respiratorio, linajes celulares, 210
Espermatozoide
- capacitación, 29
- movilidad, 29
- redundancia, 29
- transporte, 29
Esplacnopleura, significado biológico, 88
Estado determinado, XVII
Estado plástico, XVII
Estimulación posnatal, refinamiento de circuitos nerviosos, 307
Expresión genética, regulación epigenética, XVII

## F

Factores de crecimiento
- anexos cutáneos, 427
- esbozo renal, 232
- *patterning* craneofacial, 399
Factores de transcripción
- adenohipófisis, 368
- anexos cutáneos, 427
- cresta neural craneal, 399
- determinación y diferenciación sexual, 262
- esbozo renal, 232
- *patterning* craneofacial, 399
- placoda ótica, 351
- primera determinación, 50
- somitogénesis, 427
Fecundación, señalización, 29
Fijación del blastocisto, 460
Fístula traqueoesofágica, 210
Forma celular, XVII
- efecto morfogenético, 88, XVII
- fuerzas interfaciales célula-matriz extracelular, XVII
Fuerza interfaciales célula-sustrato, 50
Fuerzas interfaciales célula-sustrato, XVII

## G

Gametas, información genética, 487
Gametas, no-equivalencia, 487
Gametas, transporte, 29
Gastrulación, migración celular, 50
Gastrulación, papel del hipoblasto, 50
Genes sujetos a *imprinting*, 488
Genética, 487
Gliogénesis, 307
Gónada, determinación y diferenciación sexual, 262
Gradiente céfalo-caudal, somitogénesis, 88
Gradiente de morfógeno, esbozo de miembro, 427

## H

Haptotaxis, 50, Véanse también *Gastrulación, migración celular* y *Migración celular*
Hipoblasto, la segunda determinación, 50
Hipófisis, morfogénesis, 368
Histogénesis
- concepto, 88
- córnea, 331
- ocular, 331
- de la placenta, 460
- suprarrenal, 368
- de la vellosidad corial, 460
Hormonas, diferenciación sexual, 262

## I

Implantación, complejidad del proceso, 460
Implantación, etapas, 460
*Imprinting*, 487
Inducción del área preplacodal, 351
Inducción neural, 50
Infertilidad, 29
Información posicional, 427
Inhibición por contacto de la migración celular, XVII
Inhibición dependiente de densidad de la proliferación celular, XVII
Inositol trifosfato, activación del programa de la embriogénesis temprana, 29
Interacción célula-matriz extracelular, XVII
Interacción epitelio-mesenquimática
- piel, 427
- riñón, 232
- tubo digestivo, 210
Intercalación celular, formación de la línea primitiva, 50
Intestino primitivo anterior, *patterning*, 210
Istmo de la trompa como reservorio de espermatozoides, 29

## L

Línea primitiva, 50
Línea de Wolff, 351
Lóbulo placentario, génesis de su morfología, 460

## M

Maduración epididimaria, bases moleculares, 29
Mapa retinogeniculado, 331
Mapas de proyección receptor periférico-centro, 331
Matriz extracelular, placa de adhesión focal, XVII
Matriz extracelular, ramificación de esbozos, 232

Biblioteca Médica Virtual

Membrana pelúcida, degradación, 460
Membrana vásculo-sincitial, 460
Mesénquima cefálico, origen, 118
Mesénquima cefálico, potencia, 118
Mesénquima periocular, señalización, 331
Mesodermo lateral
- deslaminación, 88
- especificación de hojas somática y visceral, 88
Mesodermo paraxil preótico, 118
Mesodermo paraxil, metamerización, 88
Metamerización del mesodermo paraxil, programación temporal y organización espacial, 88
Metamerización del tubo neural, 307
Metilación del DNA, 488
Metilación de histonas, XVII
*Micropatterning* de los anexos cutáneos, 427
Miembros, 427, Véase también *Esbozo de miembro*
Migración celular
- de la cresta neural, 307
- dirigida, 50, XVII
- - comportamientos moleculares, 50
- fuerzas interfaciales célula-matriz extracelular, XVII
- inhibición por contacto, XVII
- en el sistema nervioso, 307
- translocación somática, 307
Morfogénesis, concepto, 88
Morfogénesis, efecto de los cambios de forma celular, XVII
Mórula, factores de transcripción, 50
Muerte celular programada, XVII
- dependencia de adhesión, XVII
- riñón, 232
- tubo digestivo, 209
Mujeres XY, 262

## N

Neuritogénesis, bases celulares y moleculares, 307
Neurona parasimpática, migración, 210
Neurona, diferenciación, 307
Neuronogénesis, 307
No-equivalencia de blastómeras, 50
No-equivalencia de gametas, 487
Nódulo sincitial, 460

## O

Organizadores, tubo neural, 307
Orientación del blastocisto, 460
Oscilador, 88
Otocisto, *patterning*, 351
Ovocito, activación, 29

## P

Patrón de metilación y acetilación de histonas, XVII
Patrón de ramificaciones del brote ureteral, 232
*Patterning*
- anexos cutáneos, 427
- concepto, XVII
- craneofacial, 399
- oído interno, 351
- otocisto, 351
- piel, 427
- del tubo digestivo, 210
Perfil evolutivo del grado de diferenciación celular, XVII
Período presomítico, polaridades, 50
Período somítico, 88
Placa
- de adhesión focal, XVII
- alar, 307
- basal, 307
- cardiogénica, determinación, 170
- cardiogénica, origen, 170
Placenta de término, diferenciación estructural y funcional, 460
Placenta, histogénesis, 460
Placentomo, organización estructural y funcional, 460
Placoda ótica, determinación, 351
Placoda ótica, señalización, 351
Plan anatómico básico de los vertebrados, 88
Plasticidad de las células, XVII
Plasticidad neural, 307
Población celular
- competente, XVII
- determinante, XVII
- organizadora, tubo neural, 307
- proepicárdica, 170
Polaridad, 50, Véase también *Eje(s)*
- animal-vegetativa, 49
- del ovocito, 49
- planar, 50
- planar, bases celulares de la instalación, mantenimiento y propagación, XVII
Polarización de las blastómeras, 49
Polispermia, bloqueo, 29
Potencia evolutiva, concepto, XVII
Primera determinación, 50
Primera determinación, comportamientos celulares, 49
Programa de desarrollo, XVII
- reprogramación epigenética de tipo celular, XVII
Programa de embriogénesis temprana, 29
Proliferación
- dependencia de adhesión, XVII
- inhibición dependiente de densidad, XVII
- riñón, 232
- segmentación de la célula huevo, 49
- sistema nervioso, 307
- tubo digestivo, 209

Biblioteca Médica Virtual

Pulmón, linajes celulares, 210

## R

Ramificación del brote ureteral, señalización, 232
Reacción
- acrosómica, 29
- cortical, 29
- decidual, 460
Recanalización del tubo digestivo, 209
Reconocimiento espermatozoide-membrana pelúcida, 29
Reconocimiento espermatozoide-ovocito, 29
Refinamiento de circuitos, 307
Regionalización
- de la cresta neural, 307
- del somita, 119, 427
- del tubo digestivo, 210
- del tubo neural, 307
Reloj de segmentación, 88
Remodelación de circuitos, 307
Reprogramación de células troncales, XVII
Reprogramación epigenética, XVII
Reservorio de espermatozoides, 29
Retinotopía, 331
Rotacional, segmentación, 49

## S

Segmentación de la célula huevo
- adhesividad celular, 49
- comportamientos celulares, 49
- diferenciación celular, 49
- organización temporo-espacial, 49
- rotacional, 49
Segunda determinación, 50
Señalización
- anexos cutáneos, 427
- blastema metanefrogénico, 232, 233
- brote ureteral, 232, 233
- campo lenticular, 331
- cardiogénesis, 170
- cresta neural craneal, 399
- determinación sexual, 262
- embriogénesis temprana, 29
- esbozo renal, 232, 233
- fecundación, 29
- mesénquima metanéfrico, 232
- mesénquima periocular, 331
- morfogénesis dental, 399
- *patterning* craneofacial, 399
- placoda ótica, 351
- somitogénesis, 119, 427
- vesícula lenticular, 331
Sexo, criterios que lo definen, 262
Significado evolutivo, concepto, XVII
Sinapsis, remodelación y refinamiento de circuitos, 307
Síndrome
- de deleción 22q11, 399
- de DiGeorge, 399
- de Kallmann, bases moleculares y celulares de su patogenia, 368
- de Treacher Collins, bases celulares y moleculares de su patogenia, 399
Sistema
- circulatorio, 170
- endocrino, 367
- nervioso, 307
- nervioso entérico, 210
- de regulación, 49
- sensorial cefálico, 351
Somatopleura, significado biológico, 88
Somitas
- compartimentación, 119, 427
- factores de transcripción, 427
- potencia, 119
- regiones, 119
- somitogénesis, 88
- subregiones, 119, 427
Somitogénesis, 88, 427
Somitómeros, Véase *Mesodermo paraxil preótico*
SRY, efectos de su expresión, 263
Suprarrenal, histogénesis, 368

## T

Tabicamiento de la cloaca, 210
Tabicamiento traqueoesofágico, bases moleculares, 210
Territorio presuntivo, concepto, 50
Transcripción, regulación epigenética, XVII
Transición epitelio-mesenquimática, XVII
Transición mesenquimático-epitelial, XVII
Translocación somática, 307
Transporte de gametas, 29
Trofoblasto, diferenciación preimplantatoria, 460
Tubo digestivo
- eje radial, 210
- fase sólida, 209
- recanalización, 209
- regionalización, 210
Tubo neural
- cierre, 307
- determinación progresiva, 307
- regionalización, 307

## U

Unión focal, XVII
Uretra peniana, 263

Biblioteca Médica Virtual

## V

Varicocele, 29
Varones XX, 262
Vasos coronarios, origen, 170
Vellosidad corial, histogénesis, 460
Vellosidad corial, patrón temporal de diferenciación, 460
Vesícula lenticular, ejes, 331
Vesícula lenticular, señalización, 331
Vías evolutivas, organización jerárquica, XVII

Biblioteca Médica Virtual

# Índice analítico general

Los números de página seguidos de una "c" indican un cuadro; los seguidos de una "f", una figura, y "SC" señala una síntesis conceptual (las páginas en números romanos remiten al listado del pliego inicial); las **negritas** indican que el tema se trata en forma específica.

## A


Aberraciones cromosómicas, **471**, **478**, 484
- balanceadas, 472
- desbalanceadas, 472
- estructurales, 478
- numéricas, 478

Abordaje clínico de anomalías congénitas, 484
Aborto, 45, 465
Acción celular determinante, XVIISC
Acción celular permisiva, XVIISC
Acetilación de histonas, 480, XVIISC
Acetilcolinesterasa, 418
Ácido
- fólico, 29, 302, 483
- N-acetilaspartato, 306
- retinoico, 47, 246, 247f, 249, 483
- valproico, 302, 483

Acino de la glándula lagrimal, 326
Acino pancreático, 196, 196f
Acondroplasia, **425**, 467
Acretismo placentario, 456
Acrosina, 20
Acrosoma, 12, 17f, Véase también *Vesícula acrosómica*
- enzimas solubles, 20f

ACTH, 360, 367, 452
Activación del ovocito, 21, **22**, **29SC**
- procesos tardíos, 25

Actividad espontánea, remodelación de circuitos nerviosos, 307SC
Acueducto mesencefálico, 98, 269f, 282
Acueducto de Silvio, Véase *Acueducto mesencefálico*
Acúmulos endocardiogénicos, 124f
Acúmulos paraaórticos, 145
Adenohipófisis, 70f, 280f, **354**, **355f**, **361f**
- determinación celular, 360
- esbozo, 75
- histogénesis, **359**
- linajes celulares, **368SC**
- sitio de origen, 175f, 376f
- tipos celulares, 360c

Adhesión blastocisto-endometrio, 432, 460SC
Adhesividad celular, XVIISC, Véanse también *Transición epitelio-mesenquimática* y también *Transición mesenquimático-epitelial*
- anomalías fenotípicas, 46, 87
- cierre del tubo neural, 308
- conducto auditivo externo, 341
- copa óptica, 311, 332
- corpúsculo renal, 224
- ganglios sensoriales, 106
- implantación, 432, 460SC
- invaginación de placodas, 109
- médula espinal, 273
- mesodermo lateral, 79
- mesodermo paraxil, 79
- osificación, 394, 415
- otocisto, 343, 344f, 348
- segmentación de la célula huevo, 32, 34, **49SC**
- vasculogénesis, 83

Adipocito, 422
ADN, Véase DNA
Adrenal, Véase *Suprarrenal*
Adrenoleucodistrofia, 306
Adrenomieloneuropatía, 306
Afalia, 255
Afaquia, 329
Aferente, Véanse también *Arteriola aferente*; *Macroneurona aferente* y *Neurona aferente*
- somático, 276f
- - especial, 272f, 277
- - - médula oblongada, 278f
- - - puente, 283f
- - general, 272f, 277
- - - médula oblongada, 278f
- - - puente, 283f
- visceral, 276f
- - especial, 272f
- - - médula oblongada, 278f
- - general, 272f
- - - médula oblongada, 278f
- - - puente, 283f

Aganglionosis, 206f
Agenesia(s), **86**, 90, **116**, 467
- de la caja del tímpano, 350
- del conducto auditivo externo, 350
- del cuerpo calloso, 306
- musculares localizadas, 425
- pancreática, 203
- pulmonar, 208
- renal, **229**, 233, 468

Agente teratógeno, 45, **481**
- dosis, 483
- sensibilidad, 466f

Agiria, 304
AGM, Véase *Aorta-gónada-mesonefros*


Biblioteca Médica Virtual

Agua, transporte a través del corion, 447
Agujero, Véanse *Orificio* y *Foramen*
- incisivo, 387f
- de Luschka, Véase *Orificio lateral del cuarto ventrículo*
- de Magendie, Véase *Orificio mediano del cuarto ventrículo*
- de Monro, Véase *Foramen interventricular cerebral*
Alagille, Véase *Síndrome de Alagille*
Alantoides, 36f, 66f, **68**, 100f, 181f, 228f, 237f, **435**
- anomalías fenotípicas, 231
- función, 435
Albinismo, 426, 474
Albugínea, Véase *Túnica albugínea*
Alcohol, 28, 160, 303, 306, 328, 329, 366, 464, 483
Aldosterona, 367
Alelo, 470
Alfamotoneurona, 272, 300, 418
Almohadilla endocárdica, 131, 145f, 155f
- anomalías fenotípicas, 162
- dorsocaudal, 130f, 133f, 134f, 136f
- histogénesis, 148, 150f, 152f
- lateral, 131, 133f
- ventrocefálica, 130f, 133f, 134f, 136f
Alocórtex, 294, Véanse *Arquicórtex* y *Paleocórtex*
Alteración de la onda del ductus, 484
Alteraciones del desarrollo o la diferenciación sexual, **255**, **262SC**
- alteraciones hipotálamo-hipofisarias, 261
- disgenéticas, 256, 257f
- malformativas, 255
- no disgenéticas, 258
- ovotesticular, 258
- XX no disgenéticas, 260
- XY no disgenéticas, 258
- - deficiencias AMH, 260f
- - deficiencias androgénicas, 259f
Alteraciones esqueléticas generalizadas, 425
Alteraciones musculares generalizadas, 425
Alumbramiento, 458
Alvéolo, 200
Amelia, 424
Ameloblasto, 380, 389f, 393
Amelogenina, 393, 476
Amenorrea primaria, 256
AMH, Véase también *Hormona anti-Mülleriana*
- mutaciones, 260
Amígdala palatina, 175f, 376f
Aminoácidos, transporte a través del corion, 448
Amnioblasto, 34, 34f, 37f, 432
Amniocentesis, 484
Amnios, formación, 34
Ampolla
- del brote ureteral, 216, 220f
- del conducto semicircular, 340f
- hepatopancreática, 179
- polar, 216f
- terminal, 216f
Anastomosis
- iliacaposcardinal, 141f
- intercardinal anterior, 141f
- intersubcardinal, 141f
- posupracardinal, 141f
- subcardinohepática, 141f
- subposcardinal, 141f
- subsupracardinal, 141f
Andrógenos, 8f, 225, 245f, 251, 252, 254
- anomalías fenotípicas, 258, 260, 261, 262, 367
- ausencia, 259
- insensibilidad, 259
- suprarrenal, 363
Androstenediona, 367
Anencefalia, 302
Aneuploidía, 478
Anexos cutáneos, 411
- morfogénesis temprana, 413
- del ojo, 325
- período somítico, 65
- señalización, 427SC
Anexos embrionarios, 36, Véanse también *Cordón umbilical*; *Corion*; *Saco amniótico* y *Saco vitelino*
Anexos del ojo, 325, Véanse también *Conjuntiva*; *Glándulas lagrimales*; *Músculo(s) extrínsecos del globo ocular* y *Párpados*
Anexos del tubo digestivo, 100, Véanse también *Hígado*; *Páncreas*; *Vesícula(s) biliar* y *Vía(s) biliares*
Anfimixis, 26, 33f
Angioblasto, 224f, 226f, 407
Angiogénesis, 69, **82**, 84f, **116**, **439**
- coroides, 320
- esbozo de miembro, 407
- fibroplasia retrolenticular, 330
- hematopoyesis, 145
- hígado, 196
- pedículo de fijación, 435
- riñón, 221, 224
Angiomas, 426
Angiopoyetina, 221
Ángulo esclerocorneal, 324
Ángulo trabecular, 324
Anillo
- ectodérmico, 414f
- fibroso del corazón, 154f
- fibroso del disco intervertebral, 405
- interventricular, **126**, 128f, 156
- linfático de Waldeyer, 373
- primario auriculoventricular, 126, 128f

Biblioteca Médica Virtual

- timpánico, 337, **341**, 391f, 392f
- - crecimiento, 342f
- - histogénesis, 342
- umbilical, 176f, 191
Aniridia, 329
Ano, 182
Ano imperforado, 204
Anoftalmía, 328
Anomalías congénitas, 464, Véase también *Anomalías fenotípicas*
- abordaje clínico, 485
- bases de datos y páginas web, 486
- factores ambientales, 45, 481
- historia familiar, 484
- neonato, 485
- prevención, 487
- Registro Nacional, 486
Anomalías fenotípicas
- del aparato de la contención neurosensorial, 396
- del aparato digestivo, 201
- del aparato excretor, 228
- del aparato locomotor, 424
- del aparato reproductor, 255, Véase también *Alteraciones del desarrollo o la diferenciación sexual*
- del aparato respiratorio, 207
- del aparato tegumentario, 425
- del aparato de la visión, 327
- de los aparatos de la audición y el equilibrio, 349
- clasificación, 465, 466c
- fecundación, 26
- gastrulación, 45
- período presomítico, 45
- período somítico, 86
- de la placenta, 454
- quinta semana, 116
- segmentación de la célula huevo, 45
- del sistema circulatorio, 160
- del sistema endocrino, 366
- del sistema nervioso, 302
Anoxia, 304
Anquiloglosia, 397
Ansiedad, 28
Antemuro, 294, Véase también *Claustro*
Anticonceptivos orales, 29
Anticuerpos maternos, 453
Antígenos, 146, **452**
- del grupo AB0, 471
Antihélix, 336
Antitrago, 336
Antropometría, 484
Aorta, 135, Véase también *Arteria(s) aorta*
- anomalías fenotípicas, 165
- ascendente, 135, 138
- cayado, 138
- - anomalías fenotípicas, 165
- - origen, 139c
- circulación, 158f
- coartación, 165, Véase también *Coartación aórtica*
- dorsal, 57f, 68f, 82f, 102, 135
- - evolución, 136
- hematopoyesis, 147f
- medial, 135
- origen, 139c
Aorta-gónada-mesonefros, 145, 147f
Aparato
- de la audición, 335
- - anomalías fenotípicas, 349
- - histogénesis, 341
- de la cérvico-céfalo-óculo-giria, 372
- de la contención neurosensorial, 371
- - anomalías fenotípicas, 396
- - histogénesis, 389
- digestivo, 173
- - anomalías fenotípicas, 201
- - - clasificación, 202c
- - histogénesis, 191
- - período somítico, 65
- del equilibrio, 335
- - anomalías fenotípicas, 349
- - histogénesis, 343
- excretor, 213
- - anomalías fenotípicas, 228
- - - clasificación, 229c
- - histogénesis, 84, 219
- - período somítico, 74
- - quinta semana, 104, 104f
- locomotor, 403
- - anomalías fenotípicas, 424
- - histogénesis, 415
- olfatorio, 380
- osteoarticulomuscular, 104, Véase también *Aparato locomotor*
- reproductor, 235
- - anomalías fenotípicas, 27, 255
- - cronología, 254
- - femenino
- - - anatomía, 3, 4f
- - - desarrollo, 240f
- - histogénesis, 244
- - masculino
- - - anatomía, 3, 7f
- - - desarrollo, 239f
- - período somítico, 74
- - quinta semana, 104, 104f
- - señalización, 262SC
- respiratorio, 173, 182

Biblioteca Médica Virtual

Aparato *(Cont.)*
- - anomalías fenotípicas, 201, 207
- - - clasificación, 207c
- - factores morfogenéticos prenatales, 185
- - histogénesis, 199
- - morfogénesis, 184f
- - período somítico, 69
- tegumentario, 403, 411
- - anomalías fenotípicas, 425
- - histogénesis, 419
- - período somítico, 65
- - quinta semana, 104
- de la visión, 309
- - anomalías fenotípicas, 327
- - histogénesis, 315
- yuxtaglomerular, 226f
Apéndice
- caudal, **59**, 72f, 73f, 74f, 76f, 96
- cecal, 100, 176f, 181f
Aplasia, 467
- de células de Leydig, 259
- coclear, 350
- laberíntica, 350
Apófisis
- espinosa, 405
- estiloides, 339f
- mastoidea, 337
- odontoides, 391f, 405, 406f
- pterigoides, 388
- transversas, 404
Aracnoides, 281
Arancio, Véanse *Conducto venoso* y *Ligamento venoso*
Árbol de determinaciones, XVIISC
Árbol genealógico, 473, 477f, 485
Arcada
- marginal del colon, 182
- de nefrones, 219, 220f
Arco(s)
- de la ácigos, 141f
- de la aorta, 138, Véanse también *Cayado aórtico* y *Aorta cayado*
- aórticos, 65f, 67f, 68f, 101f, 102f, 109f
- - anomalías fenotípicas, 165
- - evolución, 136, 137f, 139c
- - histogénesis, 84
- branquiales, 63, 373f, 374f, 375f
- - cara, 372
- - cartílagos, 337
- - cuello, 382
- - derivados, 339f, 383c
- - desplazamientos, 374
- - histogénesis, 109f
- - inervación, 383c
- - irrigación, 383c
- - oído externo, 336
- - período somítico, 64f, 65f, 72f, 73f, 74f
- - quinta semana, 94f, 95, 95f
- faríngeos, Véase *Arco(s) branquiales*
- mesentérico inferior, 182
- mesentérico superior, 179
- vertebrales, 404, 406f
- - anomalías fenotípicas, 302
Área preplacodal, 62, 343, 351SC
- competencias, 351SC
- potencia citogenética, 351SC
Aréola, 422
Arilsufatasa A, 306
ARN, Véase RNA
Arnold-Chiari, Véase *Malformación de Chiari*
Aromatasa, 260
Arquicerebelo, 278
Arquicórtex, 294, Véase también *Alocórtex*
Arquipalio, 290f, 294
- histogénesis, 296
- morfogénesis, 295
Arrinencefalia, 303, 328
Arteria(s), 135
- anomalías fenotípicas, 164
- aorta, 135
- - ascendente, 135, 138
- - atresia, 163
- - cayado, 138
- - - anomalías fenotípicas, 165
- - circulación, 158f
- - coartación, 165, Véase también *Coartación aórtica*
- - dorsal, 68f, 102, 102f, 127f, 135
- - - evolución, 136
- - estenosis, 163
- - medial, 135
- - origen, 139c
- axilar, 140
- basilar, 102, 102f, 140
- bronquiales, 140
- carótida, 102
- - externa, 138
- - interna, 102, 102f, 137
- - origen, 139c
- - primitiva, 138
- celíaca, 102f
- central de la retina, 324f
- cerebral anterior, 138
- cerebral media, 138
- cerebral posterior, 138
- cervicales profundas, 140
- del circuito pulmonar, 138
- del circuito sistémico, 136

Biblioteca Médica Virtual

- comunicante anterior, 138
- comunicante posterior, 102f, 138, 140
- coronarias, 153
- desarrollo, 70, 135, 137f
- esofágicas, 140
- espermática, 140
- esplácnicas, 140
- estapédica, 137
- hepática, 196
- hialoidea, 312f, 313f, 322, 324f, 330
- - persistente, 330
- ilíaca, 140
- intercostales, 140
- intersegmentarias, 68f, 102, 102f
- - evolución, 139
- - histogénesis, 116f
- meníngea, 139
- mesentérica inferior, 102f, 140
- mesentérica superior, 102f, 140
- mesentéricas, circulación, 158f
- neural, 139
- nutricia, 417f
- oftálmica, 138
- origen, 139c
- ovárica, 140
- período somítico, 70
- pulmonar, 102, 102f, 138
- - atresia, 163
- - estenosis, 163
- - origen, 139c
- - - anormal, 166
- - tronco, 135
- quinta semana, 102, 102f
- renal, 140
- - displasia fibromuscular, 229
- subclavia
- - derecha, 138, 139
- - - anomalías fenotípicas, 166, 168f
- - izquierda, 139
- - origen, 139c
- suprarrenal, 140
- umbilical, 68f, 96f, 102, 102f, 140, 444f
- - circulación, 158f
- - histogénesis, 84
- - nacimiento, 158, 159f
- - placenta, 443
- vertebral, 102, 102f, 139
- - origen, 139c
- vesical superior, 140
- vitelina, 68f, 102, 102f
- - histogénesis, 84
Arteriola aferente, 226f
Arteriola eferente, 226f
Articulación coxofemoral, 424
Articulación sinovial, 415, 416f
Artrogriposis, 425, 467
Asa
- bulboventricular, 126
- cardíaca, 67f, 70, 82, 129f
- - formación, 125
- - torsión, 67f, 170SC, Véase también *Corazón torsión*
- duodenal, 100, 176f, 179, 181f, Véase también *Duodeno*
- de Henle, 223, 224f
- - histogénesis, 227f
- del hipogloso, 300f
- vitelina, 96f, 100, 100f, 176f, 179, 181f
- - rotación, 180, 181f
Ascenso renal, 216
Asesoramiento genético, 464, 486
Asimetría, 50SC, Véase también *Eje* y *Polaridad*
- derecha-izquierda, 170SC
- - anomalías fenotípicas, 47
- - - corazón, 167
- - asa cardíaca, 170SC
- - tubo digestivo, 210SC
- facial, 397
Asociación, 467
- CHARGE, 468, Véase también *Síndrome CHARGE*
- epitelio-mesenquimática, 80
Asparto-aciclasa, 306
Aspm, 304
Astrocito, 269
Astroglia, 270
Ataxia espinocerebelosa, 472
Atención primaria de la salud, 464, 483
Atlas, 405, 406f
Atresia
- aórtica, 163
- biliar, 202
- de coanas, 397
- duodenal, 202
- intestinal, 204, 205f
- pulmonar, 163
- rectal, 204
- tricuspídea, 164, 166f
- valvular, 164, 166f
ATRX, 245f
- mutaciones, 258
Auerbach, Véanse *Plexo mientérico* y *Sistema nervioso entérico*
Aurícula
- común, 161
- definitiva, 144
- derecha, 101f, 127, 128f, 129f, 132f, **144**
- - presión, 159, 159f
- histogénesis, 115f

Biblioteca Médica Virtual

Aurícula *(Cont.)*
- izquierda, 101f, 127, 129f, 132f, **144**
- - incorporación, 128f
- - presión, 159, 159f
- primitiva, 67f, 68f, 70, 83f, 101, 101f, 128f, 129f
- pulmonar, Véase *Aurícula izquierda*
- sistémica, Véase *Aurícula derecha*
Ausencia
- de conductos deferentes, 256
- de huesos nasales, 484
- de miembros, 424
- de órganos, 86
- de telarca, 256
- de útero y porción superior de la vagina, 255
Autosómico, 474, Véase también *Patrón de herencia*
Axis, 405, 406f
Axón, 98, **108**, 268, **270**, **297**, 299, Véanse también *Cono de crecimiento*; *Neuritas* y *Neuritogénesis*
Azúcares, transporte a través del corion, 448

## B

Banda
- cromosómica, 478
- - nomenclatura, 478, 480f
- esternal, 405
- límbica superior, 144
- moderadora, 134f
- de retención de la raíz del mesenterio, 180, 181f
- septal, 134f
Bandeo cromosómico, 478, 479f, 480f
Barrera
- hematoacuosa, 318
- hematoencefálica, 317
- hematorretiniana externa, 316, 318
- hematorretiniana interna, 317
- hematotesticular, 4, 8f
Base de cráneo, 387
Bases de datos y páginas web sobre anomalías congénitas, 486
Bazo, 177f
- hematopoyesis, 146
Bellini, Véase *Conducto(s) colector*
Bilirrubina, transporte a través del corion, 449
Biopsia de vellosidades coriales, 484
Bipotencial, estado, XVIISC
Bipotencial, período, 236, 238, 240, 244, 251, 252, 253
Bisagra, cierre del tubo neural, 79
Bisagra, invaginación de la placoda ótica, 343, 344f
Blastema
- gonadal, 236, Véanse también *Cresta gonadal* y *Esbozo gonadal*
- - período somítico, 75, 85
- - quinta semana, 104
- metanéfrico
- - período somítico, 75
- - quinta semana, 104, 104f
- metanefrogénico, 214f, 216, 216f, 221f, 222f, 223f
- - período somítico, 85
- - quinta semana, 113
- - señalización, 232SC
- pericordal, 404
- suprarrenal, 358f
Blastocele, 34, 34f, 432
Blastocisto, 32, 33f, 34, 34f
- activado, 432, 440
- factores de transcripción, 50SC
Blastómeras, 32, 33f
- no-equivalencia, 50SC
- polarización, 49SC
Blastulación, 33f
Bloqueo de la polispermia
- definitivo, 23f, 25, 29SC
- rápido, 22, 23f
Bmp15, 245f
- mutaciones, 258
Bmp7, 394
Boca, 174, 375
- piso, 378
Bolsa
- faríngea, 344f, 373f, 374f
- - cara, 372
- - derivados, 175f, 358f, 363, 383c
- - oído medio, 336, 338f
- - paratiroides, 356
- - período somítico, 64, 65f, 67, 70f, 76
- - quinta semana, 100
- hipofisaria, 75, 354, 356f
- - potencia citogenética, 360
- omental, 177f, 181f
- de Rathke, Véase *Bolsa hipofisaria*
Botal, Véase *Conducto arterioso*
Botones citotrofoblásticos, 439
Bowman, Véase *Cápsula glomerular*
Bronquio, 184f
- fuente, 184f, 185, 186f
- histogénesis, 199
- lobar, 184f, 185, 186f
- segmentario, 185, 186f
- subsegmentario, 186f
Bronquiolo, 185
- histogénesis, 200
- respiratorio, 200
Brote ureteral, 214f, 215, 216f, 217f, 218f
- ampolla, 216, 220f
- determinación, 232SC

Biblioteca Médica Virtual

- evolución, 216
- histogénesis, 228f
- período somítico, 75
- quinta semana, 100f, 104, 104f
- ramificación, 216f, 217, 219, 223f
- - señalización, 232SC
Bulbo
- cardíaco, 128, 128f, 129f
- - ingreso, 128f
- - período somítico, 67f, 70, 83f
- - quinta semana, 101, 101f
- - regiones, 130
- olfatorio, **280f**, 288f, 289f, 291f, 293f, **381**, 386f, **395**
- piloso, 422
- raquídeo, Véase *Médula oblongada*
- senovaginal, 237
Bulbopontina, 274

## C

Cabeza, 371
- quinta semana, 95
Caja del tímpano, 336, Véase también *Cavidad timpánica*
- agenesia, 350
Cajal, Véase *Célula(s) intersticiales marcapaso*
Calcio, fecundación, 21, 23f, 24f, 25
Calcio, transporte a través del corion, 448
Calcitonina, 363
Cáliz mayor, 217
Cáliz menor, 217, 220f
Calostro, 454
Calota mesencefálica, 282
Calota pontina, 277
Cámara anterior del ojo, 312, 313f, 314f, 319, 319f
- histogénesis, 324
Cámara posterior del ojo, 312
- histogénesis, 324
Campo, 88SC
- cardiogénico, 54f, 64f
- - determinación, 170SC
- - primario, 123f, 170SC
- - secundario, 83f, 123f, 129, 170SC
- - - derivados, 170SC
- lenticular, 331SC
- morfogenético, 88SC
- - esbozo de miembro, 427SC
- ocular, 310, 327
- - bases celulares y moleculares, 331SC
- ungueal, 413
Canal
- aórtico, 133f
- auriculoventricular, Véase *Conducto(s) auriculoventricular*
- - único, 162, 163f
- notocordal, 35, 36f
- pericardioperitoneal, 410f
- pleural, 76f, 184f, **186**, 188f, 189f
- pulmonar, 133f
- uterovaginal, 217f, **238**, 240, 241f
Canalicular, Véase *Pulmón etapa canalicular*
Caninos, 380
Capa
- coriocapilar, 320
- fibrosa de la retina, 315, 318f
- ganglionar de la retina, 318f
- granulosa externa, 279, 284f, 286f
- granulosa interna, 279, 284f, 286f
- limitante externa, 315
- - de la retina, 318f
- limitante interna, 315
- - de la retina, 318f
- molecular, 279
- nuclear externa, 316f, 318f
- nuclear interna, 316f, 318f
- plexiforme, 279
- - del cerebelo, 286f
- - externa, 315, 316f, 318f
- - interna, 315, 316f, 318f
- de Purkinje, 284f, 286f
Capacidad regulativa, 45, 49SC, 482
Capacitación del espermatozoide, 14, **17**, **29SC**
- efectos, 19f
Cápsula
- articular, 416f
- de Bowman, Véase *Cápsula glomerular*
- externa, 294
- glomerular, 214, 221, 224f, 225f, 226f
- interna, 291, 294
- de la lente, 325f
- nasal, 385f, 391f
- ótica, 341, 343f, 345f, 391f
- perirrenal, 222f
Cara, **372**, 400
- anomalías fenotípicas, 396
- histogénesis, 389
- huesos, 388
- quinta semana, 95, 95f
Cardinal, Véase *Vena(s) cardinal*
Cardiogénesis, eventos celulares y moleculares, 170SC
Cardiopatías congénitas, 160
- acianóticas, 161c
- aisladas, 467
- cianóticas, 161c
- clasificación, 160, 161c
Cariograma, **478**, 479f
Cariotipo, 478
Carótida, Véase *Arteria(s) carótida*

Biblioteca Médica Virtual

Carpo, 407f, 408f
Cartílago(s), 415
- de los arcos branquiales, 337
- articular, 416f
- cuadrado, 337, 339f
- esfenoidales, 391f
- de Meckel, 112, **337**, **339f**, 385f, 389f, **391f**
- paracordal, 391f
- precordales trabeculares, 391f
- de Reichert, 337, 339f, 391f
- septal, 391f
- tiroides, 391f
Casquete acrosómico, 16f
Casquete nefronogénico, 222f
Catarata congénita, 117, 329
Catecol-*O*-metiltransferasa, 398
Caudado, Véanse *Cuerpo estriado* y *Núcleo(s) caudado*
Cavidad
- amniótica, 36, 37f, 38f, 435f, 441f
- articular, 416f
- bucal, 372, **375**, 385f, 386f
- cardíaca, Véase *Corazón cavidades*
- coriónica, 438f
- ependimaria, 269f
- extraembrionaria, 432, 433f
- facial, 375
- nasal, 372, **380**, 385f, 386f
- pericárdica, 125f, 189f, 190f
- peritoneal, 177f, 178f, 190f
- - crecimiento, 180
- pleural, 178f, 185, 188f, 189f, 190f
- timpánica, 338f, 339f
- uterina, 441, 441f
Cavitación, 32, 34
Cayado
- aórtico, 138
- - anomalías fenotípicas, 165
- - derecho, 168
- - duplicación, 165
- - interrumpido, 166, 168f
- - origen, 139c
CD7, 468
Cefalización, 273, 279, 372, 399SC
Celda espermática, 7f, 246
Celoma, 81f, 82f, **186**, 187f, Véanse también *Cavidad pericárdica*; *Cavidad peritoneal* y *Cavidad pleural*
- embrionario, 56f
- - formación, 57
- extraembrionario, 38f, 41, 96f, 436f, 437f, 441f
- - crecimiento del embrión, 441
- - formación, 40, 41f
- pericárdico, 57f, 58f, 76f, 125f, 126f, 127f, **186**, 188f, 189f, Véase también *Cavidad pericárdica*
- peritoneal, 76f, **186**, 188f, Véase también *Cavidad peritoneal*
- regionalización, 186
- tabicamiento, 186
Celomización, 57, 81f
- significado biológico, 88SC
Célula(s)
- acidófilas, 360
- acinosa, 196, 196f
- amacrina, 316f
- bipolar de la retina, 316f
- de Böttcher, 347f
- de Cajal-Retzius, 305
- cardiogénicas, 170SC
- centroacinosas, 196, 196f
- ciliadas, 347f
- de Claudius, 347f
- corticotropas, 360
- cromafines, 363
- cromófilas, 360
- deciduales, 440
- de Deiters, 347f
- embrionarias troncales, XVIISC
- endocardiogénicas, 81, 122, 148, 148f
- endocrinas, 196
- endoteliales, 83
- ependimaria, 269
- estrelladas de Ito, 197
- del extremo, 219
- folicular
- - microvellosidades, 14f
- - ovario, 6f, 11f, 249
- - tiroides, 362
- fotorreceptoras, Véase *Fotorreceptores*
- ganglionares de la retina, 315, 316f
- germinal, 2, 13f, 85, 246, 246f, 249f, 250f
- - diferenciación sexual, 247f
- - esbozo gonadal, 244
- - migración, 10, 247f
- - origen, 6
- glial, 109, 269
- - anomalías fenotípicas, 305
- gonadotropas, 360
- de Hensen, 347f
- horizontales, 316f
- huevo, 2, 3f, 7, 13f, 33f
- - división, 26
- - polaridad, 49SC
- - de regulación, 49SC
- - segmentación, 31
- intercaladas del túbulo colector, 219
- intersticiales marcapaso (de Cajal), 193, 194f
- de los islotes pancreáticos, 365
- de Ito, 197

Biblioteca Médica Virtual

- de Kupffer, 197
- lactotropas, 360
- de Langerhans, 412, 420
- de Langhans, 444
- de Leydig, 8f, 245f, 251
- - aplasia, 259
- - diferenciación, 246
- madre hematopoyética, 145
- madre hematopoyéticas, 147f
- melanocitogénica, 319, Véase también *Melanocito*
- melanotropas, 360
- de Merkel, 412, 420
- mesangial, 223, 225
- miocardiocitogénicas, 81, Véase también *Epitelio miocardiocitogénico*
- mioides peritubulares, 246
- muscular esquelética, 415
- muscular lisa, 194f
- de Müller, 315
- neumonocito, 200
- neuroepitelial, 79, 107, 269
- neurona, Véase *Neurona*
- oxífila, 363
- parafolicular, 363
- pigmentaria, 301f
- - del iris, 319
- precursoras miogénicas, 415
- presentadoras de antígeno, 453
- principal paratiroidea, 363
- principales del túbulo colector, 219
- Purkinje, Véanse *Fibras de Purkinje* y *Neurona de Purkinje*
- sanguíneas, 145
- satélite, 301f, 416, 418f, 419f
- de Schwann, 301, 420f
- sensoriales del oído, 346
- de Sertoli, 8f, 245f, 252
- - diferenciación, 245
- sinoviales, 415
- somática, 2
- somatotropas, 360
- de sostén del oído, 346, 347f
- del tallo, 219
- tecales, 249
- tirotropas, 360
- trabeculares, 324
- de transición del trofoblasto, 432, 434f, 435f, 436f
- troncal, XVIISC
- - brote ureteral, 219
- - hematopoyética, 145
- - neural pluripotencial, 267, 395
- - reprogramación, XVIISC
- yuxtaglomerular, 226f

Cementoblasto, 393
Centríolo del espermatozoide, 12, 16f, 17f, 25
- fecundación, 24

Centro(s)
- de condrificación, 415
- - cráneo, 386, 391f
- - miembros, 407
- - vértebras, 405, 406f
- frénico, 190, 410f
- de osificación, 393, 395f, 415
- - cráneo, 388, 391f
- - miembros, 407
- - vértebras, 405, 406f
- tendinoso del diafragma, Véase *Centro(s), frénico*

Centrómero, 478, 480f
Cepa endocriada, 452
Cerebelo, 269f, 273, **276**, **278**, 280f, 282f, **284f**, 288f, 291f, 293f
- aferencia, 279
- corteza, 277, 283f
- eferencia, 279
- fisuras, 278
- histogénesis, 278, 283f, 284f, 286f
- núcleos profundos, 277

Cerebro anterior, Véase *prosencéfalo*
Cerebro medio, Véase *Mesencéfalo*
Cerebro posterior, Véase *posencéfalo*
Cerebrósido sulfato, 306
*CFTR*, 256
Chx10, 329
CIA, Véase *Comunicación interauricular*
Cianosis, 160
Cicatriz, 421
Ciclo
- endometrial, 9f
- folicular, 9f
- reproductor, 2
- - femenino, 9f
- vital, 2
- - fases, 3f

Ciclocefalia, 328
Ciclopía, 303, **327**, 328f, 468
Ciego, 176f, 181f
Cierre
- de neuroporos, 266
- prematuro del foramen oval, 161
- del tubo neural, 266, 271f, 307SC
- - anomalías fenotípicas, 302, 467, 467f, 484

Cinasa de adhesiones focales, 46
Cinc, transporte a través del corion, 448
Cíngulo, 296
Cinocilio, 344, 348f
Cinta de Reil, 283
Cintura escapular, 408f

Biblioteca Médica Virtual

Cintura pélvica, 408f
Circuito(s)
- locales, 268
- nerviosos, 268, 307
- - anomalías fenotípicas, 304
- placentario, circulación, 158, 159f
- de proyección, 268
- pulmonar, 126, 138
- - circulación, 158, 159f
- de la retina, 316f
- sistémico, 126, 136
- - circulación, 158, 159f
Circulación sanguínea
- en el espacio intervelloso, 444, 446f
- - alteraciones, 456
- período somítico, 73
- posnatal, 158, 159f
- prenatal, 157, 158f
- uteroplacentaria, 436
- - cambios adaptativos, 445
- - regulación, 447
Círculo arterial cerebral, 102, 102f, **140**
Circunferencia cefálica, 484
Cisterna del quilo, 144, 146f
Cisterna subaracnoidea, 281
Cisura coroidea, Véase *Fisura coroidea*
Cisura lateral del cerebro, 291f, 292f
Cisura de Silvio, Véase *Véase Cisura lateral del cerebro*
Citoesqueleto
- células sensoriales, 344
- corteza del ovocito, 10, 24
- distrofia muscular, 425
- epitelio pigmentario de la retina, 317
- de la lente, 322
- lisencefalia, 304
- migración celular, 50SC
- - anomalías fenotípicas, 46
- miocito, 417
- paredes corporales, 191
- segmentación de la célula huevo, 32
- somitogénesis, 79
Citomegalovirus, 329, 350
Citotrofoblasto, 34f, **432**, 434f, 435f, 436f, 437f, 439f, 446f
- funciones de síntesis, 450
- no-velloso, 441, 445
- - intramural, 447
- - preeclampsia, 457
- tipos celulares, 460SC
- velloso, 444
CIV, Véase *Comunicación interventricular*
Claustro, 294, Véase también *Antemuro*
Clavícula, 405
Clítoris, 217f, 240, 241f, **242f**, **253**
Clivaje, 32
Cloaca, 182, 217f
- anomalías fenotípicas, 204, 255
- período somítico, 58f, 68
- quinta semana, 100f
- tabicamiento, 182, 210SC, 228f
Cloro, transporte a través del corion, 448
Coágulo de fibrina, 435f
Coanas, 381
- atresia, 397
- definitivas, 381, 386f
- primitivas, 381, 384f, 387f
Coartación aórtica, 165, 167f
Cóccix, 405
Cóclea, 345, 346f, Véase también *Conducto(s) coclear*
- histogénesis, 346f
Codominancia, 475f
Cognición, 304, 398
Cola, 94f
- de caballo, 271, 275f
Colágeno VII, 426
Colédoco, Véase *Conducto(s) colédoco*
Colículo, 282, 283, 288f
Coloboma, 329
Coloide, 362
Colon, 181
- anomalías fenotípicas, 205
- ascendente, 179, 181f
- descendente, 181f
- sigmoideo, 181f
- transverso, 179, 181f
Coloración de piel, 119, 412, Véase también*Melanocito*
Columela, 345
Columna
- cortical, 297
- del tubo neural, 267, 272f, 276f
- vertebral, 275f, 404
- vestibulococlear, 277
Comisura(s)
- blanca anterior, 276f, 288f, 295f, 298
- blanca posterior, 285, 295f, 298
- cerebrales, 298
- gris intertalámica, 286
- habenular, 285, 295f, **298**, 354
- hipocampal, 296, 298
- interhemisféricas, 295f, 298
Compactación, 32, 49SC
Compartimentación
- del otocisto, 339f, 352
- del somita, 119SC, 404
- del tubo digestivo, 210SC
Complejo
- mayor de histocompatibilidad, 452

Biblioteca Médica Virtual

- nuclear de la oliva bulbar, 276
- ovular, 15, 18f, 21f
COMT, 398
Comunicación
- interauricular, 160, 161, 162f
- - cierre, 160
- intercelular, Véase *Señalización*
- interventricular, 162
Concha, Véase *Cornete*
Condensación dérmica, 413, 423f
Condensación mesenquimática, 415
- condrocráneo, 386, 391f
- costillas, 404
- desmocráneo, 387, 391f
- miembros, 407, 407f
- osículos del oído medio, 341
- precondrogénica, 415
- preosteogénica, 393
- vértebras, 404, 406f
Condrificación, 415
- cráneo, 386
Condroblasto, 415
Condrocito, 415
Condrocráneo, 386, 391f
Condrogénesis, 415
Conductillos eferentes, 7f, 238, 239f, 248f
Conducto(s)
- alveolar, 200
- arterioso, 138
- - cierre, 160
- - circulación, 158, 158f
- - origen, 139c
- - permeable, 164
- auditivo externo, 336, 338f, **342f**, 379f, 381f
- - agenesia, 350
- - canalización, 341
- - histogénesis, 341
- - revestimiento óseo, 342
- auditivo interno, 336c, 391f
- auriculoventricular, 68f, 128f, 130f, 133f, 154f
- - derecho, 136f
- - histogénesis, 149, 152f
- - izquierdo, 136f
- - remodelación, 155
- - tabicamiento, 131, 131f, **133f**, 135f, 152f
- - único, 162, 163f
- biliares, 196, 197f
- central de la médula espinal, 272, Véase también *Conducto(s) del epéndimo*
- cístico, 180f, 199
- coclear, 339, 340f, 345f, 346f
- - histogénesis, 345
- colector, 227f
- colédoco, 180f, 199
- conector, 219, 220f
- de Cuvier, Véase *Vena(s) cardinal común*
- deferente, 217f, **237**, 239f, 245f, 248f
- - anatomía, 7f
- - ausencia, 256
- endolinfático, 300f, 338f, 339, 339f, **340f**
- del epéndimo, 98
- eyaculador, 237, 239f
- galactóforos, 422
- genitales internos, 236, Véase también *Gonaducto*
- - anomalías fenotípicas, 27, 255
- - determinación, 245f
- - diferenciación, 245f
- de Hensen, Véase *Conducto sáculococlear*
- hepático, 180f
- - común, 199
- - derecho, 199
- - izquierdo, 199
- hepatocardíaco, 103, 142, 143f, 177f
- inguinal, 243f
- intercalares, 196, 196f
- lagrimonasal, 326, 376
- linfático, 145, 146f
- mesonéfrico, 214f, **214**, 217f, 218f, **236**, 237f, 238f, 245f, 248f
- - anomalías fenotípicas, 255, 256
- - histogénesis, 250f, 251, 252f
- - período somítico, 68, **75**
- - quinta semana, 104, 104f
- - regresión, 248f
- - varón, 237
- de Müller, Véase *Conducto paramesonéfrico*
- neurentérico, 35, 58f
- notocordal, 35
- óptico, 391f
- pancreático dorsal, 180f
- pancreático ventral, 180f
- pancreático, anastomosis, 180f
- paramesonéfrico, 217f, **236**, 237f, **238f**, **241f**, 245f, 248f
- - anomalías fenotípicas, 255
- - histogénesis, 250f, 251, 252f
- - persistente, 260
- - quinta semana, 104, 104f
- - regresión, 245f, 248f
- pericardiopleuroperitoneal, 175, 177f, 184f, 185, **186**, **187f**, **188f**
- peritoneovaginal, 243f, 244
- - anomalías fenotípicas, 262
- pleural, 175
- pleuroperitoneal, 188f
- pronéfrico, 75, 214
- raquídeo, 404

Biblioteca Médica Virtual

Conducto(s) *(Cont.)*
- - anomalías fenotípicas, 302
- saculococlear, 340, 340f
- de Schlemm, 320f, 324
- semicircular, 300f, 339, 343f
- - anterior, 340f
- - histogénesis, 343
- - lateral, 340f
- - posterior, 340f
- tirogloso, 175f, 355, 357f
- - anomalías fenotípicas, 366
- - persistente, 399f
- torácico, 145, 146f
- trabeculares, 324
- - anomalías fenotípicas, 329
- tubotimpánico, 338f
- venoso, **142**, **143**, **143f**, 177f, 178f
- - circulación, 158, 158f
- - quinta semana, 103
- de Wolff, Véase *Conductos mesonéfricos*
Conector, Véase *Conducto conector*
Conexina, 351
Conjuntiva bulbar, 323f
Cono, 68f
Cono de crecimiento, 108, 270
- bases celulares y moleculares, 307SC
Consanguinidad, 474
Consolidación remodeladora, 375, 382, **392**, 394f
Contacto espermatozoide-ovocito, 20, 22f, 29SC
- anomalías fenotípicas, 49
Contacto trofoblasto-endometrio, 460SC
Control genético materno, 49SC
Convergencia, 34, 40, 40f
Copa
- óptica, 269f, 274f, 300f, **311**, **311f**, **313f**
- - borde, 313f, 318, 319f
- - hoja externa, 311f, 313f
- - hoja interna, 311f, 313f, 323f
- - invaginación, 311
- - morfogénesis, 331SC
- - quinta semana, 94f, 97, 99, 99f
Cópula, 378, 388f
Corazón, 125
- anomalías fenotípicas, 161
- cavidades, 129
- esqueleto fibroso, 155f
- histogénesis, 113, 148
- período somítico, 67f, 69, 80
- quinta semana, 101
- regionalización, 70
- sistémico, 126
- tabicamiento, 130, 135f
- torsión, 70, 82, 83f, **125**, **128f**, Véase también *Asa cardíaca torsión*
- - anomalías fenotípicas, 167
- - comportamientos moleculares, 170SC
- trígono fibroso, 156
- tubular primitivo recto, **122**, 123f, 126f, 127f
- - período somítico, 57f, 67f, 69
- válvulas, 149
Cordados, 54
Cordón(es)
- gonadales primarios, 244, 246, 248f
- - degeneración, 248f
- nefrógeno, 214f, 249f
- - histogénesis, 113
- - metamerización, 75
- - período somítico, 75
- - quinta semana, 94f, 104
- - regionalización, 75
- ováricos, 246, 248f
- testiculares, 245, 246, 248f
- - histogénesis, 250f
- umbilical, 94f, 96, **96f**, **105**, 237f, 441f, 443f, 444f, 460
- - inserción marginal, 455, 455f
- - inserción velamentosa, 455, 455f
Corea de Huntington, 472
Corioalantoidea, 442
Corion, 105, 437f, 438f
- calvo, 105, 438f, 441f
- formación, 435
- frondoso, 105, 438f, 441f
- funciones de transporte, 447
- - alteraciones, 455
- hematopoyesis, 145
Córnea, 313f, **319f**, 321f, **322f**
- endotelio, 318, 321, 321f, 322f, 323f
- epitelio anterior, 311, 322f, 323f
- estroma, 321f, 322f, 323f
- estroma primario, 321
- histogénesis, 321, 323f, 331SC
- translucidez, 331SC, 332
Cornetes nasales, 381, 385f
Coroides, 312, 323f
- histogénesis, 320
Corona de implantación, 443, 445f
Corona radiata, 19, 21f
Coronarias, 153
Corpúsculo
- gustativo, 394
- de Meissner, 422
- de Pacini, 421
- renal, 219, 222f
- - histogénesis, 221f, 224, 226f

Biblioteca Médica Virtual

Corteza
- cerebelosa, 277, 283f
- cerebral, 292f, 294f
- - histogénesis, 294
- entorrinal, 296
- olfatoria, 296
- del ovocito, 14f, 24
- periamigdalina, 296
- piriforme, 296
- renal, 222f, 223
- suprarrenal, 70f, 356, 358f
- - definitiva, 357, 363, 364f
- - fetal, 357, 358f, 363, 364f
- - función, 368SC
- - histogénesis, 363, 368SC
Corticogénesis
- anomalías fenotípicas, 305
- corteza piriforme, 296
- ínsula, 296
- neopalio, 297
- paleopalio, 296
Corticoides
- células cromafines, 365
- hiperplasia suprarrenal congénita, 260
- maduración pulmonar, 209
Corticotrofina coriónica humana, síntesis placentaria, 452
Cortisol, 367
Cortocircuito (*shunt*), 160
Costillas, 404, 405f, 408f
Cotiledón, 443, 443f
Cráneo, 112, **384**, 391f, 392f
Craneofaringioma, 366
Craneorraquisquisis, 303, 467f
Craneosinostosis, 398
Crecimiento
- cono, Véase *Cono de crecimiento*
- diferencial, 35, 55, 88SC, 94
- - adenohipófisis, 354
- - asa vitelina, 180
- - cara, 313, 336
- - celoma, 186, 189f
- - citotrofoblasto, 41
- - cloaca, 182, 210SC
- - corazón, 101, 128, 129, 131f
- - cráneo, 387
- - cuello, 336
- - encéfalo, 292f, 294f
- - esbozo tiroideo, 356
- - oído interno, 339
- - placenta, 442
- - tráquea, 183
- - tubo digestivo, 99, 174, 176, 179
- de neuritas, 108, 270
Cremáster, 253
Cresta(s)
- ampulares de los conductos semicirculares, 340, 344, 344f
- apical ectodérmica, 405, 407f
- conal, 133f, 135, 136f
- - histogénesis, 149, 153f
- genital, 96, Véanse también *Blastema gonadal* y *Esbozo gonadal*
- gonadal, 177f, 248f, Véanse también *Blastema gonadal* y *Esbozo gonadal*
- labioescrotal, 241, 242f, 243
- - fusión, 242f
- mamaria, 412, 414f
- neural, 56f, 266f
- - anomalías fenotípicas, 205, 426
- - cardiogénica, 82, 115, 151, 170SC
- - - anomalías fenotípicas, 163
- - craneal, 98, 118SC, 372
- - - evolución, 399SC
- - - migración, 378f, 389, 393f
- - - señalización, 399SC
- - derivados, 61
- - - cara, 374
- - - corazón, 151, Véase también *Cresta(s) neural cardiogénica*
- - - cráneo, 386
- - - cuello, 382
- - - desmocráneo, 387
- - - dientes, 380
- - - oído, 341, 343
- - - ojo, 320, 324, 326
- - - paratiroides, 356, 363
- - - piel, 420
- - - sistema nervioso periférico, 272, Véanse también *Sistema nervioso autónomo* y *Sistema nervioso periférico*
- - - suprarrenal, 356, 363
- - - tiroides, 362
- - - tubo digestivo, 191, 194, Véanse también *Cresta(s) neural vagal*; *Cresta(s) neural sacra* y *Sistema nervioso entérico*
- - - vía urinaria, 225
- - - viscerocráneo, 388
- - determinación, 307SC
- - esqueletogénica facial, 383c, 388, 400
- - formación, 61, 266f, 271f, 298, **299f**, 307SC
- - histogénesis, 105
- - metamerización, 61, 298
- - migración, **105**, 299, **301f**, **307SC**
- - - anomalías fenotípicas, 398
- - - paratiroides, 356
- - - sistema nervioso entérico, 210SC
- - - suprarrenal, 358f
- - origen, 307SC

Biblioteca Médica Virtual

Cresta(s) *(Cont.)*
- - parasimpática, Véanse *Cresta(s) neural vagal* y *Cresta(s) neural sacra*
- - quinta semana, 98
- - regionalización, **61**, **298**, 299, **307SC**
- - sacra, 194
- - - anomalías fenotípicas, 206f
- - simpática, 358f
- - troncal, 99
- - - derivados, 301f
- - vagal, 194
- - - anomalías fenotípicas, 206f
- palatinas, 377, 380f, 385f, 386f, 387f
- - fusión, 378, 385f
- - - anomalías fenotípicas, 396
- terminal, 134f, 144, 145f, Véase también *Crista terminalis*
- troncal, 133f, 135, 136f
- - histogénesis, 149, 153f
- troncoconal, Véanse *Cresta(s) conal* y *Cresta(s) troncal*
- - anomalías fenotípicas, 162, 398
- uretral, 241, 242f, 243
- - anomalías fenotípicas, 255, 262
- - fusión, 242f
- - quinta semana, 96
- - señalización, 253
- urinaria, 248f
- urogenital, 214, 237f, 248f
- - anomalías fenotípicas, 256
- - quinta semana, 74, 104
- ventral ectodérmica, 225, 241, 252
Cretinismo, Véase también*Hipotiroidismo endémico*
- mixedematoso, 305
- neurológico, 305
Criptorquidia, 261
*Crista*
- *galli*, 391f
- *supraventricularis*, 164
- *terminalis*, 134, 144, 145f, Véase también *Cresta terminal*
Cristalinas, 322
Cristalino, Véase *Lente*
Cromatina, 469
Cromosoma(s), 469
- clasificación, 478
- homólogos, 11f, 470
- meiosis, 11f
- patrón de bandas, 478
- sexual, 474, Véanse también *Cromosoma(s) X* y *Cromosoma(s) Y*
- - mosaicismo, 258
- X, 236, 304, 474
- - anomalías fenotípicas, 258
- - inactivación, 480
- Y, 236
Cuarto ventrículo, 94f, 269f, 279f, 280f, 300f
- fisura coroidea, 281
- orificios, 281
- placa del techo, 273
- plexos coroideos, 281, 287f
- receso lateral, 291f
- tela coroidea, 281
Cuello, 371, 375, **382**
- anomalías fenotípicas, 396
- quinta semana, 95
- uterino, 241f
- - anatomía, 4f
- - gestación, 441
Cuerda sonora, 349
Cuerda tendinosa, 154f
Cuerda del tímpano, 300f
Cuernos del seno venoso, 130f, 144
Cuerpo
- albicans, 5f
- amarillo, 5f, **9f**, 16
- - degeneración, 9f
- calloso, 295f, 298
- - agenesia, 306
- cavernoso, 253
- ciliar, 312, 314f, **320f**
- - histogénesis, 319, 321f
- - músculo, 320
- esponjoso, 253
- estriado, 281f, 289f, **290**
- - histogénesis, 294
- - lateral, 281f, 290f, **291**
- - medial, 281f, 290f, **290**
- geniculado, 287
- lúteo, Véase *Cuerpo amarillo*
- mamilar, 281f, **287**, 291f, **296**
- perineal, 217
- residual, espermiación, 15f
- vertebral, 404
- vítreo, Véase *Humor vítreo*
Culmen, 284f
Cúmulo oóforo, 6f, 10
Cúpula, 344
- óptica, Véase *Copa óptica*
- vaginal, 241f
Curvatura, 94, 119SC
- caudal, 73f, 94, 97
- cefálica, 73f, 94, 97
- cervical, 73f, 94, 97, 274, 280f
- mesencefálica, Véase *Curvatura cefálica*
- pontina, 97, 274, 280f
Cúspide dental, 380, 393
Cyp26b1, 246, 247f

Biblioteca Médica Virtual

## D

DAX1, 245f
- mutaciones, 256
*DCX*, 304, Véase también *Doblecortina*
Decidua, 436, **440**
- basal, 436, 441f, **441**, 444f
- capsular, 441, 441f
- funciones de síntesis, 450
- fusión, 441
- parietal, 441, 441f
Declive, 284f
Decusaciones, 298
Defecto de campo, 468
Déficit
- de AMH, 260
- de andrógenos, 259
- de FSH, 261
- de LH, 261
- de vitaminas, 306
- de yodo, 305
Deformación, 467, 469f
Degeneración muscular secundaria, 425
Degradación de la membrana pelúcida, 460SC
Dehidroepiandrosterona, 451f
Deleción, 478
- 22q11, 398, 399SC
- cromosómica
- - brazo largo del cromosoma X, 258
- - diferenciación gonadal, 258
- SRY, 256
Dendrita, 61, 99, **108**, **270**, **297**, 299, Véanse también *Neuritas* y *Neuritogénesis*
- anomalías fenotípicas, 305
- ganglio acústico, 346
- ganglio vestibular, 344
Dentina, 380, 389f, 393
Denudación del ovocito, 19, 21f
Dependencia de adhesión, XVIISC
Depresión, 28
Dermatoglifos, 412
Dermatomiotomo, 78f, 97f
- derivados, 407
Dermatomo, 65, 109f, 404
- histogénesis, 108
- inervación, 108
- migración, 108
Dermis, 65, **412**, **421**
- histogénesis, 420, 421f
- inervación, 412
- irrigación, 412, 421
Desacetilación de histonas, XVIISC
Desarrollo embrionario, XVIISC
Descenso
- de las gónadas, 243
- testicular, 243f
- - anomalías fenotípicas, 261
- - histogénesis, 253
- - señalización, 253
Deslaminación del mesodermo lateral, 57, 79, 81f, 88SC, 186
Desmocráneo, 387, 391f
Desnervación, 418
Desnutrición, 304
- posnatal, 305
- prenatal, 304
Desoxicorticosterona, 367
11-Desoxicortisol, 367
Desplazamientos gastrulares, 40, 40f, Véanse también *Haptotaxis* y *Migración celular*
Desplazamientos pregastrulares, 36
Desprendimiento prematuro de placenta, 458
Desprendimiento de retina, 311, 330
Destino evolutivo, 51
Determinación, 49SC, XVIISC
- brote ureteral, 232SC
- campo cardiogénico, 170SC
- conductos genitales internos, 245f
- cresta neural, 307SC
- endodermo respiratorio, 210SC
- epitelio lingual, 394
- epitelio olfatorio, 394
- esbozo gonadal, 262SC
- esbozo renal, 232SC
- de la placa cardiogénica, 170SC
- placoda ótica, 351SC
- primera, 32, 50SC, Véase también *Primera determinación*
- - comportamientos celulares, 49SC
- progresiva
- - adenohipófisis, 368SC
- - de las células cardiogénicas, 170SC
- - de la piel, 427SC
- - del tubo neural, 307SC
- segmentación de la célula huevo, 32, 49SC
- segunda, 36, 50SC
- sexual, 245
- - regulación genética, 262SC, 263
- - regulación hormonal, 262SC
- de tipo celular, XVIISC
- - adenohipófisis, 359, 368SC
- - sistema nervioso, 307SC
- tubo neural, 307SC
Dextrocardia, 167
DGCR, 398, Véase *Deleción 22q11*
*DHH*, 245f

Biblioteca Médica Virtual

DHT, Véase *Dihidrotestosterona*
Diabetes gestacional, 483
Diabetes materna, 209, 306, 424, 483
Diacilglicerol, 22, 23f
Diafragma, 176f, 178f, **190**, 409, **410f**
- anomalías fenotípicas, 207
Diafragma pelviano, 410
Diagnóstico de infertilidad, 26
Diagnóstico prenatal, 484
Diámetro biparietal, 484
Dictiotene, 13f
Diencéfalo, 269f, 274f, 280f, 283, **285**, 290f, 300f, 310f
- histogénesis, 286
- quinta semana, 97, 99f
Dientes, 65, **380**, 389f
- anomalías fenotípicas, 397
- caducos, 380
- definitivos, 380
- - placoda, 389f
- histogénesis, 393
- morfogénesis, 399SC
- temporarios, 380
Diferenciación
- celular, XVIISC
- sexual, 236
- - anomalías fenotípicas, Véase *Alteraciones del desarrollo o la diferenciación sexual*
- - regulación genética, 262SC
- - regulación hormonal, 262SC
Dihidrotestosterona, 253
Dimorfismo sexual, 2, 236
Dióxido de carbono, transporte a través del corion, 447
Diploidía, 2, 470
Diplotene, 7
Disco intervertebral, 405
Disgenesia gonadal, 256
Disgenesia muscular primaria, 425
Disomía uniparental, 481
Disostosis cleidocraneal, 467
Disostosis mandibulofacial, 397
- bases celulares y moleculares de su patogenia, 399SC
Displasia, 467
- de cadera, 424
- campomélica, 257
- ectodérmica, 426
- esquelética, 467, 470f
- fibromuscular de la arteria renal, 229
- frontonasal, 396
- renal, 229
- tanatofórica, 425
- vestibulococlear, 350
Disrafia, 46, 87, 302
Disrupción, 467, 468f
Distensión pulmonar, 185
Distrofia muscular, 425
- de Duchenne, 425
Distrofina, 425
Disyunción meiótica, 478
Divergencia, 40, 40f
Diversidad genética, 470
Divertículo
- ependimario, 287f
- ileal, Véase *Divertículo de Meckel*
- de Meckel, 203, 204f
DLL3, 424
*DMRT1*, 245f
DNA, 464
- microarreglos, 484
- mitocondrial, 472, 476
Doble corteza, 304
Doblecortina, 304, Véase también *DCX*
Dominancia, 471, Véase también *Patrón de herencia*
Dominios bivalentes de la cromatina, XVIISC
Duchenne, Véase *Distrofia muscular de Duchenne*
Duodeno, 177f, 178f, 179, Véase también *Asa duodenal*
- anomalías fenotípicas, 202
- atresia, 202, 203f
- estenosis, 202, 203f
Duplicación
- cromosómica, 478
- intestinal, 204
- en los miembros, 424
- renal, 231f
- ureteral, 230, 231f
- de las vías urinarias, 230
Duramadre, 112

## E

Eclampsia, 456
Eclosión del blastocisto, 433f
Ecografía, 484
Ectodermo, 36f, 78f
- epidérmico, 44, Véase también *Ectodermo general*
- - diferenciación celular, 412
- - territorio presuntivo, 38
- general, 39f, Véase también *Ectodermo epidérmico*
- neural, 35, 44
- - territorio presuntivo, 38
- territorio presuntivo, 38
Ectopia
- pancreática, 203
- paratiroidea, 367, 399f
- renal, 229, 230f
- suprarrenal, 367
- tiroidea, 366

Biblioteca Médica Virtual

- ureteral, 230, 231f
Edad gestacional, 484
Edad materna, 28
Edinger-Wesphal, Véase *Núcleo(s) de Edinger-Wesphal*
Eferente, Véanse también *Arteriola eferente* y *Conductillos eferentes*
- somático, 276f
- - especial, 272f
- - - médula oblongada, 278f
- - - puente, 283f
- - general, 272f
- - - médula oblongada, 278f
- - - mesencéfalo, 282, 288f
- - - puente, 283f
- visceral, 276f
- - especial, 272f
- - general, 272f
- - - médula oblongada, 278f
- - - mesencéfalo, 282, 288f
- - - puente, 283f
- - médula espinal, 301
Ehlers-Danlos, Véase *Síndrome de Ehlers-Danlos*
Eisenmenger, Véase *Síndrome de Eisenmenger*
Eje, Véanse también *Polaridad* y *Asimetría*
- antero-posterior del esbozo de miembro, 427SC
- céfalo-caudal del embrión, 39
- céfalo-caudal del esbozo de miembro, 427SC
- céfalo-caudal del tubo neural, 267, 307SC
- cortico-hipotálamo-hipófiso-gonadal, 2, 8f
- - anomalías fenotípicas, 28
- dorso-ventral del tubo neural, 307SC
- embrionario-abembrionario, 50SC
- medio-lateral del tubo neural, 267
- meiótico, 50SC
- ojo, 315
- otocisto, 343
- período somítico, 50SC
- próximo-distal del esbozo de miembro, 427SC
- próximo-distal del nefrón, 221
- radial del tubo digestivo, 210SC
- superficie-profundidad de la vesícula lenticular, 331SC
- tubo neural, 267
Elongación, 42
Embarazo
- ectópico, 458, 459f
- molar, 457
- tubárico, 458, 459f
Embrioblasto, **34**, **49SC**, 433f, 434f
- evolución pregastrular, 36
Embriogénesis temprana, 29SC
- activación, 29SC
- control genético materno, 49SC
- señalización, 29SC
Embrión
- bilaminar, 36
- - formación, 41
- - organización espacial, 50SC
- crecimiento, 59
- curvaturas, 94
- metamerización, 56
- plegamiento, 55, véase también *Plegamiento*
- trilaminar, 43, 44
- - formación, 43
- unilaminar, 36
Embriopatía cardiovascular sistémica, 161
Eminencia hipobranquial, 378
Empaquetamiento del DNA, 469
Enamelina, 393
Encéfalo, 292f, Véanse también *Prosencéfalo*; *Diencéfalo*; *Telencéfalo*; *Mesencéfalo*; *Posencéfalo*; *Metencéfalo* y *Mielencéfalo*
- anomalías fenotípicas, 302
Encefalocele, 302
Encefalosquisis, 303
Endocardio, 82, 115f, 150f
Endodermo, 36f, 43f, 78f
- no-embrionario, 36
- - definitivo, 38f
- - - territorio presuntivo, 39f
- - primitivo, 36, Véase también *Hipoblasto*
- oído medio, 341
- territorio presuntivo, 38
- tubo digestivo, 193
Endogamia, 474
Endomeninge, 281
Endometrio
- anatomía, 4f
- decidua, 440
- implantación, 439
- sistema inmunitario, 453
Endometriosis, 28
Endotelio de la córnea, 318, 321, 321f, 322f, 323f
Enfermedad, Véanse también *Anomalías congénitas* y *Anomalías fenotípicas*
- de Canavan, 306
- cromosómica, 45, 472, **478**, 481f
- dominante, 471
- genética, 45, **472**, 476f
- - multifactorial, 476
- hemolítica por incompatibilidad Rh, 457
- de Hirschsprung, 205
- inflamatoria pélvica, 29SC
- de Krabbe, 306
- de la membrana hialina, 208
- mitocondrial, 472
- neurodegenerativa, 472

Biblioteca Médica Virtual

Enfermedad, Véanse también *Anomalías congénitas* y *Anomalías fenotípicas (Cont.)*
- recesiva, 470
- de la unidad motora, 425
- de Von Recklinghausen, 426
Entactina, 225
Ephrina, 221
Epiblasto, 34, 34f, 37f, 38f
- formación, 36
- invaginación, 34
- organización, 37
Epibolia, 40
Epicardio, 115, **153**, 155f
Epidermis, 419
- conducto auditivo externo, 341
- histogénesis, 419, 421f
- período somítico, 65
Epidermólisis bullosa o ampollar, 426
Epidídimo, **237**, 239f, 245f
- anatomía, 7f
Epífisis, Véase *Pineal*
Epífisis anular, 405
Epigenética, 464, 469, 474f, **480**, **XVII**
Epigenómico, 247f
Epigenotipo, XVIISC
Epiglotis, 378, 386f, 388f
Epilepsia, 304, 305
Epímero, 108, 409
- inervación, 409f
Epiplón
- gastrohepático, 179, 181f
- mayor, 179, 181f
- menor, 177f, 179
Epispadias, 262
Epitálamo, 269f, 281f, **285**, 288f, 289f
- histogénesis, 286
Epitelio
- anterior
- - de la córnea, 311, 322f, 323f
- - del iris, 320f
- - de la lente, 313f, 314f, 319f, 325f
- celómico, 85, Véase también *Mesodermo lateral visceral*
- - corteza suprarrenal, 357
- - esbozo gonadal, 244, 246, 246f, 249f, 250f
- desestabilización, 118f
- endocardiogénico, 83f, Véanse también *Acúmulos endocardiogénicos*; *Células endocardiogénicas* e *Islotes endocardiogénicos*
- endometrial, 434f, Véanse también *Adhesión blastocisto-endometrio* y *Endometrio*
- fusión, **117**, 118f, 389
- lingual, 394
- miocardiocitogénico, 122, 124f, 126f, **148**, **148f**, 150f
- - diferenciación, 149
- - período somítico, 57f, 81, 83f
- - quinta semana, 115, 115f
- olfatorio, 290f, 381
- pigmentario, 313f, 314f, 320f, 323f
- - histogénesis, 316
- posterior del iris, 320f
- superficial del ovario, 248f
- de transición, 225
- - histogénesis, 227f, 228f
- del tubo digestivo, 193
Epitelioide, 77, 78f, 81f, 221, 223f
Eponiquio, 414f
Epoóforo, 238
Epstein-Barr, 329
Eritroblasto, 145
Eritroblastosis fetal, 457
Eritropoyesis hepática, 199
Esbozo, 54, **88SC**, 90
- de la adenohipófisis, 75
- adrenocortical, 358f
- adrenomedular, 358f
- del bazo, 249f
- broncopulmonar, 176f, 185
- de ciego, 100f
- cístico-pancreático, 196
- concepto, 88SC
- de los conductos hepáticos, 180f
- esplénico, 177f, 181f
- de glándula apocrina, 422
- de glándula sebácea, 413f, 422, 423f
- de glándula sudorípara, 413f
- de glándulas salivales, 379
- gonadal, 236, 237f, 238f, Véanse también *Blastema gonadal* y *Cresta gonadal*
- - células germinales, 247f
- - derivados, 251c
- - determinación, 262SC
- - determinación del sexo, 245f
- - histogénesis, 244, 246f, 249f
- - período somítico, 75, 76
- - - histogénesis, 85
- - quinta semana, 104f
- - - histogénesis, 113, 114f
- hepático, 176f, 181f
- - histogénesis, 196
- - período somítico, 58f, 66f, 67
- - - histogénesis, 82f
- - quinta semana, 100, 100f
- - - histogénesis, 113f
- hepato-cístico-pancreático, 196, Véase también *Lámina hepática*

Biblioteca Médica Virtual

- histogénesis, 80
- laringo-traqueo-bronquio-pulmonar, Véase *Esbozo respiratorio*
- de miembro, 94f, 96, **405**
- - anomalías fenotípicas, 424
- - campo morfogenético, 427SC
- - información posicional, 427SC
- - señalización, 405
- de neurohipófisis, 75, 98
- de ojo, 313f
- pancreático, 179, 195f
- - dorsal, 176f, 177f, 179, 180f
- - - derivados endocrinos, 365c
- - - período somítico, 58f, 66f, 67
- - - quinta semana, 100, 100f
- - histogénesis, 194
- - período somítico, 66f, 70f, 76
- - - histogénesis, 82f
- - ventral, 179, 180f, 196
- - - derivados endocrinos, 365c
- - - quinta semana, 100, 100f
- de la paratiroides, 76
- de pezón, 412
- de la pineal, 98
- pulmonar, Véase *Esbozo respiratorio*
- renal, 232SC, 237f, 238f
- - determinación, 232SC
- - período somítico, 75
- respiratorio, 175, 176f, **182**, **184f**, **185f**, 189f
- - evolución, 183
- - linajes celulares, 210SC
- - nacimiento, 183f
- - período somítico, 58f, 65f, 66f, 69
- - quinta semana, 100f
- - ramificación, 185
- - regionalización, 100, 185
- tiroideo, 176f, **355**, **357f**, **362f**
- - período somítico, 58f, **65f**, 66f, 67, **70f**, **76**
- - quinta semana, 100, 100f
- de uñas, 413
- de vesícula biliar, 179, 180f
- - quinta semana, 100, 100f
- de vías biliares, 100

Esclerótica, 312, 314f
- histogénesis, 322, 323f, 327f

Esclerotomo, 404, 405f
- migración, 404
- período somítico, 65, 78f
- quinta semana, 97f

Escoliosis, 424
Escroto, 239f, 241, 242f
- músculo liso, 253

Escualeno, 412
Escudo citotrofoblástico, 437, 438f, 439
Esfínter
- anal, 193
- - anomalías fenotípicas, 204, 302
- coledocoduodenal, 199
- de la pupila, 320f
- - inervación, 282

Esmalte, 380, 389f
- anomalías fenotípicas, 476

Esófago, 175, 176f
- atresia, 207, 209f
- estenosis, 207
- fase sólida, 175
- fístula, 207, 209f
- quinta semana, 100, 100f
- rotación, 175

Espacio
- de fertilización, 22f, 25, 25f
- intervelloso, 442, 444f
- - circulación, 444, 446f
- intrarretiniano, 311, 312f, 314f, 323f
- lacunar sincitial, 437f, Véase también *Lagunas sincitiales*
- de Nuel, 347f
- perilinfático, 339f
- porta, 196
- subaracnoideo, 281, 287f

Espermátide, 8f, 10, 13f, 15f
Espermatocito, 8f, 12f
- primario, 13f, 15f
- secundario, 13f, 15f

Espermatogénesis, 10, 12f
- proliferación, 15f
- ubicación, 13f

Espermatogonia, 8f, 12f, 13f, 15f
- diferenciación, 246, 247f

Espermatozoide, 10
- cabeza, 16f
- - ultraestructura, 17f
- capacitación, 17, 19f, 29SC
- cola, 16f
- diferenciación, 10, Véase también *Espermatogénesis*
- envejecimiento, 17, 30
- hiperactivación, 17, 18, 19f
- inmóvil, 30
- movilidad, 29SC
- penetración, 24
- redundancia, 29SC
- transporte, 29SC
- ultraestructura, 17f

Espermiación, 12
Espermiogénesis, 10, 16f
Espina
- bífida, 302

Biblioteca Médica Virtual

Espina *(Cont.)*
- - oculta, **302**, 424
- - quística, 302
- dendrítica, 305
- dorsal atrial, **129**, **130f**, 132, 134f, 145f
- - histogénesis, 152f
Esplacnopleura, 56f, **57**, 90
- evolución, 65
- histogénesis, 81f, 82f
- significado biológico, 88SC
Esqueleto apendicular, 405, 407f
- anomalías fenotípicas, 424
Esqueleto axil, 404
- anomalías fenotípicas, 424
- condrificación, 406f
- osificación, 406f
Estado determinado, XVIISC
Estado inmunitario gestacional, 452
Estado plástico, XVIISC
Estenosis
- aórtica, 163, 165
- duodenal, 202
- hipertrófica del píloro, 201, 202f
- intestinal, 204, 205f
- pieloureteral, 230
- pilórica, 201, Véase también *Estenosis hipertrófica del píloro*
- pulmonar, 163
- rectal, 204
- ureteral, 230
- valvular, 164, 166f
Estereocilio, 344, 348f
Esterilidad, 26
Estimulación posnatal, 304, 307SC
Estómago, **175**, 176f, 177f, 178f, 190f
- curvaturas, 176
- quinta semana, 100, 100f
- rotación, 179
Estomodeo, 372, 375f
- límites, 373, 376f
- paredes, 375
- período somítico, 58f, 64f, 66, 66f, 72f, 73f, 74f
- piso, 376f
- quinta semana, 95, 95f, 96
- tabicamiento, 374
- techo, 376f
Estrabismo, 425
Estradiol, 9f, 451f
Estrés, 28
Estría(s)
- medulares, 285, 286
- vascular, 345f, 349
Estriado, Véase *Cuerpo estriado*
Estribo, 337, **339f**, 391f
- histogénesis, 341
Estrógenos, 8f
- síntesis placentaria, 450
Estroma
- de la córnea, 321, 321f, 322f, 323f
- endometrial, 34, 434f, 436f
- de los esbozos, 80
- del esófago, 182
- de las glándulas endocrinas, 75
- gonadal, 244, 246, 250
- del hígado, 196
- del iris, 319, 321f
- del páncreas, 196
- de la próstata, 253
- renal, 196, 219
- del seno urogenital, 252
Estrona, 451f
Estudios bioquímicos en sangre materna, 484
Estudios citogenéticos, 484
Etiología de las anomalías congénitas, 468
Euploidía, 478
Exencefalia, 303
Exones, 470, 473f
Expresión genética, 464
- diferencial, 469
- regulación epigenética, 474f, 480, **XVIISC**
Expresividad, 473
Extrofia vesical, 231
Eyaculación, 16

## F

Factor(es)
- ambientales y anomalías congénitas, 481
- de crecimiento
- - agenesia del cuerpo calloso, 306
- - anexos cutáneos, 427SC
- - angiogénesis, 84
- - derivado de plaquetas, 223
- - desnutrición, 304
- - esbozo renal, 232SC
- - fibroblástico 2, 399
- - fibroblástico 9, 244
- - insulinosimil, 246
- - *patterning* craneofacial, 399SC
- - vascular endotelial, 154, 221
- esteroideogénico, 245f
- de grupo sanguíneo, 471
- inducible por hipoxia, 154
- Rh, 457
- de transcripción, 470, 474f, Véase también *Patterning*
- - adenohipófisis, 368SC

Biblioteca Médica Virtual

- - anexos cutáneos, 427SC
- - Chx10, Véase *Chx10*
- - cresta neural craneal, 399SC
- - determinación y diferenciación sexual, 262SC
- - esbozo renal, 232SC
- - Gli, Véase *Gli*
- - Hes, Véase *Hes*
- - Hox, Véase *Hox*
- - mesodermo intermedio, 256
- - Mesp, Véase *Mesp*
- - Msx, Véase *Msx*
- - Otx2, Véase *Otx2*
- - *patterning* craneofacial, 399SC
- - Pax, Véase *Pax6*
- - Pitx, Véase *Pitx*
- - placoda ótica, 351SC
- - primera determinación, 50SC
- - PROP-1, Véase *PROP-1*
- - somitogénesis, 427SC
- - Sox, Véase *Sox9*
- - SRY, Véase *SRY*
- - Stra8, Véase *Stra8*
- - Tbx, Véase *Tbx*
- - Twist, Véase *Twist*
FAK, Véase *Cinasa de adhesiones focales*
Falanges, 407f, 408f
Fallot, Véase *Tetralogía de Fallot*
Falo, 215f
Falopio, Véase *Trompa uterina*
Familias y anomalías congénitas, 484
Faneras, 65, 411, Véase también *Anexos cutáneos*
Faringe, 175, 184f, 358f, Véanse también *Bolsas faríngeas* e *Intestino anterior*
- período somítico, 64, 67
- - histogénesis, 82f
- quinta semana, 100, 100f
Fascia de coalescencia, 182
Fecundación, 1, 14
- anomalías fenotípicas, 26
- calcio, 24f
- condición óptima, 14
- etapas, 14
- pH, 24f
- señalización, 22, 23f, 29SC
Fenotipo, 464, 469
Feocromocito, 363
Feromonas, 381
Feto arlequín, 425
α-Fetoproteína, 205, 206, 302
FGF2, 399
FGF9, 244
FGFR2, 399
FGFR3, 425
Fibras
- corticocerebelosas, 283
- corticoespinales, 283f
- extrapiramidales
- - descendentes, 283
- lentas, 416
- de la lente, 313f, 314f, 319f, **322**, **325f**
- de Purkinje, 156
- rápidas, 416
- zonulares, 320
Fibrilina, 426
Fibrocistina, 230
Fibronectina, 46
Fibroplasia retrolenticular, 318, 330
Fif c-s, Véase *Fuerzas interfaciales célula-sustrato*
Fijación del blastocisto, 460SC
Filamentos de actina, 417
- corteza ovocitaria, 10
- gastrulación, 46
- incorporación del espermatozoide, 24
- migración neuronal, 304
Filamentos de miosina, 417
Filamina, 474
Filamina 1, 304
*Filtrum*, 376, 382f, 387f
*Filum terminale*, 271, 275f
Fimbria del hipocampo, 296
Fimbrias de las trompas, 18f
FISH, 484
Fisiología placentaria, 431, 447
Fístula
- cervical, 398, 401
- rectovaginal, 255
- rectovesical, 255
- tiroglosa, 366
- traqueoesofágica, 207, 209f, 210SC
- uracal, 231, 231f
- ureteral, 230, 231f
- urorrectal, 204
Fisura
- coroidea
- - copa óptica, 311, 312f, 322
- - - anomalías fenotípicas, 329
- - del cuarto ventrículo, 281
- - pedículo óptico, 324f
- - ventrículo lateral, 290
- facial oblicua, 397
- hipocampal, 295
- intervertebral, 404
- intraesclerotómica, 404
- labioalveolopalatina, 396, 397f
- orbitaria, 391f
- del paladar primario, 397f

Biblioteca Médica Virtual

Fisura *(Cont.)*
- del paladar secundario, 397f
- posterolateral del cerebelo, 278, 284f
- primaria del cerebelo, 284f
Flujo sanguíneo, efecto morfogenético, 171
Folículo
- ovárico, **3**, 5f, **6f**, **11f**, 236
- - antral, 6f
- - de De Graaf, 5f, 6f
- - desarrollo, 249
- - primario, 5f, 6f, 249
- - - ultraestructura, 14f
- - primordial, 6f, 248f, 249
- - - redundancia, 251
- - secundario, 5f, 6f, 249
- piloso, 412, 413f
- - conducto auditivo externo, 341
- - histogénesis, 422
- - morfogénesis temprana, 413, 414f
*Folium vermis*, 284f
Fondo de saco
- de Douglas, 238
- posterior de la vagina, 4f
- rectouterino, 238
- uterovesical, 238
Fontanela, 388
- anterior, 392f
- esfenoidal (anterolateral), 392f
- mastoidea (posterolateral), 392f
- posterior, 392f
Foramen
- de la base de cráneo, 386
- ciego, 175f, 356, **358f**, 376f, **379**, **388f**
- interventricular
- - cardíaco, 130f, 133
- - cerebral, 269f, **284**, 289f, **290f**
- magno, 391f
- de Monro, Véase *Foramen interventricular cerebral*
- oval, 133, 134f, 158
- - cierre, 159f
- - cierre prematuro, 161
- - permeable, 161
- - válvula, 133
- redondo, 391f
- yugular, 391f
Forma celular, 88SC, XVIISC
- cierre del tubo neural, 79
- efecto morfogenético, XVIISC
- folículos pilosos, 413
- fuerzas interfaciales célula-matriz extracelular, XVIISC
- invaginación de placodas, 109
- otocisto, 343
Formación reticular, 283, 283f
Fórmula cromosómica, 478
Fórnix, 295f, 296, 298
Fosa
- hipofisaria, **354**, **355f**, 380f, 386f
- - interacciones epitelio-mesenquimáticas, 359f
- lenticular, 311f
- mamaria, 412, 414f
- nasal, **375**, 376f, 377f, 381, 382f, **384f**, **385f**, **386f**, 387f, Véase también *Fosa olfatoria*
- olfatoria, 290f, 337f, 376, **379f**, **380f**, Véase también *Fosa nasal*
- - piso, 376, 384f
- - quinta semana, 94f, 95f, 99, Véase también *Fosa nasal*
- ótica, 310f, **339**
- - período somítico, 61f, **63**, 73f, 74f
- oval, Véase *Foramen oval*
- primitiva, **34**, 35f, 36f, 59f
- supratonsilar, 175f, 376f
Fosfato, transporte a través del corion, 448
Fosfolipasa C, fecundación, 22
Fosforilación de histonas, 480
Fotorreceptores, 315, 316f
- tipo bastón, 315
- tipo cono, 315
*FOXL2*, 245f
- mutaciones, 258
FSH, 8f, 9f, 360
- déficit, 261
Fuerzas interfaciales célula-célula, 32
Fuerzas interfaciales célula-sustrato, 39, 50SC, 111, XVIISC
Fusión
- crestas palatinas, 378
- de deciduas, 441
- espermatozoide-ovocito, 21, 22f
- de mioblastos, 415, 419f
- parcial aparente, Véase *Consolidación remodeladora*
- prominencias faciales, **375**, 377f, 382f, **394f**, 400
- - anomalías fenotípicas, 396
- - histogénesis, 389
- real de relieves faciales, 389, 394f

## G

Galactocerebrosidasa, 306
Galactosemia congénita, 329
GALT, 194
Gametas, 5, Véanse también *Espermatozoide* y *Ovocito*
- anomalías fenotípicas, 28
- diferenciación, 5, 10, Véase también *Gametogénesis*
- maduración, 15
- transporte, 16, Véanse también *Espermatozoide transporte* y *Transporte de gametas*

Biblioteca Médica Virtual

Gametogénesis, 5, Véanse también *Espermatogénesis* y *Ovogénesis*
- espermatogénesis, 10
- ovogénesis, 10
Gancho del hipocampo, 296
Ganglio(s)
- acusticofacial, 274f
- acusticovestibular, 300f
- de la base, 289
- celíaco, 364f
- coclear, 340f, 346f, 349
- de Corti, Véanse *Ganglio(s) coclear*; *Ganglio(s) vestibulococlear* y *Masa estatoacusticofacial*
- craneal, 61f, 98
- espinal, 299, 301f
- - cervical, 300f
- - diferenciación celular, 299
- - histogénesis, 178f, 190f
- - período somítico, 61f
- - quinta semana, 97f, 98
- - torácico, 300f
- espiral, Véase *Ganglio(s) coclear*
- de Gasser, 300f
- geniculado, 341
- glosofaríngeo, 345f
- inferior del facial, 341
- laterovertebrales, 299
- linfáticos, 145
- paravertebral, 301f
- periaórticos, 178f, 299
- prevertebrales, 178f, 301, 301f
- raquídeo, Véase *Ganglio(s) espinal*
- de Scarpa, Véanse *Ganglio(s) coclear*; *Ganglio(s) vestibulococlear* y *Masa estatoacusticofacial*
- sensorial, 106, 109, 300f
- - diferenciación celular, 299
- - histogénesis, 106, 300
- simpático, 99, 299, 300
- - cervical, 286
- superior del vago, 300f
- trigeminal, 274f, 300f
- vestibular, 340f, 349
- vestibulococlear, 340f
Gartner, quiste, 238
Gases, transporte a través del corion, 447
Gastrosquisis, 205, 468f
Gastrulación, 31, 34, 39
- comportamientos celulares y moleculares, 39
- desplazamientos celulares, 40, Véanse también *Haptotaxis* y *Migración celular*
Gelatina cardíaca, 57f, **81**, **82**, 83f, **126f**, 148, 148f, 150f
Gemelación, 28
- dicigótica, 28
- monocigótica, 47, 48f
Gemelos unidos, 48
Gen(es), 464, 469
- conservados, 470
- estructurales, 470
- estructurales de lujo, 474f
- estructurales de mantenimiento, 474f
- maestros, 474f
- mutaciones, Véase *Mutación*
- reguladores, 470, 474f
- sujetos a *imprinting*, 482f, 488SC
Genética, 463
Genevrier, Véase *Estenosis hipertrófica del píloro*
Genitales
- ambiguos, 256, 258, 260, 367
- anomalías fenotípicas, 255
- externos, 240, Véase también *Órgano(s) genitales externos*
- - ambiguos, 260
- internos, 236, Véanse también *Conducto(s) genitales internos* y *Gonaductos*
Genotipo, 464
Giro
- dentado, 296
- frontal inferior, 293f
- frontal medio, 293f
- frontal superior, 293f
- parahipocampal, 296
- poscentral, 293f
- precentral, 293f
- temporal inferior, 293f
- temporal medio, 293f
- temporal superior, 293f
Glande, 242f
Glándula(s)
- areolares, 422
- bulbouretral, 239f
- - anatomía, 7f
- ceruminosas, 341
- ciliar, 326f
- endocrinas, 353, Véase también *Sistema endocrino*
- - período somítico, 70f, 75
- endometriales, 434f, 435f, 436f
- lagrimales, 326
- mamaria, 412, 414f
- - histogénesis, 422
- de Meibomio, 326, Véase también *Glándula(s) tarsales*
- de Montgomery, 422
- paratiroides, Véase *Paratiroides*
- parótida, 379
- pineal, Véase *Pineal*
- salivales, 379
- sebácea, 412, 413f, 422

Biblioteca Médica Virtual

Glándula(s) *(Cont.)*
- areolar, 422
- conducto auditivo externo, 341
- holocrina de Meibomio, Véase *Glándula tarsal*
- de Zeiss, 326f
- sublinguales, 380, 385f
- submandibular, 379, 385f
- sudorípara
- - apocrina, 412, 422
- - - ceruminosa, 341
- - - de Moll, Véase *Glándula ciliar*
- - ecrina, 412, 413f
- suprarrenal, Véase *Suprarrenal*
- tarsales, 326, 326f
- tiroides, Véase *Tiroides*
Glaucoma congénito, 324, 329
Gli, 204
Gli3, 424
Glía, 109, 269
- de Müller, 316
- radial, 270
Gliogénesis, 270, 307SC
Globo pálido, 294
Glóbulo polar, 10, 12f, 26
Glomérulo
- del bulbo olfatorio, 395
- mesonéfrico, 85, 249f
- renal, 223, 226f
- - histogénesis, 224
Glomeruloesclerosis, 256
Glosoptosis, 398
Glotis, 383
Glucocorticoides, maduración pulmonar, 209
GnRH, Véase *Hormona liberadora de gonadotrofinas*
Gónada, 215f, **236**
- anatomía, 3, 4, Véanse también *Ovario* y *Testículo*
- anomalías fenotípicas, 27, 255
- blastema, 75
- descenso, 243
- determinación, 245f
- - señalización, 262SC
- diferenciación, 245f
- diferenciación sexual, 248f
- disgenesia, 256
- esbozo, 236
- - período somítico, 75, 76
- histogénesis, 85, 190f, 244
- período somítico, 70f, Véanse también *Ovario* y *Testículo*
- quinta semana, 119
- tejido conectivo, 244
- tipos celulares, 251c
Gonadoblastoma, 256
Gonadotrofina, Véanse *FSH* y *LH*
- anomalías fenotípicas, 261
- coriónica, 245f
- - síntesis, 450
Gonaducto, 236
- desarrollo, 236
- histogénesis, 251
- músculo liso, 251
Gonocito, 246
Gononefrotomo, 214
Gradiente
- céfalo-caudal
- - cardiogénesis, 122
- - somitogénesis, 62, 88SC
- - tubo digestivo, 66
- de diferenciación
- - lente, 319
- - pulmón, 199
- - riñón, 221
- de morfógeno
- - adenohipófisis, 359
- - brote ureteral, 221
- - esbozo de miembro, 427SC
- posteroanterior del esbozo de miembro, 407
- proximodistal del esbozo de miembro, 407
Gránulo acrosómico, 17f
Granulocito, 145
Granulosa externa, 279
Granulosa interna, 279
Grasa, 422
Grupo sanguíneo, 457, 471, 475f
*Gubernaculum testis*, 239f, **243f**, **244**, **253**, 254

## H

Habénula, 285, 286
Haller, Véase *Rete testis*
Haploinsuficiencia, 473
Haptotaxis, 39, 50SC, Véanse también *Gastrulación* y *Migración celular*
Haz
- corticobulbar, 283
- corticoespinal, 283
- corticopontino, 283
- espinotalámico, 282
- habénulo-interpeduncular, 285
- de Hiz, 156
- piramidal, Véase *Haz corticoespinal*
Hedgehog, 203, 204, 207, Véase también *Sonic hedgehog*
Hélix, 336
Hematopoyesis, 145, 439
- hepática, 197
- no-embrionaria, 439
Hematosis, 200

Biblioteca Médica Virtual

Hemicigoto, 471
Hemisferio
- cerebeloso, 276, 278
- cerebral, 269f, 281f, 288f, 291f, 293f, 294f, **297**, Véase también *Neopalio*
Hemocorial, 442
Hemodinamia, 171
Hemólisis, 457
Hendidura
- amniótica, 34, 34f, 432
- facial oblicua, 397
- residual de la adenohipófisis, 354, 356f
- sináptica, 418, 420f
Hepatoblasto, 196
Hepatocito, 196
Herencia, 471, Véase también *Patrón de herencia*
- holándrica, 476
- ligada al sexo, 474
- mitocondrial, 476
- monogénica, 471, **473**, 475f, **477f**
Hermafroditismo, 258
Hernia
- diafragmática, 185, **207**
- onfalocele, 206
- umbilical fisiológica, 176f
Herpes, 350
Herpes simple, 329
HES7, 424
Heterocigoto, 470
- compuesto, 471
Heterotaxia, 167
Heterotopía
- nodular, 304
- pancreática, 203
- periventricular bilateral, 304
Hialocito, 325
Hialuronidasa, 19
Hidátide pediculada, 237, 239f
Hidátide sésil, 238, 239f
Hidrocefalia, 302, 303
- comunicante, 303
- obstructiva, 303
Hidrocele, 262
Hidronefrosis, 230
21-Hidroxilasa, 367
Hierro, transporte a través del corion, 448
Hígado, 177f, 178f, **179**, 190f
- hematopoyesis, 145
- histogénesis, 196, 197f
- quinta semana, 100f
Himen, 240, 241f, 242f
Hioides, Véase *Hueso hioides*
Hiperactivación del espermatozoide, 17, 18
- movilidad, 19f
Hiperpigmentaciones, 426
Hiperplasia, 467
- suprarrenal congénita, 367
- - diferenciación sexual, 260, 261f
Hipertelorismo, 396
Hipertensión pulmonar, 161
Hipertensión renovascular, 229
Hipertrofia muscular vera, 425
Hipervitaminosis A, 302, 303
Hipoblasto, 34, **34f**, **36**, **37f**, **50SC**
Hipocampo, 290, **295**
- fimbria, 296
- histogénesis, 296
Hipodermis, 420
Hipodontia, 397
Hipófisis, **354**, 386f, Véanse también *Neurohipófisis* y *Adenohipófisis*
- anomalías fenotípicas, 28, 261, 366
- faríngea, 366
- morfogénesis, 368SC
- período somítico, 70f
Hipoganglionosis, 206
Hipoglotis, 384
Hipogonadismo hipogonadotrófico, 261, 367
Hipómero, 108, 109f, 409
- inervación, 409f
- migración, 410, 410f
Hiponiquio, 414f
Hipoplasia, 86, 467
- auricular, 396
- biliar, 202
- cerebral, 304
- coclear, 350
- del iris, 329
- mandibular, 396, 398
- maxilar, 396
- pulmonar, 185, 207, 208
- suprarrenal congénita, 367
Hipospadias, 255, 255f, 262
Hipotálamo, 269f, 280f, 281f, **286**, 288f, 289f
- anomalías fenotípicas, 28, 261
- histogénesis, 287
Hipotiroidismo
- congénito, 305, 366
- - no endémico, 305
- endémico, 305, Véase también *Cretinismo*
- materno, 305
Hipoxia, 330, 351
Hirschsprung, Véanse *Megacolon aganglionar congénito* o *Enfermedad de Hirschsprung*
Histogénesis, 88SC
- aparato

Biblioteca Médica Virtual

Histogénesis *(Cont.)*
- - de la audición, 341
- - digestivo, 191
- - excretor, 84, 219
- - locomotor, 415
- - reproductor, 244
- - respiratorio, 199
- - tegumentario, 419
- - de la visión, 315
- cara, 389
- cuello, 389
- período presomítico, 36
- período somítico, 77
- placenta, 444, 460SC
- quinta semana, 105
- sistema
- - circulatorio, 148
- - endocrino, 359
- - nervioso, 268, 271, 274, 277, 278, 282, 286, 294, 296, 300
Histonas, 26, 480
Historia familiar, 485
HLA, 452
HLA-G, 453
Holoblástica, 32
Holoprosencefalia, **303**, 468
Homocigoto, 470
Hormona(s)
- anti-Mülleriana, 245, 245f, 251
- - anomalías fenotípicas, 260
- foliculoestimulante, 8f, 9f, 360
- - déficit, 261
- hipofisarias, 9f
- liberadora de corticotrofina, síntesis placentaria, 452
- liberadora de gonadotrofinas, 8f
- - anomalías fenotípicas, 261
- liberadora de tirotrofina, síntesis placentaria, 451
- luteinizante, 8f, 9f, 360
- - déficit, 261
- ováricas, 9f
- síntesis placentaria, 450
- tiroidea, 305, 362
- - transportador, 305
- transporte a través del corion, 449
*HOXA13*, 256
HOXD12, 425
HOXD13, 425
Hoz del cerebro, 289
Huellas digitales, 412
Huesecillos del oído medio, Véase *Osículos del oído medio*
Hueso(s)
- de la cara, 388
- - anomalías fenotípicas, 396
- del carpo, 407f, 408f
- cigomático, 388, 391f
- cortical, 393
- del cráneo, 387
- cúbito, 407f
- esfenoides, 387, 388
- frontal, 387, 391f
- hioides, 339f, 388
- húmero, 407f
- lagrimal, 388
- mandíbula, Véase *Mandíbula*
- maxilar, 375, 385f, **388**, 391f
- del metacarpo, 407f, 408f
- del metatarso, 408f
- nasal, 388, 391f
- occipital, 387, 391f
- osificación endocondral, 415, 417f
- osificación membranosa, 392, 395f
- palatino, 388
- parietal, 387, 391f
- premaxilar, 388
- radio, 407f
- del tarso, 408f
- temporal, 387, 388, 391f
- vómer, 388
Humor
- acuoso, 319
- - formación, 322
- vítreo, 314f, 325
- - anomalías fenotípicas, 330
- - avascular, 325
- - histogénesis, 325
- - vascular, 325

## I

I e-m, Véase *Interacción epitelio-mesenquimática*
Ictiosis, 425
Identidad inmunológica, 452
Identidad de segmento, 79
Idiograma, 480f
Idiotipo, 478
Ihh, 203, Véase también *Indian hedgehog*
Íleon, 179
Implantación, 431, 460
- anomalías, 456
- complejidad, 460SC
- ectópica, 458
- etapas, 432, 460SC
- ventana, 9f, 439
*Imprinting*, 480, **482f**, 487SC, 488
- síndromes, 481c
Inactivación del cromosoma X, 480
Incapacidad de procrear, 26

Biblioteca Médica Virtual

Incidencia de anomalías congénitas, 464
Incisivos, 380
*Indian hedgehog*, 203
Inducción, 86, Véanse también *Determinación* e *Interacción determinante*
- del área preplacodal, 351SC
- neural, 50SC
- de la placoda lenticular, 311f
*Indusium griseum*, 296
Inervación
- de arcos branquiales, 383c
- cara, 390
- dermis, 412
- del epímero, 409f
- especial, 273, 276, 278f, 283
- hipómero, 409f
- de la lengua, 379
- piel, 421
- redundancia, 270
- - anomalías fenotípicas, 304
- - células musculares, 419, 420f
Infección
- infertilidad, 27
- prenatal
- - agenesia de cuerpo calloso, 306
- - anomalías congénitas, 481
- - anomalías oculares, 328
- - anomalías óticas, 350
- - fenotipo, 469
- - hidrocefalia, 303
- - rubéola, Véase *Rubéola*
Infertilidad, 26, 27, 29SC
Infiltración leucocitaria del estroma endometrial, 435f
Información genética, 464, 469
Información posicional, 427SC
Infundíbulo, **285**, **286**, 291f, **354**, **355f**, **356f**, 361f
Ingreso, 34, 40, 40f
Inhibición por contacto de la migración celular, XVIISC
Inhibición dependiente de densidad de la proliferación celular, XVIISC
Inhibina, 8f
Inicio del desarrollo, 21
Injerto semialogénico, 452
Inmunología de la gestación, 431, 452
Inositol trifosfato, 22, 23f, 29SC
INSL3, 246, 253
- anomalías fenotípicas, 262
Insuficiencia
- placentaria, 304, 455
- suprarrenal, 256
Ínsula, Véase *Lóbulo de la ínsula*
Integrina, 46
- α6, 426
- β4, 426
Interacción
- blastocisto-endometrio, 432
- célula folicular-ovocito, 14f
- célula-matriz extracelular, XVIISC
- determinante, 86, Véanse también *Determinación* e *Inducción*
- - anomalías fenotípicas, 86, 116
- epitelio-mesenquimática, 80, 82f, 110f
- - dientes, 380
- - esbozo de miembro, 405, 424
- - gastrulación, 39
- - lengua, 394
- - ojo, 331
- - piel, 412, 427SC
- - pulmón, 185
- - riñón, 219, 232SC
- - - anomalías fenotípicas, 230
- - sistema endocrino, 359
- - tubo digestivo, 192, 201, 210SC
- información genética-ambiente, 464, 471f, 472f
Intercalación celular, 34
Intercambios embriomaternos, 447
Interfaz embriomaterna, 441
Interzona articular, 415, 416f
- oído medio, 343f
Intestino, 174, **176f**
- anomalías fenotípicas, 204
- anterior, 174
- - caudal, 175
- - - período somítico, 66f, 67
- - - quinta semana, 100f
- - cefálico, 174
- - - período somítico, 66f, 67
- - período somítico, 57f, 58f, 64f
- - - esbozos, 67
- - - evolución, 66
- - quinta semana, 99
- atresia, 204, 205f
- delgado, 179
- - quinta semana, 100
- duplicación, 204
- estenosis, 204, 205f
- grueso, 179
- - quinta semana, 100
- medio, 179
- - derivados, 179
- - irrigación, 179
- - período somítico, 58f, 64f, 66, 66f
- - - evolución, 67
- - quinta semana, 100, 100f
- - rotación, 180
- posterior, 182

Biblioteca Médica Virtual

Intestino *(Cont.)*
- - derivados, 182
- - irrigación, 182
- - período somítico, 58f, 66, 66f
- - - evolución, 68
- - quinta semana, 100f, 101
- primitivo, 56f, 66
- - regionalización, 66
Intrones, 470, 473f
Intususcepción, 226f
Invaginación
- de la copa óptica, 311
- del epiblasto, 34, 40, 40f
- de la placoda lenticular, 117
- de la placoda olfatoria, 111
- de la placoda ótica, 343, 344f
- de placodas, 109
- - anomalías fenotípicas, 117
Inversión cromosómica, 478
- paracéntrica, 480
- pericéntrica, 480
Iones, transporte a través del corion, 477
Iris, 312, 320f, 321f
- anomalías fenotípicas, 329
- histogénesis, 318
- músculos, 319
Isla eritroide de Bessis, 199
Islotes
- angiogénicos, 83
- endocardiogénicos, 69, 126f
- endocrinos pancreáticos, Véase *Islotes pancreáticos*
- endoteliogénicos, 83
- hemangioblásticos, 439, 440f
- hemangiogénicos, 84f, 438f
- de Langerhans, Véase *Islotes pancreáticos*
- pancreáticos, 76, 196f
- - diferenciación, 196, 365
Isocórtex, 294
Isohemaglutininas, 454
Istmo
- diencéfalo-mesencefálico, 282
- mesencéfalo-metencefálico, 61f, 98, 280f, 281f
- de la trompa, 29SC
- - anatomía, 4f

## J

Jadded1, 203, 424

## K

Kallmann, Véase *Síndrome de Kallmann*
Kartagener, Véase *Síndrome de Kartagener*
Kiernan, Véase *Espacio porta*
Klinefelter, Véase *Síndrome de Klinefelter*

## L

Laberinto
- membranoso, 336c
- - anomalías fenotípicas, 351
- óseo, 336c
- - anomalías fenotípicas, 350
Labio
- fisurado, 396, 397f
- leporino, 396, Véase también *Labio fisurado*
- mayor, 242f, 243
- - anatomía, 4f
- menor, 242f, 243
- - anatomía, 4f
- rómbico, 276, **278**, **279f**, **280f**, 281f, 283f, 300f
- superior, 376, 387f
Lactógeno placentario, síntesis, 450
Lactosa, 329
Lagunas sincitiales, 432, 435f, 436f
Lámina
- cerebelosa, 281f
- comisural, 288f, 289f
- coroidea, 281
- cribosa del hueso etmoides, 381, 391f
- cuadrigeminal, 280f, 288f, 291f
- dental, 380, 389f
- espiral, 345
- hepática, 177f, 196
- labiogingival, 380, 389f
- perpendicular del etmoides, 391f
- tectal, 282
- terminal, **267**, **268f**, **269f**, 281f, **285**, 288f, 289f, **295f**, **298**
- ungueal, 414f
- uretral endodérmica, 238, 241
- vaginal endodérmica, 237, 238, 238f, 241f
- - histogénesis, 253
Laminina 5, 426
Lanugo, 412
Laringe, 175f, 176f, 184f
- morfogénesis, **383**
Laringofaringe, 175f, 176f
Lateralidad, véase *Asimetría derecha-izquierda*
Lecho de implantación, 441
Lecho ungueal, 414f
Lemnisco medial, 283
Lengua, 65, **378**, 385f, 386f, **388f**
- anomalías fenotípicas, 397
- frenada, 397
- inervación, 379

Biblioteca Médica Virtual

Lente, 311f, 313f, 325f, Véase también *Placoda lenticular*
- anomalías fenotípicas, 329
- histogénesis, 322, 325f
Lentigo, 426
Leptinas, 48
Leucodistrofia, 305
- metacromática, 306
LFNG, 424
LH, 8f, 9f, 360
- déficit, 261
Lhx1, 256
Ligamento
- ancho del útero, 238
- - anatomía, 4f
- arterioso, 159f, 160
- espiral, 346, 346f
- estilohioideo, 339f
- falciforme, 177f
- gastroesplénico, 177f
- gonadal caudal, 243f, 244
- gonadal craneal, 243f, 244
- hialoideo, 322
- longitudinal anterior, 405
- longitudinal posterior, 405
- pancreaticoesplénico, 177f
- pectoral, 422
- redondo del hígado, 159f, 160
- redondo del útero, 244
- suspensorio
- - de Cooper, 422
- - de la gónada, 190f
- - de la lente, 314f, 320
- - de la mama, 422
- - del ovario, 244
- umbilical medial, 159f, 160, 218
- uteroovárico, 244
- venoso, 159f, 160
- vestibular, 384
Limbo
- esclerocorneal, 319f, 321
- espiral, 347, 347f
- del foramen oval, 134f
Línea
- mamaria, 412
- primitiva, 34, 35f, 50SC
- de Wolff, 62, 338, 351SC
Linfangioblasto, 407
Linfático, Véase *Sistema linfático*
Linfocito, 145
- B, 453
- endometrio, 453
- maduración, 147
- NK, 453
- selección, 146
- T, 453
Língula, 284f
Lípidos, transporte a través del corion, 449
Líquido
- amniótico, 232
- - amniocentesis, 484
- - anomalías fenotípicas, 232
- cefalorraquídeo, Véase *Líquido cerebroespinal*
- cerebroespinal, 281
- pulmonar fetal, 186
- seminal, 16
*LIS1*, 304
Lisencefalia, 304
Lisofosfolípidos, 21
Lisosoma, enfermedades, 306
Lóbulo
- anterior del cerebelo, 278
- central del cerebelo, 284f
- floculonodular, 278
- frontal, 280f, 291f, 292f, 293f, **297**
- de la ínsula, 280f
- de la Ínsula, 291f
- de la ínsula, 292f, 293f, 294f, **296**, 297
- occipital, 280f, 291f, 292f, 293f, **297**
- de la oreja, 336
- parietal, 292f, 293f, **297**
- piramidal de la tiroides, 356
- placentario, **443**, 444f, **445f**, **460SC**
- - accesorio, 454, 455f
- - circulación, 444
- posterior del cerebelo, 278
- pulmonar, 185
- temporal, 280f, 291f, 292f, 293f, **297**
Loci, 470
Longitud femoral, 484
Luschka, Véase *Orificio lateral del cuarto ventrículo*
Luxación de cadera, 424

## M

Macizo celular externo, 33, 432
Macizo celular interno, 33
Macrocefalia, 303
Macrófago, 421
Macroglosia, 397
Macroneurona, 268
- aferente, 272
- eferente, 272
- - del cerebelo, 278, 279
- - de la corteza, 297
- - de la médula espinal, 272

Biblioteca Médica Virtual

Mácula
- acústica del utrículo y del sáculo, 344
- densa, 223, 224f, 226f
Maduración
- epididimaria, 12
- - bases moleculares, 29SC
- folicular, 3
- de gametas, 15
- linfocitaria, 147
- del ovocito, 10
- pulmonar, 209
Magendie, Véase *Orificio mediano del cuarto ventrículo*
Malformación
- de Arnold-Chiari, Véase *Malformación de Chiari*
- de Chiari, 303
- - tipo 1, 303
- - tipo 2, 302, 303
- congénita, 466f
Malrotación
- duodenal, 202
- intestinal, 204
- renal, 229, 230f
MALT, 194
Mama, Véase *Glándula(s) mamaria*
Mandíbula, 375, 385f, **388**, 389f, **391f**
- hipoplasia, 398
Manguito óseo, 417f
Mapa(s)
- de proyección receptor periférico-centro, 331SC
- retinogeniculado, 331SC
Marfan, Véase *Síndrome de Marfan*
Martillo, **337**, **339f**, 342f, 391f
- histogénesis, 341
Masa
- celular externa, 33, 432
- celular interna, 33, Véase también *Embrioblasto*
- ganglionar estatoacusticofacial, 341, 349
- premuscular de los miembros, 410
Mastocito, 421
Matriz
- extracelular
- - conducto auditivo externo, 341
- - cordones testiculares, 245
- - córnea, 321
- - crecimiento del embrión, 59
- - cresta neural, 106
- - dermis, 420
- - descenso testicular, 254
- - deslaminación del mesodermo lateral, 79
- - dientes, 393
- - esbozo respiratorio, 183
- - esclerótica, 322
- - esclerotomo, 404
- - gastrulación, 46
- - gelatina cardíaca, 81, 148
- - gestacional, 440
- - humor acuoso, 324
- - humor vítreo, 325
- - islotes endocardiogénicos, 83
- - membrana basilar, 349
- - mesénquima, 77, 105f
- - migración neuronal, 304
- - neuritogénesis, 270
- - oído interno, 345
- - osificación, 415
- - placa de adhesión focal, XVIISC
- - pulmón, 201
- - ramificación de esbozos, 185, 232SC
- - tabiques cardíacos, 113, 149, 151
- - vellosidades coriales, 444
- ósea, 417f
- del pelo, 422
- ungueal, 414, 414f
Maxilar, Véase *Hueso maxilar*
- inferior, Véase *Mandíbula*
- superior, Véase *Hueso maxilar*
*MCT8*, 305
Meato ureteral, 230
Meato uretral, 239, 242f, 243
- epispadias, 262
Meckel, divertículo, 203
Meckel, síndrome, 302
Médula
- espinal, **271**, 277f, 280f, 281f
- - anomalías fenotípicas, 302
- - asta
- - - anterior, 276f, 300
- - - intermedia, 301
- - - posterior, 276f, 300
- - columnas neuronales, 272f, 276f
- - histogénesis, 271
- - longitud, 271, 275f
- - período somítico, 60, 61f
- - placa alar, 277f
- - placa basal, 277f
- - quinta semana, 97, 98
- - zona marginal, 277f
- oblongada, **274**, 280f
- - columnas neuronales, 272f, 278f
- - histogénesis, 274, 278f
- - zona marginal, 269f
- ósea, 146
- renal, 222f
- - histogénesis, 227f
- suprarrenal, 301f, **356**, **358f**
- - histogénesis, 363

Biblioteca Médica Virtual

Medulómero, 267
Megacariocito, 145
Megacolon aganglionar congénito, 205, 206f
Megauréter, 230
Meiosis, **7**, 10, **11f**, 12f
- alteraciones, 478
- formación de pronúcleos, 26
- ovocitos, 249
Meissner, Véanse *Corpúsculo de Meissner*; *Plexo submucoso* y *Sistema nervioso entérico*
Melanocito, 301f, 412, 420
- anomalías fenotípicas, 426
- folículo piloso, 422
Membrana
- acrosómica externa, 19, 20f
- acrosómica interna, 20, 20f
- - enzimas, 20f
- anal, **217**, 238f, **241**, 242f
- - histogénesis, 228f
- basal
- - del conducto mesonéfrico, 251
- - de la copa óptica, 311
- - del corazón tubular primitivo, 148
- - de los cordones testiculares, 252
- - de la córnea, 321
- - del endotelio endometrial, 445
- - de la epidermis, 419
- - - anomalías fenotípicas, 426
- - del epitelio endometrial, 432
- - de la estría vascular, 349
- - del folículo ovárico, 6
- - del folículo tiroideo, 363
- - glomerular, 225
- - histogénesis hepática, 196
- - histogénesis renal, 221
- - de los mioblastos, 416
- - de los miotubos, 419
- - de los odontoblastos, 393
- - transición epitelio-mesenquimática, 191, XVIISC
- - del tubo neural, 269
- - de los tubos endocárdicos, 122
- basilar, 346, 346f
- biogénesis, 32
- de Bowman, 321, 323f
- buconasal, 377, 381, 384f
- - anomalías fenotípicas, 397
- cloacal, 176f, 217, 237f, 242f
- - período presomítico, 36f
- - período somítico, 58f, 66f
- - quinta semana, 100f
- de Descement, 321, 323f
- faríngea, 359f
- de Heuser, 37, 37f, 38f
- iridopupilar, 313f, 314f, **318**, **319f**
- - persistente, 329
- limitante
- - externa, 269, 273f
- - - de la retina, 315
- - interna, 269, 273f
- - - de la retina, 315
- otolítica, 345
- pelúcida, 6f, 10, 14f, 433f
- - degradación, 460SC
- - penetración, 20, 22f
- periacrosómica, 19, 20f
- pleuropericárdica, 187, 188f, 190f
- pleuroperitoneal, **188f**, **189**, 190, 190f, 410f
- - anomalías fenotípicas, 207
- posacrosómica, 17f, 20f
- postsináptica, 418
- precordal, 36f, 54f, 58f, 64f
- presináptica, 418
- de Reissner, 346
- reticular, 349
- tectoria, 347, 347f
- timpánica, 336, 339f, **341**, **342f**
- uretral, 217, 238f, 241, 242f
- - histogénesis, 228f
- vásculo-sincitial, 445, 446f, 460SC
- vestibular, 346, 346f
Meninges, 281, 404
Meningocele, 302
Meningocele craneal, 302
Meningoencefalocele, 302
Meningohidroencefalocele, 302
Menstruación, 9f
Meromelia, 424
Mesangio, 223, 225f, 226f
- extraglomerular, 226f
Mesencéfalo, 269f, 274f, 280f, 281f, **282**, **288f**, 300f
- columnas neuronales, 272f, 282, 288f
- histogénesis, 282, 288f
- período somítico, 60, 61f
- quinta semana, 97, 98, 99f
Mesénquima, 77
- adenohipófisis, 359, 359f
- del aparato digestivo, 191
- branquial, **61**, 71f, **76f**, 109, **373f**, **374f**
- - diferenciación, 112
- - migración, 374
- - origen, 378f
- - tubo digestivo, 191, 193
- caudal, 191, 193
- cefálico, **61**, **64**, **76f**, 105f, 310f
- - diferenciación, 112
- - migración, 374

Biblioteca Médica Virtual

Mesénquima *(Cont.)*
- - origen, 118SC, 378f
- - periocular, Véase *Mesénquima periocular*
- - potencia, 118SC
- esplácnico, 191
- - diferenciación, 193
- esqueletogénico, 112
- facial, 376, 390
- faríngeo, Véase *Mesénquima branquial*
- de la glándula mamaria, 422
- gonadal, 246f
- no-embrionario, 37, 37f, 38f, 433
- periocular, 312, 313f, 318, 326
- - migración, 319f, 321, 323f
- - señalización, 331SC
- de la piel, 412
- precordal, 36f, Véase también *Mesodermo precordal*
- - formación, 42
- renal, 221f, 223f
- - señalización, 227
- del seno urogenital, 252
- de las vellosidades coriales, 444
Mesenterio, 180, 181f
- bandas de retención, 180
- raíz, 182
Meso
- dorsal, 181f
- gonadal, 250f
- urogenital, 243
Mesocardio dorsal, 57f, **125**, 126f, 127f
Mesocolon, 181f
Mesocórtex, 294
Mesodermización, 390
Mesodermo, 36f, 78f
- axil, 42, 43f, Véanse también *Mesodermo precordal* y *Notocorda*
- diferenciación, 77
- intermedio, **54f**, **56f**, 72f, 73f, 74f, **76f**
- - anomalías fenotípicas, 256
- - esbozo gonadal, 244, 246f, **246**, 249f
- - evolución, 74
- - regionalización, 74
- - territorio presuntivo, 39f
- lateral, 54f, 56f
- - deslaminación, 79, 88SC
- - esplácnico, Véase *Mesodermo lateral visceral*
- - histogénesis, 81f
- - parietal, Véase *Mesodermo lateral somático*
- - somático, 56f, 57, Véase también *Mesodermo somatopleural*
- - - anomalías fenotípicas, 205
- - - cavitación, 187, 188f
- - - deslaminación, 187, 410f
- - - especificación, 88SC
- - territorio presuntivo, 39f
- - visceral, 56f, 57, 96f, 191, Véase también *Epitelio celómico*
- - - corteza suprarrenal, 357
- - - diferenciación, 193
- - - esbozo gonadal, 244
- - - especificación, 88SC
- no-axil, 43, 81f
- no-embrionario, 433
- - somático, 36f, **38f**, **40**, 433, **437f**, **438f**
- - - cordón umbilical, 96
- - - vellosidad corial, 439f, 446f
- - territorio presuntivo, 39f
- - visceral, 36f, **38f**, **40**, 433, **437f**
- - - cordón umbilical, 96
- paraxil, 76f, 80f
- - craneal, 54f
- - - migración, 378f, 389
- - evolución, 404
- - metamerización, **62f**, 63, 79, 88SC
- - preótico, 118SC, Véanse también *Arco(s) branquiales*; *Mesénquima branquial*; *Mesénquima cefálico* y ft6/Somitómeros/ft1/
- - regionalización, 63
- - territorio presuntivo, 39f
- - troncal, 54f
- precordal, 42f, **42**, 54f
- - anomalías fenotípicas, 47, 303
- - derivados, 326
- - territorio presuntivo, 37, 39f
- presomítico, **63**, 71f, 72f, 79, **80f**
- regionalización, 54f
- somatopleural, Véase también *Mesodermo lateral somático*
- - cavitación, 187, 188f, 189f, 190f, 410f
- - miembros, 407
- territorio presuntivo, 38
Mesoduodeno, 82f
Mesoesófago, 175, 410f
- ventral, 127, 130f, 152f, 183, 191
Mesogastrio, 175
- dorsal, 177f, 181f
- - fusión, 177f, 179
Mesómero, 267
Mesonefros, 214, 215f, 238f
- período somítico, 74
- - evolución, 75
- quinta semana, 104, 190f
Mesos, 176f
MESP2, 424
Metabolismo de estrógenos, 451f
Metabolismo fetoplacentario, 447

Biblioteca Médica Virtual

Metacarpo, 407f, 408f
Metamerización, 56
- cordón nefrógeno, 75
- cresta neural, 61, 298
- embrión, 56
- del mesodermo paraxil, 63, 79, 88SC, 89
- del tubo neural, 60, 88, 307SC
Metámero, 56
Metanefros, 215f, 216
- período somítico, 74, 75
- quinta semana, 104
Metatarso, 408f
Metencéfalo, 269f, 274f, **276**, 280f, 281f
- histogénesis, 283f
- placa alar, 277
- quinta semana, 97, 98
Metilación del DNA, 480, 488SC
Metilación de histonas, 480, XVIISC
Mezcla sanguínea, 158, 158f
Microcefalia, 304
Microcefalina, 304
Microdeleción, 478
Microduplicación, 478
Microftalmía, 328
Microglia, 270
Microglosia, 397
Micrognatia, 398
Microneurona, 268
- cerebelo, 278
- corteza cerebral, 297
*Micropatterning* de los anexos cutáneos, 427SC
Microsomía hemifacial, 396, 468
Microtia, 350
Mielencéfalo, 269f, 274f, **274**, 280f, 281f
- histogénesis, 274
- quinta semana, 97, 98
Mielinización, 301
- anomalías fenotípicas, 305
Mielomeningocele, 302, 467f
Mielómero, 267, 275f
Mielopoyesis hepática, 199
Mielosquisis, 302, 308
Miembros, 94f, 96, **405**, 427SC, Véase también *Esbozo de miembro*
Migración celular, 87
- anomalías fenotípicas, 46, 87, 117
- arquipalio, 296
- célula germinal, 10, 247f
- cerebelo, 278, 286f
- cresta neural, 105, 307SC
- dirigida, 50SC, XVIISC
- - comportamientos moleculares, 50SC
- esclerotomo, 404
- fuerzas interfaciales célula-matriz extracelular, XVIISC
- gastrulación, 39
- hipocampo, 296
- hipómero, 410f
- inhibición por contacto, XVIISC
- médula espinal, 273
- médula oblongada, 274
- mesencéfalo, 283
- mesénquima
- - branquial, 374
- - cefálico, 374
- - periocular, 318, 319f, 321, **321f**, 323f
- neopalio, 297
- - anomalías fenotípicas, 304
- puente, 277
- radial, 269
- - arquipalio, 296
- - cerebelo, 278
- - médula espinal, 273
- - médula oblongada, 274
- - mesencéfalo, 283
- - neopalio, 297
- - paleopalio, 296
- - puente, 277
- retina, 315
- sistema nervioso, 268, 307SC
- - anomalías fenotípicas, 305
- - posnatal, 296
- somitas, 108
- tangencial, 269
- - médula oblongada, 274
- - mesencéfalo, 283
- - paleopalio, 296
- - puente, 277
- translocación somática, 269, 307SC
- - neopalio, 297
- tubo neural, 269
Mioblasto, 407, 415
- diafragma, 190
- embrionario posmitótico, 415, 418f
- fetal posmitótico, 415, 418f
- fusión, 415, 419f
- pared corporal, 191
Miocardio, 154f, 155, Véanse también *Célula(s) miocardiocitogénicas*; *Epitelio miocardiocitogénico* y *Miocardiocito*
- fibras de Purkinje, 156
- tejido conectivo, 155f
Miocardiocito, 149, 155, Véanse también *Célula(s) miocardiocitogénicas*; *Epitelio miocardiocitogénico* y *Miocardio*
- conducción, 156
Miocito, 417

Biblioteca Médica Virtual

Mioepitelio, 319
Miofibrillas, 418
Miofilamentos, 417
Miometrio, 4f
- histogénesis, 251
Miotomo, 65, 404
- derivados, 411f
- evolución, 409
- histogénesis, 108
- inervación, 108, 271f
- migración, 108
Miotubo, 327f, 415
- primario, 415, 418f
- secundario, 415, 418f
- - anomalías fenotípicas, 425
Mitral, Véase *Válvula(s) mitral*
Modiolo, 345, 346f
Mola hidatidiforme, 457
Molares, 380
Molde cartilaginoso, Véase *Osificación endocondral*
- oído medio, 343f
Monocito, 145
Monogénico, 471
Monosomía, 478
Monro, Véase *Foramen interventricular cerebral*
Monte de Venus, 242f, 243
Morfogénesis, 88SC
Morfógeno, Véase *Gradiente de morfógeno*
Morgagni, hidátide, 237, Véase también *Hidátide pediculada*
Mortalidad infantil, 465
Mortalidad perinatal, 465
Mórula, 33, 33f
- factores de transcripción, 50SC
Mosaicismo, 45, 480
- cromosómico, 480
- disgenesia gonadal, 258
- genético, 480
Movimiento(s)
- fetales, 411
- respiratorios, 185
- torácicos, 185
MSH, 360
Msx2, 256, 399
Mucosa, Véase también *Tejido conectivo*
- conjuntival, Véase *Conjuntiva*
- del sistema biliar, 199
- tubérculo genital, 253
- del tubo digestivo, 192f
- - tejido linfático, 194
Muerte celular programada, 117, XVIISC
- anomalías fenotípicas, 49, 117
- células foliculares, 258
- conducto auditivo externo, 341
- dependencia de adhesión, XVIISC
- folículo piloso, 422
- gonaductos, 252
- médula espinal, 273
- otocisto, 340, 340f, 344
- prominencias faciales, 377, 390
- riñón, 232SC
- tabicamiento traqueoesofágico, 183
- tubo digestivo, 209SC
Mujer XY, 257, 262SC
Multifactorial, 472, 476
Muscular de la mucosa, 193
Musculatura esquelética, 408
- anomalías fenotípicas, 425
- histogénesis, 415
Musculatura uterina, 440
Músculo(s)
- abdominales, Véase *Músculo(s) de la pared abdominal*
- del ano, 410
- de la cara, 389
- cardíaco, 154
- ciliar, 320, 320f
- de la cintura escapular, 410
- de la cintura pélvica, 410
- constrictor de la pupila, 319, 320f
- cremáster, 253
- cuadrado lumbar, 409
- diafragma, 190
- dilatador de la pupila, 319, 320f
- dorsales del tronco, 409
- erector del pelo, 413f, 422
- escalenos, 409
- esquelético, 408
- extensores de lo miembros, 409
- extensores del raquis, 409
- de las extremidades, 410
- extrínsecos de la espalda, 411f
- extrínsecos del globo ocular, **312**, **326**, **327f**, 411f
- flexores de los miembros, 409
- genihioideos, 409
- gonaducto, 251
- infrahioideos, 409
- intercostales, 411f
- intrínsecos de la espalda, 411f
- de la laringe, 384
- masticatorios, 411f
- de los miembros, 410
- de la mímica, 411f
- multisegmentarios, 409
- oblicuo inferior, 326
- oblicuo superior, 326
- oblicuos del abdomen, 409

Biblioteca Médica Virtual

- oculares externos, Véase *Músculos extrínsecos del globo ocular*
- del oído medio, 342, 411f
- orbicular, 326f
- papilar, 134f, 154f
- de la pared abdominal, 409, 411f
- prevertebrales, 409
- psoas, 409
- recto externo, 326
- recto inferior, 326
- recto interno, 326
- recto mayor, 409
- recto superior, 326
- segmentarios, 404, 409
- suspensor del duodeno de Treitz, 180
- tiroaritenoideo, 384
- transverso, 409
- de la vejiga, 226
- - anomalías fenotípicas, 230
- ventrales del tronco, 409, 409f
- vocal, 384
Mutación, 471
- 14q31, 306
- amelogenina, 476
- *AMH*, 260
- *ATRX*, 258
- *BMP15*, 258
- *CD7*, 468
- cinasa de adhesiones focales, 46
- Colágeno VII, 426
- *DAX1*, 256, 367
- dinámica, 472
- *DLL3*, 424
- por expansión de repetición de trinucleótidos, 472
- extensa, 471
- *FGF*, 47
- *FGF2*, 399
- *FGFR2*, 399
- *FGFR3*, 425
- fibronectina, 46
- filamina, 474
- *FOXL2*, 258
- genética, 471
- *GLI3*, 424
- *HES7*, 424
- *HOXD12*, 425
- *HOXD13*, 425
- integrina, 46
- integrina α 6, 426
- integrina β 4, 426
- *JAGGED1*, 424
- laminina 5, 426
- *LFNG*, 424
- *MESP2*, 424
- *MSX2*, 399
- *PAX3*, 473
- *PIT1*, 366
- *PITX1*, 425
- *POUF1*, 366
- receptor
- - de AMH, 260
- - de andrógenos, 259, 262
- - de FGF, 425
- - de LH/hCG, 259
- - de Notch, 424
- 5-α-reductasa tipo 2, 259
- SF1, 256
- *SOX9*, 257
- *SRY*, 256
- talina, 46
- *TBX1*, 398
- *TBX3*, 424
- *TBX5*, 424
- *TCOF1*, 398
- *TGF*β*2*, 399
- *TWIST*, 399
- UDP-glucosa deshidrogenasa, 47
- *WT1*, 256
Müller, Véanse *Célula(s) de Müller*; *Conducto paramesonéfrico*; *Glía de Müller* y *Tubérculo de Müller*

## N

NADP, 25
Narina, 381f, 384f
Nariz, 380, 382
- anomalías fenotípicas, 397
- bífida, 397
Nefroblastoma, 256
Nefrón, 219, 226f
- anomalías fenotípicas, 229
- arcadas, 219
- citodiferenciación, 224
- eje próximo-distal, 221
- histogénesis, 221, 221f
- mesonéfrico, 214, 237f
- - histogénesis, 84, 85
- - período somítico, 75
Nefrotomo pronéfrico, 75, 214
Neocerebelo, 278
Neocórtex, 297, Véanse también *Neopalio* e *Isocórtex*
- histogénesis, 297
Neonato con anomalías congénitas, 485
Neopalio, 290f, 294, **297**
- anomalías fenotípicas, 304
- histogénesis, 297

Biblioteca Médica Virtual

Nervio, 108, **301**
- abducens, 276, 282f, 300f
- accesorio, 274, 282f, 300f
- anomalías fenotípicas, 306
- cervical, 300f
- coclear, 340, 346f, 347f
- conario, Véase *Nervio pineal*
- craneal, 274f
- - emergencia, 274f, 282f, 291f, 300f
- espinal, 271, Véase también *Nervio accesorio*
- - histogénesis, 300
- facial, 276, 280f, 291f, 300f, 343f
- frénico, 187, 189f, 409, 410f
- glosofaríngeo, 274, 280f, 282f, 300f
- hipogloso, 274, 282f, 300f
- mandibular, 300f
- maxilar, 300f
- motor ocular común, 280f, 300f
- motor ocular externo, Véase *Nervio abducens*
- neumogástrico, Véase *Nervio vago*
- oftálmico, 300f
- olfatorio, 300f, 381, 384f, 386f
- óptico, 280f, 288f, 291f, 314f, 315
- - histogénesis, 322, 324f
- patético, Véase *Nervio troclear*
- petroso mayor, 300f
- pineal, 286, 354
- raquídeo, Véase *Nervio espinal*
- trigémino, 276, 280f, 282f, 291f
- troclear, 279f, 300f
- vago, 274, 280f, 282f, 300f
- - esbozo hepático, 196
- vestibular, 340f
- vestibulococlear, 276, 280f, 282f, 291f
Neumatización, 337
Neumonocito, 200
Neuraminidasa, 20
Neuritas, 108, 270, Véanse también*Axón* y *Dendrita*
- crecimiento, 108, 270, Véase también *Neuritogénesis*
Neuritogénesis, 270, 297
- anomalías fenotípicas, 305
- bases celulares y moleculares, 307SC
- posnatal, 296
Neurocráneo, 386, 408f
Neurocristopatías, 306, 367, 396
Neuroendocrino, 2, 8f, 368
- anomalías fenotípicas, 28
Neuroepitelio, 78, 269, 273f
- receptor, 62
Neurofibromatosis, 426
Neurohipófisis, 280f, 281f, **286**, 288f, 289f, **354**, 356f
- esbozo, 75
- histogénesis, 360
- período somítico, 70f
- quinta semana, 98
Neurómero, 267
Neurona, 107, 269
- aferente, 108, 268, 272
- amacrina, 315, 316f
- de asociación, 79, 268, 272
- bipolar de la retina, 315, 316f
- categorías básicas, 268
- en cesto, 279
- diferenciación, 269, 307SC
- eferente, 79, 108, 268, 272
- - del cerebelo, 278
- estrellada, 279
- fotorreceptora, 315
- ganglionar de la retina, 315, 316f
- de Golgi, 279, 286f
- grano, 279, 286f
- horizontal de la retina, 315, 316f
- magnocelular, 278, 286f
- parasimpática, 194
- - anomalías fenotípicas, 205
- - migración, 210SC
- parvocelular, 278
- de Purkinje, 278, 286f
- sensitiva, 79, 299
- - primaria, 79, 272, 299, 300
- - - olfatoria, 381
- - secundaria, 272
- seudounipolar, 301f
Neuronogénesis, 269, 307SC
- posnatal, 296, 395
- - anomalías fenotípicas, 305
Neuropatía entérica, 205, 206f
Neuropilo, 305
Neuroporo(s), 60, 266
- anterior, 267f, 268f, 310f
- - período somítico, 60f, 72f
- cierre, 266
- posterior, 267f, 268f
- - período somítico, 60f, 72f
Neurorregulina-1, 301
Neurotransmisión, 419
Neurulación primaria, 267
Neurulación secundaria, 267, 268f
No-disyunción meiótica, 478
Nodo, 34, 35f, Véase también *Organizador primario*
- atrioventricular, 156
- del esmalte, 393
- de Ranvier, 301
- regresión, 42
- sinoatrial, 156
Nódulo

Biblioteca Médica Virtual

- auriculoventricular, Véase *Nodo atrioventricular*
- cerebelo, 284f
- de Hensen, 34, 54f, 71f, Véanse también *Nodo* y *Organizador primario*
- sincitial, 445, 446f, 460SC
- sinusal, Véase *Nodo sinoatrial*
Notch, 203, 221, 424
Notocorda, **35**, 36f, **42**, **42f**, 43f, 54f, 64f, 78f, 82f
- anomalías fenotípicas, 46, 47
- canal, 35
- conducto, 35
- territorio presuntivo, 38, 39f
Núcleo(s)
- caudado, 286, 289f, 290, 294f, Véase también *Cuerpo estriado*
- cerebelosos profundos, 277, 284f, 286f
- dentado, 279
- de Edinger-Wesphal, 282
- emboliforme, 279
- fastigio, 279
- geniculado lateral, 322
- globoso, 279
- interpeduncular, 285
- de la lente, 319f, 322, 325f
- lenticular, 290, 294, 294f, Véase también *Cuerpo estriado*
- de Luys, Véase *Núcleo(s) subtalámicos*
- mesencefálicos, 283
- del motor ocular común, 282
- olivar, 278f
- - inferior, 282f
- del patético, 282
- pontinos, **276**, 277, 279f, **282f**, **283f**
- pulposo del disco intervertebral, 405
- rojo, 283, 288f
- sensitivo principal del trigémino, 277
- subtalámicos, 287
- supraquiasmático, 286
- talámico anterior, 287
- talámico ventral, 287
- trigeminoespinal, 277
- del troclear, 282
- vestibulococleares, 279f
- visceral mesencefálico, 282
- de la zona incerta, 287

## O

Odontoblasto, 380, 389f, 393
Oftalmoplejía hereditaria, 476
Oído, 335
- externo, 336c, **336**
- - anomalías fenotípicas, 350
- - histogénesis, 341
- interno, 336c, **338f**
- - anomalías fenotípicas, 350
- - histogénesis, 343
- medio, 336c, **336**
- - anomalías fenotípicas, 350
- - histogénesis, 341
- - osículos, 337, Véase también *Osículos del oído medio*
- morfogénesis, 336
- organización estructural y funcional, 336c
Ojo, 309
- anomalías fenotípicas, 327
- coloboma, 329
- córnea, 319f, Véase también *Córnea*
- ejes, 315
- histogénesis, 315
- lente, 311, véase también *Lente*
- morfogénesis, 310, 332
- músculos, 326
- quinta semana, 99
- retina, 315, Véase también *Retina*
Oligoamnios, 232, 425, 467, 468
Oligodendrocito, 269
- anomalías fenotípicas, 305
Oligodendroglia, 270
Oliva bulbar, 274, 276, 279f
Onda del ductus, 484
Onfalocele, 206
Ora serrata, 315
Oreja, Véase *Pabellón auricular*
Organizador, 37
- hipofisario, 359
- primario, 43f, 71f, Véase también *Nodo*
- tubo neural, 307SC, 328
Órgano(s)
- de Corti, 346
- del esmalte, 380, 385f, 389f, 393
- genitales externos, 240, 242f
- - anomalías fenotípicas, 255
- - determinación, 245f
- - diferenciación, 245f
- - histogénesis, 253
- proepicárdico, 125, 155f
- de los sentidos, 62, 99
- vomeronasal, 381
- de Zuckerkandl, 363, 364f
Orientación del blastocisto, 460SC
Orificio
- arterial de la placenta, 444, 446f
- auriculoventricular, Véase también *Conducto(s) auriculoventricular*
- - derecho, 134f
- - izquierdo, 134f
- lateral del cuarto ventrículo, 281
- mediano del cuarto ventrículo, 281, 287f

Biblioteca Médica Virtual

Orificio *(Cont.)*
- de Monro, Véase *Foramen interventricular cerebral*
- sinoauricular, 129, 130f
- - valvas, 132, 144, 145f
- de la trompa auditiva, 376f
- venoso de la placenta, 444, 446f
Orofaringe, 175f
Osículos del oído medio, 337
- anomalías fenotípicas, 350
- cartílago, 338f, 343f
- condensación mesenquimática, 338f, 341
- histogénesis, 341
Osificación, 408f, Véase también *Centro de osificación*
- endocondral, 415, 417f
- - cráneo, 386
- - osículos del oído medio, 341
- endomembranosa, Véase *Osificación membranosa*
- membranosa, 392, 395f
- - anillo timpánico, 342
- - cráneo, 386
- - paladar, 378
- - pericondral, 415
- - viscerocráneo, 388
Osteoblasto, 393, 395f, 415
Osteocito, 395f, 415, 417f
Osteoclasto, 395f, 415
Osteogénesis, 415
Osteoide, 393, 395f
*Ostium*
- primum, 130f, **132**, **134f**, 152f
- - anomalías fenotípicas, 161
- *secundum*, **133**, **134f**, 145f
- - anomalías fenotípicas, 161
Otocefalia, 350
Otocisto, 337f, 338f, 339
- anomalías fenotípicas, 350
- compartimentos, 339f
- crecimiento diferencial, 339f
- determinación progresiva, 343
- evaginaciones, 339, 340f, 343
- histogénesis, 343
- linajes celulares, 339f
- *patterning*, 351SC
- quinta semana, 94f, 99
Otolitos, 345
Otx2, 350
Ovario, **236**
- anatomía, 4f
- corteza, 250
- determinación, 245f
- estructura, 3, 5f
- histogénesis, 11f, 246
Ovocito, 12f, 247f
- activación, 21, 22, 25
- corteza, 24
- denudación, 19
- maduración, 10
- microvellosidades, 14f
- primario, 6f, 11f
- - dictiotene, 13f
- - paquitene, 13f
- secundario, 10, 13f, 33f
Ovogénesis, 10, 12f
- ubicación, 13f
Ovogonia, 11f, 12f, 13f, 247f, 249
Ovotestis, 258
Ovulación, 9f, 14, 18f
Oxígeno, transporte a través del corion, 447
Oxitocina, síntesis placentaria, 451

## P

P450, 245f
P450c21, 367
Pabellón auricular, **336**, **338f**, 382
- histogénesis, 341
Pacini, Véase *Corpúsculo de Pacini*
Paladar, 375
- definitivo, 378
- hendido, 396, Véase también *Fisura del paladar*
- primario, 375, 377, 384f, 386f
- secundario, 377, 385f, 386f
Palatosquisis, 396, Véase también *Fisura del paladar*
Paleocerebelo, 278
Paleocórtex, 294, Véase también *Alocórtex*
Paleopalio, 290f, 294, **296**
- histogénesis, 296
Pálido, Véase *Globo pálido*
Palio, 290f, 292f, Véase también *Corteza cerebral*
Páncreas, 178f, **179**
- agenesia, 203
- anomalías fenotípicas, 203
- anular, 203
- *divisum*, 203
- ectópico, 203
- endocrino, 365
- esbozo, 76
- heterotópico, 203
- histogénesis, 194
Panhipopituitarismo congénito, 366
Papel del Estado en la prevención de anomalías congénitas, 487
Papila
- dental, 380, 389f
- - histogénesis, 393
- dérmica, 413f, 421, **422**, 423f
- gustativa, 379, 394

Biblioteca Médica Virtual

- hepatopancreática, 180f
- renal, 220f
- - histogénesis, 227f
Paquigiria, 304
Paquitene, 13f
Paradídimo, 238, 239f
Paraóforo, 238
Paratiroides, 175f, **356**, 358f
- anomalías fenotípicas, 367
- esbozo, 76
- histogénesis, 363
- período somítico, 70f
Pared
- corporal, 186, **191**
- - anomalías fenotípicas, 205, 207f, 231
- - infraumbilical, 231, 233
- del tubo digestivo, 192f
Parótida, Véase *Glándula parótida*
Párpados, 312, 325, 326f
*Pars*
- *distalis*, 354, 356f
- *intermedia*, 354, 356f
- *nervosa*, 354
- *tuberalis*, 354, 356f
Patrón, Véase también *Patterning*
- de bandas cromosómicas, 478
- de herencia, 473
- - autosómico dominante, 473, 477f
- - autosómico recesivo, 474, 477f
- - dificultades en la identificación, 476
- - ligada al cromosoma X, 474, 477f
- - - dominante, 474, 477f
- - - recesivo, 474, 477f
- - ligada al cromosoma Y, 476, 477f
- - ligada al sexo, 474, 477f
- - mitocondrial, 476
- - monogénica, 477f
- de metilación y acetilación de histonas, XVIISC
- de ramificaciones
- - mama, 422
- - pulmón, 186f
- - riñón, 232SC
*Patterning*, XVIISC
- anexos cutáneos, 427SC
- anomalías fenotípicas, 47, 86, 87, 118
- corteza cerebral, 297
- craneofacial, 399SC
- embrión de fines del período presomítico, 44
- esbozo de miembro, 405, 407
- hipófisis, 368
- músculo esquelético, 419, 427
- oído interno, 351SC
- otocisto, 351SC
- piel, 427SC
- pulmón, 210
- tubo digestivo, 183, 210SC
Pax2, 256, 329
Pax3, 350, 473
Pax6, 328, 329
PCR cuantitativa, 484
Pdgf, 223
Pedicelo, 225, 226f
Pedículo
- de fijación, 36f, **38f**, **41**, 58f, 68, 71f, 72f, 74f, **435**, **436f**, 442
- - cordón umbilical, 96, 105
- óptico, 281f, **311**, **311f**, 313f, **322**, **324f**
- - quinta semana, 97, 99, 99f
- vitelino, 56f, **56**, **58f**, 64f, 66f, 74f, 176f, **181f**
Pedigrí, 473, 477f
Pedúnculo
- cerebeloso, 276, 283f
- - inferior, 277
- - medio, 276, 277
- - superior, 277
- cerebral, 280f, **282**, **283**, 288f, 291, 291f
Pelos, 412
Pelvis renal, 216
- histogénesis, 227f
- quinta semana, 104f
Pene, 217f, 239f, 253
- anomalías fenotípicas, 261
Penetración del espermatozoide, 24
Penetración de la membrana pelúcida, 20, 22f
Penetrancia, 473
Pérdidas gestacionales, 465
Perfil evolutivo del grado de diferenciación celular, XVIISC
Pericardio, 132f
- fibroso, 188
Pericondrio, 415, 417f
Peridermo, 109f, **412**, **421f**
Perímetro cefálico, 388
Periné, 217, 227, 252
Perineuro, 324f
Período
- de crecimiento folicular, 362
- crítico, 298, 304, 466f
- - malformaciones, 466c
- - para teratógenos, 482
- de formación del coloide, 362
- lacunar del sincitiotrofoblasto, 432, 435f
- organogénico, 54
- precoloidal, 362
- presomítico, 31, **32**
- - anomalías fenotípicas, 45
- - organización final, 44

Biblioteca Médica Virtual

- - *patterning*, 44
Período *(Cont.)*
- - polaridades, 50SC
- sensible, Véase *Período crítico*
- somítico, 53
- - anomalías fenotípicas, 86
- - aparatos y sistemas, 55
- - histogénesis, 77
- - órganos, 55
Periostio, 417f
Periostio fibrovascular osteogénico, 393
Peristaltismo
- tubo digestivo, 193
- - anomalías fenotípicas, 205
- vía urinaria, 225
- - anomalías fenotípicas, 230
Peroxisoma, anomalías fenotípicas, 306
Pesquisa neonatal, 305, 366, 367
Pestañas, 326
Pezón, 412, 422
pH de la célula huevo, 22, 24f, 25
PH20, 20
Piamadre, 112, 281
Pie bot, 424, 468
Pie equino varo, Véase *Pie bot*
Piel, 411
- anomalías fenotípicas, 425
- histogénesis, 419, 428
- período somítico, 65
Píloro, 179
- estenosis, 201
Pineal, 280f, 281f, **285**, 286, 288f, 289f, 295f, **354**, 359f
- histogénesis, 360
- quinta semana, 98
Pinealocito, 286, 360
Pirámide
- bulbar, 274, 278f
- cerebelosa, 284f
- de Lalouette, 356
- renal, 217
Piso de la boca, 378
*PIT1*, 366
Pituicito, 289, 360
*PITX1*, 425
*PKD1*, 229
*PKD2*, 229
*PKHD1*, 230
Placa
- de adhesión focal, XVIISC
- alar, **78**, **88SC**, 97f, **267**, 307SC
- - histogénesis, 106
- - médula espinal, 271, 276f
- - metencefálica, 277
- basal, **78**, **88**, 97f, **267**, 307SC
- - histogénesis, 106
- - médula espinal, 271, 276f
- - metencefálica, 276
- - de la placenta, 441, 444f
- cardiogénica, 122, 123f, 124f
- - determinación, 170SC
- - origen, 170SC
- - período presomítico, 43
- - período somítico, 57
- - - evolución, 69
- cerebelosa, 277, 278, 284f
- cloacal, 43
- comisural, 267, 295f, 298
- corial, 442, 443f, 444f
- ductal, 196, 197f
- neural, 267f
- - formación, 266
- - - período presomítico, 44
- - - período somítico, 78
- - período presomítico, **35**, **35f**, 43f
- - período somítico, 54f, **56f**, 57f, **59f**, **71f**
- - plegamiento, 266
- neuromuscular, 418, 420f
- de Peyer, 194
- del piso, **79**, **271**, 276f
- - origen, 43f
- precordal, 42
- de segmentación, 63
- del techo, **79**, **271**, 276f, 278f
- vaginal, 240, 241f
Placenta, 431, 441f
- acreta, 456, 457f
- anomalías fenotípicas, 454
- bilobulada, 454
- bipartida, 454
- cambios adaptativos, 445, 460
- circulación, 444
- circunmarginada, 454, 455f
- circunvalada, 454, 455f
- desprendimiento prematuro, 458
- estructura, 442
- expansión circunferencial, 442
- fisiología, 447
- funciones de síntesis, 450
- funciones de transporte, 447, Véase *Corion funciones de transporte*
- histogénesis, 444, 460SC
- increta, 456, 457f
- marginada, 454, 455f
- percreta, 456, 457f
- previa, 458, 458f
- retención de fragmentos, 459

Biblioteca Médica Virtual

- de término, 460SC
- transferencia de anticuerpos, 454
- transferencia de células, 454
Placentomo, 443, 460SC
Placoda, 62
- auditiva, Véase *Placoda ótica*
- corporal, 191, 252
- cristaliniana, Véase *Placoda lenticular*
- dental, 380, 385f, 393
- epibranquial, 63, 111
- del folículo piloso, 413, 423f
- hipofisaria, 111, **354**, **355f**
- - período somítico, 61f, 70f
- invaginación, 109
- - anomalías fenotípicas, 117
- lenticular, **311**, **311f**
- - invaginación, **110f**
- - período somítico, 62
- mamaria, 414f, 422
- olfatoria, 380f, **384f**, 385f, 395
- - invaginación, **111f**
- - migración, 395
- - período somítico, 62
- - quinta semana, 99, 99f
- ótica, 338, 344f
- - determinación, 351SC
- - histogénesis, 343
- - invaginación, 343
- - período somítico, 60f, 62, 71f, 72f
- - quinta semana, 111
- - señalización, 351SC
- de la pared corporal, 191
Plan anatómico, 55, 88SC
- anomalías fenotípicas, 87, 118
- detalles, 93
Plan corporal, Véase *Plan anatómico*
Plasticidad, 45
Plasticidad neural, 298
Plectina, 426
Plegamiento, **55**, **56f**, **57f**, **58f**, 64f, **88SC**, 89, 191
Pleura, 185, 188
- visceral, 185
Plexo(s)
- arterial vitelino, 68f
- celíaco, 364f
- coroideo, 107
- - cuarto ventrículo, 276, 279, 281, 281f, 284f, 287f
- - diencéfalo, 289
- - histogénesis, 287f
- - telencéfalo, 289
- extramural del sistema nervioso entérico, 194
- mientérico, 194, 194f
- - anomalías fenotípicas, 205
- nerviosos, formación, 301
- neural dérmico, 421
- parasimpáticos, 299
- simpáticos, 300
- submucoso, 194
- - anomalías fenotípicas, 205
- vascular de la dermis, 421
- vascular perineural, 112, 115f, 287f, 290f
- venoso
- - hepático, 68f
- - intrahepático, 142
- - periduodenal, 143f
- - perineural, 68f
- - sacrocardinal, 142
Pliegue
- cervical, 381f
- escrotal, 243f
- neural, 60, 266f
- ungueal, 414, 414f
- vestibular, 383
- vocal, 383
Pluricelular, 2
Población celular
- competente, XVIISC
- determinante, XVIISC
- del extremo, 219
- organizadora
- - anomalías fenotípicas, 47, 49
- - hipofisaria, 359
- - territorio presuntivo, 37
- - del tubo neural, 307SC
- proepicárdica, 149, 153, 170SC
- del tallo, 219
Podocito, 221, 225, 226f
Polaridad, 50SC
- animal-vegetativa, 49SC
- estructural, 51
- informativa, 51
- del ovocito, 48, 49SC
- planar, 50SC, XVIISC
- - oído, 345, 348f, 352
- - piel, 413
Polarización
- blastómeras, 49SC
- celular, 81f
- - tiroides, 362
- - tubo digestivo, 195
Polidactilia, 424
- ecografía prenatal, 486f
- radiografía, 486f
Poligénico, 472
Polígono de Willis, Véase *Círculo arterial cerebral*
Polihidramnios, 232

Biblioteca Médica Virtual

Polimicrogiria, 304
Polimorfismo, 470, 471
Poliquistina, 229
Poliquistosis renal, 229
Polispermia, bloqueo, 22
- definitivo, 23f, 25
- rápido, 22, 23f
Políticas de prevención de anomalías congénitas, 487
Portador, 474
Portal intestinal
- anterior, 67, 82f, 183f
- posterior, 68
Posencéfalo, 269f, **273**, 274f, 279f, 282f
- período somítico, 60, 61f
- placa del techo, 279
- quinta semana, 98
Potasio, transporte a través del corion, 448
Potencia evolutiva, 34, 51, **XVIISC**
Potencial de membrana del ovocito, 21, 23f
*POUF1*, 366
Precordal, Véase *Membrana precordal*; *Mesénquima precordal* y *Placa precordal*
Preeclampsia, 456
Preespermatogonia, 246
Pregastrular(es), 34
- desplazamientos, 36
- epiblasto, 37
Prematuro, 164, 201, 202, 208, 209, 262, 303, 330, 351
Premioblasto, 415, 418f, 419f
Premolares, 380
Preplacodal, 62, Véase también *Área preplacodal*
Presión
- intrauterina, 456
- ocular, 313, 332
- de perfusión, 456
Prevención de anomalías congénitas, 464, 487, 488
Primer(a)
- arco branquial, 374
- determinación, 32, 34, 50SC
- - comportamientos celulares, 49SC
- semana, 32
Privación de estímulos posnatales, 304
Probabilidad de transmisión, 473
Probóscide, 327, 328f
Procesamiento del transcripto primario, 470, 473f
Procesos biosintéticos, 25
Procesos ciliares, 319
Proctodeo, 58f, 66f, **66**, 73f, 94f, **96**
Progenitor intermedio amplificador, 269, 279, 297
Progesterona, 8f, 9f, 367
- síntesis placentaria, 450
Programa de desarrollo, XVIISC
- reprogramación epigenética de tipo celular, XVIISC
Programa de embriogénesis temprana, 29SC
Prolactina, 360, 440
- síntesis placentaria, 451
Proliferación
- anomalías fenotípicas, 46, 86
- arquipalio, 296
- asimétrica neuronogénica, 283
- - directa, 297
- - indirecta, 297
- cerebelo, 278, 286f
- copa óptica, 318
- corazón, 154
- corteza cerebral, 297
- cráneo, 393
- dependencia de adhesión, XVIISC
- dientes, 393
- epidermis, 419
- esbozo gonadal, 249
- esbozo de miembro, 405
- hipocampo, 296
- inhibición dependiente de densidad, XVIISC
- lente, 322
- médula espinal, 271, 307
- mesencéfalo, 282
- miotomo, 415
- nefrón, 223
- neopalio, 297
- - anomalías fenotípicas, 304
- piel, 412
- retina, 315
- riñón, 219, 232SC
- segmentación de la célula huevo, 32, 49SC
- simétrica amplificadora, 283, 297
- sistema nervioso, 107, 268, 307SC
- trofoblasto, 432, 438
- tubo digestivo, 193, 209SC
- tubo neural, 269, 273f
Prolongación
- alar, 43
- bulbopontina, **274**, 278f, 282f, 283f
- olivar, 282f
Prominencia
- aritenoidea, 379, 388f
- auditiva, 94f, 337f
- auricular, 379f
- cardíaca, 74f, 95
- - formación, 60f, 64f, 71f, 72f
- - período somítico, 73f
- cardiohepática, 94f, 95
- frontal, 375f
- - formación, 64f, 72f
- - período somítico, 73f, 74f
- - quinta semana, 95

Biblioteca Médica Virtual

- frontonasal, 374, 379f
- - quinta semana, 95f
- lingual, 378, 388f
- mandibular, 300f, 337f, **374**, 375f, 377f, 379f, 381f, 382f
- - fusión, 375
- - período somítico, 64f, 73f, 74f
- - quinta semana, 94f, 95, 95f
- maxilar, 300f, 337f, **374**, 375f, 377f, 379f, 380f, 381f, 382f, Véase también *Relieve maxilar*
- - fusión, 375
- - - anomalías fenotípicas, 396
- - período somítico, 64f, 73f, 74f
- - quinta semana, 94f, 95, 95f
- nasal, 109, Véase también *Relieve nasal*
- - lateral, 94f, 95f, 99f, 337f
- - medial, 94f, 95f, 99f, 337f
- ocular, 94f
Promotor, 473f
Pronefros, 214
- metamerización, 75
- período somítico, 74, 75
- regresión, 104f, 249f
Pronúcleos, 12f
- formación, 26
PROP-1, 366
Prosencéfalo, 269f, 274f, **283**, 290f
- período somítico, 60, 61f
Prosómero, 267
Prostaglandina D2 sintasa, 305
Prostaglandina, síntesis placentaria, 452
Próstata, 217f, 239f, **239**
- anatomía, 7f
- histogénesis, 253
Proteínas fusógenas, 21
Proteínas, síntesis, 25
Proteínas, transporte a través del corion, 449
Protuberancia, Véase *Puente*
Psiquis, 28
*Ptgds*, 305
Puente, 269f, **276**, 280f, 291f
- columnas neuronales, 272f
- histogénesis, 277, 283f
- tegmento, 277
- zona basilar, 277
Pulmón, 176f
- agenesia, 208
- anomalías fenotípicas, 208
- distensión, 185
- etapa
- - alveolar, 200
- - canalicular, 200
- - embrionaria, 199
- - posnatal, 200
- - sacular, 200
- - seudoglandular, 200
- hipoplasia, 208
- histogénesis, 199, 201c
- linajes celulares, 210SC
- quiste, 208
Pulpa dental, 380, 389f
Pulpa del esmalte, 380, Véase también *Retículo estrellado*
Pupila, 312
Purkinje, Véanse *Capa de Purkinje*;|*Fibras de Purkinje* y *Neurona de Purkinje*
Putamen, 294

## Q

Queilosquisis, 396
Queratina K14, 426
Queratina K5, 426
Queratinización, 419
Queratinocito, 412, 419
Quiasma óptico, 281f, 288f, 289f, **291f**, **295f**, **298**, 315, 322
Quinasa, Véase *Cinasa de adhesiones focales*
Quinta semana del desarrollo, 93
- anomalías fenotípicas, 116
- histogénesis, 105
Quiste
- cervical, 398, 401
- exocelómico, 37, 435, 438f, Véase también *Saco vitelino primitivo*
- de Gartner, 238, 241f
- poliquistosis renal, 229, 230
- pulmonar, 208
- tirogloso, 366, 398
- uracal, 231, 231f

## R

Radiaciones, 304, 306
Rafe
- dorsal, 87
- - anomalías fenotípicas, 302
- escrotal, 242f
- peniano, 242f
Raíz del diente, 393
Ramificación
- del brote ureteral, 216f, 217, **220f**, 223f
- - histogénesis, 219
- - señalización, 232SC, 233SC
- del esbozo respiratorio, 185
- de la glándula mamaria, 422
Ramo
- comunicante blanco, 301
- comunicante gris, 301

Biblioteca Médica Virtual

- dorsal, 409f
Ramo *(Cont.)*
- ventral, 409f
Rampa
- timpánica, 345, 346f
- vestibular, 345, 346f
Raquisquisis, 87, 302, Véase también *Mielosquisis*
Rasgos, 470
- dominantes, 471
- mendelianos, 472
- monogénicos, 471
- multifactoriales, 472
- poligénicos, 472
- recesivos, 470
Rayos X, 304
Reacción
- acrosómica, 18, **19**, **20**, **20f**, 22f, **29SC**
- cortical, 22f, **23f**, **25**, **25f**, **29SC**
- decidual, 439, 460SC
Recanalización del tubo digestivo, 193, 209SC
- anomalías fenotípicas, 204
Receptor
- 3 de FGF, 425
- de acetilcolina, 418
- de AMH, 245f
- - mutaciones, 260
- de andrógenos, 245f
- - mutaciones, 259, 262
- para espermatozoide, 22, 23f
- de hormona tiroidea, 305
- de INSL3, 262
- de LH/hCG, 259
- - mutaciones, 259
- de Notch, 424, Véase también *DLL3*
- Toll-símil, 453
Recesividad, 470, Véase también *Patrón de herencia*
Receso
- costodiafragmático, 188f
- faríngeo, 359f
- lateral del cuarto ventrículo, 281, 291f
- neumoentérico, 175
- pineal, 354
- tubotimpánico, 342f, 345f
Recombinación génica, 11f
Reconocimiento espermatozoide-membrana pelúcida, 20, 21f, 22f, 29SC
Reconocimiento espermatozoide-ovocito, 20, 29SC
Reconocimiento materno de la gestación, 440
Recto, 181f, 182, 217f
- atresia, 204
- estenosis, 204
Red testicular, Véase *Rete testis*
5-α-reductasa tipo 2, 245f, 253
- mutaciones, 259
Redundancia
- de espermatozoides, 29
- folicular, 251
- de inervación, 270, 419
- - anomalías fenotípicas, 304
Reelina, 304, 305
Refinamiento de circuitos, 298, 307SC, Véase también *Sinapsis refinamiento*
- anomalías fenotípicas, 305
Reflujo vesicoureteral, 230
Regionalización
- del celoma, 186
- del corazón, 70
- del cordón nefrógeno, 75
- de la cresta neural, 61, 298, 307SC
- del esbozo respiratorio, 185
- del intestino, 176f
- - primitivo, 66
- del mesodermo, 54f
- - intermedio, 74
- - paraxil, 63
- del somita, 404, 426SC
- del tubo digestivo, 176f, 210SC
- del tubo neural, 60, 267, 269f, 307SC
Registro Nacional de Anomalías Congénitas en Argentina, 486
Reil, Véase *Lóbulo de la ínsula*
Reinervación, 418
Relaxina, síntesis placentaria, 451
Relieve
- maxilar, 376, 387f
- nasal, 376
- - externo, Véase *Relieve nasal l lateral*
- - interno, Véase *Relieve nasal l medial*
- - lateral, **376**, 377f, 379f, 380f, 381f, **382f**, 387f
- - medial, **376**, 377f, 379f, 380f, **382f**
- - - anomalías fenotípicas, 396
*Reln*, 305
Reloj de segmentación, 88SC
Remodelación
- de circuitos, 298, 307, 307SC, Véase también *Sinapsis remodelación*
- vascular, 84
Reología, efecto morfogenético, 171
Reproducción sexual, 2
- control hormonal, 2, 8f
- - anomalías fenotípicas, 28
Reprogramación de células troncales, XVIISC
Reprogramación epigenética, XVIISC
Resegmentación, 404, 405f, 406f
Reservorio
- de células troncales del folículo piloso, 413f, 422, 423f
- de espermatozoides, 29SC

Biblioteca Médica Virtual

Resonancia magnética, 484
Respiración, 158
Respuesta inmunitaria, 452
*RET*, 205
Retardo mental, 258
*Rete testis*, 238, 245, 248f
- histogénesis, 250f
Retención de fragmentos placentarios, 459
Retículo estrellado, 389f, 393
Retículo sarcoplasmático, 418
Retina, 315
- capa limitante externa, 318f
- capa limitante interna, 318f
- desprendimiento, 311, 330
- histogénesis, 315, 316f, 317f, 318f
- irrigación, 317
- neural, 313f, 314f, 320f
- - histogénesis, 315
- porción ciega, 318
- porción óptica, 315
Retinotopía, 331SC
Retorno venoso, 159, 159f
- anomalías fenotípicas, 167, 169f
Retrognatia, 398
Riesgo de ocurrencia, 486, 488
Riesgo de recurrencia, 468, 474, 486
Rinencéfalo, 280f, 290f
Rinofaringe, 175f
Riñón, 178f
- agenesia, 229
- anomalías vasculares, 229
- ascenso, 216
- corteza, 222f
- displasia, 229
- duplicación, 231f
- ectópico, 229, 230f
- en herradura, 229, 230f
- histogénesis, 85, 219
- médula, 222f
- - histogénesis, 227f
- período somítico, 75
- posición, 215f
- sistema colector, 219
- supernumerario, 231f
Riolano, 182, Véase *Arcada marginal del colon*
Ritmo circadiano, 360
Rizomelia, 425
RNA, 469
RNA antisentido, 482f
RNA pequeños regulatorios, 482f
Rombómero(s), 60, 61f, 267, 279f
Rotación
- del asa vitelina, 100, 179
- del esófago, 175
- del estómago, 179
- intestinal, 179, 181f
- - anomalías fenotípicas, 204
- del tubo digestivo, 181f
Rotacional, 32, 49SC
Rotura prematura de membranas, 469f
*RSPO1*, 245f
Rubéola, 117, 329, 350

## S

Saco
- alveolar, 200
- amniótico, 35, 36f, 105
- - crecimiento del embrión, 441
- aórtico, 68f, 102, 130
- conjuntival, 312, 314f
- dentario, 380, 389f
- endolinfático, 339, 340, 340f
- linfático, 144, 146f
- vitelino, 35, 36f, 96f, 105
- - definitivo, 38f, 433, 437f
- - - formación, 40, 41, 41f
- - hematopoyesis, 145
- - primitivo, 37, 37f, 38f, 41f, 433, 435f, 437f
Sacro, 405, 406f
Sacular, Véase *Pulmón etapa sacular*
Sáculo, 338f, 339, 340f
- histogénesis, 343
Salud pública, 464
Sarcómeros, 417
SDR, Véase *Síndrome de dificultad respiratoria del recién nacido*
Secuencia, 468
- codificante, 464
- de Pierre Robin, 398
- reguladora, 464
Secuestro pulmonar, 208
Segmentación de la célula huevo, 31, 32, 33f
- comportamientos celulares, 49SC
- diferenciación celular, 49SC
- organización temporo-espacial, 49SC
- rotacional, 49SC
Segmento
- corporal, 56, 63, 79, 108
- intermaxilar, 375, 381f, 382f, 387f, Véase también *Prominencia frontonasal*
- de mesodermo paraxil, 79
- pulmonar, 185
- de sistema nervioso, 79, 267
- de tubo neural, 267, 275f
Segunda determinación, 50SC

Biblioteca Médica Virtual

Segunda semana del desarrollo, 34
Semana gestacional, 465
Señalización
- adenohipófisis, 359
- anexos cutáneos, 413, 427SC
- anomalías fenotípicas, 47
- blastema metanefrogénico, 232SC, 233SC
- brote ureteral, 233SC
- campo lenticular, 331SC
- cardiogénesis, 170SC
- conducto auditivo externo, 341, 342
- cresta neural craneal, 399SC
- descenso testicular, 253
- determinación sexual, 245, 262SC
- - anomalías fenotípicas, 259
- dientes, 393
- embriogénesis temprana, 29SC
- endocrina, 359
- esbozo de miembro, 405
- esbozo renal, 232SC, 233SC
- fecundación, 22, 23f, 29SC
- implantación, 432, 439
- inmunología de la gestación, 453
- lente, 322
- mesénquima metanéfrico, 232SC
- mesénquima periocular, 331SC
- morfogénesis dental, 399SC
- osificación, 415
- otocisto, 343
- *patterning* craneofacial, 399SC
- placoda ótica, 351SC
- retina, 317
- somitogénesis, 119SC, 427SC
- urotelio, 227
- vasculogénesis, 154
- vesícula lenticular, 331SC
Seno
- anorrectal, 217f
- cervical, 337f, 358f, 401
- - anomalías fenotípicas, 398
- - quinta semana, 94f, 95, 95f
- coronario, 134f, 141f, 144
- - válvula, 134f, 145f
- paranasal, 381
- rectal, 100f, 101, 237f
- - histogénesis, 228f
- uracal, 231, 231f
- urogenital, 215f, 217f, **218**, 237, 237f, 238f, **238**
- - determinación, 245f
- - diferenciación, 245f
- - histogénesis, 252
- venoso, **127f**, **128f**, 129f, 130f, 143f, 189f
- - anomalías fenotípicas, 161
- - cuernos, 130, 144
- - de la esclera, 320f, Véase también *Conducto(s) de Schelmm*
- - evolución, 129, 132f, 144
- - histogénesis, 152f
- - período somítico, 67f, 68f, 70, 83f
- - quinta semana, 101, 101f, 103f
- - valva, 145f
- vesical, 217f, 218
- vesicourogenital, 217f, **217**
- - evolución, 217f
- - histogénesis, 225, 228f
- - quinta semana, 100f, 101, 104, 104f
Sentidos, Véase *Órgano(s) de los sentidos*
*Septum*
- *inferius*, 130, 133, 133f, 134f, 135f
- - anomalías fenotípicas, 162
- - histogénesis, 151, 152f, 153f
- interventricular, 126
- *lucidum*, 295f, 296, 298
- *primum*, 130f, 132, 134f, 145f
- - anomalías fenotípicas, 161
- - histogénesis, 151, 152f
- *secundum*, 133, 134f, 145f
- *spurium*, 132, 134f, 145f
- *transversum*, **58f**, 177f, 183f, 188f, 190f, 191, **410f**
- - esbozo hepático, 196
- - período somítico, **66f**, **67**, 72f, 73f, 74f, **76f**, 82f
- - quinta semana, 95
- - seno venoso, 127
- urorrectal, 101
Seudoglandular, Véase *Pulmón etapa seudoglandular*
Seudohermafroditismo femenino, 260
Seudohermafroditismo masculino, 258
Seudópodos del ovocito, 22f
Sexo, 236, 262SC
- cromosómico, 236
- gonadal, 245f
- - determinación, 244, 245f
- masculino, 236
SF1, 245f, Véase también *Factor esteroideogénico*
- mutaciones, 256
SHH, Véanse *Hedgehog* y *Sonic hedgehog*
SHOX, 258
*Shunt*, Véase *Cortocircuito*
Siameses, Véase *Gemelos unidos*
Sífilis, 350
Significado evolutivo, XVIISC
Silla turca, 391f
Simetría bilateral, 39
Sinapsis, 270
- estabilización selectiva, 419
- refinamiento, 270, 297, 298, Véase también *Refinamiento*

Biblioteca Médica Virtual

*de circuitos*
- remodelación, 270, 298, Véase también *Remodelación de circuitos*
Sinaptogénesis, 270
- anomalías fenotípicas, 305
- posnatal, 296
Sincitiotrofoblasto, **432**, 434f, 435f, 436f, 437f, 439f
- funciones de síntesis, 450
- funciones de transporte, 447
- lagunas, 432, Véase también *Lagunas sincitiales*
Sincondrosis, 387, 415
- esfenooccipital, 392f
Sindactilia, 424
Sindesmosis, 387, 393
- anomalías fenotípicas, 398
Sindetomo, 404
Síndrome, 467
- de agenesia caudal, 46
- de Aicardi, 474
- de Alagille, 202
- de Angelman, 481c
- de bandas amnióticas, 467
- de Beckwith-Wiedemann, 481c
- CATCH22, 398
- CHARGE, 329, Véase también *Asociación CHARGE*
- cubital-mamario, 424
- deleción 22q11, 399SC
- de Denys-Drash, 256
- de dificultad respiratoria del recién nacido, 208
- de DiGeorge, **367**, **398**, **399SC**, 485
- de Down, 467, 478, 480, 485
- de Ehlers-Danlos, 426
- de Eisenmenger, 161
- facial, 398
- de fragilidad del cromosoma X, 472
- de Goltz, 474
- de Holt-Oram, 424
- de insensibilidad a los andrógenos, 259
- de Kallmann, 261, 368SC
- de Kartagener, 30, 47
- de Klinefelter, 258
- de Marfan, 426
- de McCune-Albright, 480
- de Meckel, 302
- de Meckel-Gruber, 468
- de Poland, 467
- de Prader-Willi, 481c
- que involucra genes sujetos a *imprinting*, 481c
- de retardo y disfunción mental y física, 305
- de Rokitansky, 255
- de Russell-Silver, 481c
- de Sjögren-Larsson, 328
- de Treacher Collins, 397, 399SC
- de Turner, 258
- velocardiofacial, 398
- de Waardenburg, 328
- - tipo I, 473
Sinoftalmía, 303, 328, 328f
Sinostosis craneal, 398
Sinostosis en los miembros, 424
Sinusoides hepáticos, 82f, 103, **142**, **143f**, 155f, **197f**
Siringomielia, 303
Sistema
- arterial, 136, 137f
- biliar extrahepático, 196, 199
- cardionector, 155
- circulatorio, 121
- - anomalías fenotípicas, 160
- - función, 157
- - histogénesis, 148
- - período somítico, 68f, 69
- - quinta semana, 101
- colector renal, 219, 220f
- de conducción del corazón, 155
- de la contención neurosensorial, 98
- endocrino, 353, 354
- - anomalías fenotípicas, 366
- - función prenatal, 369
- - histogénesis, 359
- inmunitario, 145
- - fetal, 454
- - materno, 441, 452
- - del tubo digestivo, 194
- linfático, 144, 146f
- nervioso, 265
- - anomalías fenotípicas, 302
- - autónomo, 299
- - - histogénesis, 300
- - central, 59
- - - desarrollo, 266
- - - metamerización, 307SC
- - - morfología externa, 274f, 280f, 288f, 291f
- - - morfología interna, 281f, 288f, 289f
- - - proliferación, 269
- - desnutrición, 304
- - entérico, 99, 192f, 194f, **194**, 301f
- - - anomalías fenotípicas, 205
- - - migración, 210SC
- - histogénesis, 268
- - - anomalías fenotípicas, 304
- - morfología externa, 300f
- - periférico, **298**
- - - histogénesis, 300
- - - período somítico, 61
- - - quinta semana, 98
- - - de la vida de relación, 300
- - simpático, 299

Biblioteca Médica Virtual

- de regulación, 49SC
Sistema *(Cont.)*
- sensorial cefálico, 351SC
- venoso, 140
- - dural, 140
- - pulmonar, 144
- - sistémico, 140
Sitio α, 268f, Véase también *Neuroporo*
Sitio β, 268f, Véase también *Neuroporo*
*Situs ambiguus*, 167
*Situs inversus*, 47
Sobreinervación, 270, 419
Sodio, fecundación, 22, 23f
Sodio, transporte a través del corion, 447
Somatopleura, 56f, **57**, 81f, 90, 109f, **187**, 190f
- anomalías fenotípicas, 205
- histogénesis, 108
- significado biológico, 88SC
Somatostatina, síntesis placentaria, 452
Somatotrofina-mamotrofina placentaria, 450
Somitas, 56f, **63**, **65**, **97f**
- compartimentación, 119SC, 404, 427SC
- - señalización, 427SC
- derivados
- - cráneo, 386
- - cuello, 382
- - ojo, 326
- - pared corporal, 191
- - tubo digestivo, 193
- evolución, 108
- factores de transcripción, 427SC
- maduración, 65
- occipitales, 326
- período somítico, 59f, 60f, 71f, 72f, 73f, 74f, 78f, 80f
- potencia, 119SC
- quinta semana, 94f, 96
- regiones, 119SC, 404
- somitogénesis, 88SC
- subregiones, 119SC, 426SC
Somitocele, 63, 404
Somitogénesis, 88SC, 426SC
- anomalías fenotípicas, 424
Somitómeros, 63, 80f
- derivados, 411f
- - cara, 374
- - cráneo, 386
- - cuello, 382
- - oído, 342
- - ojo, 312, 326
- - tubo digestivo, 193
- migración, 378f
- ojo, 326
- tubo digestivo, 193
*Sonic hedgehog*, 47, 204, 303, 328
Sordera, 349, 350
SOX, mutaciones, 257
*SOX2*, 328
*SOX9*, 245, 245f
*Splenium* del cuerpo calloso, 298
*SRY*, 244, 245f
- efectos de su expresión, 263SC
- mutaciones, 256
- translocación, 258
*STAT3*, 48
STH, 360
Stra8, 246, 247f, 249
Subendocardio, 149, 150f
- conducción, 156
Sudoración, 412
Sulfatasas, 451f
Supraestriado, 290f
Suprarrenal, 178f, 215f, **356**, 358f
- anomalías fenotípicas, 367
- corteza, 363
- - período somítico, 70f
- esbozo, 76
- hiperplasia congénita, 260, 261f
- histogénesis, 363
- insuficiencia, 256
- médula, 363
- - período somítico, 70f
- período somítico, 70f
Surco
- anteromediano de la médula espinal, 273, 276f, 277f
- auditivo externo, 95f, Véase también *Conducto(s) auditivo externo*
- auriculosinusal, 126, 128f, 129f
- auriculoventricular, 126, 128f, 129f
- branquial, **64**, **65f**, 95, **373f**, 374f, **375f**
- - cara, 372
- - oído externo, 336
- bulboprotuberencial, 276
- bulboventricular, 126, 128f, 129f
- central del cerebro, 293f
- cervical, 382
- circular de la ínsula, 296
- coroideo, 312f
- epitalámico, 288f, 289f
- espiral, 347f, 348
- hemisférico, 280f
- hipocampal, 289f, 290
- hipotalámico, 281f, 288f, 289f
- intercardiohepático, 94f
- interhemisférico, 291f
- interventricular, 128f
- labial, 380, 389f

Biblioteca Médica Virtual

- lagrimonasal, 379f, 381f, 382f
- lateral del cerebro, 280f, 293f, 296
- limitante, 79, 272, 276f, 281f, 289f
- lingual, 389f
- neural, **56f**, **59f**, 60, 60f, 71f, **267f**
- óptico, 62, 71f, 310, 310f
- optoestriado, 291, Véase también *Surco terminal*
- primitivo, **34**, **35f**, 36f, **40**, **40f**, 59f, 71f, 72f
- - regresión, 42f
- rinal, 296
- subnasal, Véase *Filtrum*
- telencéfalo-diencefálico, 290f
- terminal, 291, Véase también *Surco optoestriado*
- - de la lengua, 379, 388f
Surfactante, 200
- anomalías fenotípicas, 209
Susceptibilidad genética, 483
Sustancia negra, 283, 288f
Sutura(s), 387
- metópica, 392f

## T

T e-m, Véase *Transición epitelio-mesenquimática*
T m-e, Véase *Transición mesenquimático-epitelial*
T3, 362
T4, 305, 362
Tabaquismo, 29, 464, 483
Tabicamiento
- aorticopulmonar, 136f
- auriculoventricular, 135f
- - histogénesis, 152f
- cardíaco, 101, 130, 135f
- - anomalías fenotípicas, 161
- - histogénesis, 148, 150f
- de la cloaca, 101, 210SC, 228f
- del conducto auriculoventricular, 133f
- del estomodeo, 374
- interauricular, 132, 134f, 135f
- - anomalías fenotípicas, 161
- - histogénesis, 151, 152f
- interventricular, 133, 134f, 135f, 136f
- - histogénesis, 151
- pleuropericárdico, 187
- pleuroperitoneal, 189
- traqueoesofágico, 183, 211
- - bases moleculares, 210SC
- troncoconal, 133f, 135, 136f
- - anomalías fenotípicas, 163
- - histogénesis, 151
Tabique(s), Véase también *Septum*
- alveolar, 200, 200f
- aorticopulmonar, 135
- cardíacos, 113
- - anomalías fenotípicas, 161
- conal, 135
- inter auriculoventricular, 134f
- interauricular, 161
- interventricular, 134f
- - anomalías fenotípicas, 162
- - membranoso, 134f, 135, 136f
- - - histogénesis, 151
- - muscular, 134f
- medial posterior de la médula espinal, 272, 276f, 277f
- nasal, 377, 385f, 387f
- - fusión, 378, 385f
- placentarios, 443f, 444f
- traqueoesofágico, 175, 176f, 184f
- troncoconal, 135, 136f
- - anomalías fenotípicas, 162, 163, 164, 164f
- urorrectal, 176f, 217, 217f, 227, 237, 237f, 251
- - anomalías fenotípicas, 204
- - histogénesis, 228f
- - origen, 252
Tálamo, 269f, 281f, **286**, 288f, 289f
- histogénesis, 286
Talasemia, 258
Talidomida, 329, 350, 396
Talina, 46
Tallo hipofisario, 286, 354
Tapón
- meatal, 336, 338f, 342f
- - histogénesis, 341
- - persistente, 350
- mucoso del cuello uterino, 441, 441f
Tarso, 408f
*TBX1*, 398
*TBX3*, 424
*TBX5*, 424
*TCOF1*, 398
Teca, 3
- diferenciación, 249
- externa, 6f, 249
- interna, 6f, 249
*Tectum*, 282, 283, 288f
Tegmento, 282
- pontino, 277
Tejido
- conectivo
- - anomalías fenotípicas, 426
- - cara y cuello, 389
- - glándula mamaria, 422
- - gónada, 244
- - miembros, 407
- - del miocardio, 155f
- - músculo esquelético, 419, 427

Biblioteca Médica Virtual

- - ovárico, 249
Tejido *(Cont.)*
- - pancreático, 196
- - pulmón, 201
- - testículo, 246
- - del tubo digestivo, 193
- - vejiga, 227
- - vellosidades coriales, 444
- - vía urinaria, 225
- eréctil, 253
- linfático, 145
- - asociado a mucosas, 194
- - del tubo digestivo, 194
- muscular
- - esquelético, 415
- - de la glándula mamaria, 422
- - liso, 193, 226
- - - histogénesis, 227f
- - de la vejiga, 226, 227
- - - anomalías fenotípicas, 230
- - de la vía urinaria, 225
Tela coroidea, 274, 287f, 289f, 290f
- del cuarto ventrículo, 279, 281, 281f
- del diencéfalo, 289
- superior, 289
- del telencéfalo, 289
Telencéfalo, 269f, 274f, 280f, 283, **289**, 290f, 291f
- lateral, 283
- medial, 283
- quinta semana, 97, 99f
- ventral, 290f
Telómeros, 478, 480f
Tendón, 415
Teratógeno, 45, 481
- dosis, 483
Teratología, 116, 463
Teratoma sacrococcígeo, 46
Tercer ventrículo, 269f, 284, 290f
- quinta semana, 98
- tela coroidea, 289
Tercera semana del desarrollo, 34
Termorregulación, 412
Territorio(s) presuntivo(s), 35
- concepto, 50SC
- desplazamientos, 40, 40f, 41
- destinos, 37, 38
- ectodermo
- - epidérmico, 44
- - neural, 44
- embrionarios, 41
- endodermo, 41
- mesodermo, 42
- - axil, 42, 42f
- - no-axil, 44f
- no-embrionarios, 40, 433
- ubicación, 39f
Testículo, 236, 239f
- anatomía, 7f
- descenso, 243f
- - anomalías fenotípicas, 261
- determinación, 245f
- estructura, 4, 7f
- histogénesis, 244
Testosterona, 251, 367
Tetralogía de Fallot, 164, 165f
Tetraploidía, 478
TGFB2, 399
Timo, 145, 358f
- accesorio, 399f
Tímpano, Véanse *Caja del tímpano*; *Cuerda del tímpano* y *Membrana del tímpano*
Tiroides, 175f, **355**, 357f, 358f
- anomalías fenotípicas, 305, 366
- esbozo, 76
- histogénesis, 360
Tirotrofina coriónica humana, síntesis placentaria, 451
Tiroxina, Véase *T4*
Torsión cardíaca, Véanse *Asa cardíaca torsión* y *Corazón torsión*
Toxoplasmosis, 303, 304, 329, 350
Trabécula
- hepática, 196
- miocárdica, 154
- ósea, 393
Tracto
- nervioso, anomalías fenotípicas, 306
- olfatorio, 291f, 293f
- óptico, 291f
Traducción, 473f
Trago, 336
Transcavidad de los epiplones, 177f, 181f
Transcripción, 473f
- regulación epigenética, XVIISC
Transcripto primario, 470, 473f
Transferencia de anticuerpos maternos al feto, 453
Transición
- epitelio-mesenquimática, 117, **XVIISC**
- - corazón, 149, 153
- - cresta neural, 298
- - dermatomiotomo, 410
- - esclerotomo, 404
- - gonaductos, 252
- - metanefros, 221
- - pared corporal, 191
- - prominencias faciales, 377, 390
- - tabicamiento traqueoesofágico, 183

Biblioteca Médica Virtual

- mesenquimático-epitelial, 79, 81f, **XVIISC**
- - celoma, 186
- - gonaductos, 251
- - metanefros, 219
Translocación, 478
- recíproca, 478
- robertsoniana, 478
- somática, 269, 307SC
- - neopalio, 297
- SRY, 258
Translucencia nucal, 484
Transportador ABC, 306
Transportador de hormona tiroidea, 305
Transporte, 447f
- activo, 448f
- de gametas, 16, 18f, 29SC
- pasivo, 447f
- placentario, 447, Véase *Corion funciones de transporte*
Transposición de los grandes vasos, 163
Tráquea, 176f, 184f
- fístula, 207, 209f
- histogénesis, 199
Treacle, 398
Tríada portal, 177f
Triángulo de Koch, 156
Tricúspide, Véase *Válvula(s) tricúspide*
Trígono
- cerebral, 296, Véase también *Fórnix*
- fibroso del corazón, 156
- vesical, 218f, 253
- - histogénesis, 225
Triploidía, 478
Trisomía, 478
Trisomía 13, 303, 351
Trisomía 18, 351
Trisomía 21, 304
Trofoblasto, 33, 432, Véanse también *Citotrofoblasto* y *Sincitiotrofoblasto*
- celular, Véase *Citotrofoblasto*
- formación, 34
- invasivo, 434f
- mural, 433f
- polar, 432, 433f
- primitivo, 34f, 434f
- sincitial, Véase *Sincitiotrofoblasto*
Trompa
- auditiva, 175f, 336, 338f
- de Eustaquio, Véase *Trompa auditiva*
- de Falopio, Véase *Trompa uterina*
- uterina, 217f, **238**, 241f, 245f
- - anatomía, 4f
Tronco
- de la arteria pulmonar, 135
- arterial braquiocefálico, 138
- - origen, 139c
- arterioso, 68f, 128f, 133f
- - anomalías fenotípicas, 162
- - persistente, 162, 164f
- celíaco, 102, 140, 177f
- del encéfalo, 274
- linfático, 146f
- mesaraicoesplénico, 143
- pulmonar, origen, 139c
- simpático, 300f
- tiroideocervical, 140
- velloso, 443
- - de anclaje, 445f
- - principal, 445f
Tronco-cono, 101f, 128f
- anomalías fenotípicas, 163
- histogénesis, 153f
- tabicamiento, 135
Tropomiosina, 417
Troponina, 418
TSH, 305, 360
*Tuber vermis*, 284f
Tubérculo
- auricular, 336, 338f, 341
- - anomalías fenotípicas, 350
- cuadrigémino, Véase *Colículo*
- genital, 96, 237f, 241, 242f
- - alteraciones, 255
- - histogénesis, 228f
- impar, 378, 388f
- de Müller, 237, 238f, 241f
Tubo
- colector, 219, Véase también *Túbulo colector*
- - medular, 220f
- digestivo, 66, Véase también *Intestino*
- - eje radial, 210SC
- - fase sólida, 193, 209SC
- - histogénesis, 111, 192f
- - músculo liso, 193
- - quinta semana, 99, 100f
- - recanalización, 193, 209SC
- - - anomalías fenotípicas, 204
- - regionalización, 210SC
- - rotación, 176f
- - - anomalías fenotípicas, 204
- - sistema inmunitario, 194
- endocárdico, 57f, 122, 126f
- - formación, 124f
- - fusión, 125f, 127f
- - período somítico, 69
- neural, 266f, 273f, 275f
- - bisagra, 79

Biblioteca Médica Virtual

- - cierre, **60**, 78, **88SC**, **266**, **266f**, **268f**, 271f, 307SC
Tubo *(Cont.)*
- - - anomalías fenotípicas, 87, 302
- - columnas, 267
- - curvaturas, 97
- - formación, 59, 266
- - metamerización, 60
- - morfología externa, 274f
- - organización transversal, 106
- - período somítico, 56f, 60f, 71f, 73f, 78f
- - proliferación, 269
- - quinta semana, 97, 97f
- - regionalización, 60, 267, 307SC
- - segmento, 267
Túbulo(s)
- colector, 217, 222f
- - histogénesis, 227f
- conector, 224f
- contorneado distal, 222f, 223, 224
- contorneado proximal, 222f, 223, 226f
- distal, 224f
- endocárdicos, Véase *Tubo endocárdico*
- mesonéfrico, 85, 238f, 248f, 249f
- pancreáticos, 195
- pronéfrico, 75
- proximal, 224f
- recto proximal, 223
- seminífero, 7f, 8f
- - desarrollo, 245
- - estructura, 8f
- T, 418
Tumor de Wilms, 256
Túnel(es)
- de Corti, 347f, 348
- espiral, 348
- espirales, 347f
Túnica
- albugínea, 7f, 246, 248f, 250f
- - ovario, 5f
- fibrosa del ojo, 321f
- vaginal, 7f, 243f, 244, 253
- vascular del ojo, 320
Turner, Véase *Síndrome de Turner*
TWIST, 399

## U

UDP-glucosa deshidrogenasa, 47
Ultrasonografía, 484
Umbilical, Véanse *Arteria(s) umbilical*, *Cordón umbilical* y *Vena(s) umbilical*
Uñas, 413, 414f
Uncus, 296
Unidad materno-feto-placentaria, 450
Unidad motora peristáltica, 194f
Unión
- dermoepidérmica, 421
- - anomalías fenotípicas, 426
- estrecha
- - barrera hematoacuosa, 318
- - barrera hematorretiniana externa, 316, 317
- - barrera hematotesticular, 4
- - células endocardiogénicas, 148
- - citotrofoblasto, 445
- - macizo celular externo, 33
- focal, 46, XVIISC
- istmico-ampular, 18f
- nexo
- - condrogénesis, 415
- - fibras de Purkinje, 156
- - macizo celular interno, 33
- - mioblastos, 416
- - miocardiocitos, 155
- - ovocito-células foliculares, 10, 14f
Uraco, Véase también *Ligamento umbilical medial*
- anomalías fenotípicas, 231
Uréter, 217f, **218f**, 237f, **238f**, **239f**
- dilatación, 230
- duplicación, 230, 231f
- ectópico, 230, 231f
- estenosis, 230
- fístula, 230, 231f
- histogénesis, 227f
Uretra, 217f, 218, 239f
- anatomía, 4f, 7f
- balánica, 243
- - histogénesis, 253
- membranosa, 239
- mujer, 241f
- peniana, 239, 253
- - formación, 263, 263SC
- prostática, 239
- varón, 241
Uronefrosis, 230
Uroplaquina, 226
Urotelio, 225
- histogénesis, 227f, 228f
- señalización, 227
Útero, 240, **240f**, **241f**, 245f
- adaptaciones a la gestación, 440
- anatomía, 4f
- anomalías fenotípicas, 255
- ausencia, 255
- bicorne, 256
- como lugar privilegiado, 453
- didelfo, 256

Biblioteca Médica Virtual

- histogénesis, 251
- implantación, 440
Utrículo, 338f, 339, 340f
- histogénesis, 343
Úvula, 284f
Úvula bífida, 396
Úvula hendida, 396

## V

V lingual, 379
Vagina, **238**, **238f**, 239, **240**, **240f**, **241f**, 245f
- anatomía, 4f
- histogénesis, 253
Vaina
- dérmica del pelo, 413f, 423f
- de mielina, 301
- radicular externa, 422, 423f
- radicular interna, 422, 423f
Válvula(s)
- aórtica, Véase *Válvula(s) semilunares*
- - atresia, 164
- - estenosis, 164
- auriculoventriculares, 131, 154f, 155f, Véanse también *Válvula(s) mitral* y *Válvula(s) tricúspide*
- - histogénesis, 151
- cardíacas, anomalías fenotípicas, 164
- de Eustaquio, 144, 145f
- mitral, 133f, Véase también *Válvula(s) auriculoventriculares*
- pulmonar, 133f, 134f, Véase *Válvula(s) semilunares*
- - atresia, 164
- - estenosis, 164
- semilunares, 151
- - anomalías fenotípicas, 164
- del seno coronario, 134f
- de Tarin, Véase *Velo medular inferior*
- de Tebesio, 144, 145f
- tricúspide, 133f, 134f, Véase también *Válvula(s) auriculoventriculares*
- - atresia, 164, 166f
- de la vena cava inferior, 134f
- venosa derecha, 134f
- venosa izquierda, 134f
- de Vieussens, Véase *Velo medular superior*
Variabilidad genética, 470, 471
Varicela, 329
Varicocele, 29SC
Varón XX, 258, 262SC
Vasculogénesis, 82
- coronaria, 154
Vasos, 82
- centrales de la retina, 311
- coroideos, 317, 320
- coronarios, 153, 155f
- - origen, 170SC
- hialoideos, 311, 314f, 317, Véase también *Arteria(s) hialoidea*
- linfáticos, Véase *Sistema linfático*
- del pedículo de fijación, 438f
- rectos, 227f
- sanguíneos, Véase *Arterias* y *Venas*
- - anomalías fenotípicas, 164
- - histogénesis, 82
- umbilicales, 443f
- de las vellosidades coriales, 438f
VEGF, 154, 221
Vejiga, 215f, 217f, **218**, 239f
- epitelio, diferenciación, 225
- extrofia, 231
- histogénesis, 225
- músculo liso, 226, 227
- - alteraciones, 230
- pared anterior
- - alteraciones, 218
- - anomalías fenotípicas, 231
- pared posterior, 218f
- - anomalías fenotípicas, 230
- - histogénesis, 225
- trígono, 218f
- válvula, 230
Vellón, 443
Vellosidad
- de anclaje, 438f, 439, 443
- corial, 437
- - anomalías fenotípicas, 456
- - biopsia, 484
- - cambios adaptativos, 446f
- - histogénesis, 444, 460SC
- - mesenquimática, 438, 439f
- - primaria, 437f, 438, 439f
- - secundaria, 438, 438f, 439f
- - terciaria, 438, 438f, 439f
- - vasos, 438f
- intermedia inmadura, 445f
- intermedia madura, 445f
- libre, 443
- mesenquimática, 445f, Véase también *Vellosidad corial mesenquimática*
- terminal, 445, 445f
- troncal, 445f
Velo medular inferior, 281, 281f, 284f
Velo medular superior, 281, 281f, 284f
*Velum interpositum*, 295f, 298
Vena(s), 141
- ácigos, 141f, 142

Biblioteca Médica Virtual

- advehente, 144
Vena(s) *(Cont.)*
- anomalías fenotípicas, 166
- braquiocefálica derecha, 140, 141f
- braquiocefálica izquierda, 140, 141f
- cardíaca mayor, 132f
- cardíaca media, 132f
- cardíaca menor, 132f
- cardinal, 71, 103, **140**, **141f**
- - anastomosis, 141f
- - anterior, 71, 103, **140**, Véase también *Vena precardinal*
- - común, 68f, 71, 103, 103f, 132f, 143f, 152f, 187
- - - derecha, 130f, 132f
- - - izquierda, 130f, 132f
- - posterior, 71, 103, **141f**, **142**, Véase también *Vena poscardinal*
- cava, 134f, **140**, **141f**
- - anomalías fenotípicas, 166, 169f
- - circulación, 158f
- - inferior, 130f, 132f, **141f**, **142**, 143f
- - - válvulas, 134f, 145f
- - superior, 132f, **140**, **141f**
- centrolobulillar, 197f
- cerebrales, 140
- desarrollo, 141f
- epiesclerales, 324
- esplénica, 143f
- evolución, 141f
- genital, 141f
- hemiácigos, 141f, 142
- hepáticas, 142, 143f
- - circulación, 158, 158f
- ilíaca, 141f, 142
- maxilar, 103f
- mesentéricas, 143, 143f
- oblicua de la aurícula izquierda, 132f, 144
- período somítico, 71
- porta, 103, **142**, **143f**
- - circulación, 158f
- - esbozo hepático, 196
- - histogénesis, 197f
- poscardinal, 68f, 103f, Véase también *Vena(s) cardinal posterior*
- precardinal, 68f, 82f, 103f, Véase también *Vena(s) cardinal anterior*
- pulmonar, **130f**, **132f**, 134f, **144**, **145f**
- - circulación, 158f
- - histogénesis, 152f
- quinta semana, 102, 103f
- renal, 141f
- revehente, 144
- sacra media, **141f**
- subcardinal, 103, 103f, 142
- subclavia, 140
- supracardinal, 103, 103f, **141f**, 142
- - lumbar derecha, **141f**
- suprahepáticas, Véase *Vena(s) hepáticas*
- umbilical, 68f, 73, 96f, 103, 103f, 132f, 444f
- - circulación, 158f
- - evolución, 143, 143f
- - nacimiento, 158, 159f
- - placenta, 443
- vitelinas, 68f, 72, 103, 103f, 132f, 141f, **142**, **143f**
- - anastomosis, 103
- - esbozo hepático, 196
- yugular, 140
- - externa, 141f
- - interna, 141f
Ventana
- de implantación, 9f, 439
- oval, 337, 339f
- redonda, 337
Ventrículo
- derecho, 128f, 132f
- - primitivo, 101f
- histogénesis, 115f, 154
- izquierdo, 101f, 127, 128f, 132f
- lateral, 98, 269f, 281f, 284, 290f, 294f
- - fisura coroidea, 290
- - plexos coroideos, 290, 290f
- medio, Véase *Tercer ventrículo*
- primitivo, **67f**, 68f, **83f**, 101, **101f**, **128f**, **129f**
- pulmonar, Véase *Ventrículo derecho*
- sistémico, Véase *Ventrículo izquierdo*
- terminal, 272
Vermis, 276, 278, 284f
Vérnix caseoso, 412
Vértebra, 275f, 404, 405f
- anomalías fenotípicas, 424
- bífida, 424
- condrificación, 406f
- osificación, 406f
Vesícula(s)
- acrosómica, 16f, 17f, Véase también *Acrosoma*
- biliar, 100f, 176f, 178f
- - histogénesis, 199
- cerebral, 283, 292f, 300f
- cortical, 10
- - exocitosis, 23f
- cristaliniana, Véase *Vesícula lenticular*
- encefálica, 60, 269f
- - derivados, 269f
- formación, 109, 118f
- - anomalías fenotípicas, 117
- lenticular, 311, **311f**, 312f, 319f, **325f**, Véase también *Lente*

Biblioteca Médica Virtual

- - ejes, 331SC
- - quinta semana, 94f, 99
- - señalización, 331SC
- mesonéfrica, 84
- nefronogénica, **219**, **220f**, **221**, **222f**, **223f**, 224f, **226f**
- - histogénesis, 221f
- óptica, 269f, 274f, **310**, **310f**, 311f
- - período somítico, 61f, 62, 73f, 74f
- ótica, 94f, Véase también *Otocisto*
- renal, 214
- seminal, 217f, **237**, **239f**, 245f
- sinápticas, 418
- telencefálicas, 97, Véase también *Telencéfalo*
Vestíbulo
- de la laringe, 383
- vaginal, 217f, 240, 241f, 242f
- - anatomía, 4f
Vía(s), Véanse también *Fibras*; *Haz* y *Tractos*
- biliares, 179, 180f
- - anomalías fenotípicas, 202
- - histogénesis, 196
- - quinta semana, 100
- evolutivas, XVIISC
- urinaria
- - alta, 216
- - - histogénesis, 225
- - - inervación, 225
- - - tejido conectivo, 225
- - - tejido muscular, 225
- - anomalías fenotípicas, 230
- - baja, 217
- - - histogénesis, 225
- - duplicaciones, 230
Vibrisas, 412
Viscerocráneo, 388, 391f, 408f
Viscosidad sanguínea, 456
Visión, Véase *Aparato de la visión*
Vitaminas, transporte a través del corion, 449
Vitelina, Véanse *Arteria(s) vitelina*; *Vena umbilical* y *Vena(s) vitelinas*
Vitelino, Véanse *Pedículo vitelino* y *Saco vitelino*
Vulva, 242f, 243

## W

Waldeyer, anillo linfático, 373
Waldeyer, capa de, 230, Véase también *Reflujo vesicoureteral*
*WNT4*, 245f, 256
*WT1*, 245f
- mutaciones, 256

## Y

Yeyuno, 179
Yodo, transporte a través del corion, 448
Yunque, 337, **339f**, 391f
- histogénesis, 341

## Z

Zinc, Véase *Cinc, transporte a través del corion*
Zona
- de actividad polarizante, 424
- α o posencefálica, 266, Véase también *Neuroporo*
- basilar del puente, 277
- β o prosencefálica, 266, Véase también *Neuroporo*
- condrocito mineralizante, 417f
- fascicular, 358f, 363
- glomerular, 358f, 363
- de hipertrofia, 417f
- marginal, 107, 273
- de muerte, 417f
- de progreso, 405
- de proliferación, 417f
- reticular, 358f
Zónula *occludens*, Véase *Unión estrecha*
ZP2, 20, 25
ZP3, 20, 25

Biblioteca Médica Virtual

Flores

# Embriología Humana

## Bases moleculares y celulares de la histogénesis, la morfogénesis y las alteraciones del desarrollo

### *Orientada a la formación médica*



La Embriología, cuyo cuerpo de conocimiento se ha ampliado de manera notable, constituye hoy un pilar de la Medicina, y su enseñanza, aprendizaje, comprensión e integración a la clínica implican un reto para docentes y estudiantes universitarios. Atendiendo a esta necesidad, *Embriología Humana* representa una valiosa herramienta que ofrece contenidos adecuados, exhaustivos y accesibles, estructurados de manera tal que facilitan que la disciplina pueda ser aprendida, comprendida y razonada. Entre sus características sobresalientes se encuentran:

- La trayectoria y el reconocimiento de su director, Prof. Vladimir Flores y sus colaboradores, todos experimentados investigadores y docentes de la asignatura.
- Un enfoque del aprendizaje de la Embriología que permite captar la "lógica" de la estructuración de los seres bióticos en niveles de organización de complejidad creciente.
- Su estructura en cuatro niveles de comprensión: la ***Morfología del desarrollo*** o ***Morfogénesis***, que describe los principales cambios de forma; la ***Histología del desarrollo*** o ***Histogénesis***, es decir, cómo aparecen los diferentes tejidos del organismo; la ***Biología celular***, que estudia los comportamientos celulares con efectos específicos de desarrollo; y la ***Biología molecular***, que describe los comportamientos moleculares con efectos sobre el desarrollo.
- Los ***dibujos y fotografías originales*** de alta calidad que, junto con la explicación de numerosas patologías, facilitan la comprensión de las diferentes estructuras y procesos embriológicos y su relación con la práctica médica.
- La información más actual en el campo de la Biología del desarrollo presentada en el sitio web en la forma de ***Síntesis conceptuales*** de fácil, rápida y práctica consulta, y que constituyen por sí solas un texto adicional de esta disciplina.
- La incorporación de ***casos clínicos***, como actividad de integración vertical, que plantean problemas médicos en los que el desarrollo embrionario cumple un papel relevante, y otras actividades de aprendizaje e integración horizontal.
- El ***sitio web***, con valiosos recursos didácticos para docentes y estudiantes, como autoevaluaciones, animaciones, enlaces de interés, sugerencias de actividades de aprendizaje, entre otros.

En síntesis, una obra completa y exhaustiva y a la vez ágil y moderna que, por sus características didácticas y la alta calidad de sus contenidos, será de gran utilidad en la formación de todos los estudiantes del área biomédica de habla hispana.

EDITORIAL MEDICA panamericana