PHOTOGRAPH BY JAMES L. CLAYTON

Atlas de Anatomía Humana

Tercera edición

por Frank H. Netter, M.D.

John T. Hansen, Ph.D., *Consulting Editor*
University of Rochester School of Medicine and Dentistry
Rochester, New York

Sección I

CABEZA Y CUELLO

ANATOMÍA DE SUPERFICIE
Lámina 1
1. Cabeza y cuello

HUESOS Y LIGAMENTOS
Láminas 2 – 18
2. Cráneo: visión anterior
3. Cráneo: radiografía anteroposterior
4. Cráneo: visión lateral
5. Cráneo: radiografía lateral
6. Cráneo: sección sagital media
7. Bóveda del cráneo
8. Base del cráneo: visión inferior
9. Huesos de la base del cráneo: visión superior
10. Agujeros de la base del cráneo: visión superior
11. Cráneo de recién nacido
12. Esqueleto óseo de cabeza y cuello
13. Mandíbula
14. Articulación temporomandibular
15. Vértebras cervicales: atlas y axis
16. Vértebras cervicales *(continuación)*
17. Ligamentos craneocervicales externos
18. Ligamentos craneocervicales internos

CARA SUPERFICIAL
Láminas 19 – 22
19. Arterias y venas superficiales de la cara y cuero cabelludo
20. Nervios cutáneos de la cabeza y cuello
21. Ramos del nervio facial y glándula parótida
22. Músculos de la expresión facial: visión lateral

CUELLO
Láminas 23 – 31
23. Músculos del cuello: visión lateral
24. Músculos del cuello: visión anterior
25. Músculos suprahioideos e infrahioideos

26. Músculos escalenos y prevertebrales
27. Venas superficiales y nervios cutáneos del cuello
28. Plexo cervical in situ
29. Arteria subclavia
30. Arterias carótidas
31. Fascias del cuello

REGIÓN NASAL
Láminas 32 – 46

32. Nariz
33. Pared lateral de la cavidad nasal
34. Pared lateral de la cavidad nasal *(continuación)*
35. Pared medial de la cavidad nasal (septo nasal)
36. Arteria maxilar
37. Arterias de la cavidad nasal: septo nasal reclinado hacia arriba
38. Nervios de la cavidad nasal: septo nasal reclinado hacia arriba
39. Nervios de la cavidad nasal *(continuación)*
40. Inervación autónoma de la cavidad nasal
41. Nervios oftálmico (V_1) y maxilar (V_2)
42. Nervio mandibular (V_3)
43. Cavidad nasal y senos paranasales: sección transversal
44. Senos paranasales
45. Senos paranasales *(continuación)*
46. Senos paranasales: cambios con la edad

REGIÓN ORAL
Láminas 47 – 58

47. Inspección de la cavidad oral
48. Techo de la boca
49. Suelo de la boca
50. Músculos implicados en la masticación
51. Músculos implicados en la masticación *(continuación)*
52. Dientes
53. Dientes *(continuación)*
54. Lengua
55. Lengua *(continuación)*
56. Lengua y glándulas salivales: secciones
57. Glándulas salivales
58. Inervación aferente de la boca y faringe

FARINGE
Láminas 59 – 69

59. Faringe: sección media (sagital)
60. Fauces
61. Músculos de la faringe: sección media (sagital)
62. Faringe: visión posterior abierta
63. Músculos de la faringe: visión posterior abierta parcialmente
64. Músculos de la faringe: visión lateral
65. Arterias de las regiones oral y faríngea
66. Venas de las regiones oral y faríngea
67. Nervios de las regiones oral y faríngea
68. Vasos y nódulos linfáticos de la cabeza y cuello
69. Vasos y nódulos linfáticos de la faringe y lengua

GLÁNDULA TIROIDES Y LARINGE
Láminas 70 – 76

70. Glándula tiroides: visión anterior
71. Glándula tiroides y faringe: visión posterior

72. Glándulas paratiroides
73. Cartílagos de la laringe
74. Músculos intrínsecos de la laringe
75. Acción de los músculos intrínsecos de la laringe
76. Nervios de laringe

ÓRBITA Y CONTENIDO
Láminas 77 – 86

77. Párpados
78. Aparato lagrimal
79. Fascias de la órbita y globo ocular
80. Músculos extrínsecos del ojo
81. Arterias y venas de la órbita y párpados
82. Nervios de la órbita
83. Globo ocular
84. Cámaras anterior y posterior del ojo
85. Lente y estructuras de soporte
86. Arterias y venas intrínsecas del ojo

OÍDO
Láminas 87 – 93

87. Vía de recepción del sonido
88. Oído externo y cavidad timpánica
89. Cavidad timpánica
90. Laberintos óseo y membranoso
91. Laberintos óseo y membranoso *(continuación)*
92. Orientación del laberinto en el cráneo
93. Trompa faringotimpánica (auditiva)

MENINGES Y ENCÉFALO
Láminas 94 – 109

94. Meninges y venas diploicas
95. Arterias meníngeas
96. Meninges y venas cerebrales superficiales
97. Senos venosos de la duramadre
98. Senos venosos de la duramadre *(continuación)*
99. Cerebro: visiones laterales
100. Cerebro: visiones mediales
101. Cerebro: visión inferior
102. Ventrículos del encéfalo
103. Circulación del líquido cerebroespinal (cefalorraquídeo)
104. Núcleos (ganglios) basales
105. Tálamo
106. Hipocampo y fórnix
107. Cerebelo
108. Tronco del encéfalo
109. Cuarto ventrículo y cerebelo

NERVIOS CRANEALES Y CERVICALES
Láminas 110 – 129

110. Núcleos de los nervios craneales en el tronco del encéfalo: esquema
111. Núcleos de los nervios craneales en el tronco del encéfalo: esquema *(continuación)*
112. Nervios craneales (distribución motora y sensitiva): esquema
113. Nervio olfatorio (I): esquema
114. Nervio óptico (II) (vía óptica): esquema
115. Nervios oculomotor (III), troclear (IV) y abducens (VI): esquema
116. Nervio trigémino (V): esquema
117. Nervio facial (VII): esquema
118. Nervio vestibulococlear (VIII): esquema
119. Nervio glosofaríngeo (IX): esquema
120. Nervio vago (X): esquema
121. Nervio accesorio (XI): esquema

122. Nervio hipogloso (XII): esquema
123. Plexo cervical: esquema
124. Nervios autónomos en el cuello
125. Nervios autónomos en la cabeza
126. Ganglio ciliar: esquema
127. Ganglios pterigopalatino y submandibular: esquema
128. Ganglio ótico: esquema
129. Vías gustativas: esquema

VASCULATURA CEREBRAL

Láminas 130 – 141

130. Arterias del encéfalo y meninges
131. Arterias del encéfalo: esquema
132. Arterias del encéfalo: visiones inferiores
133. Círculo arterial del cerebro (de Willis)
134. Arterias del encéfalo: visión y sección frontales
135. Arterias del encéfalo: visión lateral y medial
136. Arterias de la fosa craneal posterior
137. Venas de la fosa craneal posterior
138. Venas profundas del encéfalo
139. Venas subependimarias del encéfalo
140. Hipotálamo e hipófisis
141. Arterias y venas de hipotálamo e hipófisis

EXPLORACIONES REGIONALES

Láminas 142 – 144

142. Exploración de la cabeza: imágenes sagitales de RM
143. Exploración de la cabeza: imágenes axiales de TC
144. Exploración de la cabeza: imágenes coronales de TC

Sección II

DORSO Y MÉDULA ESPINAL

ANATOMÍA DE SUPERFICIE
Lámina 145
145. Dorso

HUESOS Y LIGAMENTOS
Láminas 146 – 152
146. Columna vertebral
147. Vértebras torácicas
148. Vértebras lumbares
149. Vértebras lumbares: radiografías
150. Sacro y cóccix
151. Ligamentos vertebrales: región lumbar
152. Ligamentos vertebrales: región lumbosacra

MÉDULA ESPINAL
Láminas 153 – 166
153. Médula espinal y ramos ventrales espinales in situ
154. Relación de las raíces de los nervios espinales con las vértebras
155. Disfunción motora según el nivel de lesión de la médula espinal
156. Hernia discal lumbar: manifestaciones clínicas
157. Dermatomas
158. Secciones transversales de la médula espinal: tractos con fibras
159. Sistema nervioso autónomo: topografía general
160. Sistema nervioso autónomo: esquema
161. Sinápsis colinérgicas y adrenérgicas: esquema
162. Membranas y raíces nerviosas espinales
163. Origen del nervio espinal: secciones transversales

164. Arterias de la médula espinal: esquema
165. Arterias de la médula espinal: distribución intrínseca
166. Venas de la médula espinal y columna vertebral

MÚSCULOS Y NERVIOS
Láminas 167 – 173

167. Músculos del dorso: planos superficiales
168. Músculos del dorso: planos intermedios
169. Músculos del dorso: planos profundos
170. Nervios del dorso
171. Triángulo suboccipital
172. Región lumbar del dorso: sección transversal (visión superior)
173. Nervio espinal torácico típico

Sección III
TÓRAX

ANATOMÍA DE SUPERFICIE
Lámina 174
174. Tórax

GLÁNDULA MAMARIA
Láminas 175 – 177
175. Glándula mamaria
176. Arterias de la glándula mamaria
177. Vasos y nódulos linfáticos de la glándula mamaria

PARED CORPORAL
Láminas 178 – 191
178. Esqueleto óseo del tórax
179. Costillas y articulaciones esternocostales
180. Articulaciones costovertebrales
181. Costillas cervicales y anomalías afines
182. Pared torácica anterior
183. Pared torácica anterior *(continuación)*
184. Pared torácica anterior: visión interna
185. Paredes torácicas posterior y lateral
186. Pared torácica posterior
187. Nervios y arterias intercostales
188. Diafragma: cara torácica
189. Diafragma: cara abdominal
190. Nervio frénico
191. Músculos de la respiración

PULMONES
Láminas 192 – 206
192. Topografía de los pulmones: visión anterior
193. Topografía de los pulmones: visión posterior
194. Pulmones in situ: visión anterior
195. Pulmones: visiones mediales
196. Segmentos broncopulmonares
197. Segmentos broncopulmonares (*continuación*)
198. Tráquea y bronquios mayores
199. Nomenclatura de los bronquios: esquema

200. Vías intrapulmonares: esquema
201. Circulación sanguínea intrapulmonar: esquema
202. Grandes vasos del mediastino superior
203. Arterias y venas bronquiales
204. Vasos y nódulos linfáticos del pulmón
205. Nervios autónomos en el tórax
206. Inervación del árbol bronquial: esquema

CORAZÓN
Láminas 207 – 225

207. Corazón in situ
208. Corazón: exposición anterior
209. Radiografía del tórax
210. Corazón: caras basal y diafragmática
211. Saco pericárdico
212. Arterias coronarias y venas cardíacas
213. Arterias coronarias y venas cardíacas: variaciones
214. Arterias coronarias: visiones arteriográficas
215. Arterias coronarias: visiones arteriográficas *(continuación)*
216. Atrio (aurícula) y ventrículo derechos
217. Atrio (aurícula) y ventrículo izquierdos
218. Válvulas y esqueleto fibroso del corazón
219. Válvulas y esqueleto fibroso del corazón *(continuación)*
220. Atrios (aurículas), ventrículos y septo interventricular
221. Sistema de conducción del corazón
222. Nervios del corazón
223. Inervación del corazón: esquema
224. Inervación de los vasos sanguíneos: esquema
225. Circulación prenatal y posnatal

MEDIASTINO
Láminas 226 – 237

226. Mediastino: visión lateral derecha
227. Mediastino: visión lateral izquierda
228. Esófago in situ
229. Topografía y constricciones del esófago
230. Musculatura del esófago
231. Unión faringoesofágica
232. Unión esofagogástrica
233. Arterias del esófago
234. Venas del esófago
235. Vasos y nódulos linfáticos del esófago
236. Nervios del esófago
237. Mediastino: sección transversal

EXPLORACIONES REGIONALES
Lámina 238

238. Exploraciones de tórax: imágenes axiales de TC

Sección IV
ABDOMEN

ANATOMÍA DE SUPERFICIE
Lámina 239
239. Abdomen

PARED CORPORAL
Láminas 240 – 259
240. Esqueleto óseo del abdomen
241. Pared abdominal anterior: disección superficial
242. Pared abdominal anterior: disección intermedia
243. Pared abdominal anterior: disección profunda
244. Vaina del recto: secciones transversales
245. Pared abdominal anterior: visión interna
246. Pared abdominal posterolateral
247. Arterias de la pared abdominal anterior
248. Venas de la pared abdominal anterior
249. Nervios de la pared abdominal anterior
250. Nervios toracoabdominales
251. Región inguinal: disecciones
252. Vaina femoral y conducto inguinal
253. Conducto inguinal y cordón espermático
254. Hernia inguinal indirecta
255. Pared abdominal posterior: visión interna
256. Arterias de la pared abdominal posterior
257. Venas de la pared abdominal posterior
258. Vasos y nódulos linfáticos de la pared abdominal posterior
259. Nervios de la pared abdominal posterior

CAVIDAD PERITONEAL
Láminas 260 – 266
260. Regiones y planos del abdomen

261. Omento (epiplón) mayor y vísceras abdominales
262. Relaciones mesentéricas de los intestinos
263. Relaciones mesentéricas de los intestinos *(continuación)*
264. Bolsa omental: estómago reflejado
265. Bolsa omental: sección transversal
266. Peritoneo de la pared abdominal posterior

VÍSCERAS (INTESTINO)
Láminas 267 – 277

267. Estómago in situ
268. Mucosa del estómago
269. Musculatura del estómago
270. Duodeno in situ
271. Mucosa y musculatura del duodeno
272. Mucosa y musculatura del intestino delgado
273. Región ileocecal
274. Región ileocecal *(continuación)*
275. Apéndice (vermiforme)
276. Mucosa y musculatura del intestino largo
277. Colon sigmoide: variaciones en su posición

VÍSCERAS (ÓRGANOS ACCESORIOS)
Láminas 278 – 289

278. Topografía del hígado
279. Caras y lecho del hígado
280. Hígado in situ y variaciones en su forma
281. Segmentos y lobulillos hepáticos: distribución de vasos y conductos
282. Sistemas vascular y de conductos intrahepáticos
283. Estructura del hígado: esquema
284. Sistema biliar intrahepático: esquema
285. Vesícula biliar y conductos biliares extrahepáticos
286. Variaciones en los conductos cístico y hepáticos
287. Unión del colédoco y el duodeno
288. Páncreas in situ
289. Bazo

VASCULATURA VISCERAL
Láminas 290 – 307

290. Arterias del estómago, hígado y bazo
291. Arterias del estómago, duodeno, páncreas y bazo
292. Arterias del hígado, páncreas, duodeno y bazo
293. Arteriografía celíaca
294. Arterias del duodeno y cabeza del páncreas
295. Arterias del intestino delgado
296. Arterias del intestino grueso
297. Variaciones arteriales y vascularización colateral del hígado y vesícula biliar
298. Variaciones de las arterias cólicas
299. Venas del estómago, duodeno, páncreas y bazo
300. Venas del intestino delgado
301. Venas del intestino grueso
302. Tributarias de la vena porta hepática: anastomosis portocava

303. Variaciones de la vena porta hepática
304. Vasos y nódulos linfáticos del estómago
305. Vasos y nódulos linfáticos del intestino delgado
306. Vasos y nódulos linfáticos del intestino grueso
307. Vasos y nódulos linfáticos del páncreas

INERVACIÓN
Láminas 308 – 318

308. Nervios y ganglios autónomos del abdomen
309. Nervios del estómago y duodeno
310. Nervios del estómago y duodeno *(continuación)*
311. Inervación del estómago y duodeno: esquema
312. Nervios del intestino delgado
313. Nervios del intestino grueso
314. Inervación de los intestinos delgado y grueso: esquema
315. Vías reflejas autónomas: esquema
316. Plexos autónomos intrínsecos del intestino: esquema
317. Inervación del hígado y tracto biliar: esquema
318. Inervación del páncreas: esquema

RIÑONES Y GLÁNDULAS SUPRARRENALES
Láminas 319 – 334

319. Riñones in situ: visiones anteriores
320. Riñones in situ: visiones posteriores
321. Estructura macroscópica del riñón
322. Arteria y vena renales in situ
323. Arterias intrarrenales y segmentos del riñon
324. Variaciones en la arteria y vena renales
325. Nefrona y túbulo colector: esquema
326. Vasos sanguíneos en el parénquima renal: esquema
327. Uréteres
328. Arterias de los uréteres y vejiga urinaria
329. Vasos y nódulos linfáticos de los riñones y vejiga urinaria
330. Nervios de riñones, uréteres y vejiga urinaria
331. Inervación de los riñones y uréteres superiores: esquema
332. Fascia renal
333. Arterias y venas de las glándulas suprarrenales in situ
334. Nervios de las glándulas suprarrenales: disección y esquema

SECCIONES ABDOMINALES
Láminas 335 – 337

335. Pared y vísceras abdominales: sección media (sagital)
336. Sección transversal esquemática del abdomen a nivel de T12
337. Sección transversal esquemática del abdomen a nivel de L3, 4

EXPLORACIONES REGIONALES
Lámina 338

338. Exploraciones abdominales: imágenes axiales de TC

Sección V

PELVIS Y PERINÉ

ANATOMÍA DE SUPERFICIE
Lámina 339
339. Pelvis y periné

HUESOS Y LIGAMENTOS
Láminas 340 – 342
340. Huesos y ligamentos de la pelvis
341. Huesos y ligamentos de la pelvis *(continuación)*
342. Diferencias de sexo de la pelvis: medidas

SUELO DE LA PELVIS Y CONTENIDO
Láminas 343 – 353
343. Diafragma pélvico: mujer
344. Diafragma pélvico: mujer *(continuación)*
345. Diafragma pélvico: varón
346. Diafragma pélvico: varón *(continuación)*
347. Vísceras pélvicas y periné: mujer
348. Vísceras pélvicas y periné: varón
349. Contenido de la pelvis: mujer
350. Contenido de la pelvis: varón
351. Fascia y espacios potenciales endopélvicos
352. Vejiga urinaria: orientación y soportes
353. Vejiga urinaria: mujer y varón

ESTRUCTURAS FEMENINAS
Láminas 354 – 362
354. Vísceras pélvicas: mujer
355. Útero, vagina y estructuras de soporte
356. Útero y anexos
357. Útero: cambios con la edad y patrón muscular
358. Útero: variaciones en la posición
359. Periné y genitales externos (vulva)
360. Periné (disección superficial)
361. Periné y periné profundo
362. Uretra femenina

ESTRUCTURAS MASCULINAS
Láminas 363 – 371
363. Periné y genitales externos (disección superficial)
364. Periné y genitales externos (disección profunda)
365. Pene
366. Espacios perineales
367. Próstata y vesículas seminales
368. Uretra
369. Descenso del testículo
370. Escroto y contenido
371. Testículo, epidídimo y conducto deferente

RECTO
Láminas 372 – 377
372. Recto in situ: mujer y varón
373. Fosas isquioanales
374. Recto y conducto anal
375. Musculatura anorrectal
376. Músculo esfínter externo del ano: visiones perineales
377. Espacios reales y potenciales perineopélvicos

VASCULATURA
Láminas 378 – 388
378. Arterias del recto y conducto anal
379. Venas del recto y conducto anal
380. Arterias y venas de los órganos pélvicos: mujer
381. Arterias y venas del testículo
382. Arterias y venas de la pelvis: mujer
383. Arterias y venas de la pelvis: varón
384. Arterias y venas del periné y útero
385. Arterias y venas del periné: varón
386. Vasos y nódulos linfáticos de la pelvis y genitales: mujer
387. Vasos y nódulos linfáticos del periné: mujer
388. Vasos y nódulos linfáticos de la pelvis y genitales: varón

INERVACIÓN
Láminas 389 – 397
389. Nervios de los genitales externos: varón
390. Nervios de las vísceras pélvicas: varón
391. Nervios del periné: varón
392. Nervios de las vísceras pélvicas: mujer
393. Nervios del periné y genitales externos: mujer
394. Vías nerviosas en el parto
395. Inervación de los órganos reproductores femeninos: esquema
396. Inervación de los órganos reproductores masculinos: esquema
397. Inervación de la vejiga urinaria y uréter inferior: esquema

ESTRUCTURAS HOMÓLOGAS DE LOS GENITALES
Láminas 398 y 399
398. Estructuras homólogas de los genitales externos
399. Estructuras homólogas de los genitales internos

EXPLORACIONES REGIONALES
Lámina 400
400. Exploraciones pélvicas: imágenes sagitales de RM

Sección VI

MIEMBRO SUPERIOR

ANATOMÍA DE SUPERFICIE
Lámina 401
401. Miembro superior

HOMBRO Y AXILA
Láminas 402 – 413
402. Clavícula y articulación esternoclavicular
403. Húmero y escápula: visiones anteriores
404. Húmero y escápula: visiones posteriores
405. Hombro: radiografía anteroposterior
406. Articulación del hombro (glenohumeral)
407. Músculos del hombro
408. Músculos del manguito rotador
409. Disección escapulohumeral
410. Arteria axilar y anastomosis alrededor de la escápula
411. Fascias pectoral, clavipectoral y axilar
412. Axila (disección): visión anterior
413. Plexo braquial: esquema

BRAZO
Láminas 414 – 418
414. Músculos del brazo: visiones anteriores
415. Músculos del brazo: visiones posteriores
416. Arteria braquial in situ
417. Arteria braquial y anastomosis alrededor del codo
418. Brazo: secciones transversales seriadas

CODO Y ANTEBRAZO
Láminas 419 – 434
419. Huesos del codo
420. Codo: radiografías
421. Ligamentos del codo
422. Huesos del antebrazo
423. Músculos individualizados del antebrazo: rotadores del radio
424. Músculos individualizados del antebrazo: extensores del carpo y dedos

425. Músculos individualizados del antebrazo: flexores del carpo
426. Músculos individualizados del antebrazo: flexores de los dedos
427. Músculos del antebrazo (plano superficial): visión posterior
428. Músculos del antebrazo (plano profundo): visión posterior
429. Músculos del antebrazo (plano superficial): visión anterior
430. Músculos del antebrazo (plano intermedio): visión anterior
431. Músculos del antebrazo (plano profundo): visión anterior
432. Antebrazo: secciones transversales seriadas
433. Inserciones de los músculos del antebrazo: visión anterior
434. Inserciones de los músculos del antebrazo: visión posterior

CARPO Y MANO
Láminas 435 – 454

435. Huesos del carpo
436. Movimientos del carpo
437. Ligamentos del carpo
438. Ligamentos del carpo *(continuación)*
439. Huesos del carpo y mano
440. Carpo y mano: radiografía anteroposterior
441. Ligamentos metacarpofalángicos e interfalángicos
442. Carpo y mano: disecciones palmares superficiales
443. Carpo y mano: disecciones palmares profundas
444. Tendones flexores, arterias y nervios en el carpo
445. Bolsas, espacios y vainas tendinosas de la mano
446. Músculos lumbricales y bolsas, espacios y vainas: esquema
447. Tendones flexores y extensores en los dedos
448. Músculos intrínsecos de la mano
449. Arterias y nervios de la mano: visiones palmares
450. Carpo y mano: disección radial superficial
451. Carpo y mano: disección dorsal superficial
452. Carpo y mano: disección dorsal profunda
453. Tendones de los extensores del carpo
454. Dedos

INERVACIÓN Y VASCULATURA
Láminas 455 – 466

455. Inervación cutánea del carpo y mano
456. Arterias y nervios del miembro superior
457. Nervio musculocutáneo
458. Nervio mediano
459. Nervio cubital
460. Nervio radial en el brazo y nervios posteriores del hombro
461. Nervio radial en el antebrazo
462. Nervios cutáneos y venas superficiales del hombro y brazo
463. Nervios cutáneos y venas superficiales del antebrazo
464. Inervación cutánea del miembro superior
465. Dermatomas del miembro superior
466. Vasos y nódulos linfáticos del miembro superior

Sección VII

MIEMBRO INFERIOR

ANATOMÍA DE SUPERFICIE
Lámina 467
467. Miembro inferior

CADERA Y MUSLO
Láminas 468 – 487
468. Hueso coxal
469. Articulación de la cadera
470. Articulación de la cadera: radiografía anteroposterior
471. Fémur
472. Inserciones óseas de los músculos de la cadera y muslo: visión anterior
473. Inserciones óseas de los músculos de la cadera y muslo: visión posterior
474. Músculos del muslo: visiones anteriores
475. Músculos del muslo: visiones anteriores *(continuación)*
476. Músculos de la cadera y muslo: visión lateral
477. Músculos de la cadera y muslo: visiones posteriores
478. Músculos psoas e ilíaco
479. Plexos lumbosacro y coccígeo
480. Plexo lumbar
481. Plexos sacro y coccígeo
482. Arterias y nervios del muslo: visiones anteriores
483. Arterias y nervios del muslo: visiones anteriores *(continuación)*
484. Arterias y nervios del muslo: visión posterior
485. Nervios de la cadera y nalga
486. Arterias de la cabeza y cuello femorales
487. Muslo: secciones transversales seriadas

RODILLA
Láminas 488 – 494
488. Rodilla: visiones lateral y medial
489. Rodilla: visiones anteriores
490. Rodilla: interior
491. Rodilla: ligamentos cruzados y colaterales
492. Rodilla: radiografía anteroposterior
493. Rodilla: visiones posterior y sagital
494. Arterias del muslo y rodilla: esquema

PIERNA
Láminas 495 – 504
495. Tibia y peroné
496. Tibia y peroné *(continuación)*
497. Inserciones de los músculos de la pierna
498. Músculos de la pierna (disección superficial): visión posterior
499. Músculos de la pierna (disección intermedia): visión posterior
500. Músculos de la pierna (disección profunda): visión posterior
501. Músculos de la pierna (disección superficial): visión anterior
502. Músculos de la pierna (disección profunda): visión anterior
503. Músculos de la pierna: visión lateral
504. Pierna: secciones transversales y compartimientos de la fascia

TOBILLO Y PIE
Láminas 505 – 519
505. Huesos del pie
506. Huesos del pie *(continuación)*
507. Calcáneo
508. Tobillo: radiografías
509. Ligamentos y tendones del tobillo
510. Ligamentos y tendones del pie: visión plantar
511. Vainas tendinosas del tobillo
512. Músculos del dorso del pie: disección superficial
513. Dorso del pie: disección profunda
514. Planta del pie: disección superficial
515. Músculos de la planta del pie: primer plano
516. Músculos de la planta del pie: segundo plano
517. Músculos de la planta del pie: tercer plano
518. Músculos interóseos y arterias profundas del pie
519. Músculos interóseos del pie

INERVACIÓN Y VASCULATURA
Láminas 520 – 528
520. Nervios femoral y cutáneo femoral lateral
521. Nervio obturador
522. Nervios ciático y cutáneo femoral posterior
523. Nervio tibial
524. Nervio peroneo común
525. Dermatomas del miembro inferior
526. Nervios y venas superficiales del miembro inferior: visión anterior
527. Nervios y venas superficiales del miembro inferior: visión posterior
528. Vasos y nódulos linfáticos del miembro inferior

Sección VIII

ANATOMÍA SECCIONAL

CONJUNTO DE SECCIONES TRANSVERSALES
Lámina 529
529. Figuras clave para las secciones transversales

TÓRAX
Láminas 530 – 533
530. Tórax: vasos braquiocefálicos
531. Tórax: arcos de la aorta y vena ácigos
532. Tórax: tronco pulmonar
533. Tórax: cuatro cámaras del corazón

ABDOMEN
Láminas 534 – 539
534. Abdomen: unión esofagogástrica
535. Abdomen: píloro y cuerpo del páncreas
536. Abdomen: orígenes de la arteria celíaca y vena porta
537. Abdomen: hilio y vasos renales
538. Abdomen: unión ileocecal
539. Abdomen: promontorio sacro

PELVIS MASCULINA
Lámina 540
540. Pelvis masculina: unión vesicoprostática

TÓRAX
Láminas 541 – 542
541. Tórax: corazón, aorta ascendente
542. Tórax: bifurcación traqueal, atrio (aurícula) izquierdo

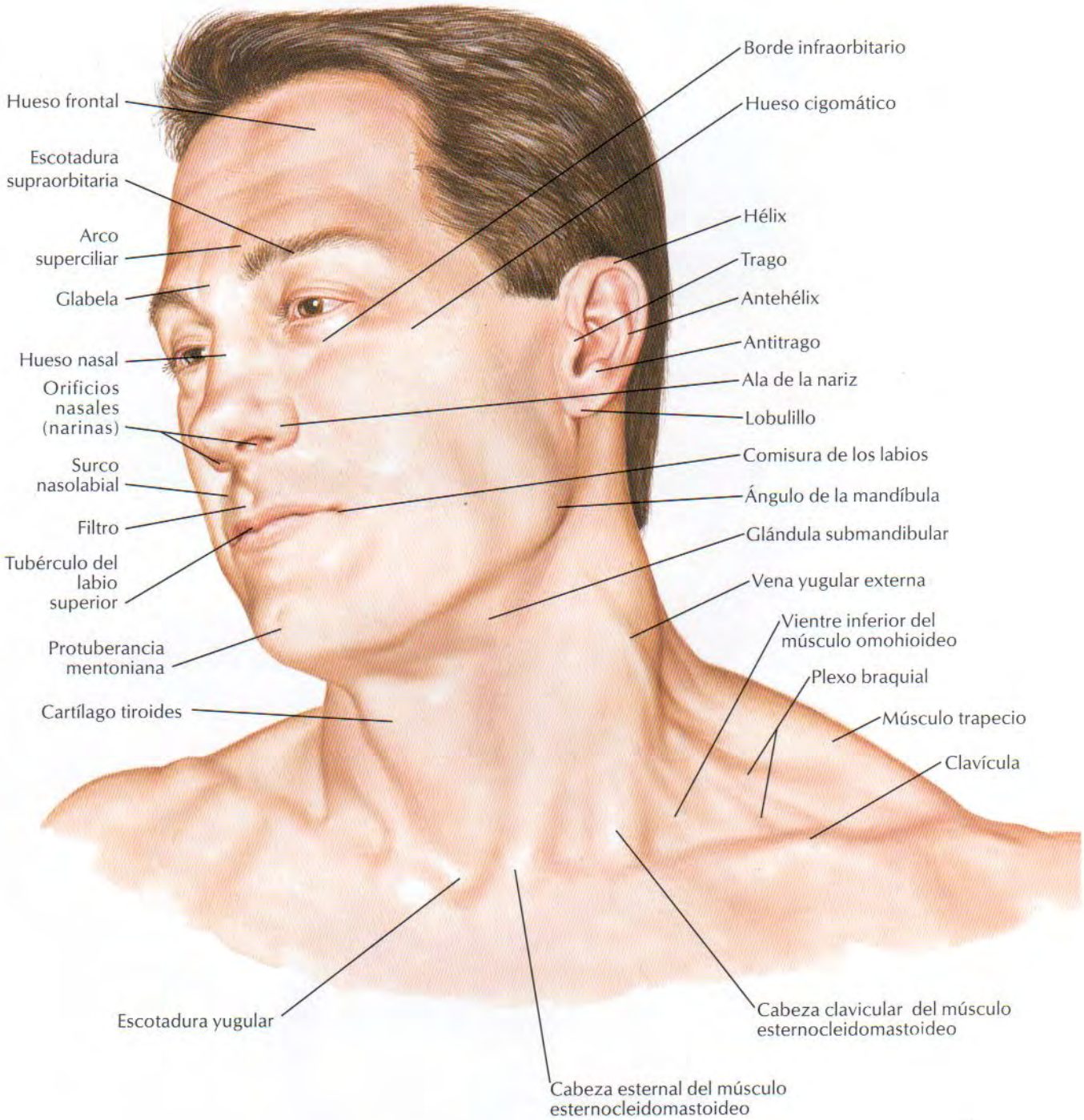
Hueso frontal
Escotadura supraorbitaria
Arco superciliar
Glabela
Hueso nasal
Orificios nasales (narinas)
Surco nasolabial
Filtro
Tubérculo del labio superior
Protuberancia mentoniana
Cartílago tiroides
Escotadura yugular
Borde infraorbitario
Hueso cigomático
Hélix
Trago
Antehélix
Antitrago
Ala de la nariz
Lobulillo
Comisura de los labios
Ángulo de la mandíbula
Glándula submandibular
Vena yugular externa
Vientre inferior del músculo omohioideo
Plexo braquial
Músculo trapecio
Clavícula
Cabeza clavicular del músculo esternocleidomastoideo
Cabeza esternal del músculo esternocleidomastoideo
C. Machado M.D.
© ICON LEARNING SYSTEMS

Cráneo: visión anterior

Hueso frontal
Glabela
Escotadura (agujero) supraorbitaria
Cara orbitaria
Hueso nasal
Hueso lagrimal
Hueso cigomático
Apófisis frontal
Cara orbitaria
Apófisis temporal
Agujero cigomaticofacial
Maxilar
Apófisis cigomática
Cara orbitaria
Agujero infraorbitario
Apófisis frontal
Apófisis alveolar
Espina nasal anterior

Sutura coronal
Hueso parietal
Hueso esfenoides
Ala menor
Ala mayor
Hueso temporal
Hueso etmoides
Lámina orbitaria
Lámina perpendicular
Concha nasal media
Concha nasal inferior
Vómer
Mandíbula
Rama
Cuerpo
Agujero mentoniano
Tubérculo mentoniano
Protuberancia mentoniana

F. Netter M.D. ©ICON

Órbita derecha: visión frontal y ligeramente lateral

Cara orbitaria del hueso frontal
Cara orbitaria del ala menor del hueso esfenoides
Fisura orbitaria superior
Conducto (agujero) óptico
Cara orbitaria del ala mayor del hueso esfenoides
Cara orbitaria del hueso cigomático
Fisura orbitaria inferior
Surco infraorbitario

Agujeros etmoidales posterior y anterior
Lámina orbitaria del hueso etmoides
Hueso lagrimal
Fosa del saco lagrimal
Apófisis orbitaria del hueso palatino
Cara orbitaria del maxilar

Cráneo: radiografía anteroposterior

VÉASE TAMBIÉN LÁMINA 2

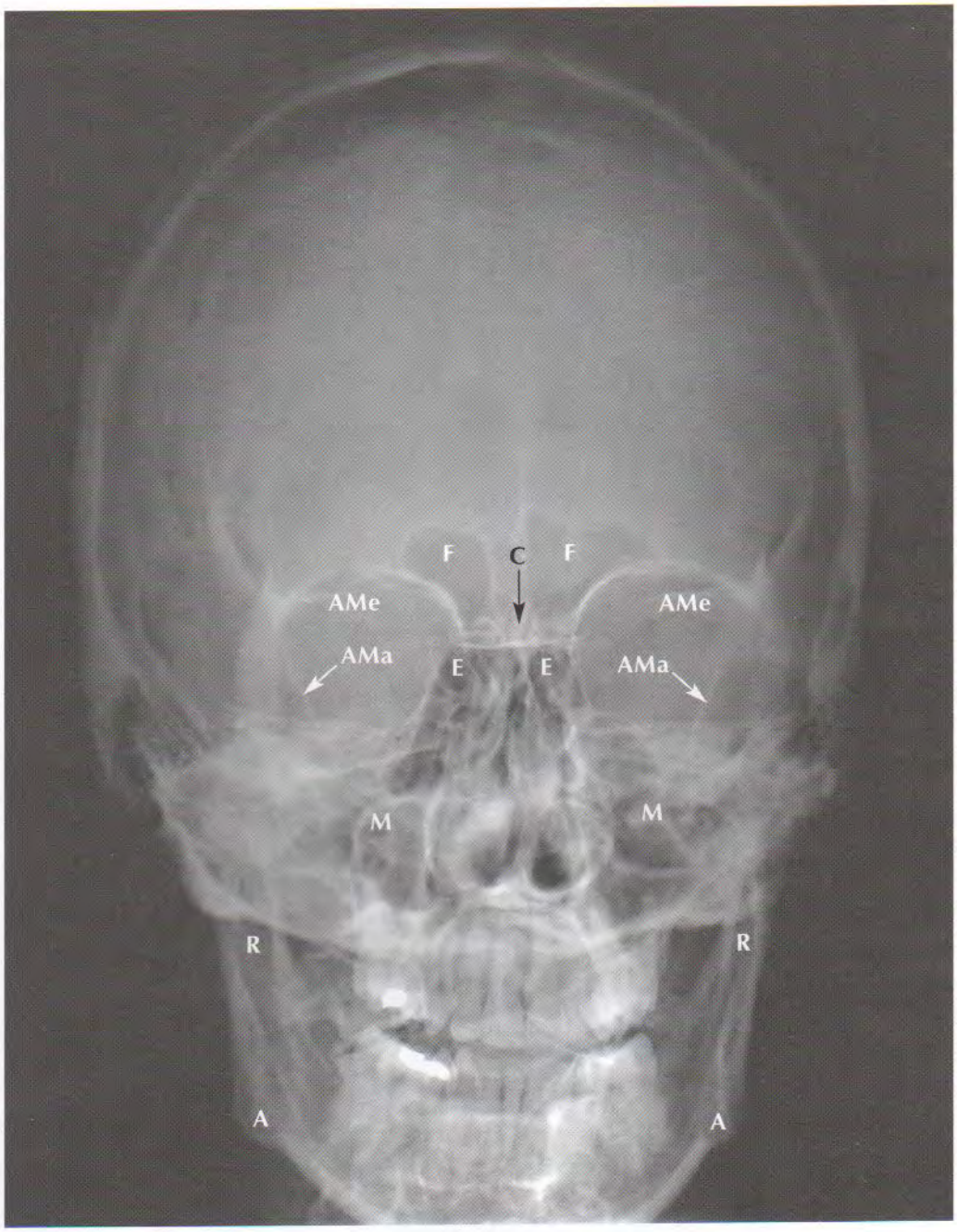

A	Ángulo de la mandíbula
AMa	Ala mayor del esfenoides
AMe	Ala menor del esfenoides
C	Crista galli
E	Seno etmoidal
F	Seno frontal
M	Seno maxilar
R	Rama de la mandíbula

Cráneo: visión lateral

Hueso esfenoides
Ala mayor
Hueso frontal
Escotadura (agujero) supraorbitaria
Glabela
Hueso etmoides
Lámina orbitaria
Hueso lagrimal
Fosa del saco lagrimal
Hueso nasal
Maxilar
Apófisis frontal
Agujero infraorbitario
Espina nasal anterior
Apófisis alveolar
Hueso cigomático
Agujero cigomaticofacial
Apófisis temporal
Arco cigomático

Hueso parietal
Sutura coronal
Pterion
Fosa temporal
Línea temporal superior
Línea temporal inferior

Hueso temporal
Porción escamosa
Apófisis cigomática
Tubérculo articular
Surco para la arteria temporal profunda posterior
Conducto auditivo externo
Apófisis mastoides
Sutura lambdoidea
Hueso occipital
Protuberancia occipital externa

Mandíbula
Cabeza de la apófisis condilar
Escotadura mandibular
Apófisis coronoides
Rama
Línea oblicua
Cuerpo
Agujero mentoniano

Fosa infratemporal expuesta por extirpación del arco cigomático y la mandíbula*
Fisura pterigomaxilar
Fisura orbitaria inferior
Cara infratemporal del maxilar
Agujeros alveolares
Tuberosidad del maxilar

Hueso esfenoides
Ala mayor
Cresta infratemporal
Lámina lateral de la apófisis pterigoides
Gancho de la pterigoides (de la lámina medial de la apófisis pterigoides)
Hueso temporal
Conducto auditivo externo
Fosa mandibular
Tubérculo articular
Apófisis estiloides
Agujero oval
Fosa pterigopalatina
Agujero esfenopalatino

*Superficialmente, la apófisis mastoides forma el límite posterior

VÉASE TAMBIÉN LÁMINA 4

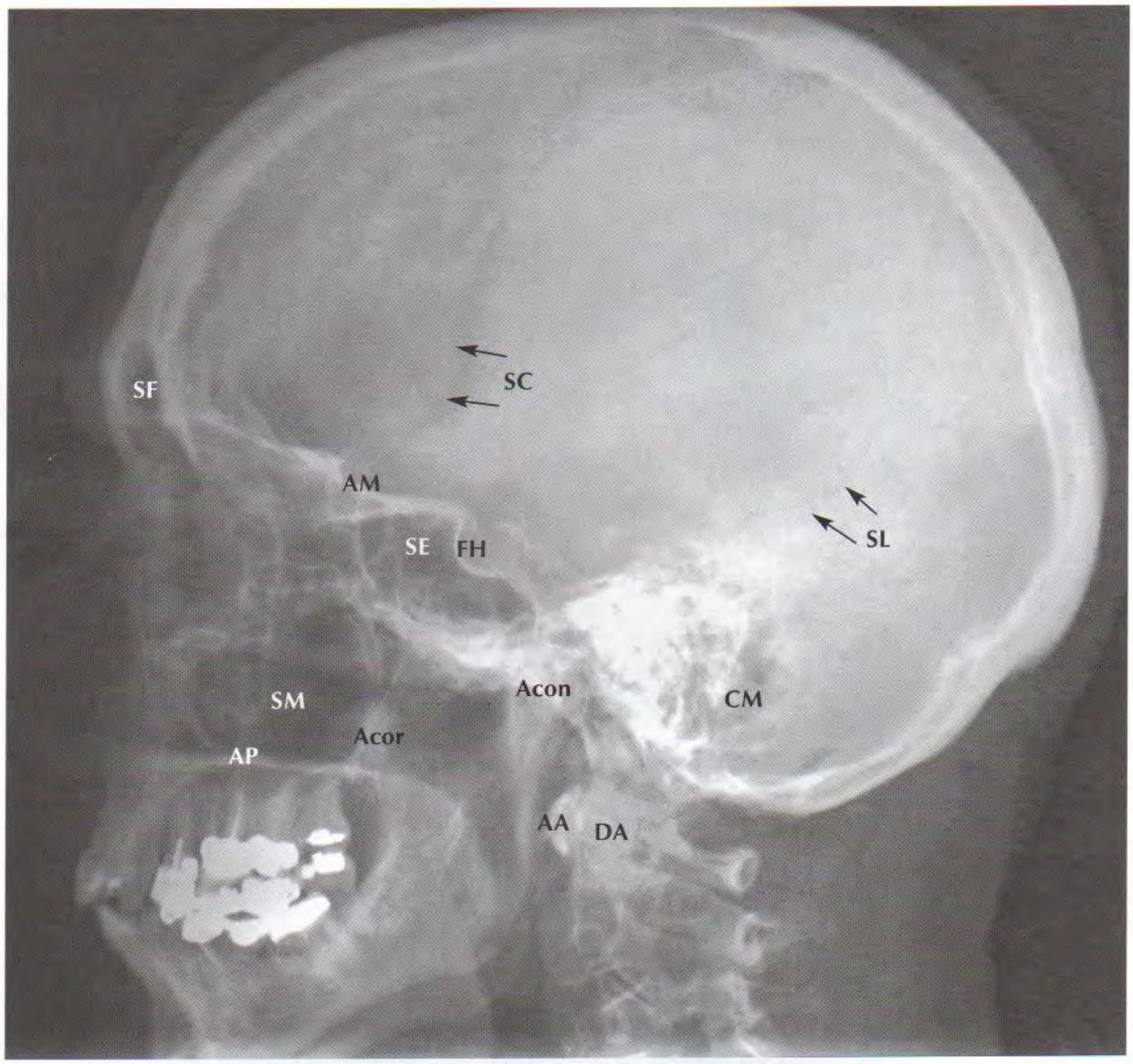

AA	Arco anterior del atlas (vértebra C1)	**CM**	Celdas mastoideas
Acon	Apófisis condilar de la mandíbula	**DA**	Diente del axis (vértebra C2)
Acor	Apófisis coronoides de la mandíbula	**FH**	Fosa hipofisaria
AM	Ala mayor del esfenoides	**SC**	Sutura coronal
AP	Apófisis palatina del maxilar	**SE**	Seno esfenoidal
		SF	Seno frontal
		SL	Sutura lambdoidea
		SM	Seno maxilar

Cráneo: sección sagital media

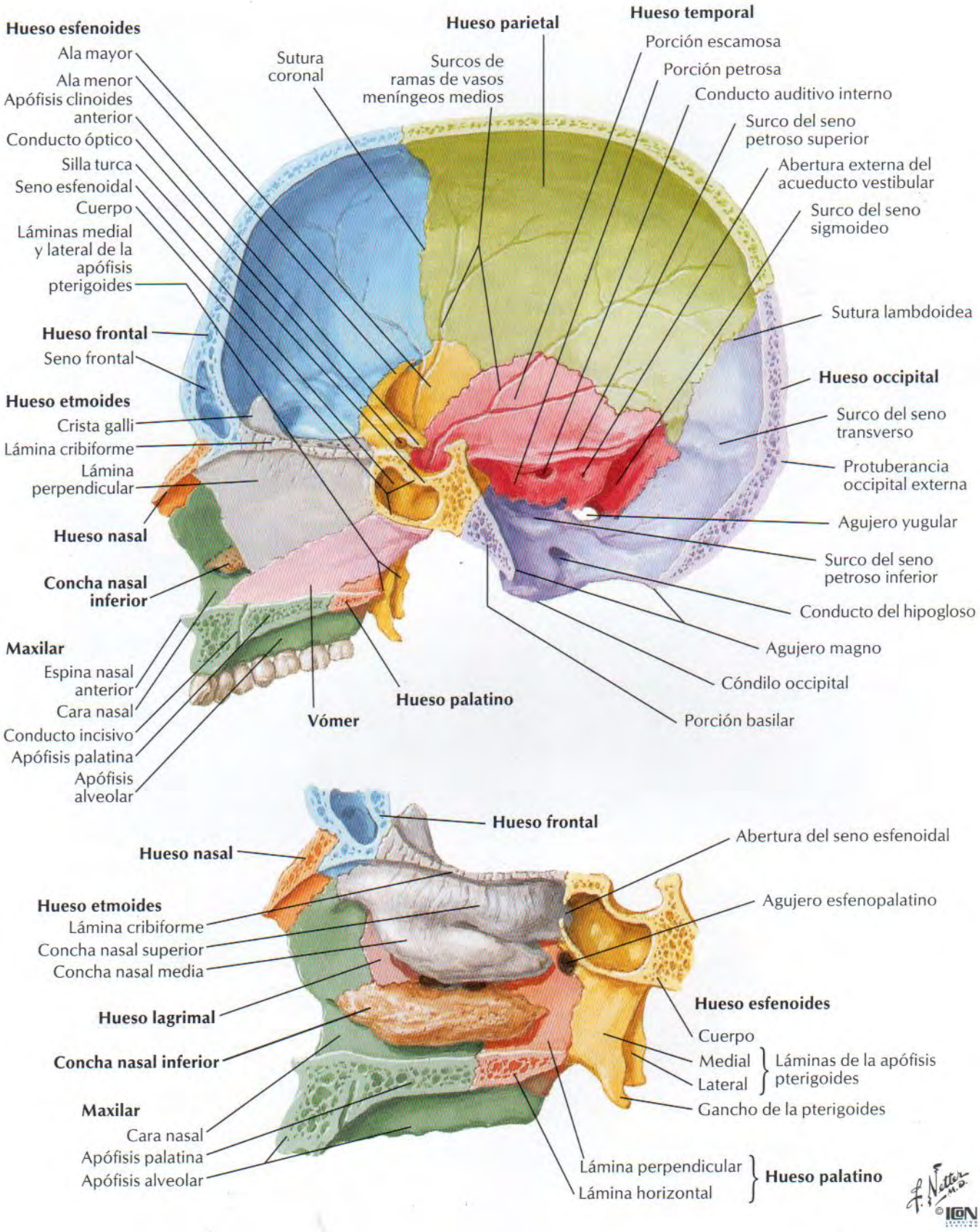

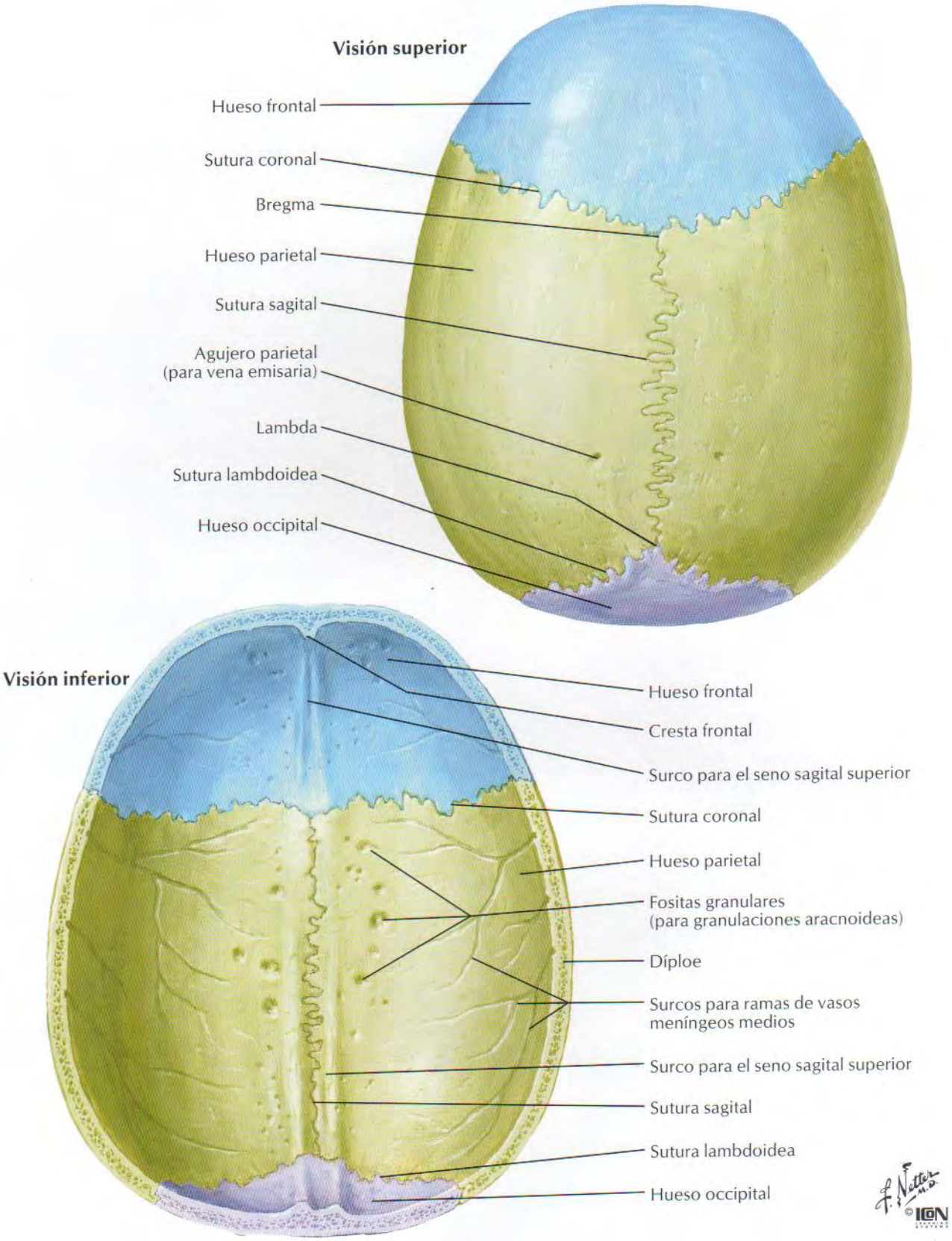
Visión superior
Hueso frontal
Sutura coronal
Bregma
Hueso parietal
Sutura sagital
Agujero parietal
(para vena emisaria)
Lambda
Sutura lambdoidea
Hueso occipital
Visión inferior
Hueso frontal
Cresta frontal
Surco para el seno sagital superior
Sutura coronal
Hueso parietal
Fositas granulares
(para granulaciones aracnoideas)
Díploe
Surcos para ramas de vasos
meníngeos medios
Surco para el seno sagital superior
Sutura sagital
Sutura lambdoidea
Hueso occipital
F. Netter M.D.
© IGN

Base del cráneo: visión inferior

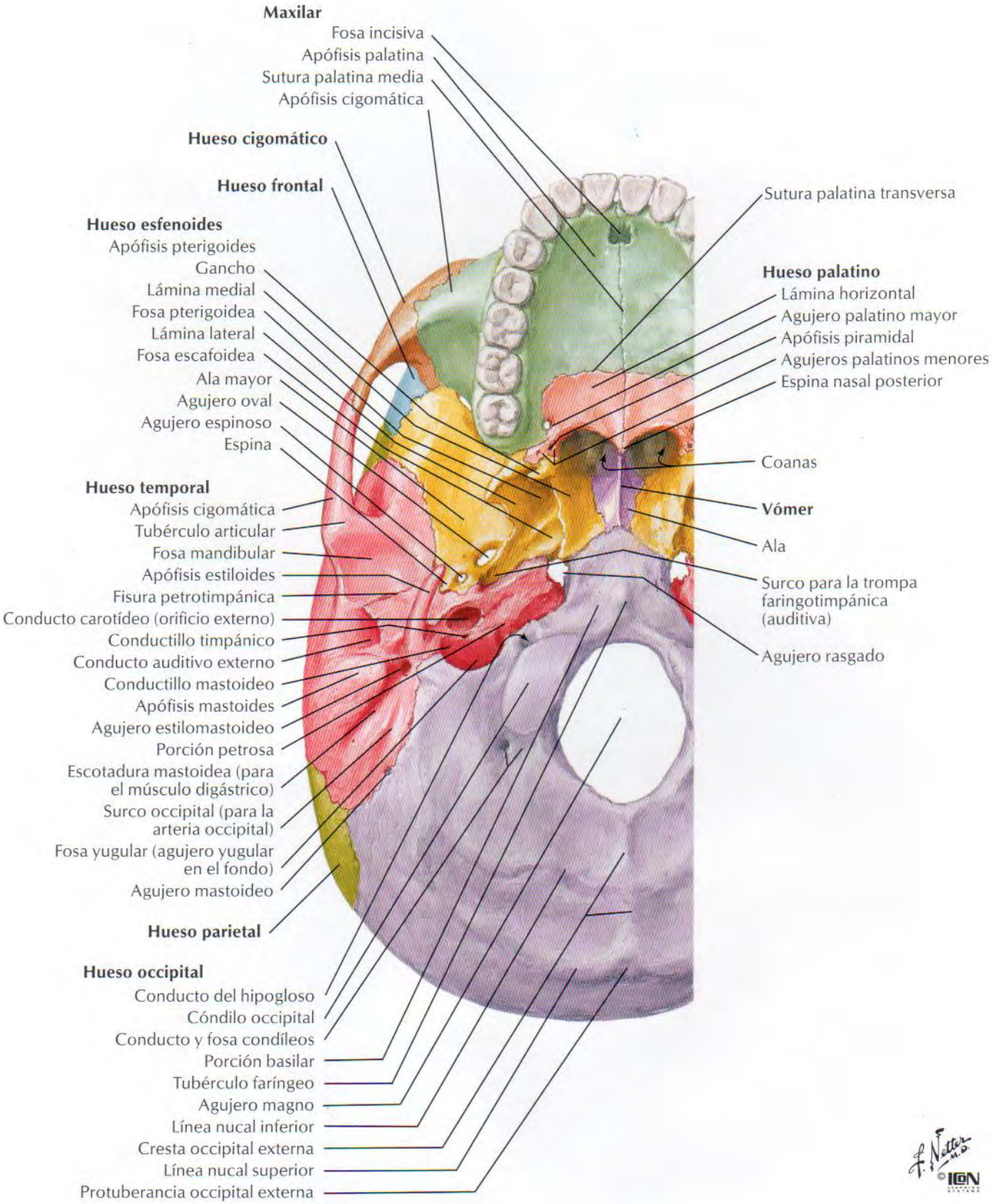

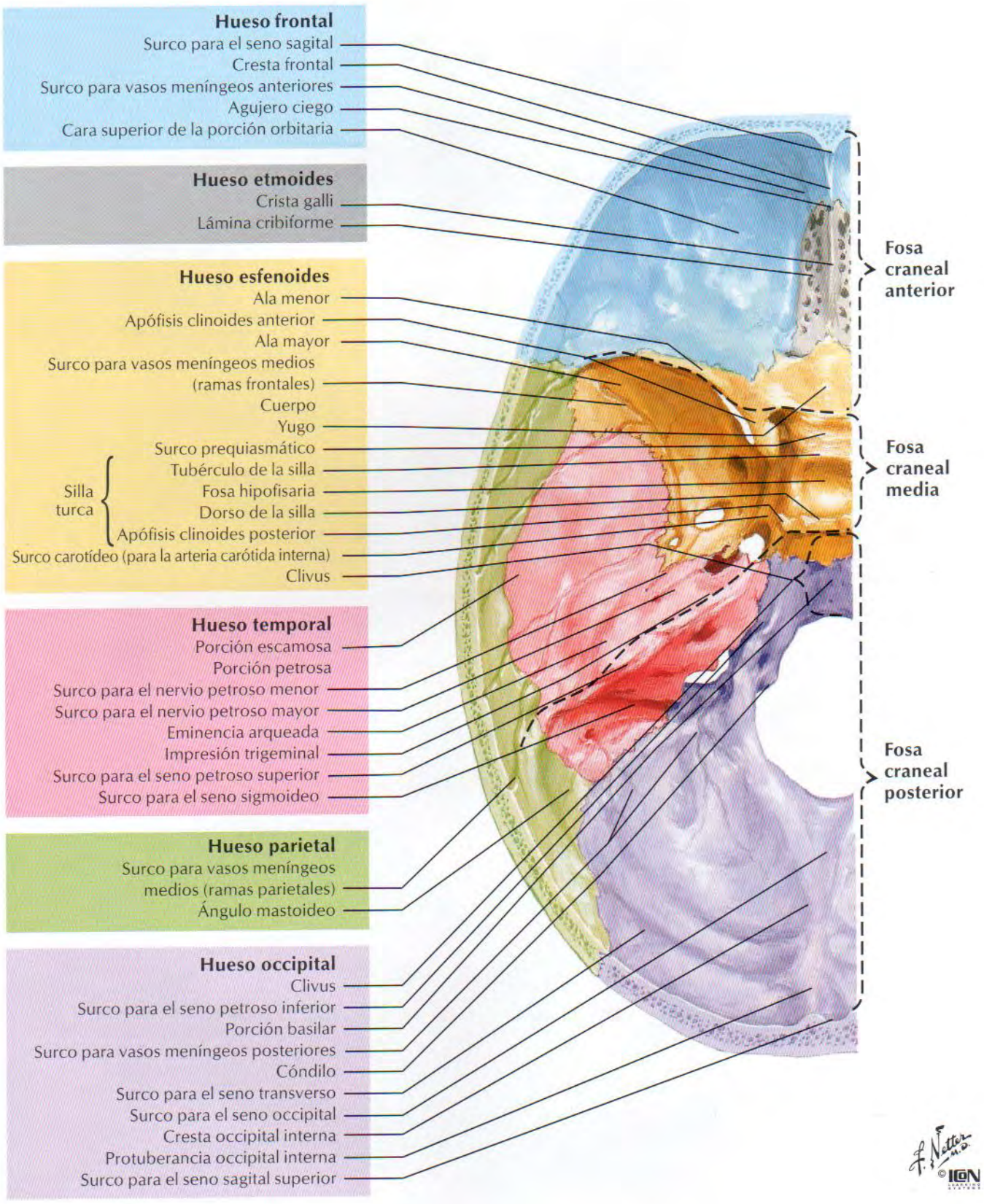
Hueso frontal
Surco para el seno sagital
Cresta frontal
Surco para vasos meníngeos anteriores
Agujero ciego
Cara superior de la porción orbitaria
Hueso etmoides
Crista galli
Lámina cribiforme
Hueso esfenoides
Ala menor
Apófisis clinoides anterior
Ala mayor
Surco para vasos meníngeos medios (ramas frontales)
Cuerpo
Yugo
Surco prequiasmático
Silla turca
Tubérculo de la silla
Fosa hipofisaria
Dorso de la silla
Apófisis clinoides posterior
Surco carotídeo (para la arteria carótida interna)
Clivus
Hueso temporal
Porción escamosa
Porción petrosa
Surco para el nervio petroso menor
Surco para el nervio petroso mayor
Eminencia arqueada
Impresión trigeminal
Surco para el seno petroso superior
Surco para el seno sigmoideo
Hueso parietal
Surco para vasos meníngeos medios (ramas parietales)
Ángulo mastoideo
Hueso occipital
Clivus
Surco para el seno petroso inferior
Porción basilar
Surco para vasos meníngeos posteriores
Cóndilo
Surco para el seno transverso
Surco para el seno occipital
Cresta occipital interna
Protuberancia occipital interna
Surco para el seno sagital superior
Fosa craneal anterior
Fosa craneal media
Fosa craneal posterior
F. Netter M.D.
© ICON

Agujeros de la base del cráneo: visión superior

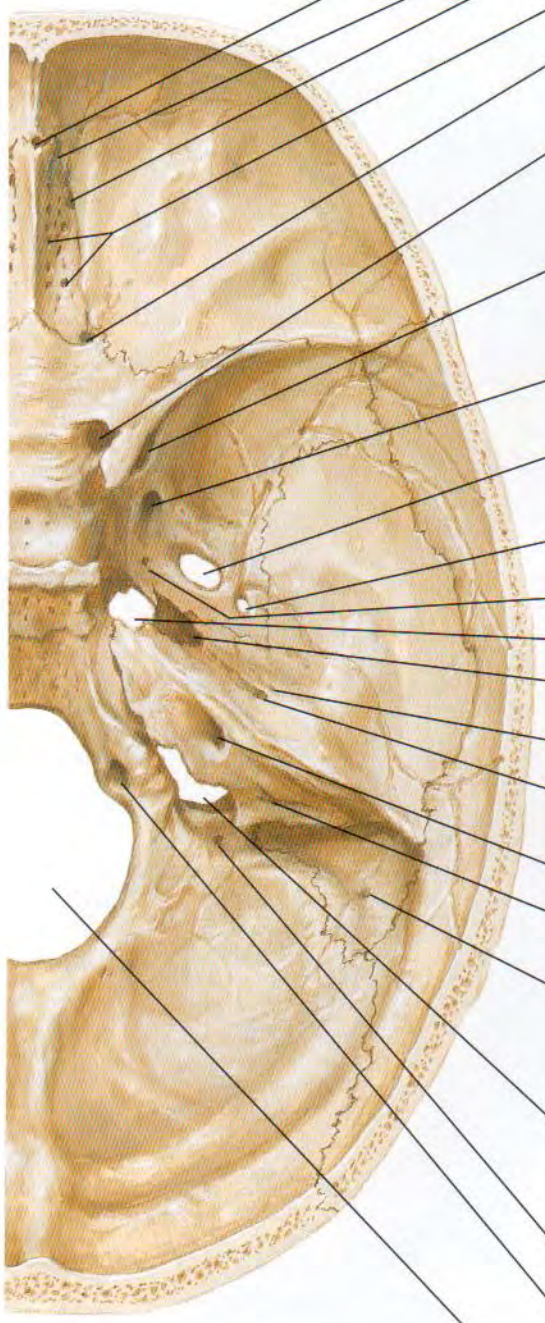

- Agujero ciego — Vena emisaria para el seno sagital superior
- Hendidura nasal / Agujero etmoidal anterior — Arteria, vena y nervio etmoidales anteriores
- Orificios de la lámina cribiforme — Haces del nervio olfatorio
- Agujero etmoidal posterior — Arteria, vena y nervio etmoidales posteriores
- Conducto óptico — Nervio óptico (II); Arteria oftálmica
- Fisura orbitaria superior — Nervio oculomotor (III); Nervio troclear (IV); Ramos lagrimal, frontal y nasociliar del nervio oftálmico (V_1); Nervio abducens (VI); Vena oftálmica superior
- Agujero redondo — Nervio maxilar (V_2)
- Agujero oval — Nervio mandibular (V_3); Arteria meníngea accesoria; Nervio petroso menor (ocasionalmente)
- Agujero espinoso — Arteria y vena meníngeas medias; Ramo meníngeo del nervio mandibular
- Agujero emisario esfenoidal (de Vesalio) (inconstante)
- Agujero rasgado
- Conducto carotídeo para — Arteria carótida interna; Plexo del nervio carotídeo interno
- Hiato para el — Nervio petroso menor
- Hiato para el — Nervio petroso mayor
- Conducto auditivo interno — Nervio facial (VII); Nervio vestibulococlear (VIII); Arteria laberíntica
- Abertura externa del acueducto vestibular — Conducto endolinfático
- Agujero mastoideo (inconstante) — Vena emisaria (y rama ocasional de la arteria occipital)
- Agujero yugular — Seno petroso inferior; Nervio glosofaríngeo (IX); Nervio vago (X); Nervio accesorio (XI); Seno sigmoideo; Arteria meníngea posterior
- Conducto condíleo (inconstante) — Vena emisaria y rama meníngea de la arteria faríngea ascendente
- Conducto del hipogloso — Nervio hipogloso (XII)
- Agujero magno — Médula oblonga; Meninges; Arterias vertebrales; Ramas meníngeas de las arterias vertebrales; Ramos espinales de los nervios accesorios

F. Netter M.D. © ICON

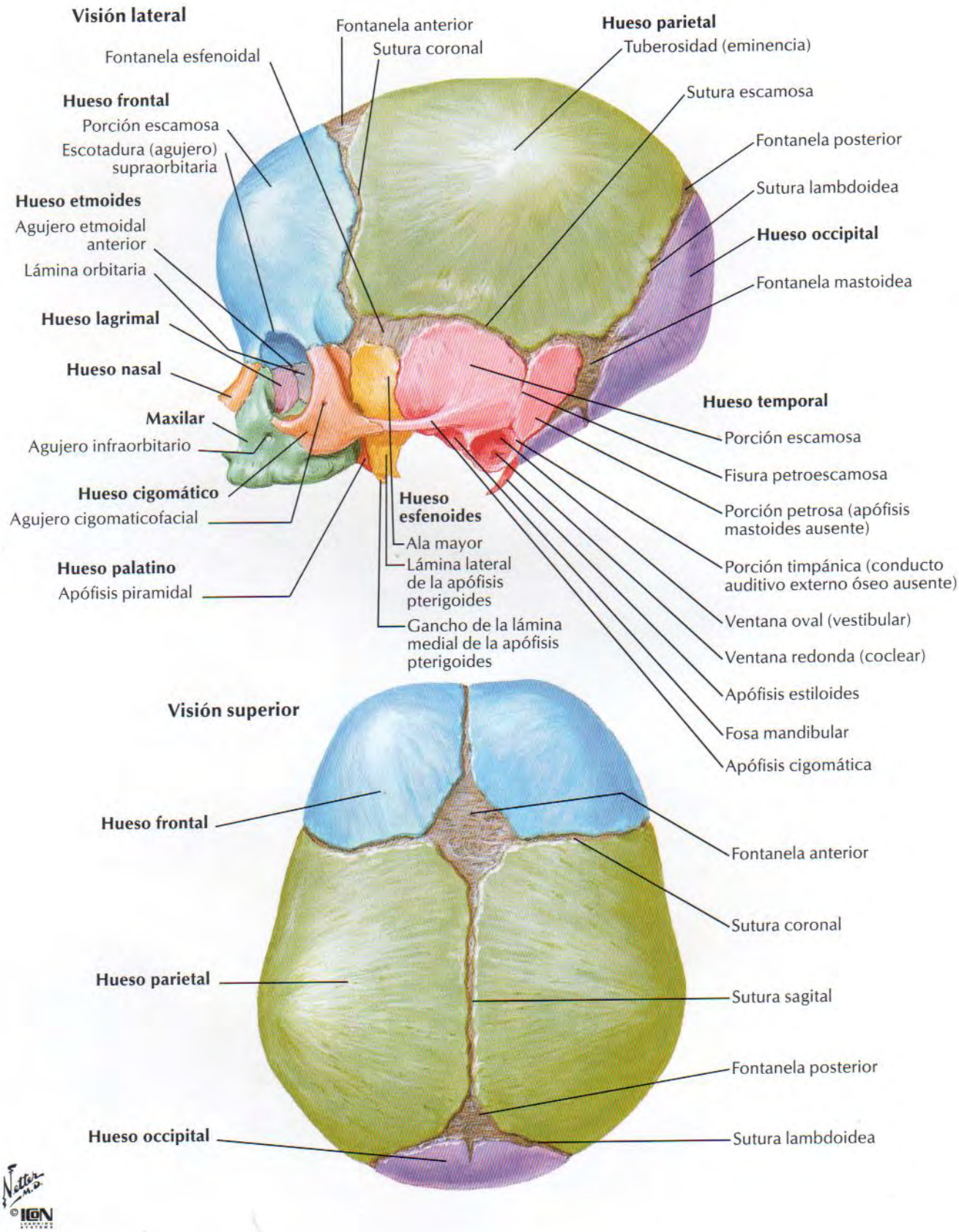
Visión lateral
Fontanela anterior
Sutura coronal
Hueso parietal
Tuberosidad (eminencia)
Fontanela esfenoidal
Sutura escamosa
Hueso frontal
Porción escamosa
Escotadura (agujero) supraorbitaria
Fontanela posterior
Sutura lambdoidea
Hueso etmoides
Agujero etmoidal anterior
Hueso occipital
Lámina orbitaria
Fontanela mastoidea
Hueso lagrimal
Hueso nasal
Hueso temporal
Maxilar
Porción escamosa
Agujero infraorbitario
Fisura petroescamosa
Hueso cigomático
Hueso esfenoides
Porción petrosa (apófisis mastoides ausente)
Agujero cigomaticofacial
Ala mayor
Lámina lateral de la apófisis pterigoides
Porción timpánica (conducto auditivo externo óseo ausente)
Hueso palatino
Apófisis piramidal
Ventana oval (vestibular)
Gancho de la lámina medial de la apófisis pterigoides
Ventana redonda (coclear)
Apófisis estiloides
Visión superior
Fosa mandibular
Apófisis cigomática
Hueso frontal
Fontanela anterior
Sutura coronal
Hueso parietal
Sutura sagital
Fontanela posterior
Hueso occipital
Sutura lambdoidea
F. Netter M.D.
©ICON

Esqueleto óseo de cabeza y cuello

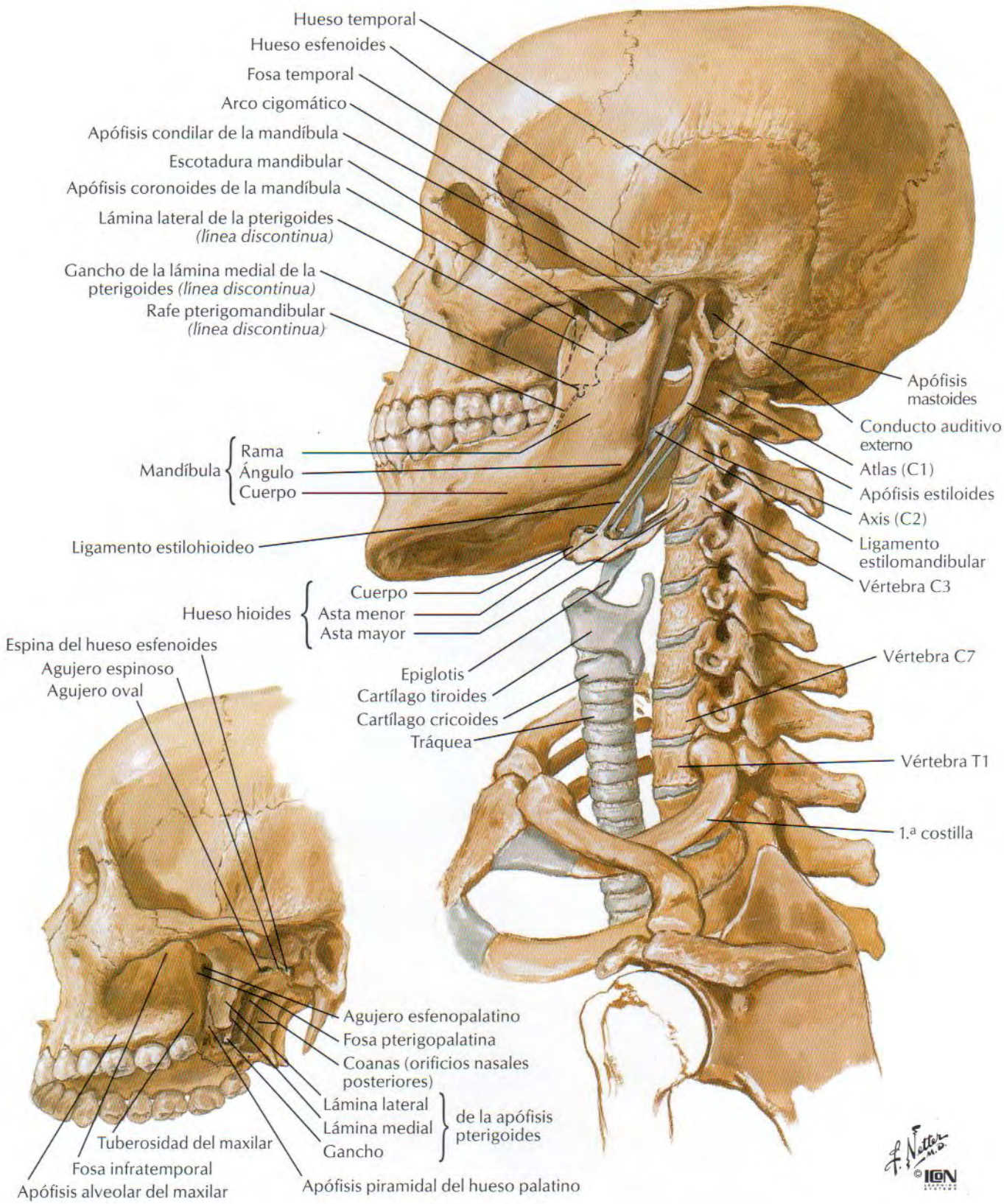

Mandíbula de lactante

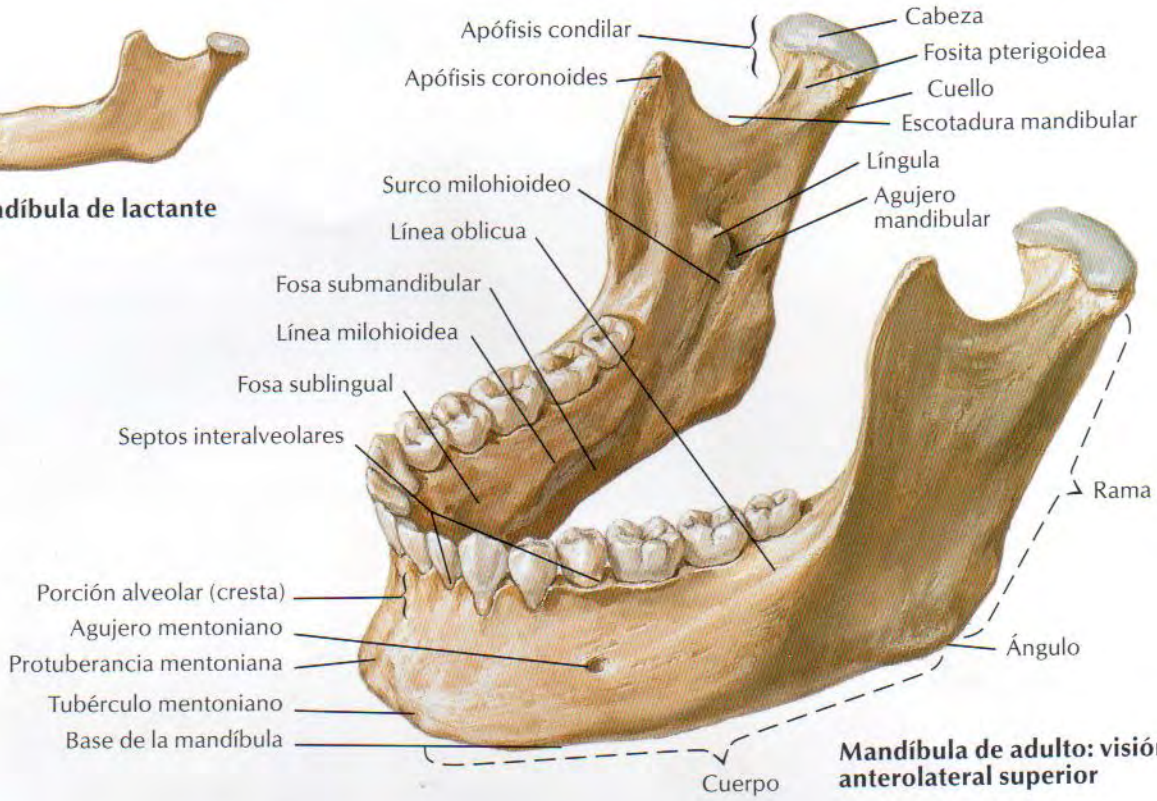

Mandíbula de adulto: visión anterolateral superior

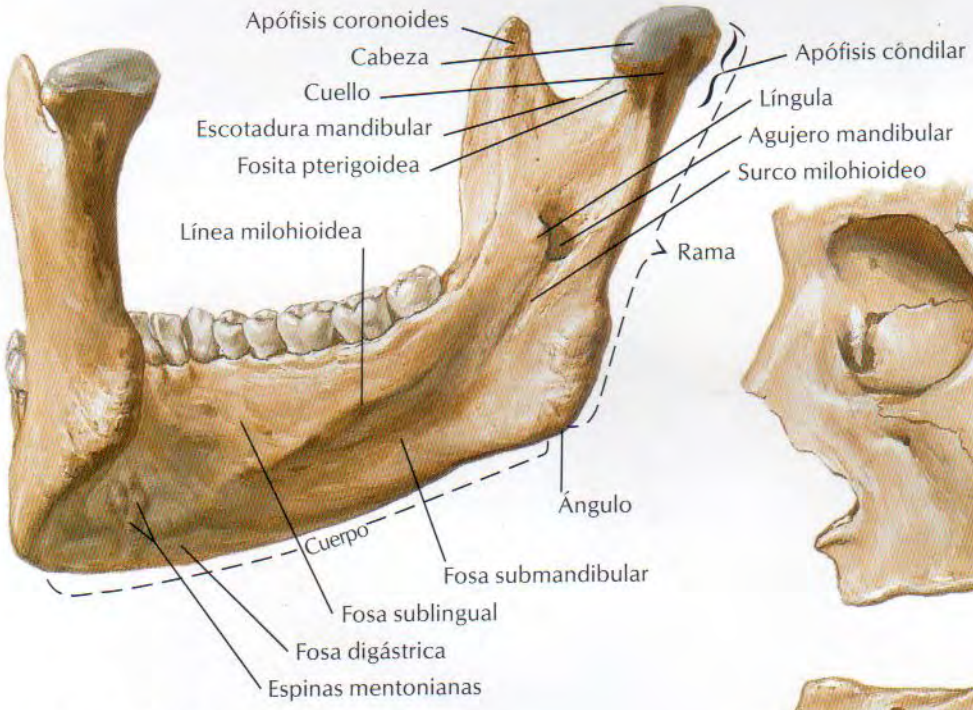

Mandíbula de adulto: visión posterior izquierda

Mandíbula de persona anciana (desdentada)

Articulación temporomandibular

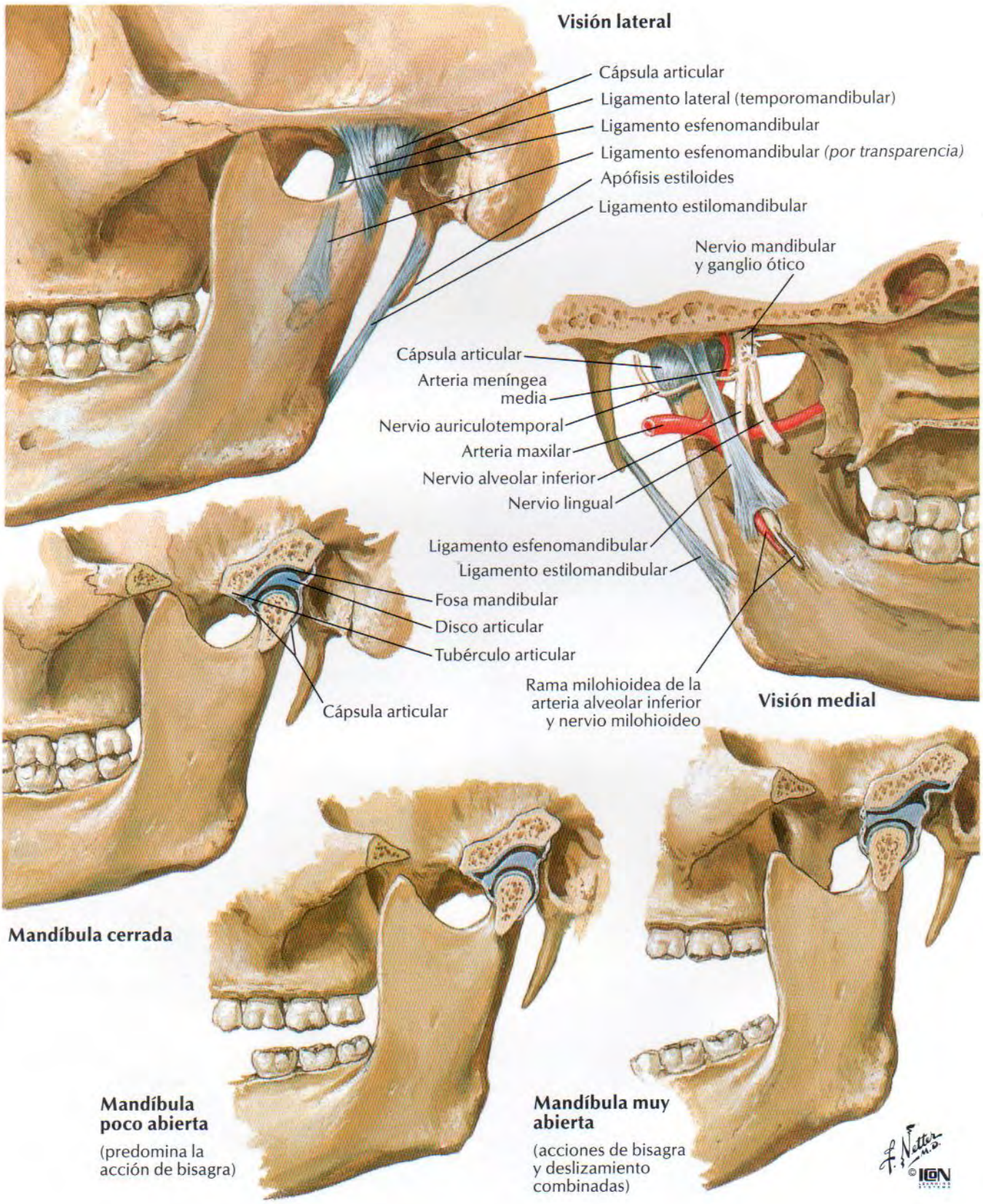

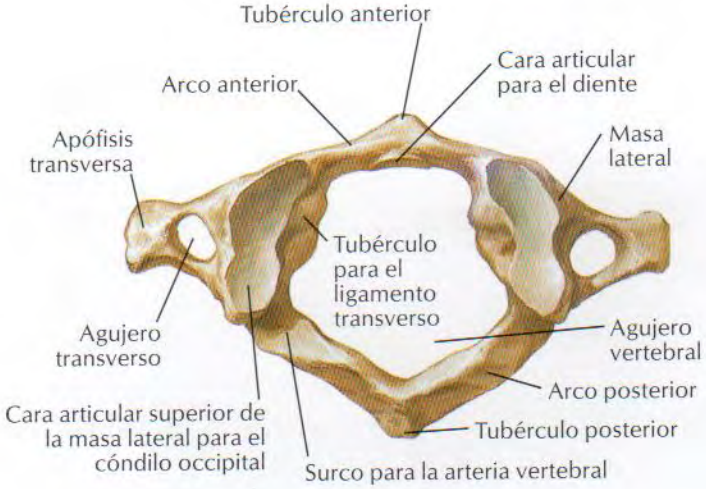

Atlas (C1): visión superior

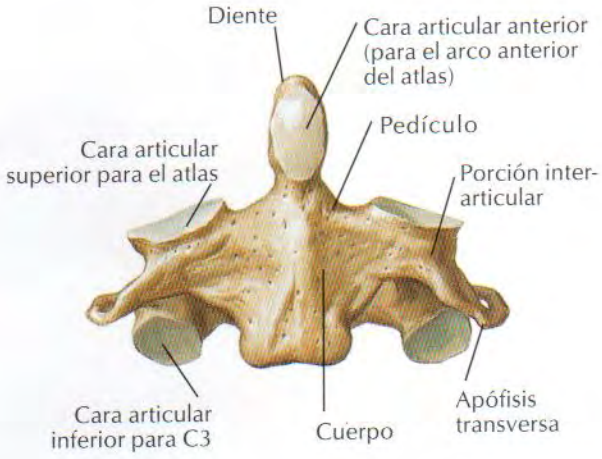

Axis (C2): visión anterior

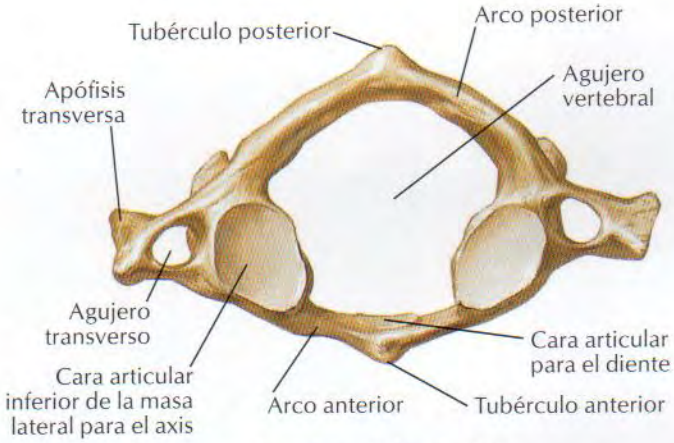

Atlas (C1): visión inferior

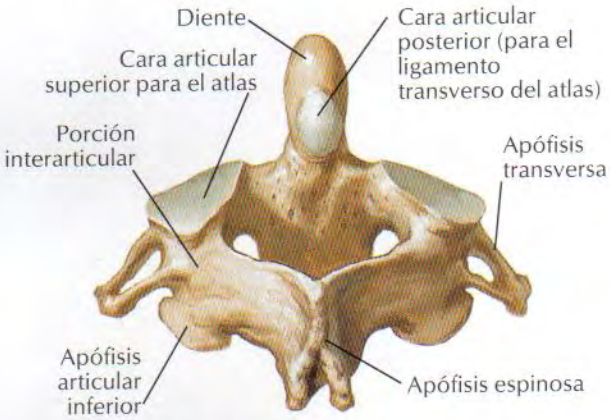

Axis (C2): visión posterosuperior

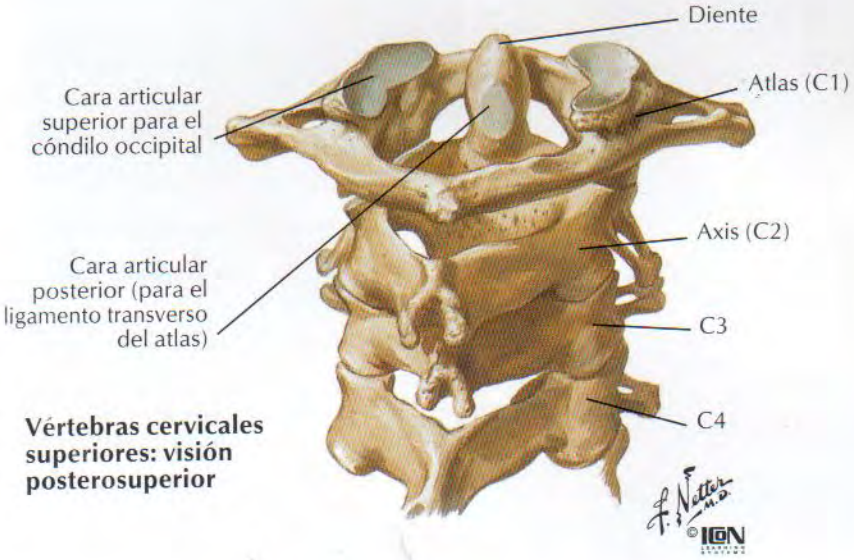

Vértebras cervicales superiores: visión posterosuperior

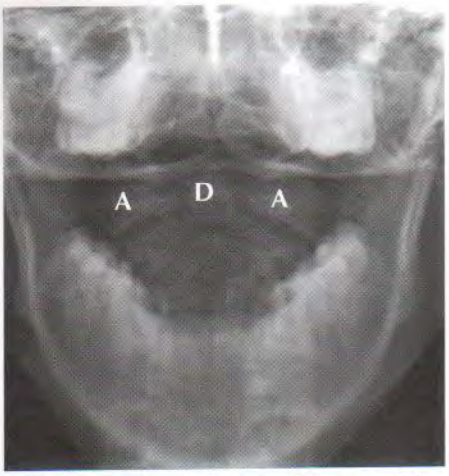

Radiografía de la art. atlantoaxial

A Masas laterales del atlas (vértebra C1)

D Diente del axis (vértebra C2)

Vértebras cervicales (continuación)

VÉANSE TAMBIÉN LÁMINAS 12, 146

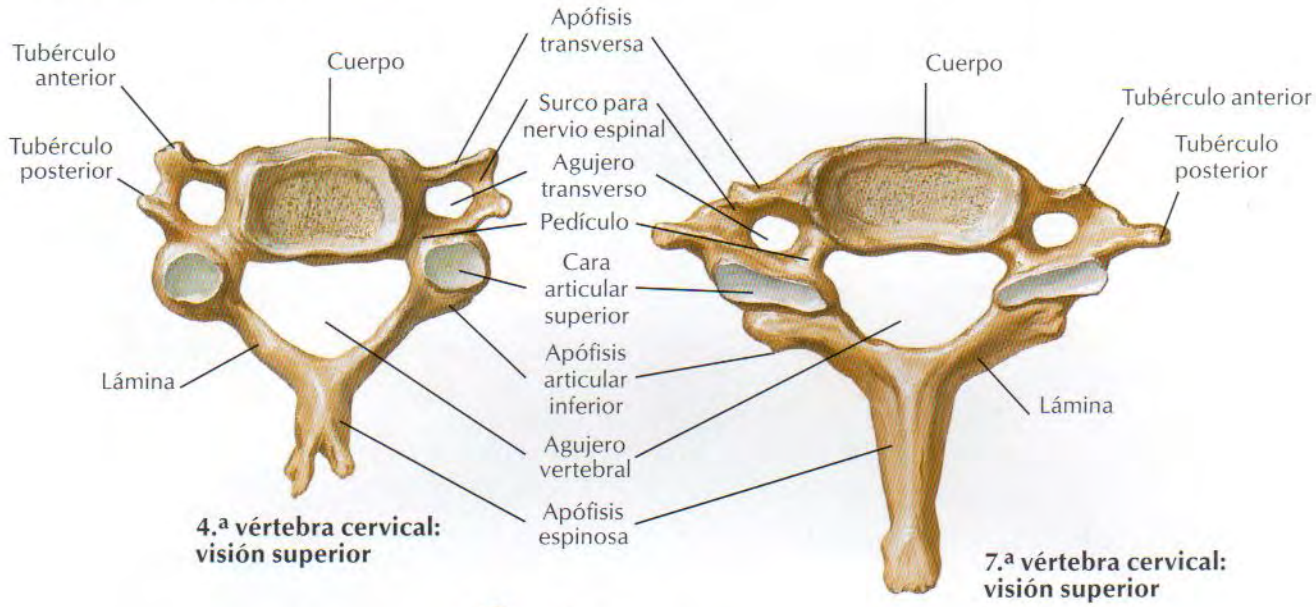

4.ª vértebra cervical: visión superior

7.ª vértebra cervical: visión superior

Vértebras 2.ª cervical a 1.ª torácica: visión lateral derecha

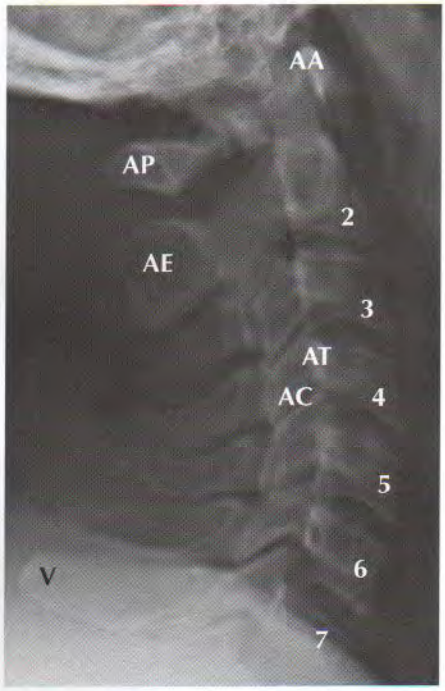

Vértebras cervicales: radiografía lateral

- **AA** Arco anterior del atlas
- **AC** Articulación cigapofisaria
- **AE** Apófisis espinosa
- **AP** Arco posterior del atlas
- **AT** Apófisis transversa
- **V** Vértebra prominente (apófisis espinosa de C7)

Los cuerpos de las vértebras cervicales 2-7 están numerados

F. Netter M.D. ©ICON

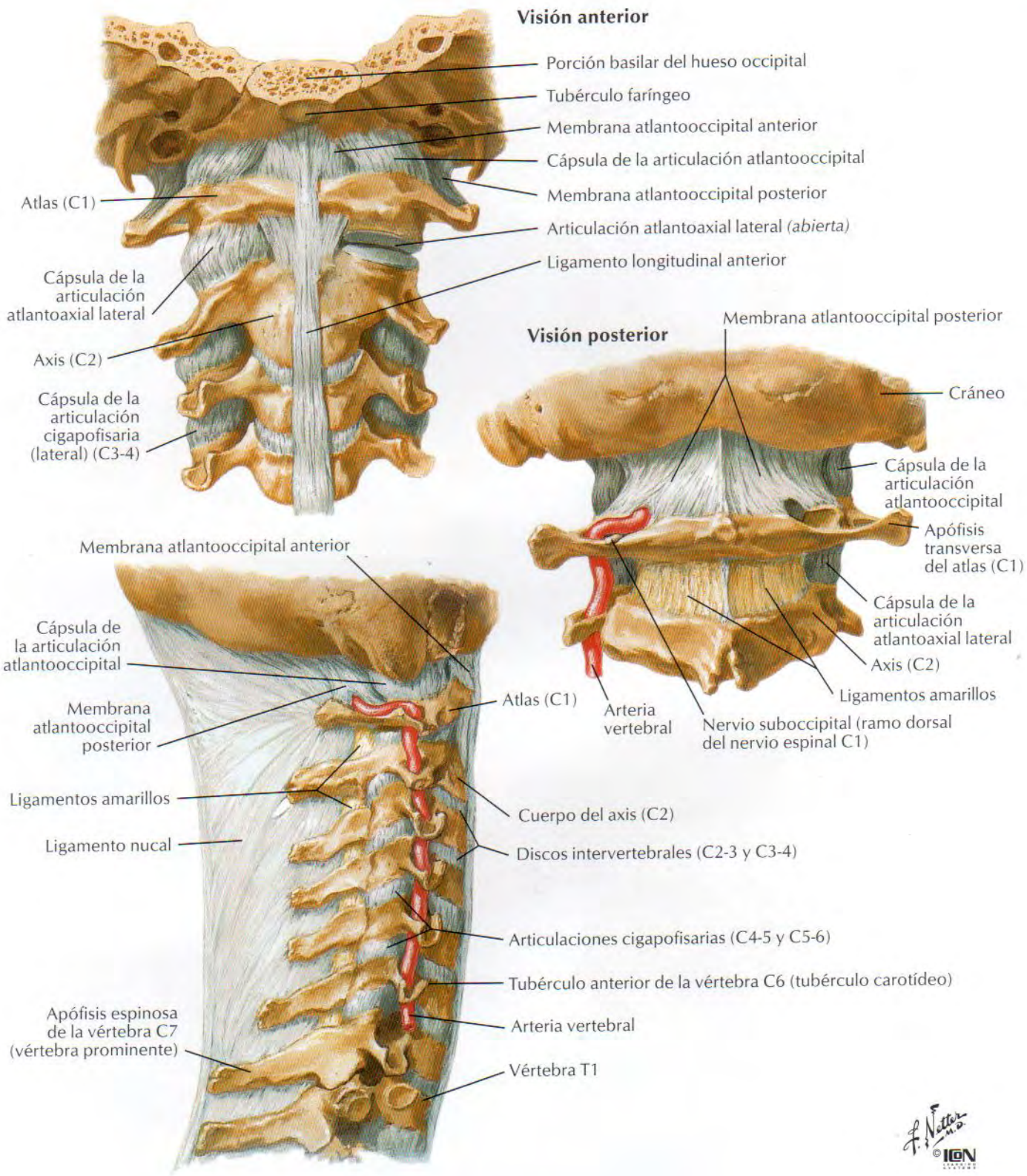

Visión lateral derecha

Ligamentos craneocervicales internos

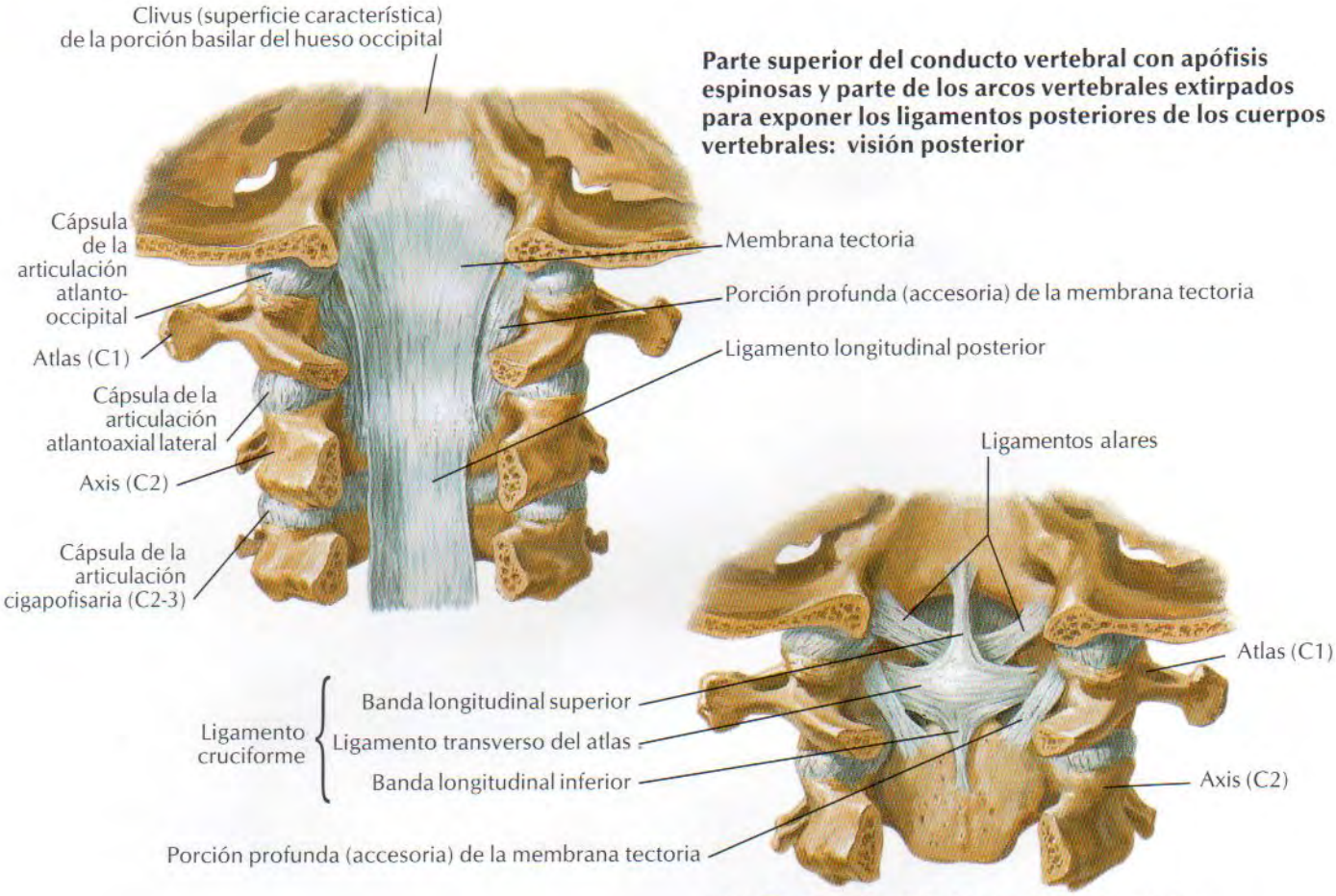

Parte superior del conducto vertebral con apófisis espinosas y parte de los arcos vertebrales extirpados para exponer los ligamentos posteriores de los cuerpos vertebrales: visión posterior

Porción principal de la membrana tectoria extirpada para exponer los ligamentos profundos: visión posterior

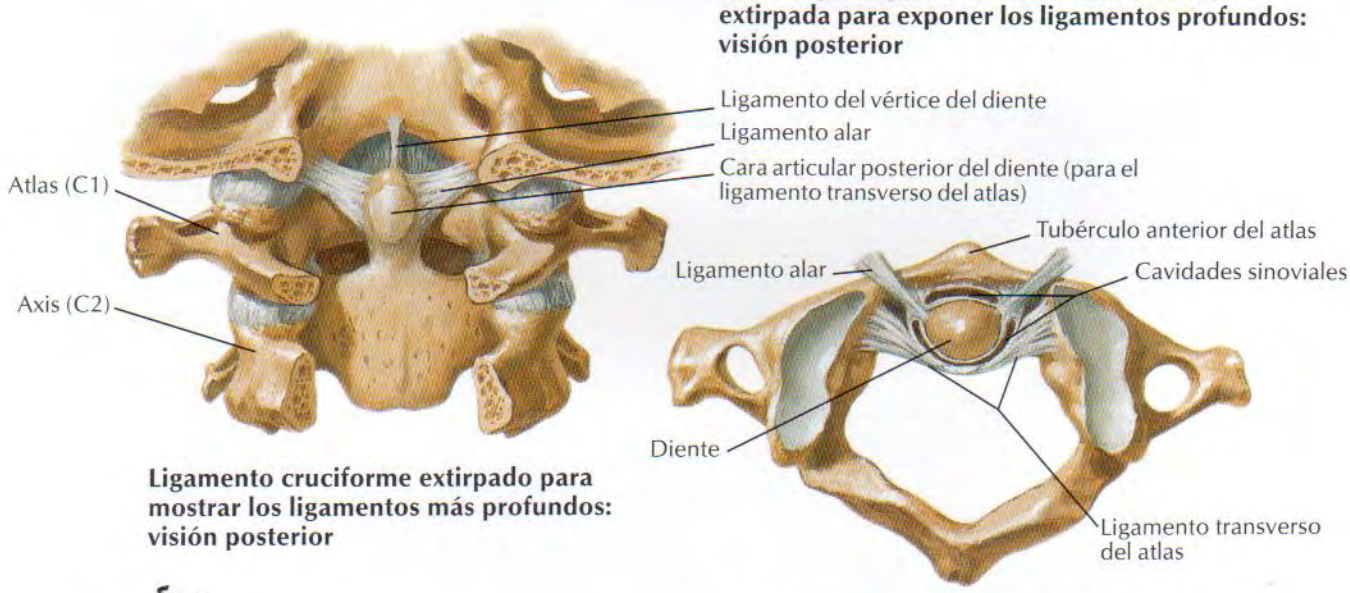

Ligamento cruciforme extirpado para mostrar los ligamentos más profundos: visión posterior

Articulación atlantoaxial media: visión superior

F. Netter M.D. © ICON

Arterias y venas superficiales de la cara y cuero cabelludo

VÉANSE TAMBIÉN LÁMINAS 30, 36, 65, 66, 81, 98

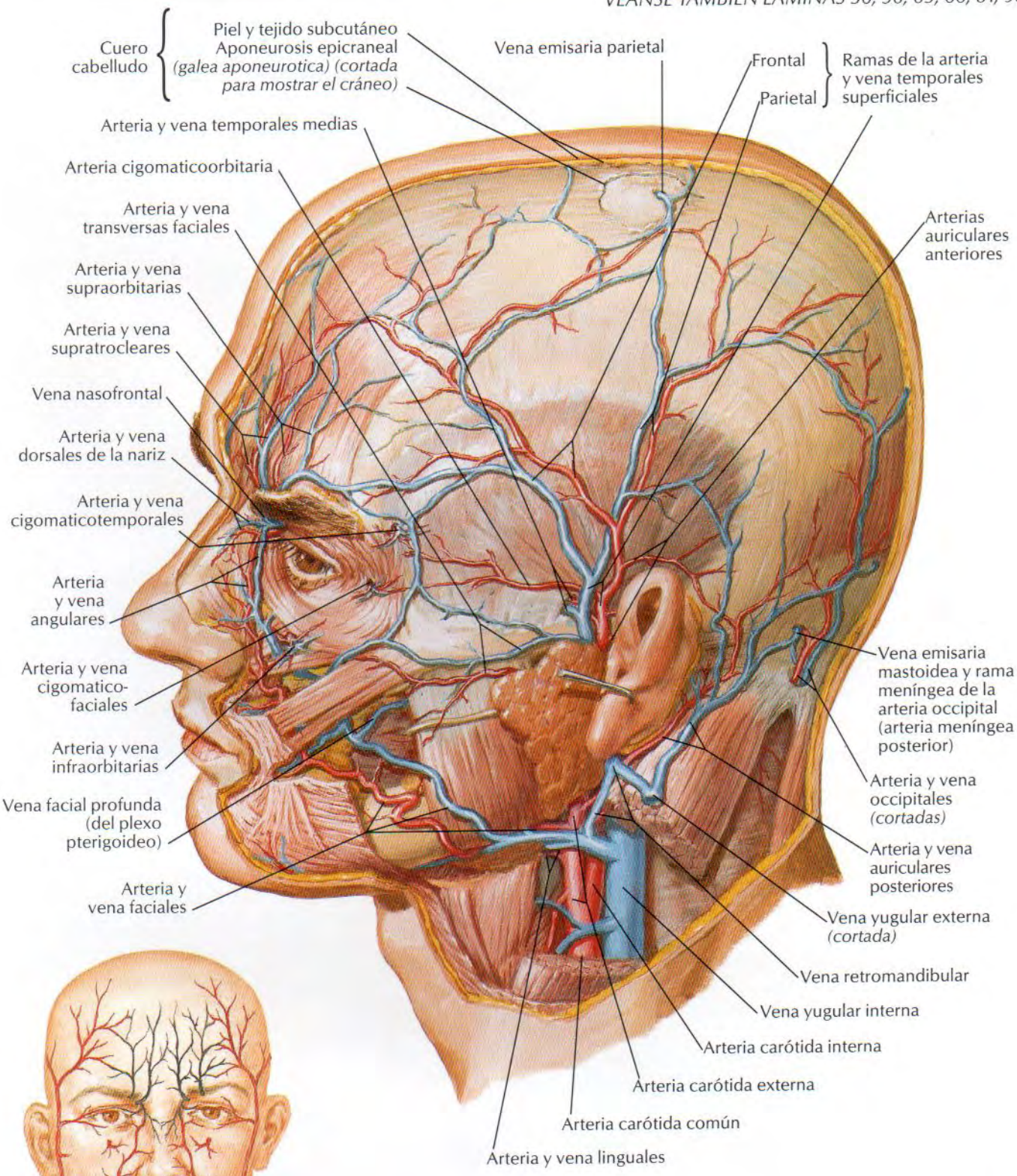

Vascularización arterial de la cara

Negro: de la arteria carótida interna (vía arteria oftálmica)
Rojo: de la arteria carótida externa

F. Netter M.D. © ICON LEARNING SYSTEMS

Nervios cutáneos de la cabeza y cuello

VÉANSE TAMBIÉN LÁMINAS 28, 32, 41, 42, 116

De la división oftálmica del nervio trigémino (V_1)

- Nervio supraorbitario
- Nervio supratroclear
- Ramo palpebral del nervio lagrimal
- Nervio infratroclear
- Ramo nasal externo del nervio etmoidal anterior

De la división maxilar del nervio trigémino (V_2)

- Nervio infraorbitario
- Nervio cigomaticofacial
- Nervio cigomaticotemporal

De la división mandibular del nervio trigémino (V_3)

- Nervio mentoniano
- Nervio bucal
- Nervio auriculotemporal

Ramo auricular del nervio vago (X)

Ramos mediales de ramos dorsales de nervios espinales cervicales

- Nervio occipital mayor (C2)
- 3.er nervio occipital (C3)
- De los nervios 4.º, 5.º, 6.º y 7.º sucesivamente

Ramos del plexo cervical

- Nervio occipital menor (C2, 3)
- Nervio auricular mayor (C2, 3)
- Nervio transverso del cuello (C2, 3)
- Nervios supraclaviculares (C3, 4)

Nervio trigémino (V)

- **Nervio oftálmico (V_1)**
- **Nervio maxilar (V_2)**
- **Nervio mandibular (V_3)**

Ramos dorsales de nn. espinales cervicales

Nota: Ramo auricular del nervio vago para el conducto auditivo externo y una pequeña área en la cara posteromedial de la oreja

Ramos del plexo cervical

F. Netter M.D. © ICON

Ramos del nervio facial y glándula parótida

VÉASE TAMBIÉN LÁMINA 117

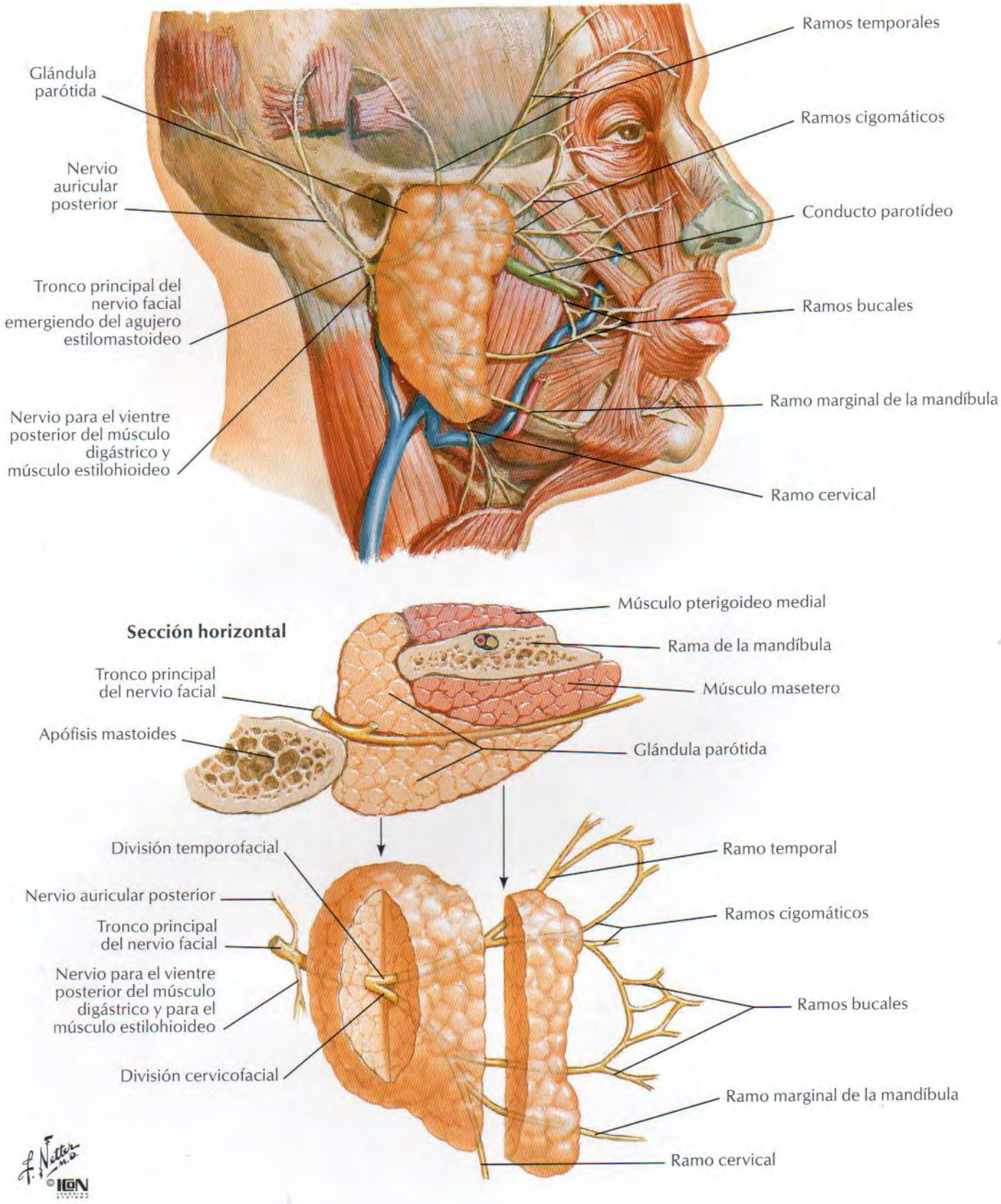

Músculos de la expresión facial: visión lateral

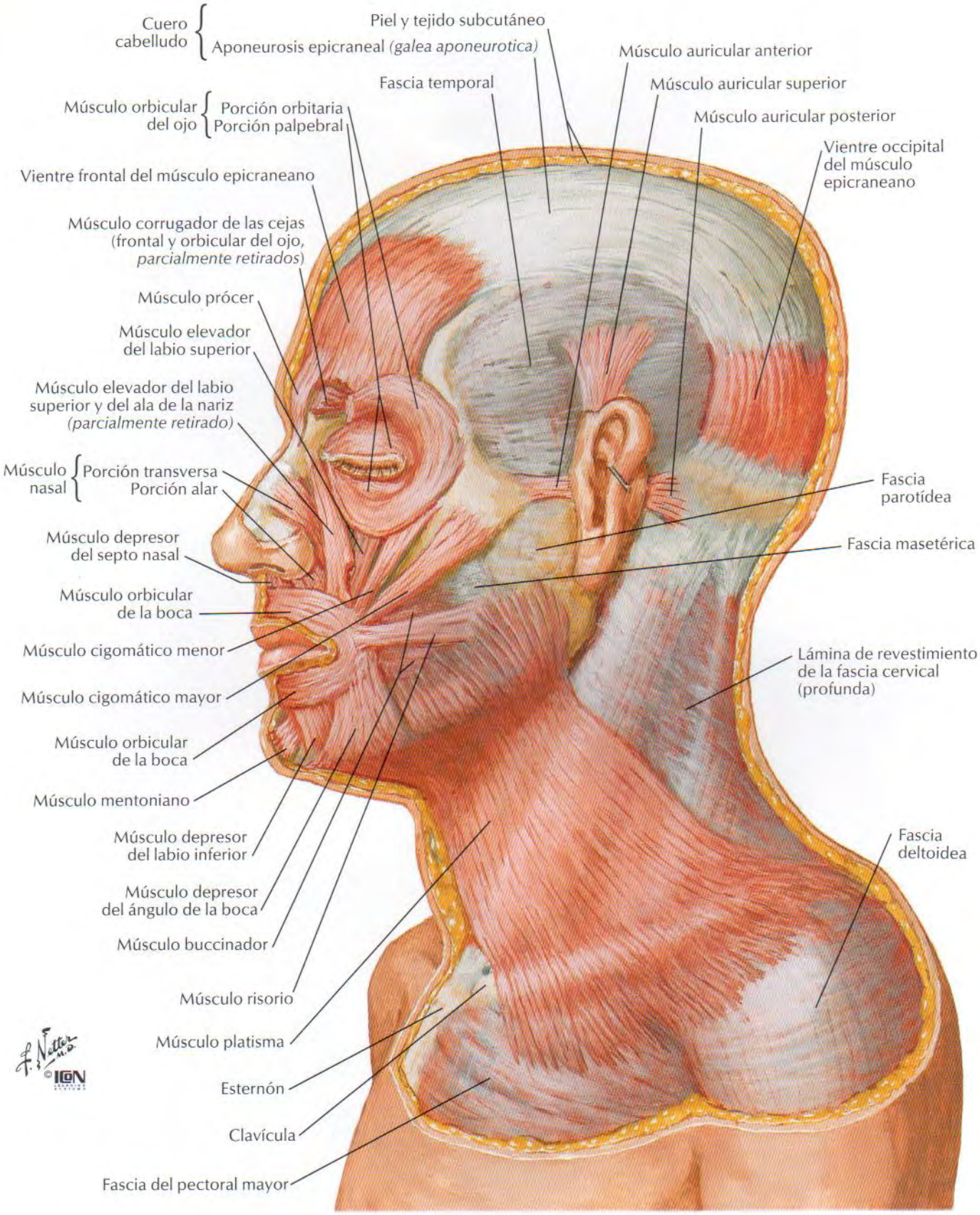

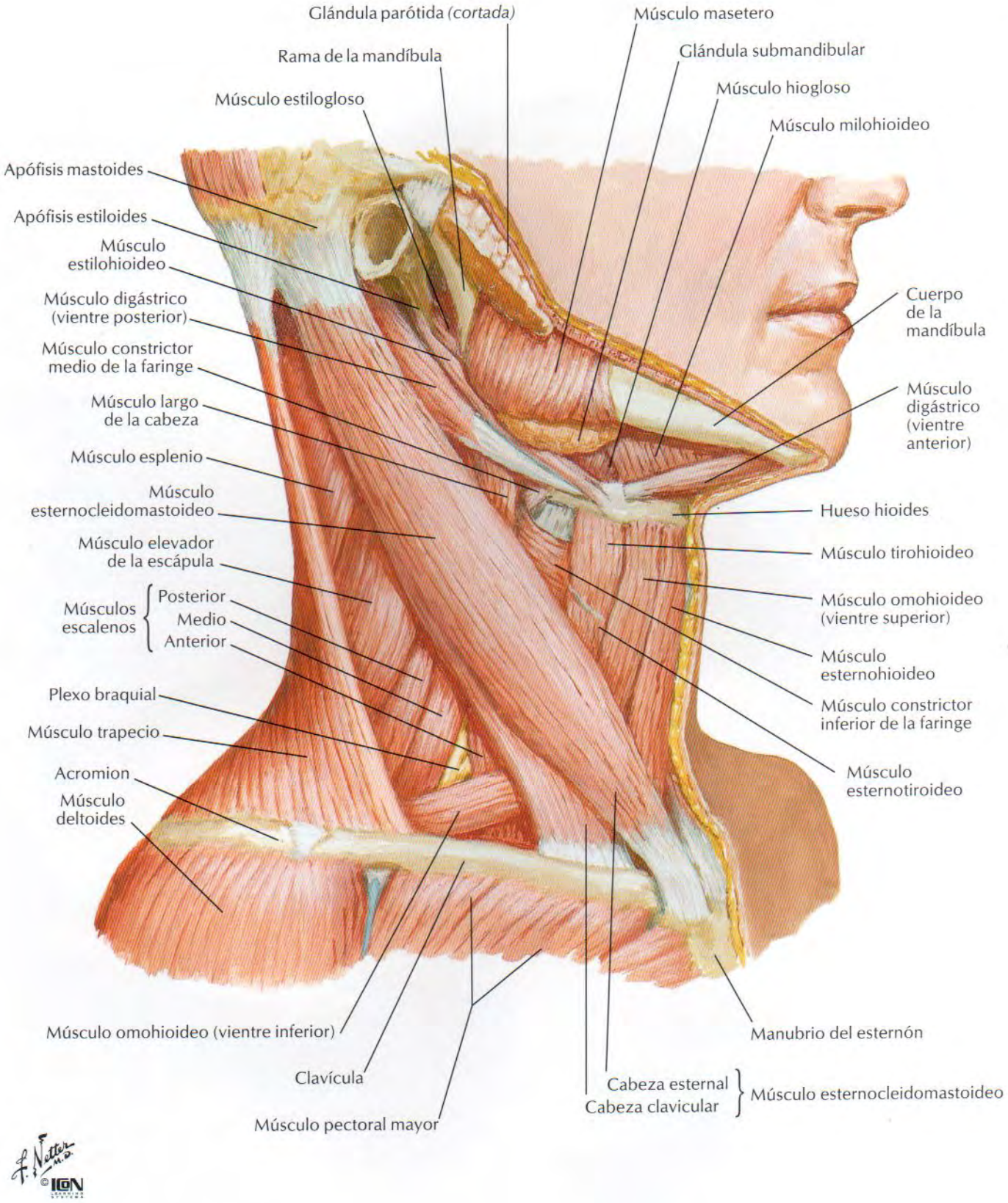
Glándula parótida *(cortada)*
Rama de la mandíbula
Músculo estilogloso
Apófisis mastoides
Apófisis estiloides
Músculo estilohioideo
Músculo digástrico (vientre posterior)
Músculo constrictor medio de la faringe
Músculo largo de la cabeza
Músculo esplenio
Músculo esternocleidomastoideo
Músculo elevador de la escápula
Músculos escalenos
Posterior
Medio
Anterior
Plexo braquial
Músculo trapecio
Acromion
Músculo deltoides
Músculo omohioideo (vientre inferior)
Clavícula
Músculo pectoral mayor
Músculo masetero
Glándula submandibular
Músculo hiogloso
Músculo milohioideo
Cuerpo de la mandíbula
Músculo digástrico (vientre anterior)
Hueso hioides
Músculo tirohioideo
Músculo omohioideo (vientre superior)
Músculo esternohioideo
Músculo constrictor inferior de la faringe
Músculo esternotiroideo
Manubrio del esternón
Cabeza esternal
Cabeza clavicular
Músculo esternocleidomastoideo
F. Netter M.D.
© ICON

Músculos del cuello: visión anterior

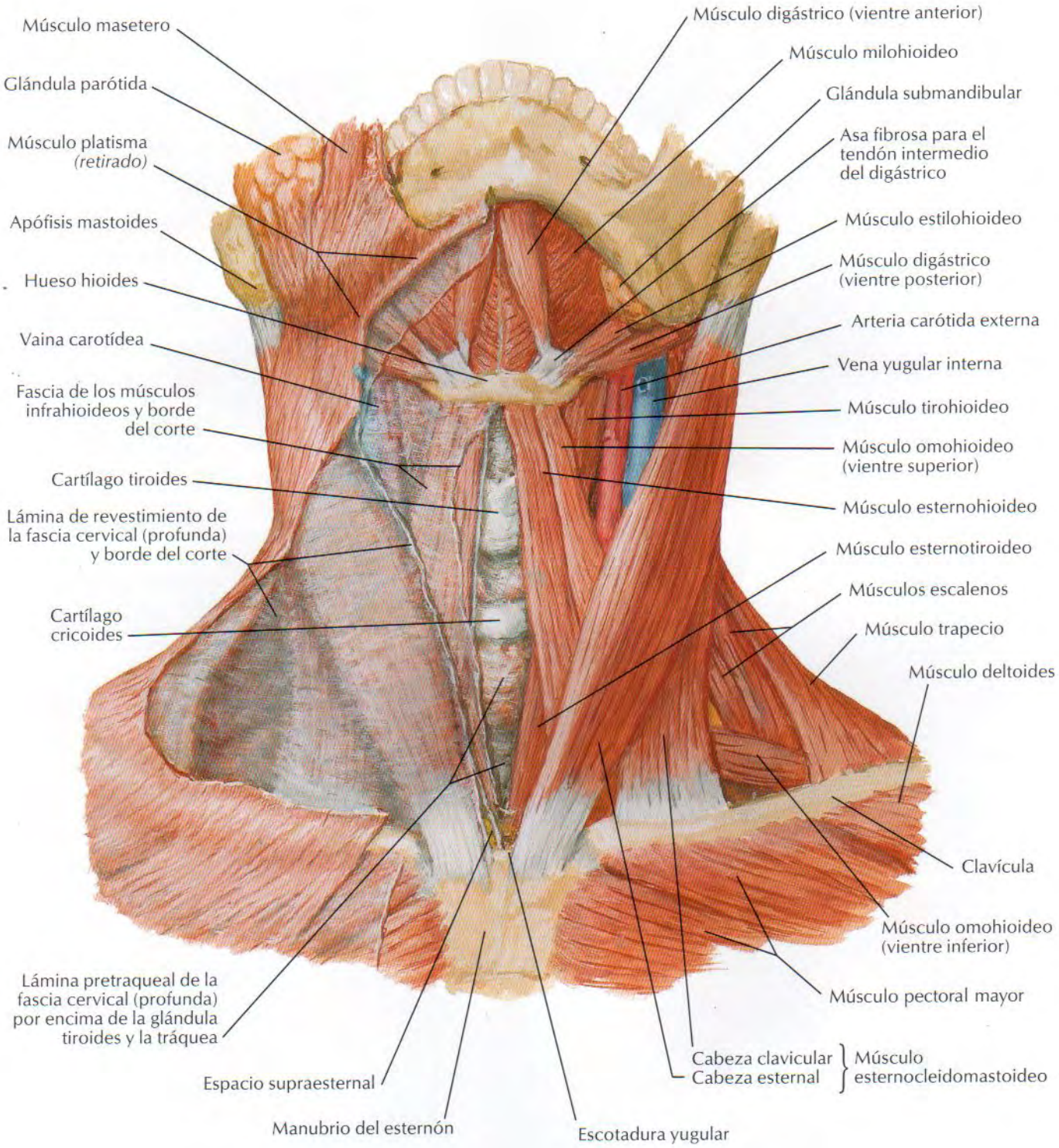

VÉASE TAMBIÉN LÁMINA 49

Hueso hioides
Membrana tirohioidea
Arteria carótida externa
Vena yugular interna
Músculo tirohioideo
Cartílago tiroides
Músculo omohioideo (vientre superior)
Músculo esternohioideo
Ligamento cricotiroideo medio
Cartílago cricoides
Músculos escalenos
Músculo trapecio
Músculo omohioideo (vientre inferior)
Tráquea
Músculo digástrico (vientre anterior)
Músculo milohioideo
Músculo hiogloso
Músculo estilohioideo
Músculo digástrico (vientre posterior)
Asa fibrosa para el tendón intermedio del digástrico
Músculos esternohioideo y omohioideo *(cortados)*
Músculo tirohioideo
Línea oblicua del cartílago tiroides
Músculo cricotiroideo
Músculo esternotiroideo
Músculo omohioideo (vientre superior) *(cortado)*
Glándula tiroides
Músculo esternohioideo *(cortado)*
Clavícula

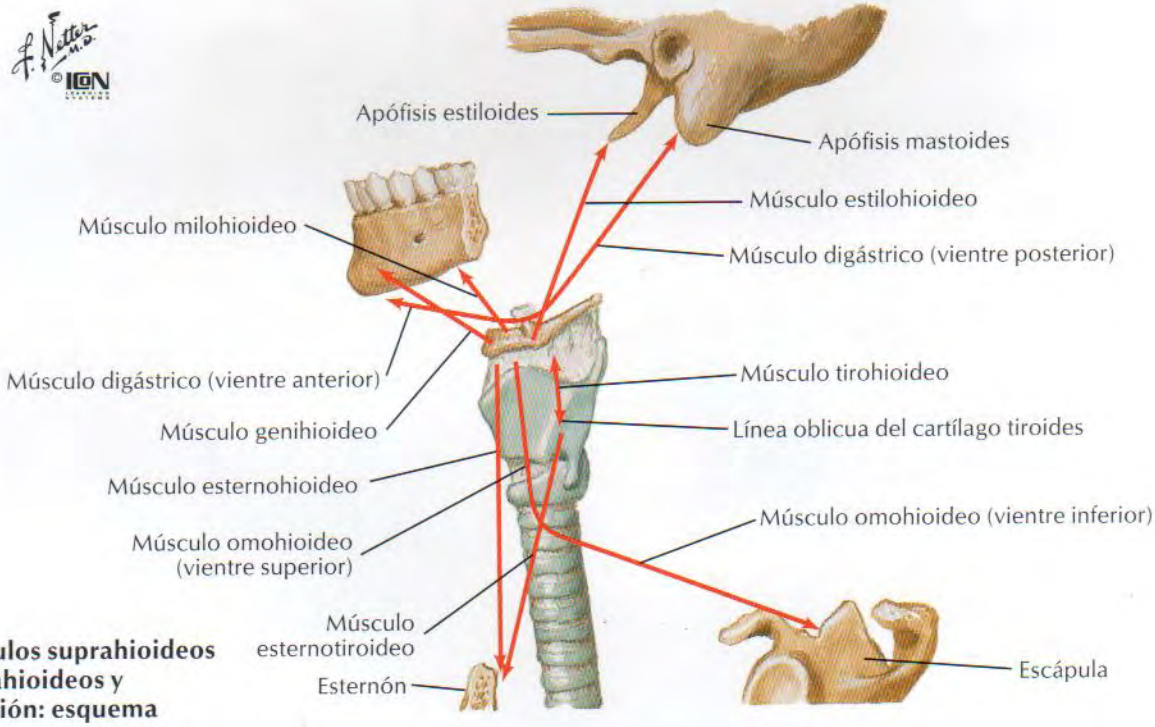

Músculos suprahioideos e infrahioideos y su acción: esquema

Músculos escalenos y prevertebrales

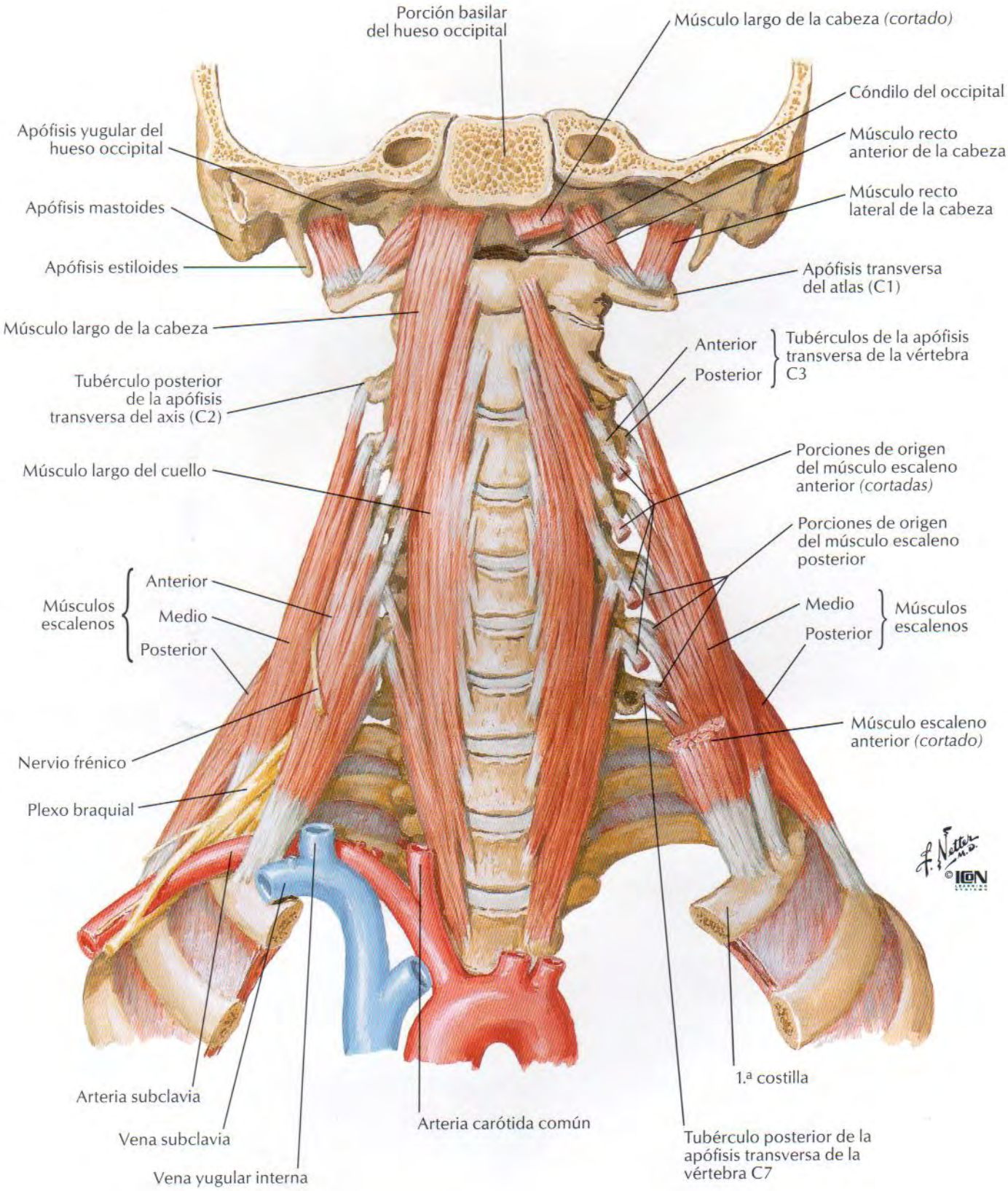

Venas superficiales y nervios cutáneos del cuello

PARA LAS VENAS PROFUNDAS DEL CUELLO VÉASE LÁMINA 66

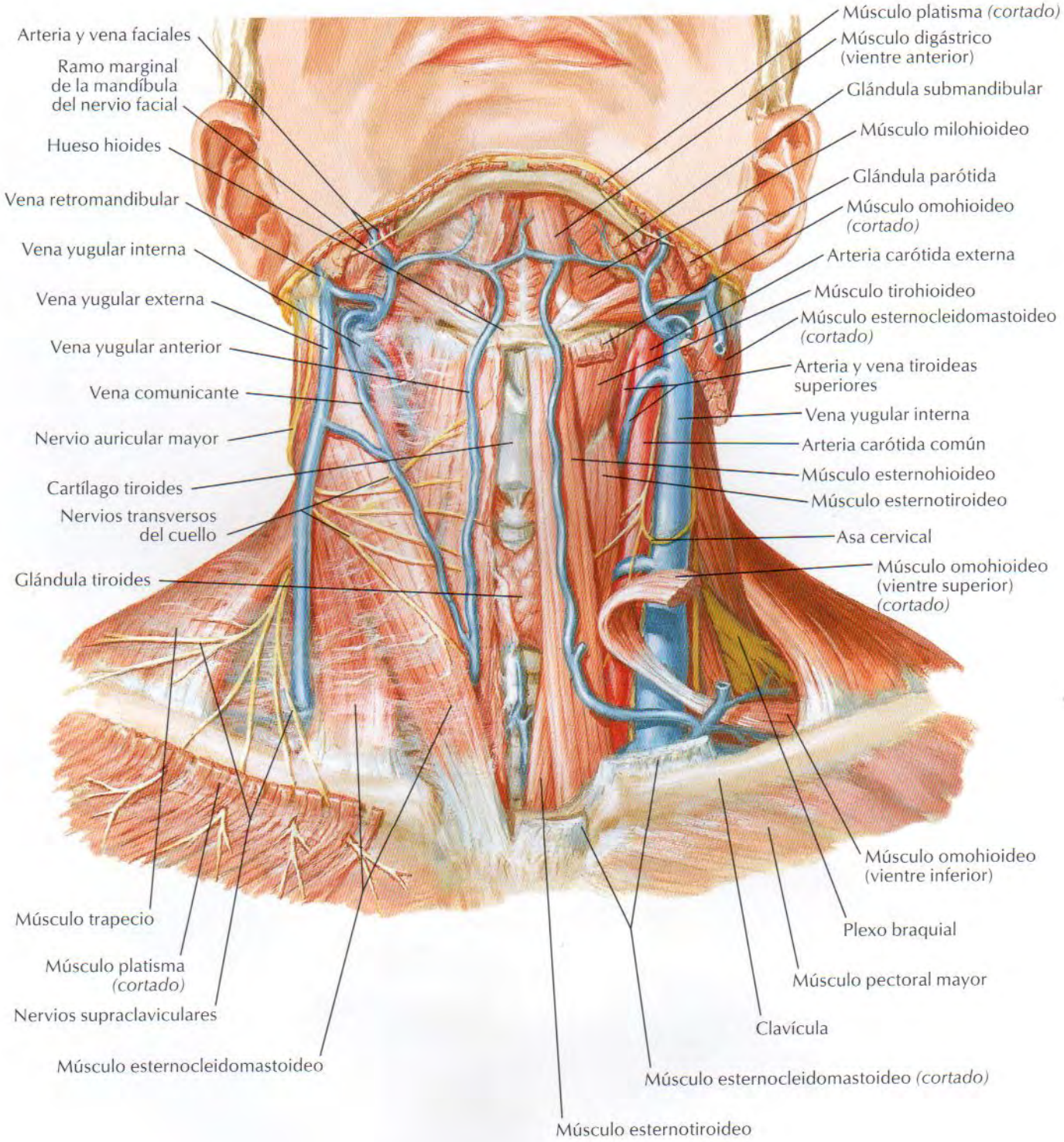

Plexo cervical in situ

VÉANSE TAMBIÉN LÁMINAS 121-123, 190

Glándula parótida
Arteria y vena faciales
Glándula submandibular
Músculo milohioideo
Nervio hipogloso (XII)
Músculo digástrico (vientre anterior)
Arteria lingual
Arteria carótida externa
Arteria carótida interna
Músculo tirohioideo
Arteria tiroidea superior
Músculo omohioideo (vientre superior) *(cortado)*
Asa cervical { Raíz superior / Raíz inferior
Músculo esternohioideo
Músculo esternotiroideo
Vena yugular interna
Arteria carótida común
Arteria tiroidea inferior
Nervio vago (X)
Arteria vertebral
Tronco tirocervical
Arteria y vena subclavias

Nervio auricular mayor
Nervio occipital menor
Músculo esternocleidomastoideo *(cortado y levantado)*
Músculo estilohioideo
Músculo digástrico (vientre posterior)
Nervio espinal C2 (ramo ventral)
Nervio accesorio (XI)
Nervio espinal C3 (ramo ventral)
Músculo elevador de la escápula
Músculo escaleno medio
Músculo escaleno anterior
Nervio espinal C5 (ramo ventral)
Arteria transversa del cuello
Nervio frénico
Músculo omohioideo (vientre inferior) *(cortado)*
Plexo braquial
Arteria dorsal de la escápula
Arteria supraescapular

F. Netter M.D.
© ICON

Plexo cervical: esquema
(S = ramo gris desde el ganglio simpático cervical superior)

Nervio hipogloso (XII)
Para el músculo genihioideo
Para el músculo tirohioideo
Comunicación para el nervio vago
Nervios transversos del cuello
Para el músculo omohioideo (vientre superior)
Asa cervical { Raíz inferior / Raíz superior
Para el músculo esternotiroideo
Para el músculo esternohioideo
Para el músculo omohioideo (vientre inferior)
Nervios supraclaviculares

S C1
S C2
S C3
S C4

Nervio accesorio (XI)
Nervio auricular mayor
Nervio occipital menor
Para los músculos recto lateral, largo y recto anterior de la cabeza
Para los músculos largo de la cabeza y largo del cuello
Para los músculos escalenos y elevador de la escápula
Nervio frénico

VÉASE TAMBIÉN LÁMINA 410

Disección anterior derecha

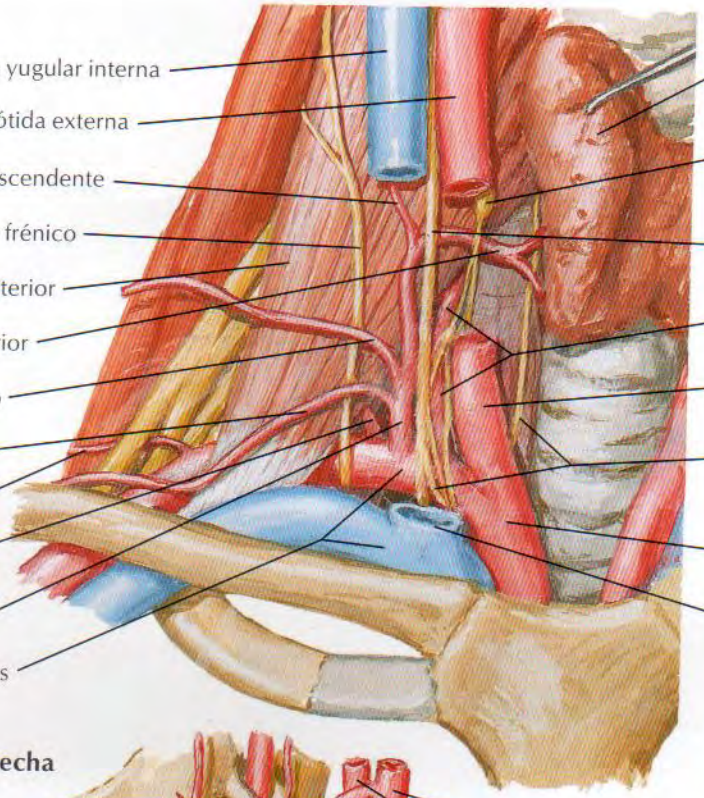

Visión esquemática lateral derecha

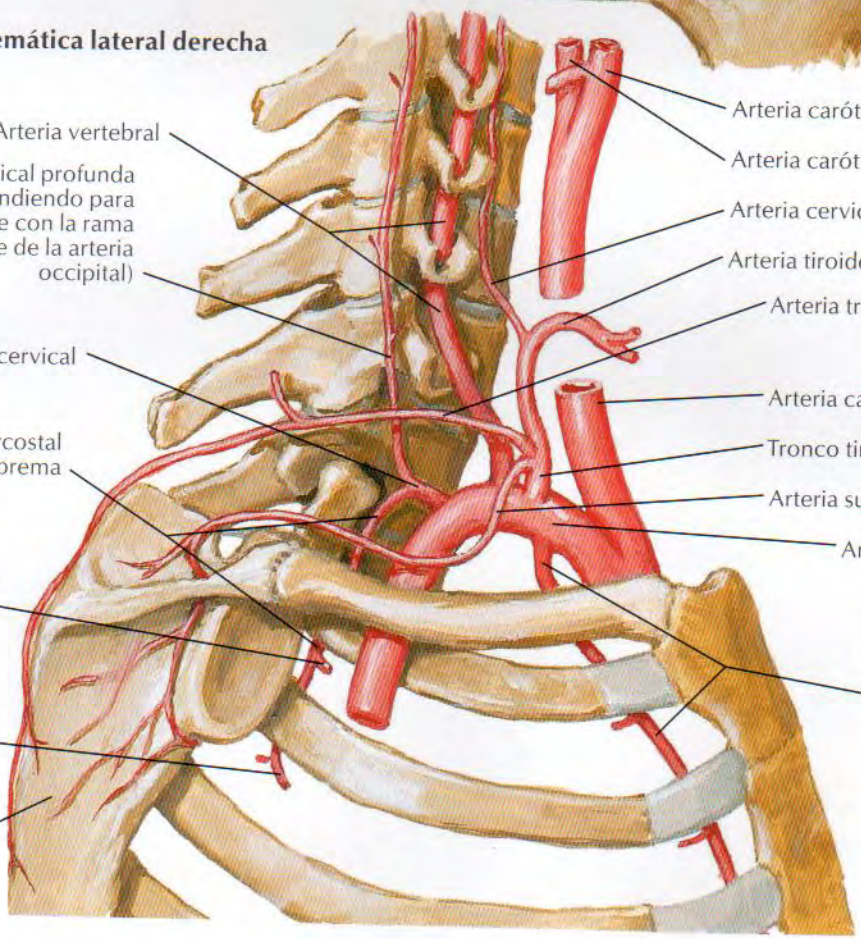

F. Netter M.D. ©ICON

Arterias carótidas

VÉANSE TAMBIÉN LÁMINAS 130, 131

Espacio (lecho) parotídeo: disección lateral derecha

Apófisis mastoides
Apófisis estiloides
Nervio facial (VII) *(cortado)*
Músculo esternocleidomastoideo *(cortado)*
Músculo digástrico (vientre posterior) *(cortado)*
Arteria occipital y rama esternocleidomastoidea
Nervio accesorio (XI)
Asa cervical { Raíz superior / Raíz inferior
Nervio vago (X)
Arteria faríngea ascendente
Ramo carotídeo del nervio glosofaríngeo (IX) y cuerpo carotídeo
Arteria carótida interna
Vena yugular interna

Arteria temporal superficial
Arteria transversa facial
Arteria maxilar
Arteria carótida externa
Arteria auricular posterior
Nervio glosofaríngeo (IX)
Músculo estilohioideo
Nervio hipogloso (XII)
Arteria facial
Arteria lingual
Músculo milohioideo
Músculo hiogloso
Músculo digástrico (vientre anterior)
Hueso hioides
Rama para el músculo tirohioideo (del asa cervical)
Arteria laríngea superior
Arteria tiroidea superior
Arteria carótida externa
Arteria carótida común

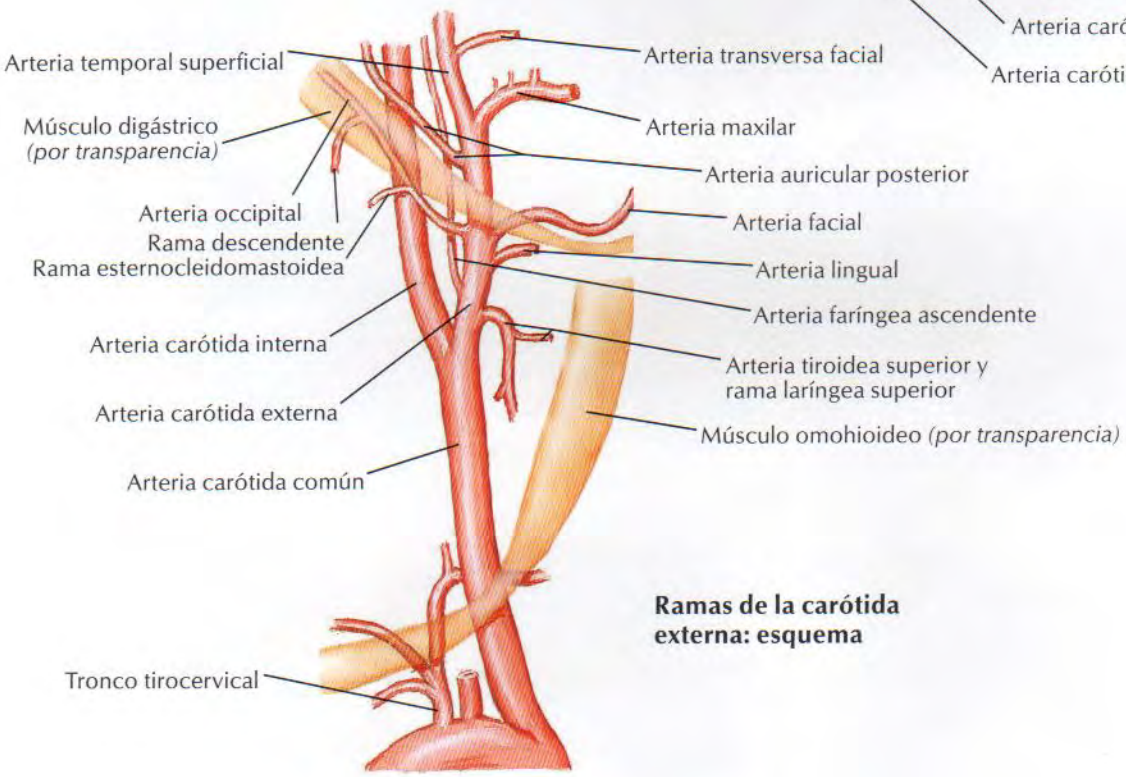

Ramas de la carótida externa: esquema

F. Netter M.D. © ICON

PARA CONTENIDOS DE LA VAINA CAROTÍDEA VÉANSE LÁMINAS 65-67

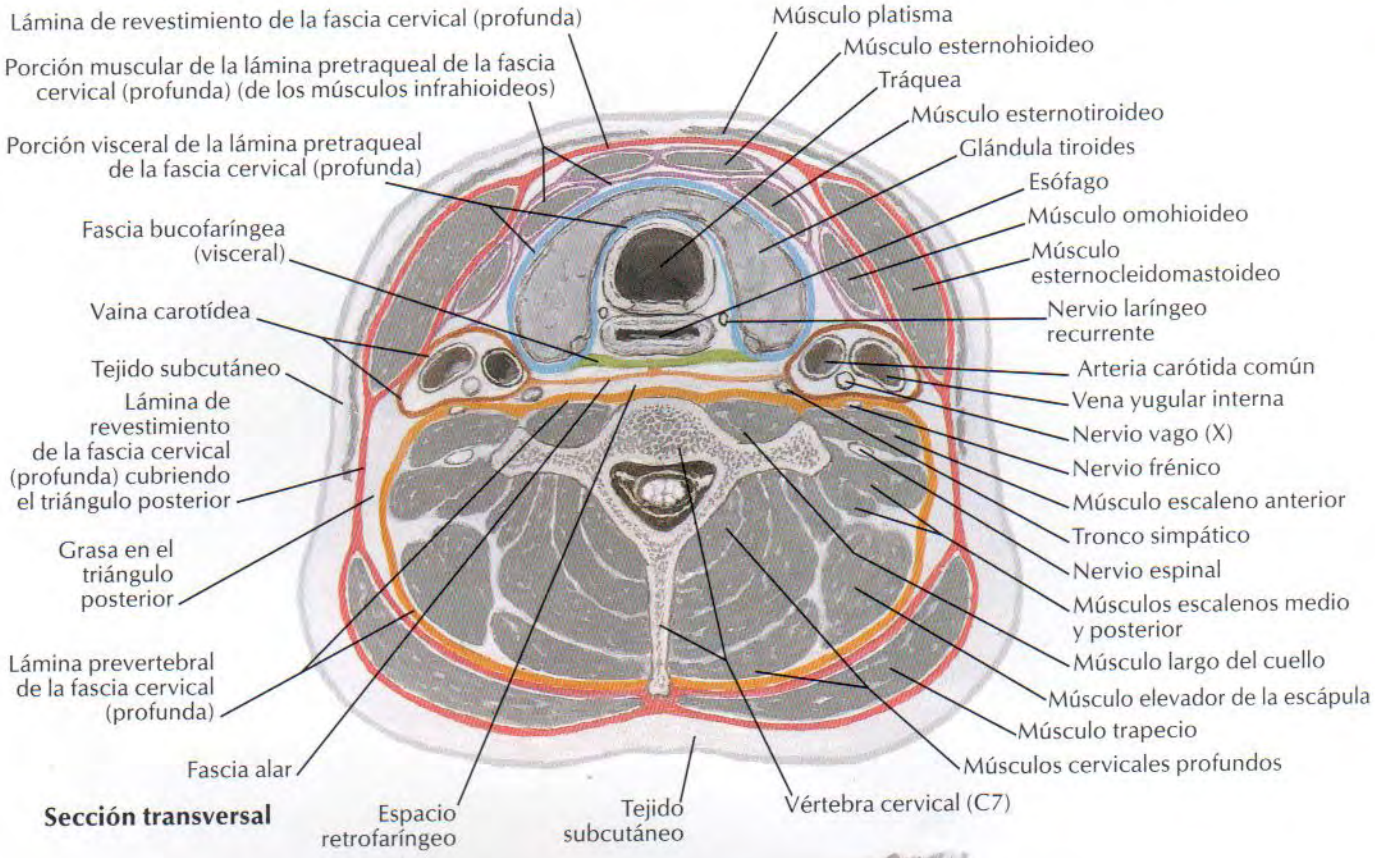

Sección transversal

Sección sagital

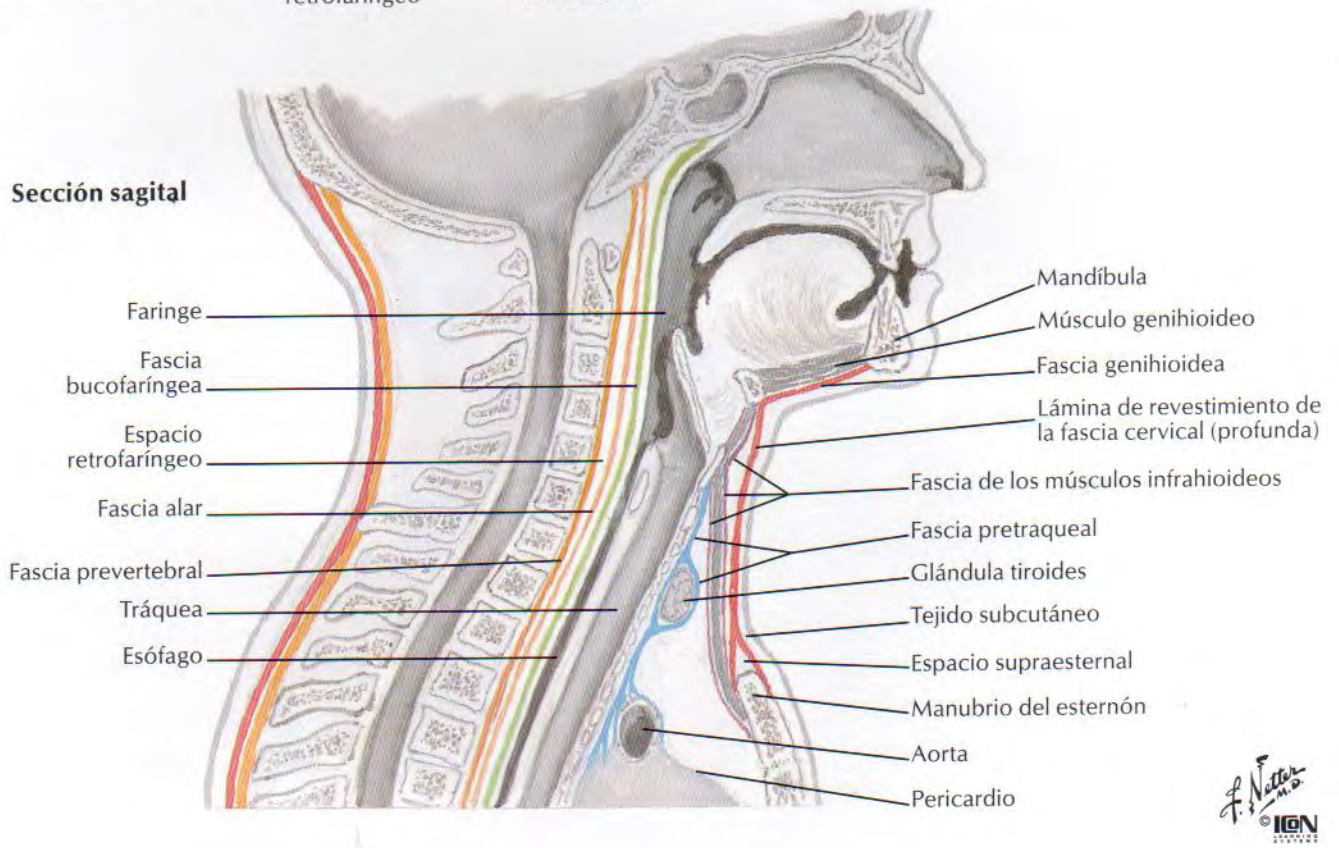

Nariz

Visión anterolateral

Hueso frontal
Huesos nasales
Apófisis frontal del maxilar
Apófisis lateral de los cartílagos del septo nasal
Cartílago del septo
Cartílago alar menor
Cartílago nasal accesorio
Cartílago alar mayor { Pilar lateral / Pilar medial
Cartílago del septo nasal
Espina nasal anterior del maxilar
Tejido fibroadiposo alar
Agujero infraorbitario

Visión inferior

Cartílago alar mayor
Pilar lateral
Pilar medial
Tejido fibroadiposo alar
Espina nasal anterior del maxilar
Cartílago del septo nasal
Sutura intermaxilar

Músculo frontal
Arteria y nervio supraorbitarios
Arteria y nervio supratrocleares
Músculo prócer
Músculo corrugador de las cejas
Arteria dorsal de la nariz
Nervio infratroclear
Arteria angular
Arteria y nervio nasales externos
Músculo nasal (porción transversa)
Arteria y nervio infraorbitarios
Arteria nasal lateral
Arteria transversa facial
Músculo nasal (porción alar)
Músculo depresor del septo de la nariz
Músculo orbicular de la boca
Arteria facial

F. Netter M.D. © ICON

Seno frontal
Concha nasal superior
Meato nasal superior
Concha nasal media
Eminencia nasal
Atrio del meato nasal medio
Meato nasal medio
Concha nasal inferior (turbinado)
Limen nasi
Vestíbulo nasal
Meato nasal inferior
Apófisis palatina del maxilar
Conducto incisivo
Lengua

Receso esfenoetmoidal
Abertura del seno esfenoidal
Hipófisis (glándula pituitaria) en la silla turca
Seno esfenoidal
Amígdala faríngea (adenoides si está engrosada)
Porción basilar del hueso occipital
Rafe faríngeo
Coana
Rodete tubárico
Orificio de la trompa faringotimpánica (auditiva)
Receso faríngeo
Lámina horizontal del hueso palatino
Paladar blando

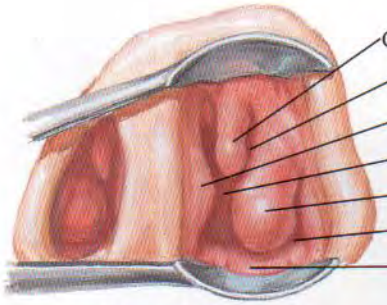

Visión con espéculo

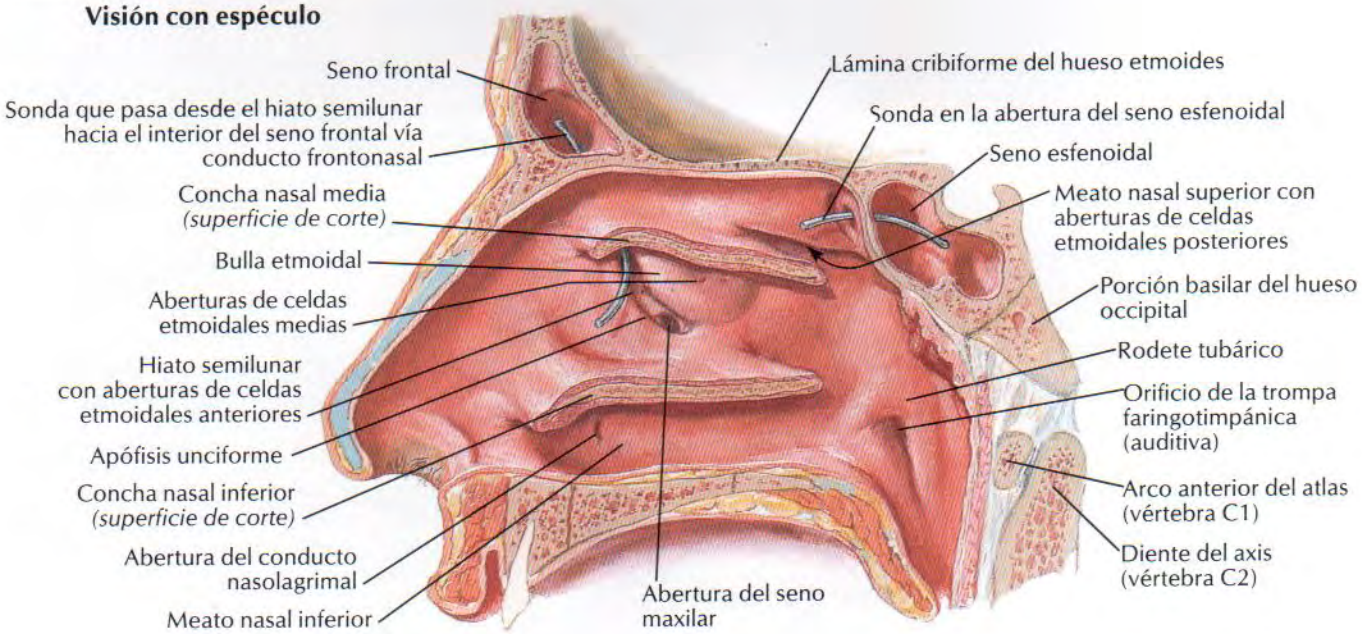

Pared lateral de la cavidad nasal (continuación)

VÉASE TAMBIÉN LÁMINA 6

Hueso lagrimal
Concha nasal media
Apófisis unciforme
Lámina cribiforme
Concha nasal superior
Concha nasal suprema
Hueso etmoides
Hueso frontal
Porción escamosa
Seno
Espina nasal
Hueso nasal
Eminencia nasal
Apófisis lateral del cartílago del septo nasal
Cartílago alar mayor
Tejido fibroadiposo alar
Receso esfenoetmoidal
Agujero esfenopalatino
Porción basilar del hueso occipital
Seno esfenoidal
Medial y Lateral: láminas de la apófisis pterigoides
Gancho de la pterigoides
Hueso esfenoides
Maxilar
Apófisis frontal
Espina nasal anterior
Conducto incisivo
Apófisis palatina
Apófisis alveolar
Concha nasal inferior
Apófisis esfenoidal
Apófisis orbitaria
Espina nasal posterior
Lámina perpendicular
Lámina horizontal
Hueso palatino

Bulla etmoidal
Seno frontal
Abertura de celdas etmoidales medias
Abertura del conducto nasofrontal
Concha nasal superior *(cortada)*
Concha nasal media *(cortada)*
Aberturas de celdas etmoidales posteriores
Abertura del seno esfenoidal
Infundíbulo que conduce al conducto nasofrontal
Aberturas de entrada al seno maxilar
Hiato semilunar con aberturas de celdas etmoidales anteriores
Agujero esfenopalatino
Apófisis unciforme
Apófisis etmoidal de la concha nasal inferior
Concha nasal inferior *(cortada)*
Abertura del conducto nasolagrimal
Agujero palatino menor
Agujero palatino mayor

F. Netter M.D. ©ION

Pared medial de la cavidad nasal (septo nasal)

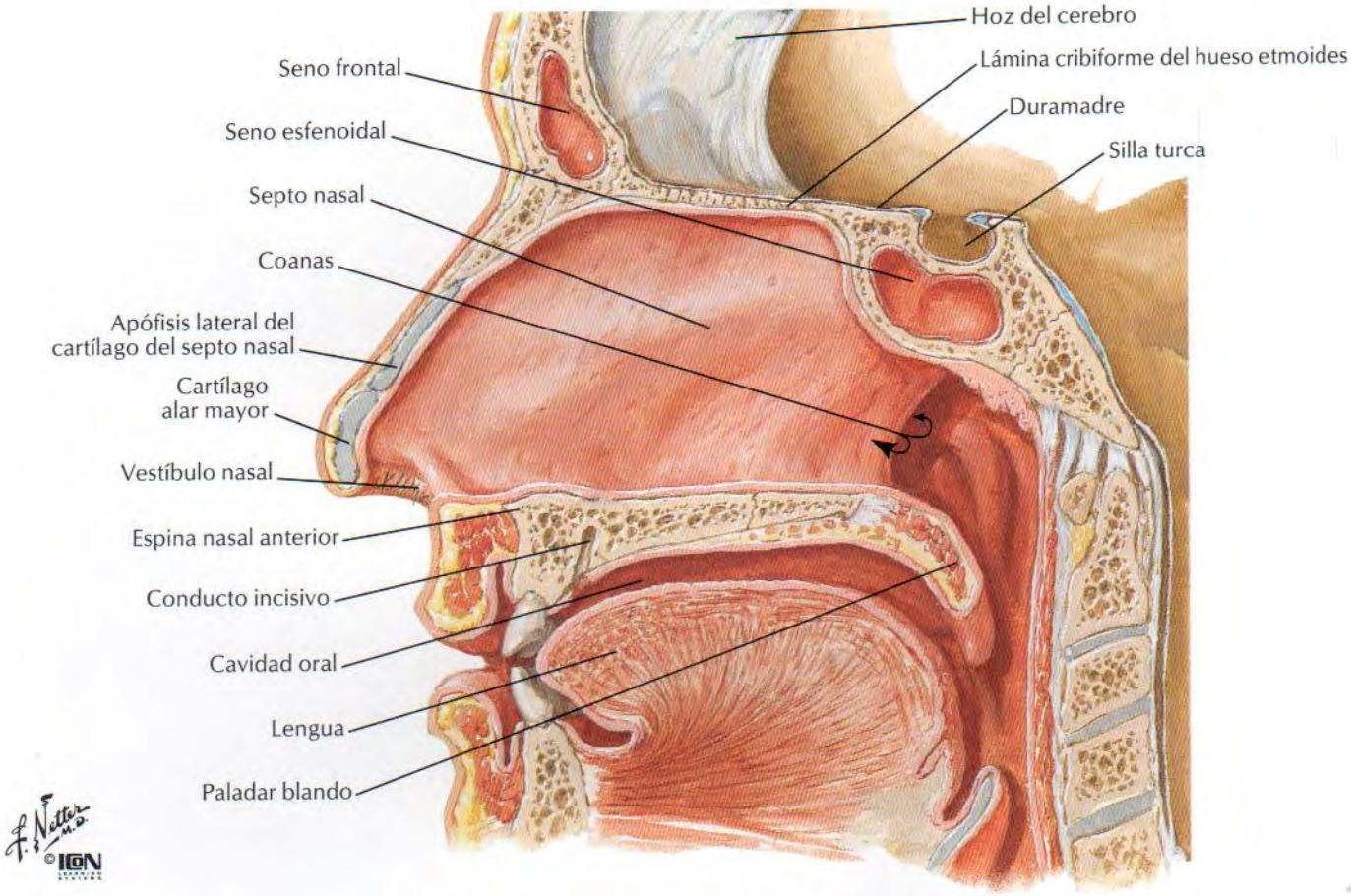

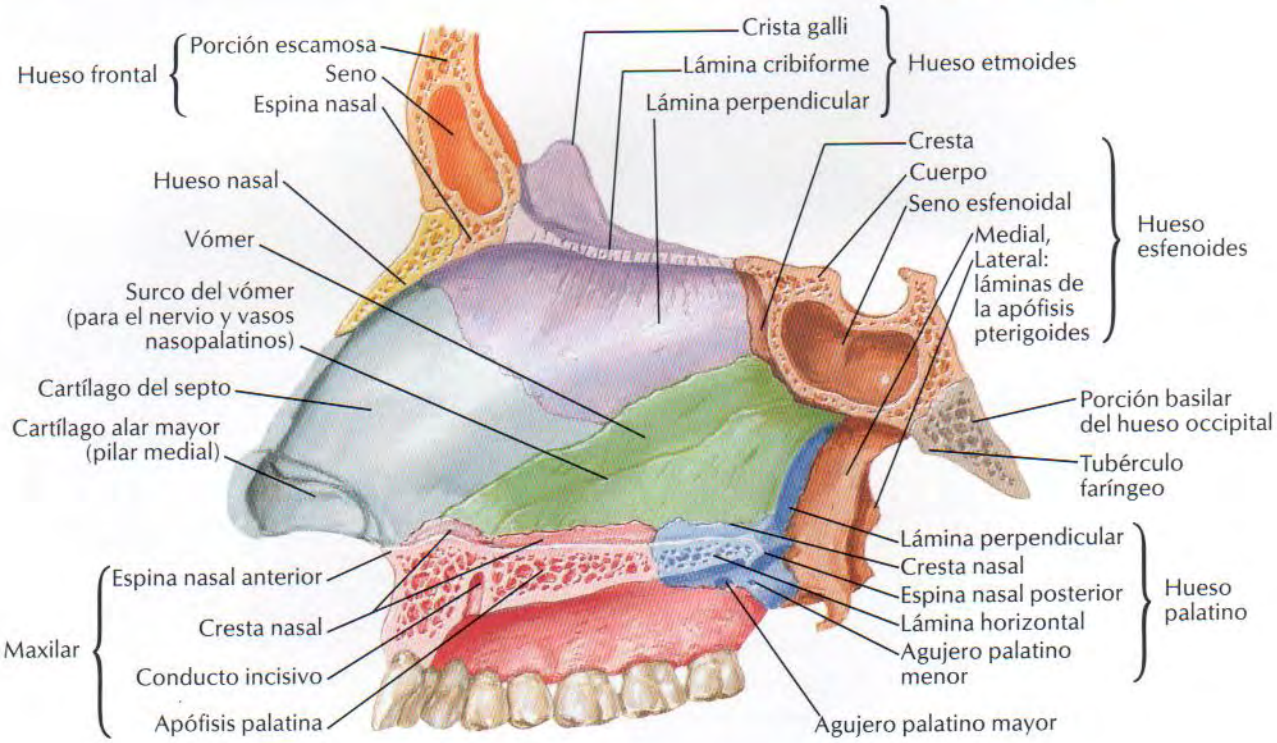

Arteria maxilar

VÉASE TAMBIÉN LÁMINA 30

Arteria y músculo pterigoideos laterales
Arteria supraorbitaria
Arteria supratroclear
Arteria oftálmica
Arteria dorsal de la nariz
Arteria angular
Arteria infraorbitaria
Arterias alveolares superiores: Posterior, Media, Anterior
Arteria y nervio bucales
Arteria y músculo pterigoideos mediales
Rafe pterigomandibular
Nervio lingual
Arteria facial
Rama mentoniana de la arteria alveolar inferior
Arteria submentoniana
Arterias y nervios temporales profundos: Anterior, Posterior
Arteria y nervio masetéricos
Ligamento lateral de la articulación temporomandibular
Arteria meníngea media
Nervio auriculotemporal
Arteria maxilar
Arteria temporal superficial
Arteria auricular posterior
Nervio facial
Arteria y nervio alveolares inferiores
Ligamento esfenomandibular
Nervio milohioideo y rama de la arteria alveolar inferior
Músculo digástrico (vientre posterior)
Músculo estilohioideo
Arteria carótida externa
Arteria facial
Arteria lingual

Arteria esfenopalatina
Rama nasal posterior lateral
Arteria infraorbitaria
Arteria alveolar superior posterior
Arteria esfenopalatina
Ramas septales posteriores
Arteria palatina descendente en la fosa pterigopalatina
Arteria bucal
Anastomosis en el conducto incisivo
Arterias palatinas mayores derecha e izquierda
Arterias palatinas menores derecha e izquierda
Arteria del conducto pterigoideo
Arteria faríngea
Agujero esfenopalatino
Arterias pterigoideas
Arteria masetérica
Arteria alveolar inferior
Arterias y nervios temporales profundos: Anterior, Posterior
Arteria meníngea accesoria
Arteria meníngea media
Arteria timpánica anterior
Arteria auricular profunda
Nervio auriculo-temporal
Arteria temporal superficial
Arteria faríngea ascendente
Arteria palatina ascendente
Ramas tonsilares
Arteria tonsilar
Arteria carótida externa
Arteria facial
Músculo constrictor superior de la faringe
Músculo estilogloso

F. Netter M.D. © ICON LEARNING SYSTEMS

Arterias de la cavidad nasal: septo nasal reclinado hacia arriba

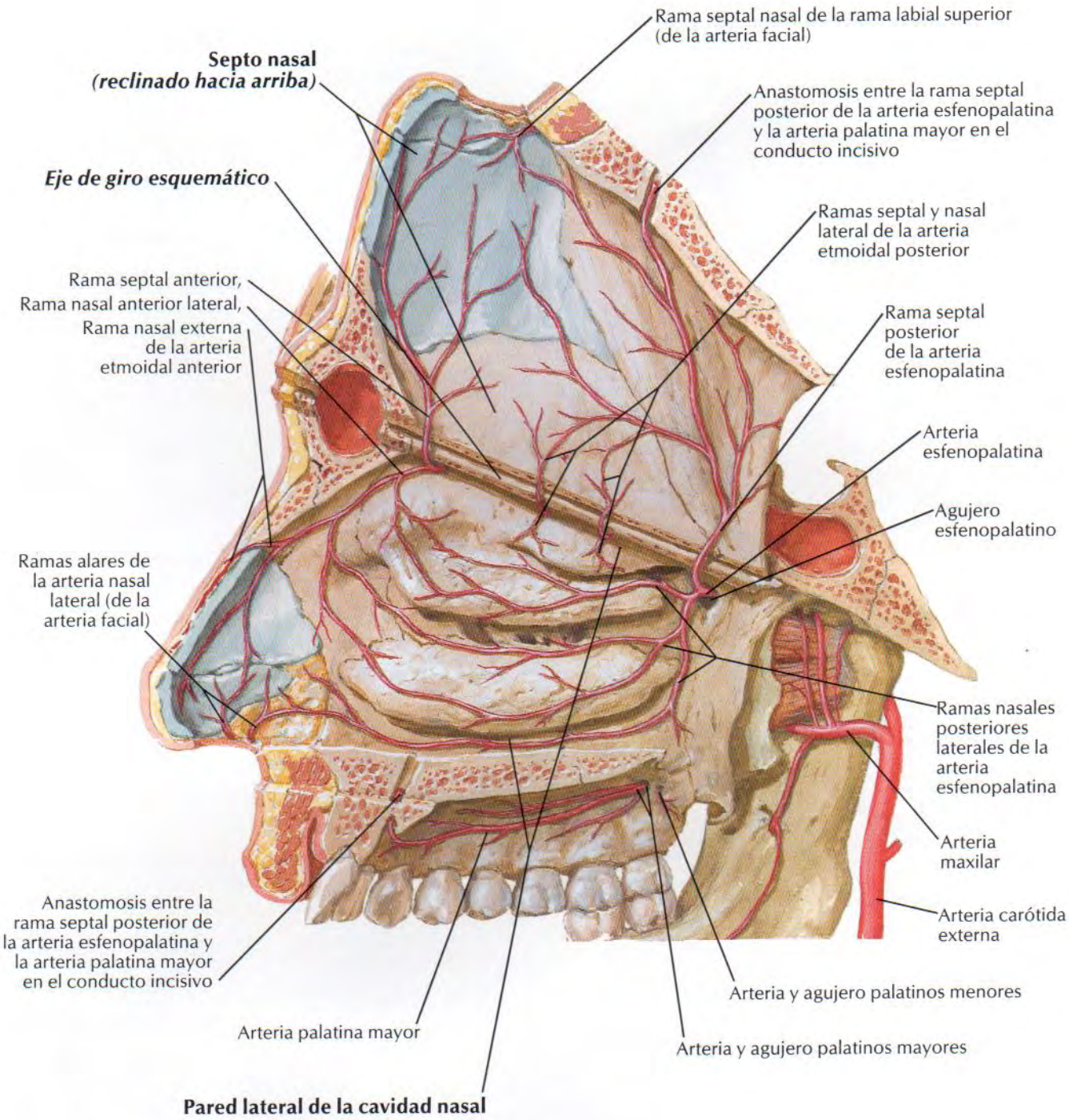

Nervios de la cavidad nasal: septo nasal reclinado hacia arriba

VÉANSE TAMBIÉN LÁMINAS 40, 41, 113

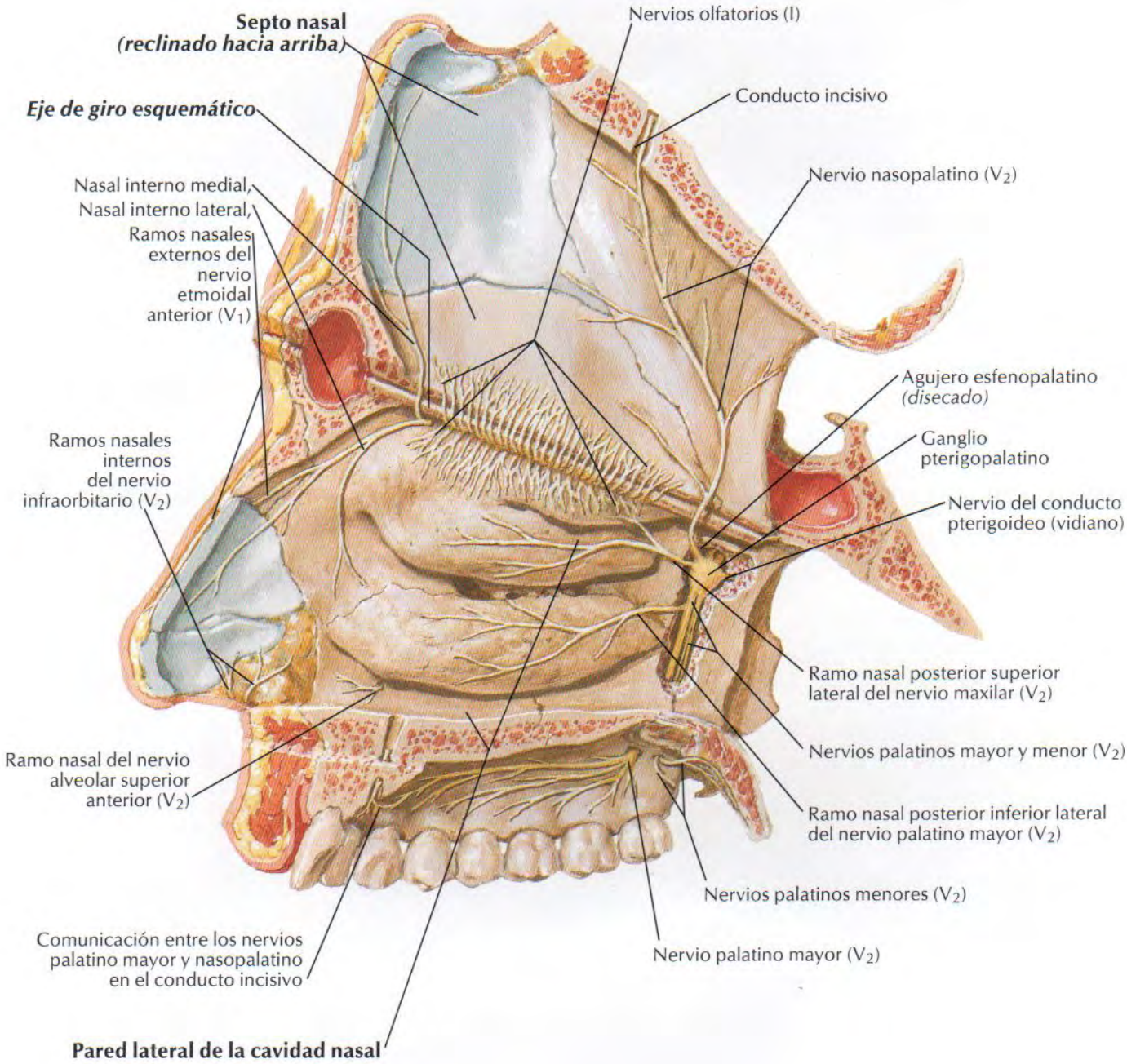

VÉASE TAMBIÉN LÁMINA 113

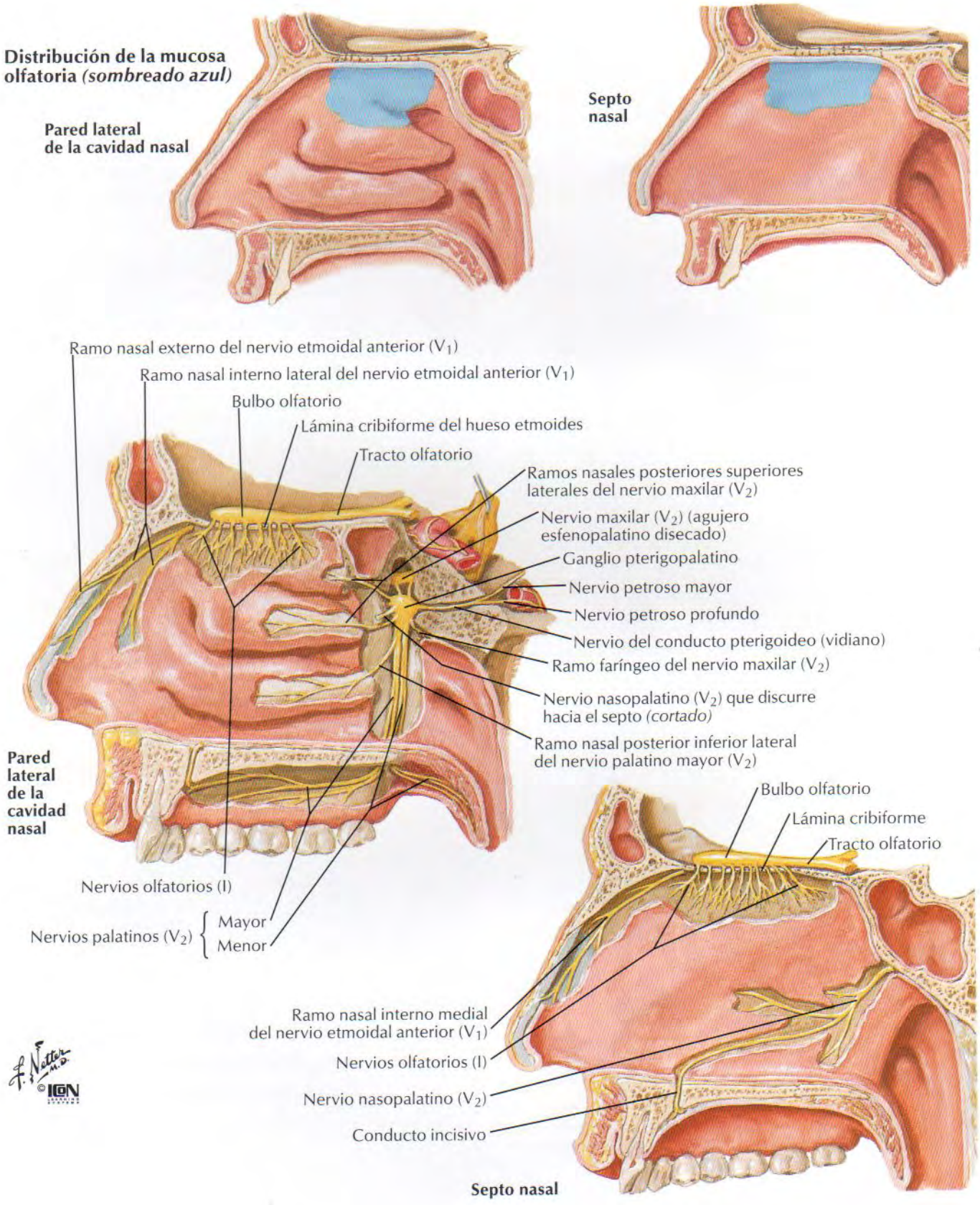

Inervación autónoma de la cavidad nasal

VÉANSE TAMBIÉN LÁMINAS 116, 125, 127

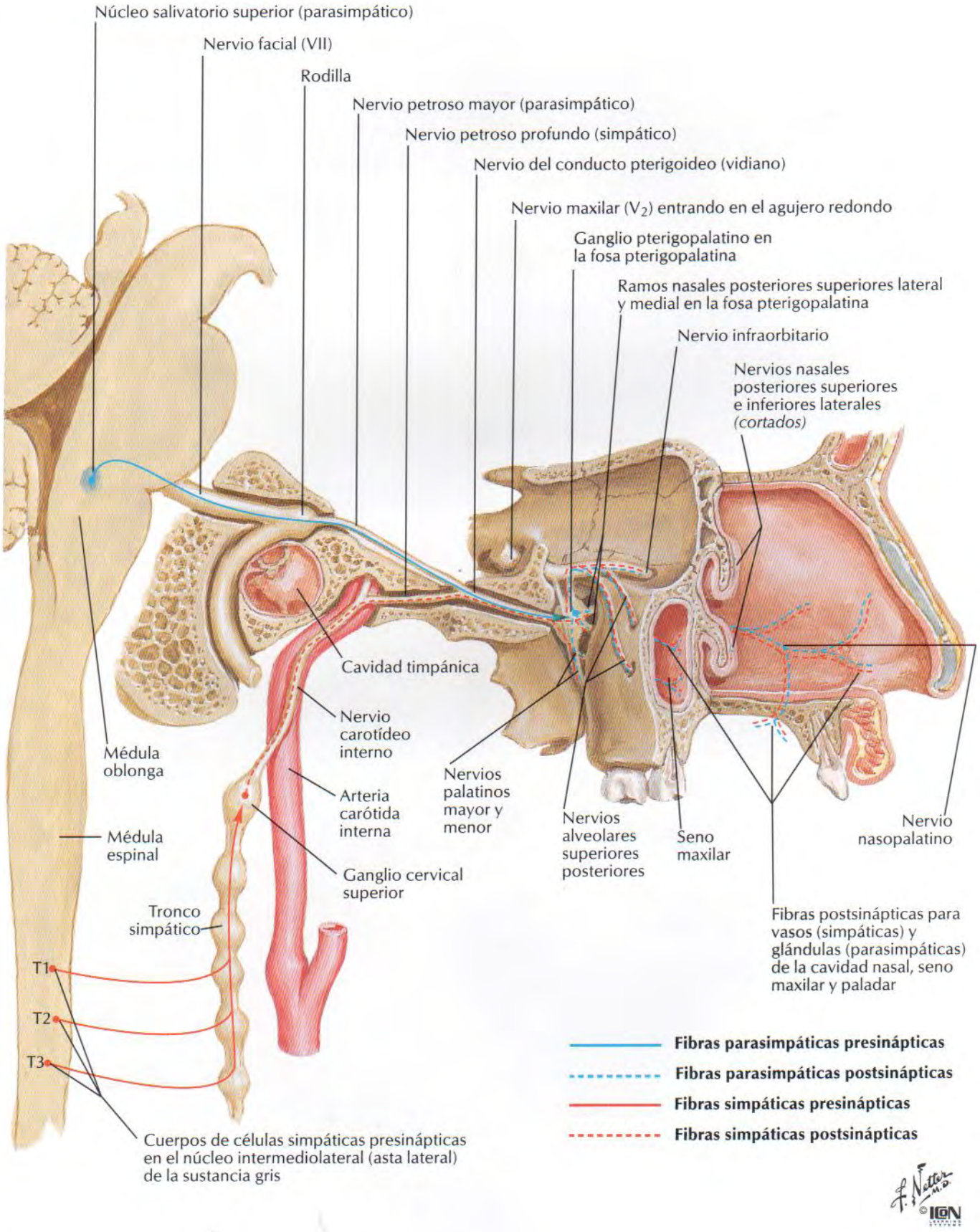

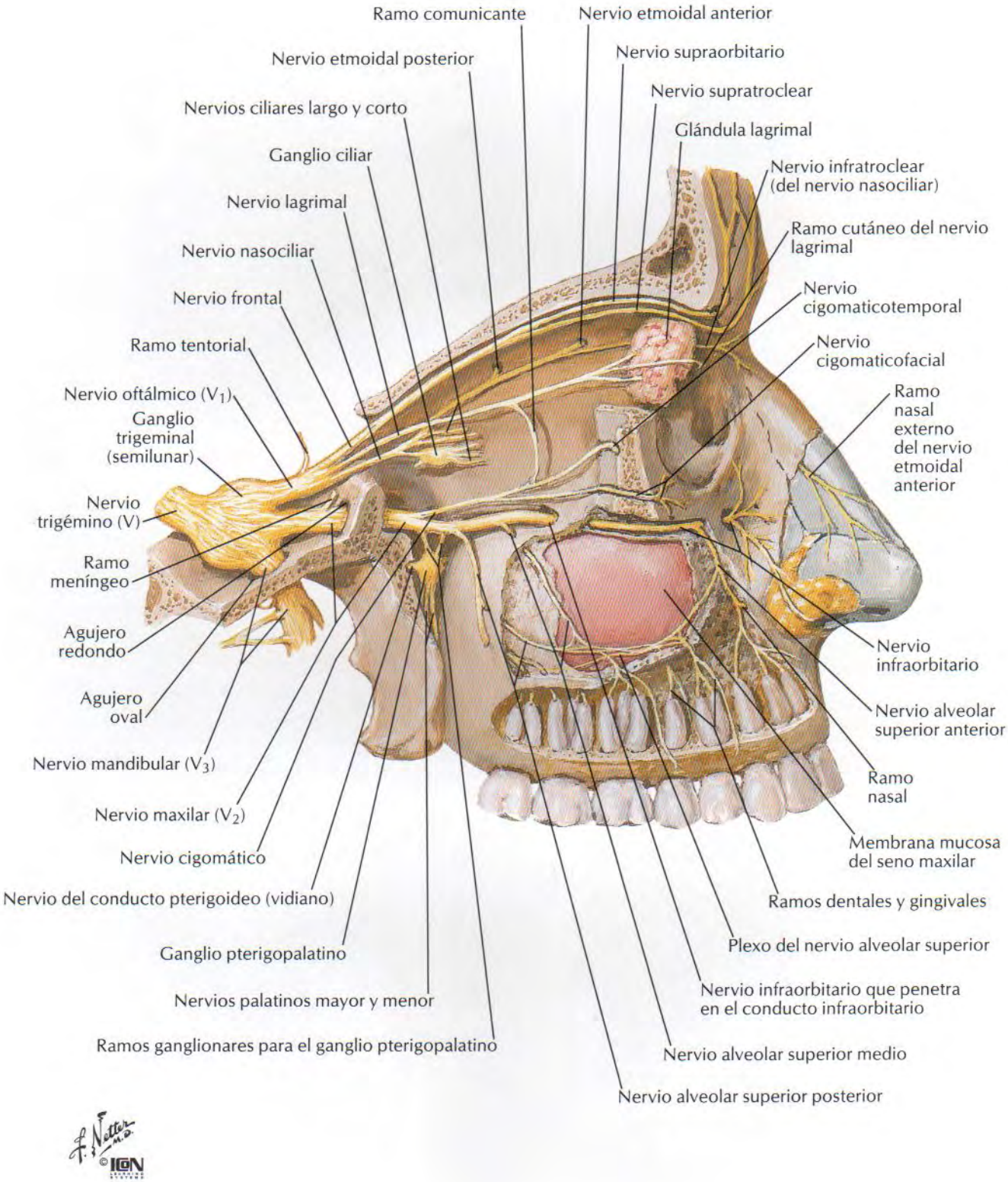
Ramo comunicante
Nervio etmoidal anterior
Nervio etmoidal posterior
Nervio supraorbitario
Nervio supratroclear
Nervios ciliares largo y corto
Glándula lagrimal
Ganglio ciliar
Nervio infratroclear (del nervio nasociliar)
Nervio lagrimal
Ramo cutáneo del nervio lagrimal
Nervio nasociliar
Nervio cigomaticotemporal
Nervio frontal
Nervio cigomaticofacial
Ramo tentorial
Nervio oftálmico (V_1)
Ramo nasal externo del nervio etmoidal anterior
Ganglio trigeminal (semilunar)
Nervio trigémino (V)
Ramo meníngeo
Agujero redondo
Nervio infraorbitario
Agujero oval
Nervio alveolar superior anterior
Nervio mandibular (V_3)
Ramo nasal
Nervio maxilar (V_2)
Membrana mucosa del seno maxilar
Nervio cigomático
Nervio del conducto pterigoideo (vidiano)
Ramos dentales y gingivales
Plexo del nervio alveolar superior
Ganglio pterigopalatino
Nervios palatinos mayor y menor
Nervio infraorbitario que penetra en el conducto infraorbitario
Ramos ganglionares para el ganglio pterigopalatino
Nervio alveolar superior medio
Nervio alveolar superior posterior
F. Netter M.D.
©ICON

Nervio mandibular (V_3)

VÉANSE TAMBIÉN LÁMINAS 67, 116

Visión lateral

División anterior
Fascia y músculo temporales
División posterior
Posterior
Anterior
Nervios temporales profundos
Agujero oval
Nervio masetérico
Ramo meníngeo
Nervio y músculo pterigoideos laterales
Agujero espinoso
Arteria meníngea media
Nervio auriculotemporal
Nervio auricular posterior
Nervio facial (VII)
Nervio de la cuerda del tímpano
Nervio bucal y músculo buccinador *(cortado)*
Nervio lingual
Nervio alveolar inferior *(cortado)*
Ganglio submandibular
Nervio para el milohioideo
Glándula sublingual
Músculo pterigoideo medial *(cortado)*
Músculo digástrico (vientre posterior)
Músculo milohioideo *(cortado)*
Músculo estilohioideo
Nervio mentoniano
Nervio hipogloso
Glándula submandibular
Nervio alveolar inferior *(cortado)*
Nervio sublingual
Músculo digástrico (vientre anterior)

Visión medial

Raíz motora
Raíz sensitiva
Ganglio trigeminal (semilunar)
Rodilla
Cavidad timpánica
Nervio oftálmico (V_1)
Nervio de la cuerda del tímpano
Nervio maxilar (V_2)
Nervio mandibular (V_3)
Nervio facial (VII)
División anterior
Nervio y músculo tensor del tímpano
Nervio y músculo tensor del velo del paladar
Nervio petroso menor
Ganglio ótico
Nervio de la cuerda del tímpano
Nervio auriculotemporal
Arteria maxilar
Nervio y músculo *(cortado)* pterigoideos mediales
Nervio milohioideo
Gancho de la pterigoides
Nervio alveolar inferior que penetra en el agujero mandibular
Nervio lingual

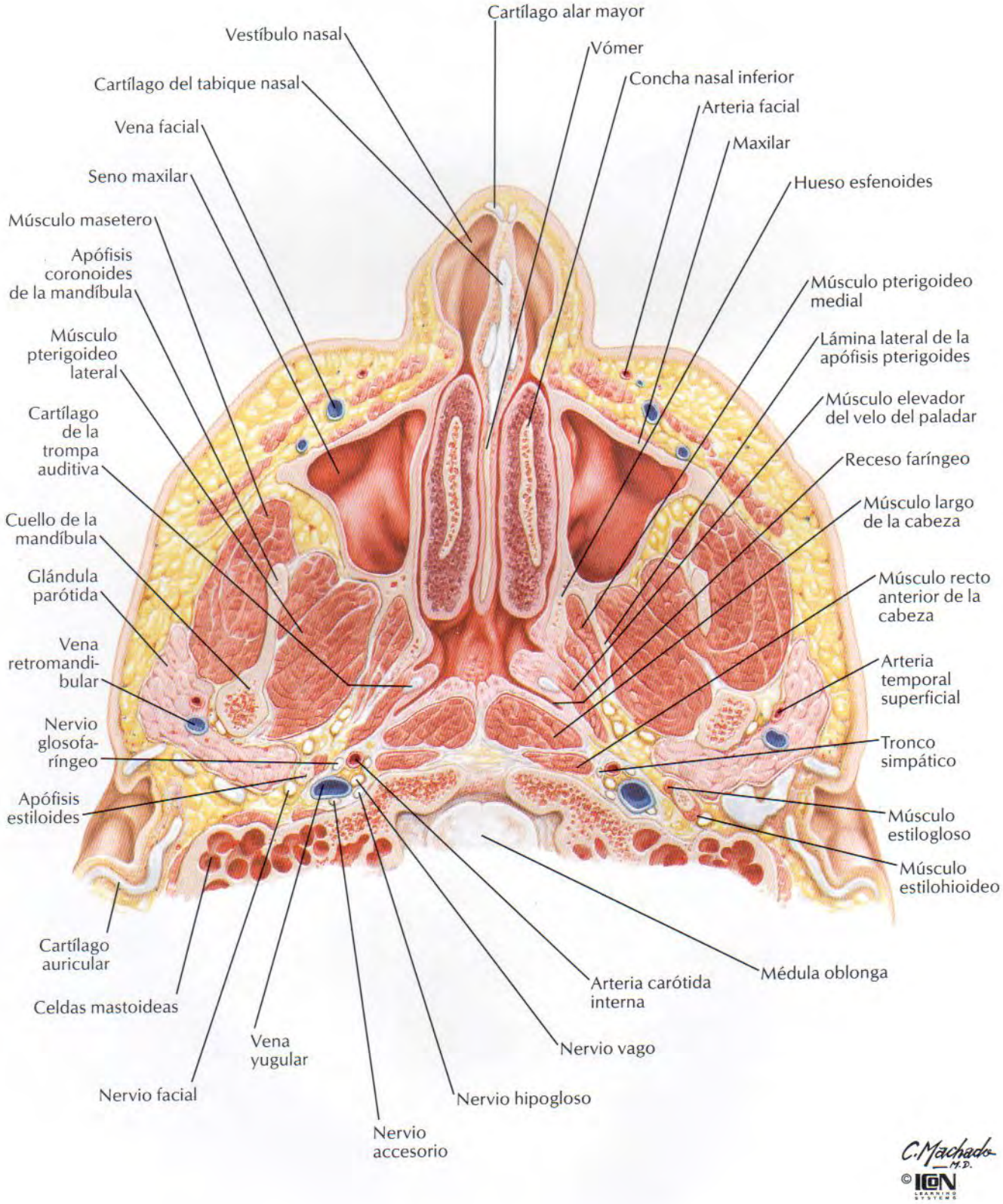
Cartílago alar mayor
Vestíbulo nasal
Vómer
Cartílago del tabique nasal
Concha nasal inferior
Arteria facial
Vena facial
Maxilar
Seno maxilar
Hueso esfenoides
Músculo masetero
Apófisis coronoides de la mandíbula
Músculo pterigoideo medial
Lámina lateral de la apófisis pterigoides
Músculo pterigoideo lateral
Músculo elevador del velo del paladar
Cartílago de la trompa auditiva
Receso faríngeo
Músculo largo de la cabeza
Cuello de la mandíbula
Glándula parótida
Músculo recto anterior de la cabeza
Vena retromandibular
Arteria temporal superficial
Nervio glosofaríngeo
Tronco simpático
Apófisis estiloides
Músculo estilogloso
Músculo estilohioideo
Cartílago auricular
Médula oblonga
Arteria carótida interna
Celdas mastoideas
Vena yugular
Nervio vago
Nervio facial
Nervio hipogloso
Nervio accesorio
C. Machado M.D.
© ION LEARNING SYSTEMS

Senos paranasales

Sección coronal

Hoz del cerebro
Cerebro
Cavidades nasales
Septo nasal
Concha nasal media
Meato nasal medio
Seno maxilar
Meato nasal inferior
Concha nasal inferior
Paladar duro
Cavidad oral
Bulbos olfatorios
Seno frontal
Grasa orbitaria
Celdas etmoidales
Abertura del seno maxilar
Infraorbitario
Cigomático
Alveolar
Recesos del seno maxilar
Músculo buccinador
Apófisis alveolar del maxilar
Cuerpo de la lengua
Glándula sublingual
Mandíbula (cuerpo)

Globo ocular
Celdas etmoidales
Grasa orbitaria y músculos
Senos esfenoidales
Quiasma óptico
Cavidades nasales
Septo nasal
Pared medial de la órbita
Nervio óptico (II)
Cerebro

Sección horizontal

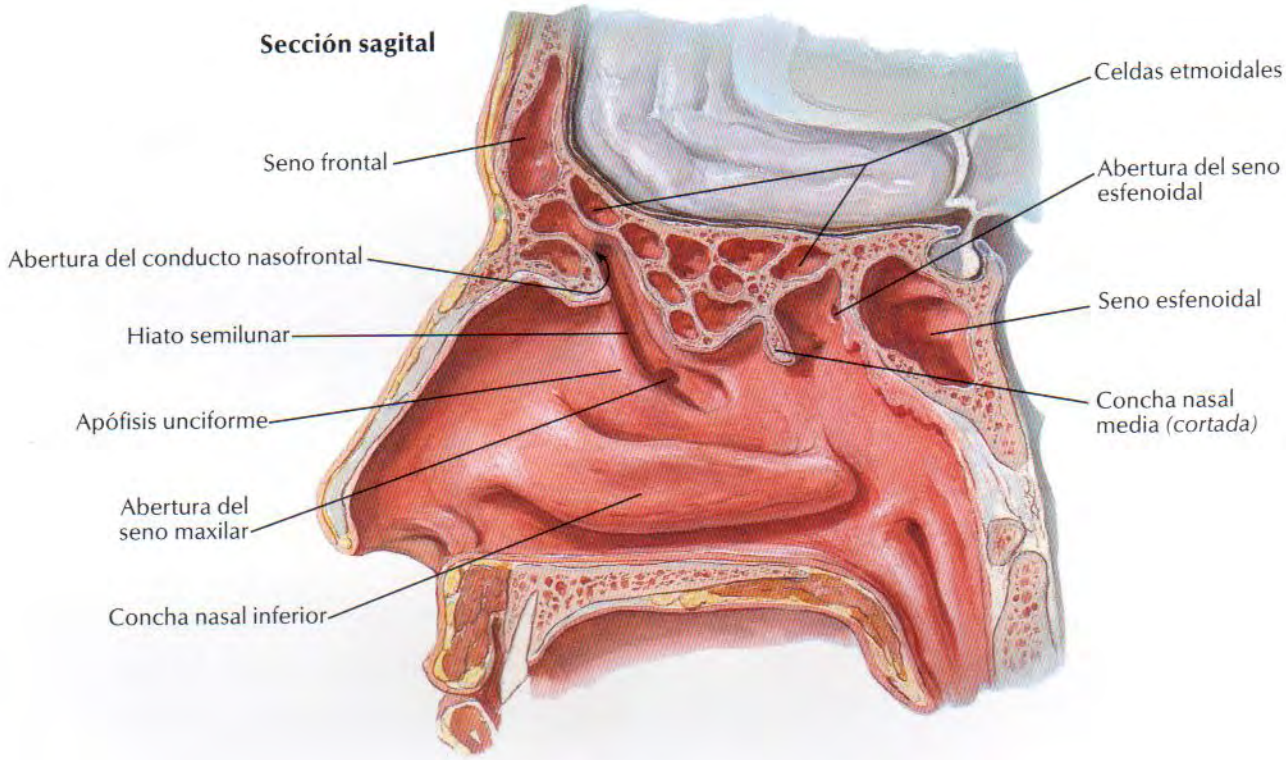
Sección sagital
Seno frontal
Abertura del conducto nasofrontal
Hiato semilunar
Apófisis unciforme
Abertura del seno maxilar
Concha nasal inferior
Celdas etmoidales
Abertura del seno esfenoidal
Seno esfenoidal
Concha nasal media (cortada)

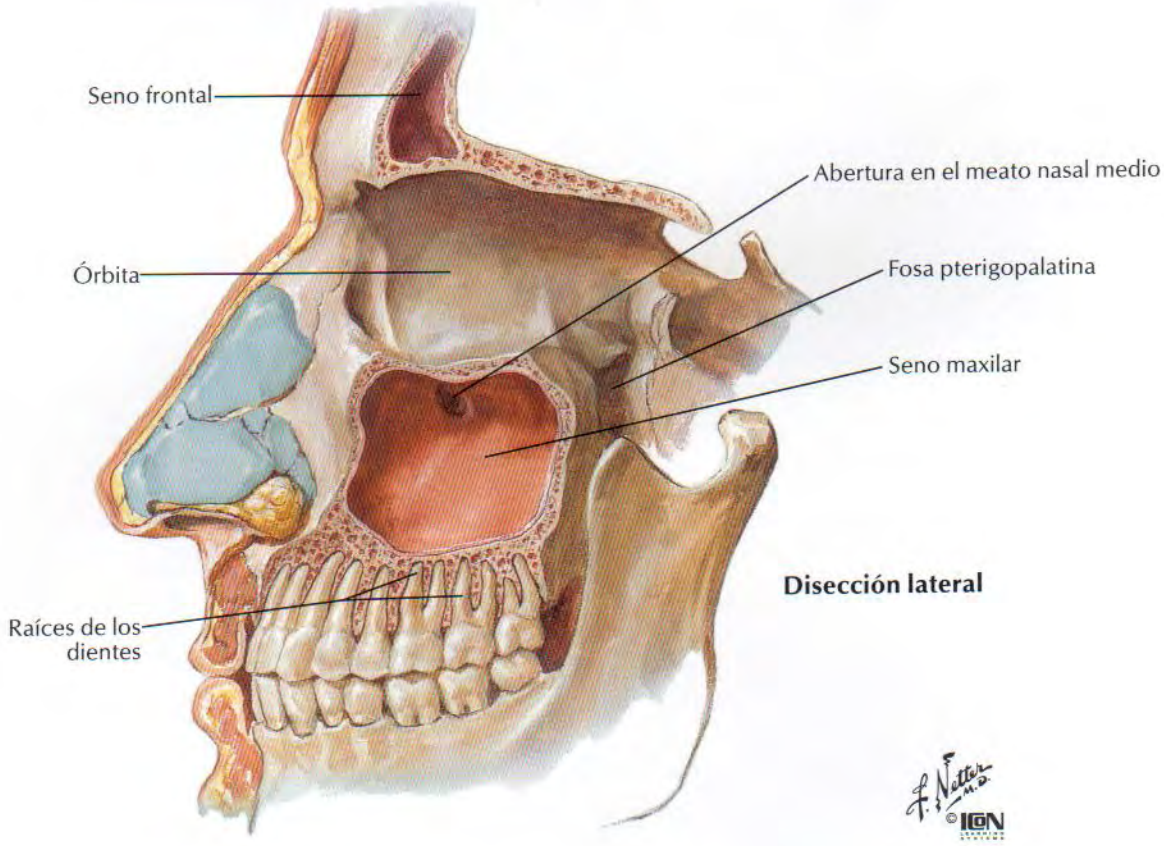
Seno frontal
Órbita
Raíces de los dientes
Abertura en el meato nasal medio
Fosa pterigopalatina
Seno maxilar
Disección lateral
F. Netter M.D.
©ICON

Senos paranasales: cambios con la edad

Huesos de la cavidad nasal y senos paranasales al nacimiento

El seno representa la abertura de una o más celdas etmoidales anteriores en el hiato semilunar del meato nasal medio

El seno representa la abertura de una o más celdas etmoidales medias en el meato nasal medio

Los senos representan la abertura de una o más celdas etmoidales posteriores en el meato nasal superior

Seno esfenoidal en la concha ósea (concha esfenoidal) que se localiza anterior y lateral al cuerpo del hueso esfenoides (la línea discontinua indica el seno lateral al cuerpo esfenoidal)

Porción del conducto nasolagrimal que formaba el fondo del surco nasoóptico

Hueso nasal

Hueso lagrimal

Agujero nasolagrimal (se convertirá en conducto óseo)

Porción del conducto nasolagrimal en la cavidad nasal con abertura a modo de hendidura en el meato nasal inferior

Maxilar

Apófisis unciforme del hueso etmoides

Hiato semilunar

Cuerpo del hueso esfenoides

Fosa hipofisaria

Vestigio de la bolsa de Rathke

Lámina pterigoidea medial del hueso esfenoides

Borde inferior de la concha nasal suprema

Borde inferior de la concha nasal superior

Meato nasal superior

Hueso palatino

Concha nasal media *(cortada)* (concha nasal inferior completamente extirpada)

Gancho de la pterigoides

Seno maxilar con abertura en el hiato semilunar (el área rayada representa la membrana que forma la mayor parte de la pared medial del seno)

Crecimiento de los senos frontal y maxilar a lo largo de la vida

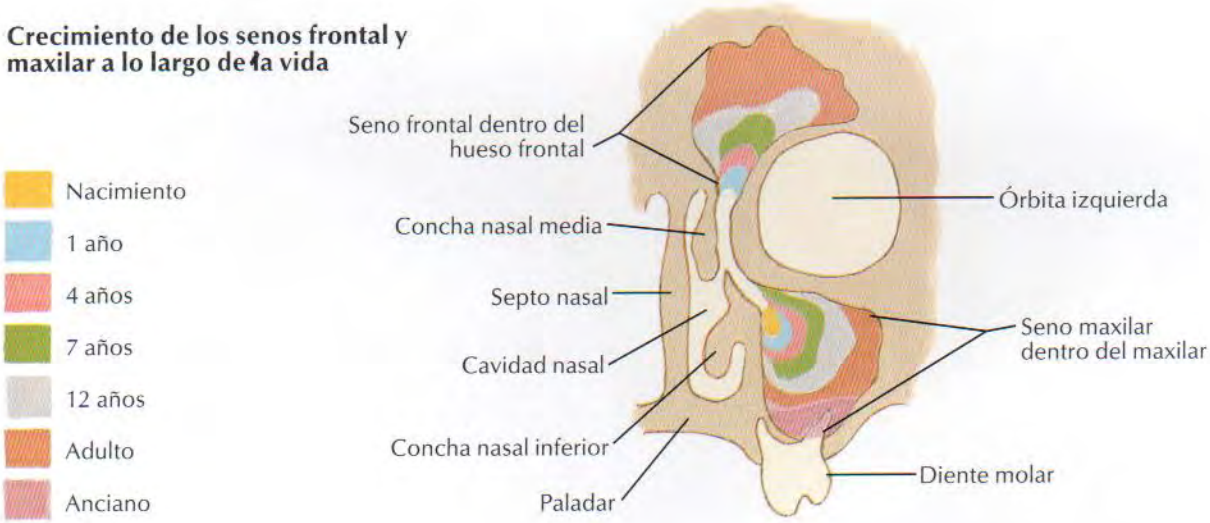

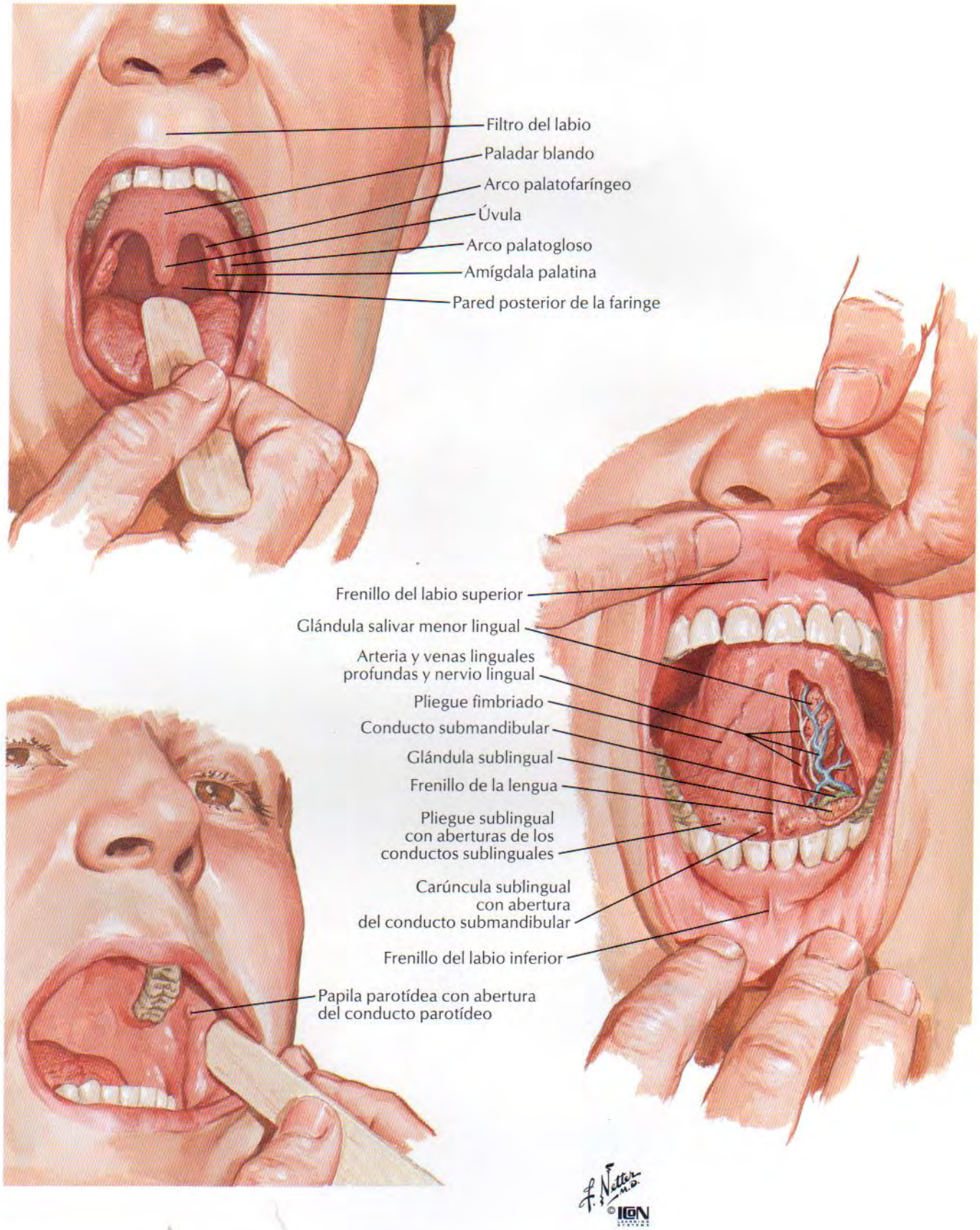
Filtro del labio
Paladar blando
Arco palatofaríngeo
Úvula
Arco palatogloso
Amígdala palatina
Pared posterior de la faringe
Frenillo del labio superior
Glándula salivar menor lingual
Arteria y venas linguales profundas y nervio lingual
Pliegue fimbriado
Conducto submandibular
Glándula sublingual
Frenillo de la lengua
Pliegue sublingual con aberturas de los conductos sublinguales
Carúncula sublingual con abertura del conducto submandibular
Frenillo del labio inferior
Papila parotídea con abertura del conducto parotídeo
F. Netter M.D.
©ICON

Techo de la boca

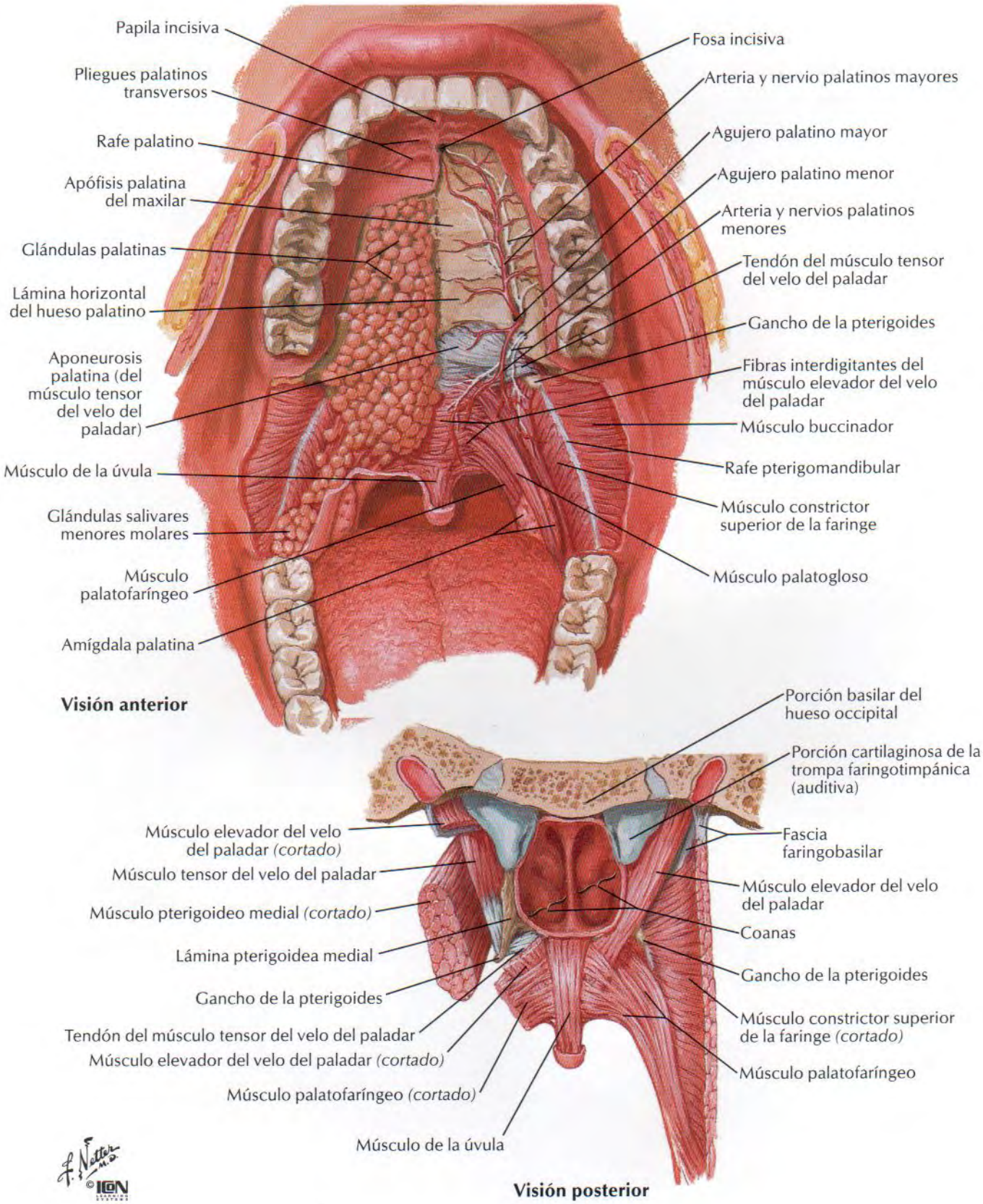

VÉASE TAMBIÉN LÁMINA 25

Visión lateral, ligeramente inferior

Músculo hiogloso
Músculo milohioideo
Asa fibrosa para el tendón intermedio del digástrico
Músculo digástrico (vientre anterior)
Rafe medio entre los músculos milohioideos
Apófisis mastoides
Apófisis estiloides
Músculo digástrico (vientre posterior)
Músculo estilohioideo
Asta mayor
Asta menor
Cuerpo
Hueso hioides
Músculo tirohioideo
Músculo omohioideo
Músculo esternohioideo

Visión anteroinferior

Músculo digástrico (vientre anterior)
Músculo milohioideo
Músculo estilohioideo
Músculo digástrico (vientre posterior)
Asa fibrosa para el tendón intermedio del digástrico
Músculo hiogloso

Visión posterosuperior

Glándula sublingual
Nervio lingual
Nervio y arteria alveolares inferiores
Nervio y arteria milohioideos
Glándula y conducto submandibulares
Músculo milohioideo
Músculo genihioideo
Hueso hioides
Asta menor
Cuerpo
Asta mayor
Espina mentoniana superior para el origen del músculo geniogloso
Músculo hiogloso *(cortado)*

F. Netter M.D. © ICON LEARNING SYSTEMS

Músculos implicados en la masticación

PARA LOS MÚSCULOS FACIALES VÉASE LÁMINA 22

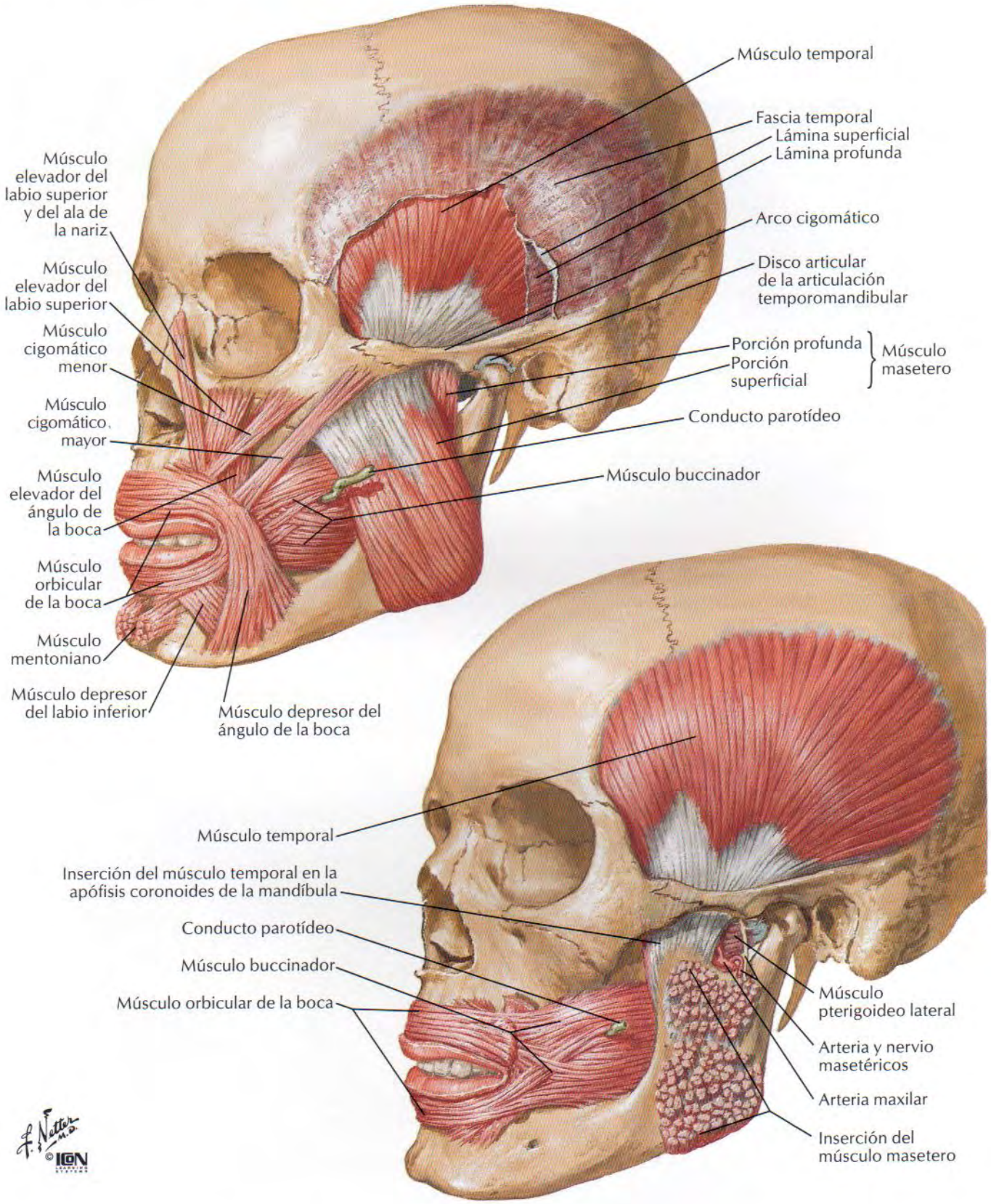

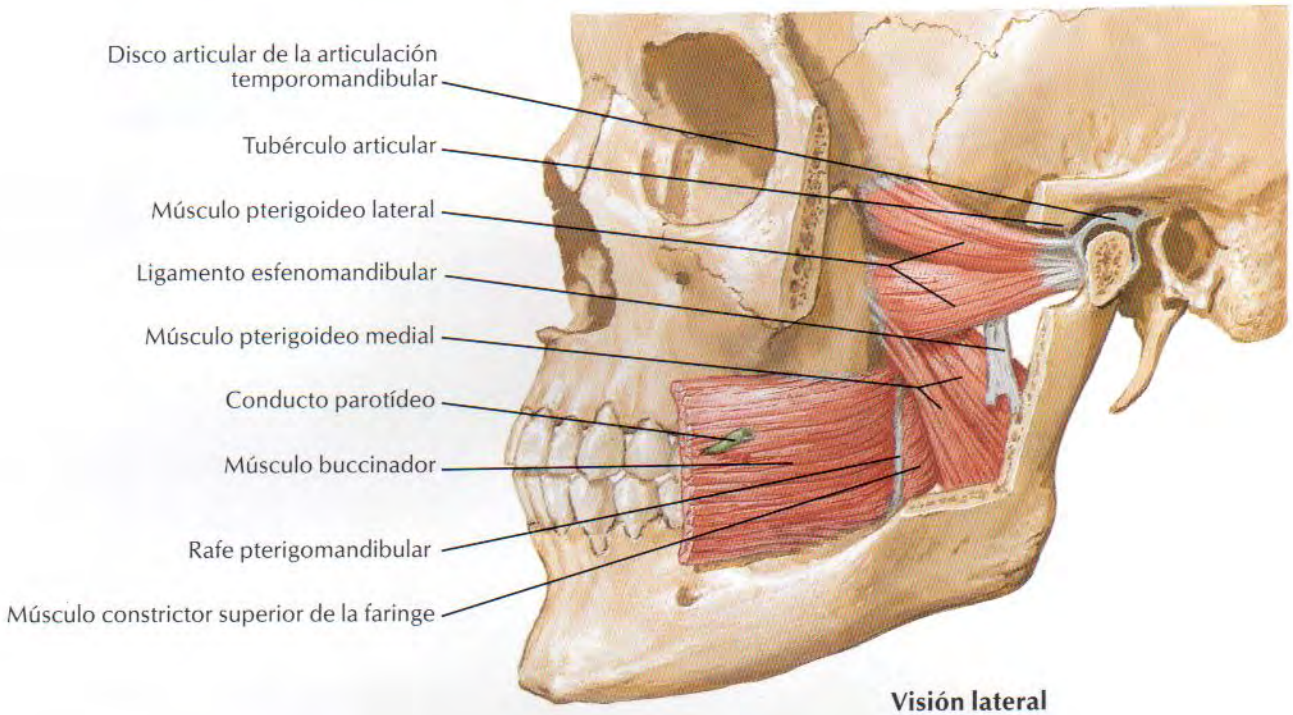

Visión lateral

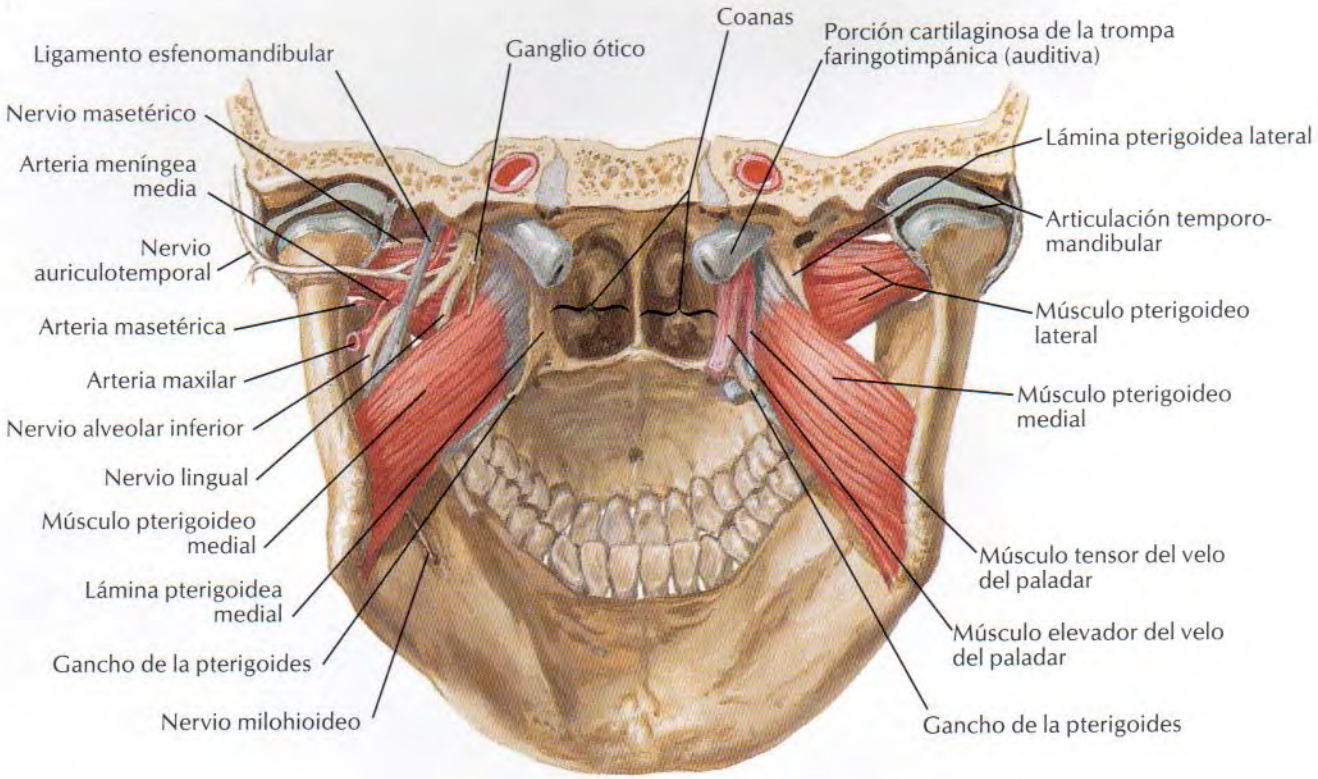

Visión posterior

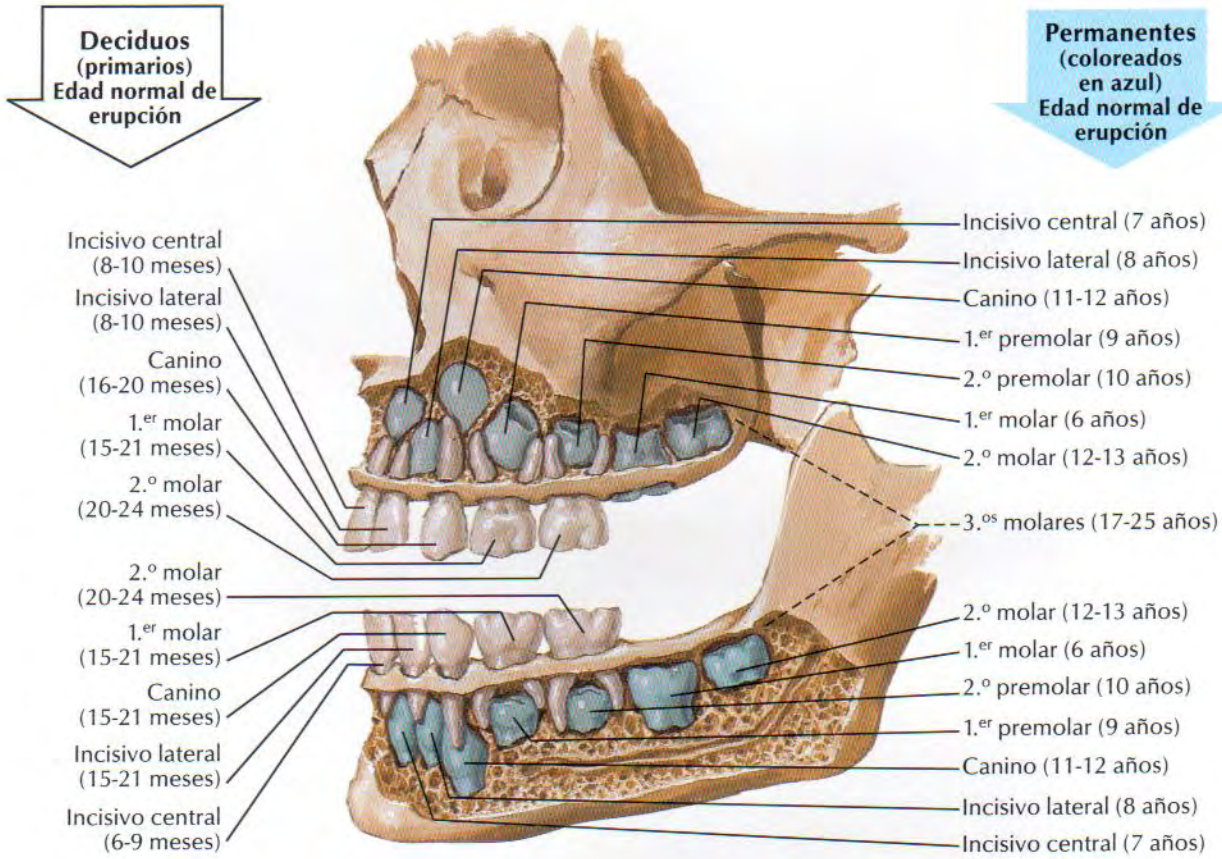

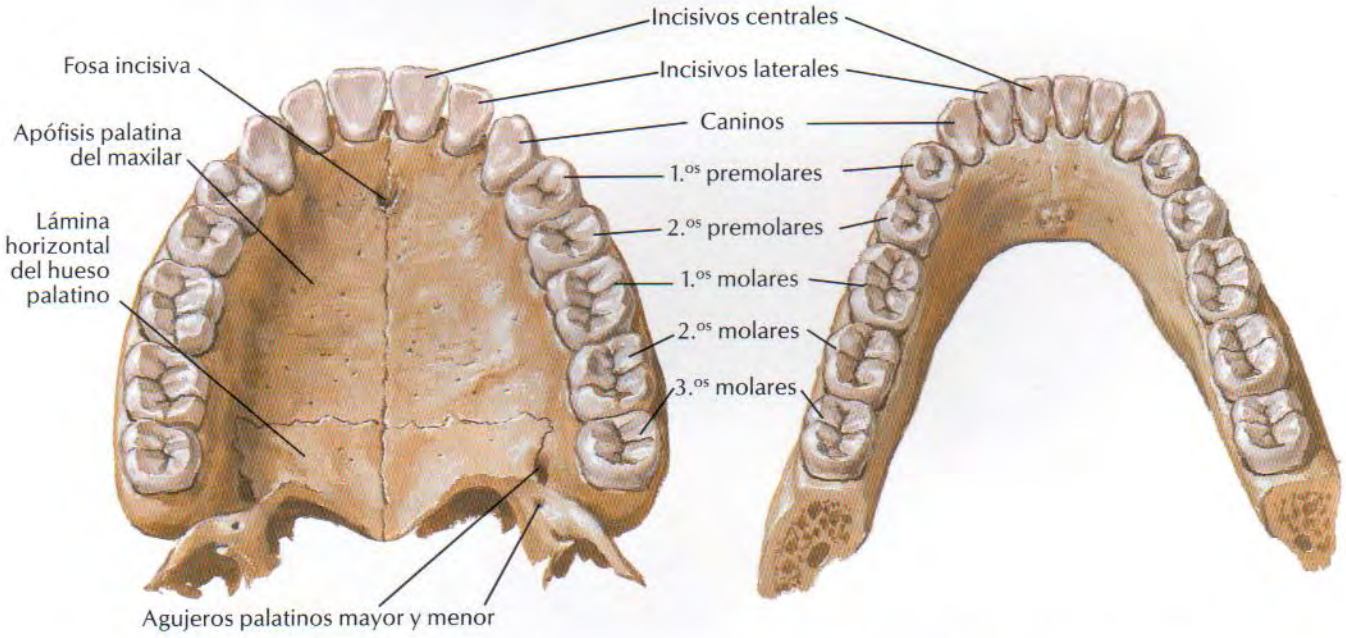

Dientes permanentes superiores **Dientes permanentes inferiores**

F. Netter M.D. ©ICON

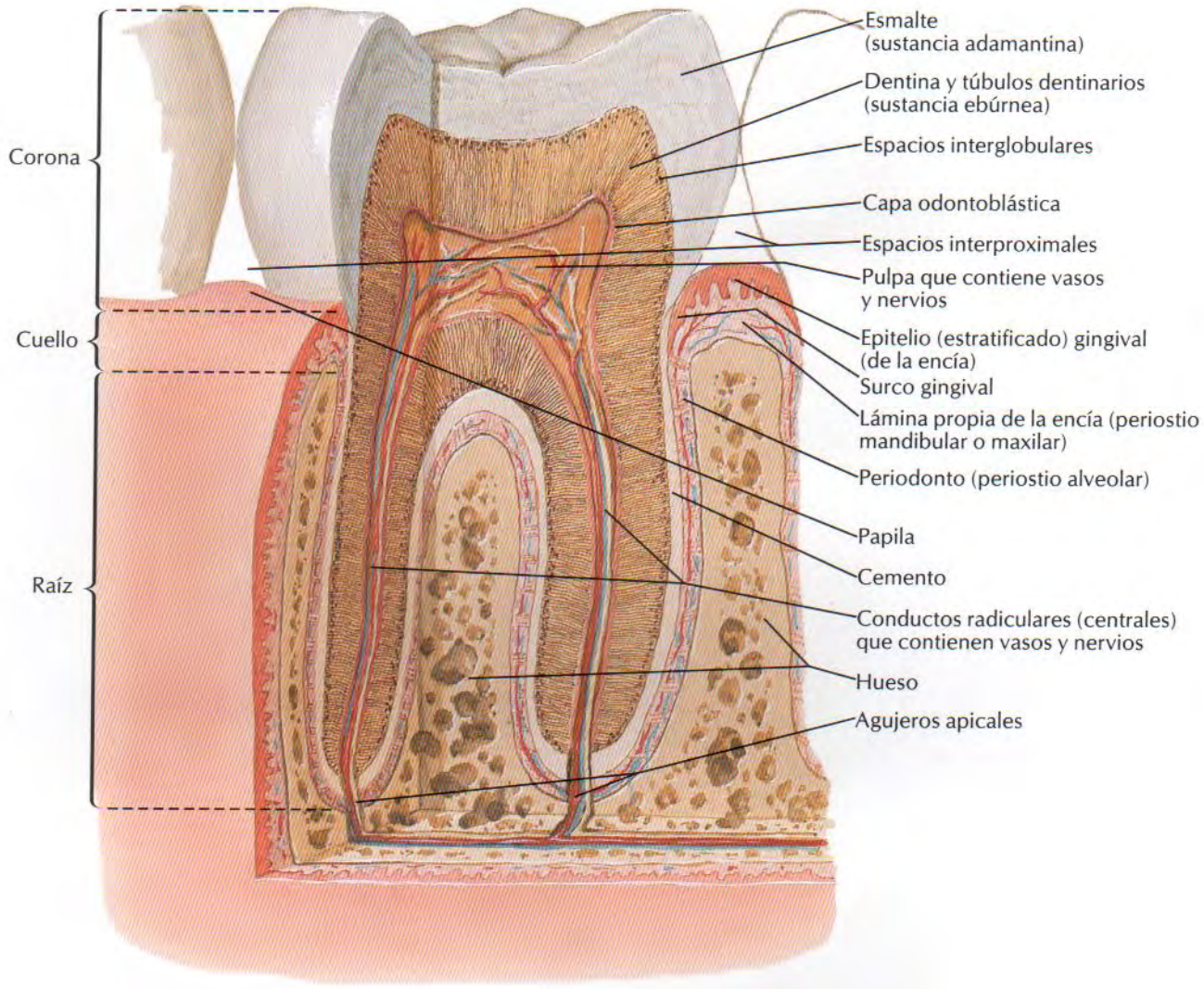
Corona
Cuello
Raíz
Esmalte (sustancia adamantina)
Dentina y túbulos dentinarios (sustancia ebúrnea)
Espacios interglobulares
Capa odontoblástica
Espacios interproximales
Pulpa que contiene vasos y nervios
Epitelio (estratificado) gingival (de la encía)
Surco gingival
Lámina propia de la encía (periostio mandibular o maxilar)
Periodonto (periostio alveolar)
Papila
Cemento
Conductos radiculares (centrales) que contienen vasos y nervios
Hueso
Agujeros apicales

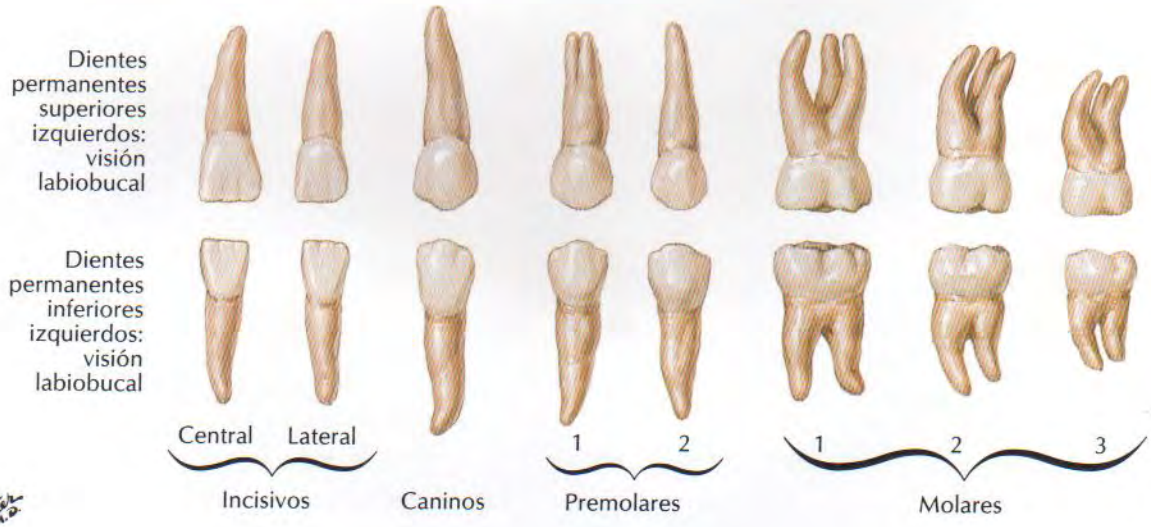
Dientes permanentes superiores izquierdos: visión labiobucal
Dientes permanentes inferiores izquierdos: visión labiobucal
Central
Lateral
Incisivos
Caninos
1
2
Premolares
1
2
3
Molares

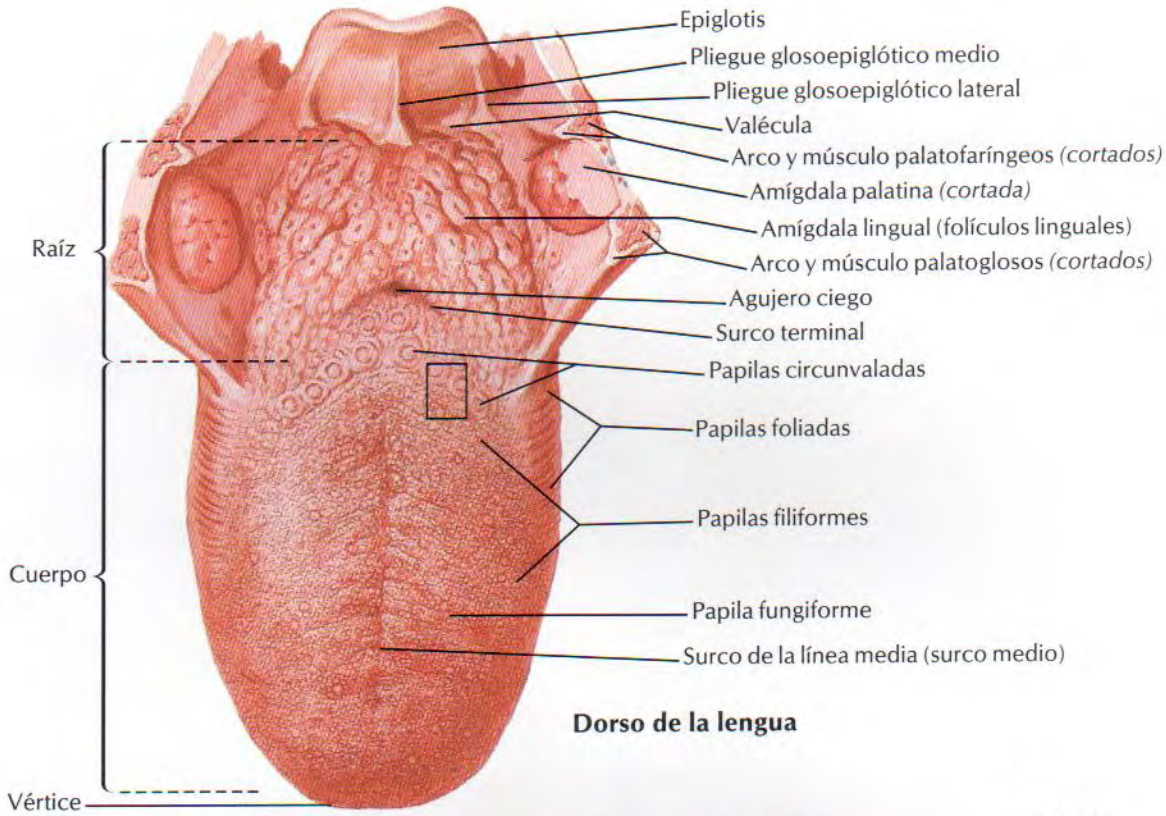

Dorso de la lengua

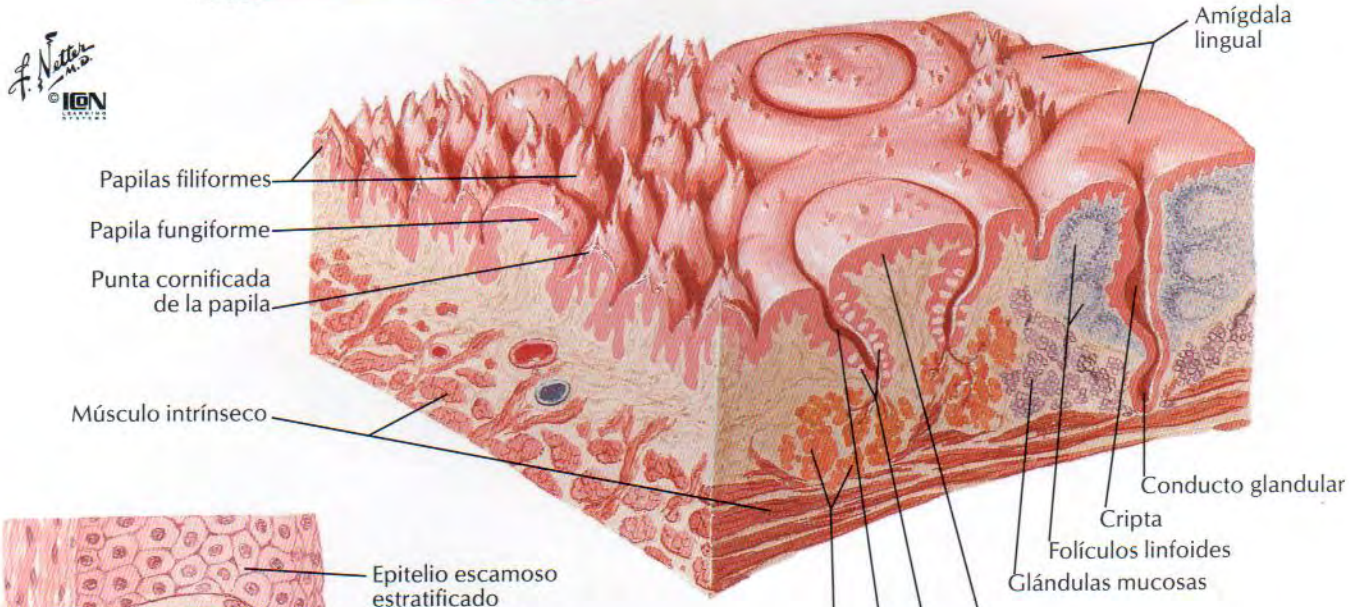

Estereograma esquemático: área indicada arriba

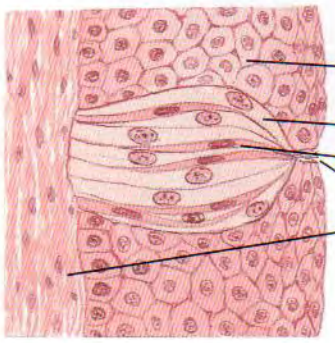

Sección de un botón gustativo

VÉANSE TAMBIÉN LÁMINAS 30, 42, 49, 122

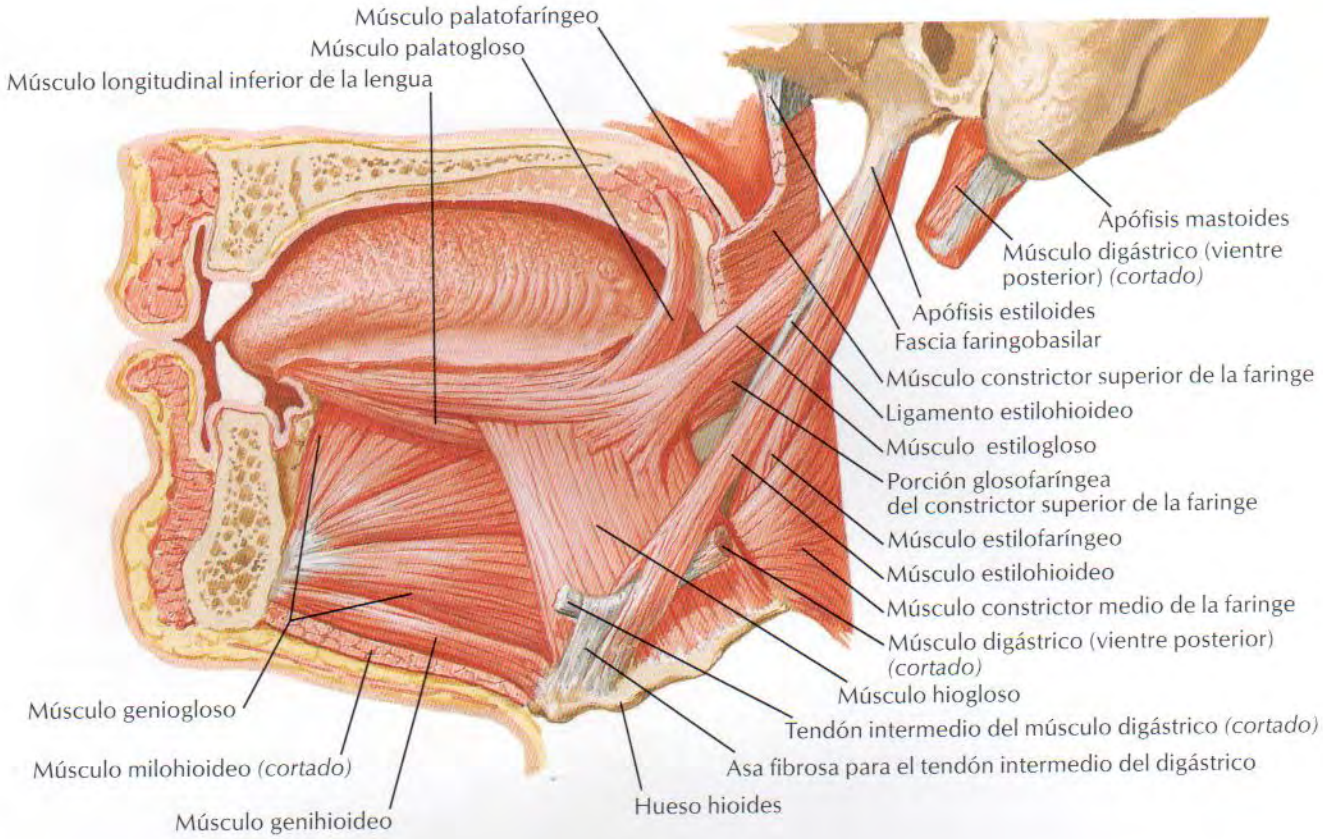

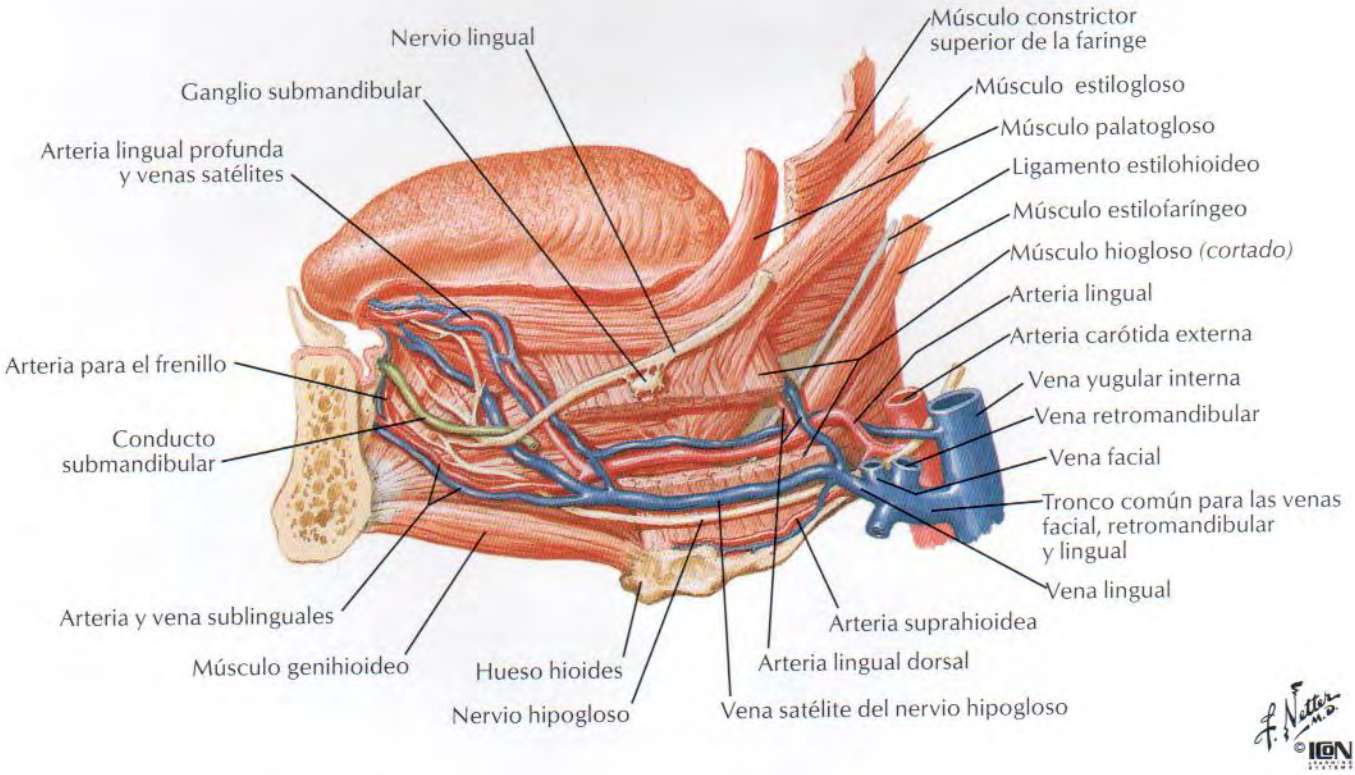

Sección horizontal por debajo de la língula de la mandíbula (visión superior) que muestra el lecho de la glándula parótida

Músculo orbicular de la boca
Músculo buccinador
Fascia bucofaríngea
Arteria y vena faciales
Rafe pterigomandibular
Nervio lingual y músculo constrictor superior de la faringe
Músculo masetero
Músculo palatogloso en el arco palatogloso
Amígdala palatina
Músculo palatofaríngeo en el arco palatofaríngeo
Rama de la mandíbula
Arteria, vena y nervio alveolares inferiores
Músculo pterigoideo medial
Músculo estilogloso
Nervio facial
Vena retromandibular
Arteria carótida externa
Glándula parótida
Músculo estilofaríngeo
Músculo estilohioideo
Músculo esternocleidomastoideo
Músculo digástrico (vientre posterior)
Axis (C2)
Vena yugular interna, arteria carótida interna y nervios IX, X y XII en la vaina carotídea
Ganglio simpático cervical superior
Fascia bucofaríngea y espacio retrofaríngeo
Fascia prevertebral
Músculo largo de la cabeza

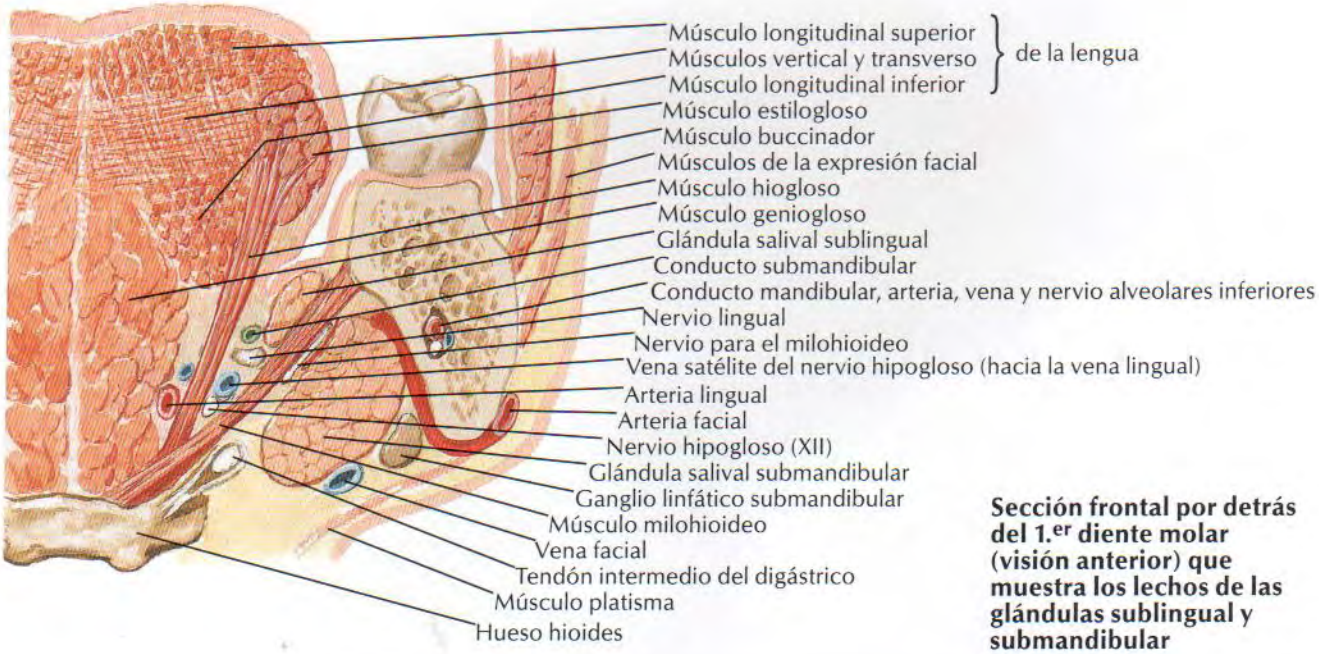

Sección frontal por detrás del 1.er diente molar (visión anterior) que muestra los lechos de las glándulas sublingual y submandibular

VÉANSE TAMBIÉN LÁMINAS 21, 49, 127, 128, 160

Arteria y vena temporales superficiales y nervio auriculotemporal
Ramos del nervio facial
Arteria transversa facial
Glándula parótida accesoria
Conducto parotídeo
Músculo buccinador *(cortado)*
Músculo masetero
Nervio lingual
Ganglio submandibular
Lengua
Frenillo de la lengua
Pliegue sublingual con aberturas de los conductos sublinguales
Carúncula sublingual con abertura del conducto submandibular
Glándula sublingual
Conducto submandibular
Arteria y vena sublinguales
Músculo milohioideo *(cortado)*
Músculo digástrico (vientre anterior)
Glándula submandibular
Arteria y vena faciales
Hueso hioides
Glándula parótida
Vena retromandibular (ramas anterior y posterior)
Músculo digástrico (vientre posterior)
Músculo estilohioideo
Vena yugular externa
Músculo esternocleidomastoideo
Tronco común que recibe las venas facial, rama anterior de la retromandibular y lingual
Vena yugular interna
Arteria carótida externa

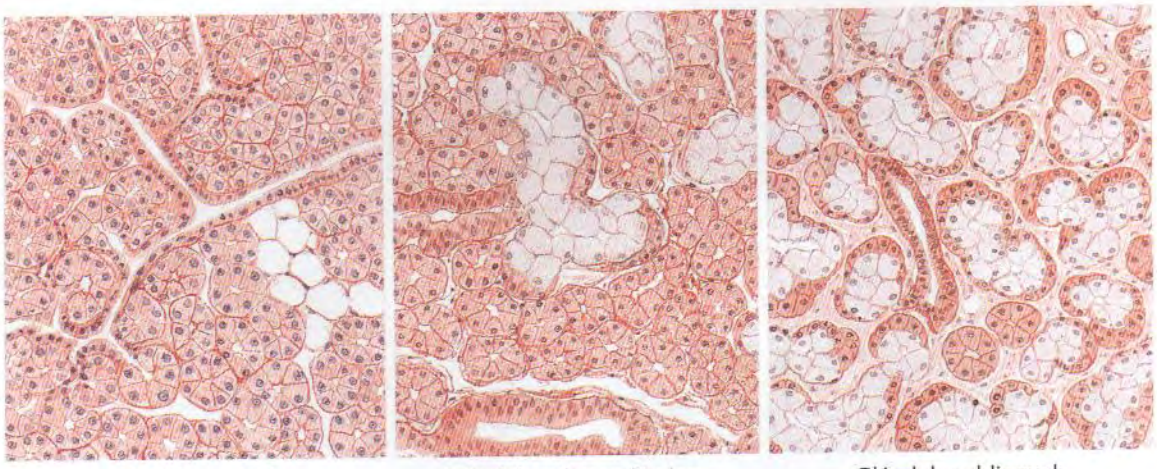

Glándula parótida: totalmente serosa

Glándula submandibular: principalmente serosa, parcialmente mucosa

Glándula sublingual: casi completamente mucosa

Inervación aferente de la boca y faringe

VÉANSE TAMBIÉN LÁMINAS 42, 48, 55, 60, 116, 117, 119, 127, 129

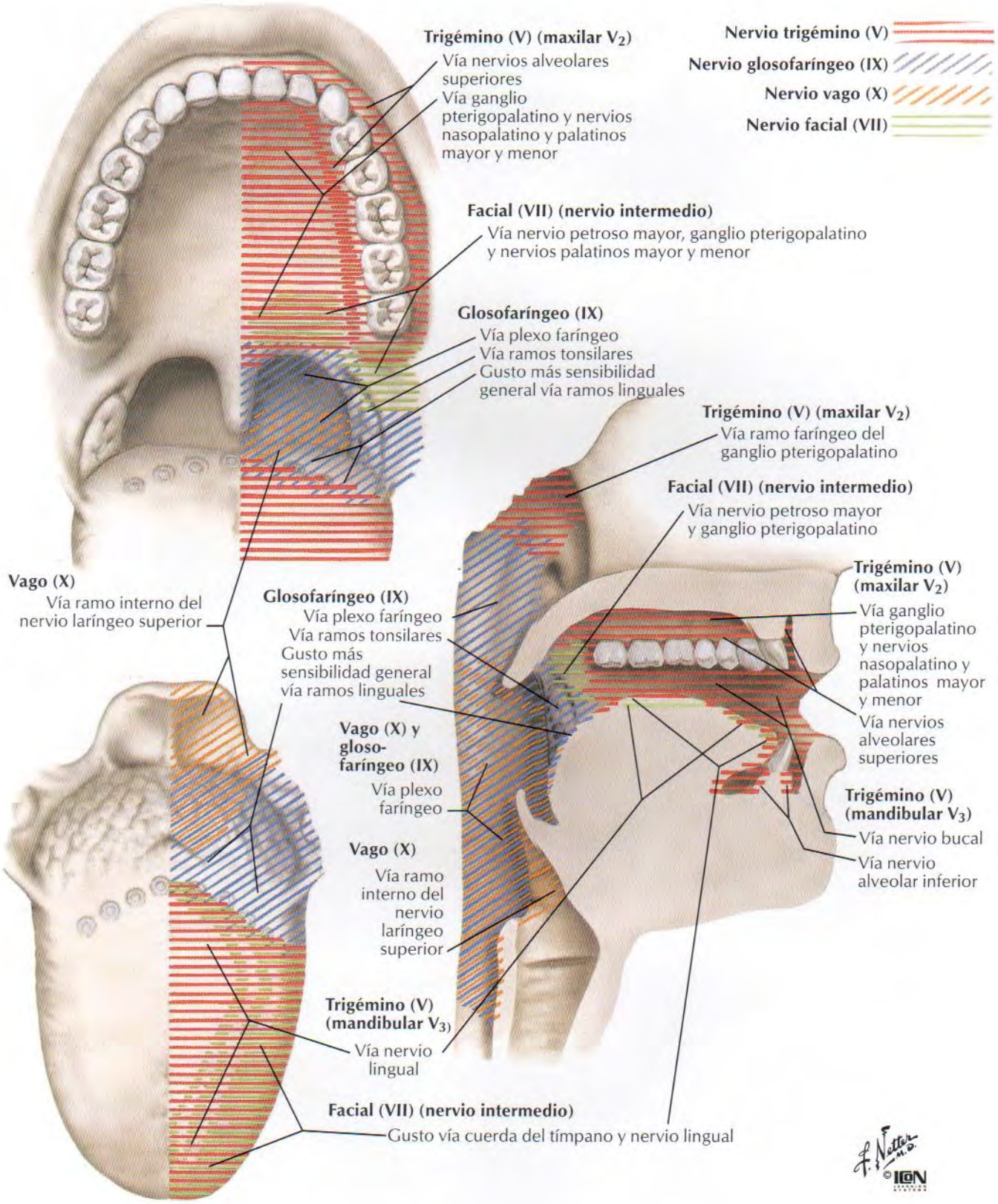

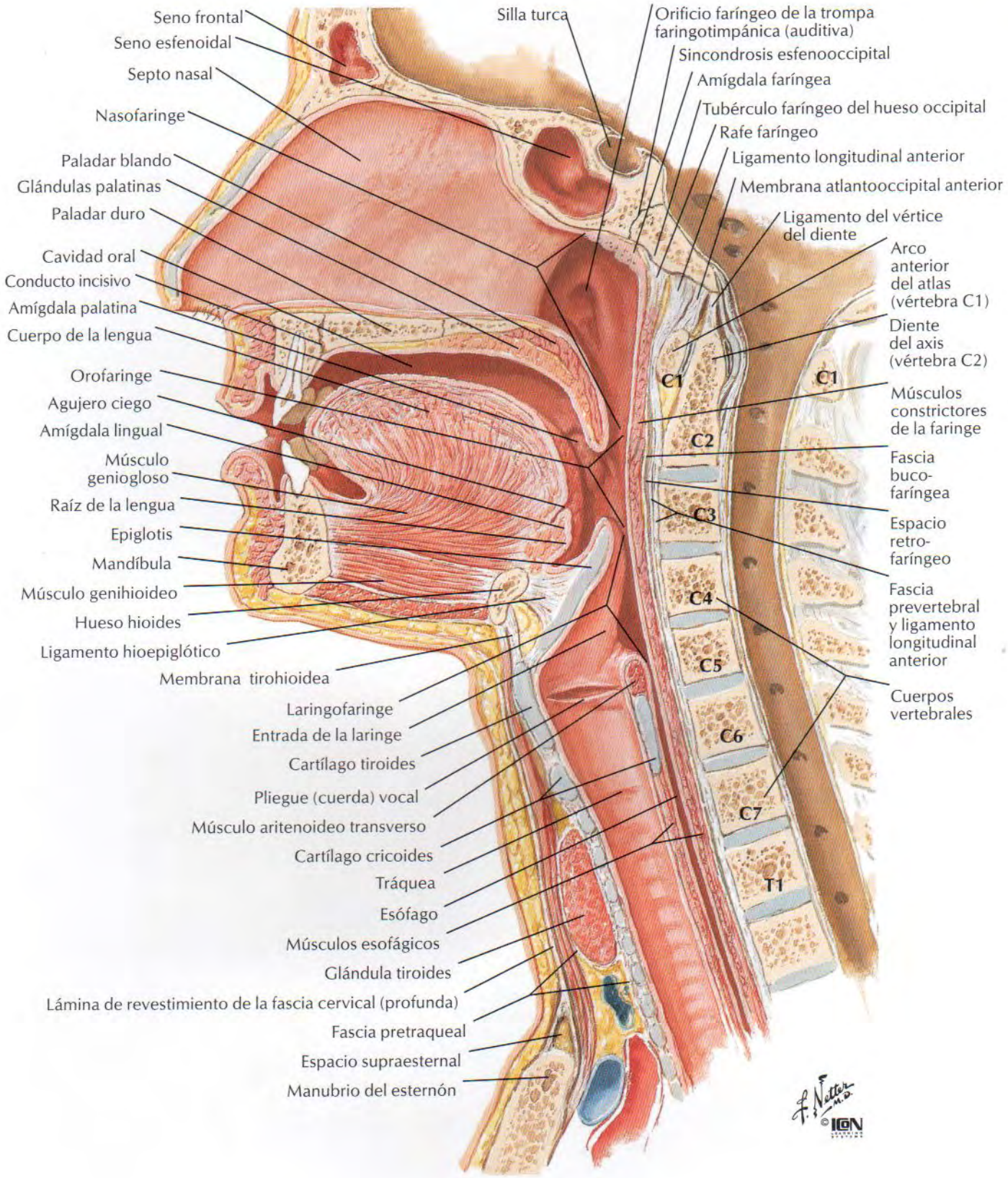
Seno frontal
Seno esfenoidal
Septo nasal
Nasofaringe
Paladar blando
Glándulas palatinas
Paladar duro
Cavidad oral
Conducto incisivo
Amígdala palatina
Cuerpo de la lengua
Orofaringe
Agujero ciego
Amígdala lingual
Músculo geniogloso
Raíz de la lengua
Epiglotis
Mandíbula
Músculo genihioideo
Hueso hioides
Ligamento hioepiglótico
Membrana tirohioidea
Laringofaringe
Entrada de la laringe
Cartílago tiroides
Pliegue (cuerda) vocal
Músculo aritenoideo transverso
Cartílago cricoides
Tráquea
Esófago
Músculos esofágicos
Glándula tiroides
Lámina de revestimiento de la fascia cervical (profunda)
Fascia pretraqueal
Espacio supraesternal
Manubrio del esternón
Silla turca
Orificio faríngeo de la trompa faringotimpánica (auditiva)
Sincondrosis esfenooccipital
Amígdala faríngea
Tubérculo faríngeo del hueso occipital
Rafe faríngeo
Ligamento longitudinal anterior
Membrana atlantooccipital anterior
Ligamento del vértice del diente
Arco anterior del atlas (vértebra C1)
Diente del axis (vértebra C2)
Músculos constrictores de la faringe
Fascia buco-faríngea
Espacio retro-faríngeo
Fascia prevertebral y ligamento longitudinal anterior
Cuerpos vertebrales
C1
C1
C2
C3
C4
C5
C6
C7
T1
F. Netter M.D.
© IGN

Fauces

Visión medial
Sección media (sagital)

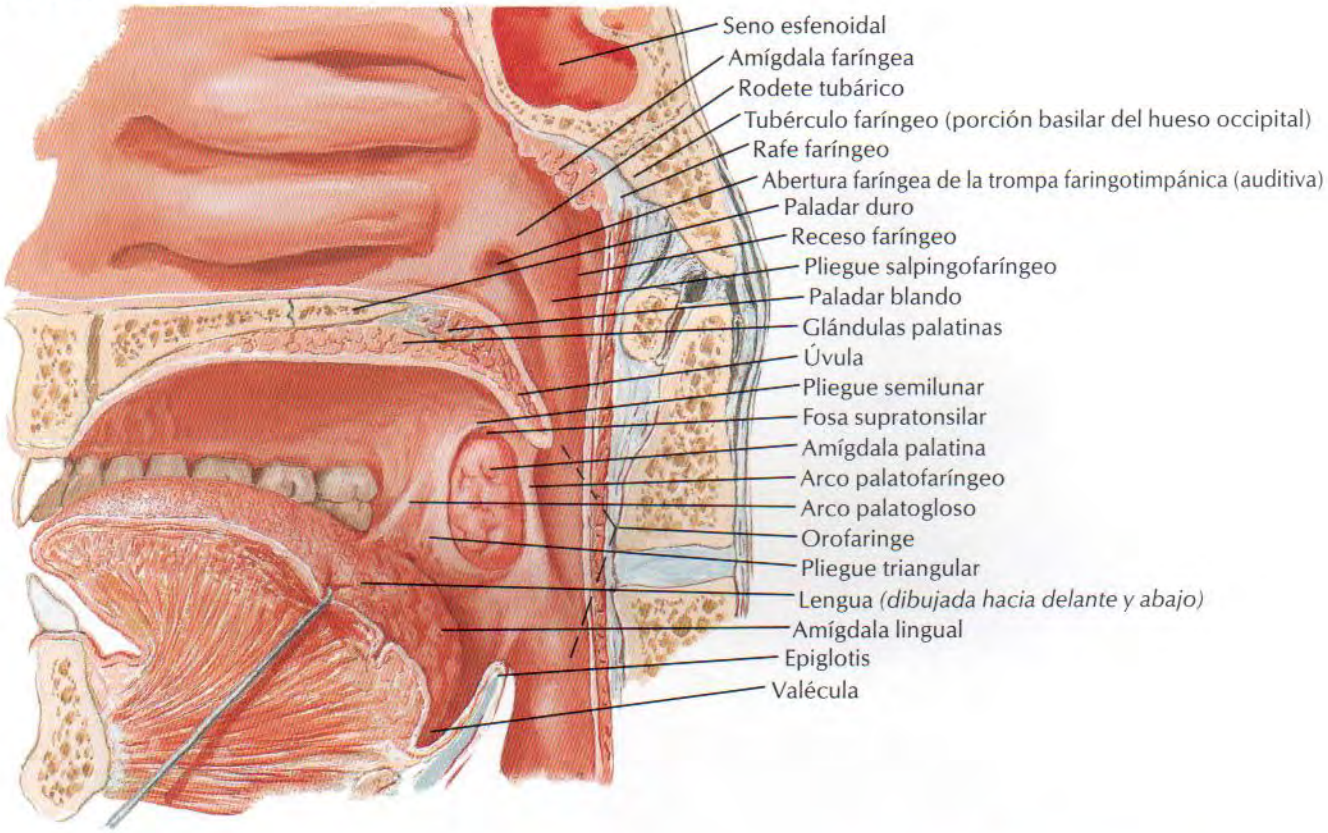

Mucosa faríngea extirpada

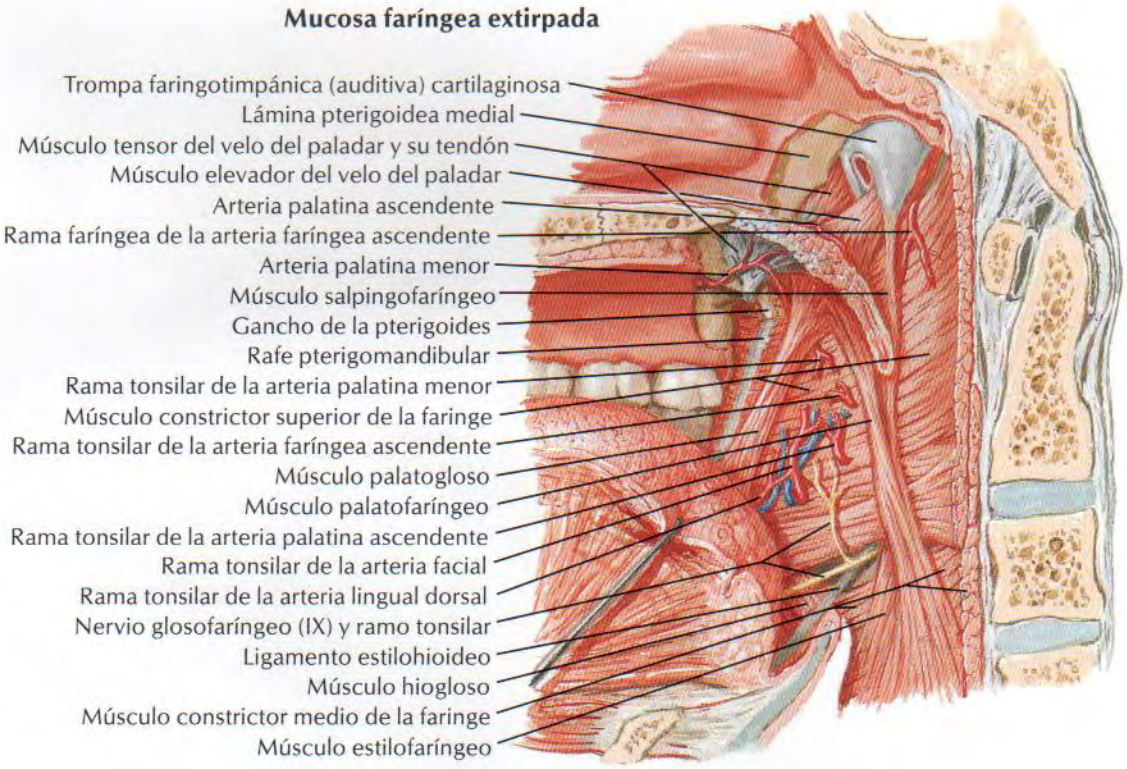

F. Netter M.D.
© ION

Músculos de la faringe: sección media (sagital)

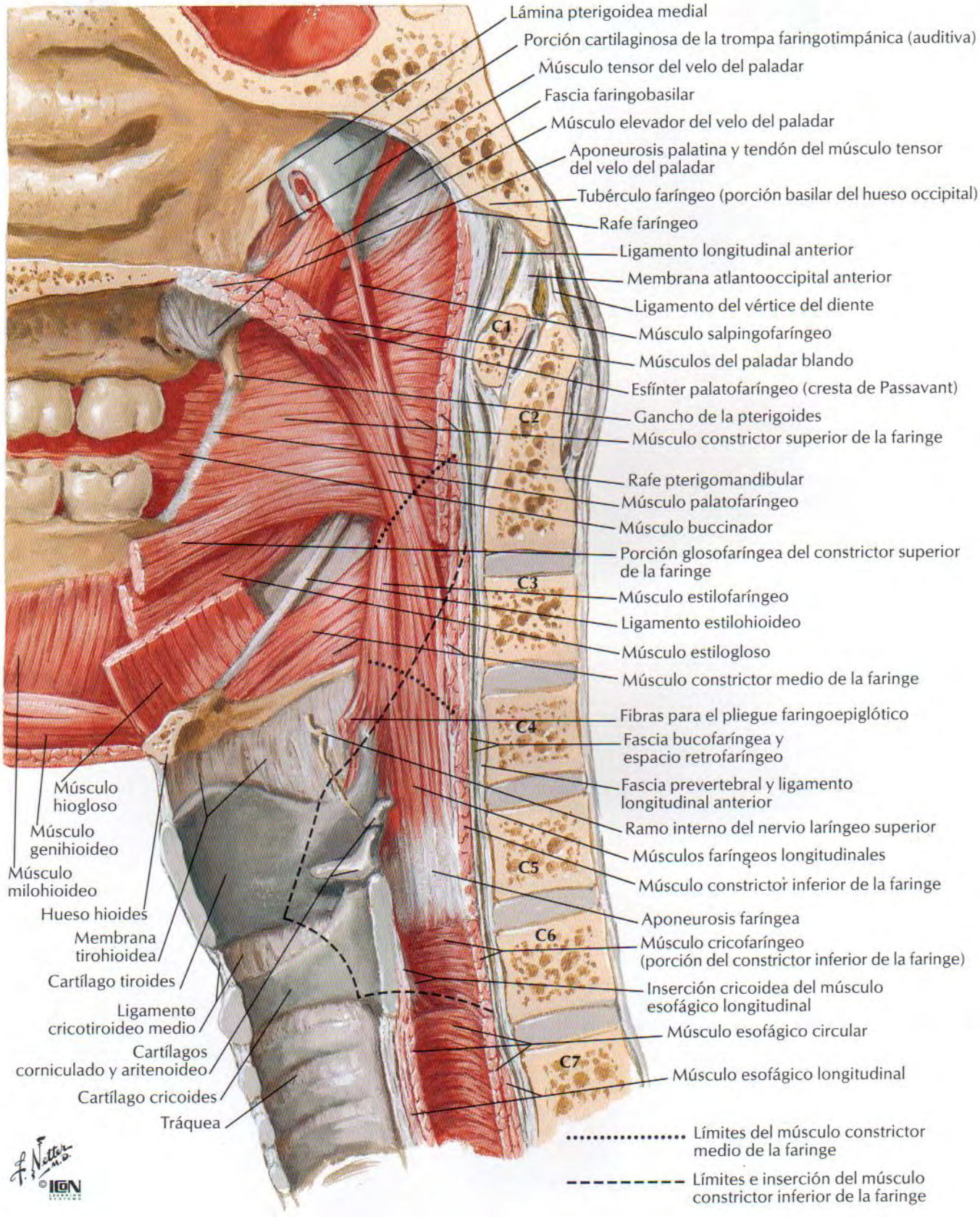

Faringe: visión posterior abierta

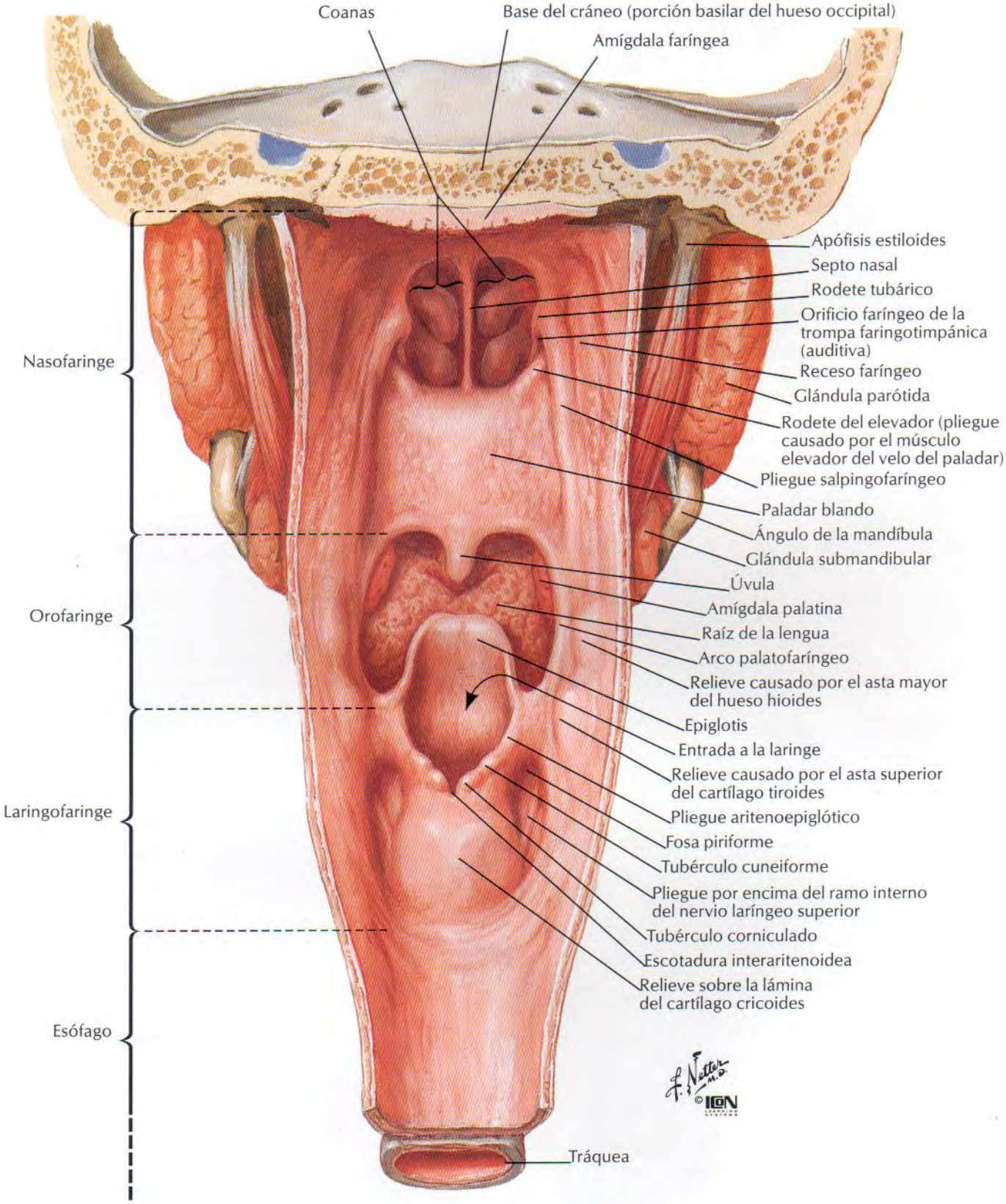

Músculos de la faringe: visión posterior abierta parcialmente

VÉASE TAMBIÉN LÁMINA 231

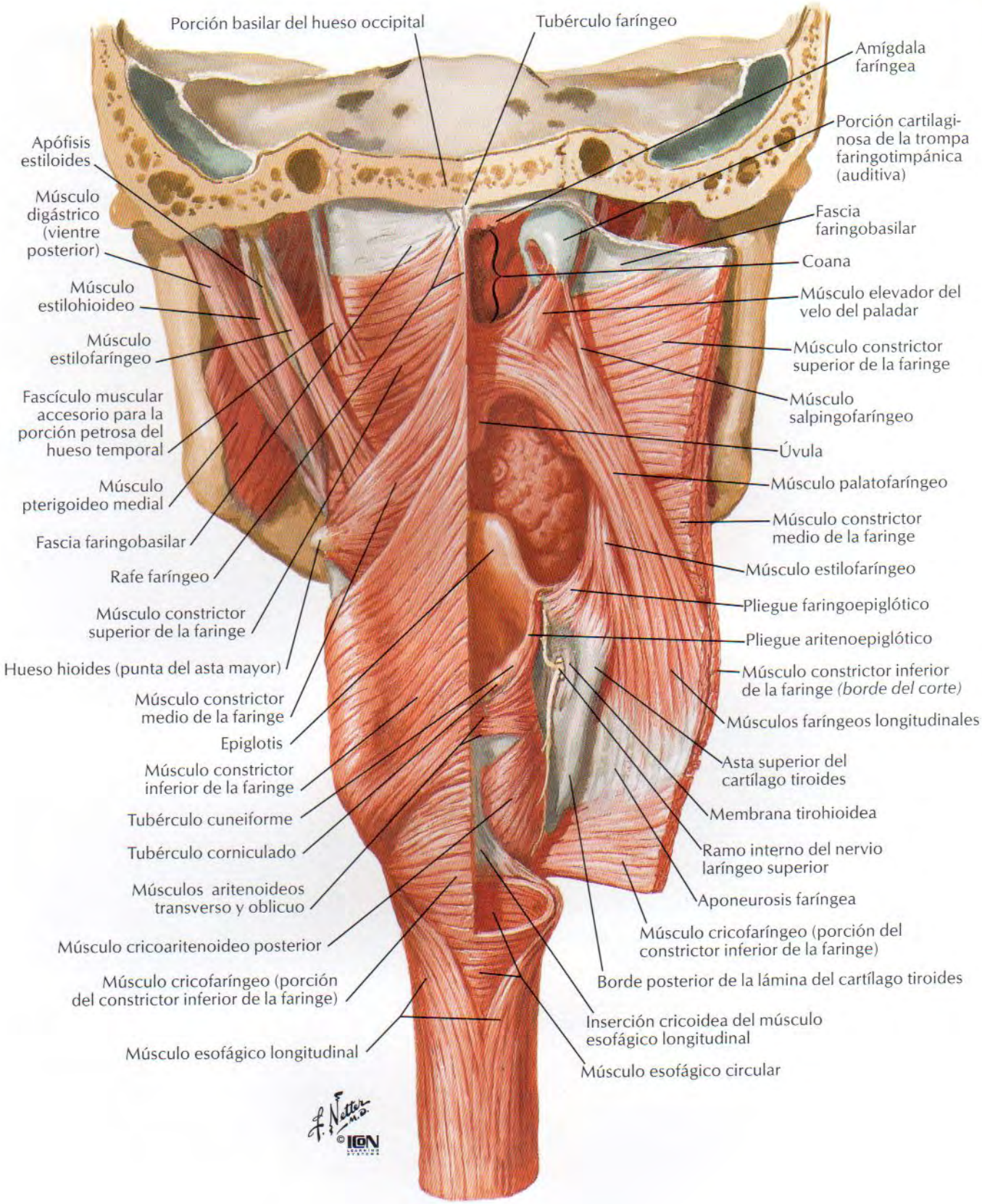

Músculos de la faringe: visión lateral

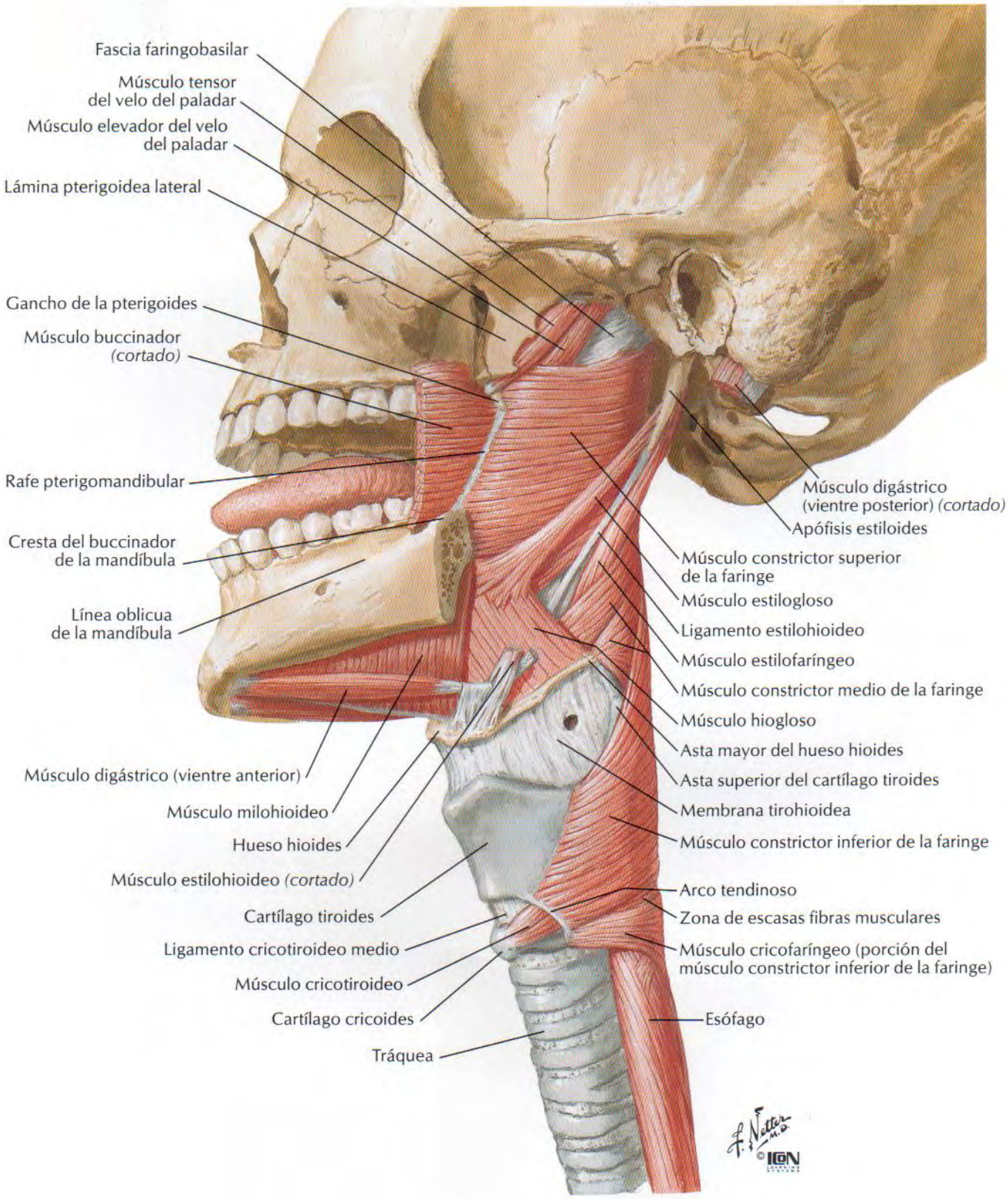

Arterias de las regiones oral y faríngea

VEÁNSE TAMBIÉN LÁMINAS 30, 36

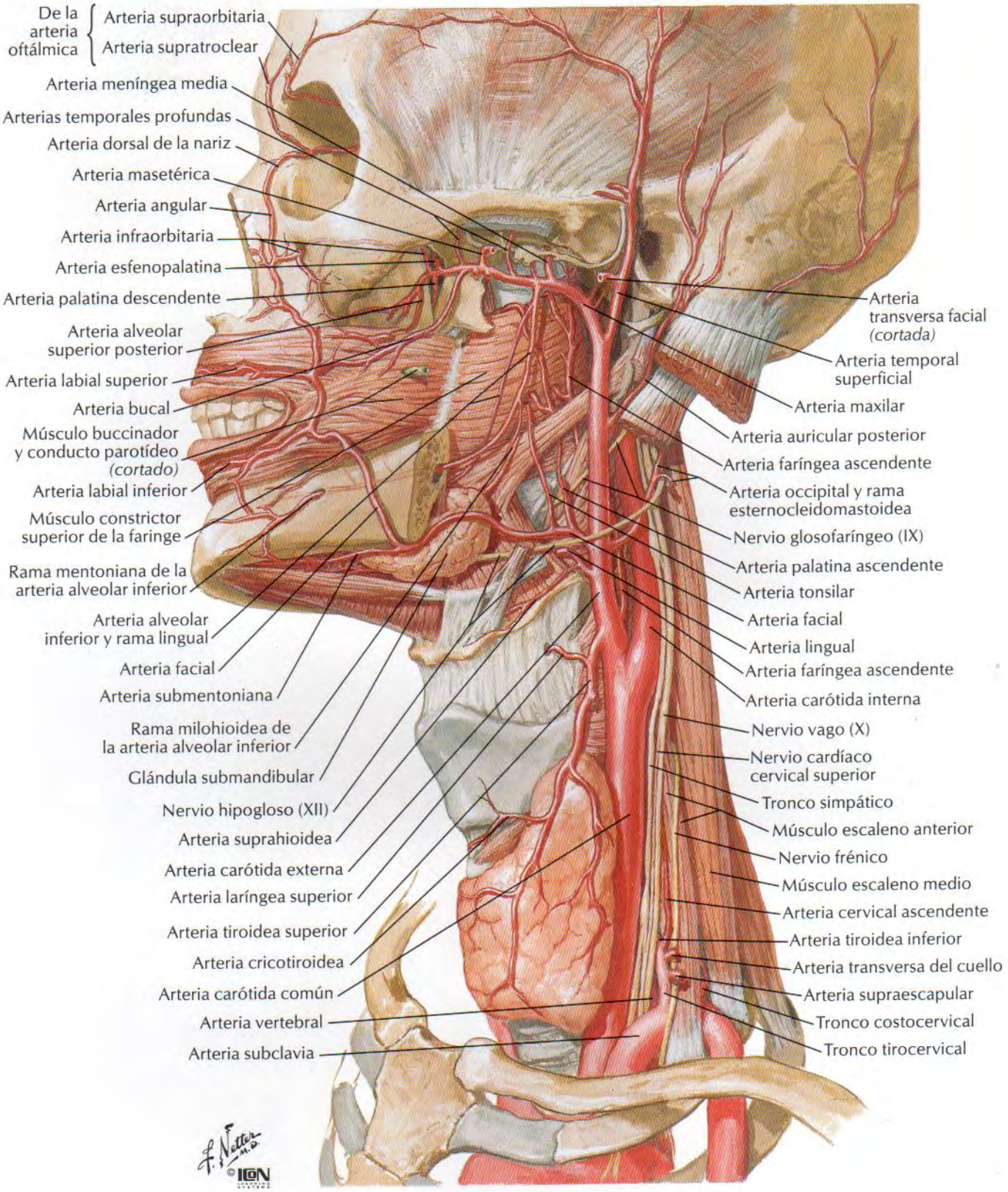

Venas de las regiones oral y faríngea

VEÁNSE TAMBIÉN LÁMINAS 19, 27, 98

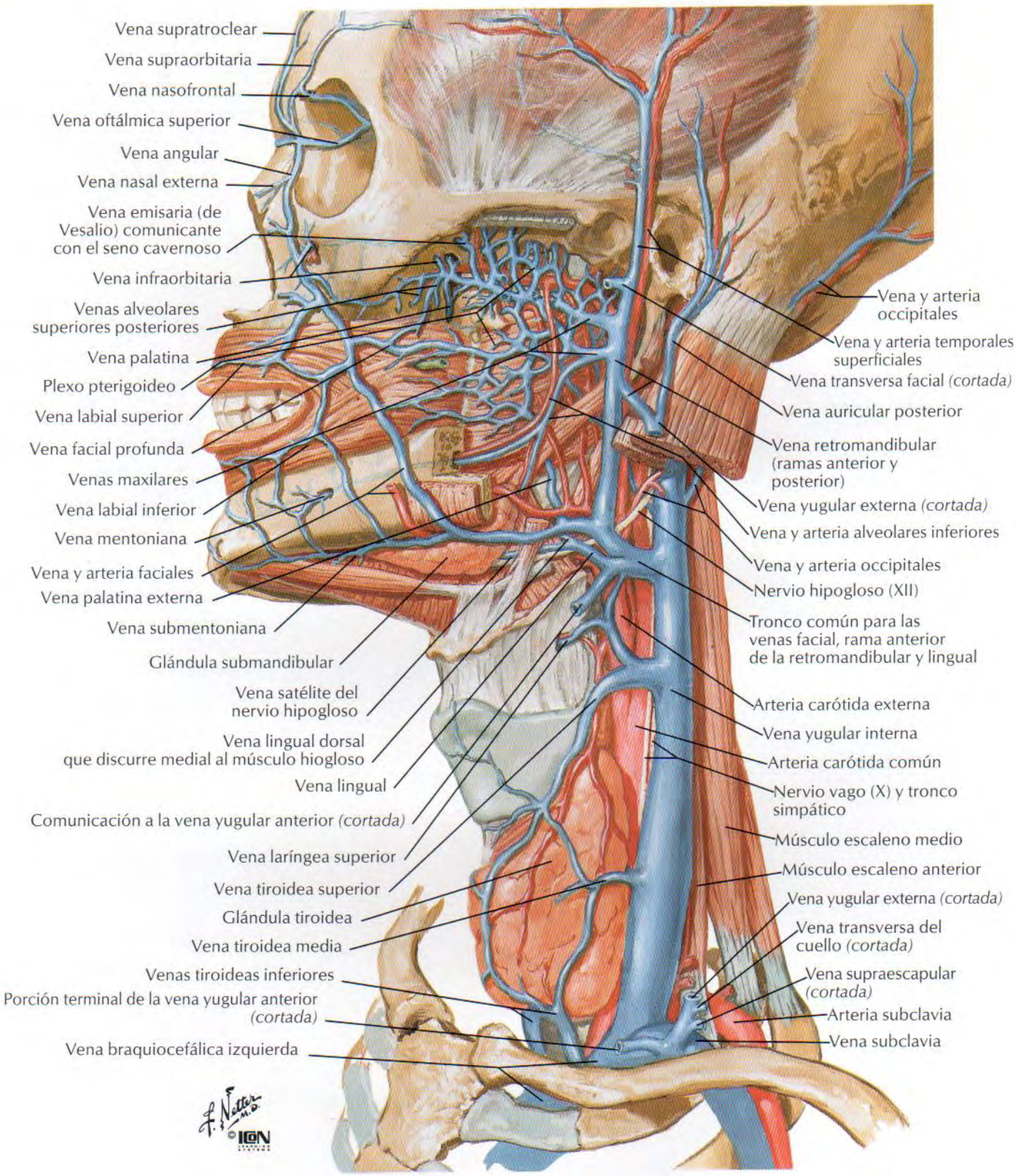

VÉANSE TAMBIÉN LÁMINAS 21, 41, 42, 116, 119, 120

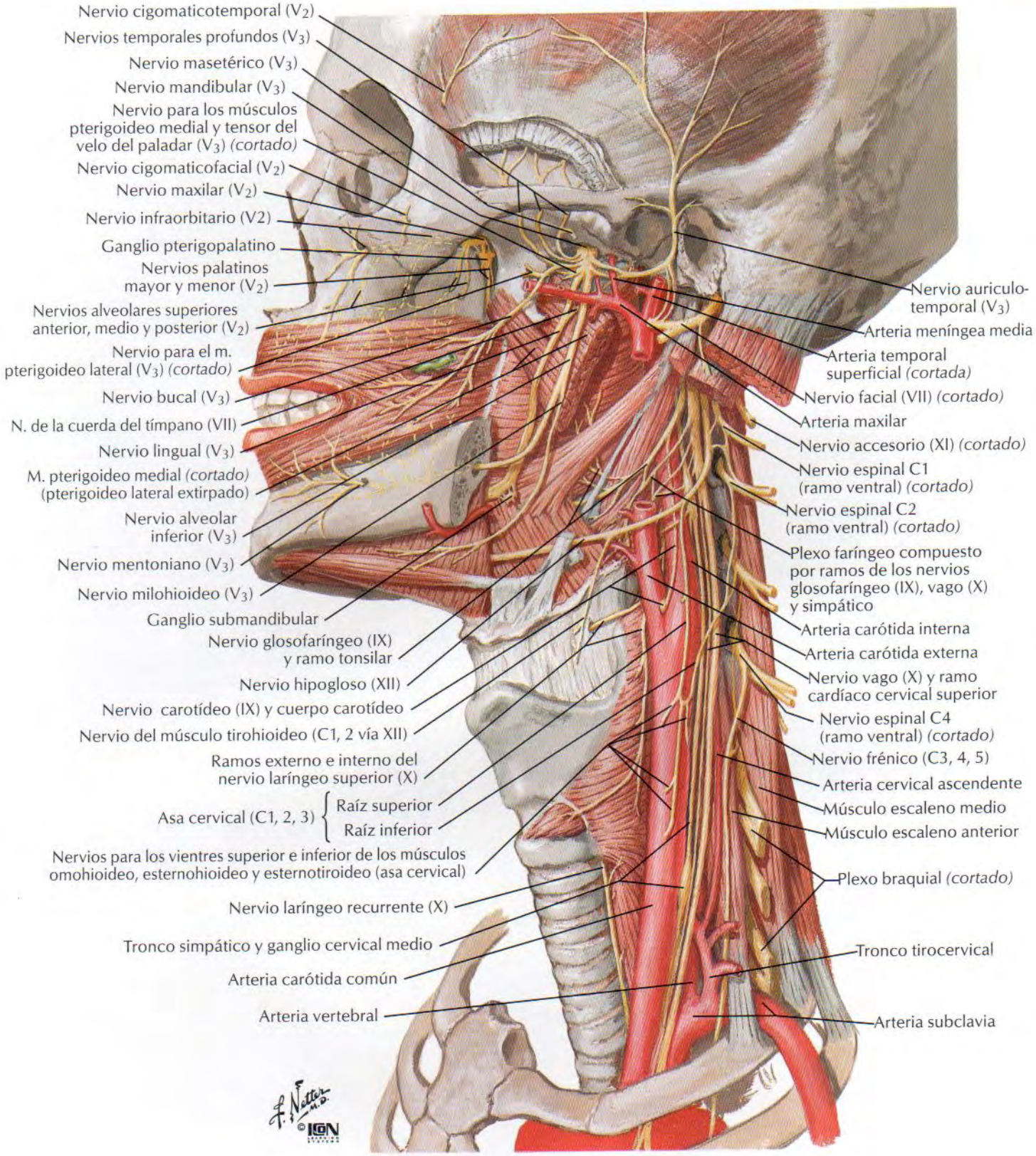

Vasos y nódulos linfáticos de la cabeza y cuello

VÉASE TAMBIÉN LÁMINA 204

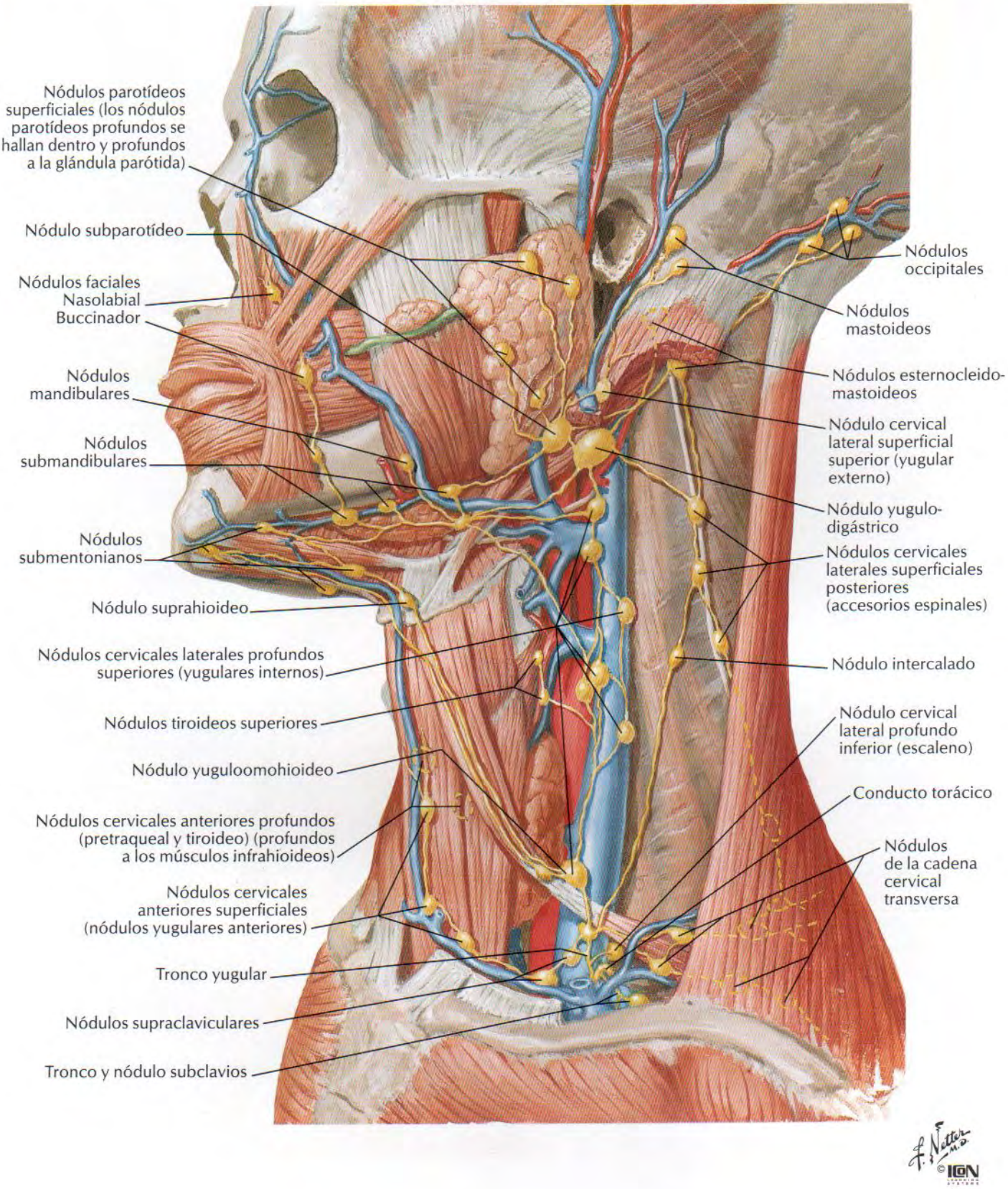

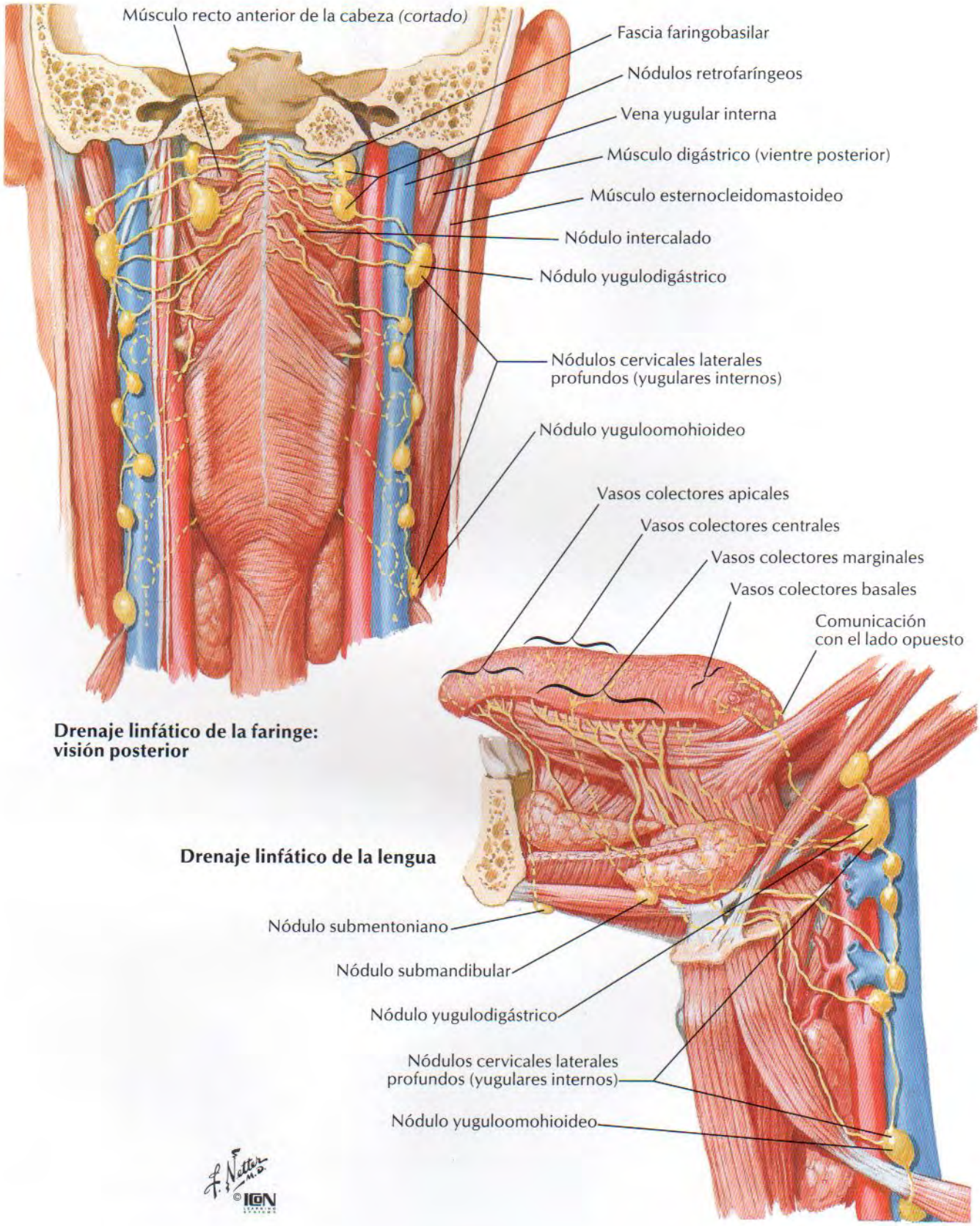

Drenaje linfático de la faringe: visión posterior

Drenaje linfático de la lengua

Glándula tiroides: visión anterior

Arteria carótida externa
Arteria carótida interna
Arteria y vena tiroideas superiores
Arteria laríngea superior
Membrana tirohioidea
Asa cervical { Raíz superior / Raíz inferior
Arteria carótida común
Vena yugular interna
Vena tiroidea media
Venas tiroideas inferiores
Arteria cervical ascendente
Arteria tiroidea inferior
Arteria transversa del cuello
Arteria supraescapular
Tronco tirocervical
Arteria y vena subclavias
Nervio vago (X)
Nervio laríngeo recurrente derecho
Tronco braquiocefálico
Venas braquiocefálicas
Vena cava superior
Arco aórtico

Hueso hioides
Nervio laríngeo superior
Ramo interno
Ramo externo
Cartílago tiroides (lámina)
Ligamento cricotiroideo medio
Músculos cricotiroideos
Cartílago cricoides
Glándula tiroides: Lóbulo piramidal (a menudo ausente o pequeño), Lóbulo derecho, Lóbulo izquierdo, Istmo
Nódulos linfáticos pretraqueales
Nervio frénico
Músculo escaleno anterior
Nervio vago (X)
Vena yugular externa
Vena yugular anterior
1.ª costilla *(cortada)*
Nervio laríngeo recurrente izquierdo

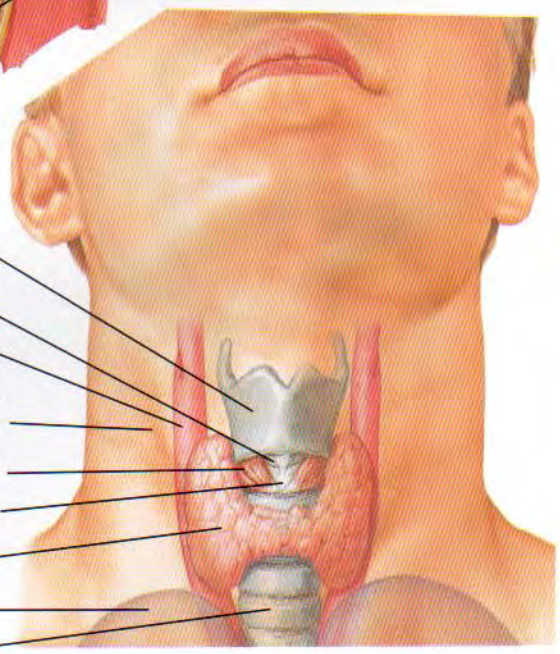

Cartílago tiroides
Ligamento cricotiroideo
Arteria carótida común
Borde medial del músculo esternocleidomastoideo
Músculo cricotiroideo
Cartílago cricoides
Glándula tiroides
Cúpula de la pleura
Tráquea

F. Netter M.D. © ICON

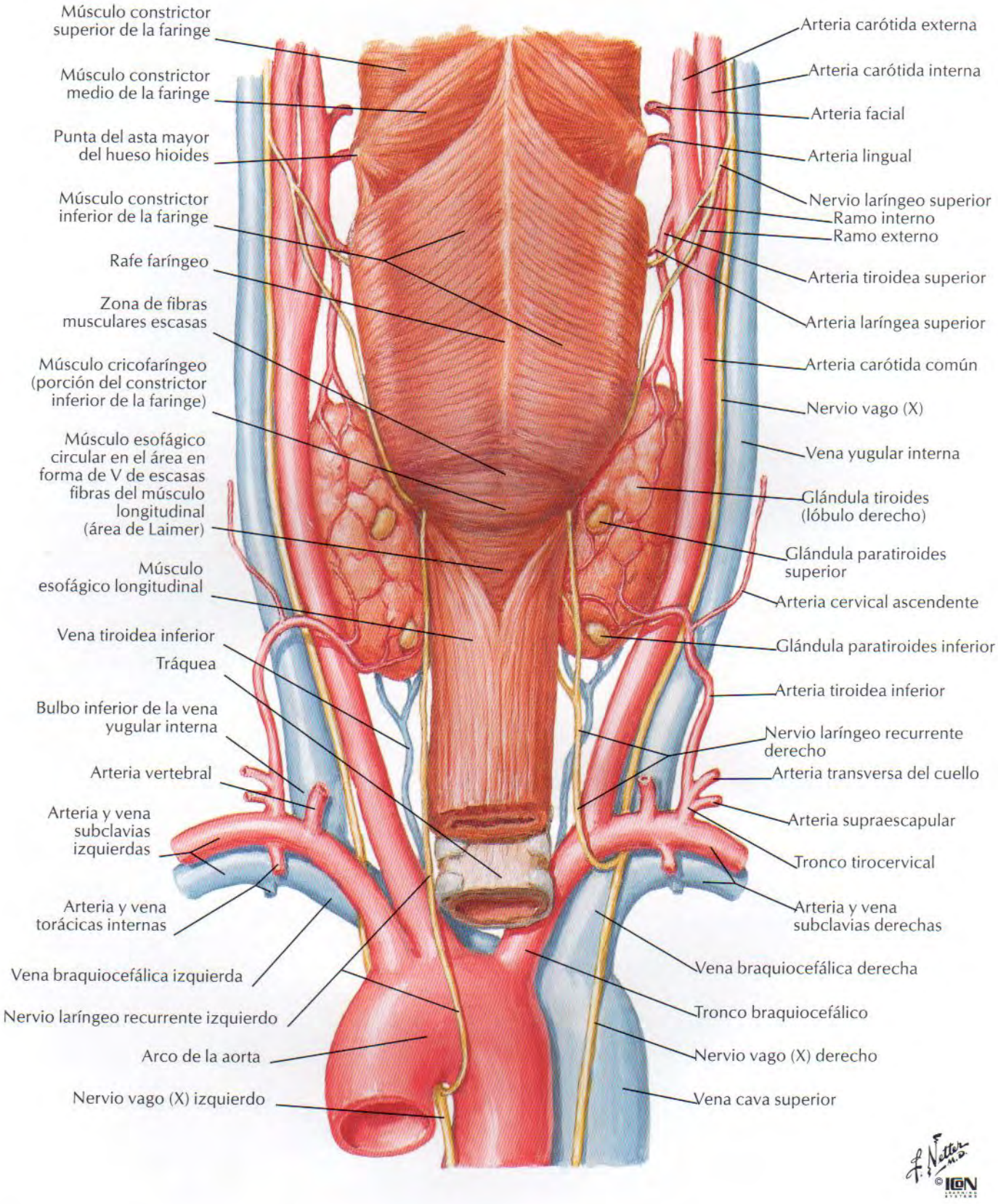
Músculo constrictor superior de la faringe
Músculo constrictor medio de la faringe
Punta del asta mayor del hueso hioides
Músculo constrictor inferior de la faringe
Rafe faríngeo
Zona de fibras musculares escasas
Músculo cricofaríngeo (porción del constrictor inferior de la faringe)
Músculo esofágico circular en el área en forma de V de escasas fibras del músculo longitudinal (área de Laimer)
Músculo esofágico longitudinal
Vena tiroidea inferior
Tráquea
Bulbo inferior de la vena yugular interna
Arteria vertebral
Arteria y vena subclavias izquierdas
Arteria y vena torácicas internas
Vena braquiocefálica izquierda
Nervio laríngeo recurrente izquierdo
Arco de la aorta
Nervio vago (X) izquierdo
Arteria carótida externa
Arteria carótida interna
Arteria facial
Arteria lingual
Nervio laríngeo superior
Ramo interno
Ramo externo
Arteria tiroidea superior
Arteria laríngea superior
Arteria carótida común
Nervio vago (X)
Vena yugular interna
Glándula tiroides (lóbulo derecho)
Glándula paratiroides superior
Arteria cervical ascendente
Glándula paratiroides inferior
Arteria tiroidea inferior
Nervio laríngeo recurrente derecho
Arteria transversa del cuello
Arteria supraescapular
Tronco tirocervical
Arteria y vena subclavias derechas
Vena braquiocefálica derecha
Tronco braquiocefálico
Nervio vago (X) derecho
Vena cava superior
F. Netter M.D.
© ICON

Glándulas paratiroides

VÉASE TAMBIÉN LÁMINA 76

Visión posterior

Nervio laríngeo superior
Ramo interno
Ramo externo
Nervio vago (X)
Epiglotis
Arteria tiroidea superior
Arteria carótida común
Cápsula fibrosa de la glándula tiroides *(cortada)*
Glándula paratiroides superior
Lóbulo izquierdo de la glándula tiroides
Arteria cervical ascendente
Glándula paratiroides inferior
Nervio laríngeo recurrente
Esófago
Arteria subclavia
Tráquea
Membrana tirohioidea
Hueso hioides
Arteria carótida externa
Arteria carótida interna
Arteria tiroidea superior
Arteria laríngea superior
Músculo constrictor inferior de la faringe *(cortado)*
Arteria carótida común
Cápsula fibrosa de la glándula tiroides *(cortada)*
Músculo cricofaríngeo (porción del constrictor inferior de la faringe)
Glándula paratiroides superior
Lóbulo derecho de la glándula tiroides
Glándula paratiroides inferior (localizada más caudalmente, o incluso en el mediastino)
Arteria tiroidea inferior
Nervio laríngeo recurrente
Arteria transversa del cuello
Arteria supraescapular
Tronco tirocervical
Arteria vertebral
Arteria subclavia
Tronco braquiocefálico

Visión lateral derecha

Arteria carótida externa
Arteria laríngea superior
Arteria tiroidea superior *(cortada)*
Músculo constrictor inferior de la faringe
Arteria carótida común
Vena yugular interna
Arteria tiroidea inferior
Nervio laríngeo recurrente
Esófago
Ramo interno del nervio laríngeo superior
Ramo externo del nervio laríngeo superior
Glándula paratiroides superior
Glándula tiroides (lóbulo derecho) *(traccionada anteriormente)*
Glándula paratiroides inferior

F. Netter M.D.
© ICON

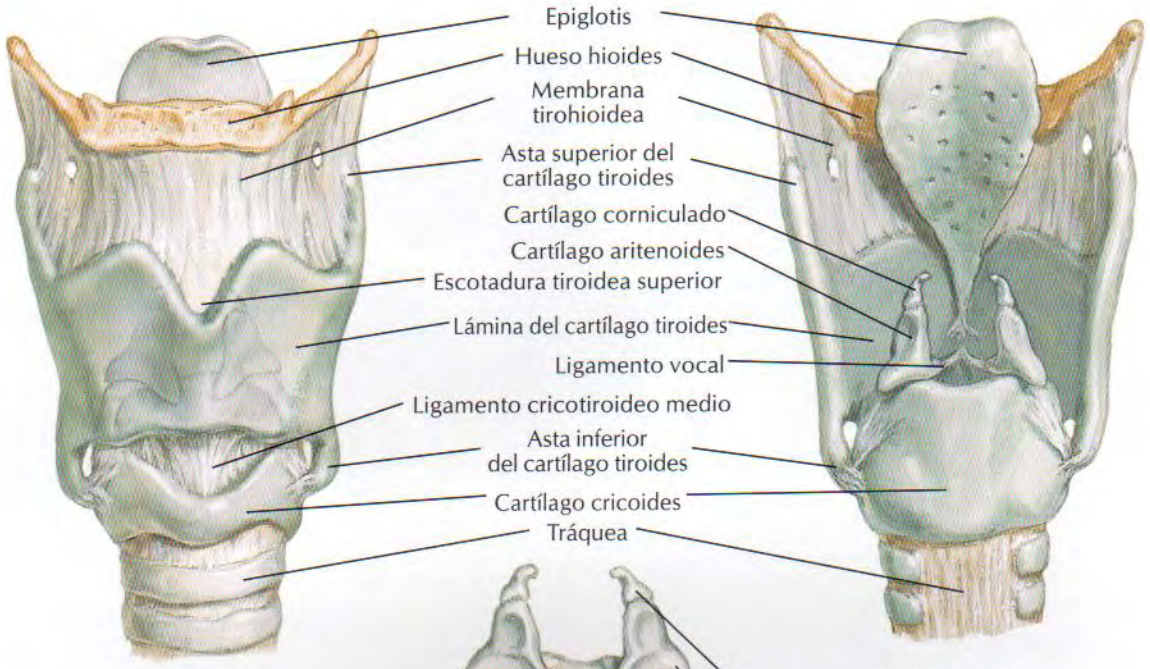

Visión anterior

Visión posterior

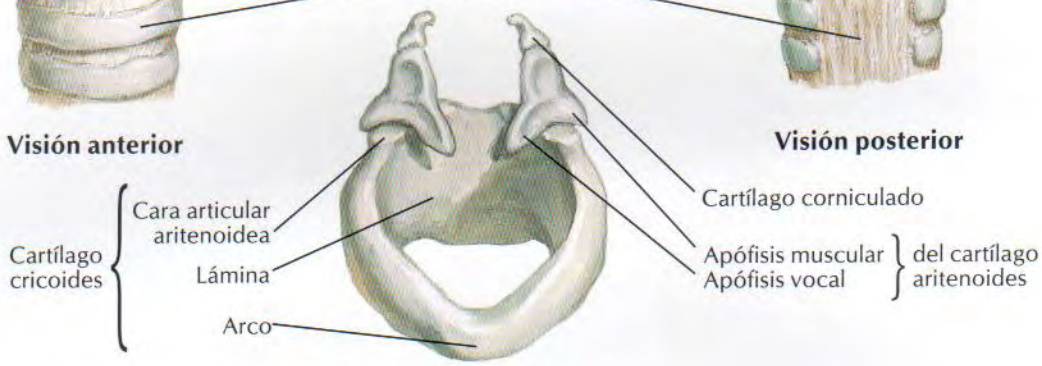

Visión anterosuperior

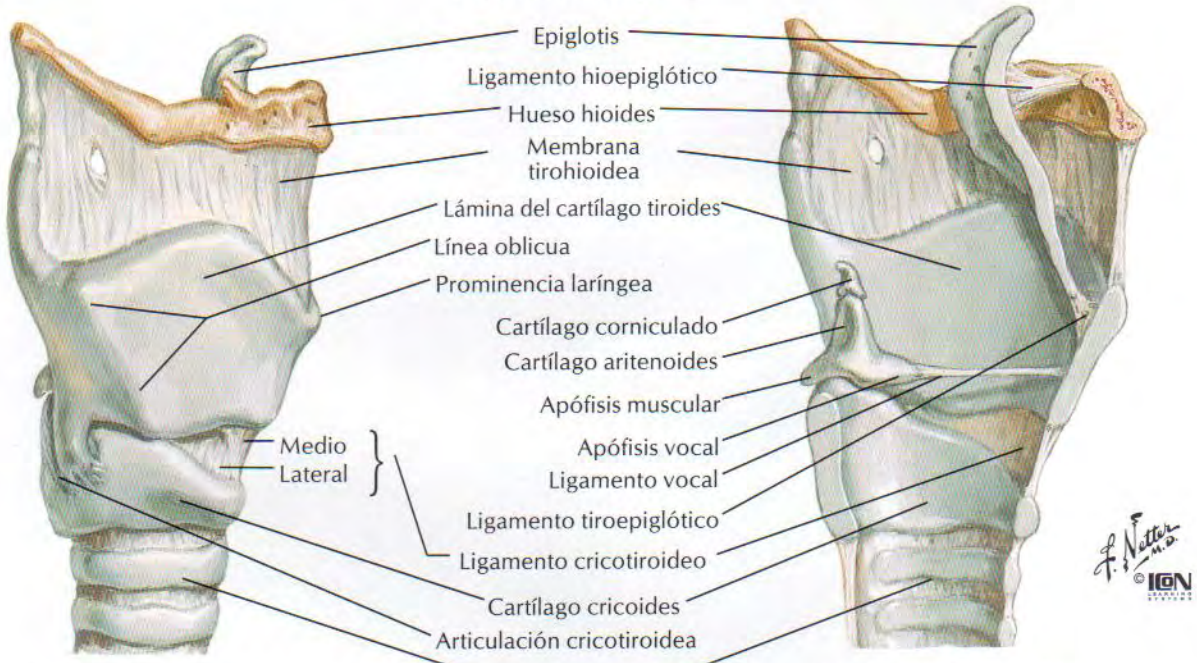

Visión lateral derecha

Visión medial, sección media (sagital)

Músculos intrínsecos de la laringe

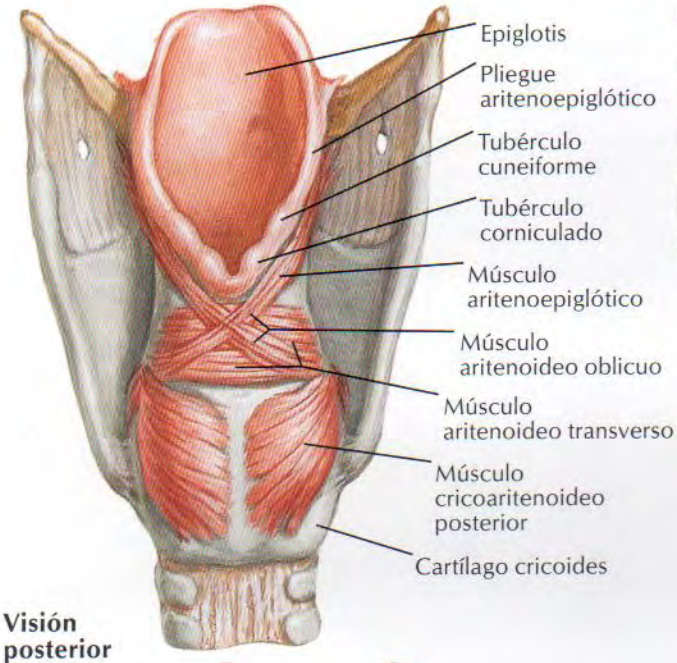

Visión posterior

Visión lateral derecha

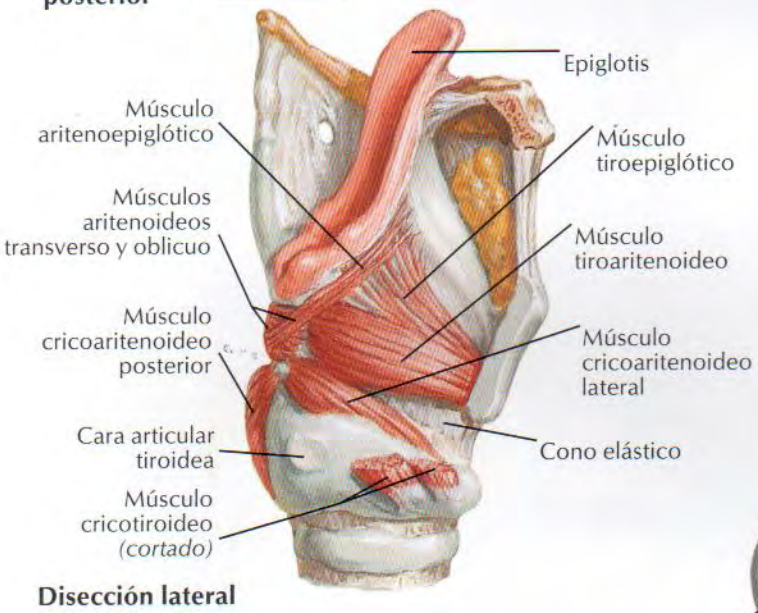

Disección lateral

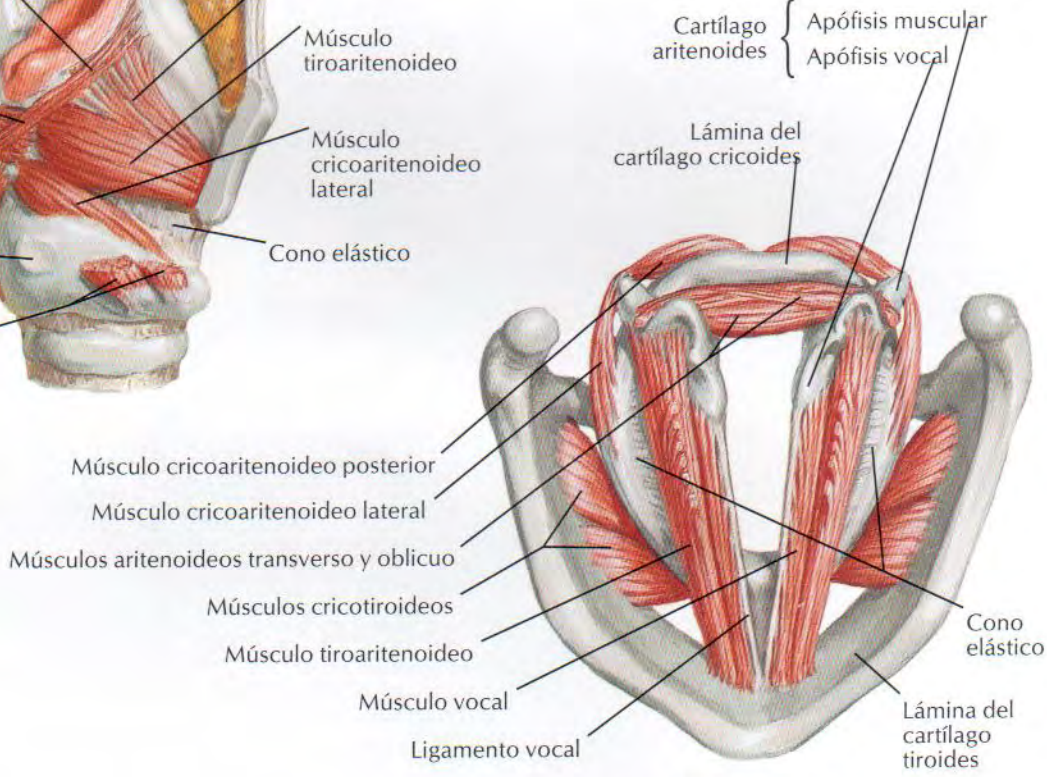

Visión superior

F. Netter M.D.
©ICON

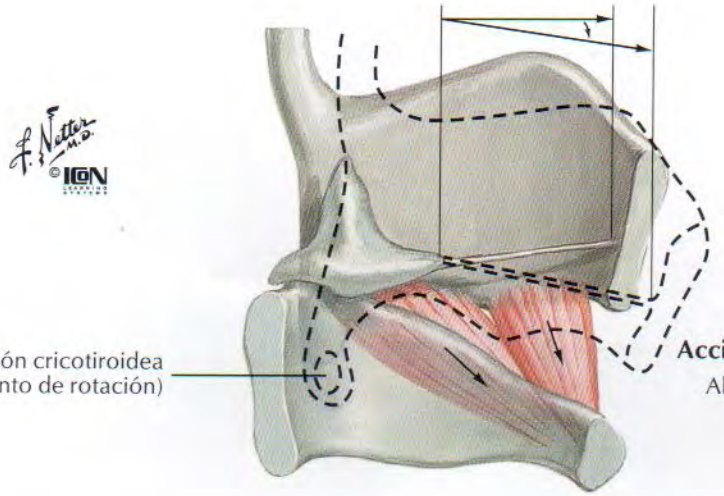

Acción de los músculos cricotiroideos
Alargamiento (aumento de la tensión) de los ligamentos vocales

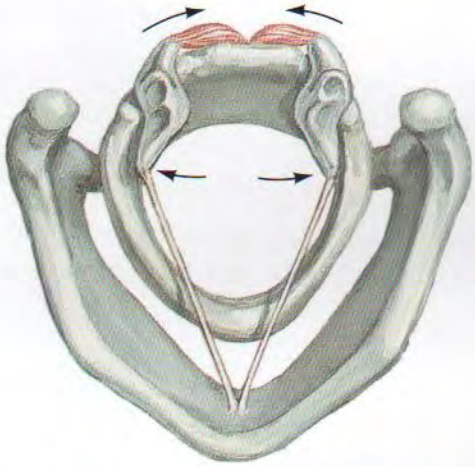

Acción de los músculos cricoaritenoideos posteriores
Abducción de los ligamentos vocales

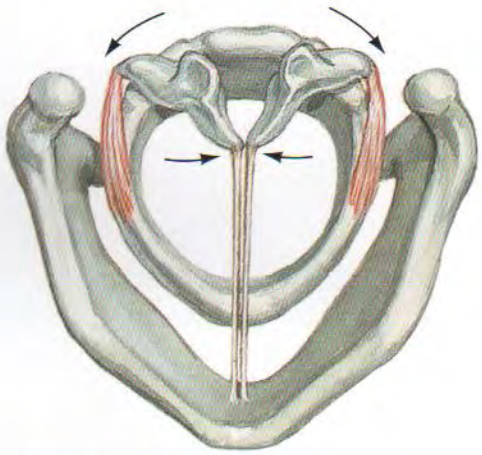

Acción de los músculos cricoaritenoideos laterales
Aducción de los ligamentos vocales

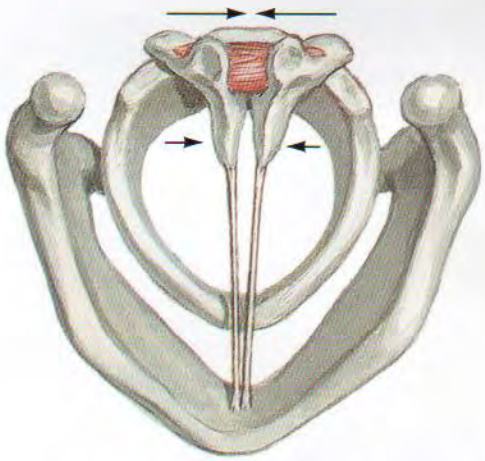

Acción del músculo aritenoideo transverso
Aducción de los ligamentos vocales

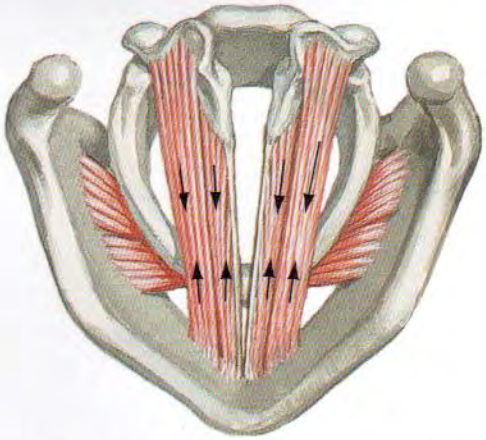

Acción de los músculos vocales y tiroaritenoideos
Acortamiento (relajación) de los ligamentos vocales

Nervios de la laringe

VEÁNSE TAMBIÉN LÁMINAS 70-72, 231

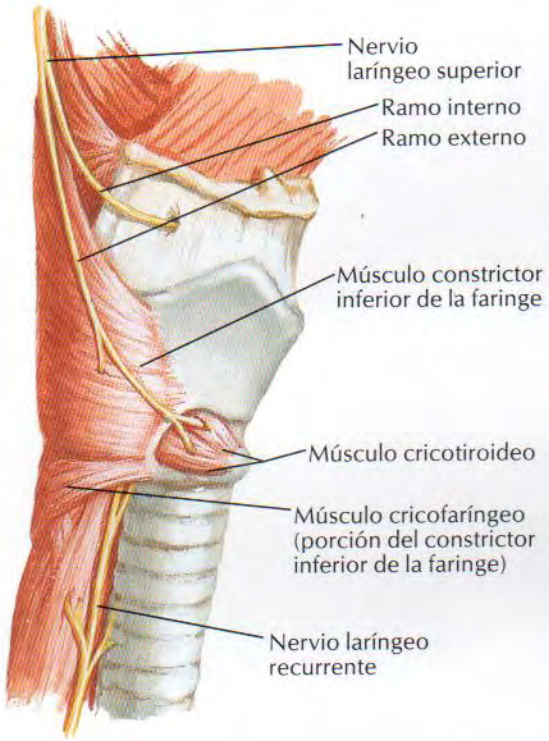

Visión lateral derecha

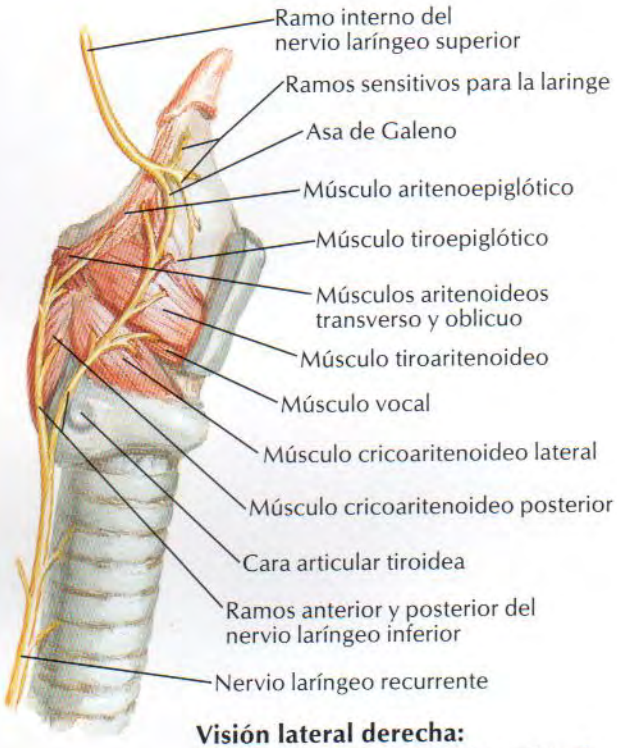

Visión lateral derecha:
lámina del cartílago tiroides extirpada

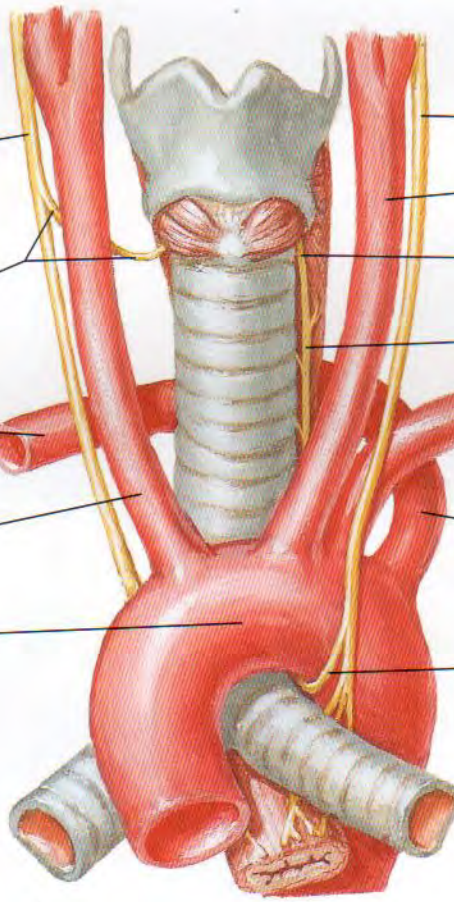

Visión anterior:
nervio laríngeo inferior derecho anómalo, no recurrente, asociado con arteria subclavia derecha anómala

F. Netter M.D.
© ICON LEARNING SYSTEMS

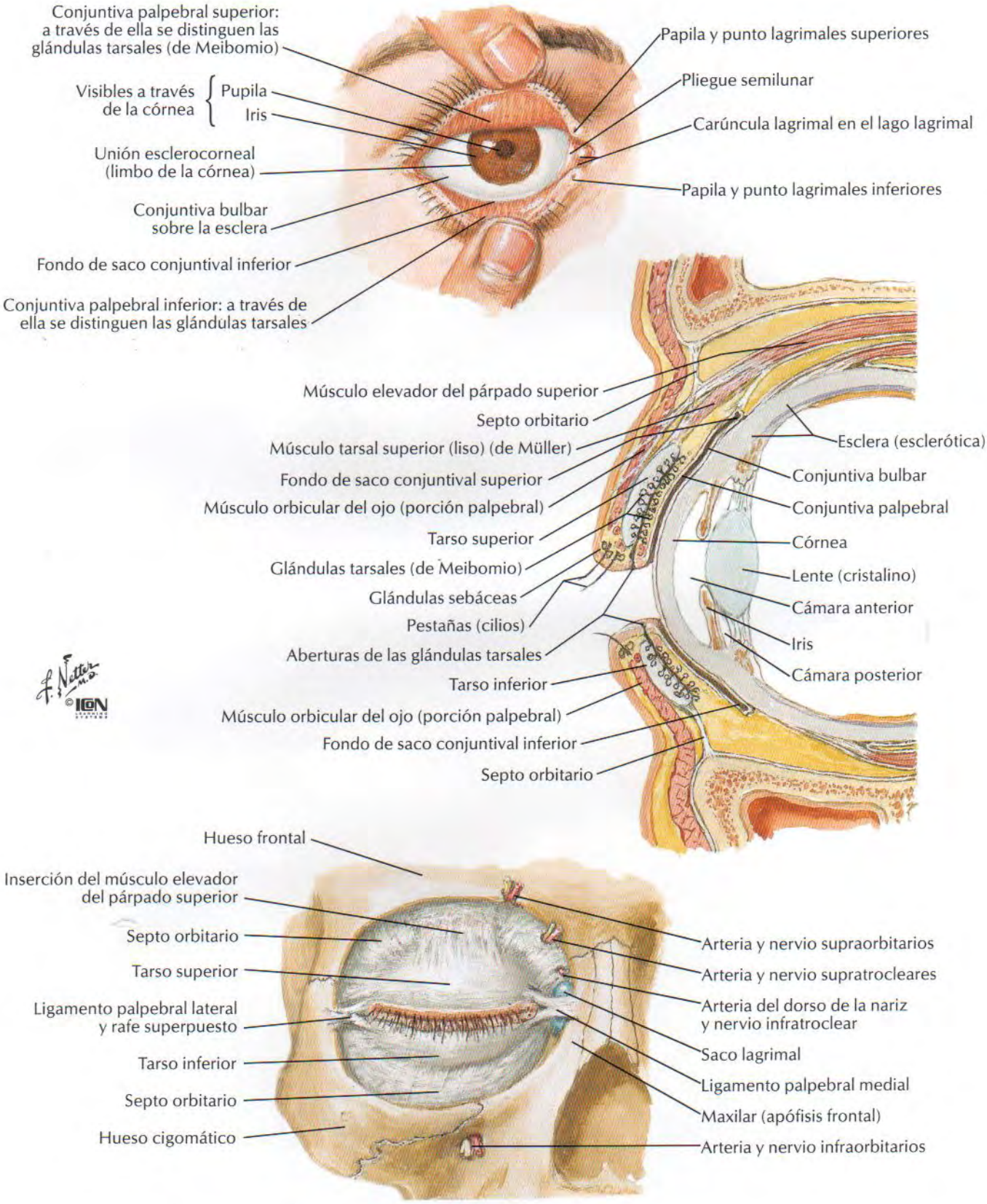
Conjuntiva palpebral superior: a través de ella se distinguen las glándulas tarsales (de Meibomio)
Visibles a través de la córnea
Pupila
Iris
Unión esclerocorneal (limbo de la córnea)
Conjuntiva bulbar sobre la esclera
Fondo de saco conjuntival inferior
Conjuntiva palpebral inferior: a través de ella se distinguen las glándulas tarsales
Papila y punto lagrimales superiores
Pliegue semilunar
Carúncula lagrimal en el lago lagrimal
Papila y punto lagrimales inferiores
Músculo elevador del párpado superior
Septo orbitario
Músculo tarsal superior (liso) (de Müller)
Fondo de saco conjuntival superior
Músculo orbicular del ojo (porción palpebral)
Tarso superior
Glándulas tarsales (de Meibomio)
Glándulas sebáceas
Pestañas (cilios)
Aberturas de las glándulas tarsales
Tarso inferior
Músculo orbicular del ojo (porción palpebral)
Fondo de saco conjuntival inferior
Septo orbitario
Esclera (esclerótica)
Conjuntiva bulbar
Conjuntiva palpebral
Córnea
Lente (cristalino)
Cámara anterior
Iris
Cámara posterior
F. Netter M.D.
©ICON
Hueso frontal
Inserción del músculo elevador del párpado superior
Septo orbitario
Tarso superior
Ligamento palpebral lateral y rafe superpuesto
Tarso inferior
Septo orbitario
Hueso cigomático
Arteria y nervio supraorbitarios
Arteria y nervio supratrocleares
Arteria del dorso de la nariz y nervio infratroclear
Saco lagrimal
Ligamento palpebral medial
Maxilar (apófisis frontal)
Arteria y nervio infraorbitarios

Aparato lagrimal

VÉANSE TAMBIÉN LÁMINAS 41, 127

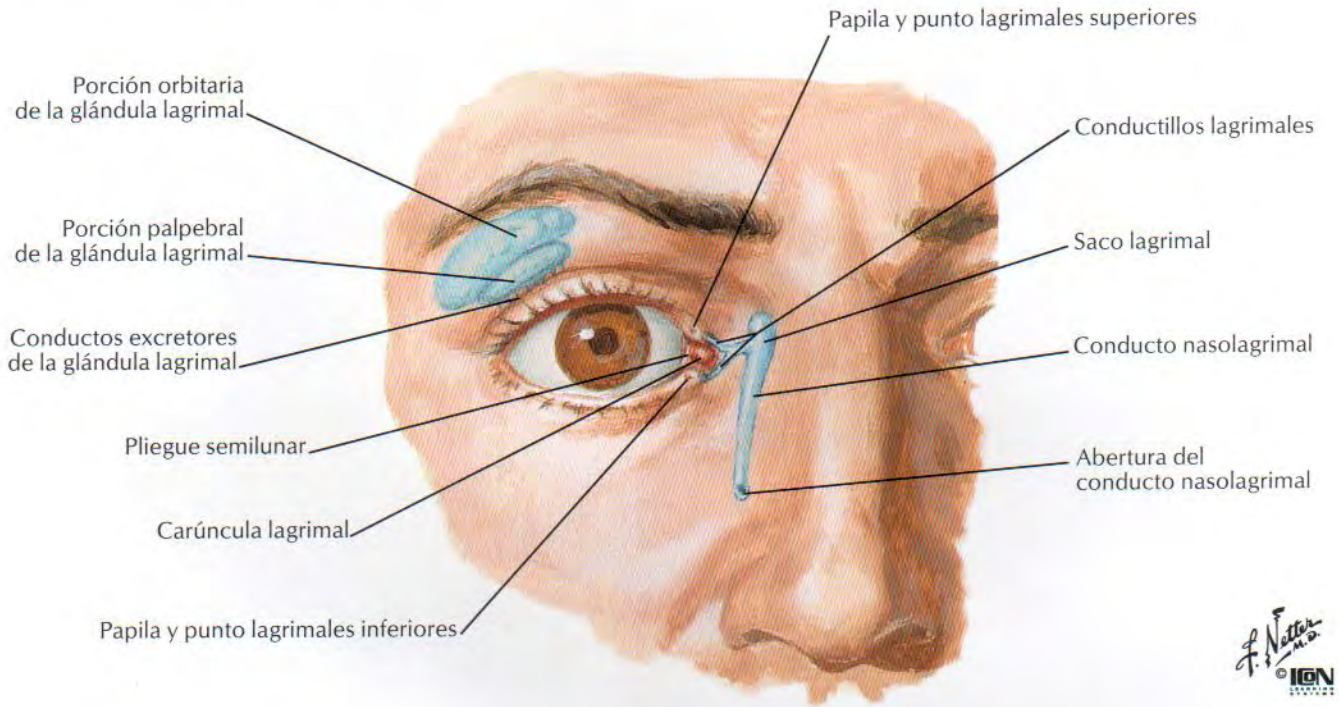

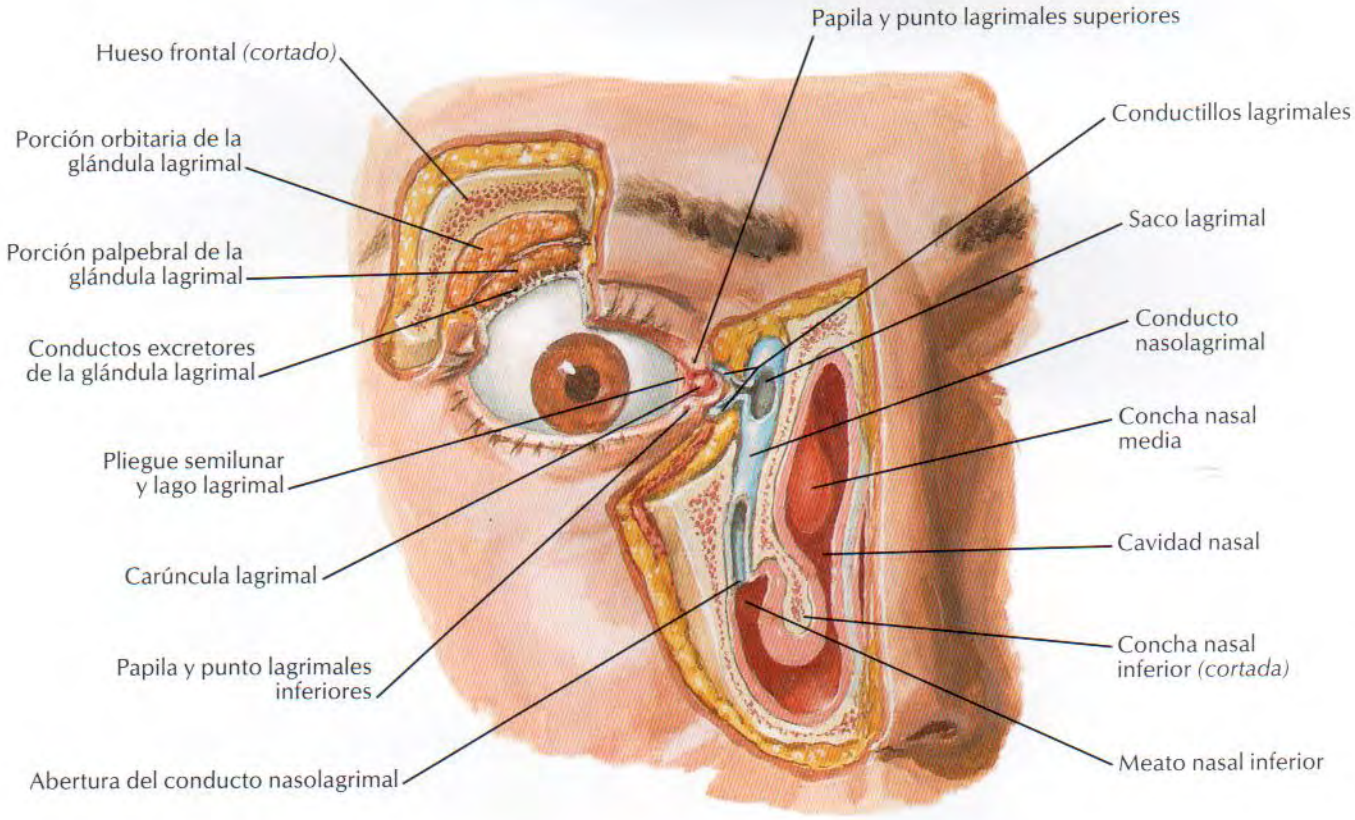

Sección horizontal

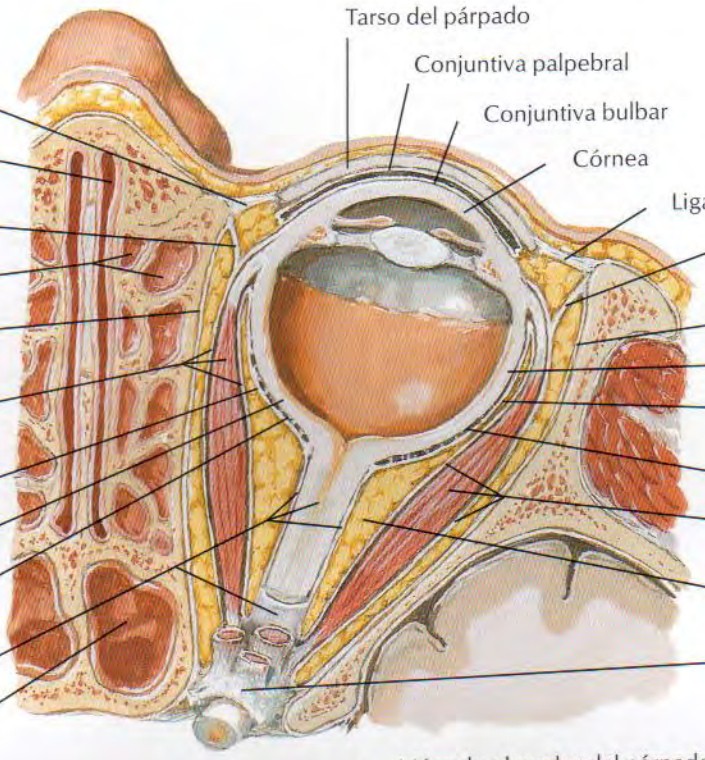

Sección frontal

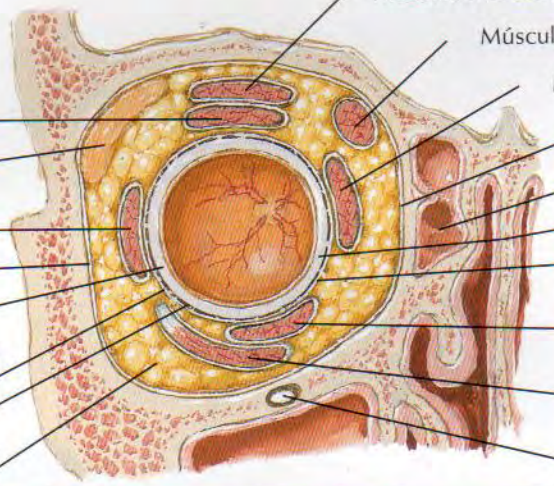

Inserciones musculares y nervios y vasos que penetran en la órbita

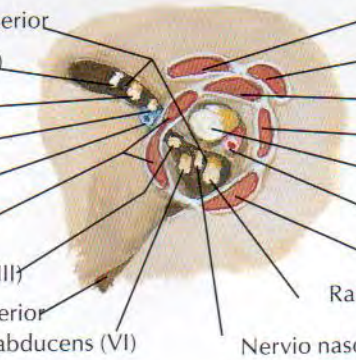

Músculos extrínsecos del ojo

Visión lateral derecha

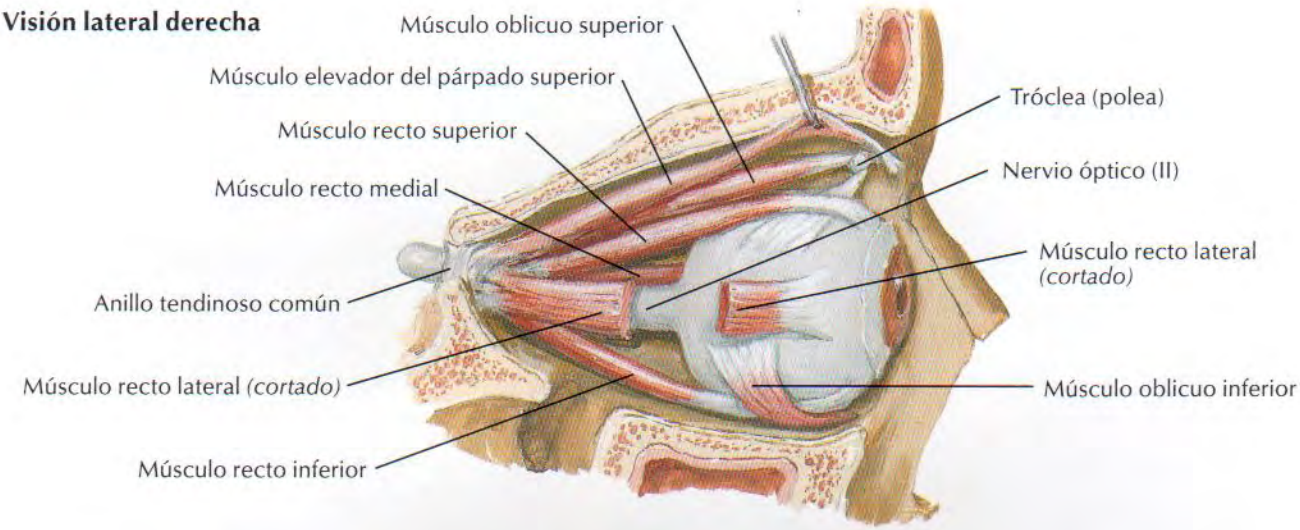

Visión superior

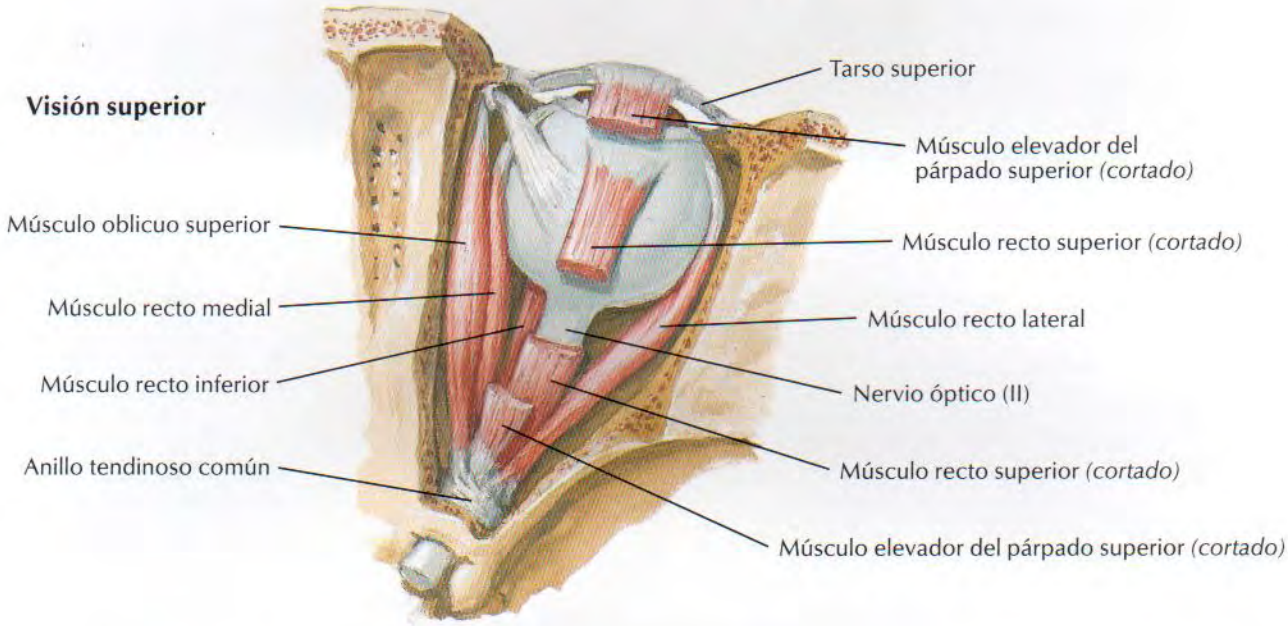

Inervación y acción de los músculos extrínsecos del ojo: visión anterior

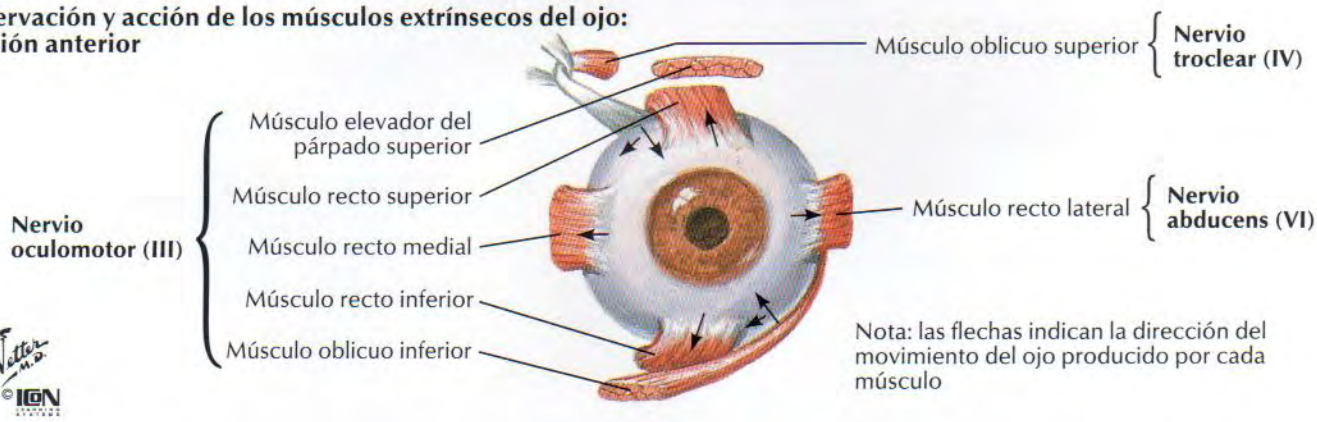

VEÁNSE TAMBIÉN LÁMINAS 19, 98

Visión superior

Arteria supratroclear
Arteria dorsal de la nariz
Arteria meníngea anterior
Arteria etmoidal anterior
Arteria etmoidal posterior
Prolongación de la arteria oftálmica
Rama muscular
Arteria oftálmica
Arteria carótida interna
Arteria palpebral medial
Arteria palpebral lateral
Glándula lagrimal
Arteria supraorbitaria
Ramas cigomáticas
Arterias ciliares posteriores
Rama muscular
Arteria lagrimal
Arteria central de la retina

Visión anterior

Rama frontal de la arteria temporal superficial
Arteria palpebral lateral superior
Arteria palpebral lateral inferior
Arteria cigomaticofacial
Arteria transversa facial
Arteria infraorbitaria
Arteria supraorbitaria
Arteria supratroclear
Arteria dorsal de la nariz
Arteria palpebral medial superior
Arteria angular
Arteria palpebral medial inferior
Arcos arteriales palpebrales superior e inferior
Arteria facial

(X = anastomosis de vasos de las arterias carótidas interna y externa)

Visión lateral

Vena supratroclear
Vena supraorbitaria
Vena oftálmica superior
Seno cavernoso
Vena oftálmica inferior
Plexo pterigoideo
Vena maxilar
Vena retromandibular
Vena nasofrontal
Vena angular
Venas vorticosas
Vena facial
Vena facial profunda

F. Netter M.D. ©ICON

Nervios de la órbita

VEÁNSE TAMBIÉN LÁMINAS 41, 115, 126

Visión superior

Nervio supratroclear
Músculo recto medial
Músculo oblicuo superior
Nervio infratroclear
Nervio nasociliar
Nervio troclear (IV)
Anillo tendinoso común
Nervio oftálmico (V_1)
Nervio óptico (II)
Arteria carótida interna y plexo nervioso
Nervio oculomotor (III)
Nervio troclear (IV)
Nervio abducens (VI)
Tienda del cerebelo

Ramo medial
Ramo lateral
} Nervio supraorbitario
Músculo elevador del párpado superior
Músculo recto superior
Glándula lagrimal
Nervio lagrimal
Músculo recto lateral
Nervio frontal
Nervio maxilar (V_2)
Ramo meníngeo del nervio maxilar
Nervio mandibular (V_3)
Nervio petroso menor
Ramo meníngeo del nervio mandibular
Nervio petroso mayor
Ganglio trigeminal (semilunar)
Nervio tentorial (meníngeo) ramo del nervio oftálmico

Visión superior: músculos elevador del párpado superior, recto superior y oblicuo superior parcialmente cortados

Nervio supratroclear *(cortado)*
Ramos del nervio supraorbitario *(cortados)*
Nervio infratroclear
Nervio etmoidal anterior
Nervio óptico (II)
Nervio etmoidal posterior
Ramo superior del nervio oculomotor (III) *(cortado)*
Nervio nasociliar
Plexo carotídeo interno
Nervio troclear (IV) *(cortado)*
Nervio oculomotor (III)
Nervio abducens (VI)

Nervios ciliares largos
Nervios ciliares cortos
Nervio lagrimal
Ganglio ciliar
Raíz parasimpática del ganglio ciliar (del ramo inferior del nervio oculomotor)
Raíz simpática del ganglio ciliar (del plexo carotídeo interno)
Raíz sensitiva del ganglio ciliar (del nervio nasociliar)
Ramos para los músculos rectos inferior y medial
Nervio abducens (VI)
Ramo inferior del nervio oculomotor (III)
Nervio lagrimal
Nervio frontal *(cortado)*
Nervio oftálmico (V_1)

F. Netter M.D. ©ICON

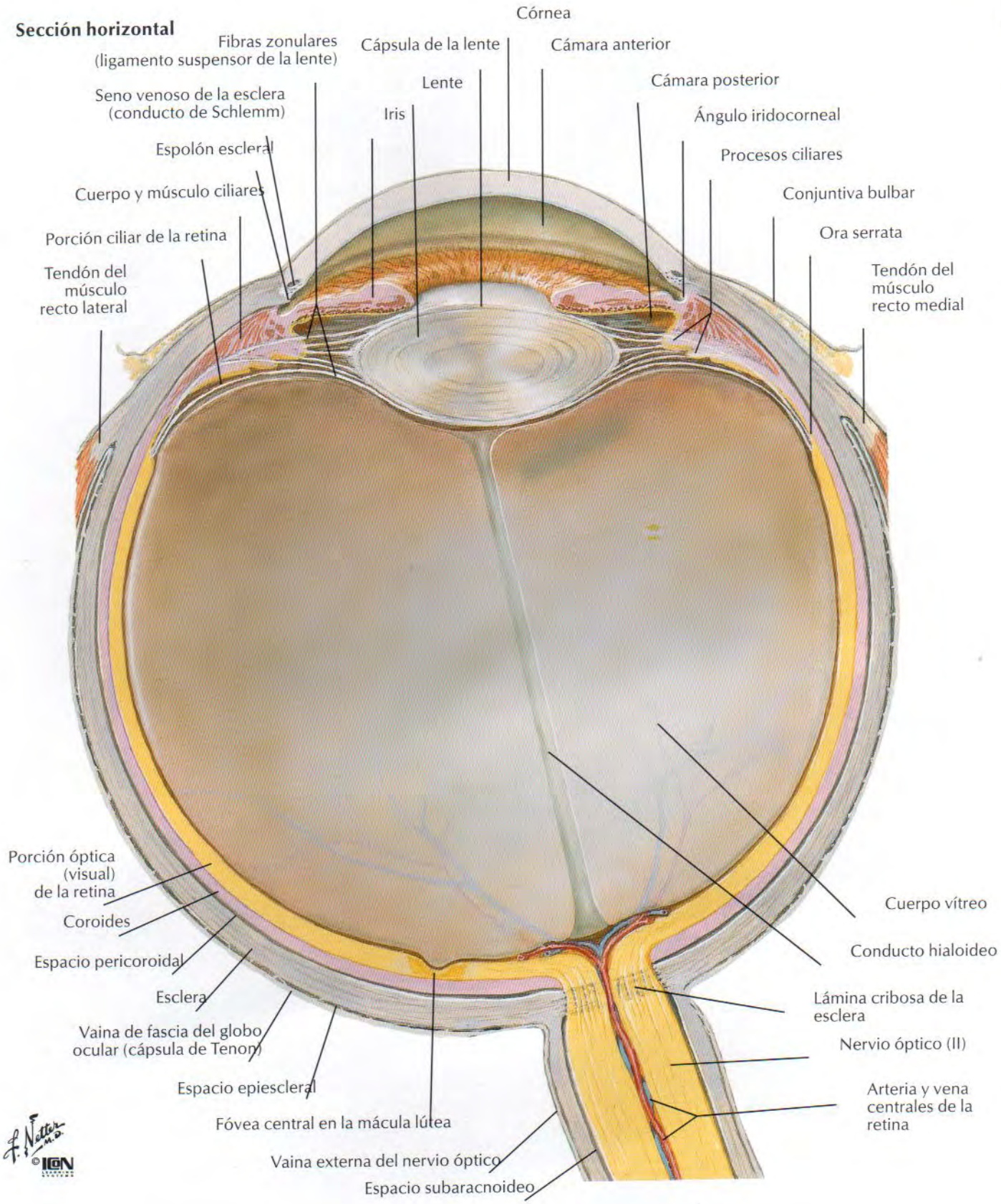
Sección horizontal
Córnea
Fibras zonulares (ligamento suspensor de la lente)
Cápsula de la lente
Cámara anterior
Lente
Cámara posterior
Seno venoso de la esclera (conducto de Schlemm)
Iris
Ángulo iridocorneal
Espolón escleral
Procesos ciliares
Cuerpo y músculo ciliares
Conjuntiva bulbar
Porción ciliar de la retina
Ora serrata
Tendón del músculo recto lateral
Tendón del músculo recto medial
Porción óptica (visual) de la retina
Coroides
Espacio pericoroidal
Esclera
Vaina de fascia del globo ocular (cápsula de Tenon)
Espacio epiescleral
Fóvea central en la mácula lútea
Vaina externa del nervio óptico
Espacio subaracnoideo
Cuerpo vítreo
Conducto hialoideo
Lámina cribosa de la esclera
Nervio óptico (II)
Arteria y vena centrales de la retina
F. Netter M.D.
©ICON

Cámaras anterior y posterior del ojo

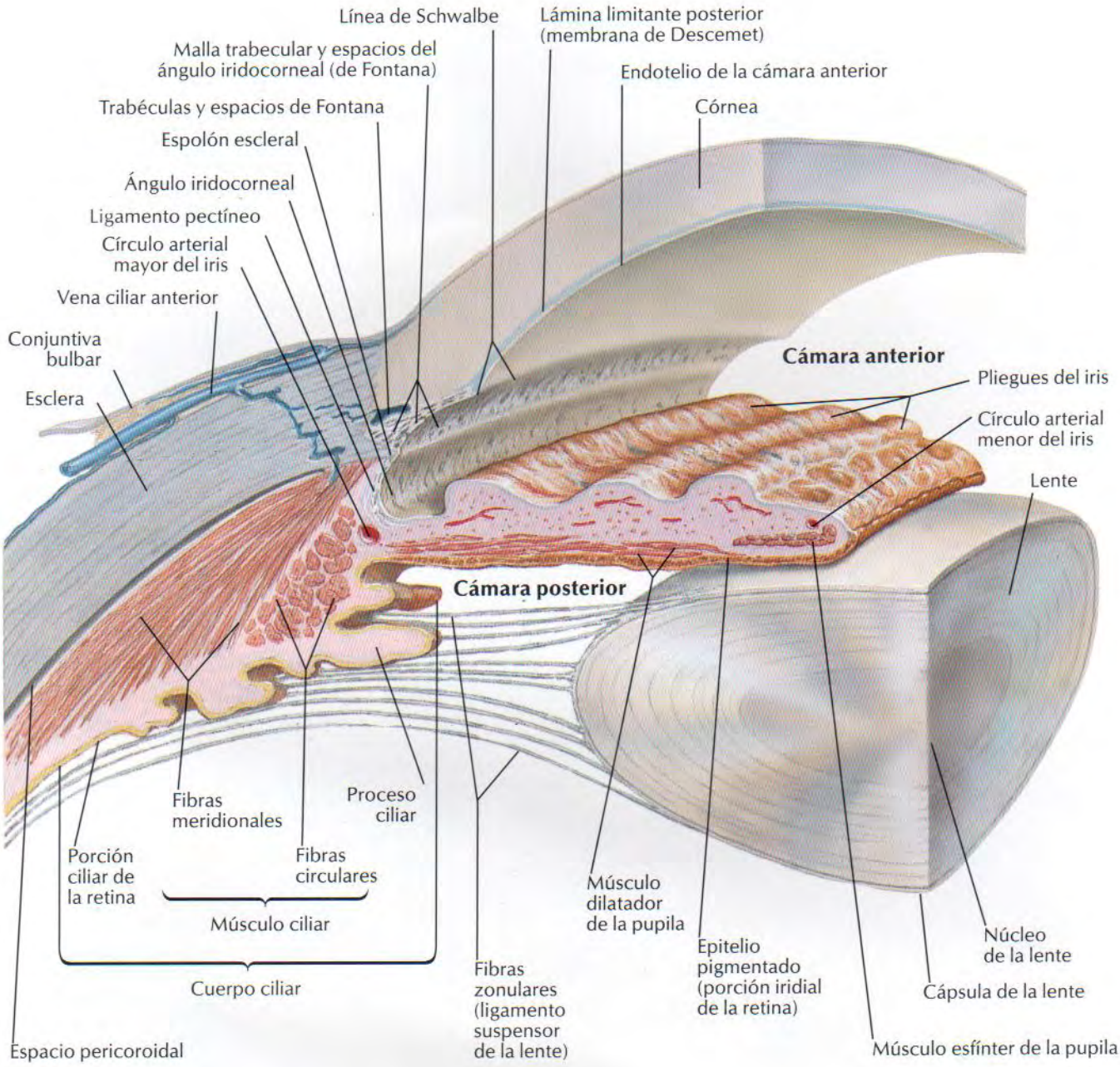

Nota: para mayor claridad sólo se muestra un plano de fibras zonulares; de hecho las fibras rodean por completo la circunferencia de la lente

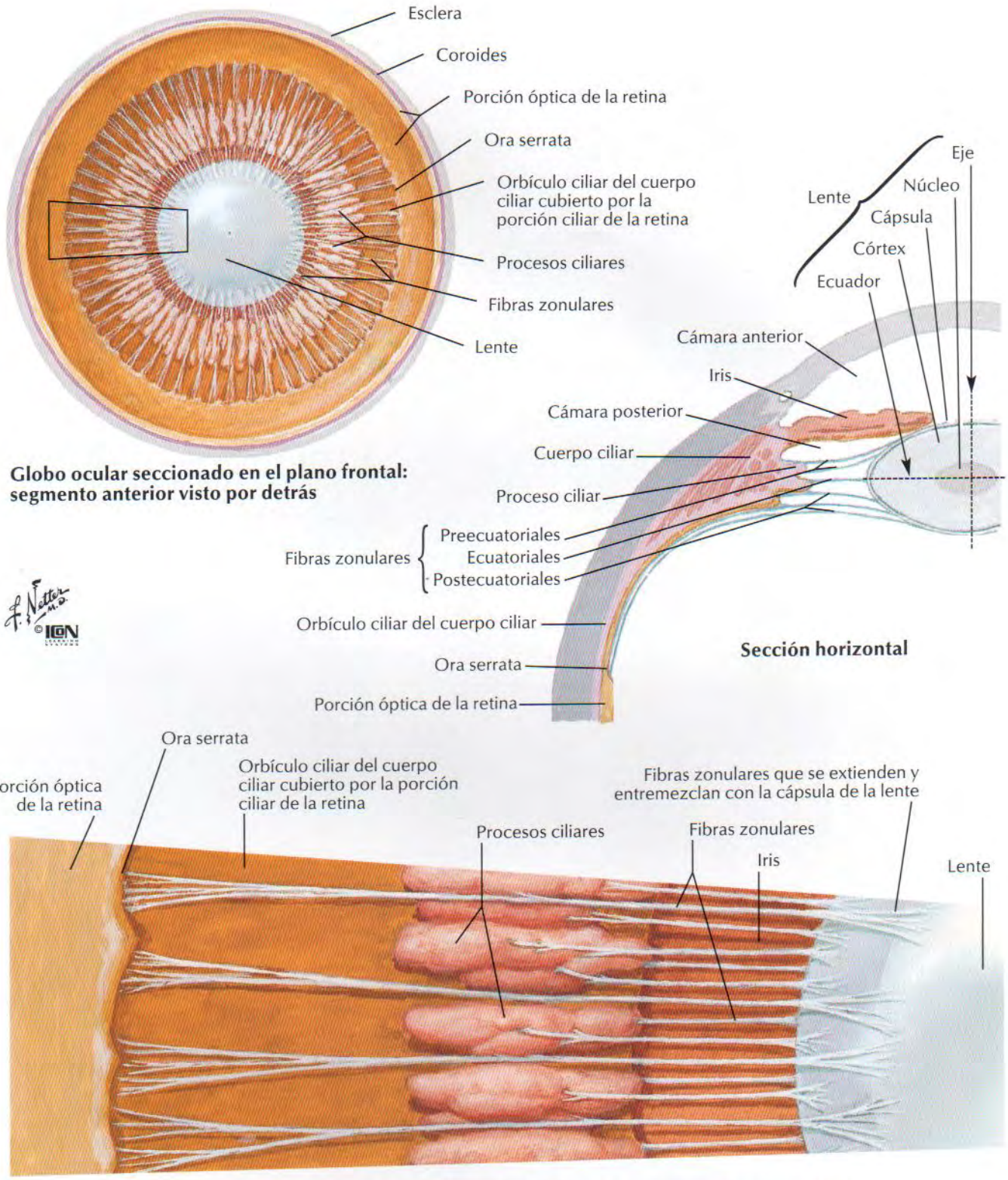

Globo ocular seccionado en el plano frontal: segmento anterior visto por detrás

Aumento del segmento encuadrado en la ilustración superior (semiesquemático)

Arterias y venas intrínsecas del ojo

VÉASE TAMBIÉN LÁMINA 81

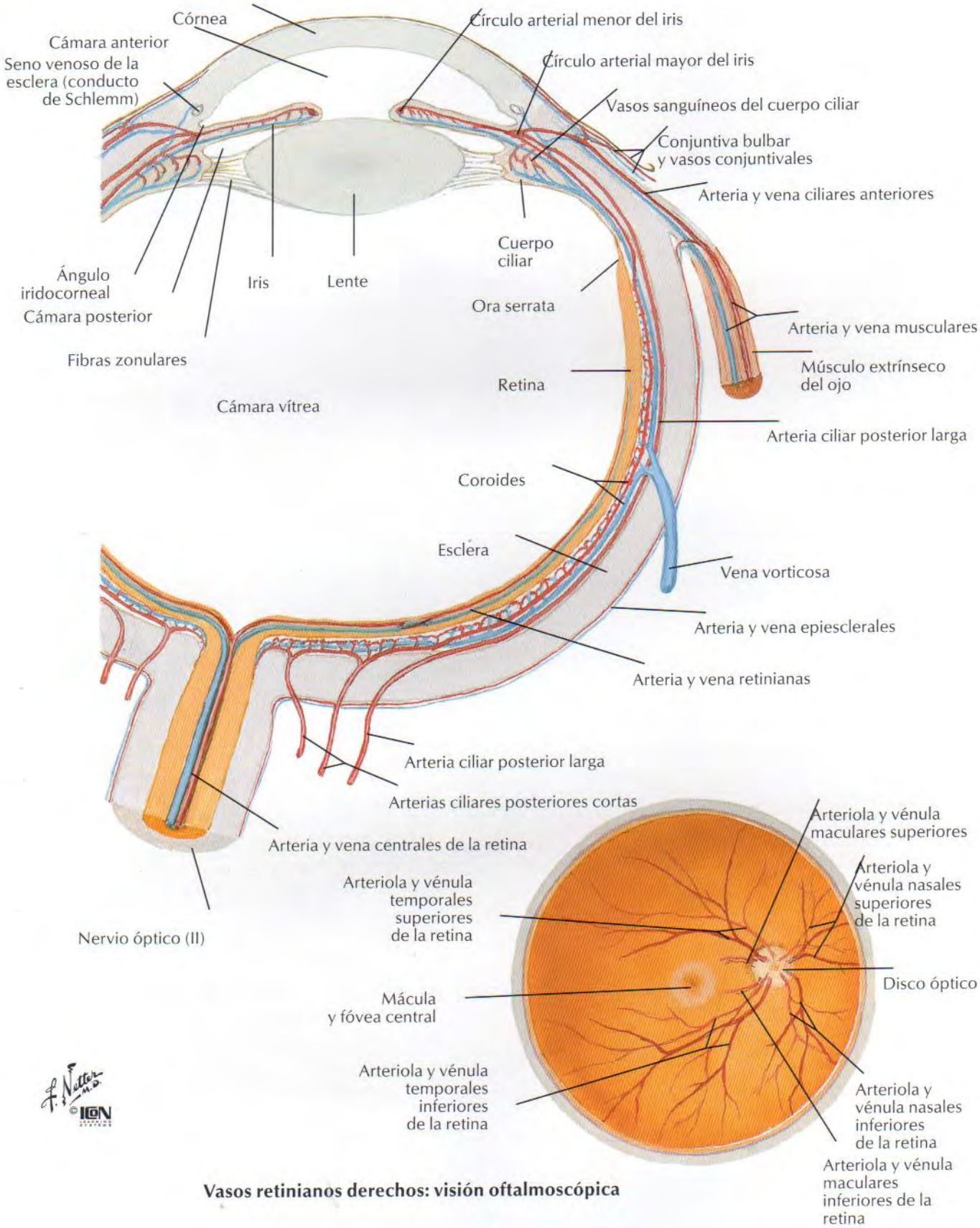

Vasos retinianos derechos: visión oftalmoscópica

Sección frontal

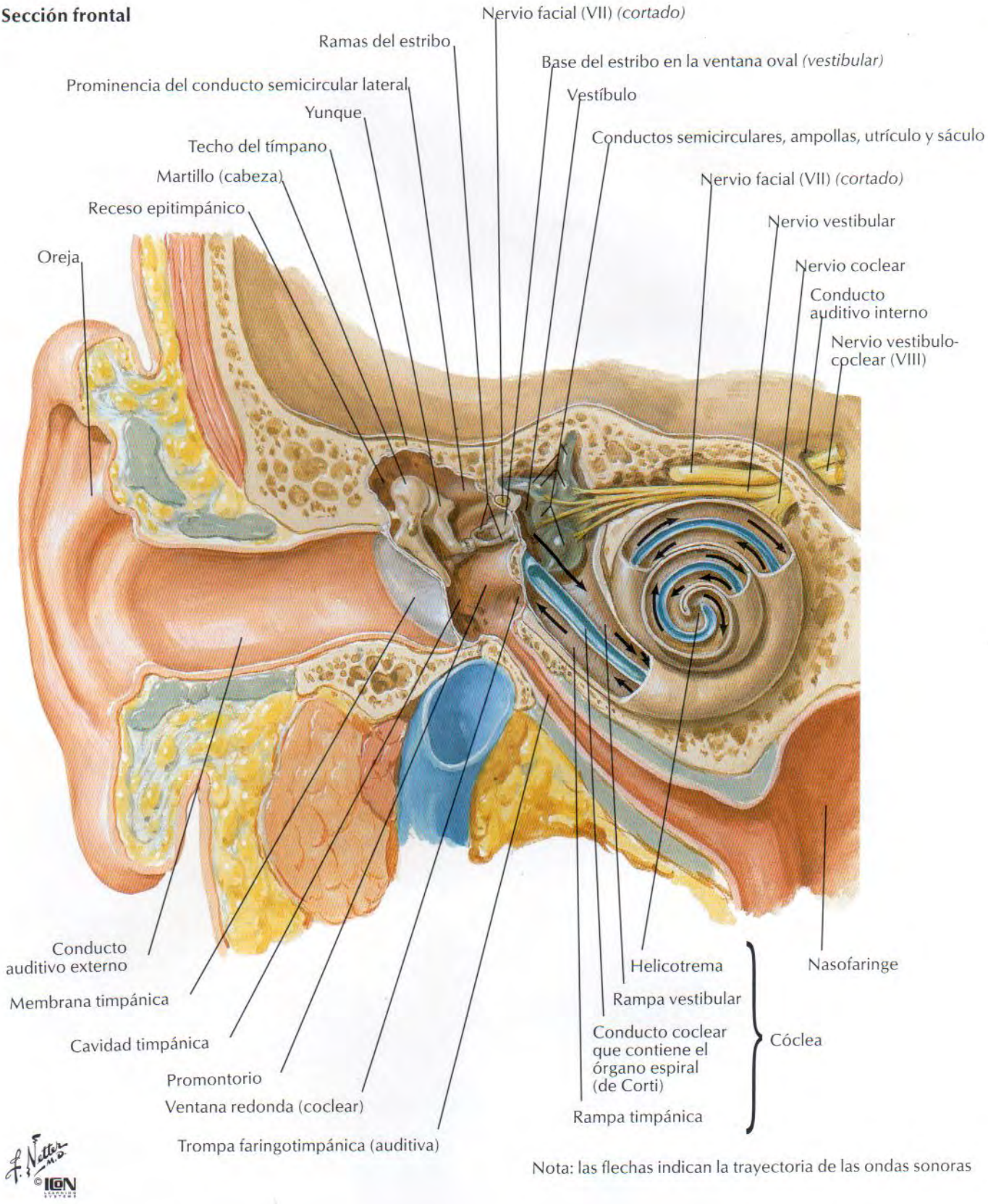

Nota: las flechas indican la trayectoria de las ondas sonoras

Oído externo y cavidad timpánica

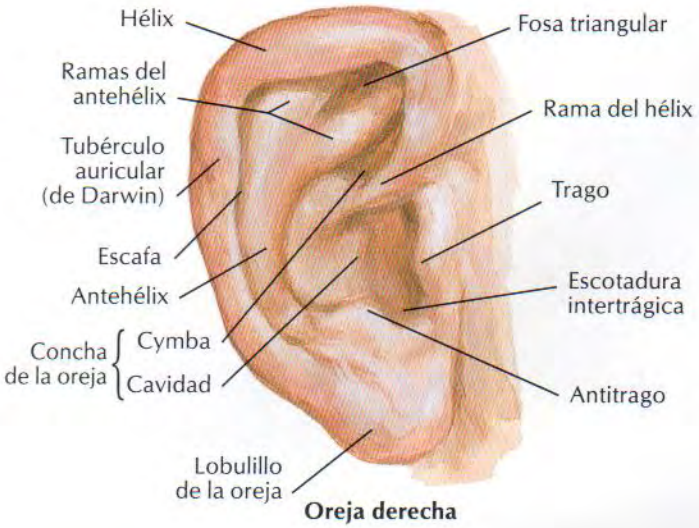

Oreja derecha

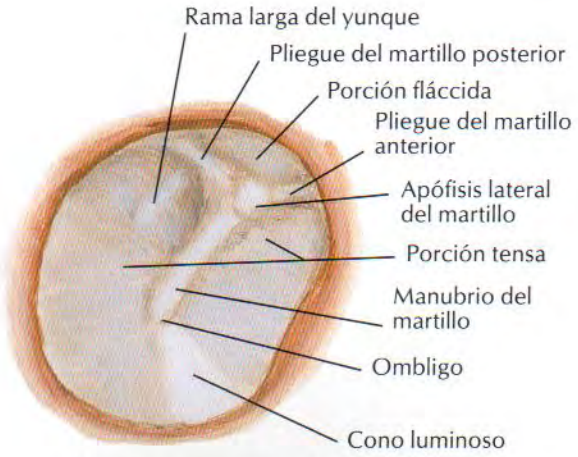

Membrana timpánica derecha (tímpano) vista a través de un espéculo

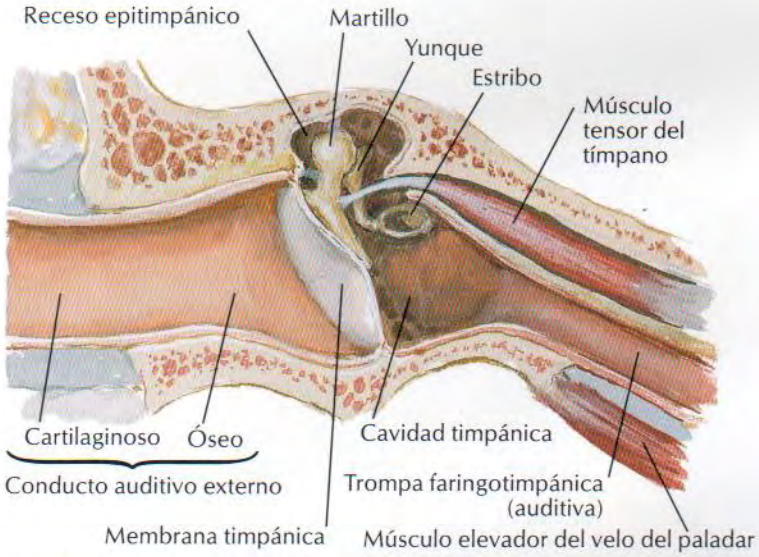

Sección coronal oblicua del conducto auditivo externo y oído medio

Visión del interior de la cavidad timpánica tras extirpar la membrana timpánica

Huesecillos del oído

Martillo visión lateral

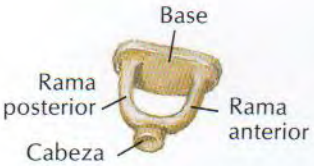

Estribo: visión superolateral

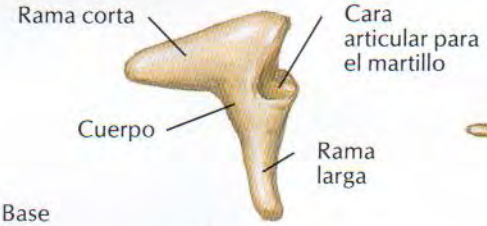

Yunque: visión lateral

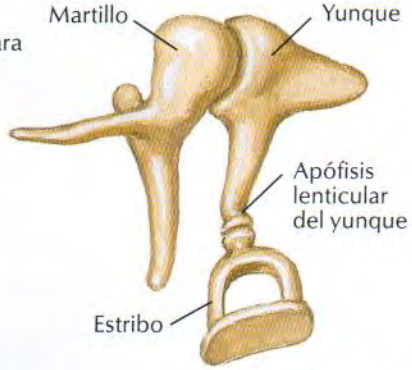

Huesecillos articulados: visión medial

F. Netter M.D. © ICON

VEÁNSE TAMBIÉN LÁMINAS 42, 117, 118, 129

Pared lateral de la cavidad timpánica: visión medial (interna)

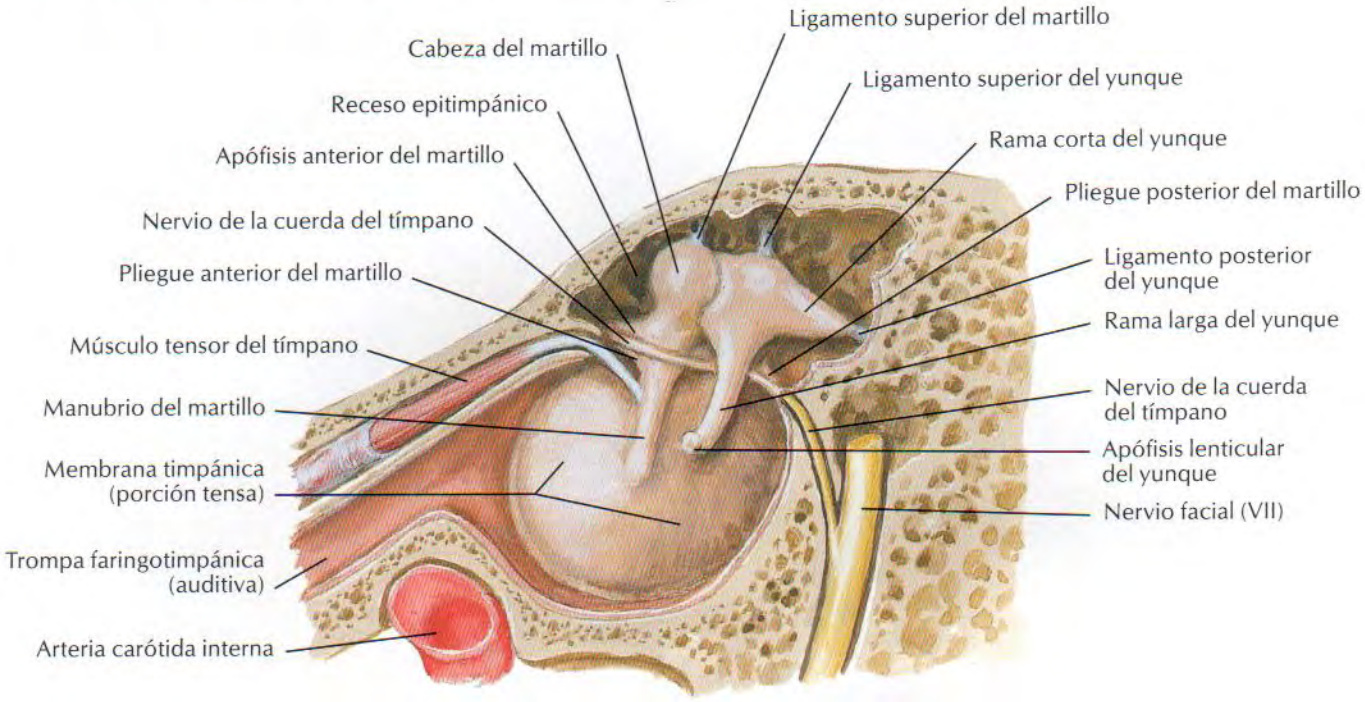

Pared medial de la cavidad timpánica: visión lateral

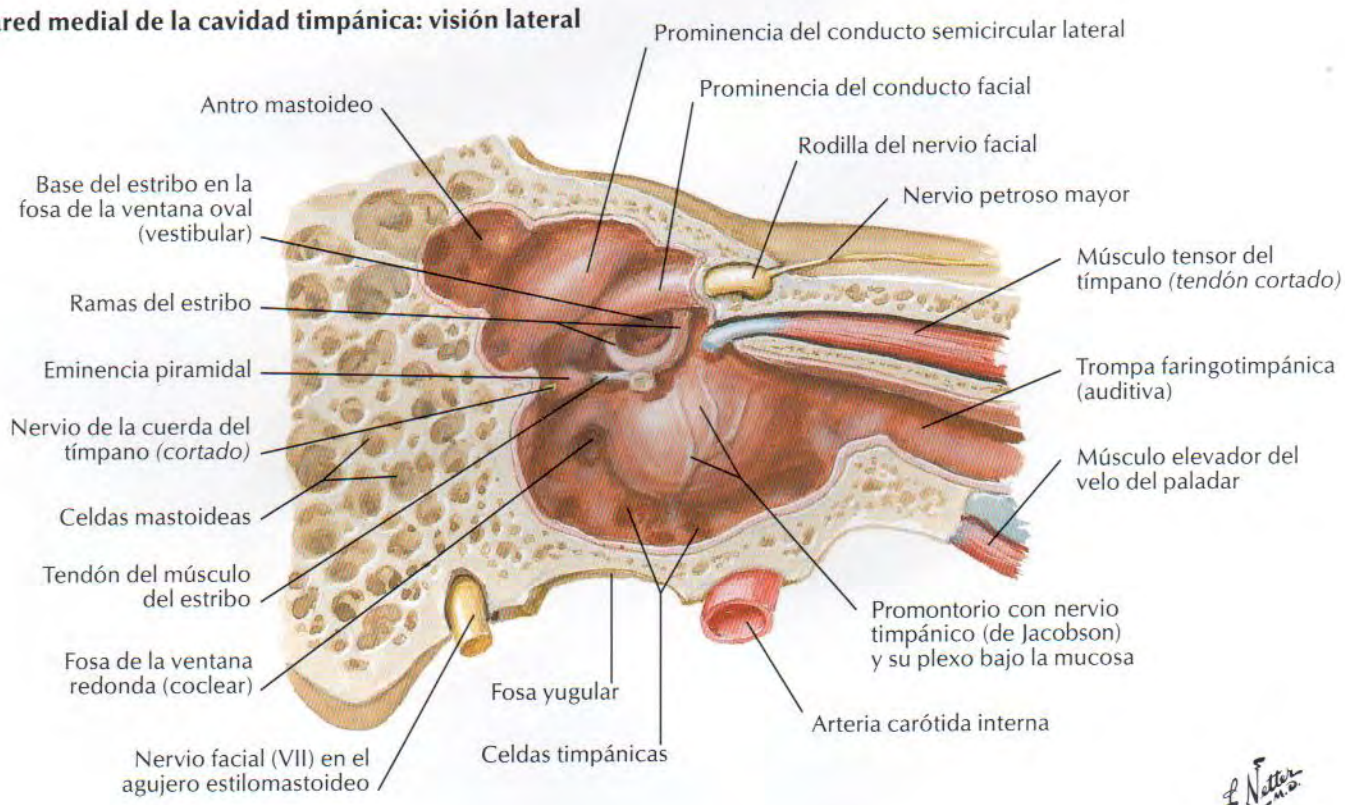

Laberintos óseo y membranoso

VEÁSE TAMBIÉN LÁMINA 118

Laberinto óseo derecho (cápsula ótica), visión anterolateral: se ha extirpado el hueso esponjoso que le rodea

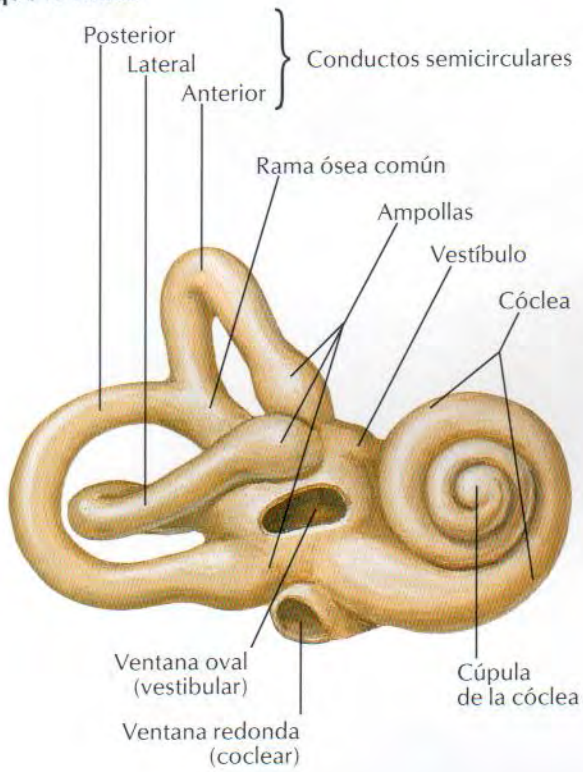

Laberinto óseo derecho disecado (cápsula ótica): se ha extirpado el laberinto membranoso

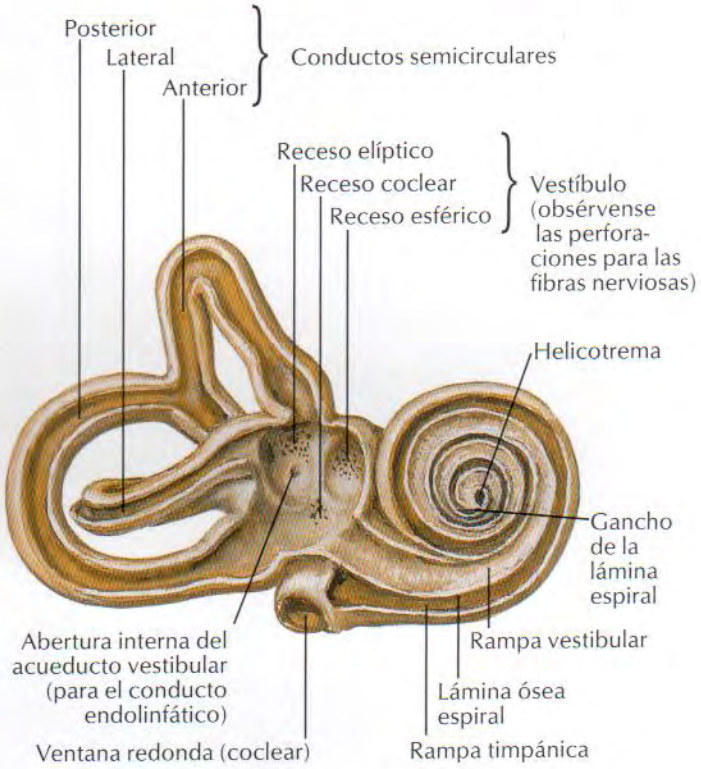

Laberinto membranoso derecho con nervios: visión posteromedial

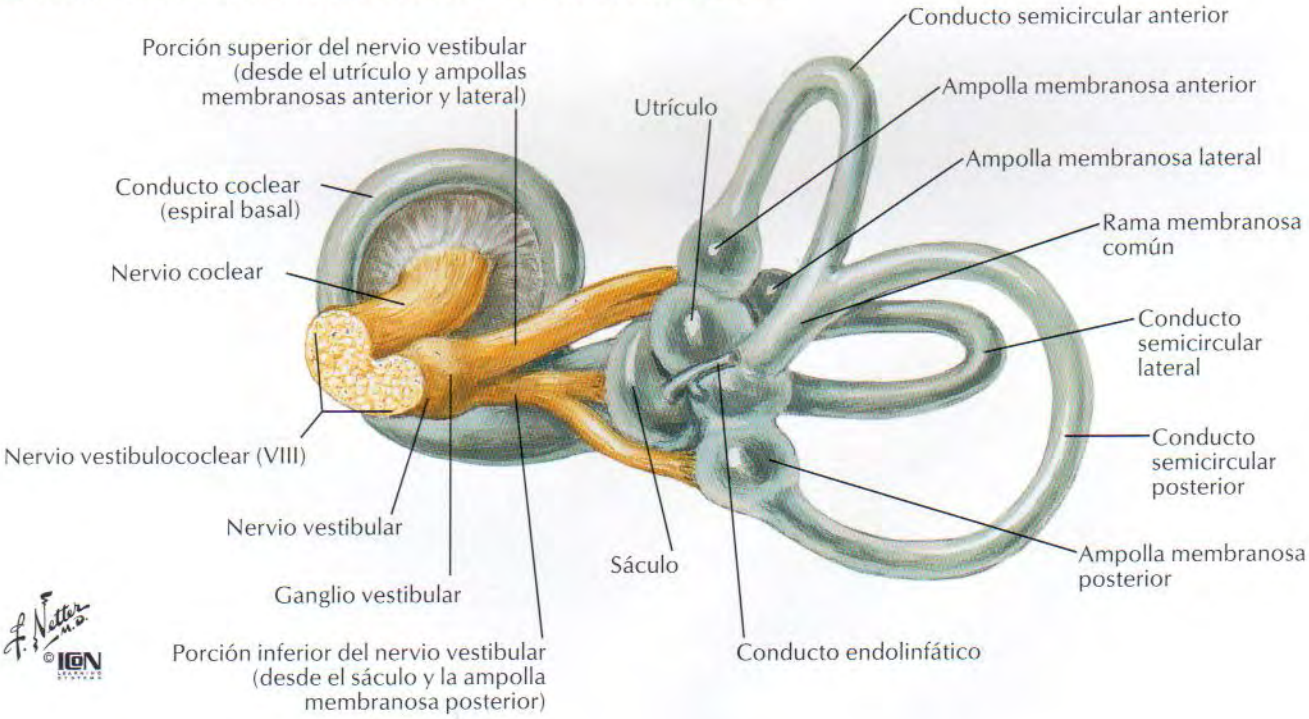

Laberintos óseo y membranoso: esquema

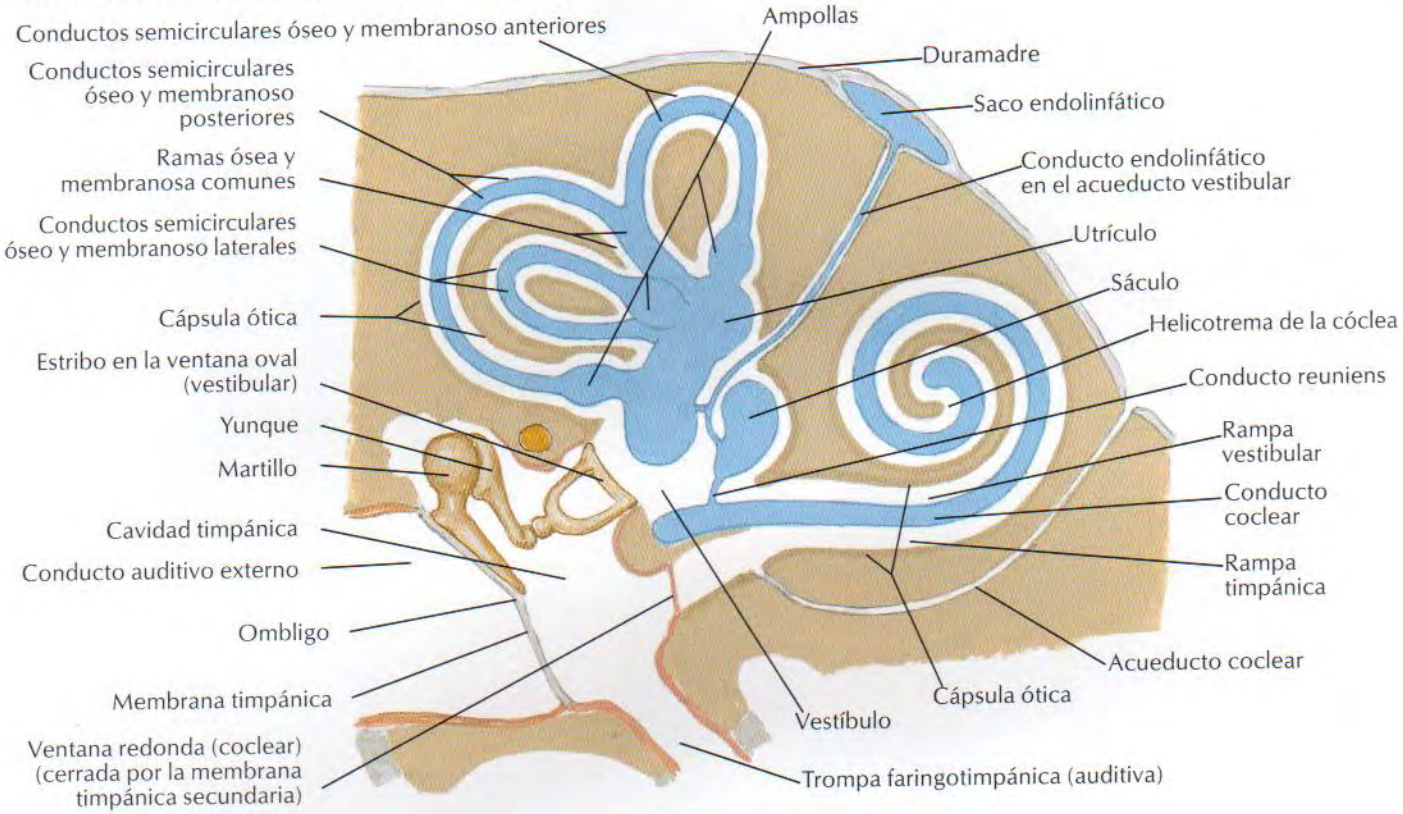

Sección a través de una espiral de la cóclea

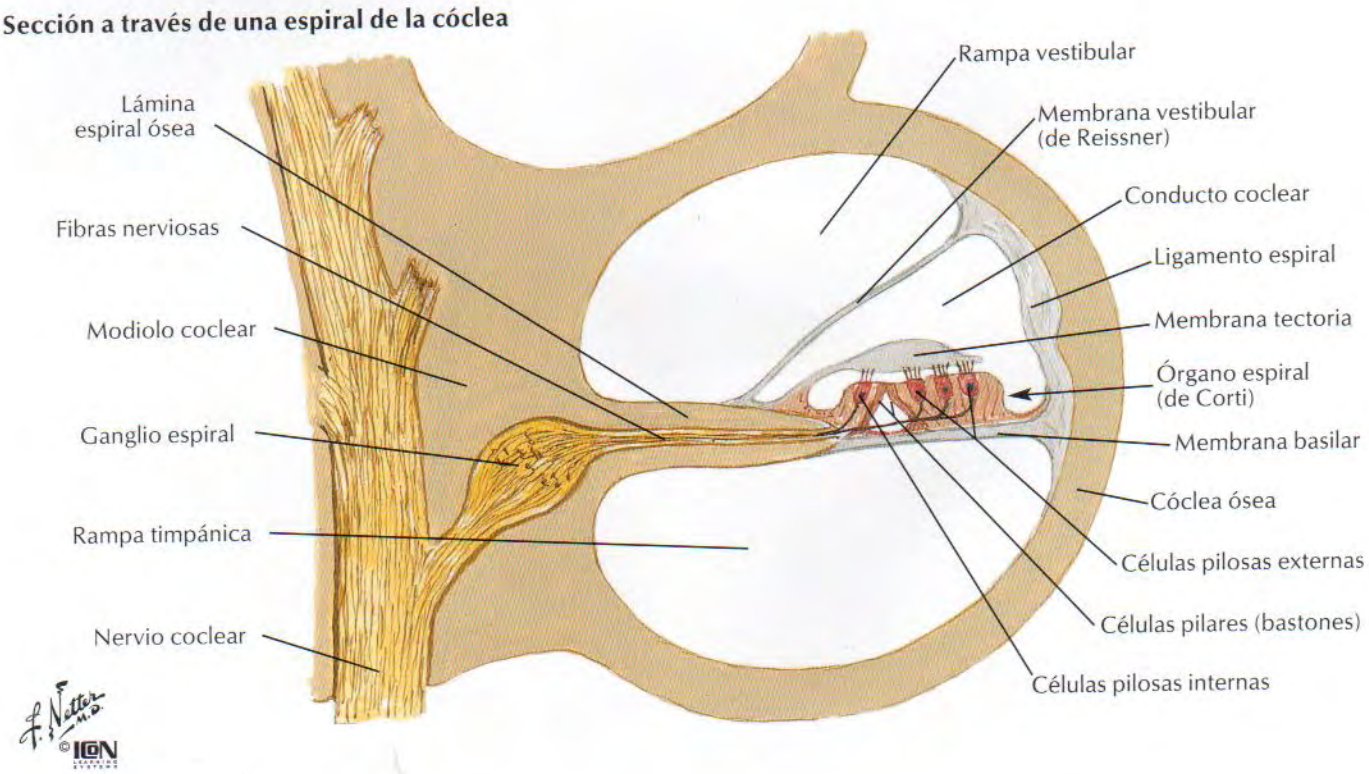

Orientación del laberinto en el cráneo

Proyección superior del laberinto óseo derecho en el suelo del cráneo

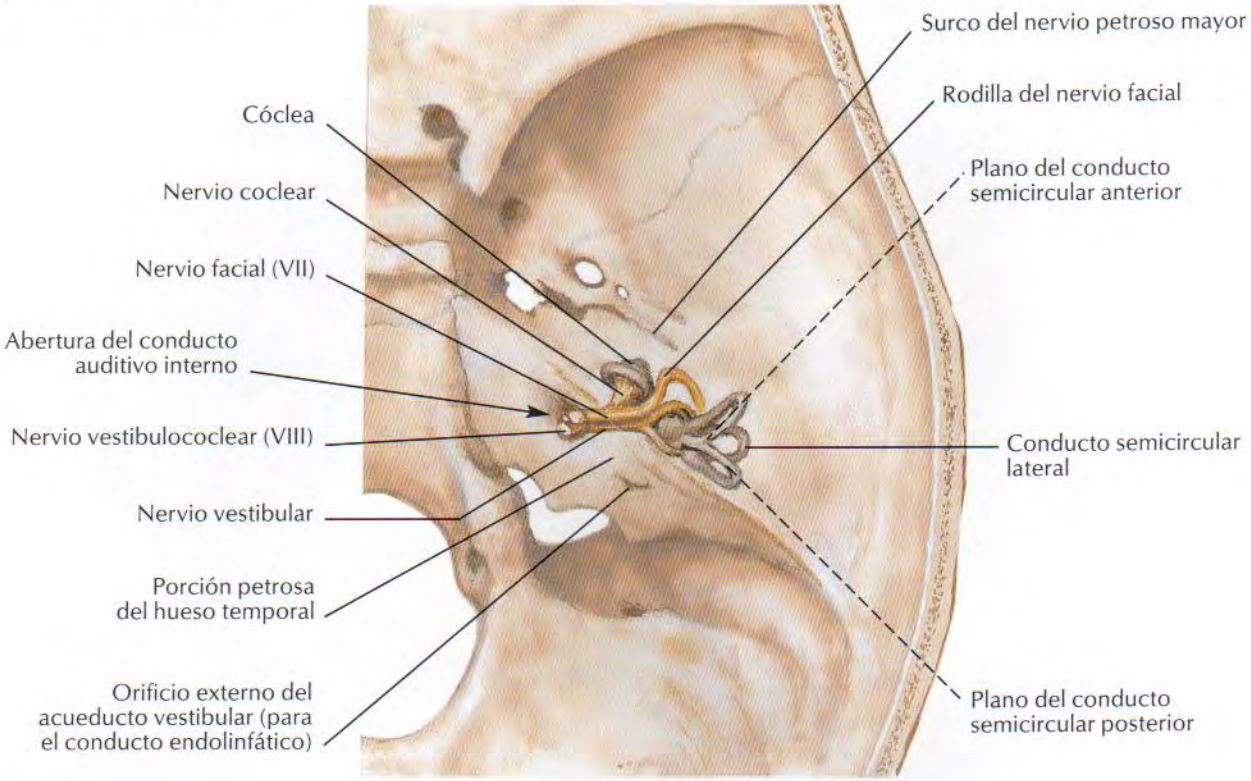

Proyección lateral del laberinto membranoso derecho

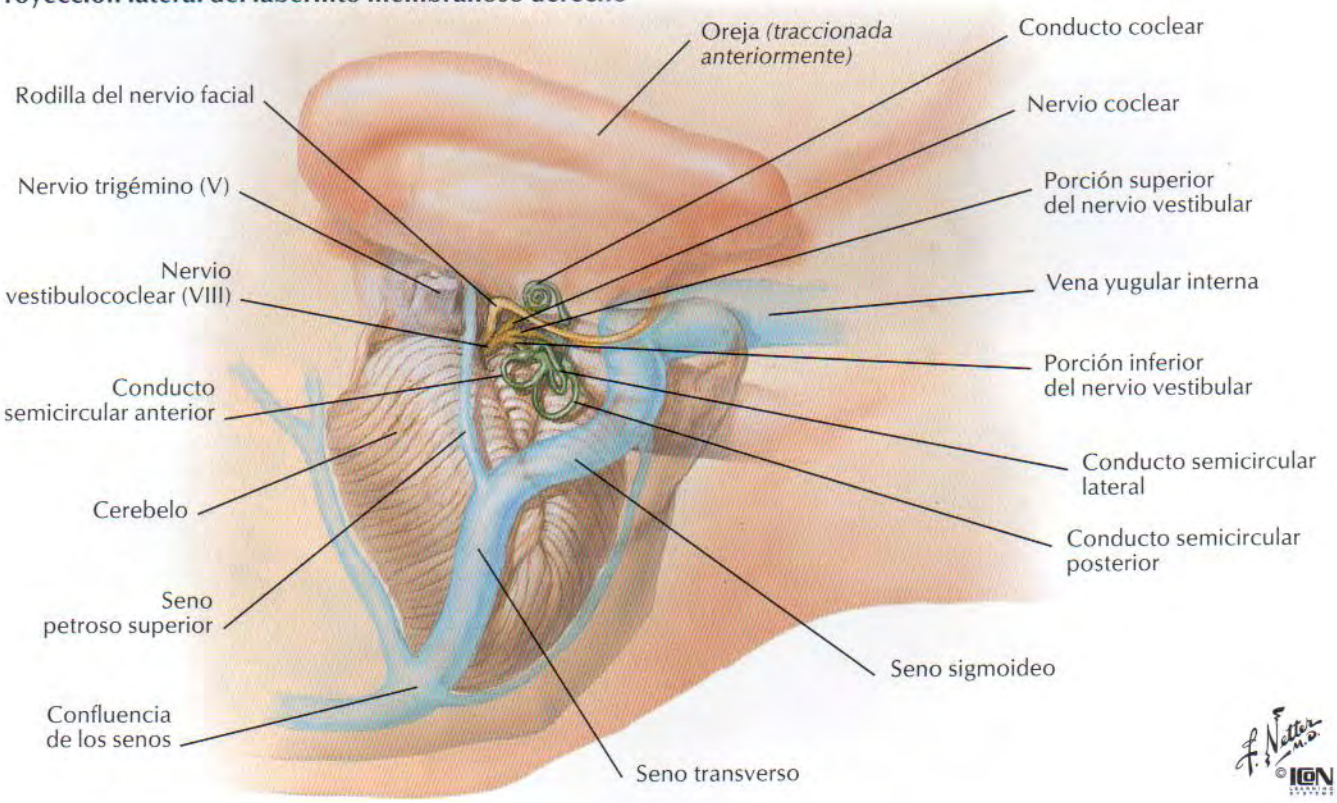

VEÁNSE TAMBIÉN LÁMINAS 48, 51, 61

Porción cartilaginosa de la trompa faringotimpánica (auditiva) en la base del cráneo: visión inferior

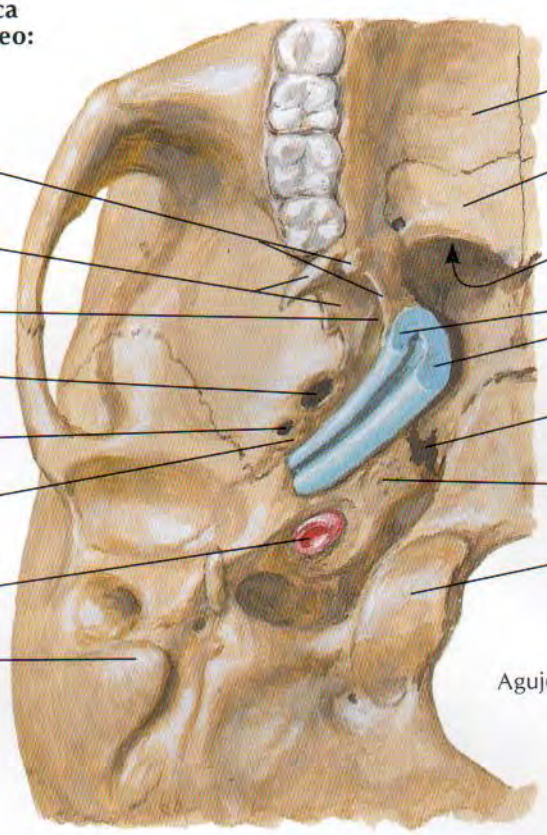

Sección a través de la porción cartilaginosa de la trompa faringotimpánica (auditiva) con la trompa cerrada

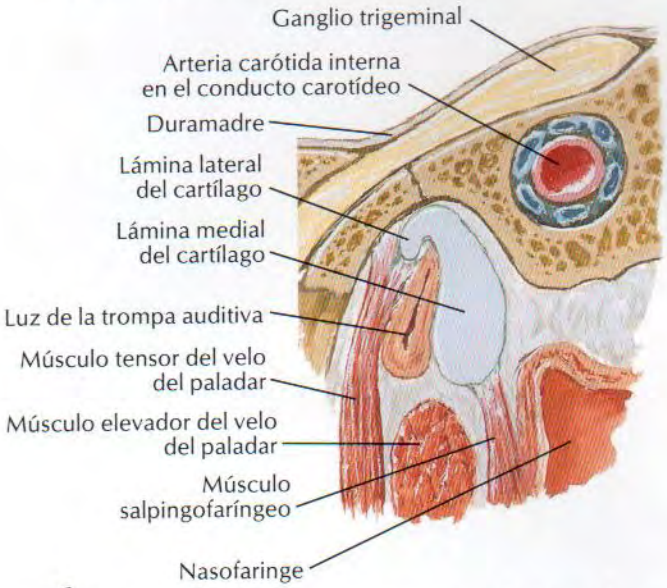

Trompa faringotimpánica (auditiva) cerrada por retroceso elástico del cartílago, turgencia tisular y tensión de los músculos salpingofaríngeos

Sección a través de la porción cartilaginosa de la trompa faringotimpánica (auditiva) con la trompa abierta

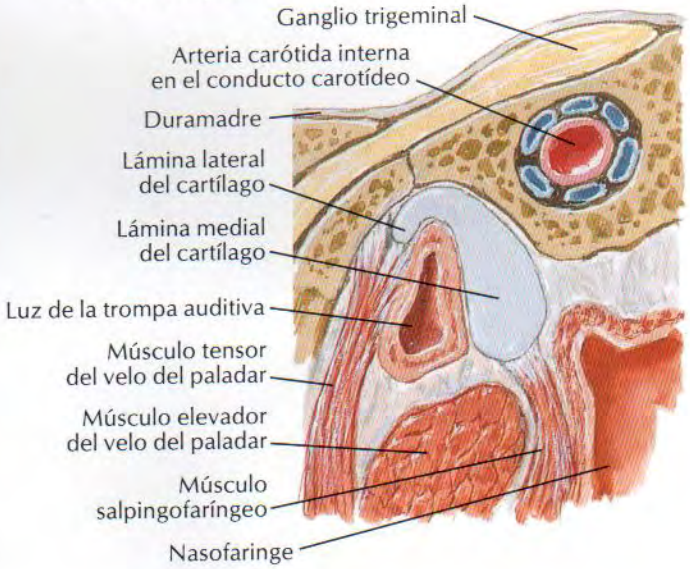

Luz abierta principalmente cuando la inserción del músculo tensor del velo del paladar tira de la pared del tubo lateralmente durante la deglución

F. Netter M.D. ©ION

Meninges y venas diploicas

VÉASE TAMBIÉN LÁMINA 19

Sección coronal

Venas diploicas
Granulación aracnoidea
Vena cerebral que penetra en el espacio subdural para desembocar en el seno
Seno sagital superior
Duramadre (láminas perióstica y meníngea)
Vena emisaria
Interfase duramadre-cráneo (localización de hematoma epidural)
Tributarias frontal y parietal de la vena temporal superficial
Aracnoides
Espacio subaracnoideo
Ramas frontal y parietal de la arteria temporal superficial
Piamadre
Arteria y vena meníngeas medias
Fosita granular (indentación del cráneo por granulación aracnoidea)
Arterias y venas temporales superficiales, medias y profundas
Laguna lateral (venosa)
Seno sagital inferior
Venas talamoestriada y coroideas superiores, cerebrales internas y plexo coroideo del ventrículo lateral
Venas cerebrales medias superficial y profunda

Venas diploicas y emisarias del cráneo

Vena emisaria parietal
Vena diploica frontal
Vena diploica temporal posterior
Vena emisaria occipital
Vena diploica temporal anterior
Vena diploica occipital
Vena emisaria mastoidea

F. Netter M.D. © ICON

VÉANSE TAMBIÉN LÁMINAS 36, 130

Ramas frontal (anterior) y parietal (posterior) de la arteria meníngea media

Arteria meníngea media

Rama meníngea anterior de la arteria etmoidal anterior

Granulaciones aracnoideas

Abertura de la vena cerebral superior

Laguna lateral (venosa)

Seno sagital superior

Duramadre

Rama mastoidea de la arteria occipital

Ramas meníngeas de la arteria faríngea ascendente

Rama mastoidea de la arteria occipital

Arteria meníngea media

Rama meníngea recurrente de la arteria lagrimal (oftálmica)

Arteria meníngea accesoria

Rama meníngea anterior de la arteria etmoidal anterior

Arteria etmoidal posterior

Arteria carótida interna y su tronco meningohipofisario* *(por transparencia)*

Arteria meníngea media

Arteria meníngea accesoria

Arteria temporal superficial

Arteria maxilar

Arteria auricular posterior

Arteria occipital

Arteria carótida externa

Ramas meníngeas anterior y posterior de la arteria vertebral

Ramas tentorial, del seno cavernoso y meníngea del tronco meningohipofisario*

F. Netter M.D. © ICON

*Variables; frecuentemente estas ramas nacen directamente de la arteria carótida interna

Meninges y venas cerebrales superficiales

PARA LAS VENAS PROFUNDAS DEL CEREBRO VÉASE LÁMINA 138

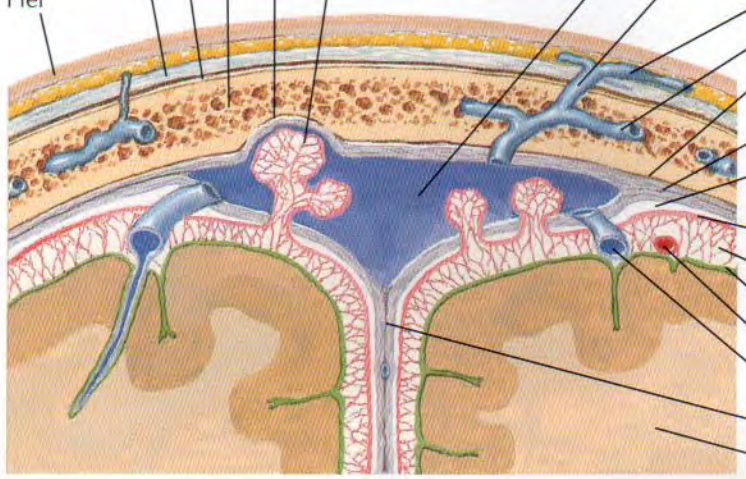

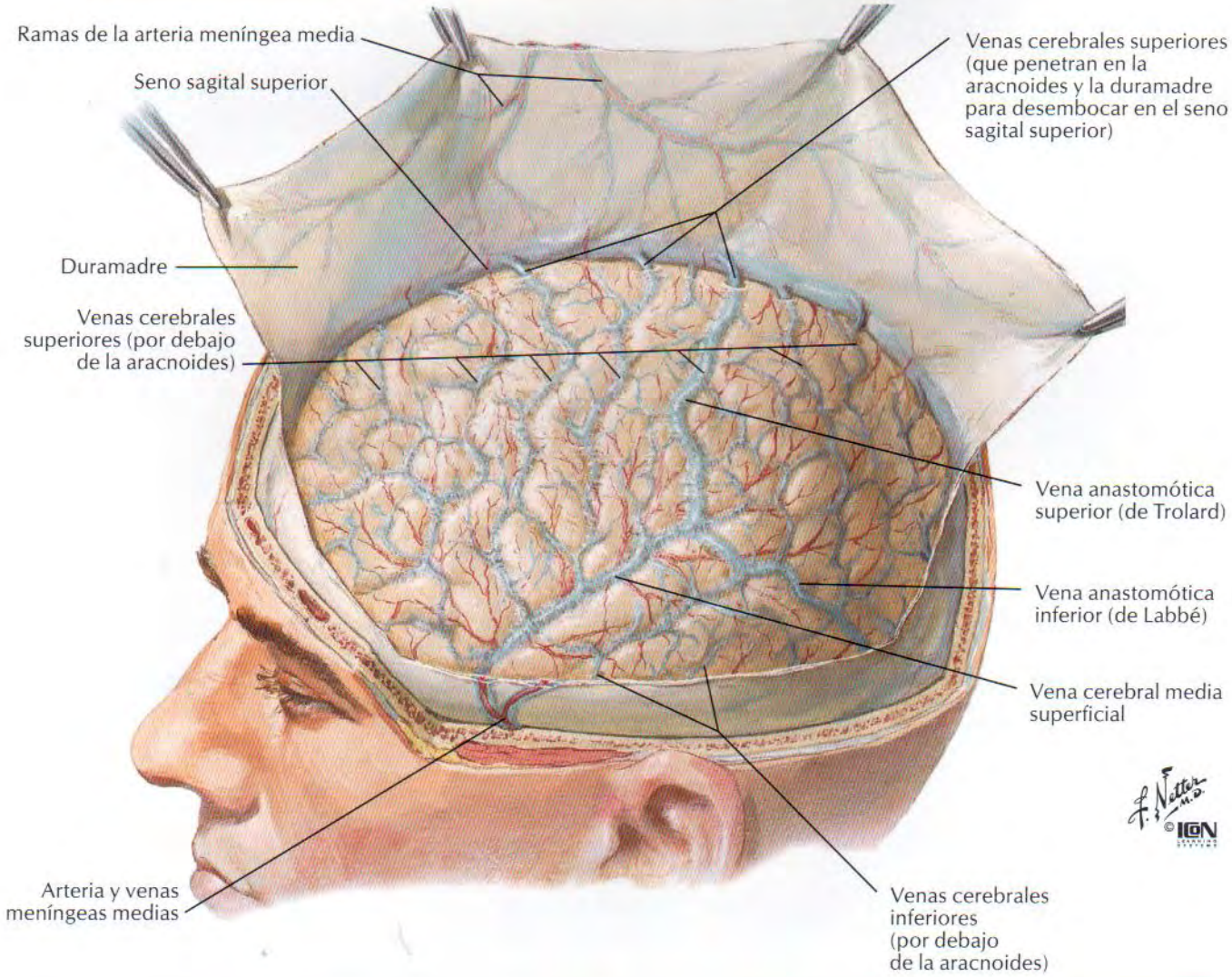

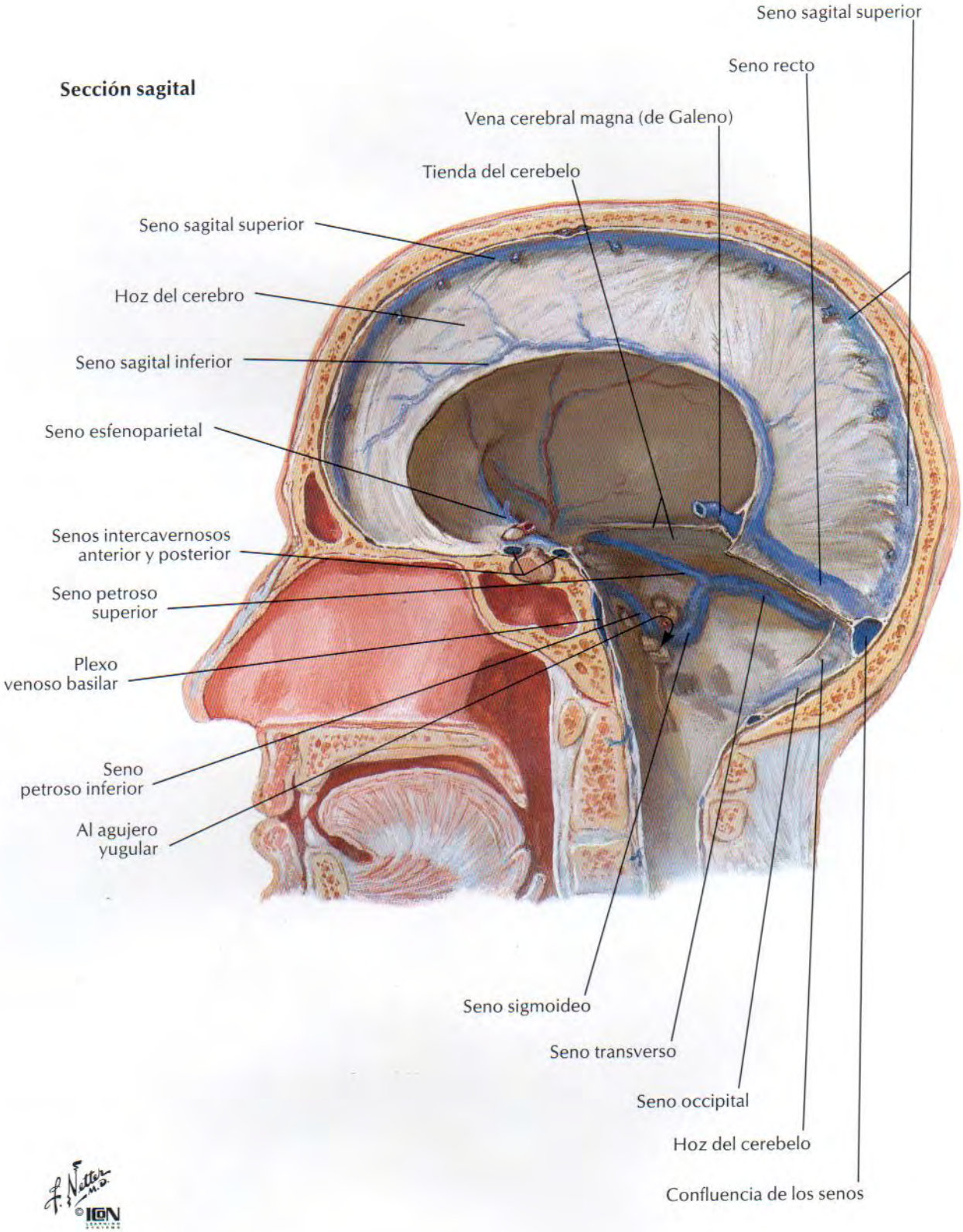
Sección sagital
Seno sagital superior
Seno recto
Vena cerebral magna (de Galeno)
Tienda del cerebelo
Seno sagital superior
Hoz del cerebro
Seno sagital inferior
Seno esfenoparietal
Senos intercavernosos anterior y posterior
Seno petroso superior
Plexo venoso basilar
Seno petroso inferior
Al agujero yugular
Seno sigmoideo
Seno transverso
Seno occipital
Hoz del cerebelo
Confluencia de los senos
F. Netter M.D.
© ICON

Senos venosos de la duramadre (continuación)

VÉASE TAMBIÉN LÁMINA 81

Cráneo seccionado horizontalmente: visión superior

Seno sagital superior *(cortado)*
Hoz del cerebro *(cortada)*
Vena oftálmica superior
Senos intercavernosos anterior y posterior
Vena cerebral media superficial *(cortada)*
Seno cavernoso
Plexo venoso basilar
Seno petroso superior
Seno petroso inferior
Arteria tentorial
Tienda del cerebelo
Vena cerebral inferior *(cortada)*
Seno transverso
Seno sagital inferior *(cortado)*
Seno recto
Hoz del cerebro *(cortada)*
Confluencia de los senos
Seno sagital superior *(cortado)*

Hipófisis (glándula pituitaria)
Nervio óptico (II)
Arteria carótida interna
Nervio oculomotor (III)
Seno esfenoparietal
Nervio troclear (IV)
Nervio oftálmico (V_1)
Nervio maxilar (V_2)
Ganglio trigeminal
Nervio mandibular (V_3)
Arteria meníngea media
Nervio abducens (VI)
Vena petrosa
Nervios facial (VII), intermedio y vestibulococlear (VIII)
Nervios glosofaríngeo (IX) y vago (X)
Agujero yugular
Seno sigmoideo (continuación del seno transverso)
Seno transverso
Nervio accesorio (XI)
Nervio hipogloso (XII)
Vena cerebral magna (de Galeno)

Seno cavernoso
Nervio oculomotor (III)
Nervio troclear (IV)
Nervio abducens (VI)
Nervio oftálmico (V_1)
Nervio maxilar (V_2)

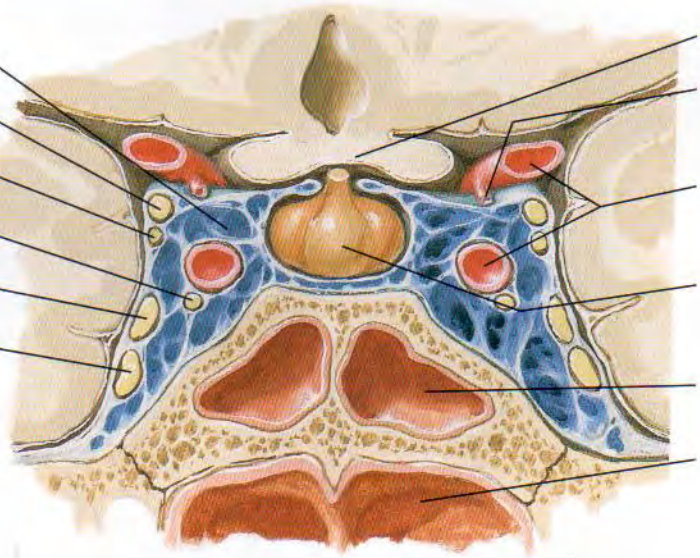

Quiasma óptico
Arteria comunicante posterior
Arteria carótida interna
Hipófisis (glándula pituitaria)
Seno esfenoidal
Nasofaringe

Sección coronal a través del seno cavernoso

Surco central (de Rolando)
Circunvolución poscentral
Circunvolución precentral
Surco poscentral
Surco precentral
Lobulillo parietal superior
Circunvolución frontal superior
Surco intraparietal
Surco frontal superior
Lobulillo parietal inferior
Circunvolución frontal media
Circunvolución supramarginal
Circunvolución angular
Surco frontal inferior
Circunvolución frontal inferior
Porción opercular
Surco parieto-occipital
Porción triangular
Porción orbitaria
Polo frontal
Polo occipital
Surco calcarino
Surco semilunar (inconstante)
Surco lateral (de Silvio)
Ramo anterior
Ramo ascendente
Ramo posterior
Surco occipital transverso
Circunvolución temporal superior
Escotadura preoccipital
Polo temporal
Surco temporal superior
Circunvolución temporal inferior
Circunvolución temporal media
Surco temporal inferior

Lóbulo frontal
Lóbulo parietal
Lóbulo temporal
Lóbulo occipital

Opérculo parietal
Opérculo frontal
Opérculo orbitario
Ínsula (de Reil)
Circunvoluciones cortas
Surco central
Limen
Circunvolución larga
Surco circular
Opérculo temporal

F. Netter M.D.
© ICON LEARNING SYSTEMS

Cerebro: visiones mediales

PARA LA HIPÓFISIS VEÁSE LÁMINA 140

Sección sagital del encéfalo *in situ*

Circunvolución del cíngulo
Surco del cíngulo
Circunvolución frontal media
Surco del cuerpo calloso
Fórnix
Septo pelúcido
Agujero interventricular (de Monro)
Adhesión intertalámica
Tálamo y 3.er ventrículo
Area subcallosa (paraolfatoria)
Comisura anterior
Circunvolución subcallosa
Surco hipotalámico
Lámina terminal
Receso supraóptico
Quiasma óptico
Tuber cinereum
Hipófisis (glándula pituitaria)
Cuerpo mamilar
Pedúnculo cerebral
Puente
Acueducto cerebral (de Silvio)
Surco precentral
Surco central (de Rolando)
Lobulillo paracentral
Surco marginal
Cuerpo calloso
Precuña
Seno sagital superior
Plexo coroideo del 3.er ventrículo
Estría medular del tálamo
Surco parietooccipital
Cuña
Comisura habenular
Cuerpo pineal
Comisura posterior
Surco calcarino
Seno recto en la tienda del cerebelo
Vena cerebral magna (de Galeno)
Colículo superior
Colículo inferior
Lámina tectal (cuadrigémina)
Cerebelo
Velo medular superior
4.° ventrículo y plexo coroideo
Velo medular inferior
Médula oblonga (bulbo)

Cara medial del hemisferio cerebral: tronco del encéfalo escindido

Circunvolución del cíngulo
Fascículo mamilotalámico
Cuerpo mamilar
Uncus
Nervio óptico (II)
Tracto olfatorio
Surco colateral
Surco rinal
Circunvolución occipitotemporal medial
Surco occipitotemporal
Circunvolución occipitotemporal lateral
Rodilla
Rostro
Tronco
Esplenio
del cuerpo calloso
Istmo de la circunvolución del cíngulo
Surco parietooccipital
Cuña
Surco calcarino
Circunvolución lingual
Pilar
Cuerpo
Columna
del fórnix
Fimbria del hipocampo
Circunvolución dentada
Circunvolución parahipocampal

F. Netter M.D. © ICON

PARA LA HIPÓFISIS VEÁSE LÁMINA 140

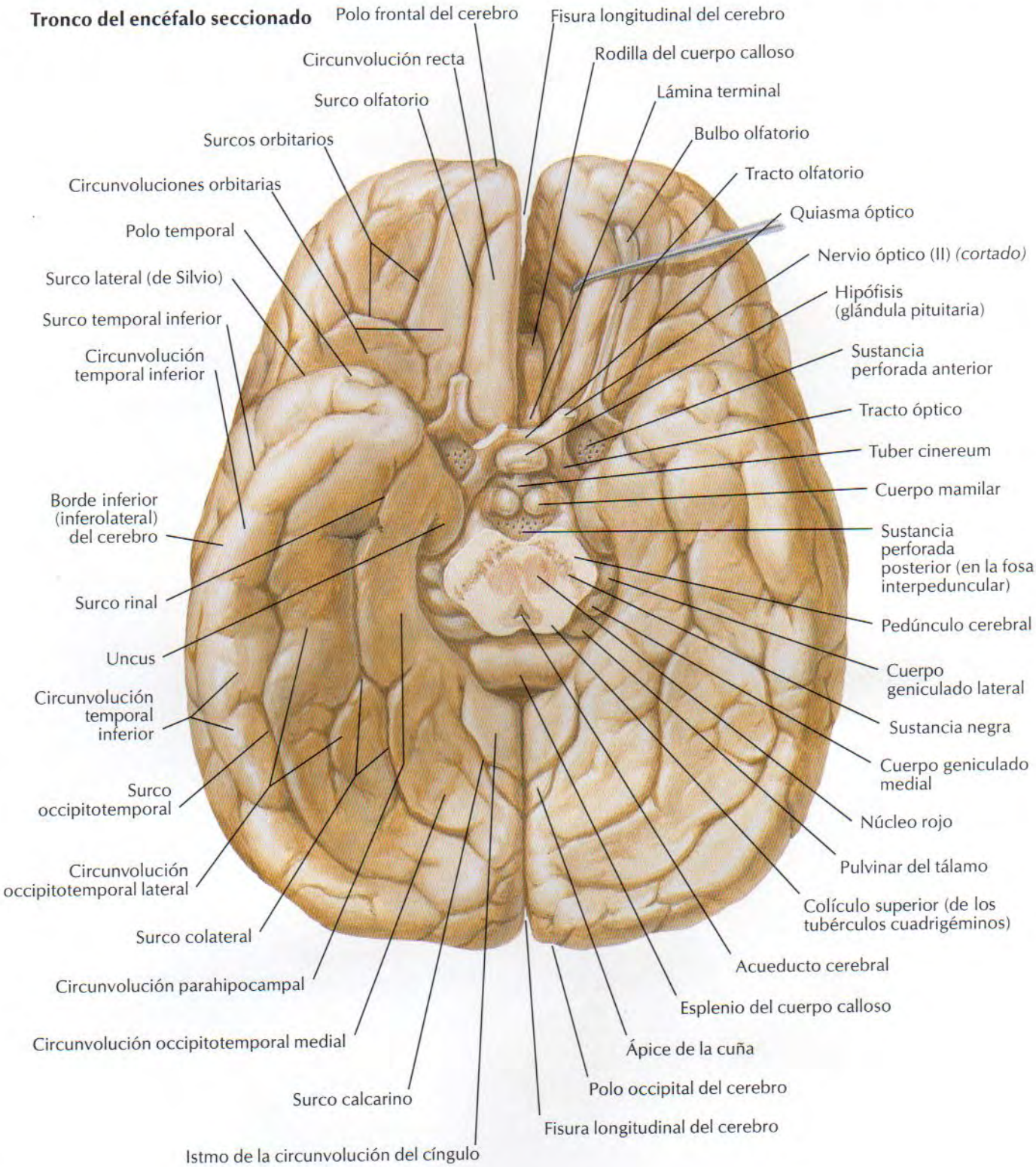

Ventrículos del encéfalo

Visión lateral izquierda por transparencia

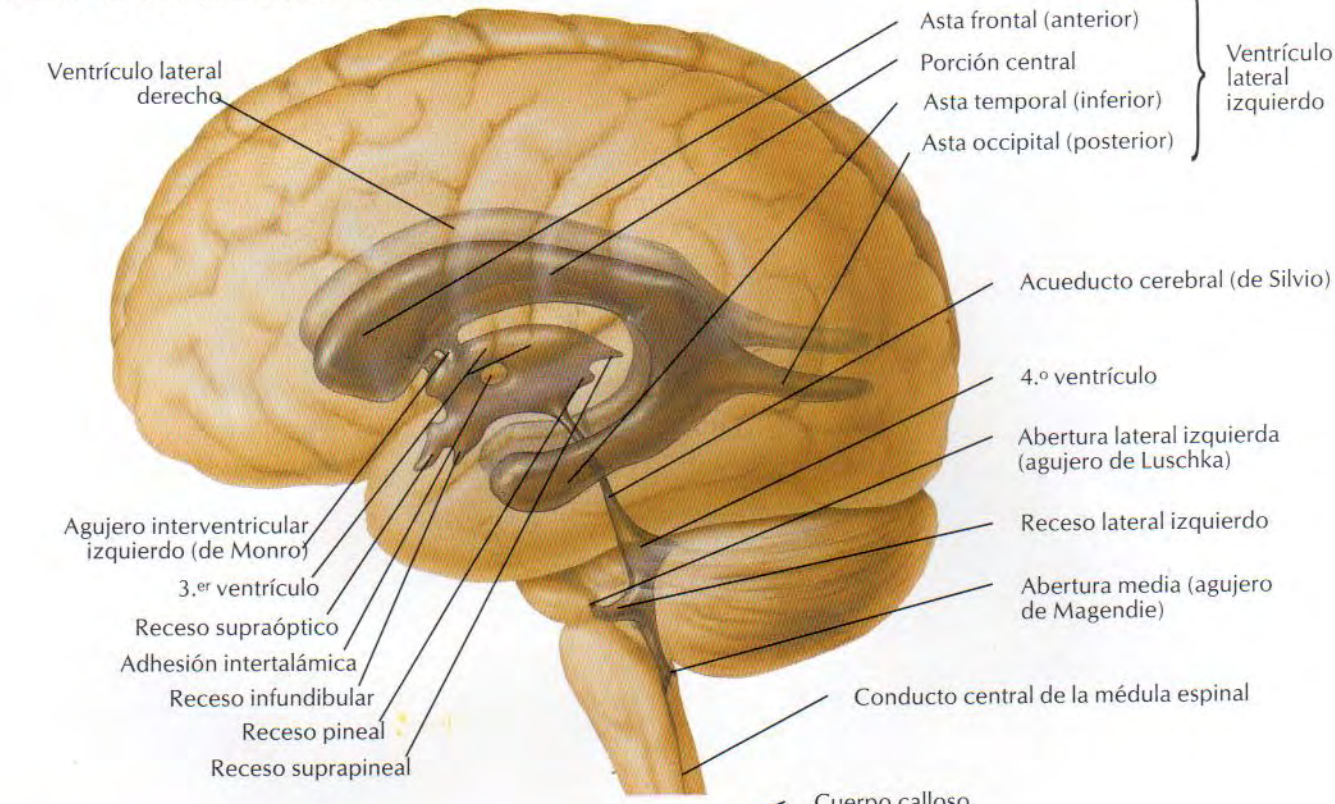

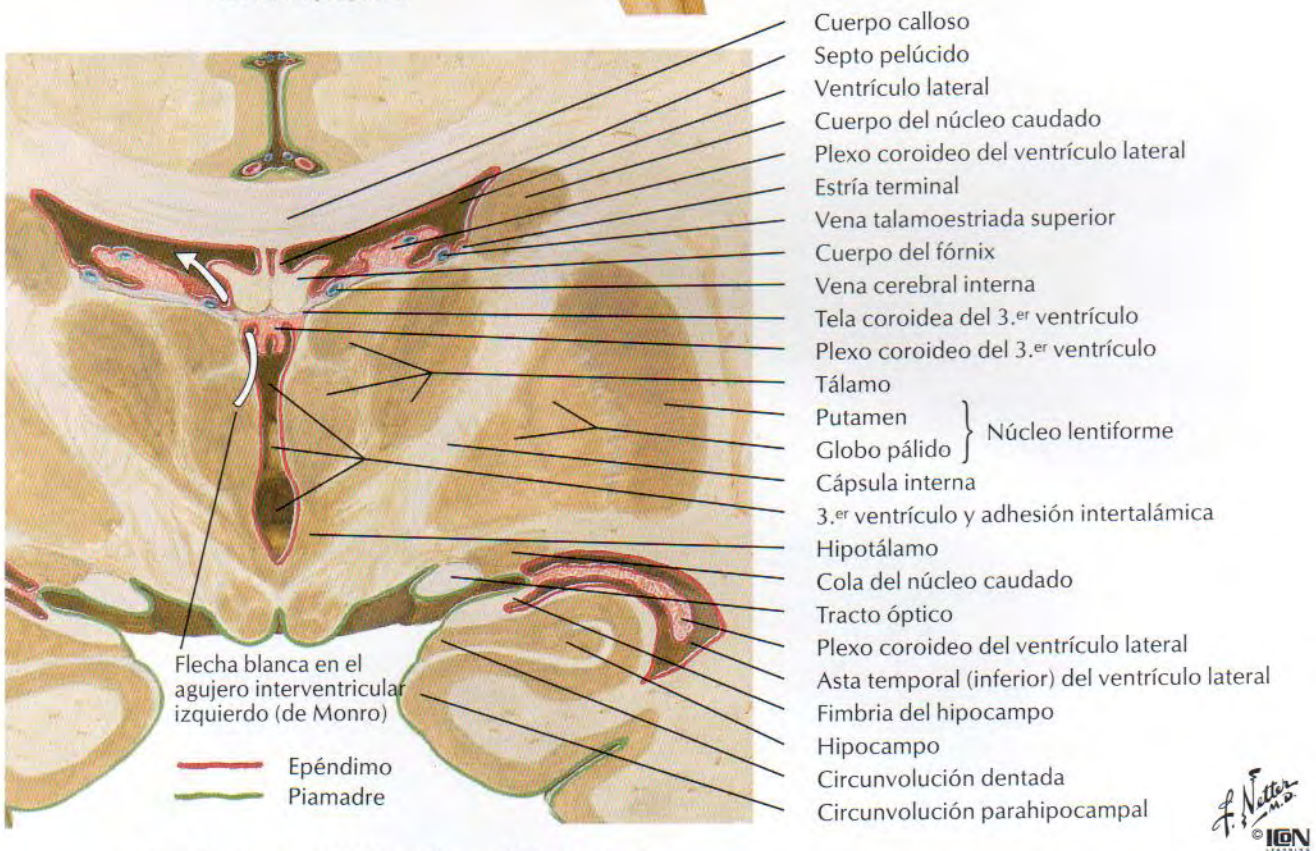

Sección coronal del cerebro: visión posterior

Circulación del líquido cerebroespinal (cefalorraquídeo)

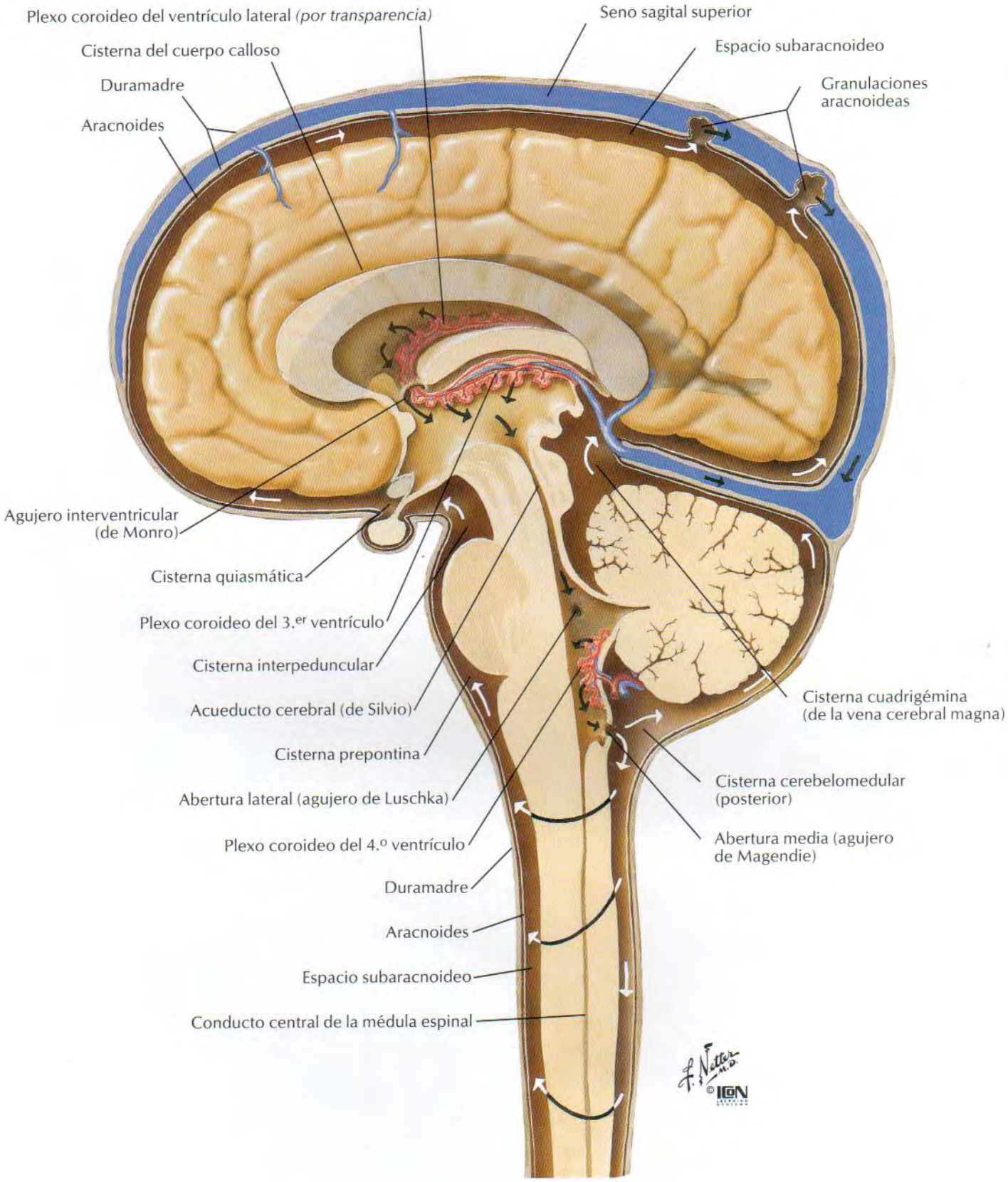

Núcleos (ganglios) basales

Secciones horizontales a través del cerebro

A

B

Rodilla del cuerpo calloso

Ventrículo lateral

Septo pelúcido

Columna del fórnix

Ínsula (de Reil)

Adhesión intertalámica

Tálamo

Pilar del fórnix

Plexo coroideo del ventrículo lateral

Esplenio del cuerpo calloso

Cabeza del núcleo caudado

Brazo anterior
Rodilla
Brazo posterior
} de la cápsula interna

Putamen
Globo pálido
} Núcleo lentiforme

3.er ventrículo

Cápsula externa

Claustro

Porción retrolenticular de la cápsula interna

Cola del núcleo caudado

Hipocampo y fimbria

Asta occipital (posterior) del ventrículo lateral

Habénula

Cuerpo pineal

A

B

Organización de los núcleos (ganglios) basales

Núcleo caudado — Putamen — Globo pálido

Núcleo caudado + Putamen = Estriado

Putamen + Globo pálido = Núcleo lentiforme

Estriado + Núcleo lentiforme = Cuerpo estriado

Cuerpo estriado = Núcleos (ganglios) basales

Hendidura para la cápsula interna

Núcleo caudado { Cuerpo / Cabeza

Niveles de las secciones superiores { A / B

Tálamo

Pulvinar

Núcleo lentiforme (globo pálido medial al putamen)

Cuerpo geniculado medial

Cuerpo geniculado lateral

Cuerpo amigdalino

Cola del núcleo caudado

Interrelaciones del tálamo, núcleo lentiforme, núcleo caudado y cuerpo amigdalino (esquema): visión lateral izquierda

F. Netter M.D. © ICON

Agujero interventricular (de Monro)
Tela coroidea del 3.er ventrículo *(borde de corte)*
3.er ventrículo
Plexo coroideo
Vena talamoestriada superior
Pie del hipocampo
Asta temporal (inferior) del ventrículo lateral
Vena cerebral interna
Circunvolución dentada
Eminencia colateral
Hipocampo
Fimbria del hipocampo
Comisura posterior
Comisura habenular
Cuerpo pineal
Trígono colateral
Calcar avis
Asta occipital (posterior) del ventrículo lateral
Surco calcarino

Cuerpo calloso *(cortado)*
Cabeza de núcleo caudado
Septo pelúcido
Columnas del fórnix
Tubérculo anterior
Estría terminal
Adhesión intertalámica
Lámina affixa
Estría medular
Trígono habenular
Pulvinar *(levantado)*
Cuerpo geniculado lateral
Cuerpo geniculado medial
Brazo del colículo superior
Brazo del colículo inferior
Colículo superior
Colículo inferior
Cerebelo

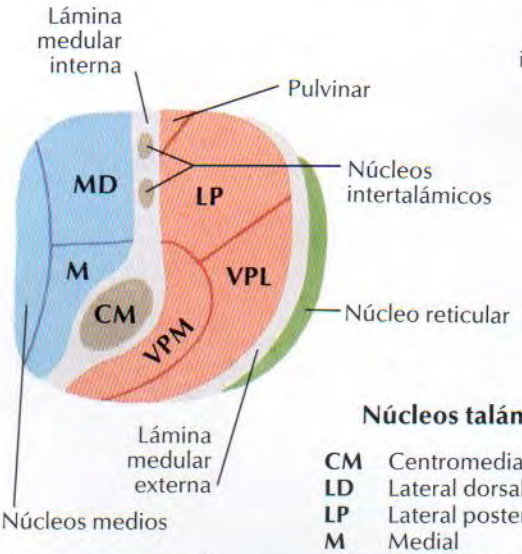

Sección esquemática a través del tálamo

(a nivel de la línea discontinua que se muestra en la figura de la derecha)

Núcleos talámicos

CM	Centromediano
LD	Lateral dorsal
LP	Lateral posterior
M	Medial
MD	Medial dorsal
VA	Ventral anterior
VI	Ventral intermedio
VL	Ventral lateral
VP	Ventral posterior
VPL	Ventral posterolateral
VPM	Ventral posteromedial

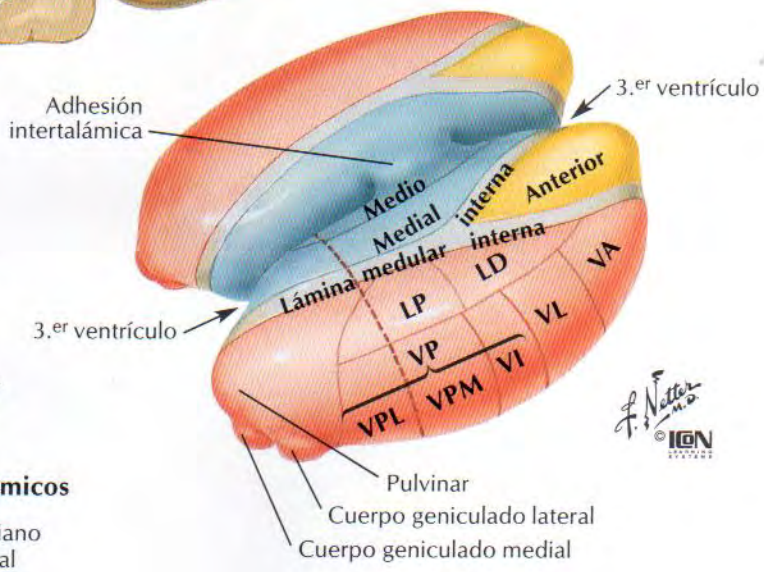

Representación esquemática del tálamo

(se han extirpado la lámina medular externa y los núcleos reticulares)

Núcleos laterales
Núcleos mediales
Núcleos anteriores

Hipocampo y fórnix

Disección superior

Rodilla del cuerpo calloso *(cortada)*
Septo pelúcido
Cabeza del núcleo caudado
Columnas del fórnix
Estría terminal
Cuerpo del fórnix
Pie del hipocampo
Tálamos
Pilares del fórnix
Circunvolución dentada
Fimbria del hipocampo
Hipocampo
Comisura del fórnix
Esplenio del cuerpo calloso *(cortado)*
Ventrículo lateral
Calcar avis
Asta occipital (posterior) del ventrículo lateral

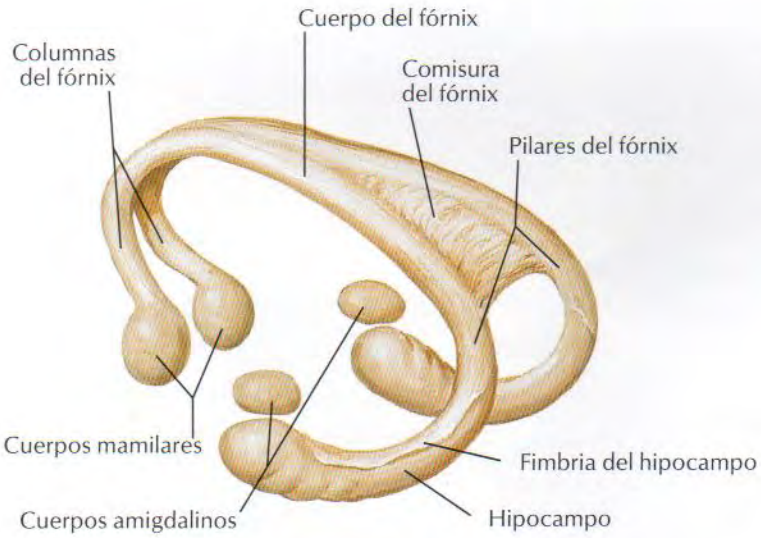

Fórnix: esquema

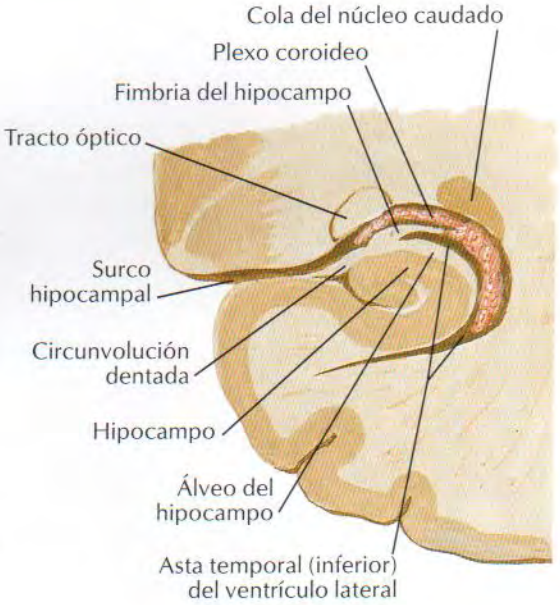

Sección coronal: visión posterior

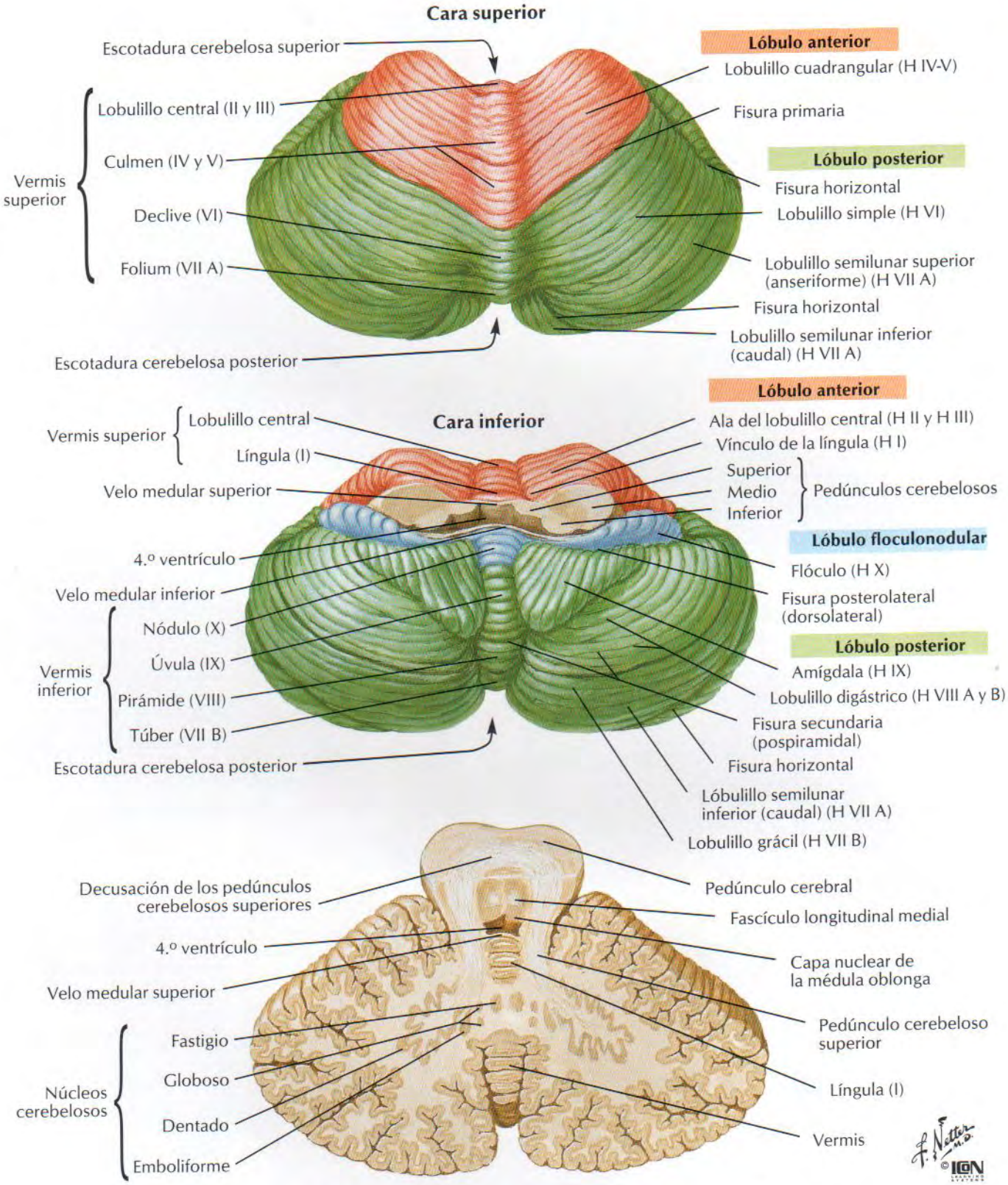

Sección en el plano del pedúnculo cerebeloso superior

Visión posterolateral

Pulvinares del tálamo
Cuerpo pineal
Colículos superiores
Colículos inferiores
Nervio troclear (IV)
Velo medular superior
Pedúnculo cerebeloso superior
Fosa romboidea del 4.º ventrículo
Nervios glosofaríngeo (IX) y vago (X)
Tubérculo cuneiforme
Tubérculo grácil
Raíces dorsales del 1.er nervio cervical (C1)
Fascículo cuneiforme
Fascículo grácil

Tálamo *(superficie de corte)*
Cuerpo geniculado lateral
Tracto óptico
Cuerpo geniculado medial
Brazos de los colículos superior e inferior
Pedúnculo cerebral
Puente
Nervio trigémino (V)
Pedúnculo cerebeloso medio
Nervio vestibulococlear (VIII)
Nervio facial (VII)
Pedúnculo cerebeloso inferior
Nervio hipogloso (XII)
Nervio accesorio (XI)

Visión anterior

Quiasma óptico
Tracto óptico
Tuber cinereum
Pedúnculo cerebral
Cuerpo geniculado lateral
Sustancia perforada posterior
Puente
Pedúnculo cerebeloso medio
Oliva
Pirámide
Raíces ventrales del 1.er nervio cervical (C1)
Decusación de las pirámides

Tracto olfatorio
Sustancia perforada anterior
Infundíbulo (tallo hipofisario)
Cuerpos mamilares
Lóbulo temporal *(superficie de corte)*
Nervio oculomotor (III)
Nervio troclear (IV)
Nervio trigémino (V)
Nervio abducens (VI)
Nervios facial (VII) e intermedio
Nervio vestibulococlear (VIII)
Flóculo del cerebelo
Plexo coroideo del 4.º ventrículo
Nervio glosofaríngeo (IX)
Nervio vago (X)
Nervio hipogloso (XII)
Nervio accesorio (XI)

Visión posterior

3.er ventrículo
Pulvinar del tálamo
Cuerpo pineal
Colículo superior
Colículo inferior
Nervio troclear (IV)
Velo medular superior
Pedúnculos cerebelosos { Superior, Medio, Inferior }
Receso lateral
Fosa superior
Surco limitante
Fosa inferior
Tubérculo trigeminal
Trígono del hipogloso
Trígono del vago
Óbex

Trígono de la habénula
Cuerpos geniculados { Medial, Lateral }
Surco medio dorsal
Pedúnculo cerebeloso superior
Locus ceruleus
Eminencia medial
Colículo facial
Área vestibular
Núcleo dentado del cerebelo
Estrías medulares
Tenia del 4.º ventrículo
Tubérculo cuneiforme
Tubérculo grácil
Surco medio dorsal
Cordón lateral
Fascículo cuneiforme
Fascículo grácil

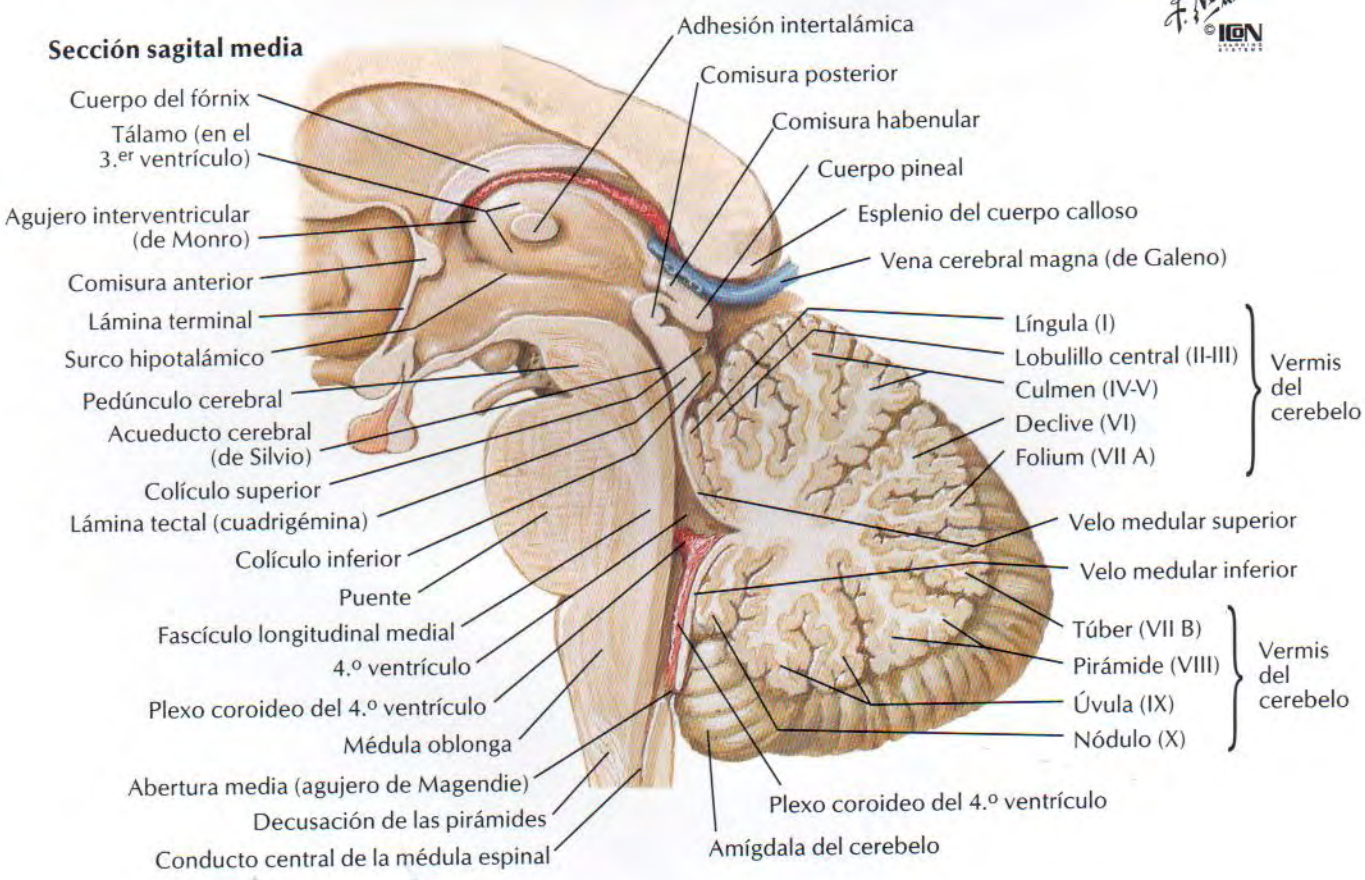

Núcleos de los nervios craneales en el tronco del encéfalo: esquema

Visión posterior por transparencia

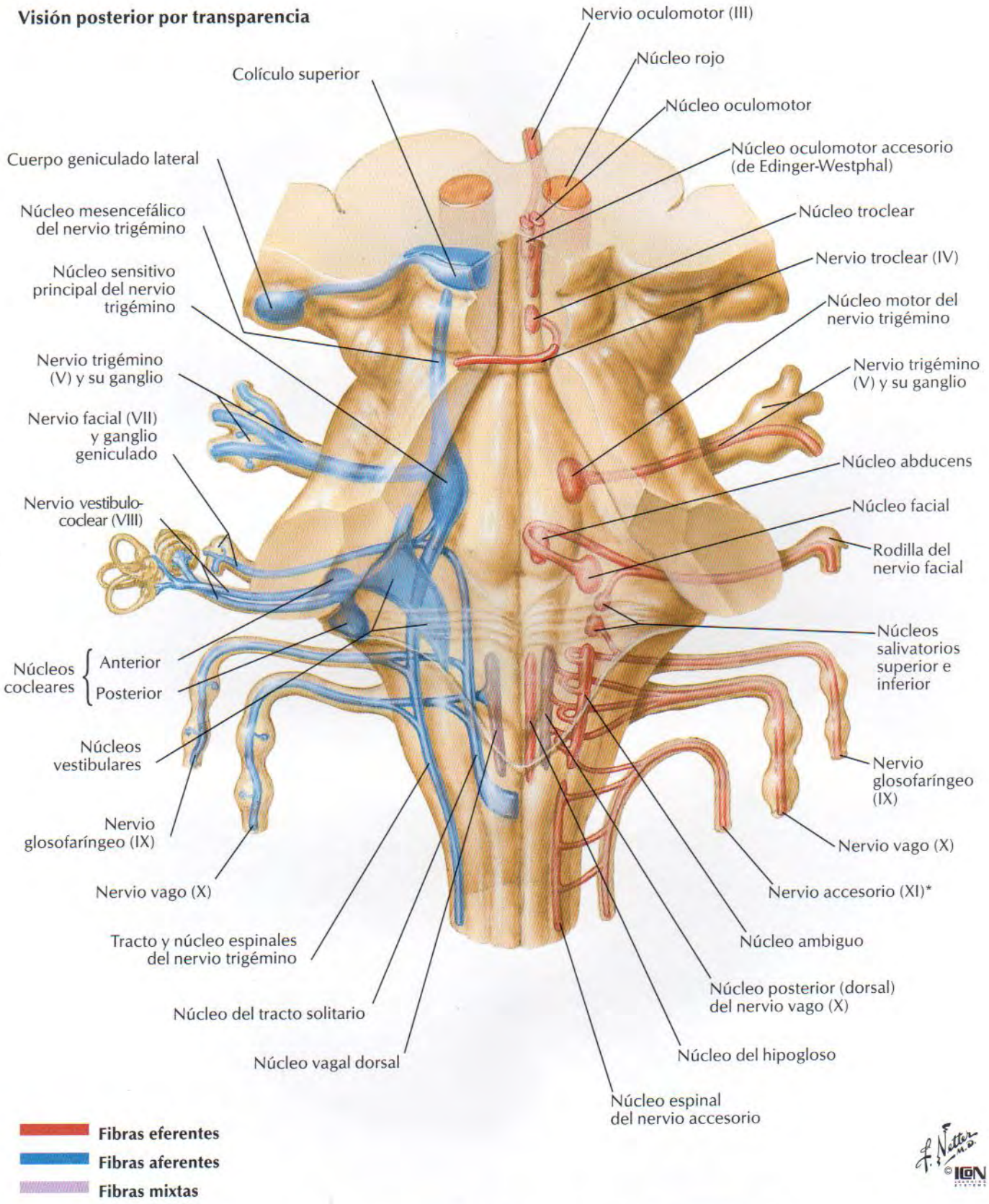

*Estudios recientes sugieren que el nervio accesorio carece de raíz craneal y que no tiene conexión con el nervio vago. La verificación de este dato depende de futuras investigaciones.

Núcleos de los nervios craneales en el tronco del encéfalo: esquema (continuación)

Disección medial

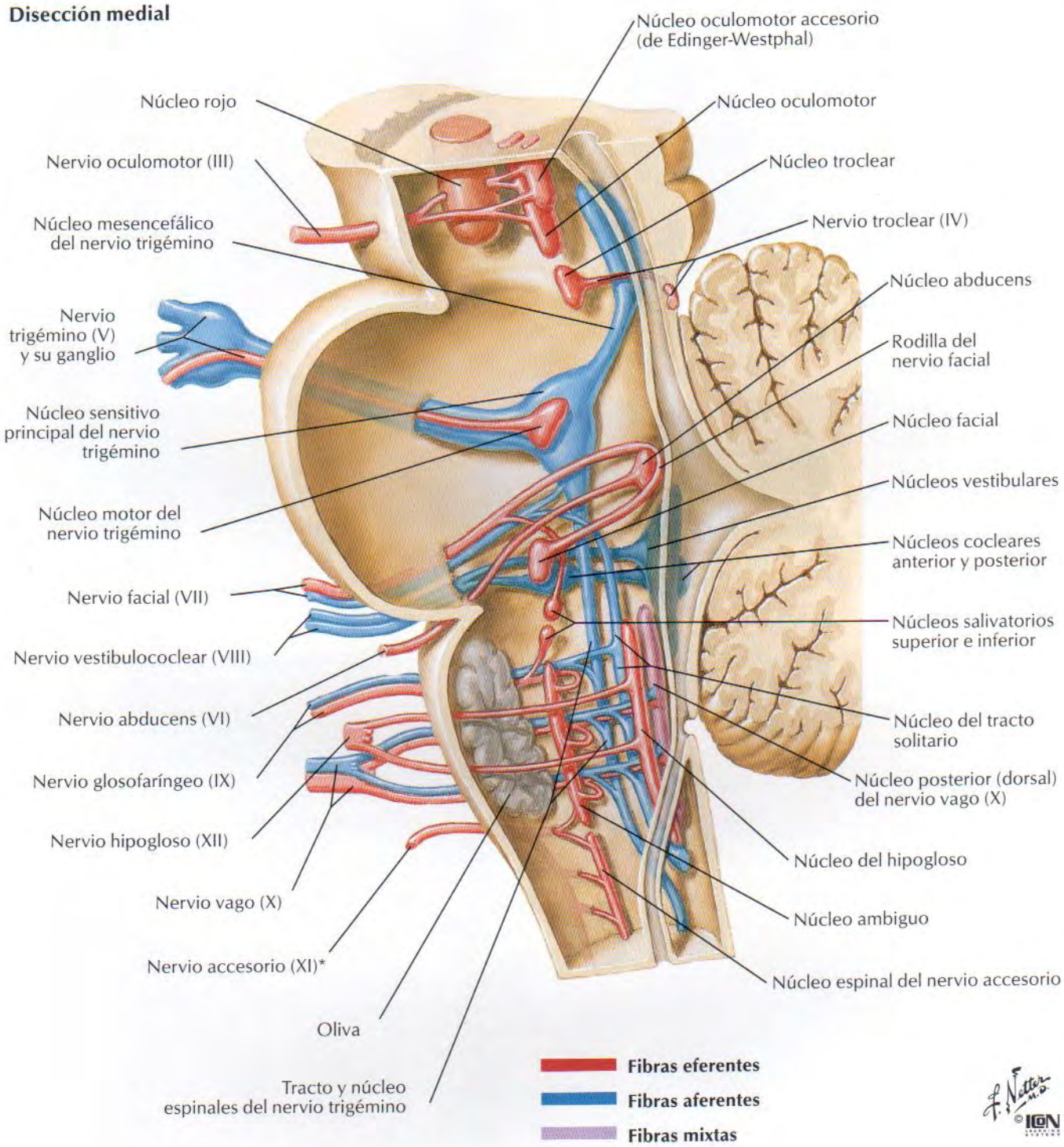

*Estudios recientes sugieren que el nervio accesorio carece de raíz craneal y que no tiene conexión con el nervio vago. La verificación de este dato depende de futuras investigaciones.

Nervios craneales (distribución motora y sensitiva): esquema

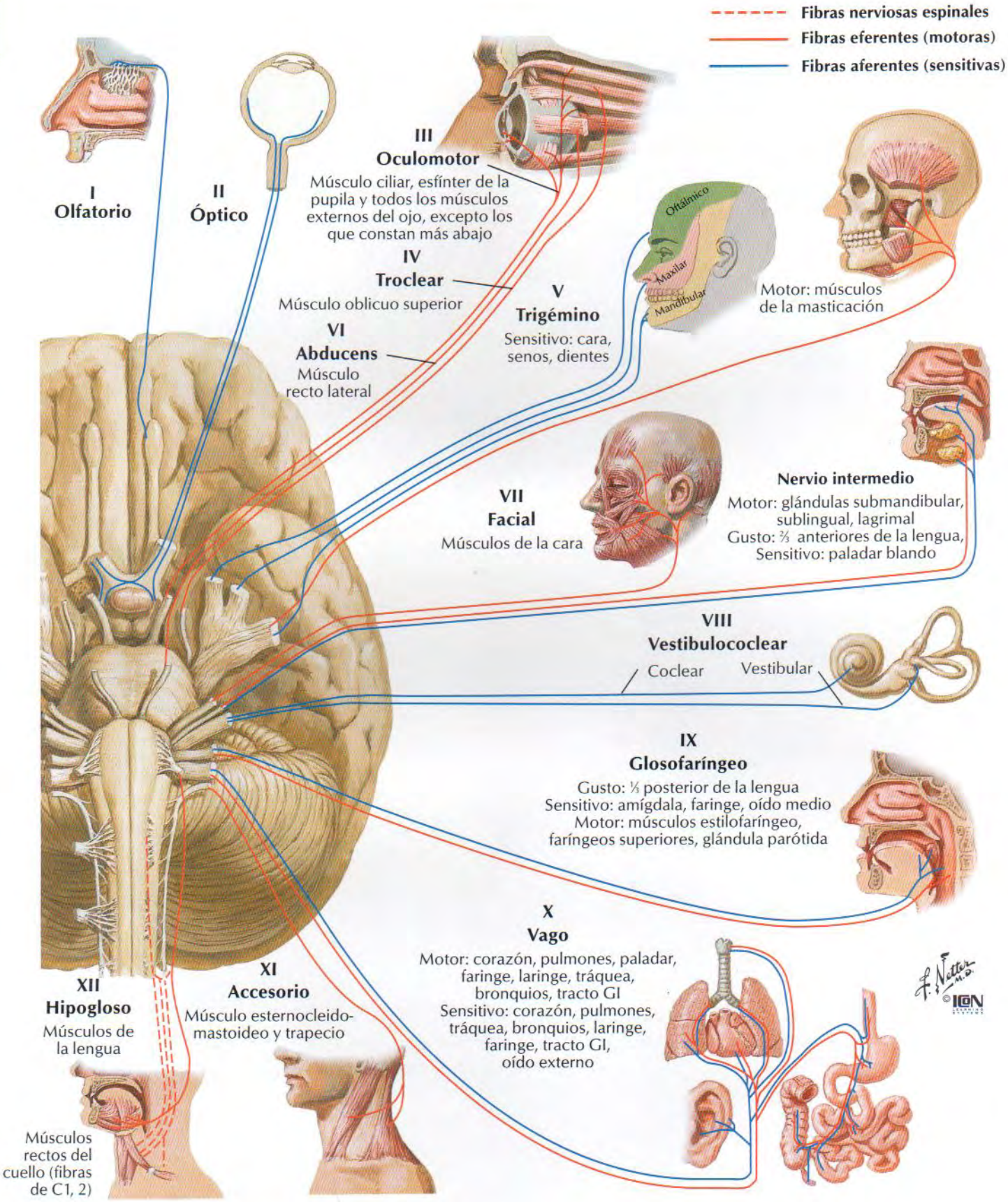

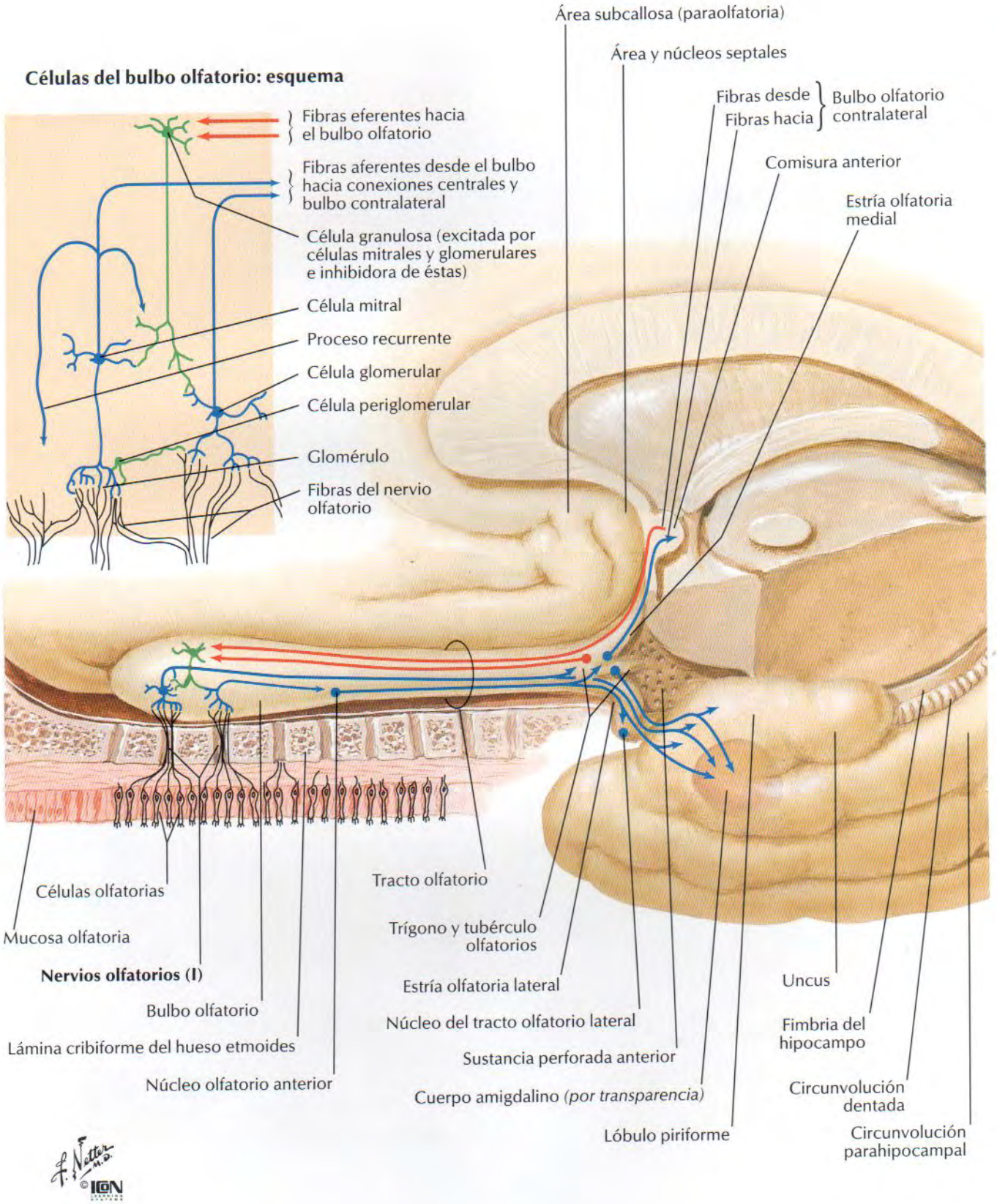
Células del bulbo olfatorio: esquema
Fibras eferentes hacia el bulbo olfatorio
Fibras aferentes desde el bulbo hacia conexiones centrales y bulbo contralateral
Célula granulosa (excitada por células mitrales y glomerulares e inhibidora de éstas)
Célula mitral
Proceso recurrente
Célula glomerular
Célula periglomerular
Glomérulo
Fibras del nervio olfatorio
Área subcallosa (paraolfatoria)
Área y núcleos septales
Fibras desde
Fibras hacia
Bulbo olfatorio contralateral
Comisura anterior
Estría olfatoria medial
Células olfatorias
Mucosa olfatoria
Nervios olfatorios (I)
Bulbo olfatorio
Lámina cribiforme del hueso etmoides
Núcleo olfatorio anterior
Tracto olfatorio
Trígono y tubérculo olfatorios
Estría olfatoria lateral
Núcleo del tracto olfatorio lateral
Sustancia perforada anterior
Cuerpo amigdalino (por transparencia)
Lóbulo piriforme
Uncus
Fimbria del hipocampo
Circunvolución dentada
Circunvolución parahipocampal
F. Netter M.D.
© ICON

Nervio óptico (II) (vía óptica): esquema



Estructura de la retina: esquema

- **A** Células amacrinas
- **B** Células bipolares
- **C** Conos
- **G** Células ganglionares
- **H** Células horizontales
- **P** Células pigmentarias
- **R** Bastones

Solapamiento de campos visuales

El círculo central más oscuro representa la zona macular

El sombreado más claro representa campos monoculares

Cada cuadrante con un color diferente

Proyección en la retina izquierda

Proyección en la retina derecha

(II) Nervios ópticos

Quiasma óptico

Proyección en el núcleo geniculado lateral dorsal izquierdo

Tractos ópticos

Proyección en el núcleo geniculado lateral dorsal derecho

Cuerpos geniculados laterales

Radiación óptica

Radiación óptica

Surco calcarino

Surco calcarino

Proyección en el lóbulo occipital izquierdo

Proyección en el lóbulo occipital derecho

F. Netter M.D. ©ICON

Nervios oculomotor (III), troclear (IV) y abducens (VI): esquema

VEÁNSE TAMBIÉN LÁMINAS 82, 126, 160

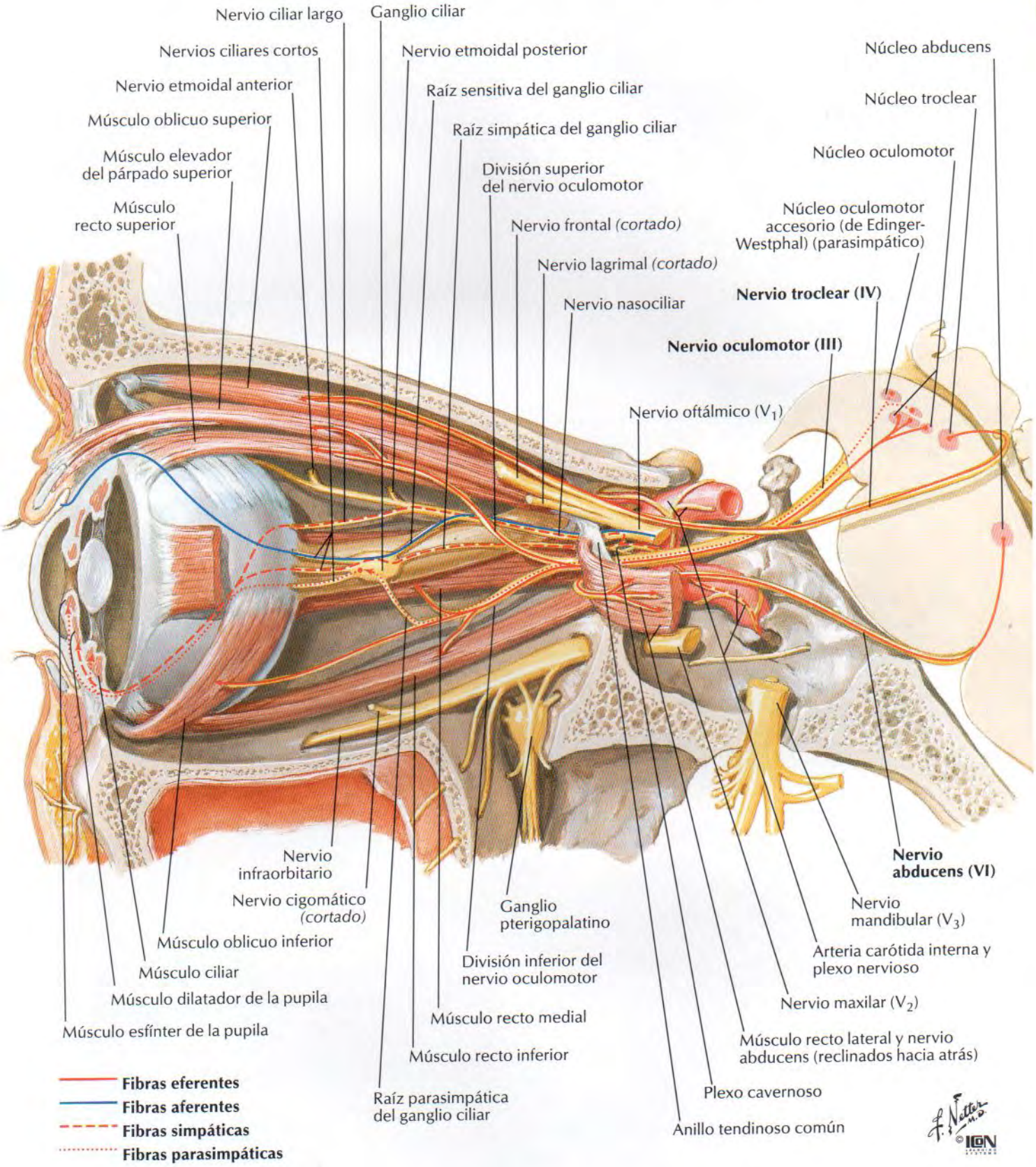

Nervio trigémino (V): esquema

VÉANSE TAMBIÉN LÁMINAS 20, 38, 39, 41, 42, 160

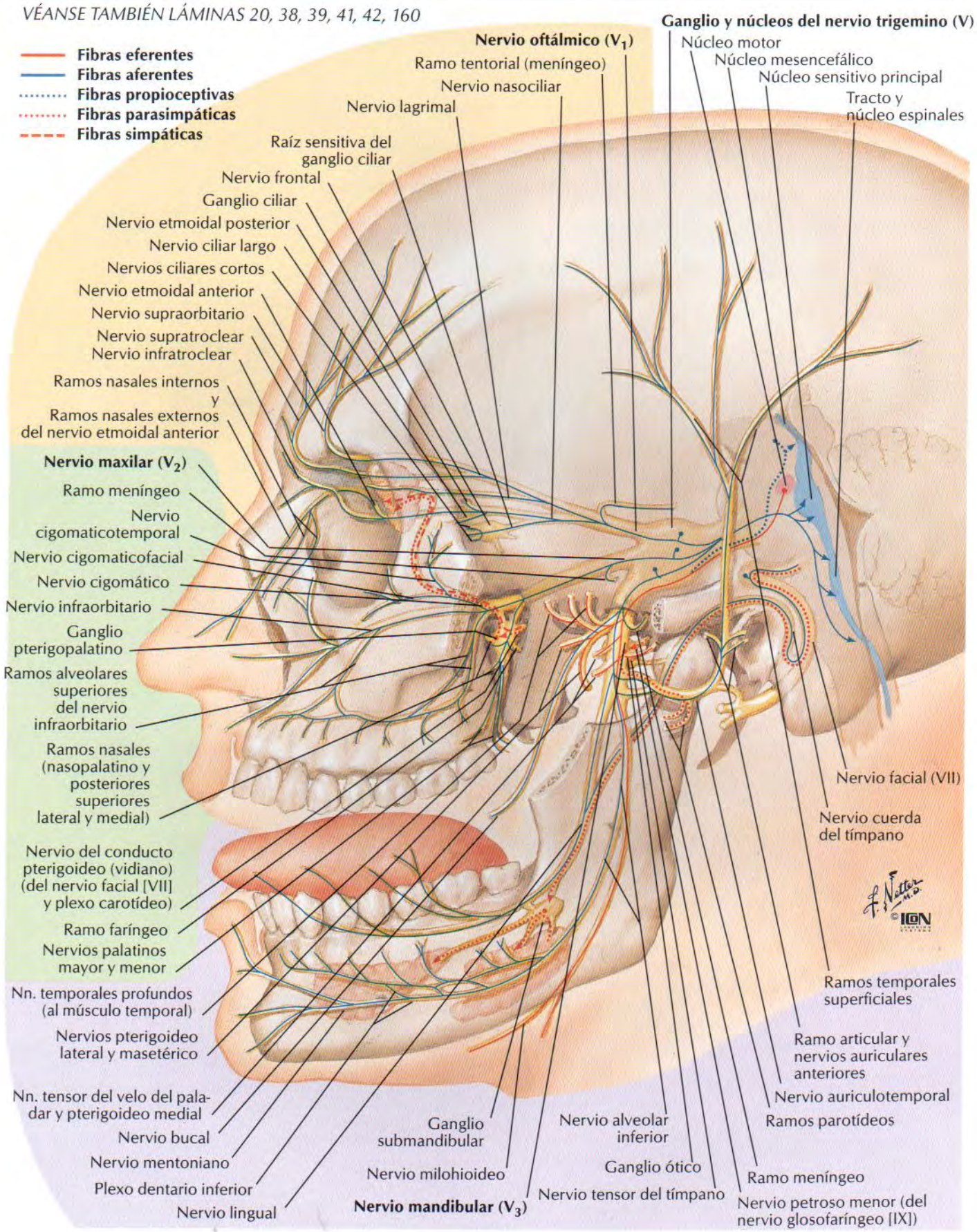

VEÁNSE TAMBIÉN LÁMINAS 21, 160

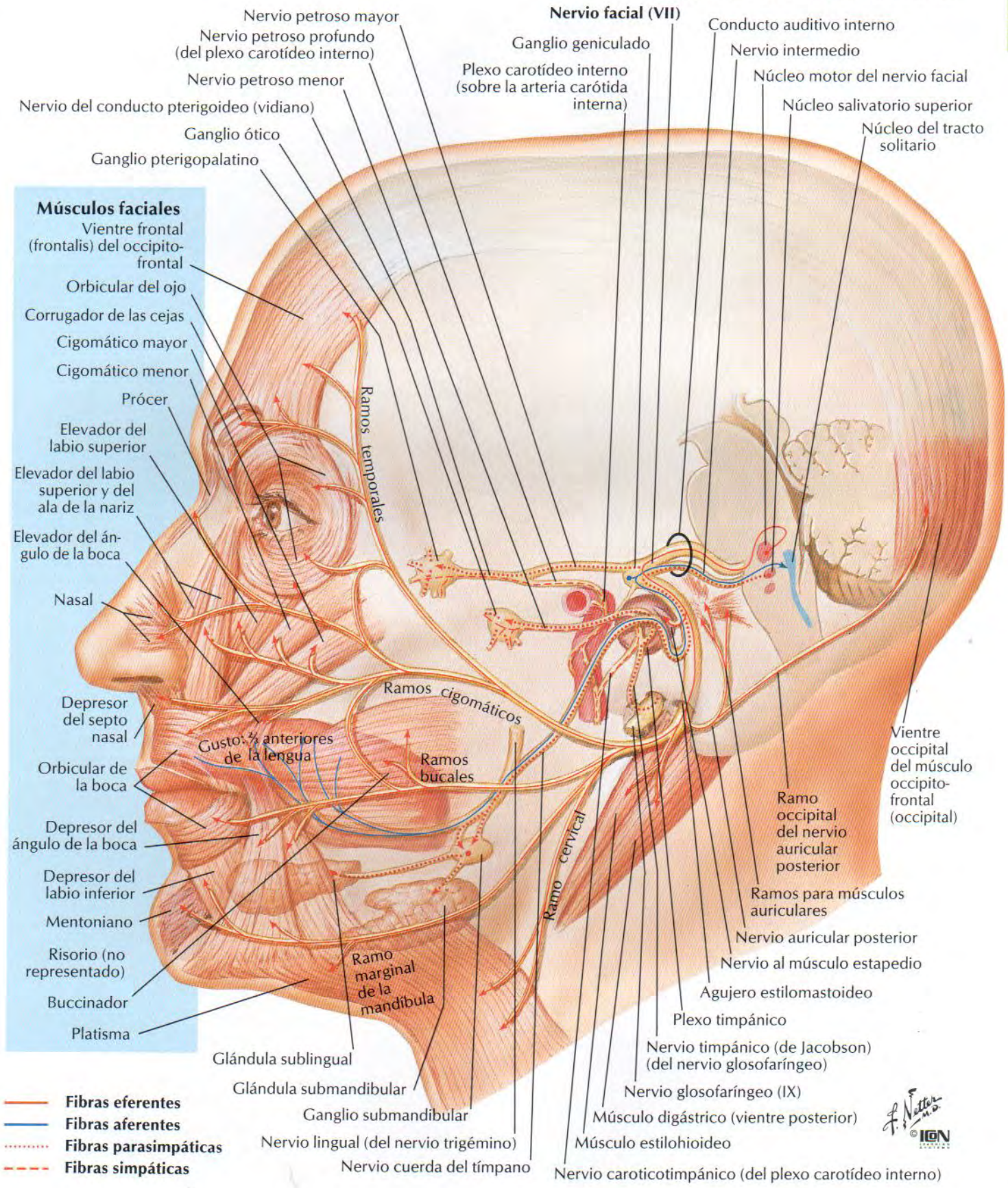

Nervio vestibulococlear (VIII): esquema

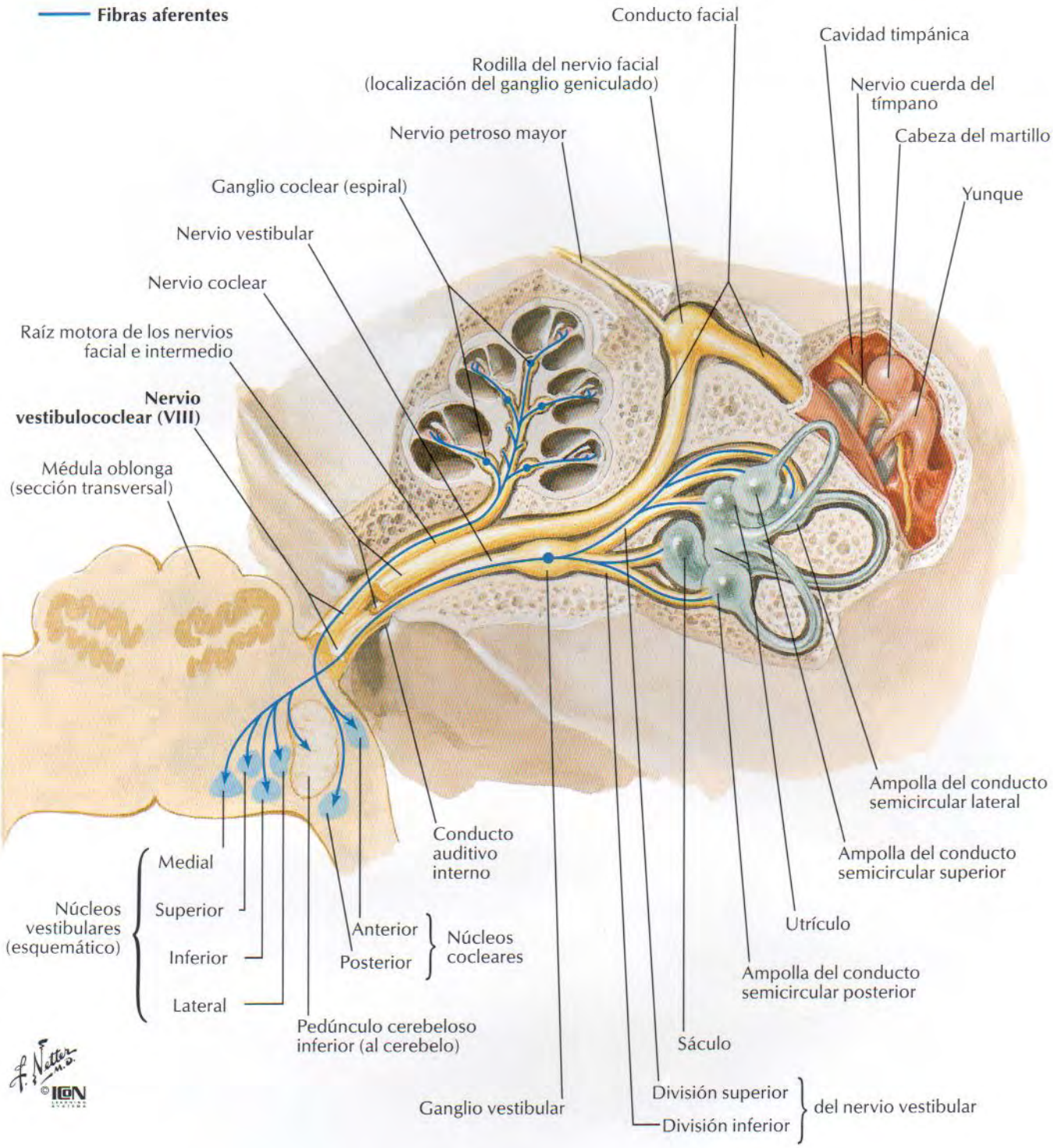

Nervio glosofaríngeo (IX): esquema

VEÁSE TAMBIÉN LÁMINA 160

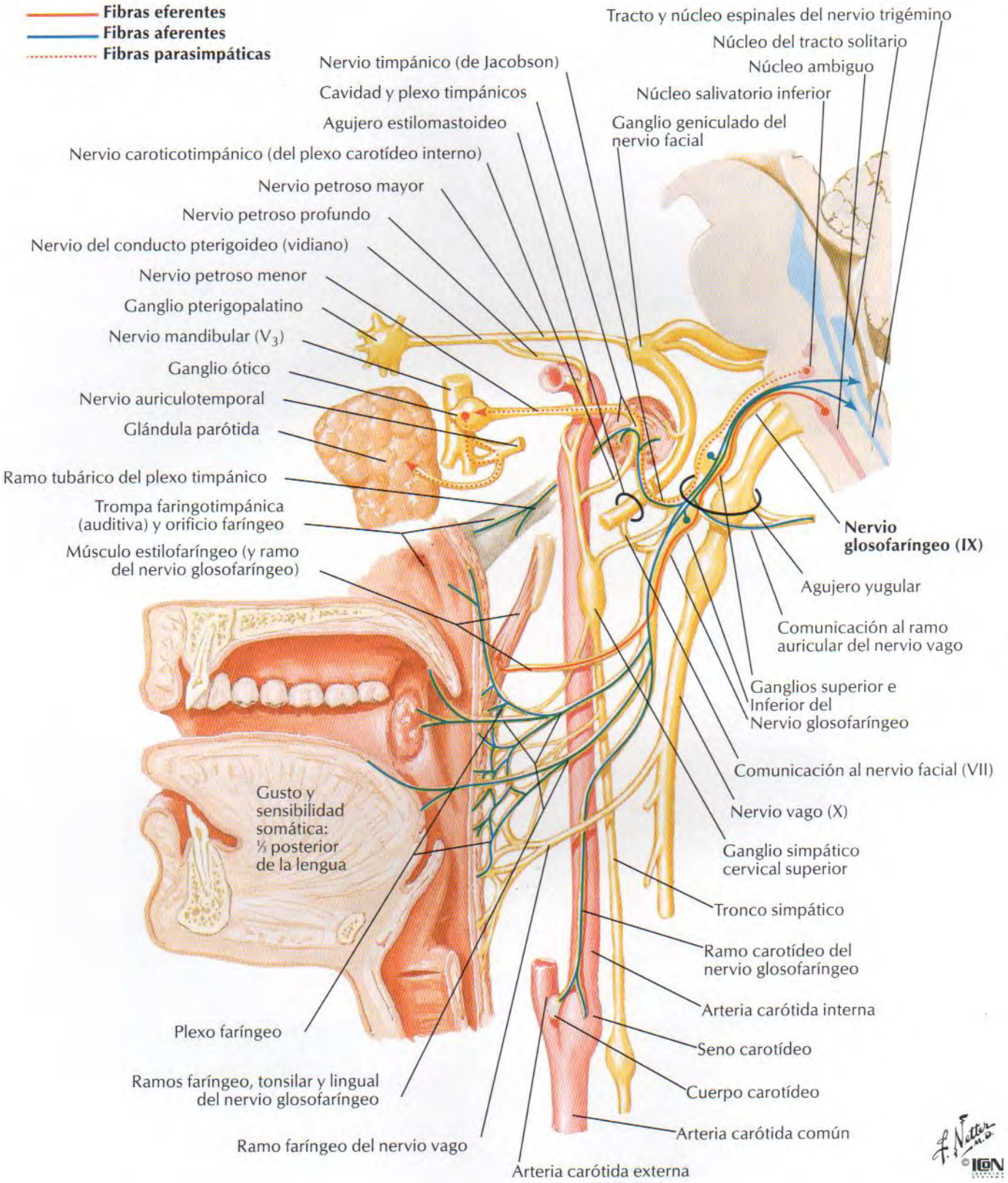

Nervio vago (X): esquema

VÉASE TAMBIÉN LÁMINA 160

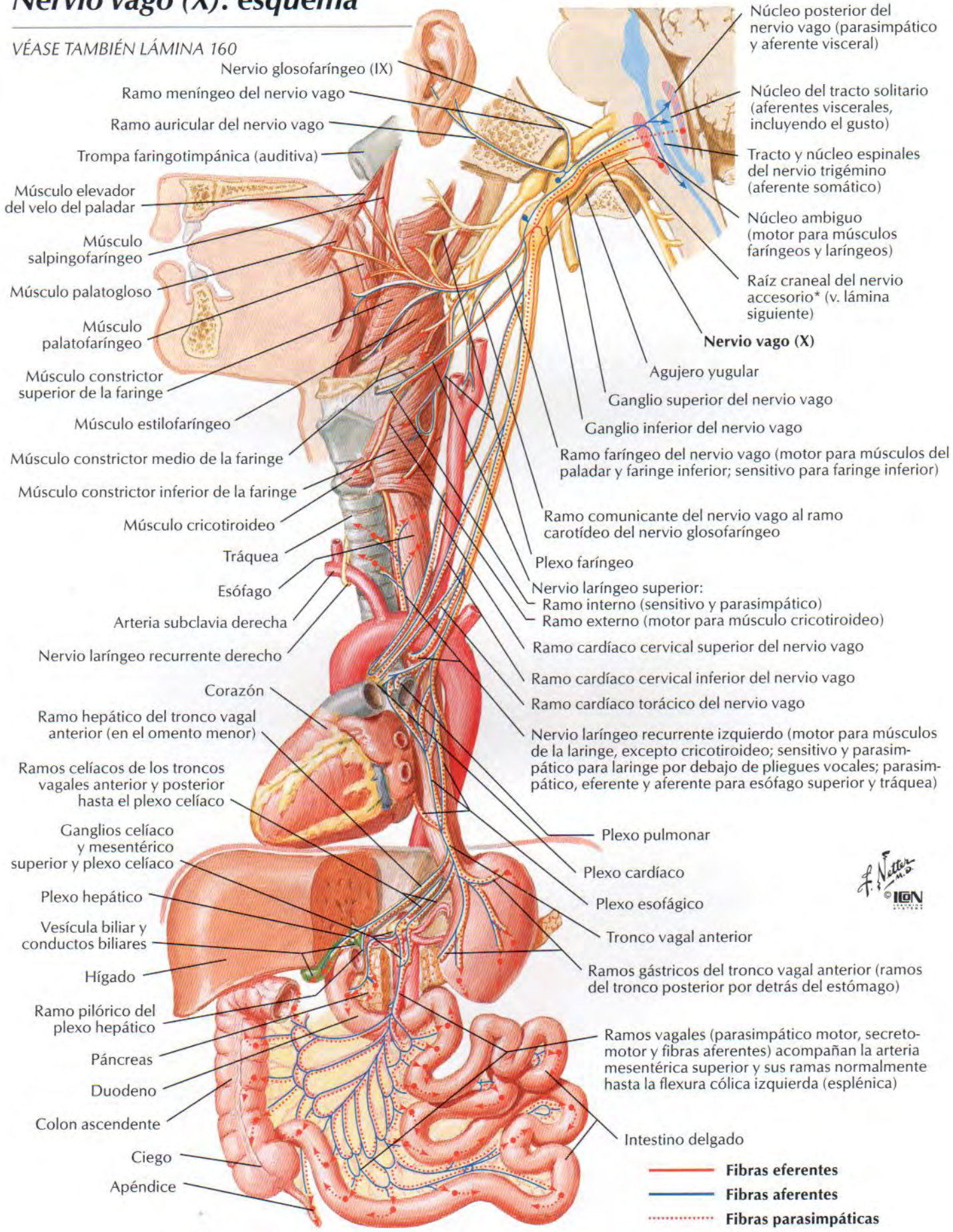

VÉASE TAMBIÉN LÁMINA 28

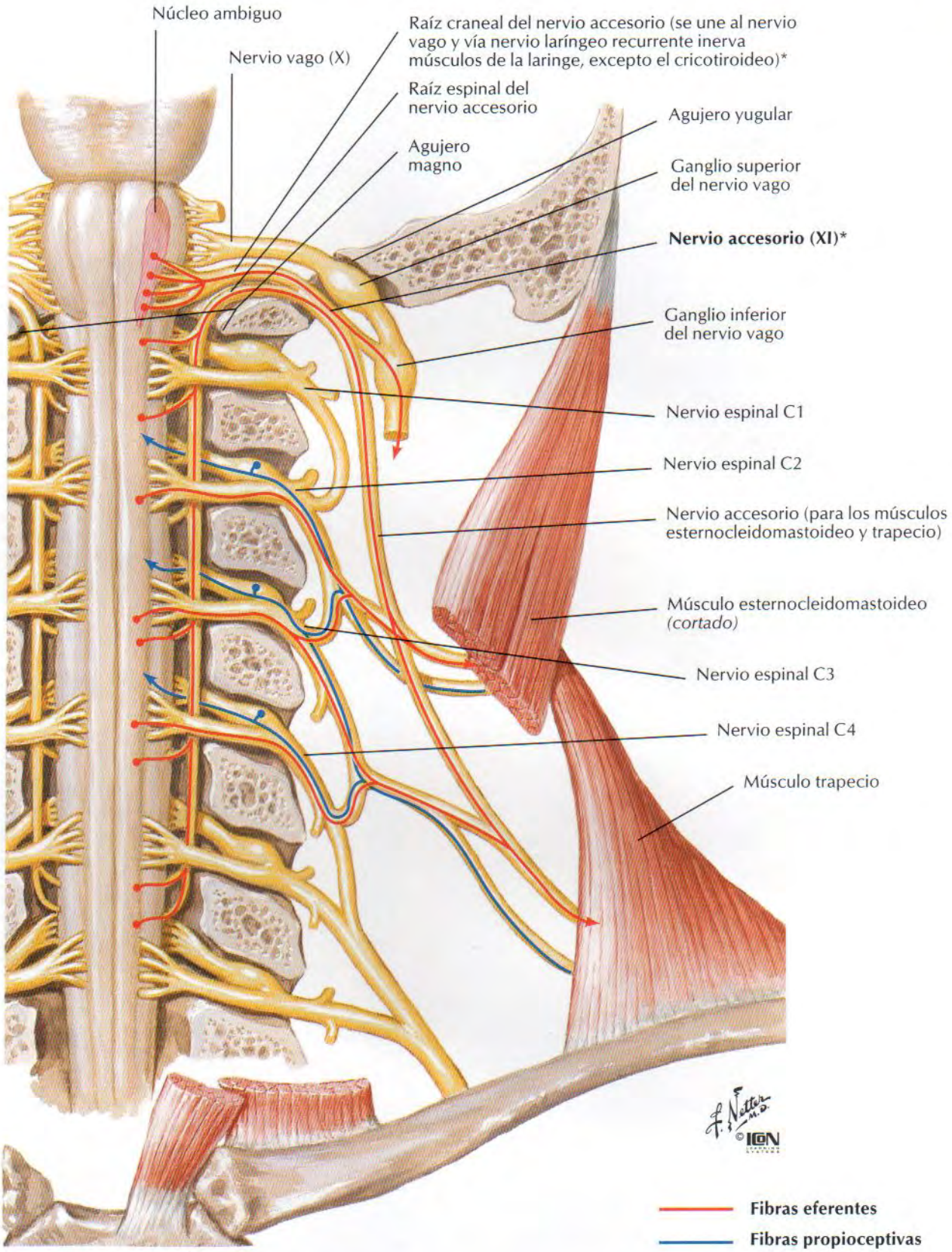

*Estudios recientes sugieren que el nervio accesorio carece de raíz craneal y que no tiene conexión con el nervio vago. La verificación de este dato depende de futuras investigaciones.

Nervio hipogloso (XII): esquema

VÉASE TAMBIÉN LÁMINA 28

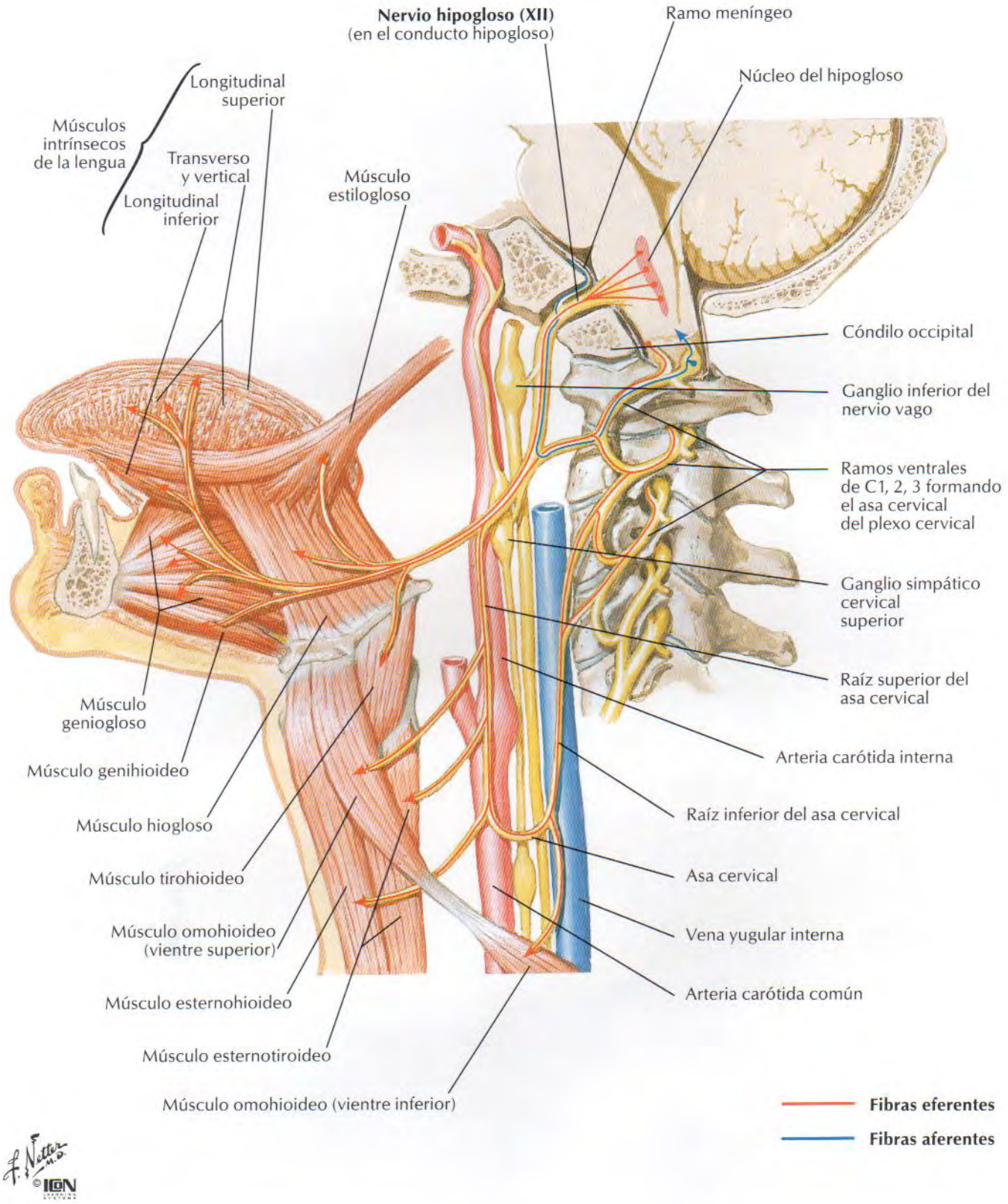

Plexo cervical: esquema

VEÁSE TAMBIÉN LÁMINA 28

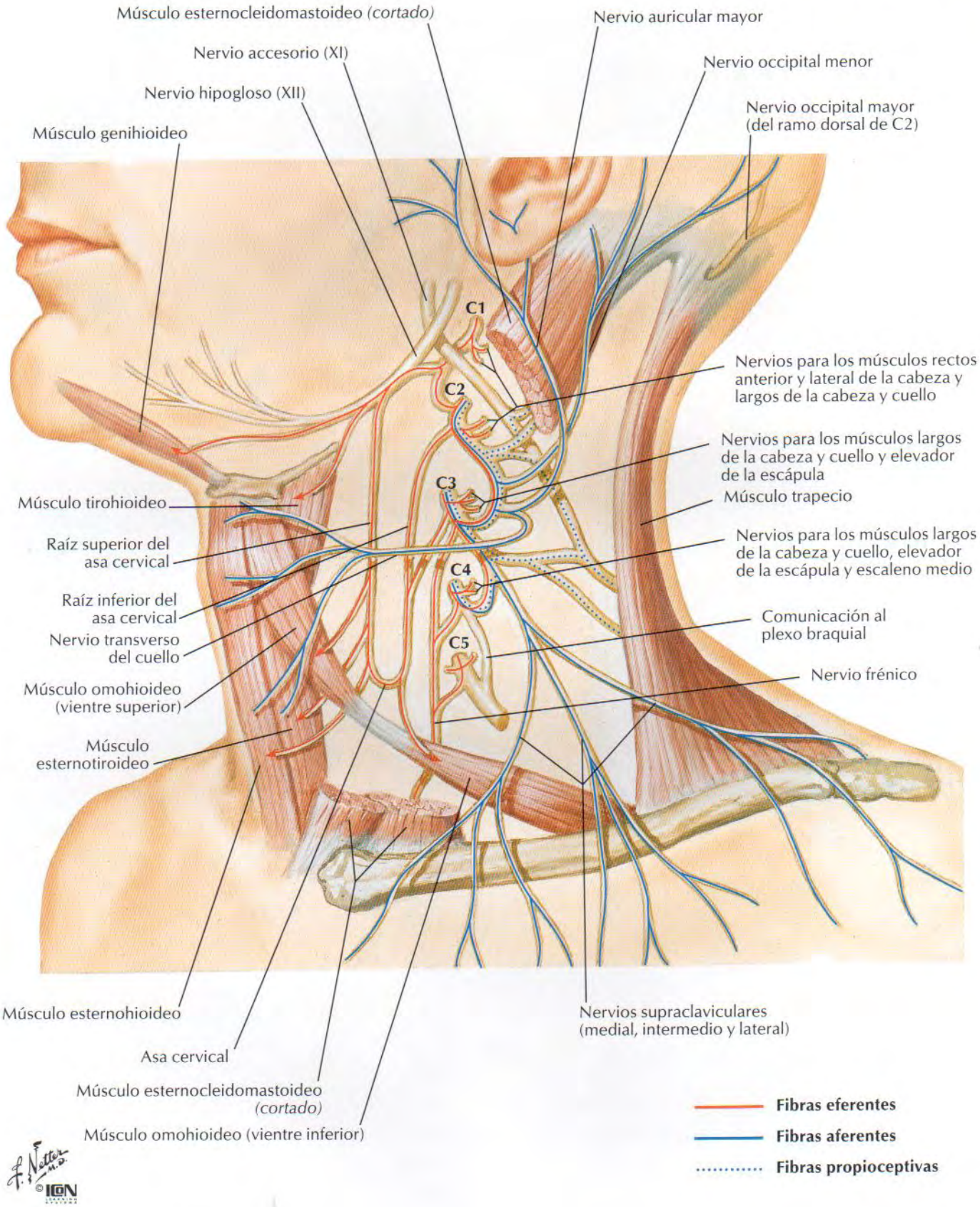

Nervios autónomos en el cuello

VEÁNSE TAMBIÉN LÁMINAS 67, 119, 120, 159, 205, 222, 236, 308

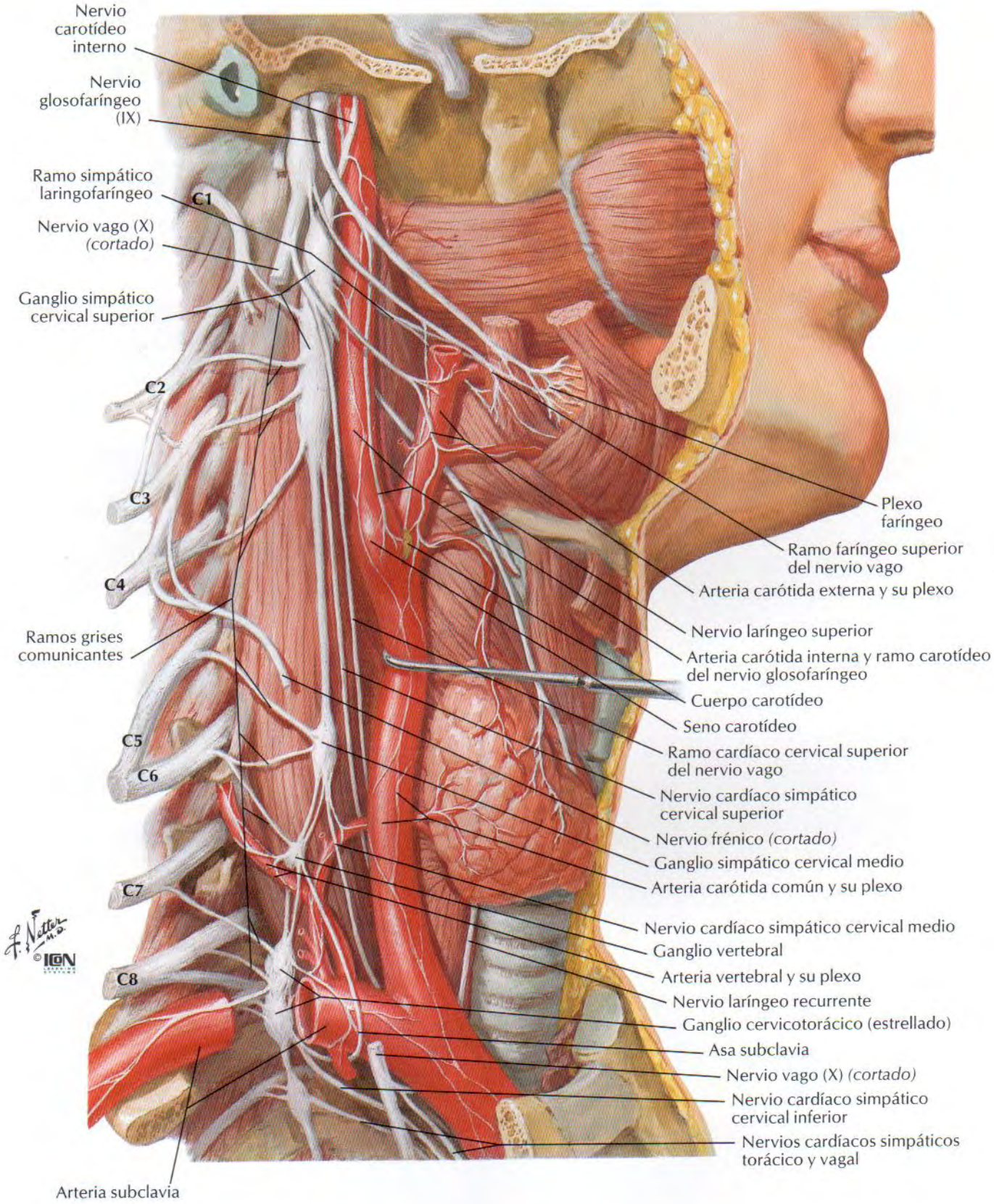

VÉANSE TAMBIÉN LÁMINAS 39, 40-42, 82, 115, 126-128, 159

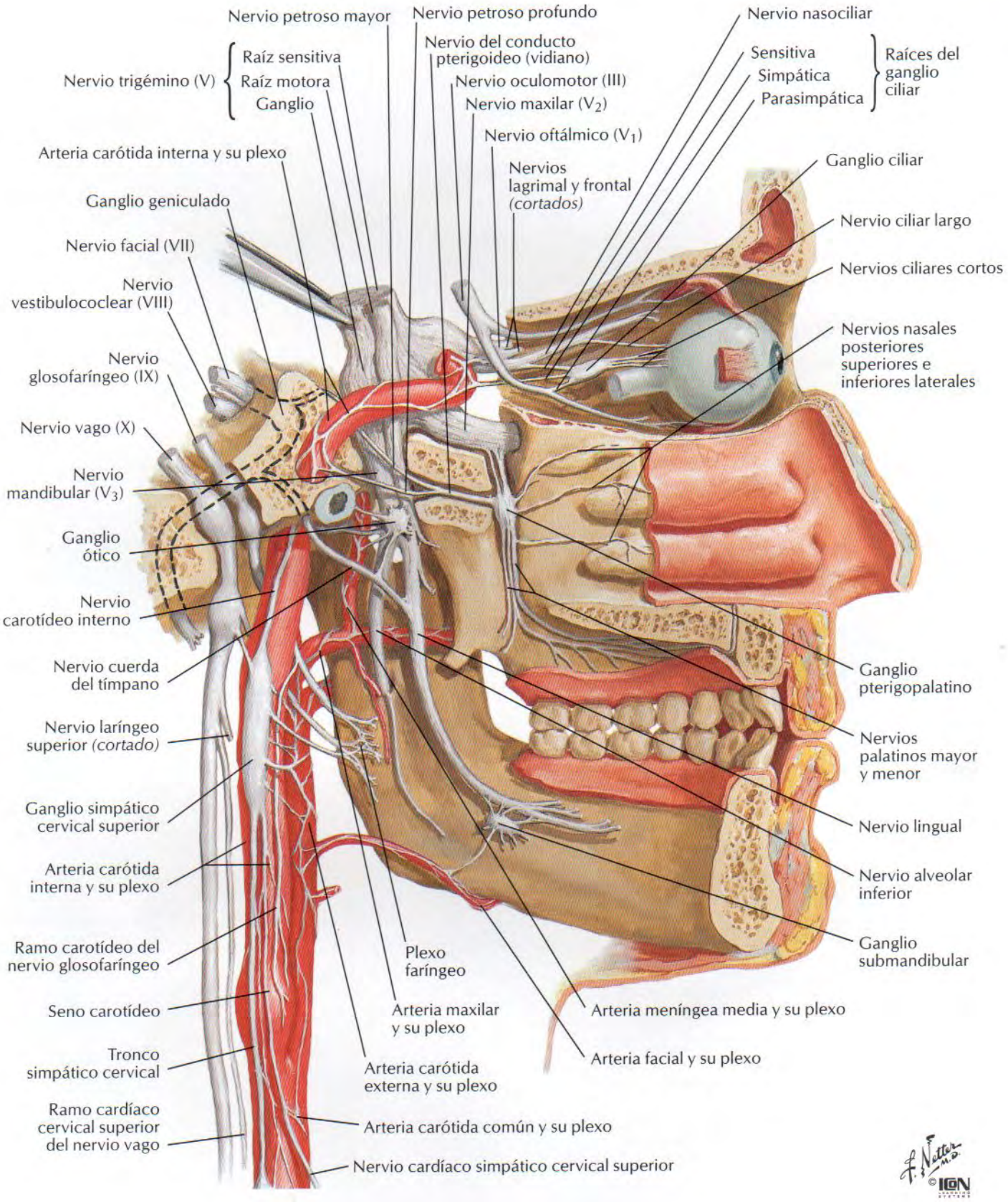

Ganglio ciliar: esquema

VÉASE TAMBIÉN LÁMINA 160

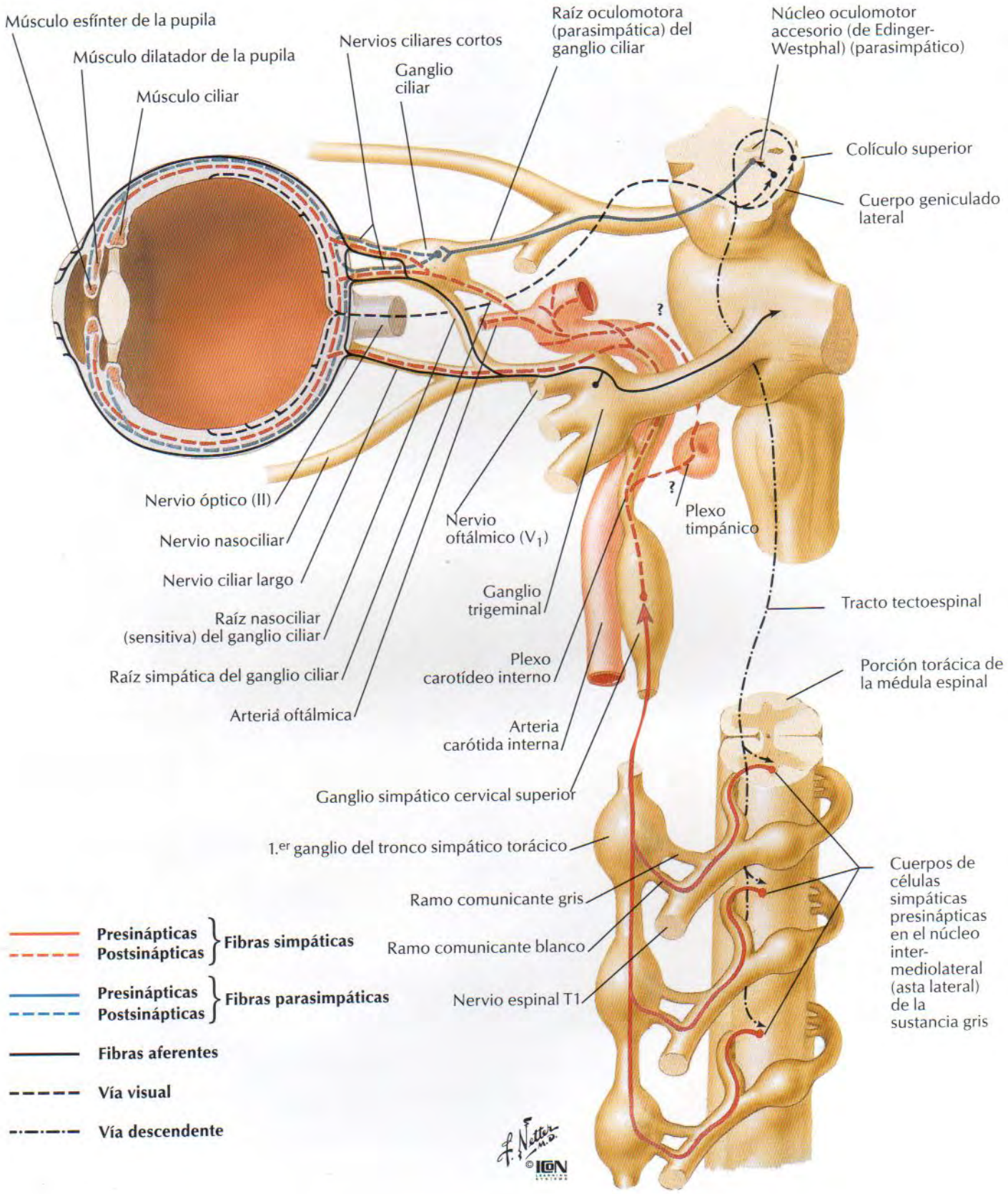

Ganglios pterigopalatino y submandibular: esquema

VÉASE TAMBIÉN LÁMINA 160

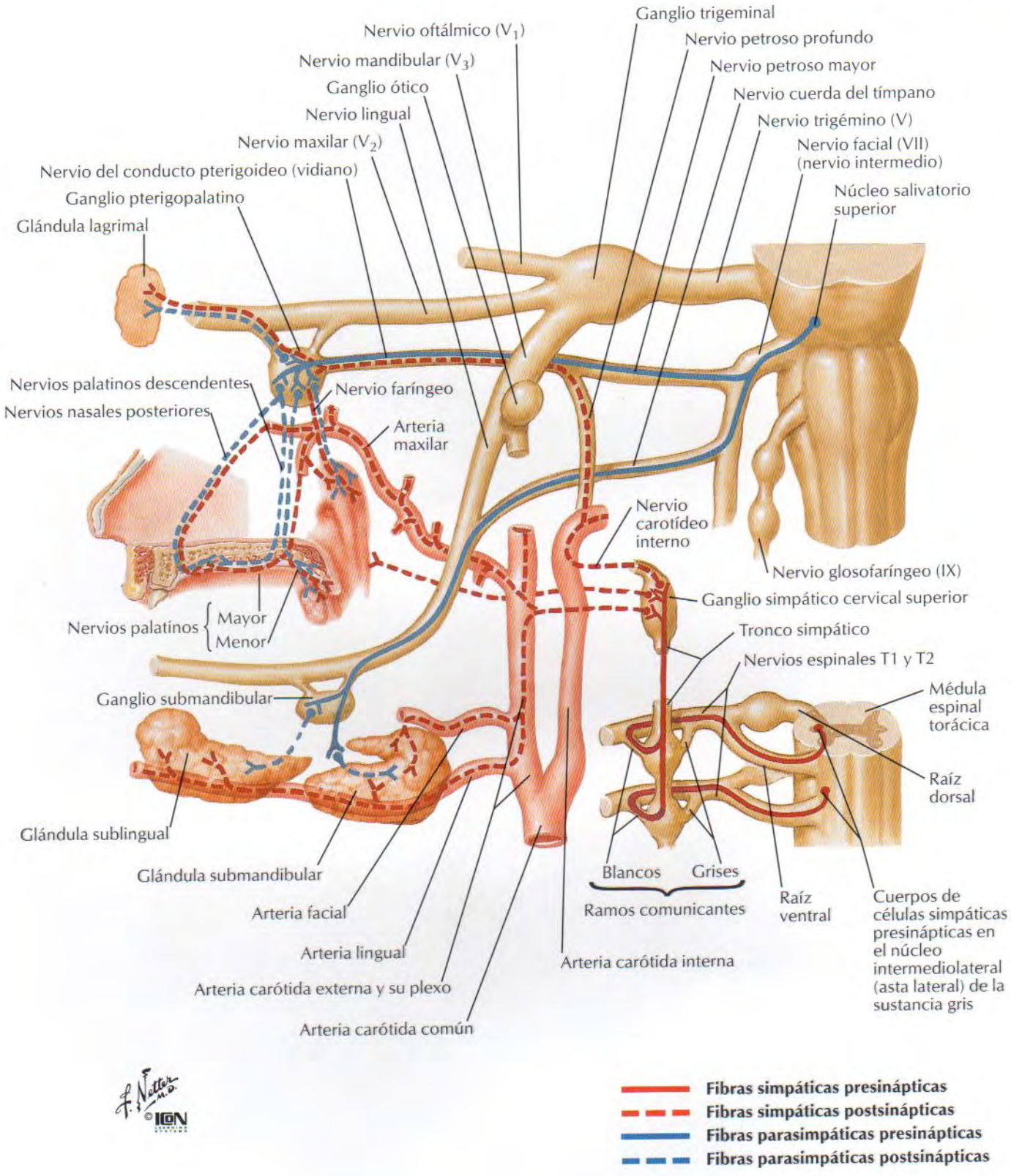

Ganglio ótico: esquema

VÉASE TAMBIÉN LÁMINA 160

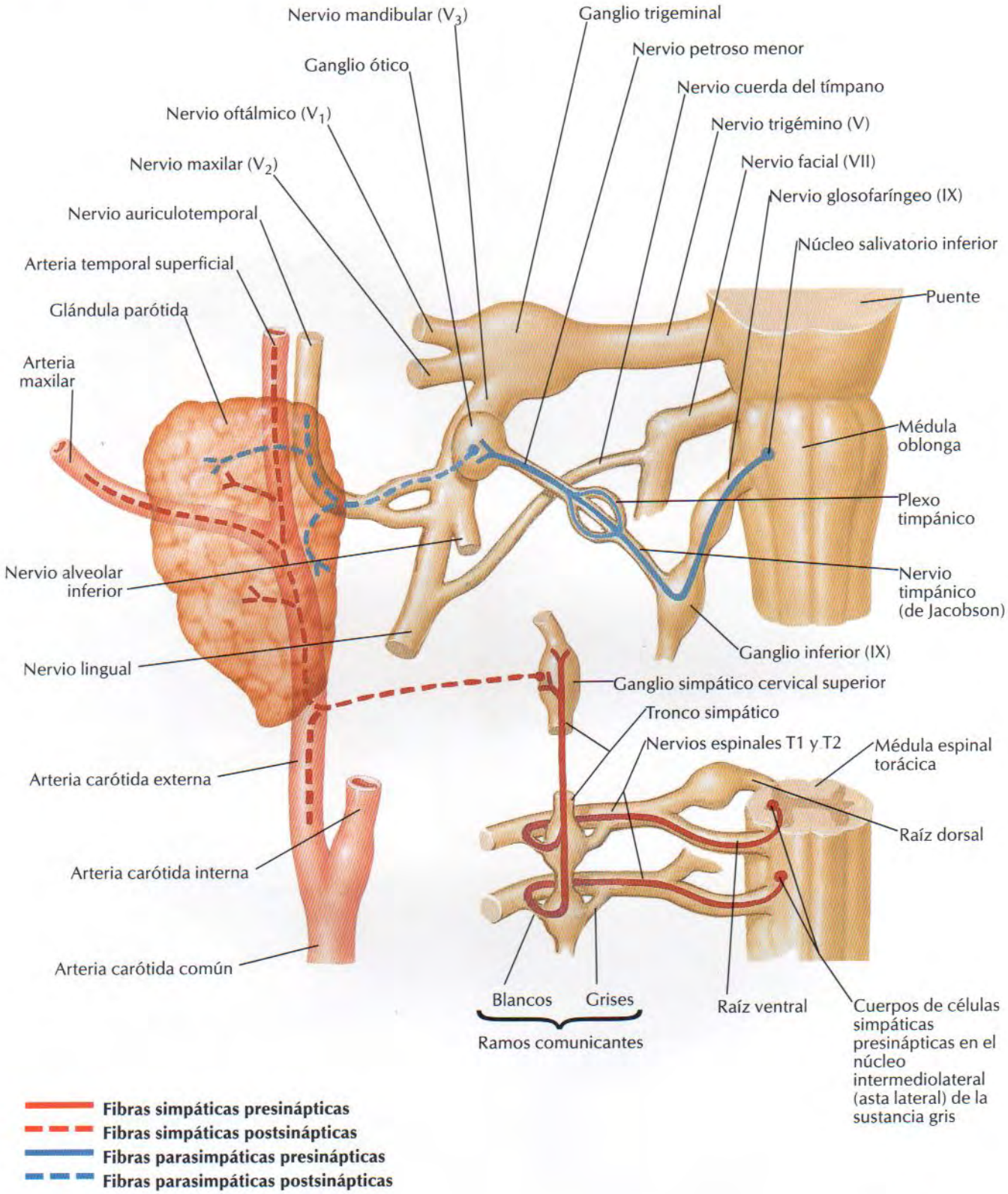

VÉANSE TAMBIÉN LÁMINAS 42, 89, 117, 119, 120

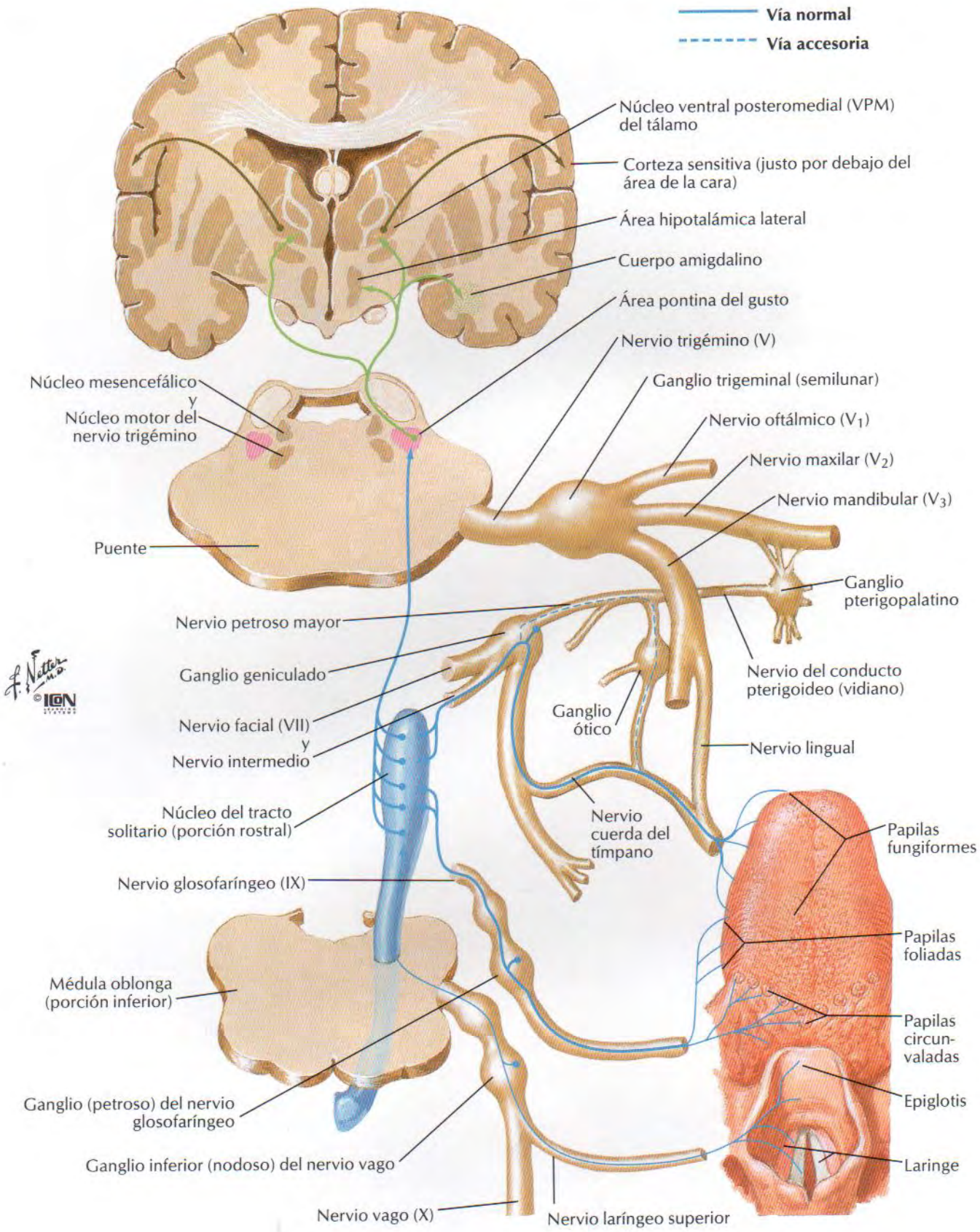

Arterias del encéfalo y meninges

VÉANSE TAMBIÉN LÁMINAS 29, 30

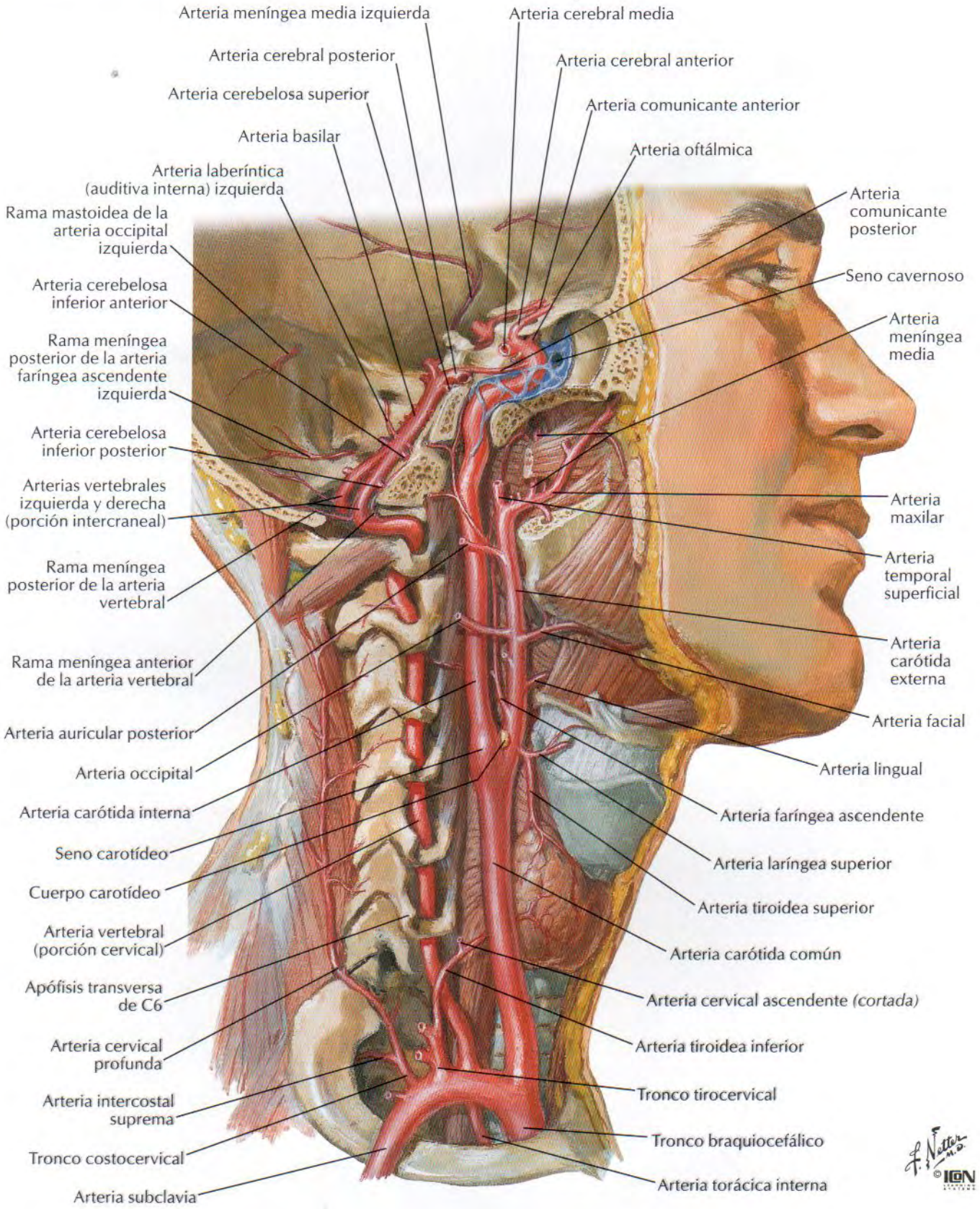

Arterias del encéfalo: esquema

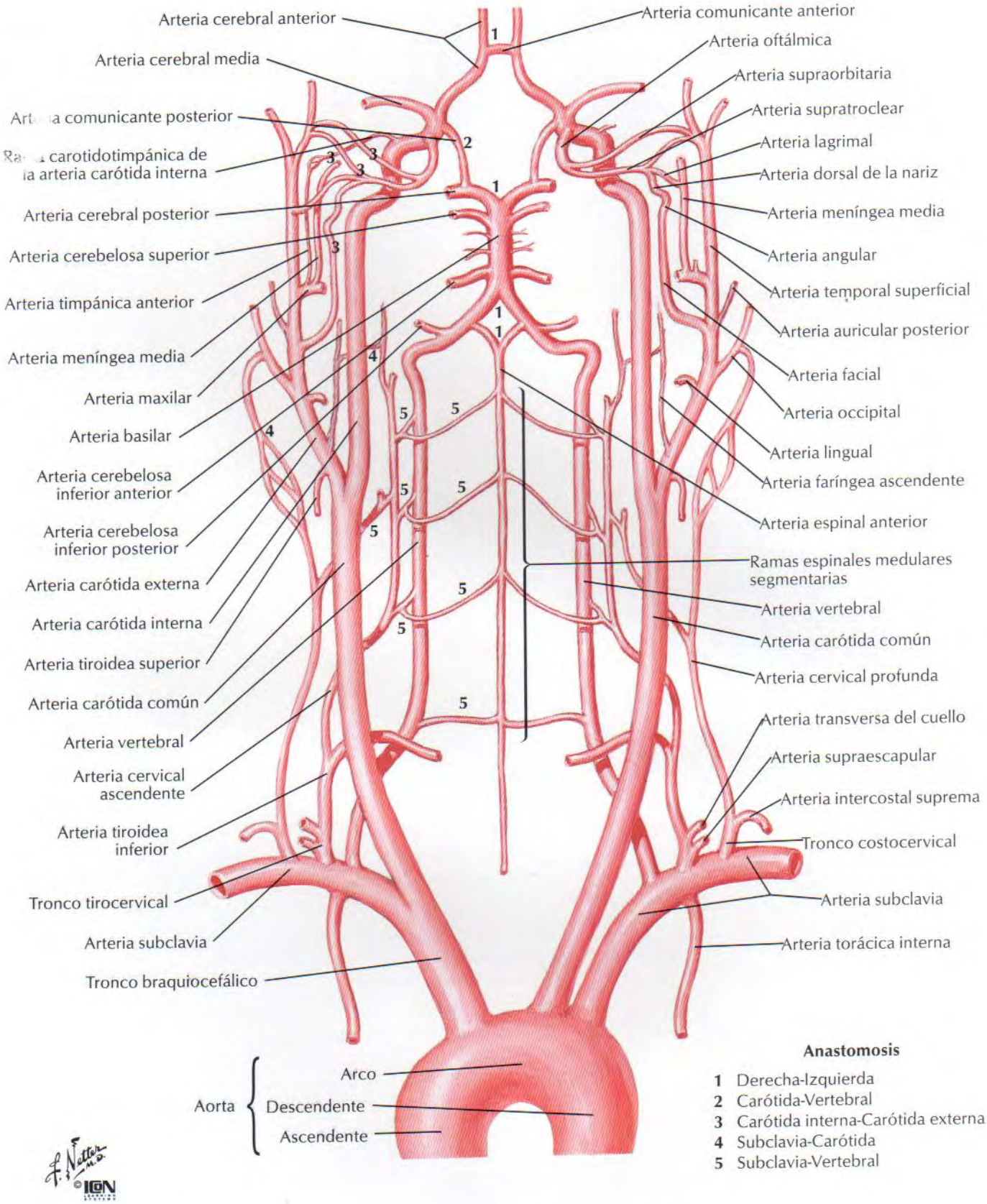

Arterias del encéfalo: visiones inferiores

Arteria frontobasal (orbitofrontal) medial
Arteria comunicante anterior
Arteria cerebral anterior
Arteria estriada distal medial (recurrente de Heubner)
Arteria carótida interna
Arterias centrales anterolaterales (lenticuloestriadas)
Arteria cerebral media
Arteria frontobasal (orbitofrontal) lateral
Arteria prefrontal
Arteria coroidea anterior
Arteria comunicante posterior
Arteria cerebral posterior
Arteria cerebelosa superior
Arteria basilar
Arterias pontinas
Arteria laberíntica (auditiva interna)
Arteria cerebelosa inferior anterior
Arteria vertebral
Arteria espinal anterior
Arteria cerebelosa inferior posterior *(cortada)*
Arteria espinal posterior

Círculo arterial del cerebro (de Willis) *(línea discontinua)*

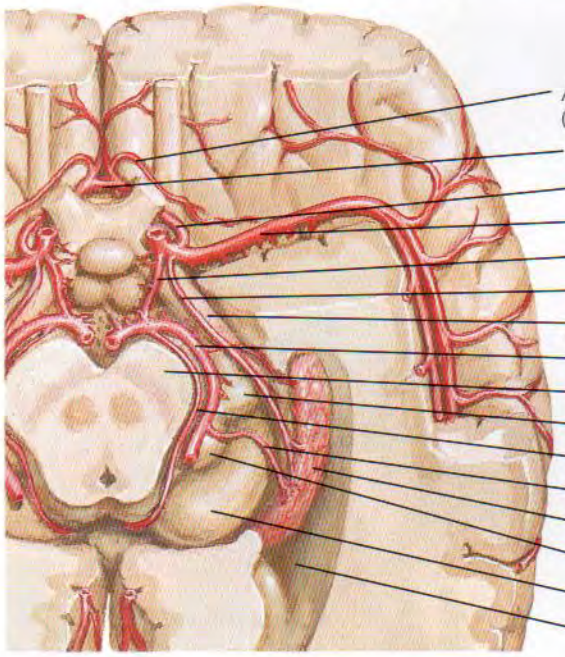

Arteria estriada distal medial (recurrente de Heubner)
Arteria comunicante anterior
Arteria cerebral anterior
Arteria cerebral media
Arteria comunicante posterior
Arteria coroidea anterior
Tracto óptico
Arteria cerebral posterior
Pedúnculo cerebral
Cuerpo geniculado lateral
Arteria coroidea posterior medial
Arteria coroidea posterior lateral
Plexo coroideo del ventrículo lateral
Cuerpo geniculado medial
Pulvinar del tálamo
Ventrículo lateral

F. Netter M.D. ©ICON LEARNING DIVISION

PARA LAS ARTERIAS HIPOFISARIAS VÉASE LÁMINA 141

Vasos disecados: visión inferior

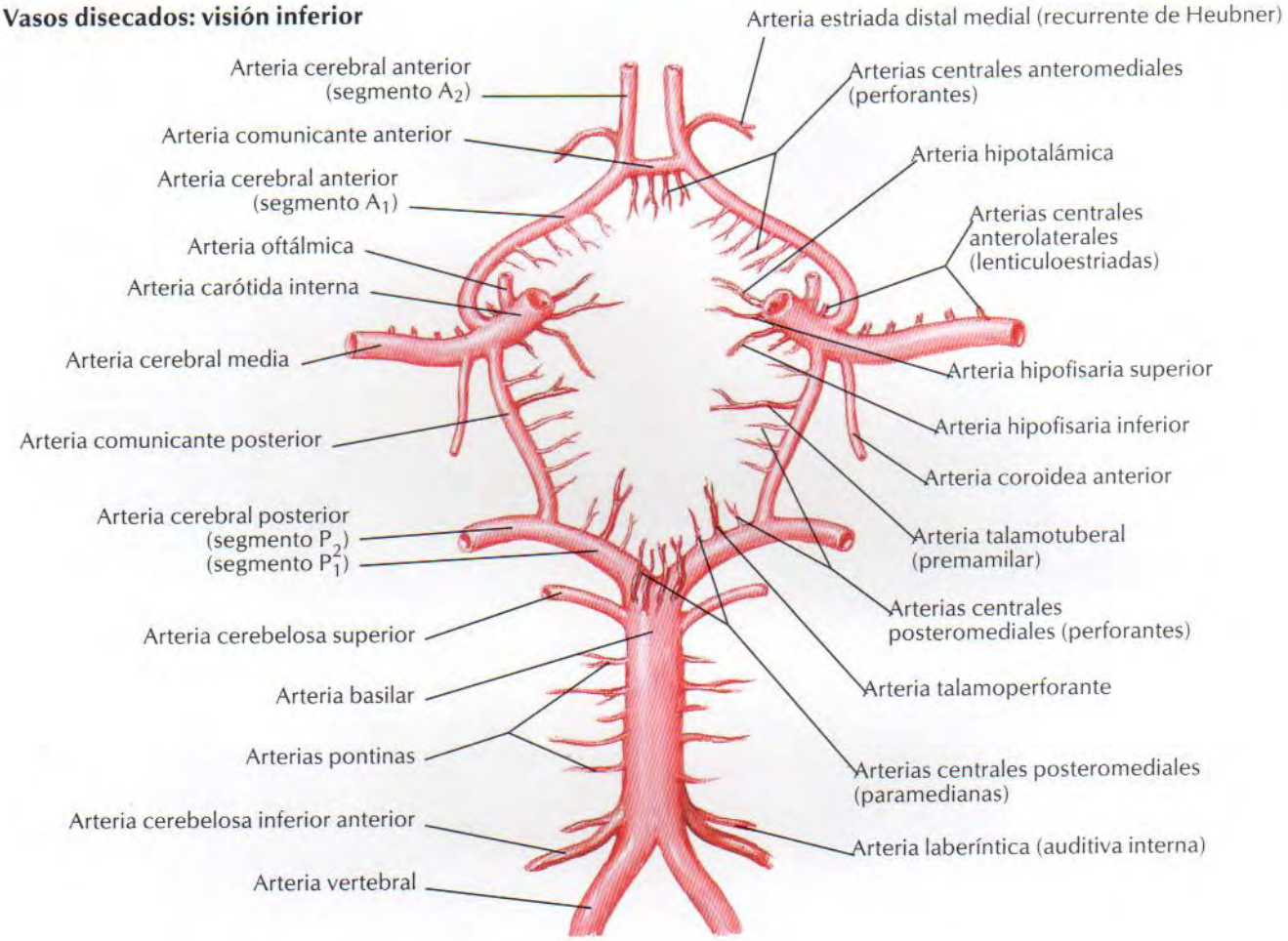

Vasos in situ: visión inferior

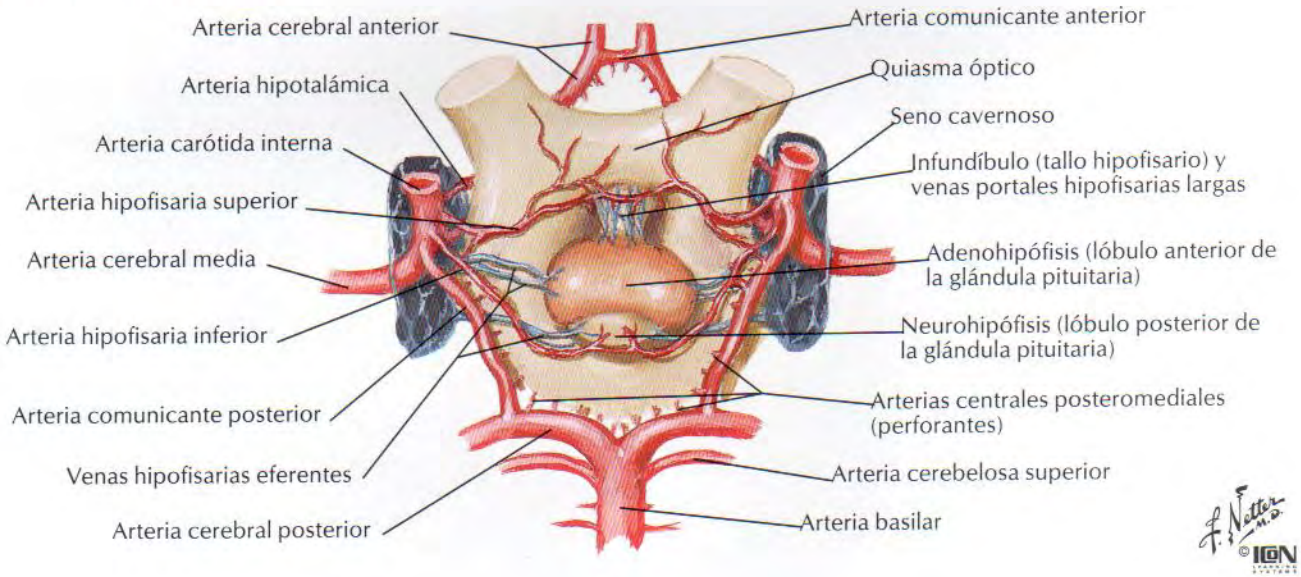

Arterias del encéfalo: visión y sección frontales

Cuerpo calloso
Arterias centrales anterolaterales (lenticuloestriadas)
Arteria frontobasal (orbitofrontal) lateral
Arteria prefrontal
Arterias de surcos precentral (prerrolándica) y central (rolándica)
Arteria parietal anterior (del surco poscentral)
Arteria parietal posterior
Rama para la circunvolución angular
Ramas temporales (anterior, media y posterior)
Arteria cerebral media y ramas (profunda en el surco cerebral lateral [de Silvio])
Arteria comunicante anterior
Arteria comunicante posterior
Arteria cerebelosa inferior anterior
Arteria espinal posterior
Arteria paracentral
Ramas frontales mediales
Arteria pericallosa
Arteria callosomarginal
Arteria frontopolar
Arterias cerebrales anteriores
Arteria frontobasal (orbitofrontal) medial
Arteria estriada distal medial (recurrente de Heubner)
Arteria carótida interna
Arteria coroidea anterior
Arteria cerebral posterior
Arteria cerebelosa superior
Arterias basilar y pontinas
Arteria laberíntica (auditiva interna)
Arteria vertebral
Arteria cerebelosa inferior posterior
Arteria espinal anterior

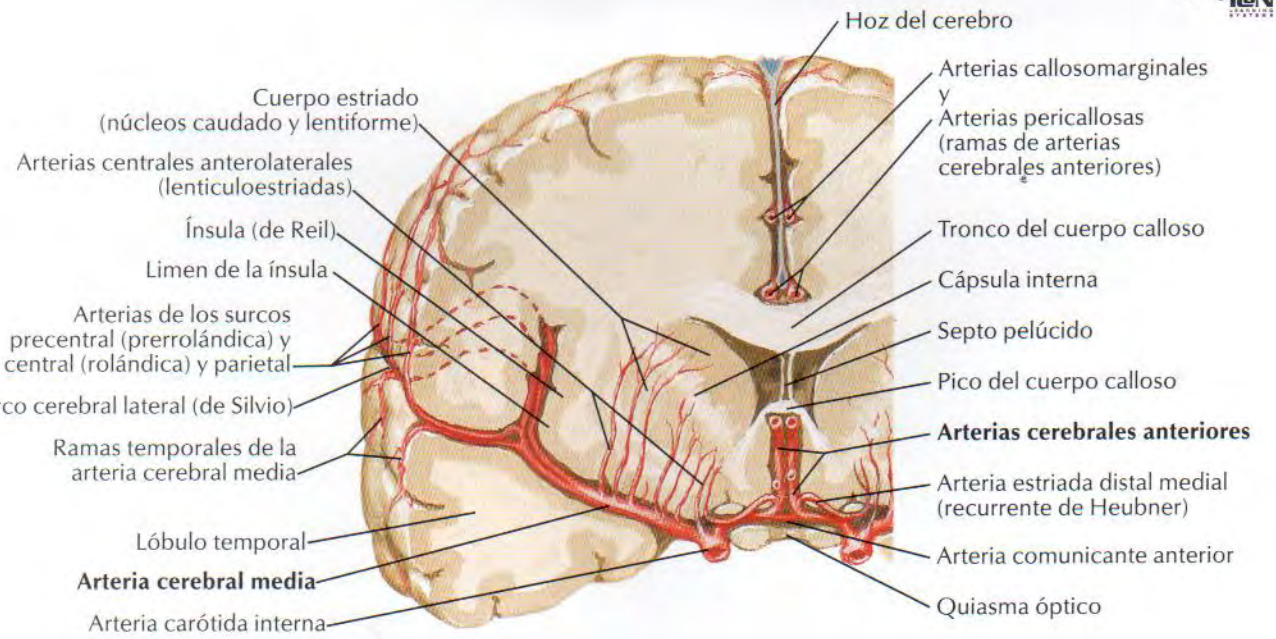

Arterias del encéfalo: visiones lateral y medial

Arteria parietal anterior (surco poscentral)
Arteria parietal posterior
Arteria del surco central (rolándica)
Rama para la circunvolución angular
Arteria del surco precentral (prerrolándica)
Ramas terminales de la arteria cerebral posterior
Arteria del surco prefrontal
Ramas terminales de la arteria cerebral anterior
Arteria frontobasal (orbitofrontal) lateral
Arteria cerebral media izquierda
Arteria cerebral anterior izquierda
Arteria comunicante anterior
Ramas occipitotemporales
Arteria cerebral anterior derecha
Rama temporal posterior
Rama temporal media
Arteria carótida interna izquierda
Ramas terminales (troncos) superior e inferior
Arteria del polo temporal
Rama temporal anterior

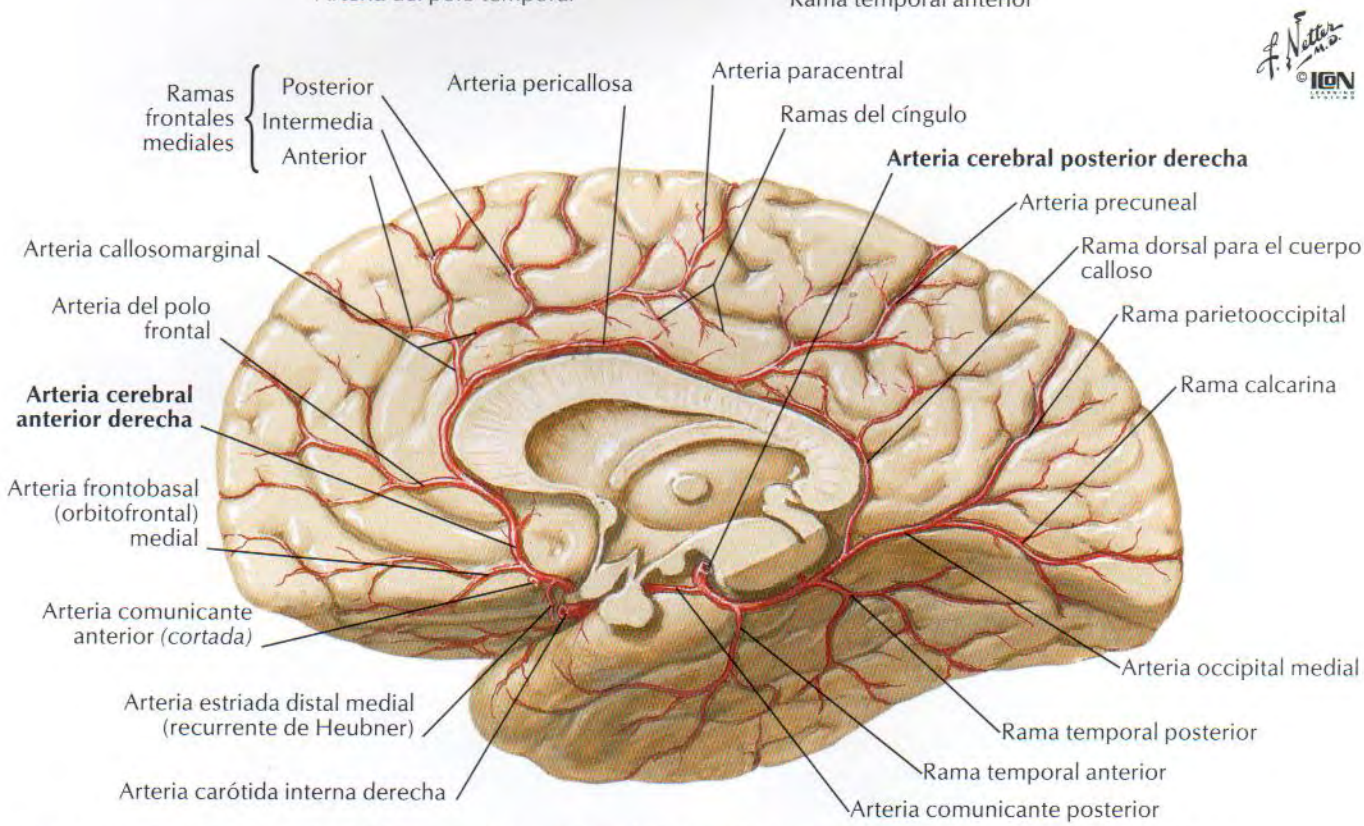

Nota: la arteria parietal anterior (o del surco poscentral) también se halla como arteria parietal anterior y arteria del surco poscentral por separado

Arterias de la fosa craneal posterior

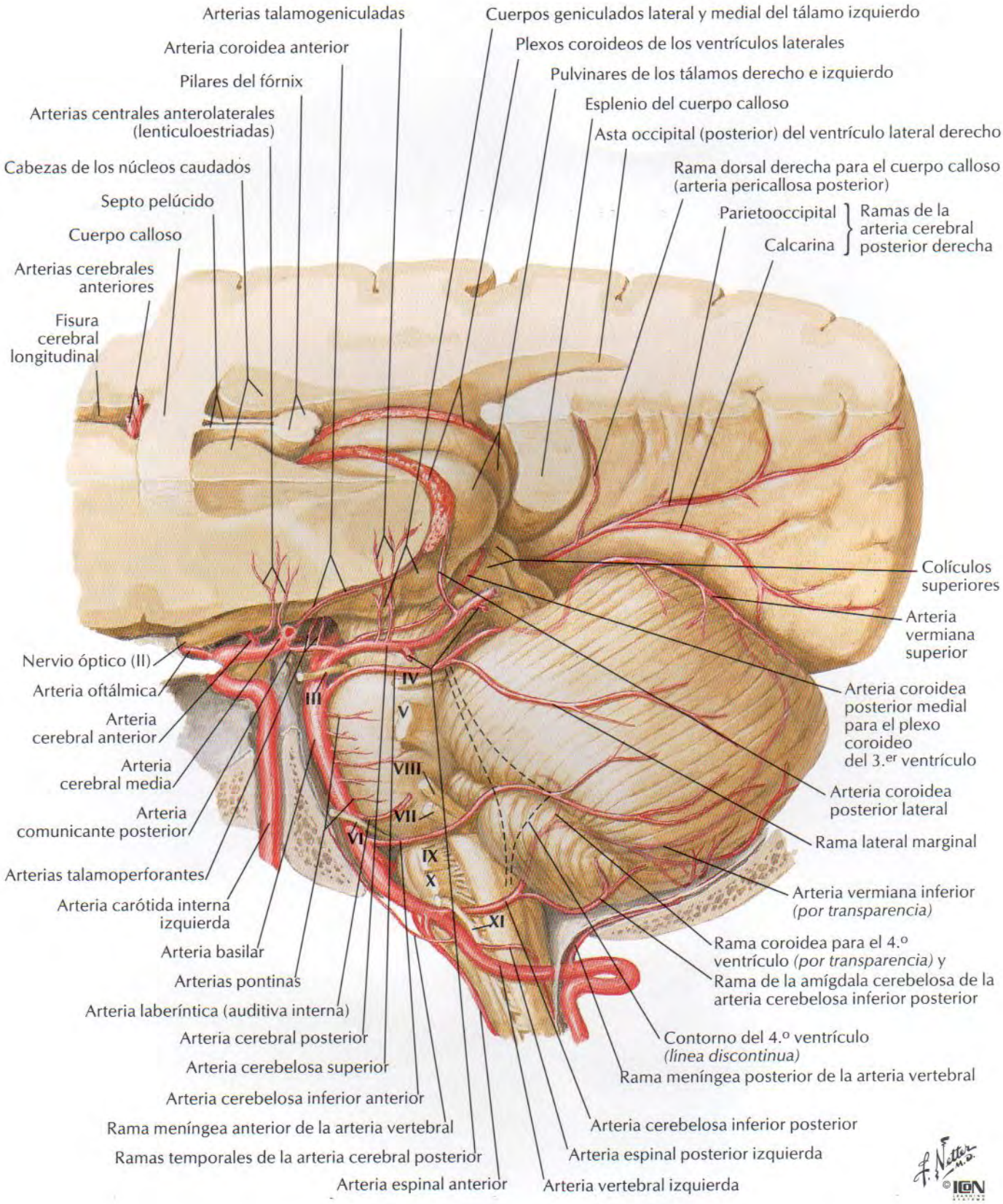

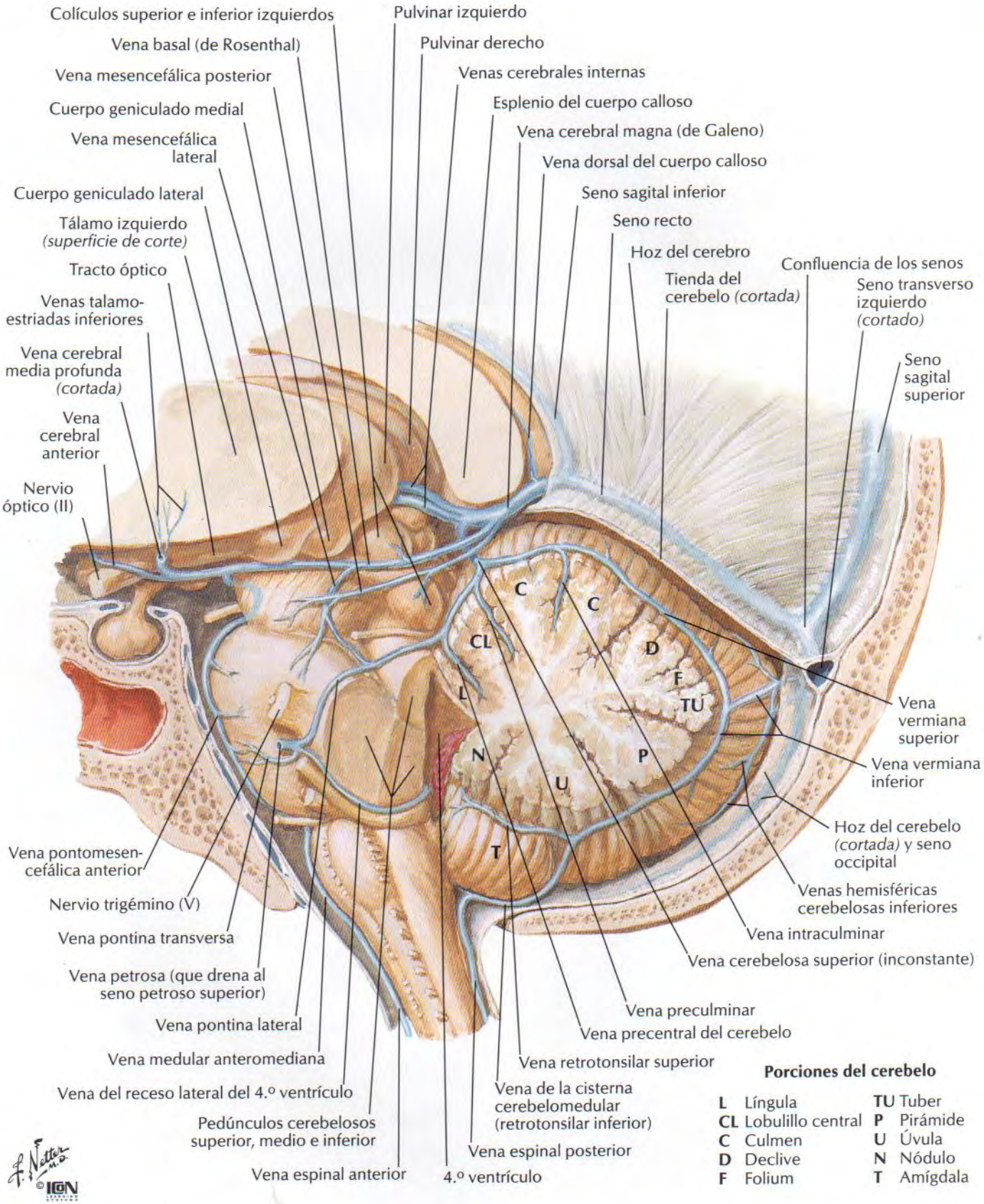
Colículos superior e inferior izquierdos
Vena basal (de Rosenthal)
Vena mesencefálica posterior
Cuerpo geniculado medial
Vena mesencefálica lateral
Cuerpo geniculado lateral
Tálamo izquierdo (superficie de corte)
Tracto óptico
Venas talamo-estriadas inferiores
Vena cerebral media profunda (cortada)
Vena cerebral anterior
Nervio óptico (II)
Pulvinar izquierdo
Pulvinar derecho
Venas cerebrales internas
Esplenio del cuerpo calloso
Vena cerebral magna (de Galeno)
Vena dorsal del cuerpo calloso
Seno sagital inferior
Seno recto
Hoz del cerebro
Tienda del cerebelo (cortada)
Confluencia de los senos
Seno transverso izquierdo (cortado)
Seno sagital superior
Vena vermiana superior
Vena vermiana inferior
Hoz del cerebelo (cortada) y seno occipital
Venas hemisféricas cerebelosas inferiores
Vena intraculminar
Vena cerebelosa superior (inconstante)
Vena precentral del cerebelo
Vena preculminar
Vena retrotonsilar superior
Vena de la cisterna cerebelomedular (retrotonsilar inferior)
Vena espinal posterior
4.º ventrículo
Vena espinal anterior
Pedúnculos cerebelosos superior, medio e inferior
Vena del receso lateral del 4.º ventrículo
Vena medular anteromediana
Vena pontina lateral
Vena petrosa (que drena al seno petroso superior)
Vena pontina transversa
Nervio trigémino (V)
Vena pontomesencefálica anterior
C
C
CL
D
F
L
TU
N
P
U
T
Porciones del cerebelo
L Língula
CL Lobulillo central
C Culmen
D Declive
F Folium
TU Tuber
P Pirámide
U Úvula
N Nódulo
T Amígdala
F. Netter M.D.
© ION

Venas profundas del encéfalo

PARA LAS VENAS SUPERFICIALES VEÁSE LÁMINA 96

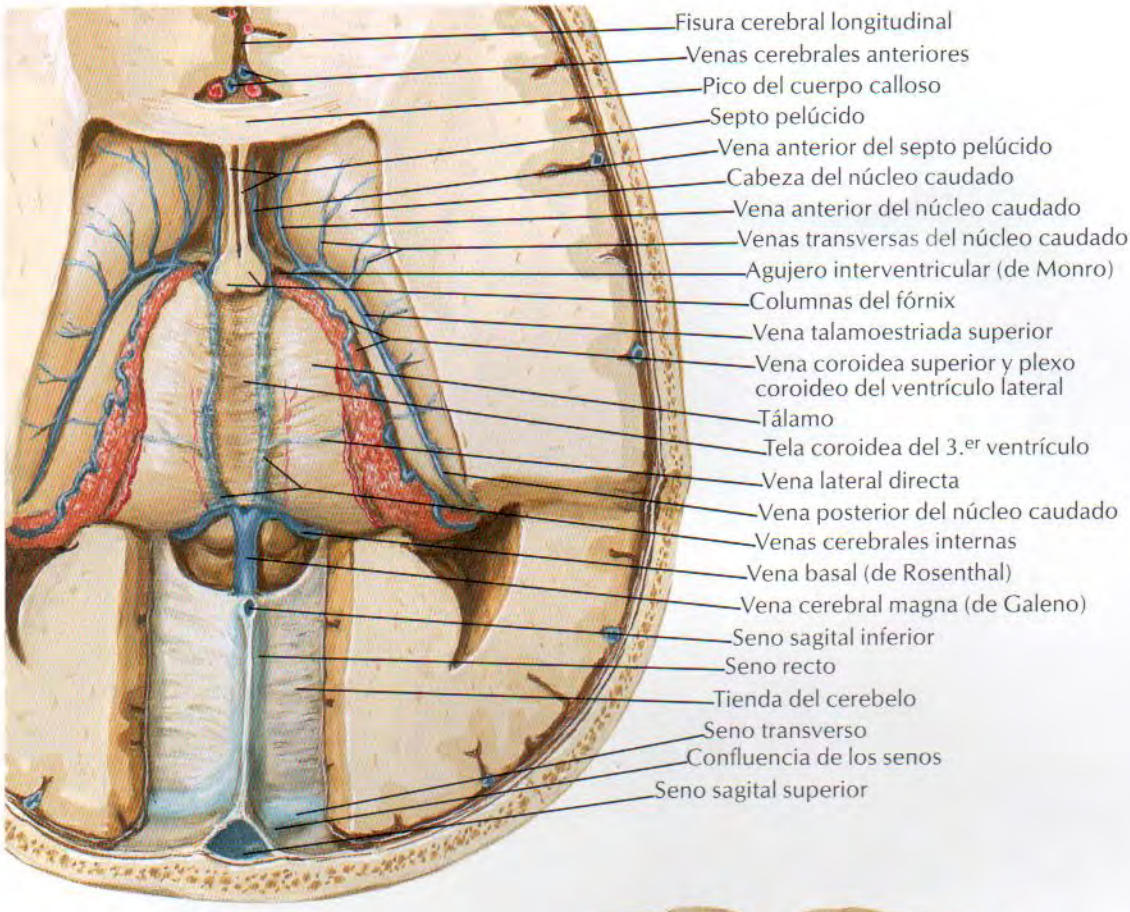

Disección: visión superior

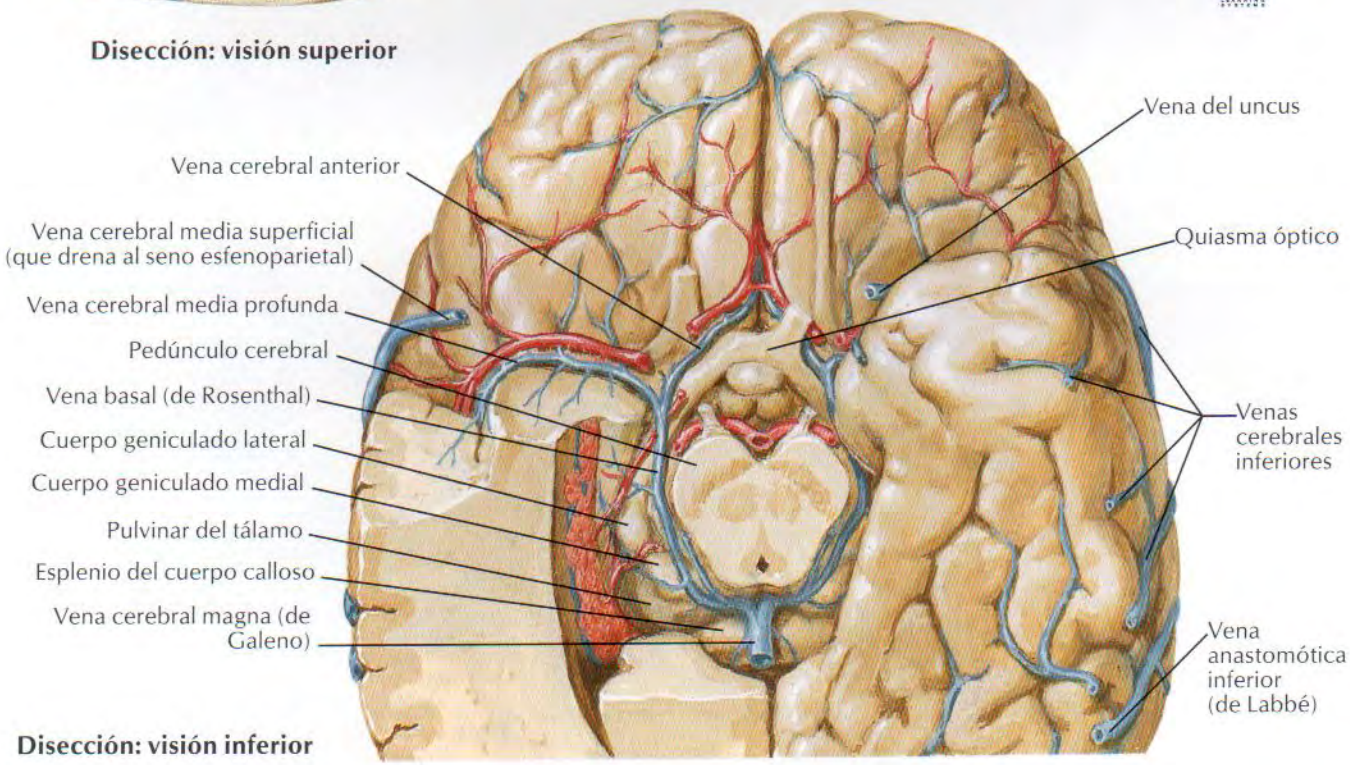

Disección: visión inferior

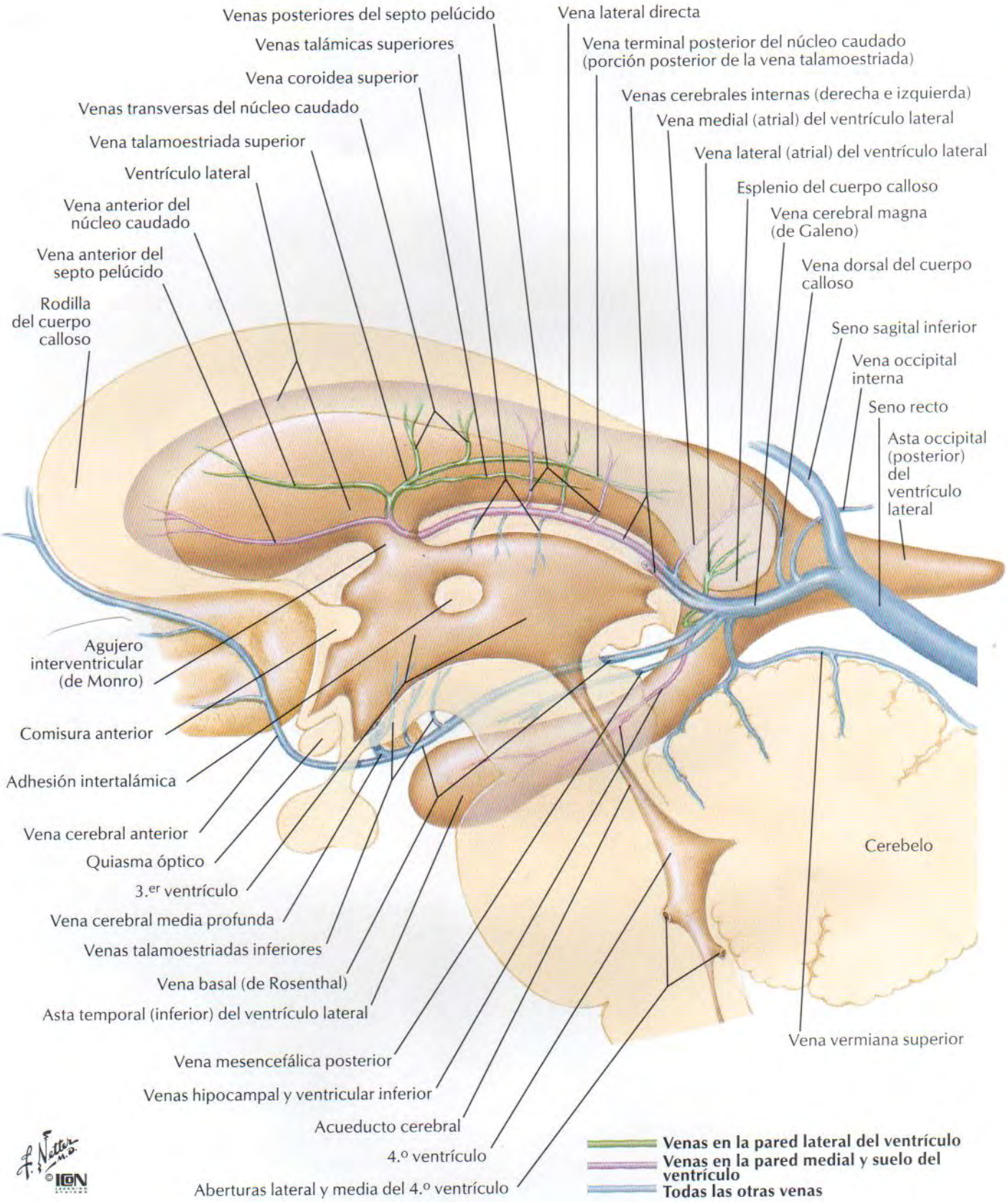
Venas posteriores del septo pelúcido
Venas talámicas superiores
Vena coroidea superior
Venas transversas del núcleo caudado
Vena talamoestriada superior
Ventrículo lateral
Vena anterior del núcleo caudado
Vena anterior del septo pelúcido
Rodilla del cuerpo calloso
Vena lateral directa
Vena terminal posterior del núcleo caudado (porción posterior de la vena talamoestriada)
Venas cerebrales internas (derecha e izquierda)
Vena medial (atrial) del ventrículo lateral
Vena lateral (atrial) del ventrículo lateral
Esplenio del cuerpo calloso
Vena cerebral magna (de Galeno)
Vena dorsal del cuerpo calloso
Seno sagital inferior
Vena occipital interna
Seno recto
Asta occipital (posterior) del ventrículo lateral
Agujero interventricular (de Monro)
Comisura anterior
Adhesión intertalámica
Vena cerebral anterior
Quiasma óptico
3.er ventrículo
Vena cerebral media profunda
Venas talamoestriadas inferiores
Vena basal (de Rosenthal)
Asta temporal (inferior) del ventrículo lateral
Vena mesencefálica posterior
Venas hipocampal y ventricular inferior
Acueducto cerebral
4.º ventrículo
Aberturas lateral y media del 4.º ventrículo
Cerebelo
Vena vermiana superior
F. Netter M.D.
© ICON
Venas en la pared lateral del ventrículo
Venas en la pared medial y suelo del ventrículo
Todas las otras venas

Hipotálamo e hipófisis

VEÁNSE TAMBIÉN LÁMINAS 100, 101

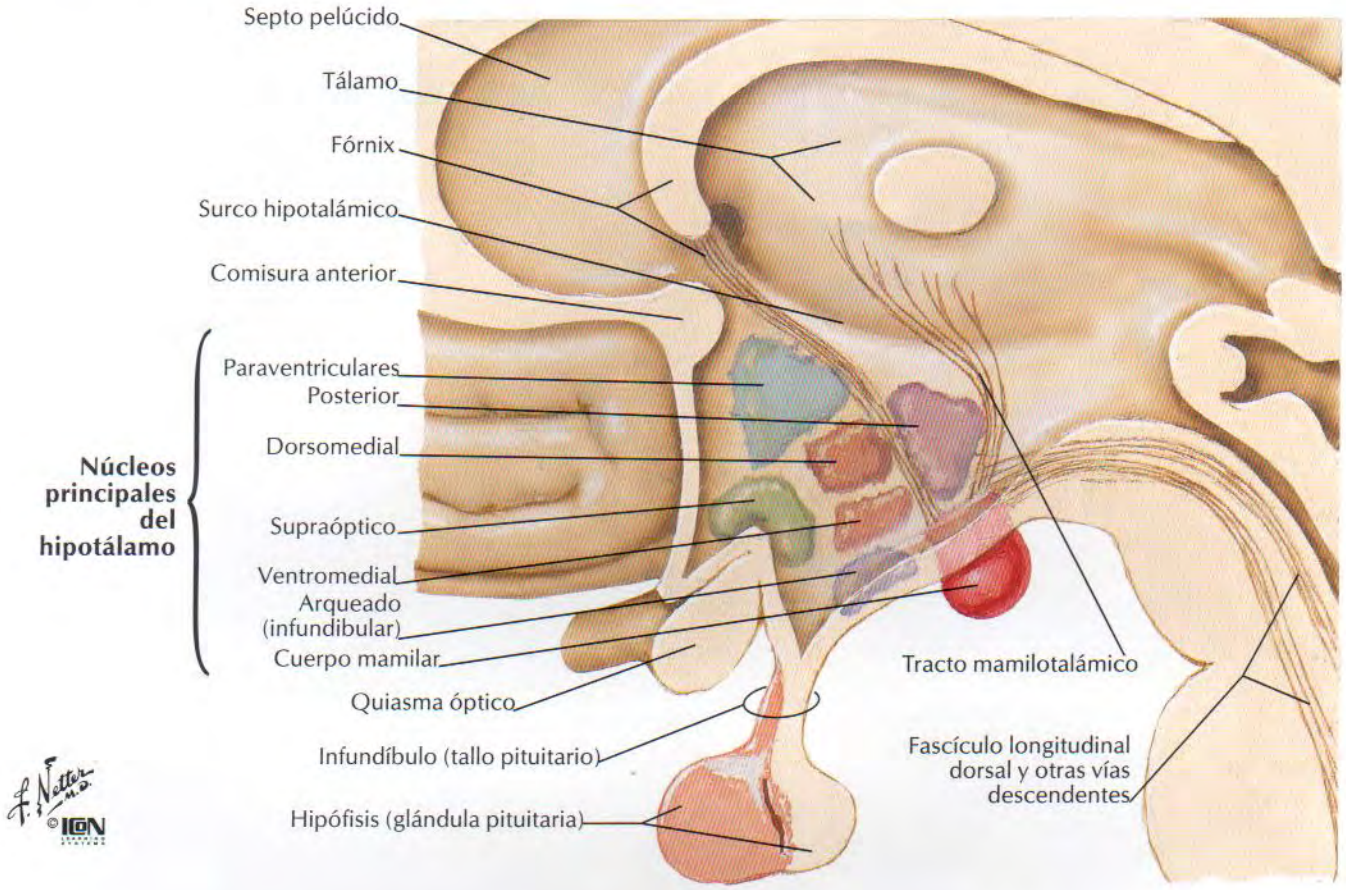

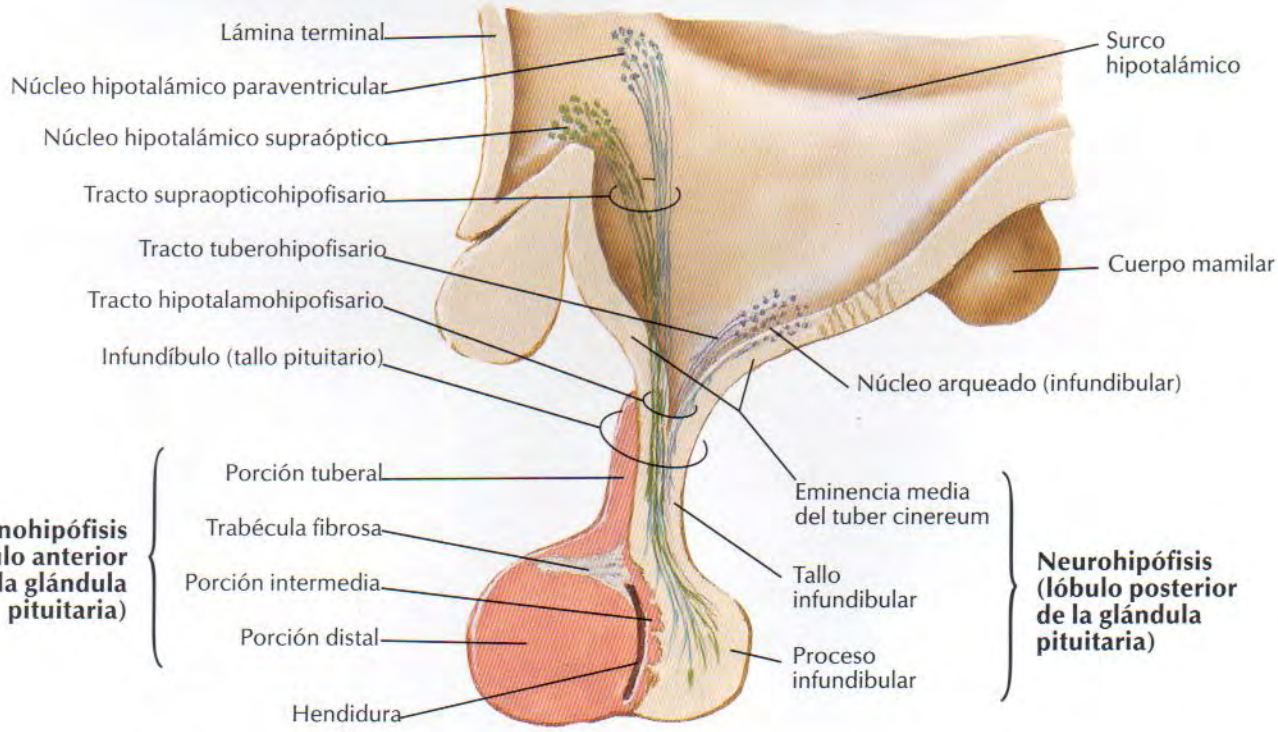

Arterias y venas de hipotálamo e hipófisis

VEÁSE TAMBIÉN LÁMINA 133

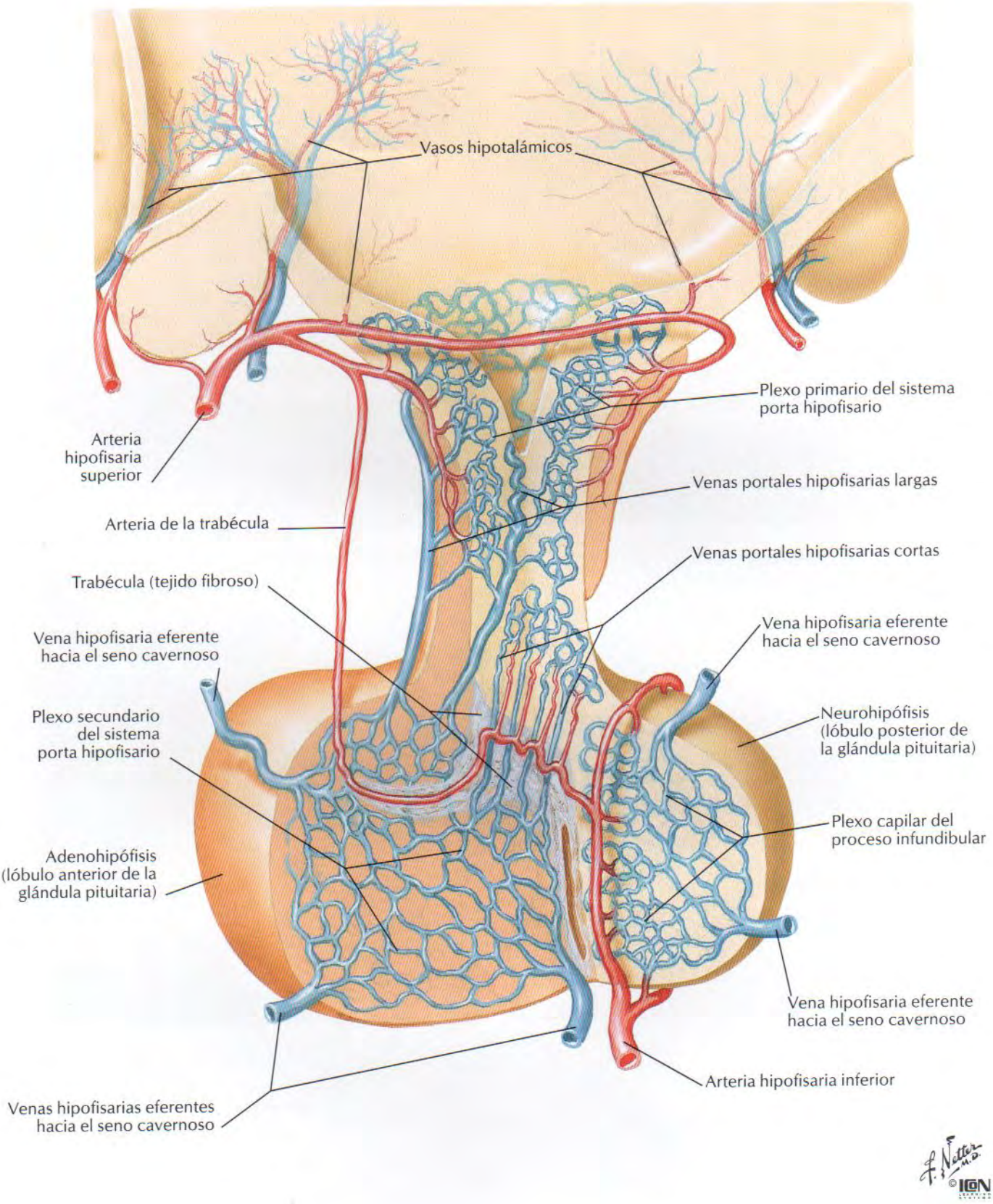

Exploración de la cabeza: imágenes sagitales de RM

VÉASE TAMBIÉN LÁMINA 100

Imágenes sagital media (A) y parasagitales (B,C) de RM

A

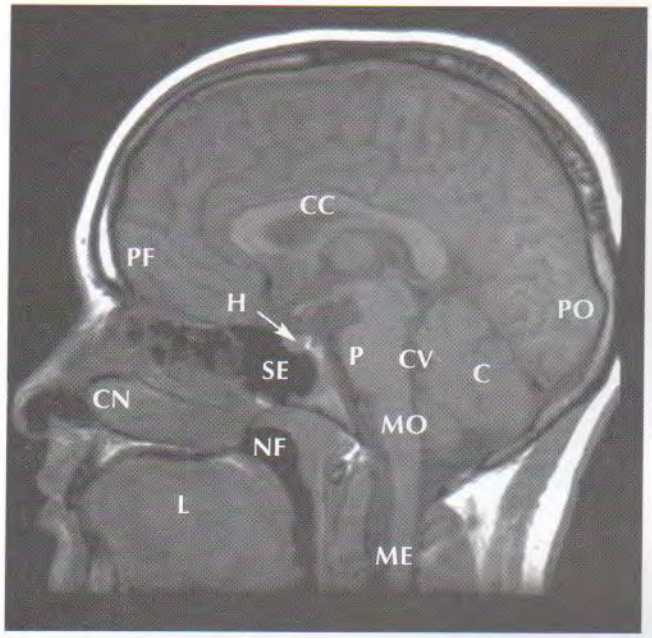

C	Cerebelo	**NF**	Nasofaringe
CC	Cuerpo calloso	**NO**	Nervio óptico
CN	Concha nasal inferior	**P**	Puente
CV	Cuarto ventrículo	**PF**	Polo frontal
E	Músculos extraoculares	**PO**	Polo occipital
H	Hipófisis	**SE**	Seno esfenoidal
L	Lengua	**SM**	Seno maxilar
M	Mesencéfalo	**T**	Tálamo
ME	Médula espinal	**TC**	Tienda del cerebelo
MO	Médula oblonga	**VL**	Ventrículo lateral

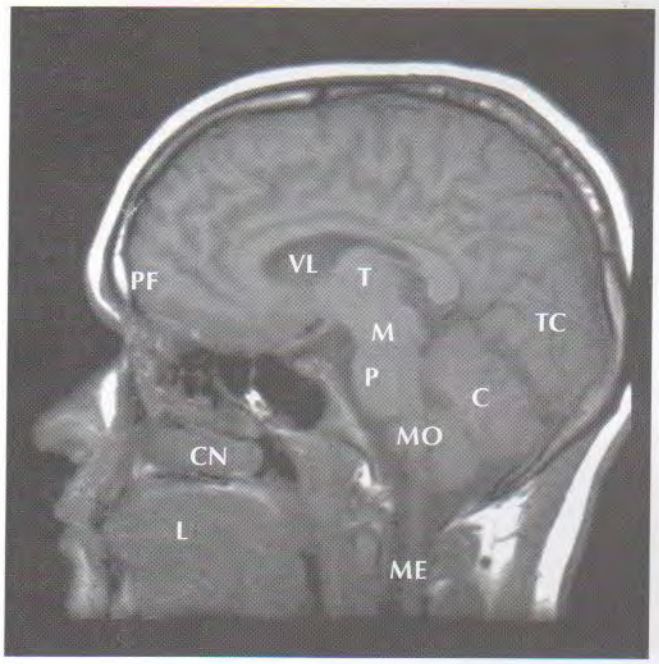

B

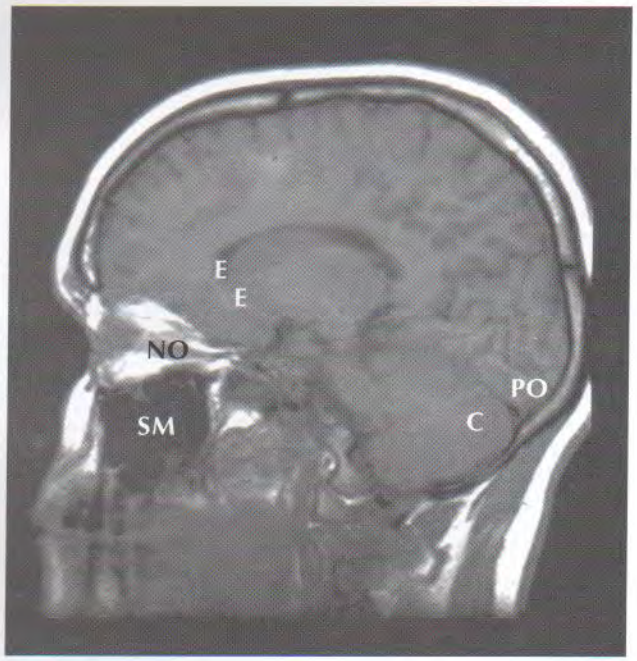

C

Imágenes axiales de RM de la cabeza de inferior (A) a superior (C)

A

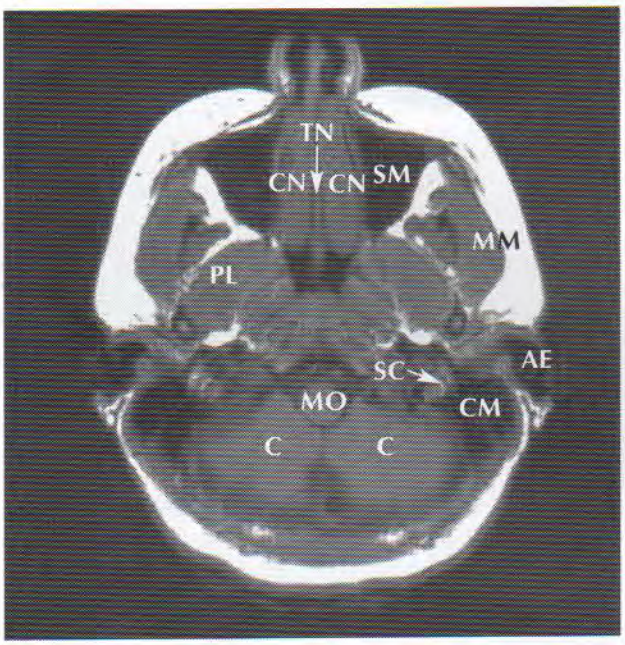

AE	Conducto auditivo externo	**O**	Ojo
B	Arteria basilar	**P**	Puente
C	Cerebelo	**PL**	Músculo pterigoideo lateral
CM	Celdas mastoideas	**RL**	Músculo recto lateral
CN	Concha nasal	**RM**	Músculo recto medial
CS	Confluencia de los senos	**SC**	Conductos semicirculares
CV	Cuarto ventrículo	**Ses**	Seno esfenoidal
GO	Grasa orbitaria	**Set**	Seno etmoidal
HC	Hemisferio cerebral	**SM**	Seno maxilar
L	Lente	**SS**	Seno sagital superior
LT	Lóbulo temporal	**T**	Músculo temporal
M	Mesencéfalo	**TN**	Tabique nasal
MM	Músculo masetero		
MO	Médula oblonga		

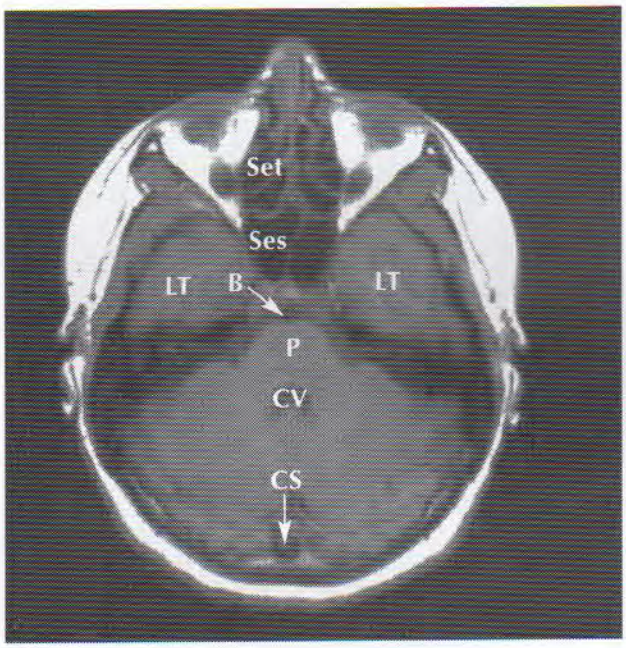

B

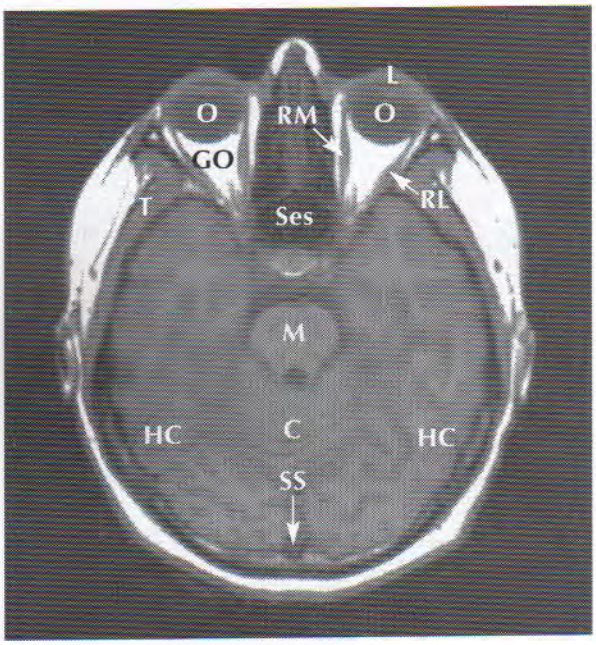

C

Exploración de la cabeza: imágenes coronales de TC

VÉANSE TAMBIÉN LÁMINAS 44, 79

Imágenes coronales de TC de la cabeza de anterior (A) a posterior (C)

A

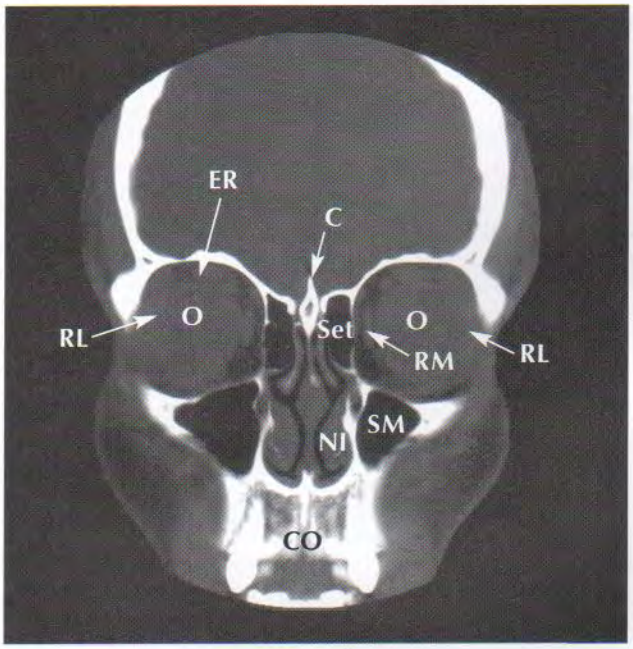

A	Apófisis clinoides anterior	**O**	Ojo (cámara vítrea)
C	Crista galli	**RI**	Músculo recto inferior
CO	Cavidad oral	**RL**	Músculo recto lateral
ER	Músculos elevador del párpado superior y recto superior	**RM**	Músculo recto medial
NI	Concha nasal inferior	**Ses**	Seno esfenoidal
NO	Nervio óptico	**Set**	Seno etmoidal
		SM	Seno maxilar
		TN	Tabique nasal

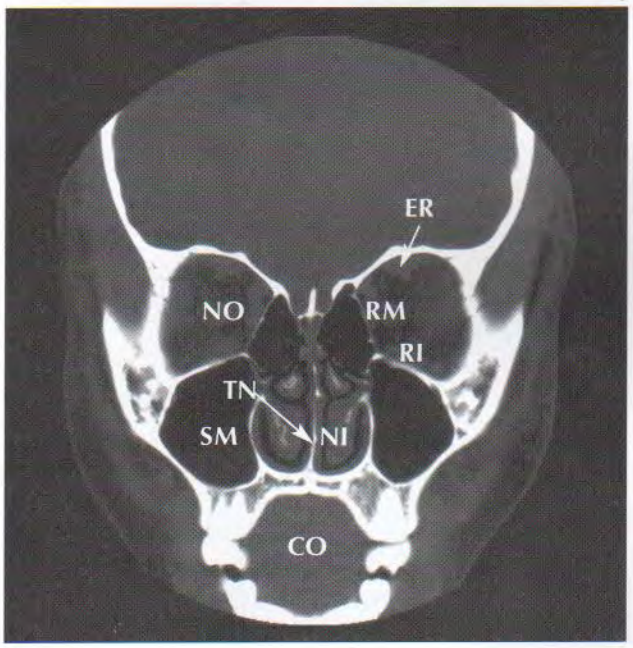

B

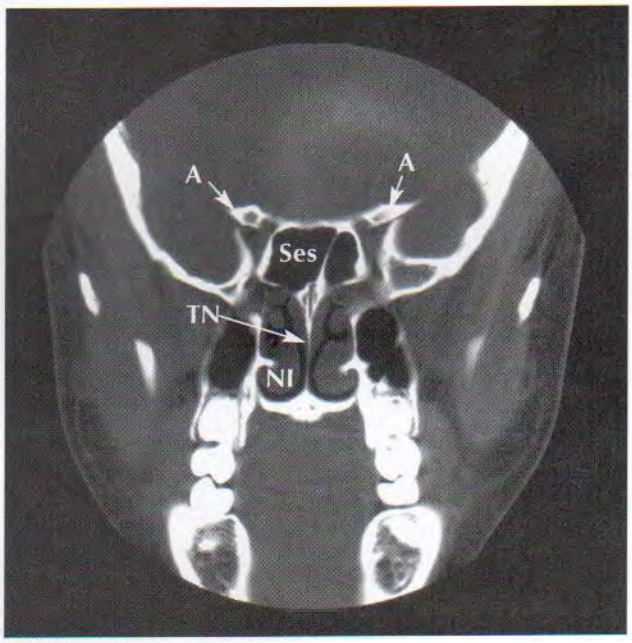

C

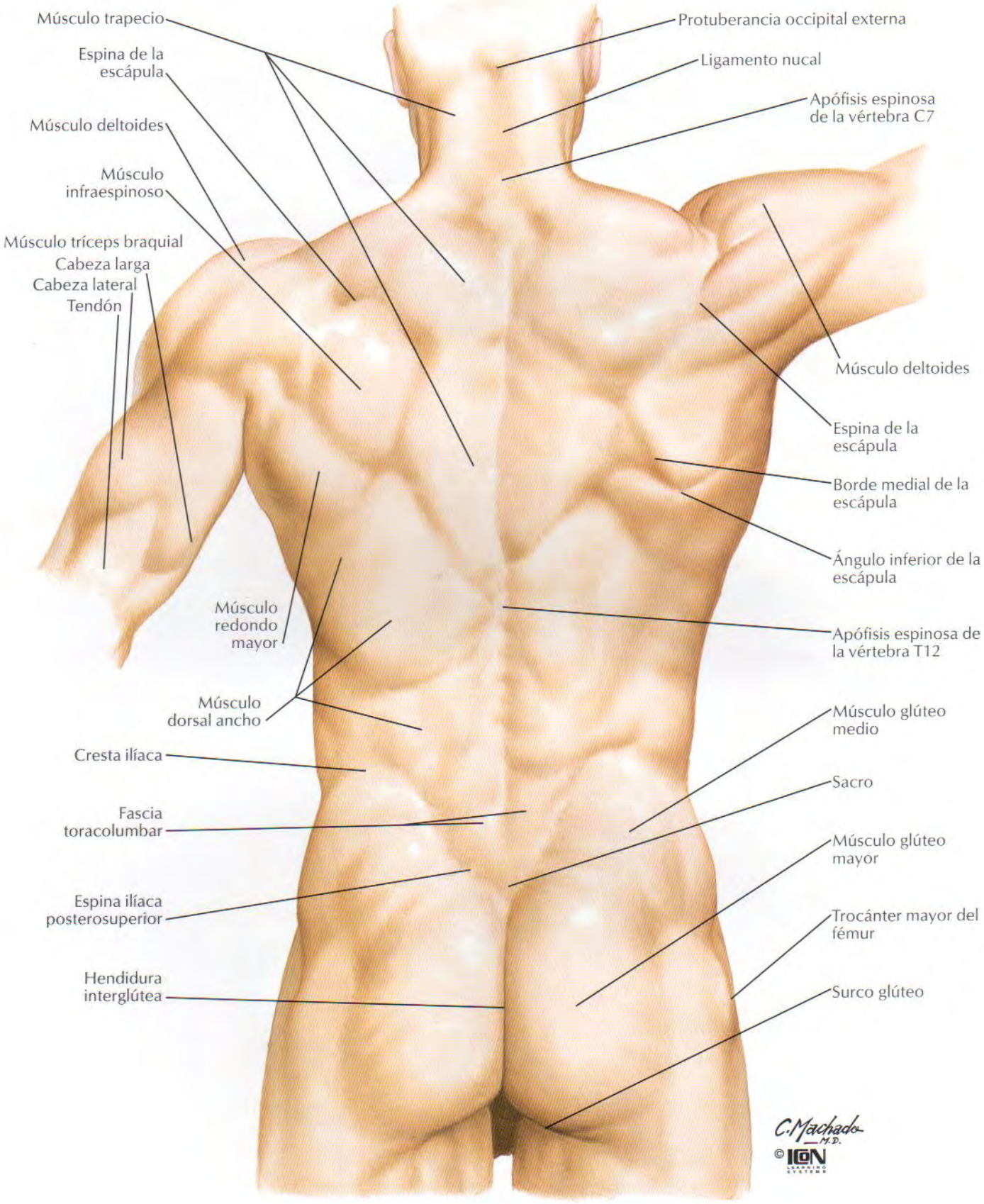
Músculo trapecio
Espina de la escápula
Músculo deltoides
Músculo infraespinoso
Músculo tríceps braquial
Cabeza larga
Cabeza lateral
Tendón
Músculo redondo mayor
Músculo dorsal ancho
Cresta ilíaca
Fascia toracolumbar
Espina ilíaca posterosuperior
Hendidura interglútea
Protuberancia occipital externa
Ligamento nucal
Apófisis espinosa de la vértebra C7
Músculo deltoides
Espina de la escápula
Borde medial de la escápula
Ángulo inferior de la escápula
Apófisis espinosa de la vértebra T12
Músculo glúteo medio
Sacro
Músculo glúteo mayor
Trocánter mayor del fémur
Surco glúteo
C. Machado M.D.
© ICON LEARNING SYSTEMS

Columna vertebral

VÉANSE TAMBIÉN LÁMINAS 12, 15, 16, 147, 148, 150, 178, 240

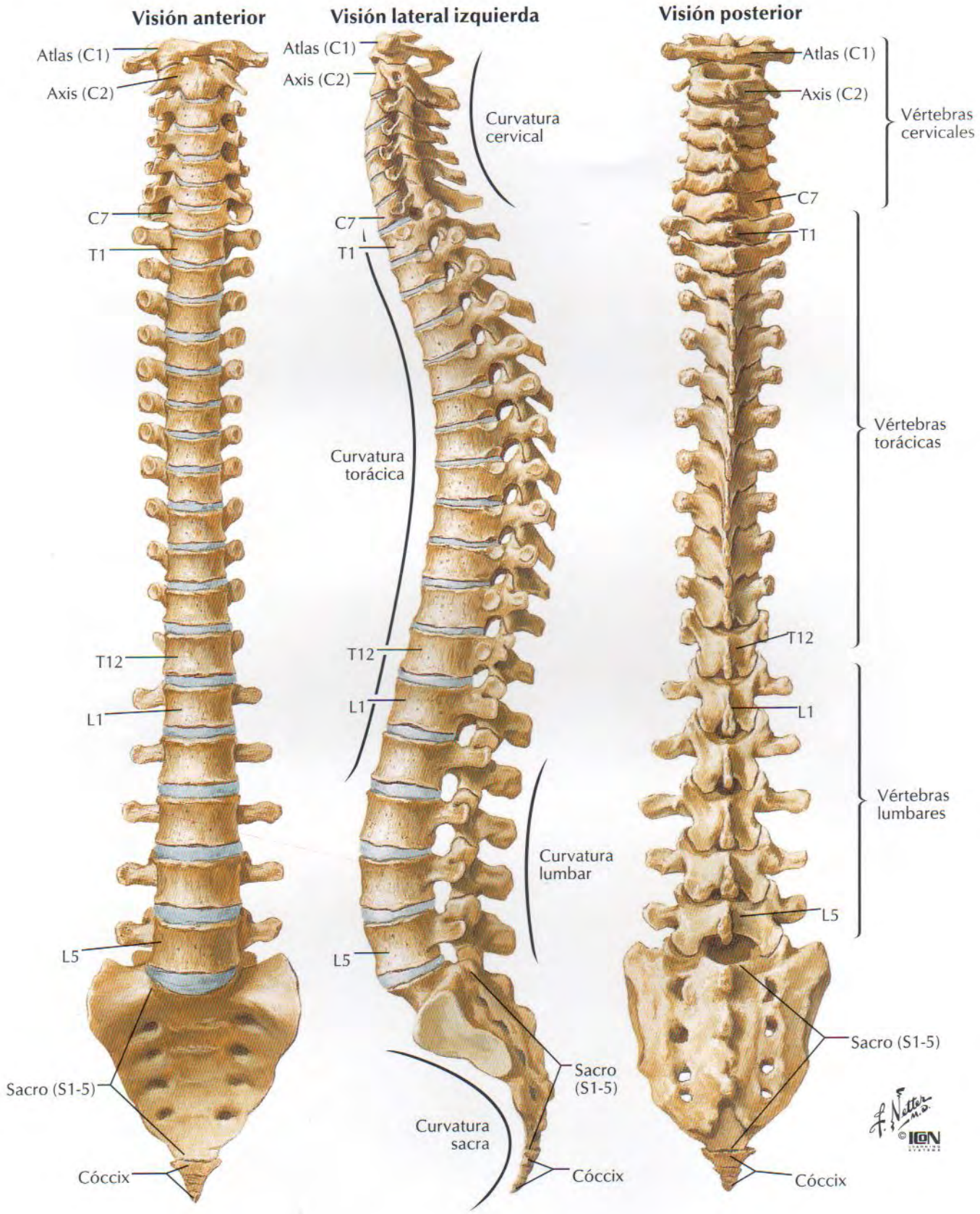

VÉASE TAMBIÉN LÁMINA 180

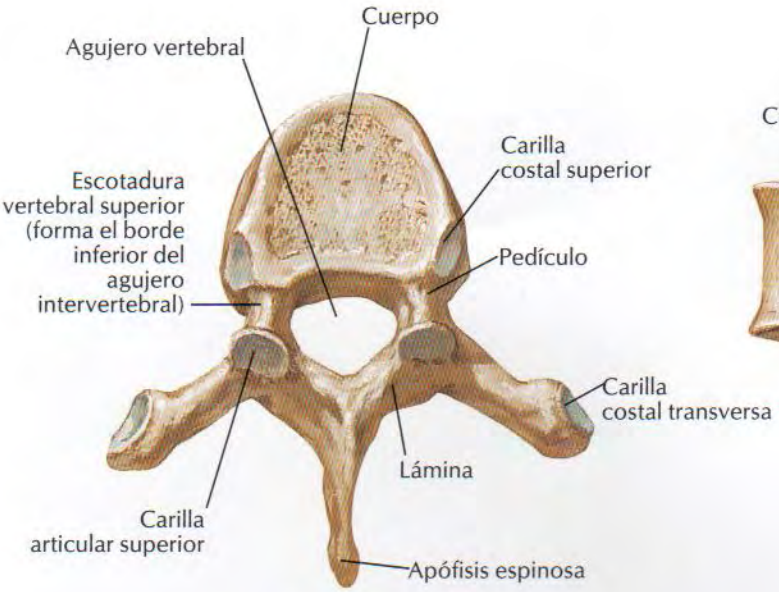

Vértebra T6: visión superior

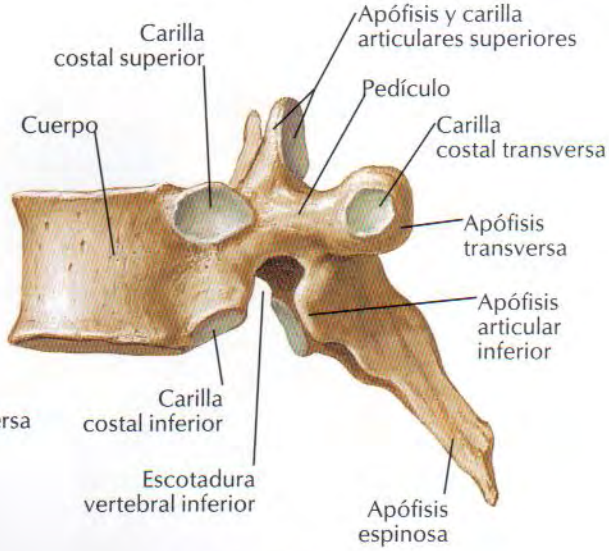

Vértebra T6: visión lateral

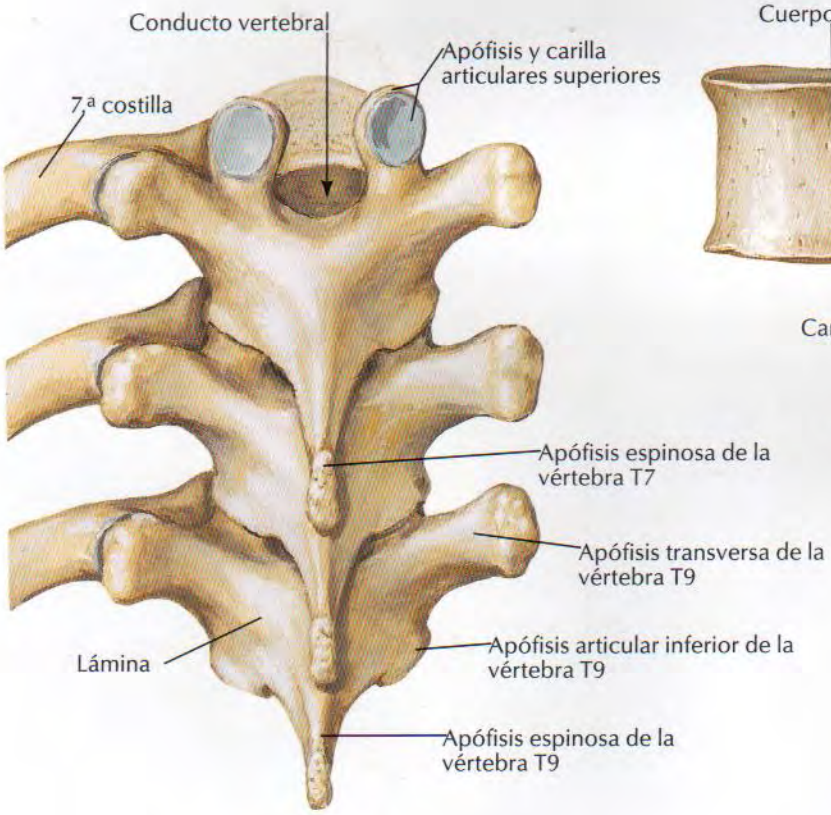

Vértebras T7, T8 y T9: visión posterior

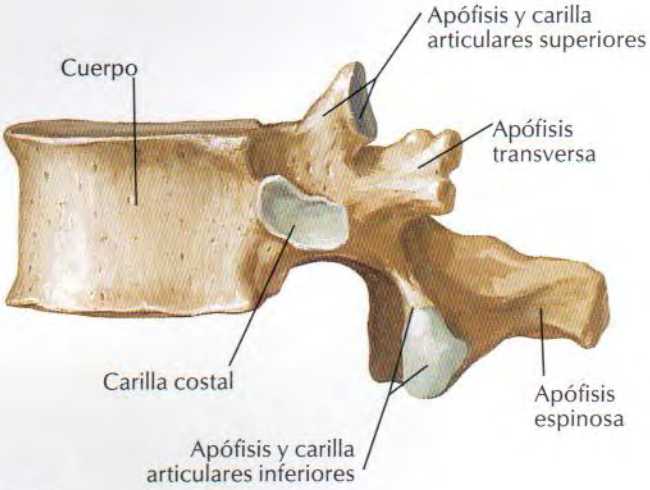

Vértebra T12: visión lateral

Vertebras lumbares

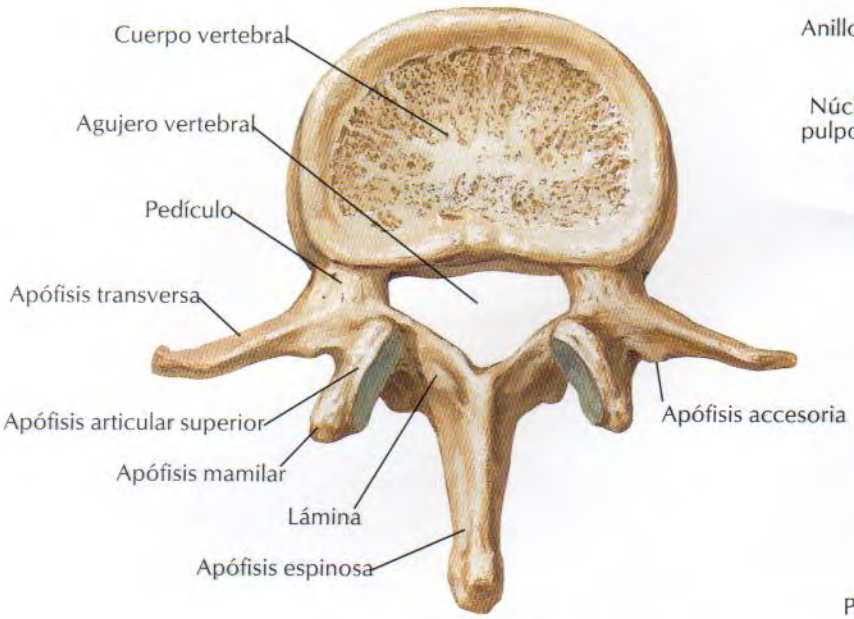

Vértebra L2: visión superior

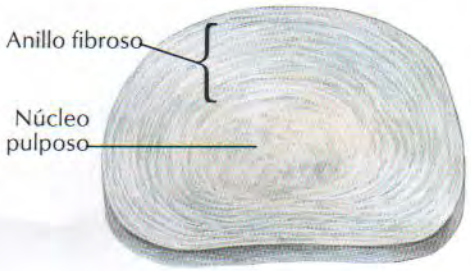

Disco intervertebral

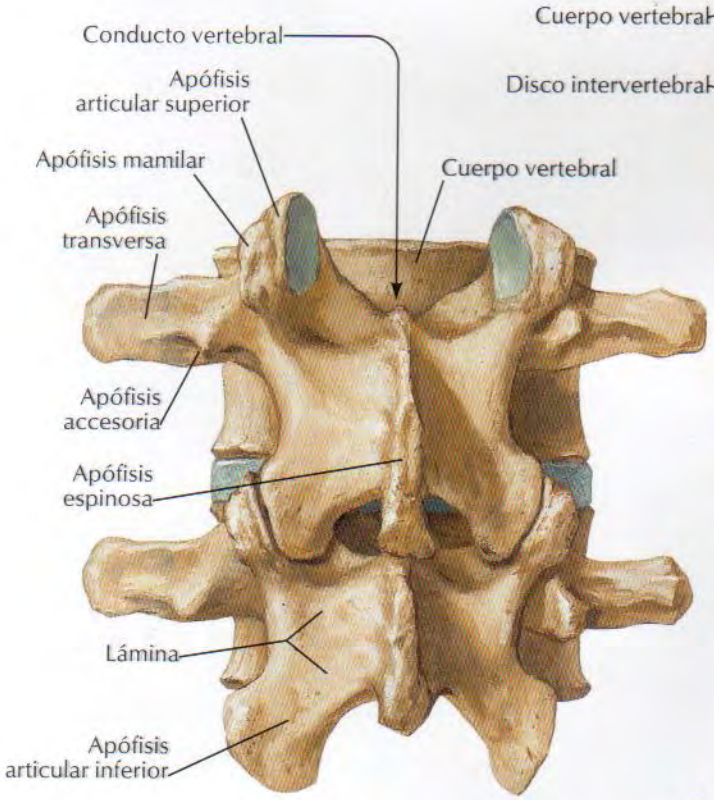

Vértebras L3 y L4: visión posterior

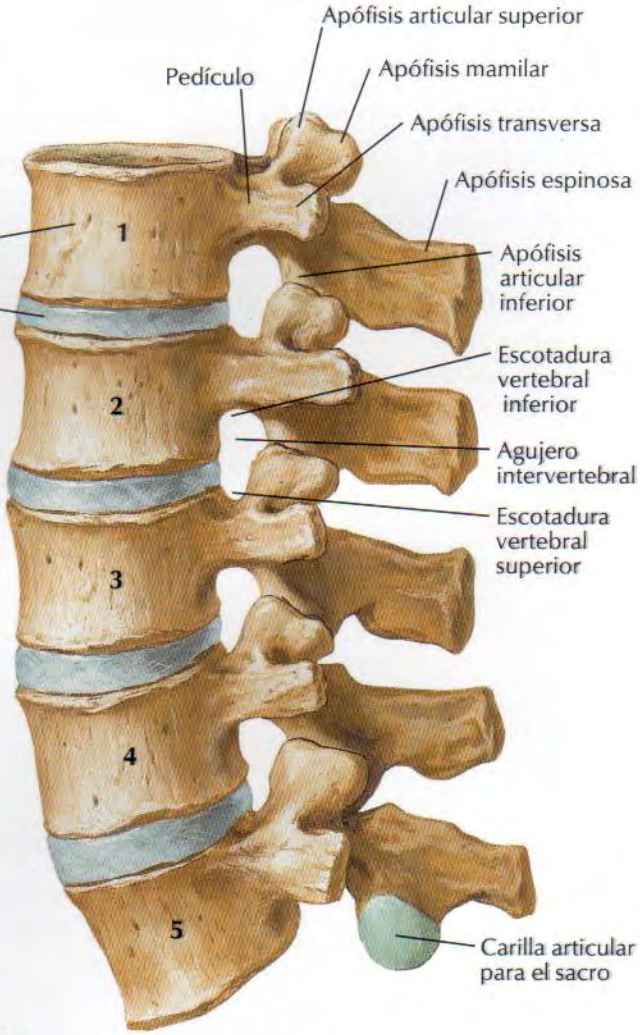

Vértebras lumbares articuladas: visión lateral izquierda

Radiografía anteroposterior

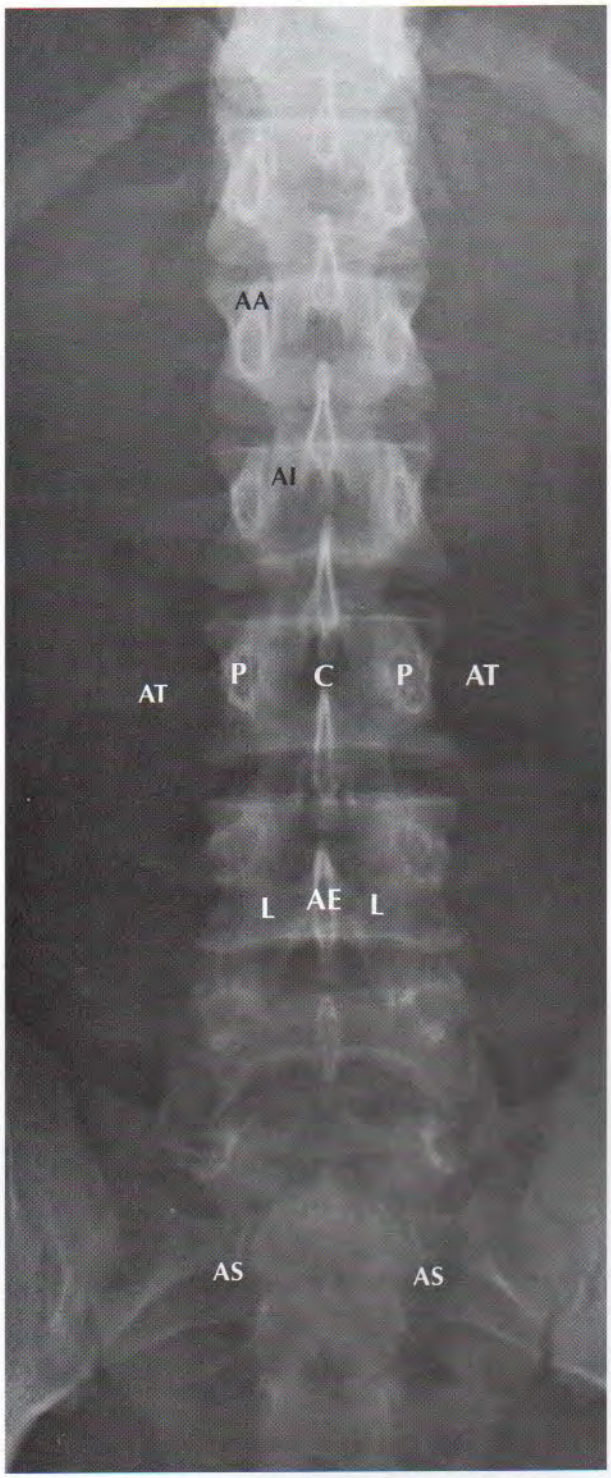

AA Apófisis articular superior de la vértebra L1
AE Apófisis espinosa de la vértebra L4
AI Apófisis articular inferior de la vértebra L1
AS Agujero sacro
AT Apófisis transversa de la vértebra L3
C Cuerpo de la vértebra L3
L Lámina de la vértebra L4
P Pedículo de la vértebra L3

Radiografía lateral

AE Apófisis espinosa de la vértebra L3
D Espacio del disco intervertebral
EI Escotadura vertebral inferior de la vértebra L5
ES Escotadura vertebral superior de la vértebra L5
I Agujero intervertebral
P Pedículo de la vértebra L3
S Sacro
Los cuerpos de las vértebras lumbares están numerados

Sacro y cóccix

VÉANSE TAMBIÉN LÁMINAS 146, 152, 240, 340-342

Base del sacro
Ala (porción lateral)
Cara articular lumbosacra
Apófisis articular superior
Ala
Promontorio
Porción sacra del reborde pélvico (línea terminal)
Agujeros sacros anteriores (pélvicos)
Crestas transversas
Vértice del sacro
Apófisis transversa del cóccix
Cóccix

Visión anterior inferior

Cara pélvica

Apófisis articular superior
Conducto del sacro
Cara dorsal
Promontorio
Cara pélvica
Hiato del sacro

Sección sagital media

Carillas de las apófisis articulares superiores
Cara auricular
Tuberosidad sacra
Cresta sacra lateral
Cresta sacra media
Cresta sacra intermedia
Agujeros sacros posteriores
Asta del sacro
Hiato del sacro
Asta coccígea
Apófisis transversa del cóccix

Cara dorsal

Visión posterior superior

Cresta sacra media
Conducto del sacro
Agujero intervertebral
Agujero sacro posterior
Agujero sacro anterior (pélvico)

Sección coronal a través de los agujeros de S2

F. Netter M.D. © ICON

Visión lateral izquierda *(parcialmente seccionada en el plano medio)*

Ligamento longitudinal anterior

Cuerpo vertebral lumbar

Disco intervertebral

Ligamento longitudinal anterior

Ligamento longitudinal posterior

Apófisis articular inferior

Cápsula de la articulación cigapofisaria *(parcialmente abierta)*

Apófisis articular superior

Apófisis transversa

Apófisis espinosa

Ligamento amarillo

Ligamento interespinoso

Ligamento supraespinoso

Agujero intervertebral

Segmentos vertebrales anteriores: visión posterior *(pedículos seccionados)*

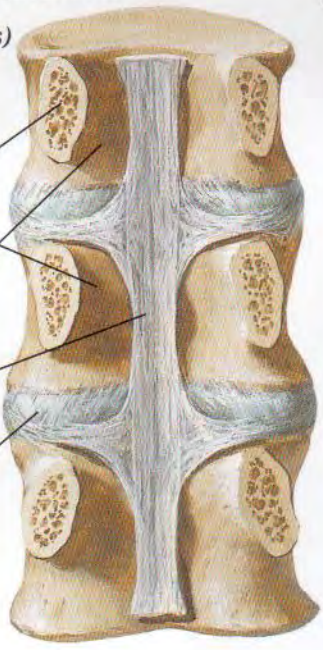

Pedículo *(superficie de corte)*

Cara posterior de los cuerpos vertebrales

Ligamento longitudinal posterior

Disco intervertebral

Segmentos vertebrales posteriores: visión anterior

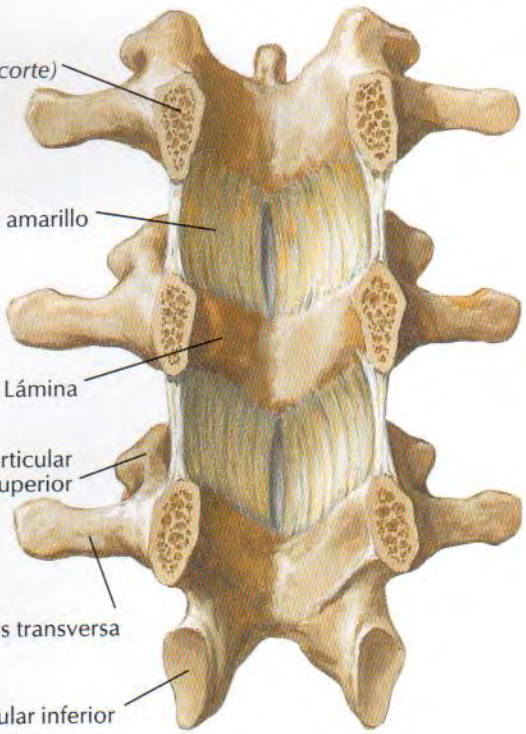

Pedículo *(superficie de corte)*

Ligamento amarillo

Lámina

Apófisis articular superior

Apófisis transversa

Carilla articular inferior

F. Netter M.D. © ICON

Ligamentos vertebrales: región lumbosacra

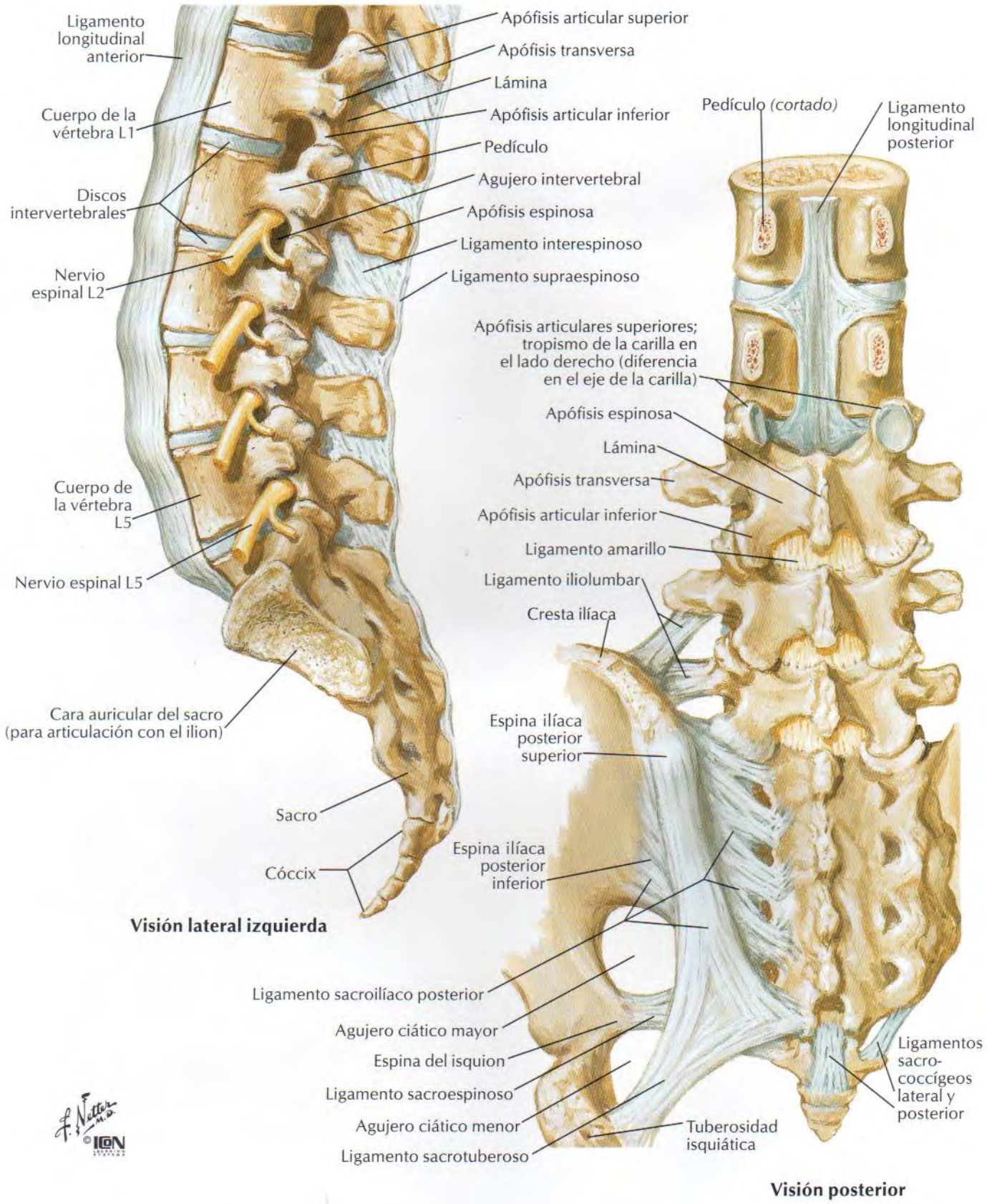

Médula espinal y ramos ventrales espinales in situ

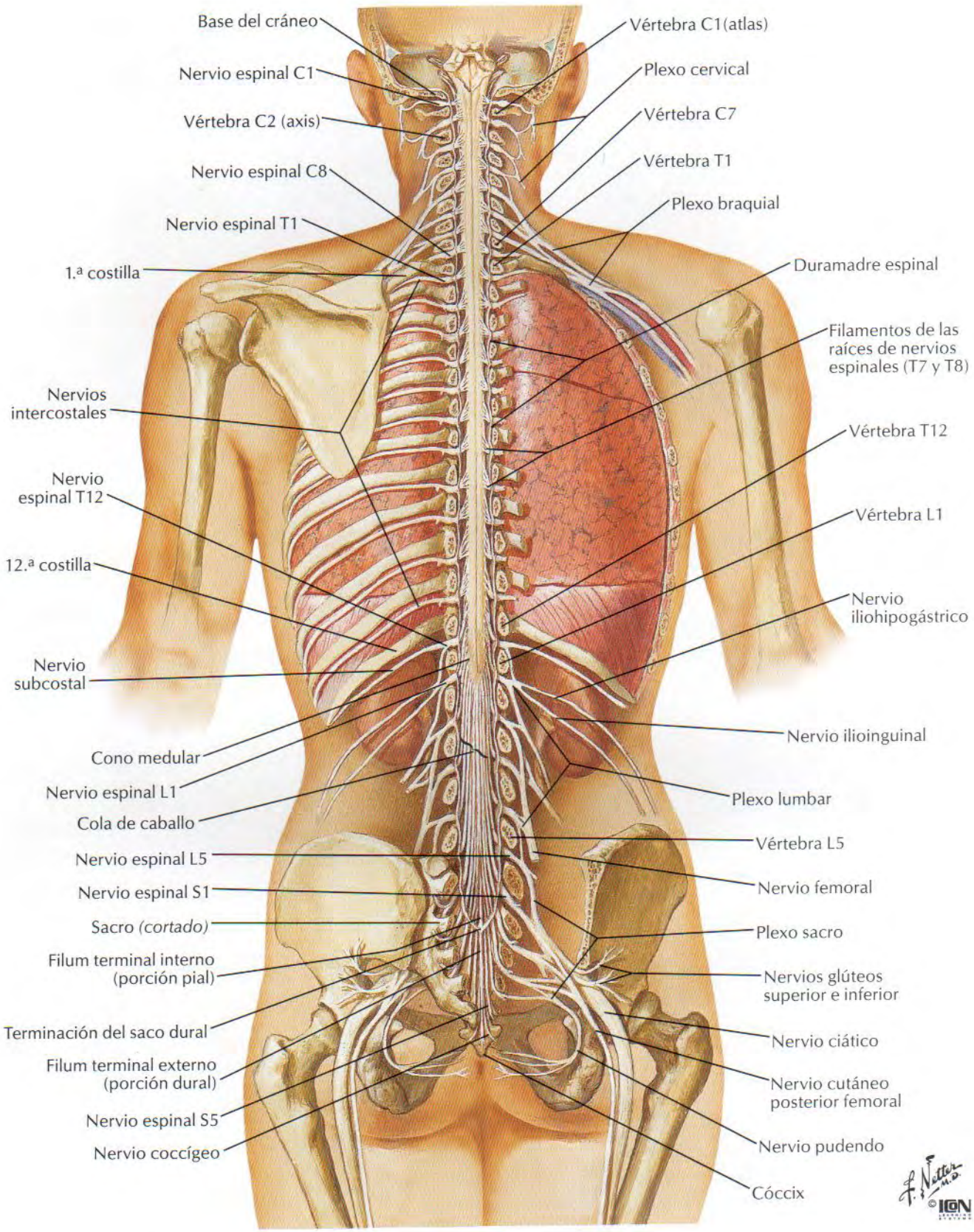

Relación de las raíces de los nervios espinales con las vértebras

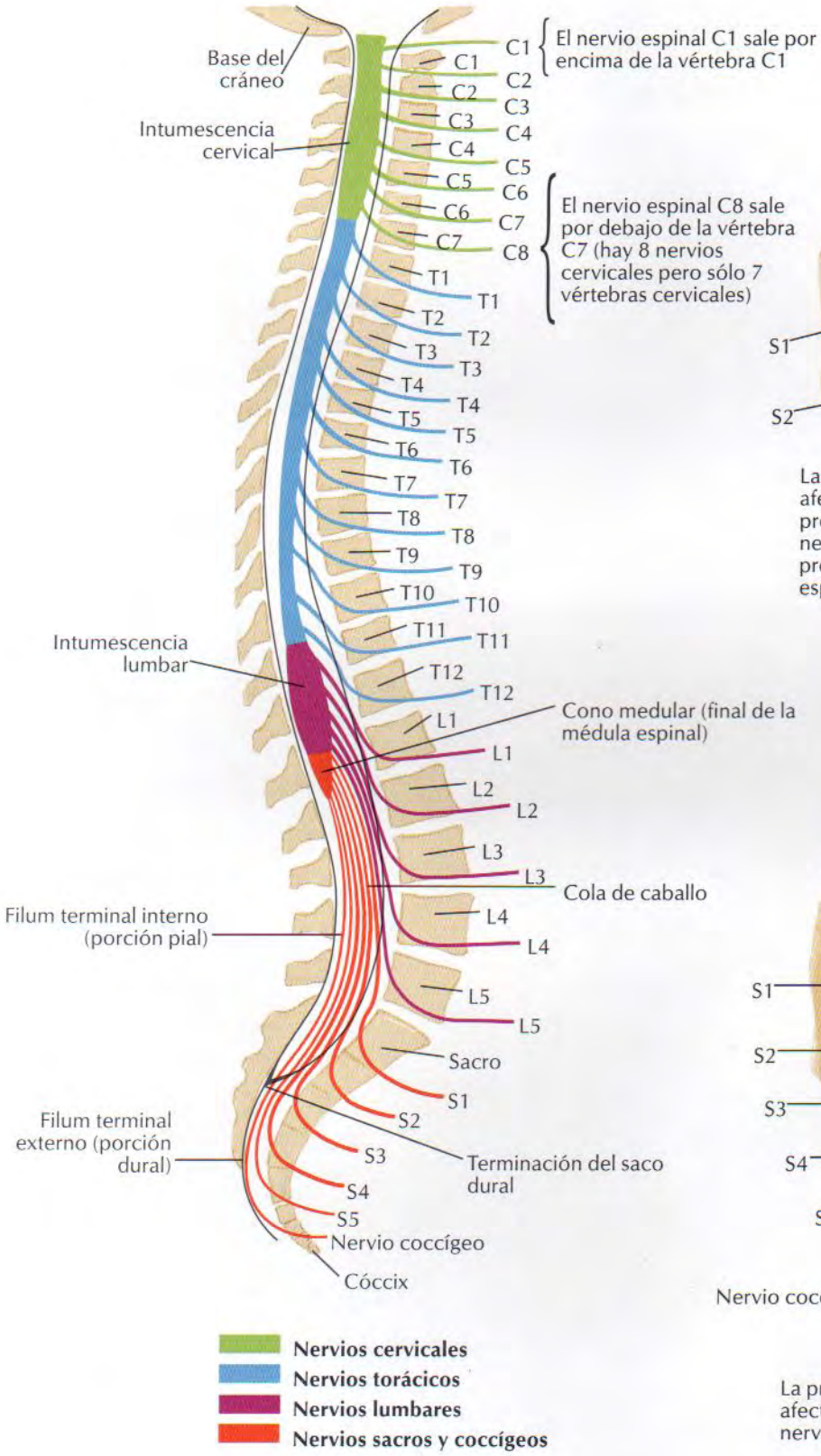

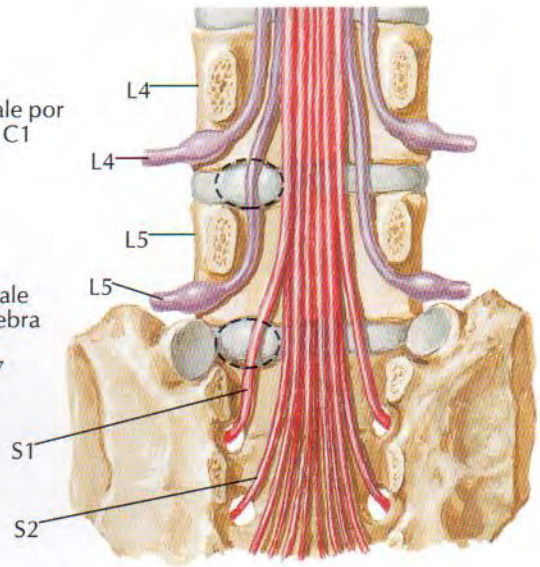

La protrusión de un disco lumbar normalmente no afecta el nervio que sale por encima del disco. La protrusión lateral a nivel del disco L4-5 afecta el nervio espinal L5, no el nervio espinal L4. La protrusión del disco a nivel L5-S1 afecta el nervio espinal S1, no el nervio espinal L5

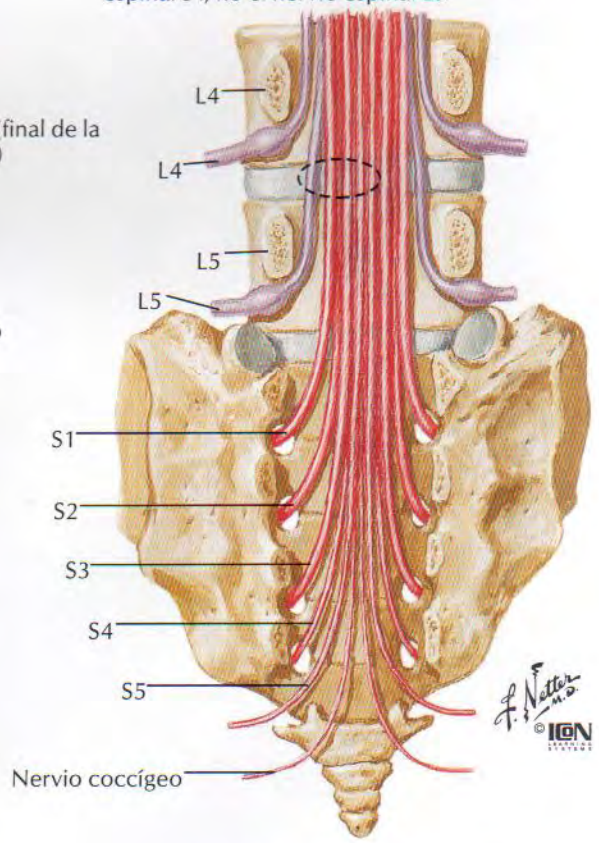

La protrusión medial a nivel del disco L4-5 raramente afecta el nervio espinal L4, pero puede afectar el nervio espinal L5 y a veces los nervios espinales S1-4

Disfunción motora según el nivel de lesión de la médula espinal

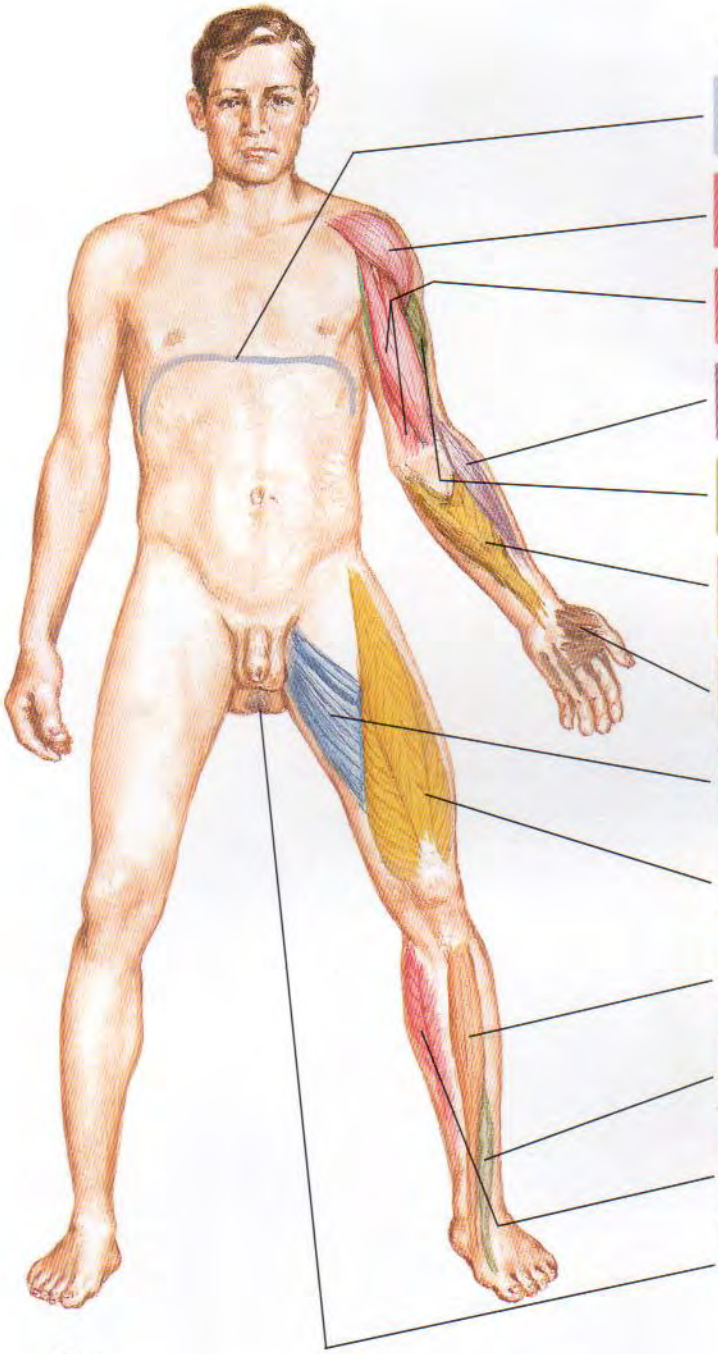

Función	Músculos	Segmentos
Inspiración	Diafragma	C3,4, 5
Abducción del hombro	Deltoides	C5
Flexión del codo	Bíceps braquial y braquial	C5, 6
Extensión del carpo	Extensores radiales largo y corto del carpo	C6, 7
Extensión del codo	Tríceps braquial	C7, 8
Flexión de los dedos	Flexores superficial y profundo de los dedos	C8
Abducción y aducción de los dedos	Interóseos	C8, T1
Aducción de la cadera	Aductores largo y corto	L2, 3
Extensión de la rodilla	Cuádriceps femoral	L3, 4
Flexión dorsal del tobillo	Tibial anterior	L4, 5
Extensión del dedo gordo	Extensor largo del dedo gordo	L5, S1
Flexión plantar del tobillo	Gastrocnemio y sóleo	S1, 2
Contracción anal	Esfínter externo del ano	S2, 3, 4

Hernia discal lumbar: manifestaciones clínicas

Esquema de una sección transversal que muestra la compresión de una raíz nerviosa

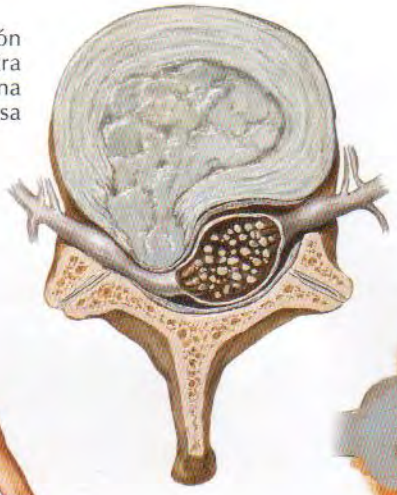

Postura característica ante una hernia discal lumbar inferior izquierda

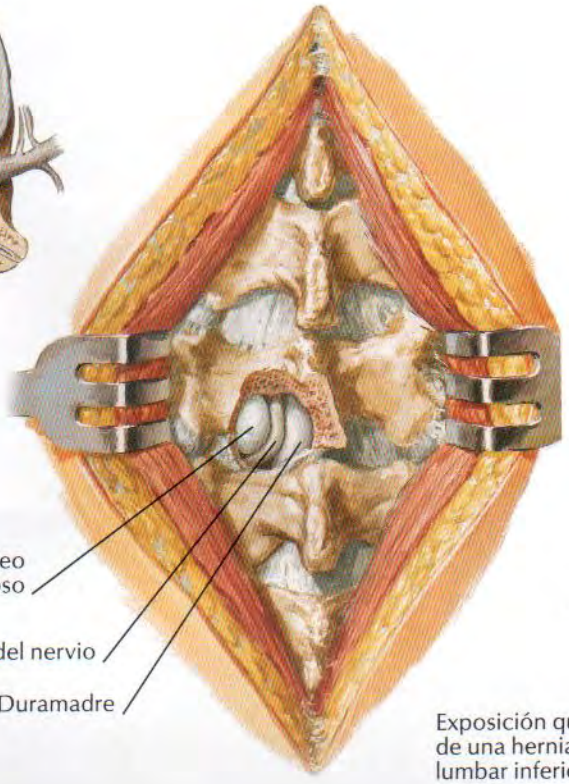

Exposición quirúrgica de una hernia discal lumbar inferior

Características clínicas de la hernia de un núcleo pulposo lumbar

Nivel de la hernia	Dolor	Parestesia	Paresia	Atrofia	Reflejos
L3, L4, L5, S, L5 — **Disco L4-5; raíz del 5° nervio lumbar**	En articulación sacroilíaca, cadera, cara lateral de muslo y pierna	Cara lat. de la pierna, 3 primeros dedos	Flexión dorsal del dedo gordo y pie; dificultad para andar sobre los talones; puede caer el pie	Mínima	Cambios poco frecuentes en los reflejos rotuliano y aquíleo, aunque el reflejo isquiotibial interno se encuentra disminuido o ausente
L4, L5, S — **Disco L5-S1; raíz del 1° nervio sacro**	En articulación sacroilíaca, cadera, cara posterolateral de muslo y pierna hasta el talón	Dorso pantorrilla, cara lat. talón y pie hasta dedo pequeño	La flexión plantar del pie y del dedo gordo pueden estar afectadas; dificultad para andar de puntillas	Gastrocnemio y sóleo	Reflejo aquíleo disminuido o ausente

VÉANSE TAMBIÉN LÁMINAS 465, 525; PARA MAPAS DE INERVACIÓN CUTÁNEA VÉANSE LÁMINAS 20, 455, 457-459, 461, 464, 520-524

Delimitación esquemática de dermatomas mostrados como segmentos definidos (según Keegan y Garret). De hecho existe considerable solapamiento entre dos dermatomas cualesquiera adyacentes. Un mapa de dermatomas alternativo es el de Foerster (v. Bibliografía)

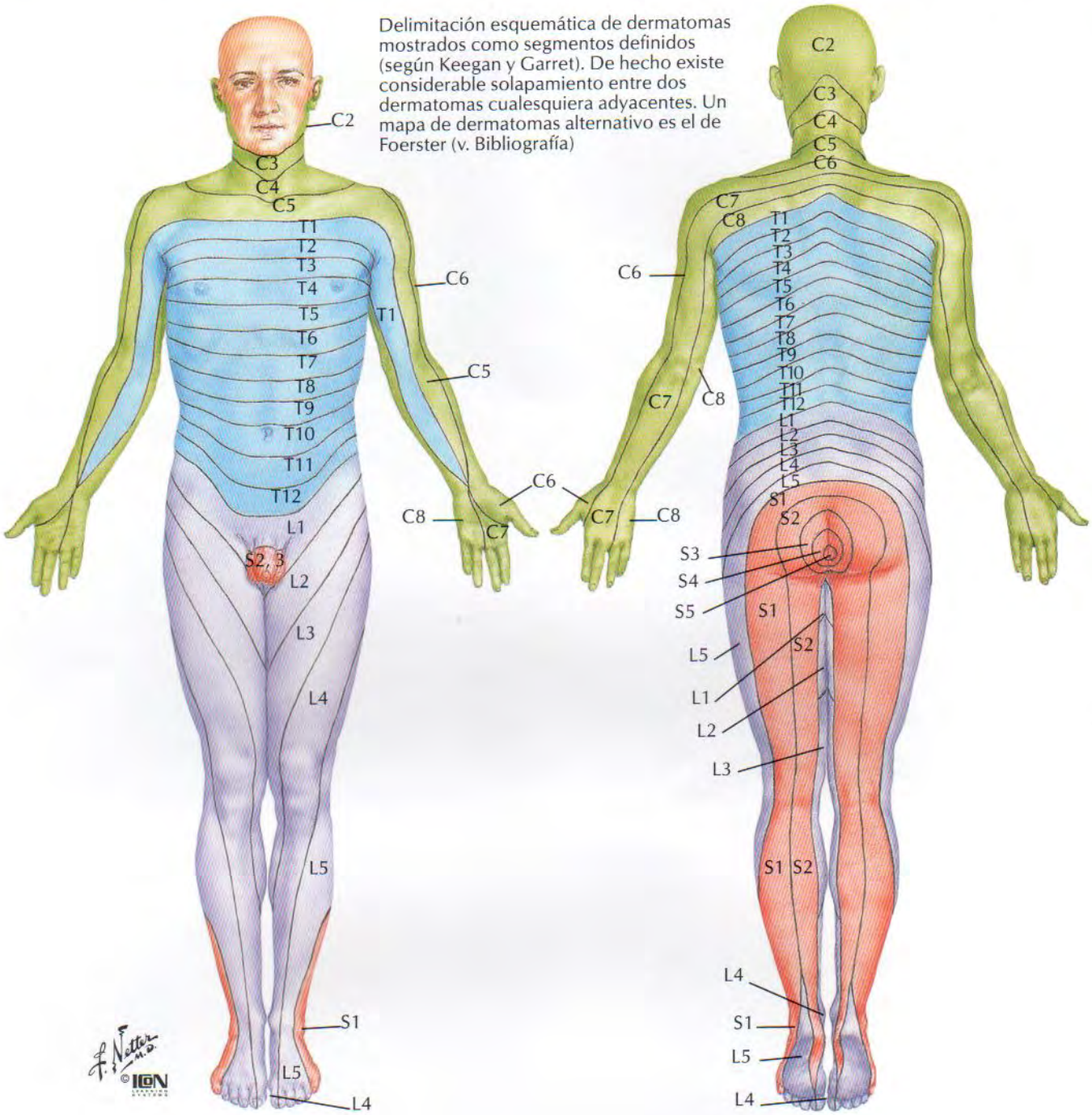

Niveles de los principales dermatomas

C5	Clavículas
C5, 6, 7	Partes laterales de los miembros superiores
C8, T1	Partes mediales de los miembros superiores
C6	Pulgar
C6, 7, 8	Mano
C8	Dedos anular y meñique
T4	Nivel de los pezones
T10	Nivel del ombligo
T12	Región inguinal
L1, 2, 3, 4	Caras anterior e interna de los miembros inferiores
L4, 5, S1	Pie
L4	Cara medial del dedo gordo del pie
S1, 2, L5	Caras posterior y externa de los miembros inferiores
S1	Borde lateral del pie y dedo pequeño del pie
S2, 3, 4	Periné

Secciones transversales de la médula espinal: tractos de fibras

Secciones a través de la médula espinal a varios niveles

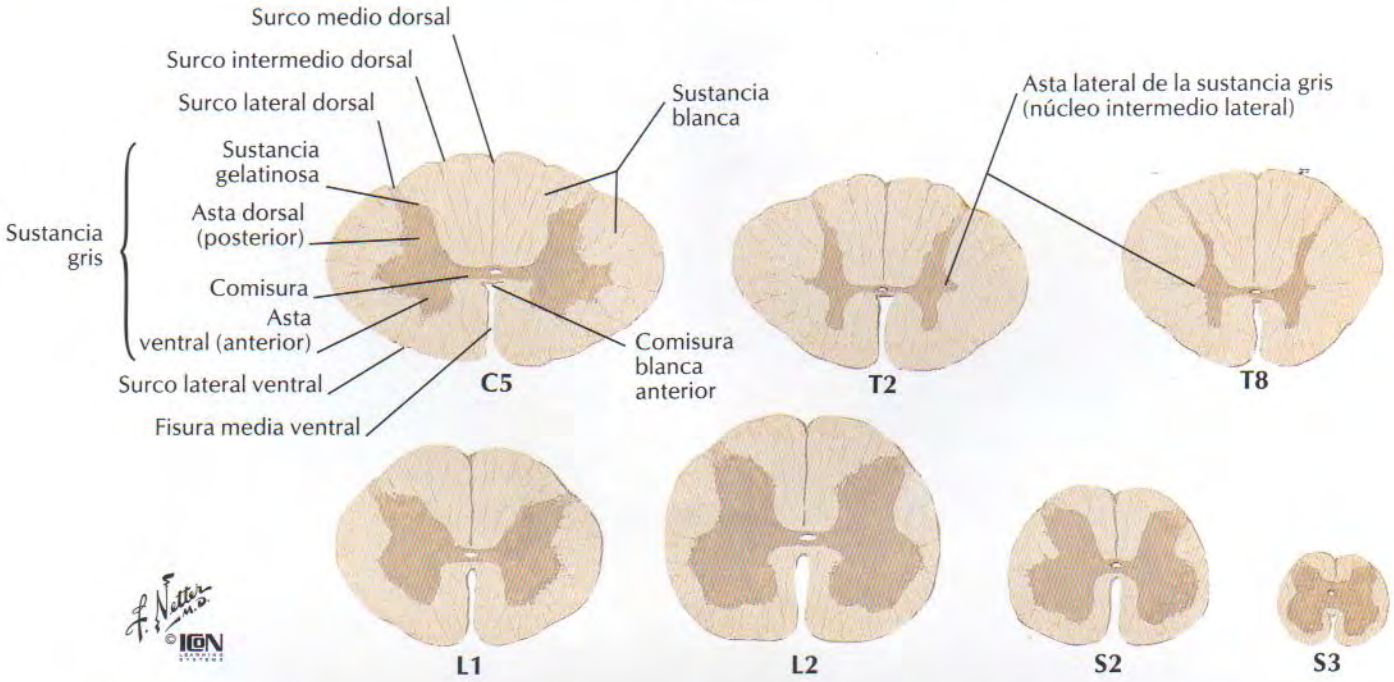

Principales tractos de fibras de la médula espinal

- **Vías ascendentes**
- **Vías descendentes**
- **Fibras que van en ambas direcciones**

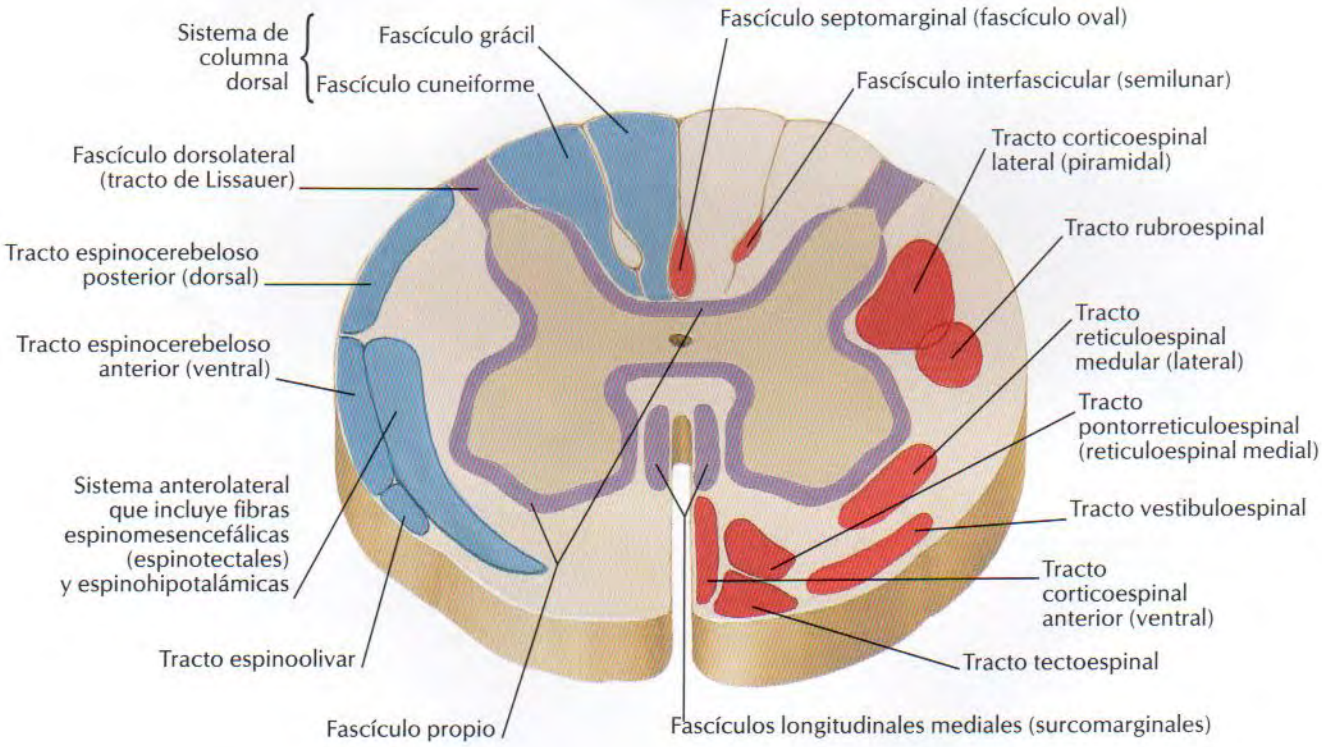

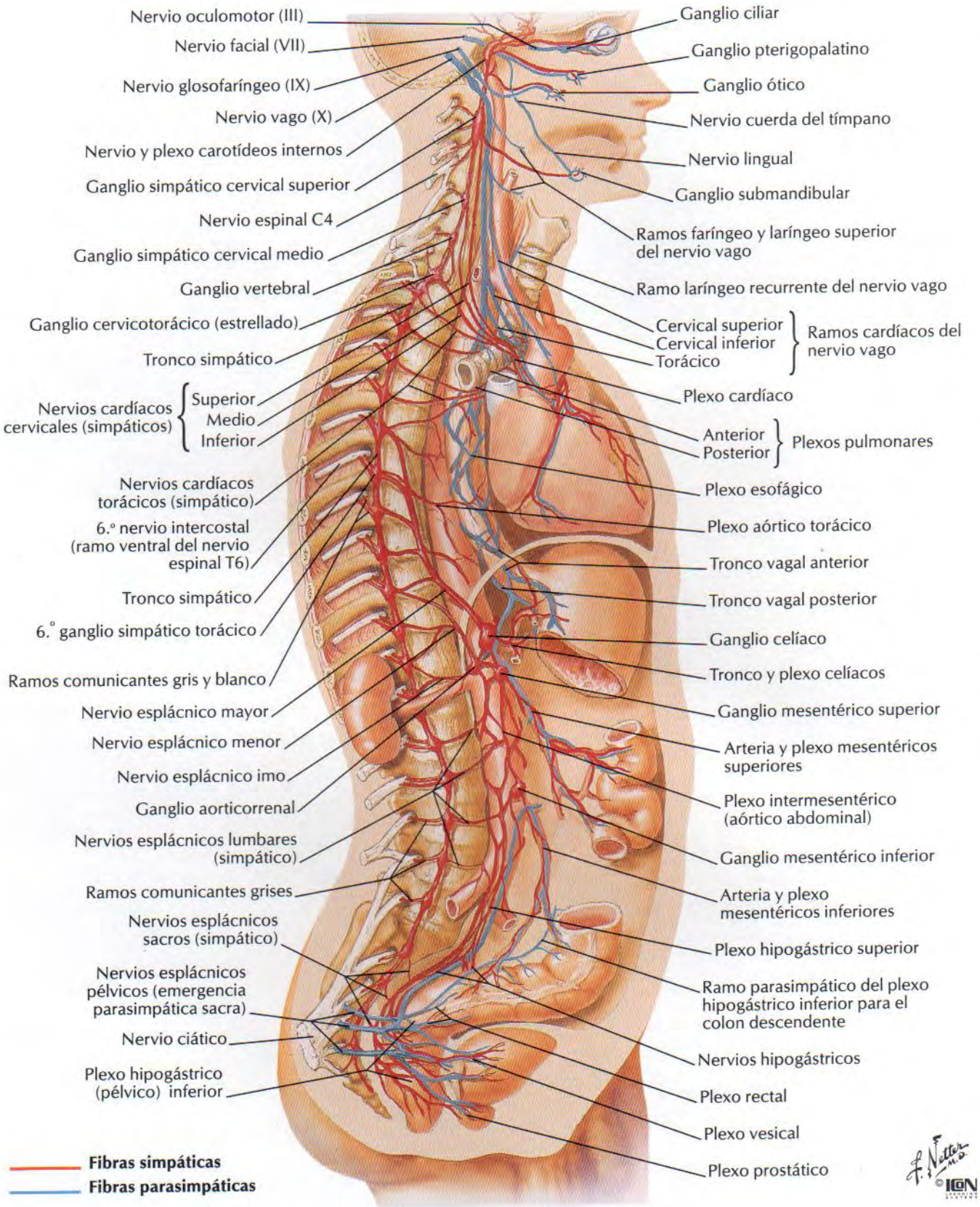
Nervio oculomotor (III)
Nervio facial (VII)
Nervio glosofaríngeo (IX)
Nervio vago (X)
Nervio y plexo carotídeos internos
Ganglio simpático cervical superior
Nervio espinal C4
Ganglio simpático cervical medio
Ganglio vertebral
Ganglio cervicotorácico (estrellado)
Tronco simpático
Nervios cardíacos cervicales (simpáticos)
Superior
Medio
Inferior
Nervios cardíacos torácicos (simpático)
6.° nervio intercostal (ramo ventral del nervio espinal T6)
Tronco simpático
6.° ganglio simpático torácico
Ramos comunicantes gris y blanco
Nervio esplácnico mayor
Nervio esplácnico menor
Nervio esplácnico imo
Ganglio aorticorrenal
Nervios esplácnicos lumbares (simpático)
Ramos comunicantes grises
Nervios esplácnicos sacros (simpático)
Nervios esplácnicos pélvicos (emergencia parasimpática sacra)
Nervio ciático
Plexo hipogástrico (pélvico) inferior
Ganglio ciliar
Ganglio pterigopalatino
Ganglio ótico
Nervio cuerda del tímpano
Nervio lingual
Ganglio submandibular
Ramos faríngeo y laríngeo superior del nervio vago
Ramo laríngeo recurrente del nervio vago
Cervical superior
Cervical inferior
Torácico
Ramos cardíacos del nervio vago
Plexo cardíaco
Anterior
Posterior
Plexos pulmonares
Plexo esofágico
Plexo aórtico torácico
Tronco vagal anterior
Tronco vagal posterior
Ganglio celíaco
Tronco y plexo celíacos
Ganglio mesentérico superior
Arteria y plexo mesentéricos superiores
Plexo intermesentérico (aórtico abdominal)
Ganglio mesentérico inferior
Arteria y plexo mesentéricos inferiores
Plexo hipogástrico superior
Ramo parasimpático del plexo hipogástrico inferior para el colon descendente
Nervios hipogástricos
Plexo rectal
Plexo vesical
Plexo prostático
Fibras simpáticas
Fibras parasimpáticas
F. Netter M.D.
© ICON

Sistema nervioso autónomo: esquema

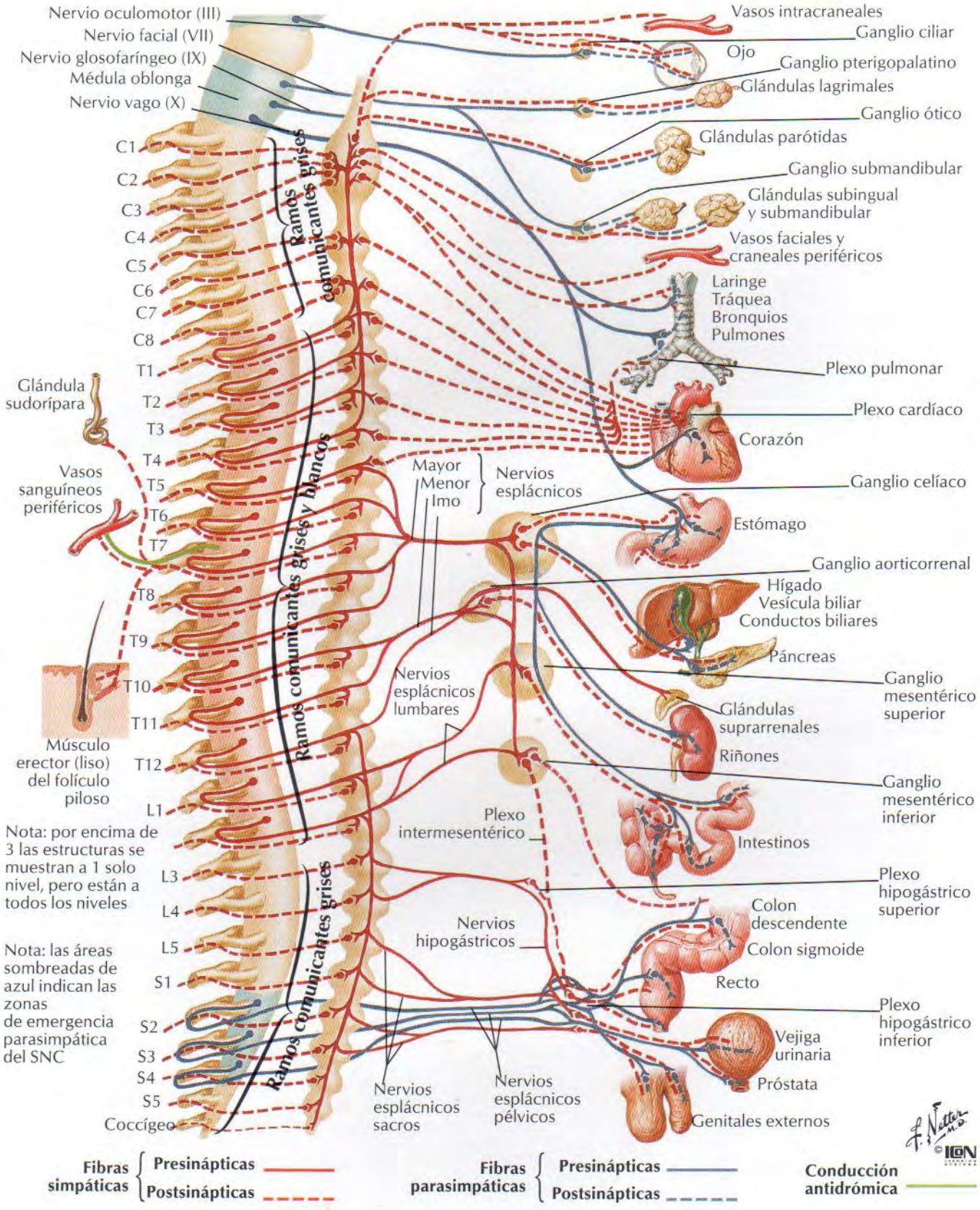

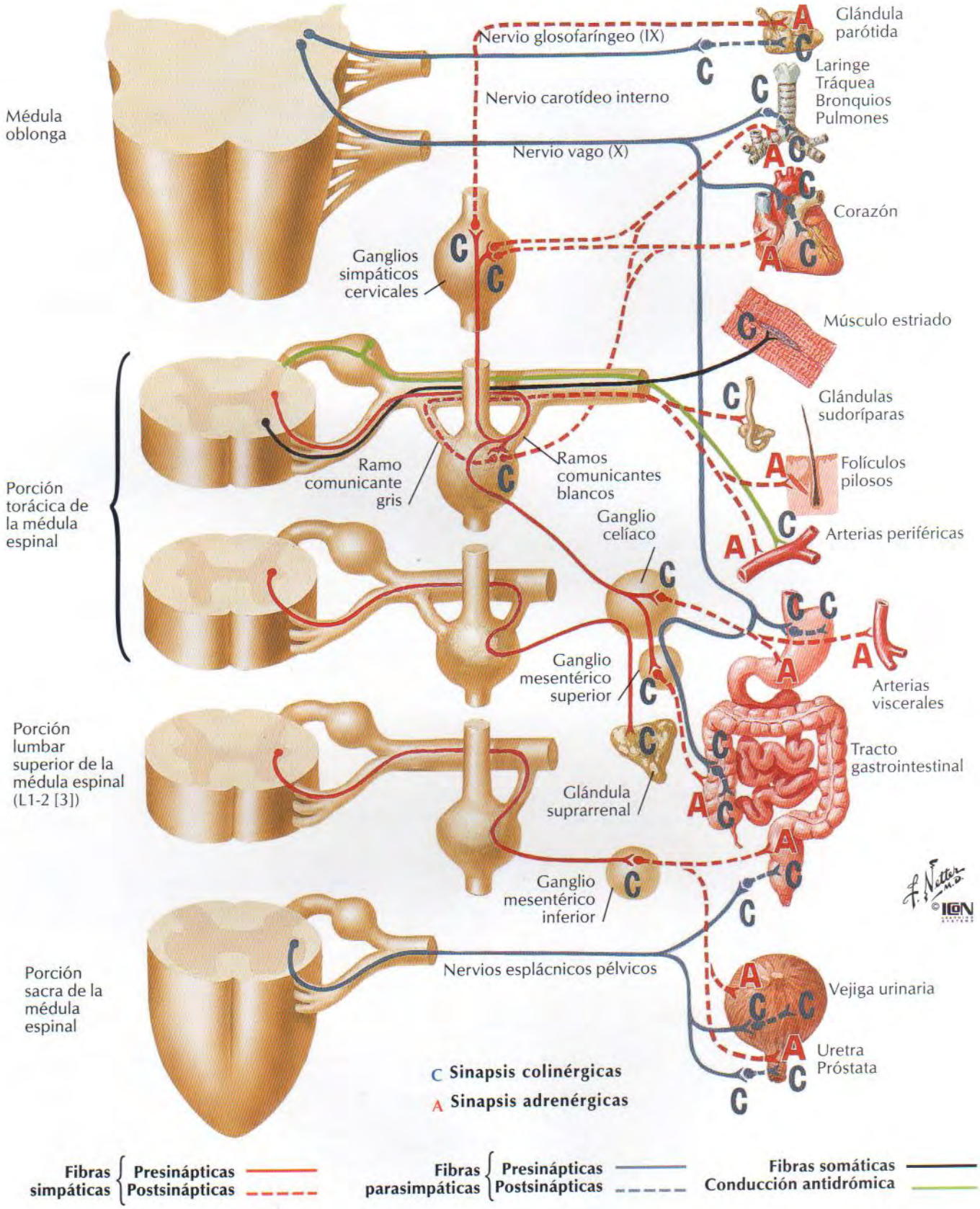
Glándula parótida
Nervio glosofaríngeo (IX)
Laringe
Tráquea
Bronquios
Pulmones
Nervio carotídeo interno
Médula oblonga
Nervio vago (X)
Corazón
Ganglios simpáticos cervicales
Músculo estriado
Glándulas sudoríparas
Folículos pilosos
Ramo comunicante gris
Ramos comunicantes blancos
Porción torácica de la médula espinal
Ganglio celíaco
Arterias periféricas
Ganglio mesentérico superior
Arterias viscerales
Tracto gastrointestinal
Porción lumbar superior de la médula espinal (L1-2 [3])
Glándula suprarrenal
Ganglio mesentérico inferior
Porción sacra de la médula espinal
Nervios esplácnicos pélvicos
Vejiga urinaria
Uretra
Próstata
C Sinapsis colinérgicas
A Sinapsis adrenérgicas
Fibras simpáticas: Presinápticas / Postsinápticas
Fibras parasimpáticas: Presinápticas / Postsinápticas
Fibras somáticas
Conducción antidrómica

Membranas y raíces nerviosas espinales

Visión posterior

Raíz ventral del nervio espinal
Raíz dorsal del nervio espinal
Ganglio espinal sensitivo (raíz dorsal)
Ramos comunicantes blanco y gris para y desde el tronco simpático
Ramo ventral del nervio espinal
Ramo dorsal del nervio espinal
Duramadre
Aracnoides
Septo mesotelial en el surco medio dorsal
Espacio subaracnoideo
Piamadre que recubre la médula espinal
Filamentos de la raíz dorsal
Ligamento dentado

Membranas extirpadas: visión anterior
(muy aumentada)

Sustancia gris
Sustancia blanca
Filamentos de la raíz dorsal
Raíz dorsal del nervio espinal
Filamentos de la raíz ventral
Ganglio espinal sensitivo (raíz dorsal)
Ramo dorsal del nervio espinal
Ramo ventral del nervio espinal
Raíz ventral del nervio espinal
Nervio espinal
Ramos comunicantes gris y blanco

F. Netter M.D.
© ICON LEARNING SYSTEMS

Origen del nervio espinal: secciones transversales

VÉANSE TAMBIÉN LÁMINAS 161, 162, 165, 166

Sección a través de una vértebra torácica

Aorta
Cuerpo vertebral
Duramadre
Aracnoides*
Espacio subaracnoideo
Ramos meníngeos recurrentes del nervio espinal
Pleura
Pulmón
Ramo dorsal
Grasa en el espacio epidural
Ganglio simpático
Raíz ventral
Ramos comunicantes blanco y gris
Nervio espinal
Ramo ventral (nervio intercostal)
Ramo dorsal
Ganglio espinal sensitivo (raíz dorsal)
Raíz dorsal
Asta lateral de la sustancia gris de la médula espinal
Plexo venoso vertebral interno (epidural)
Ramo medial
Ramo lateral
del ramo dorsal del nervio espinal

Sección a través de una vértebra lumbar

Ganglio simpático
Ramo comunicante gris
Grasa en el espacio epidural
Duramadre
Aracnoides
Raíz ventral
Nervio espinal
Ramo ventral (contribuye al plexo lumbar)
Ramo dorsal
Ganglio espinal sensitivo (raíz dorsal)
Raíz dorsal
Cono medular
Raíces dorsales y ventrales de nervios espinales lumbares y sacros formando la cola de caballo

*Leptomeninges

F. Netter M.D. © ICON LEARNING SYSTEMS

Arterias de la médula espinal: esquema

VÉASE TAMBIÉN LÁMINA 131

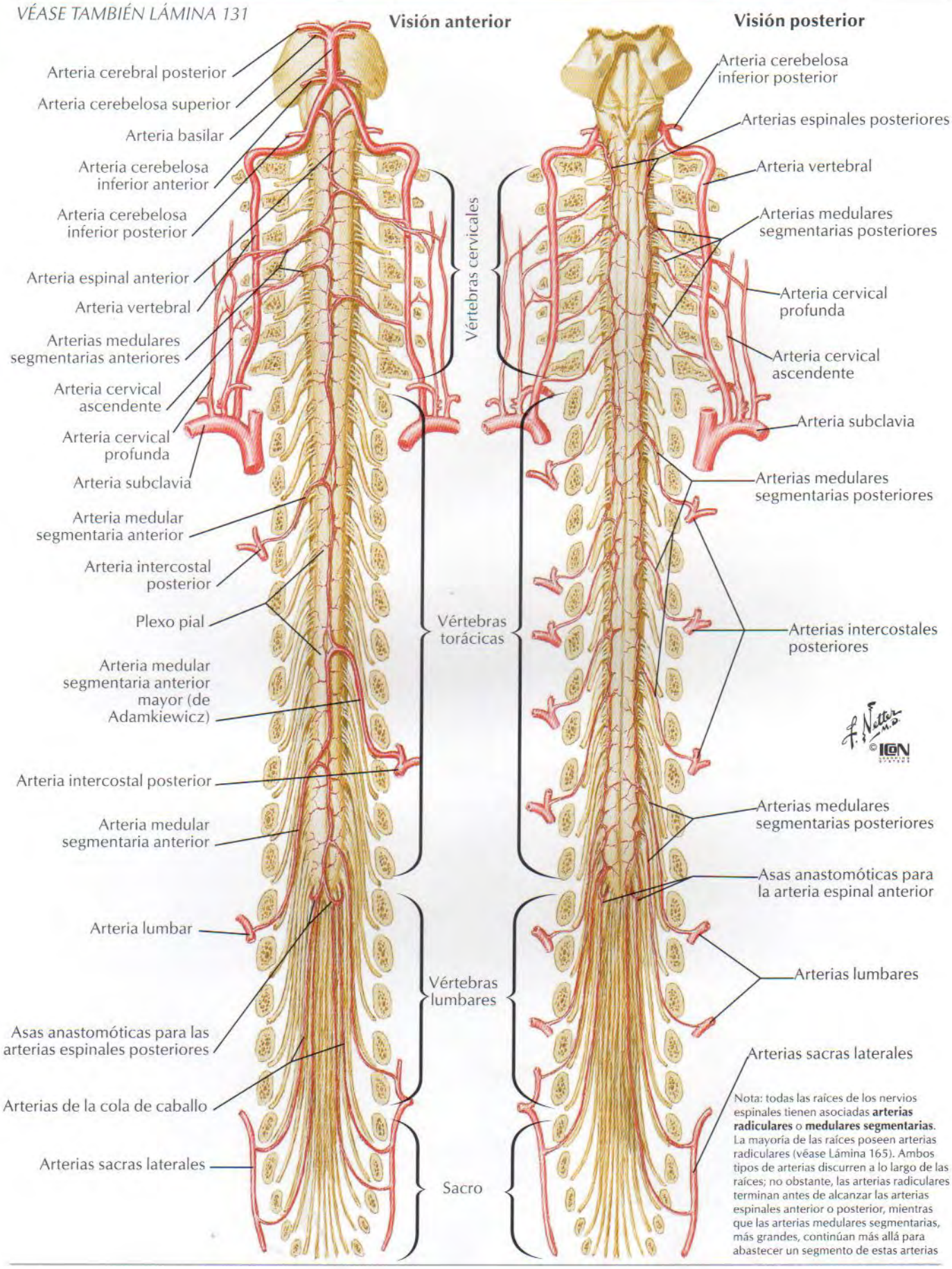

Nota: todas las raíces de los nervios espinales tienen asociadas **arterias radiculares** o **medulares segmentarias**. La mayoría de las raíces poseen arterias radiculares (véase Lámina 165). Ambos tipos de arterias discurren a lo largo de las raíces; no obstante, las arterias radiculares terminan antes de alcanzar las arterias espinales anterior o posterior, mientras que las arterias medulares segmentarias, más grandes, continúan más allá para abastecer un segmento de estas arterias

Arterias de la médula espinal: distribución intrínseca

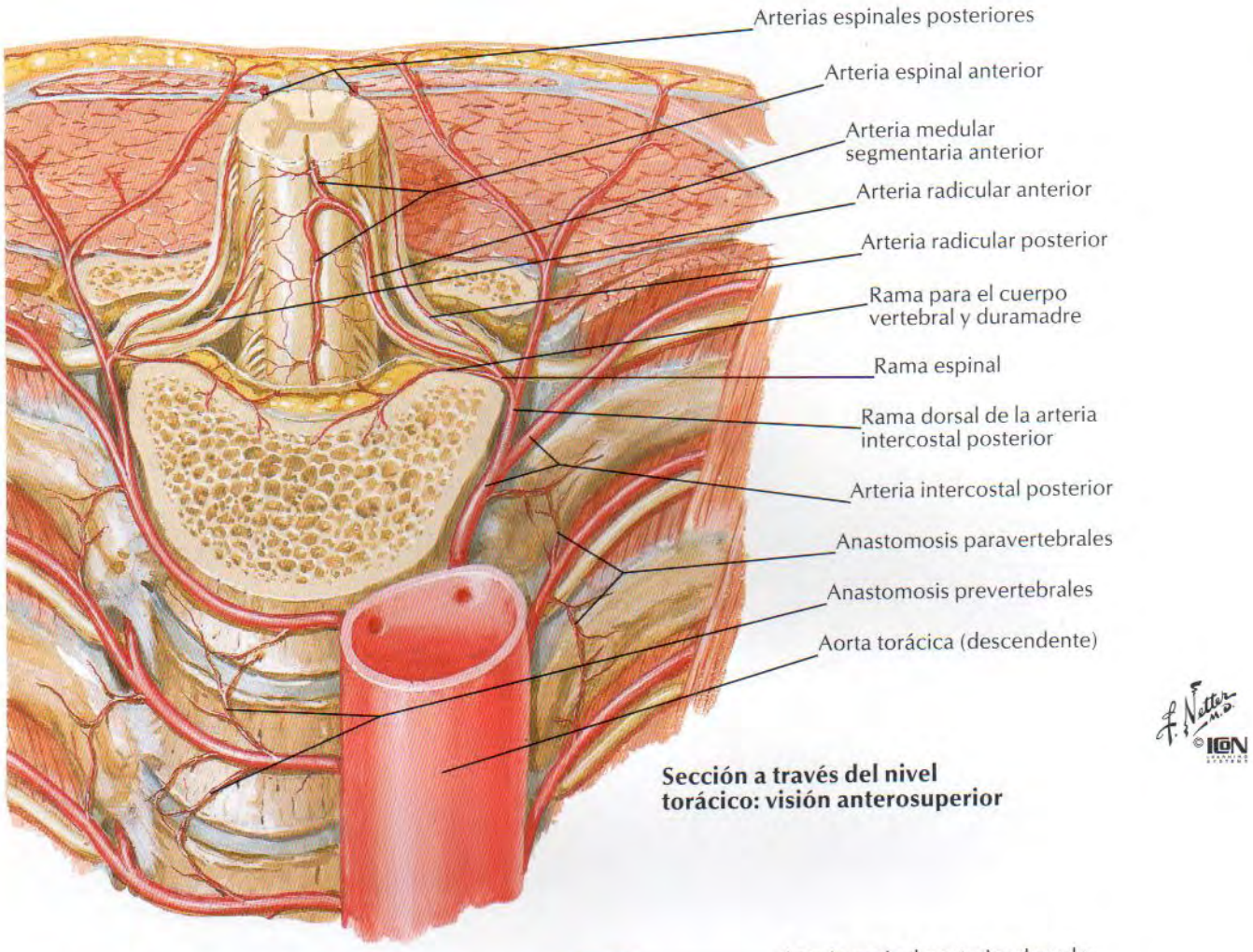

Sección a través del nivel torácico: visión anterosuperior

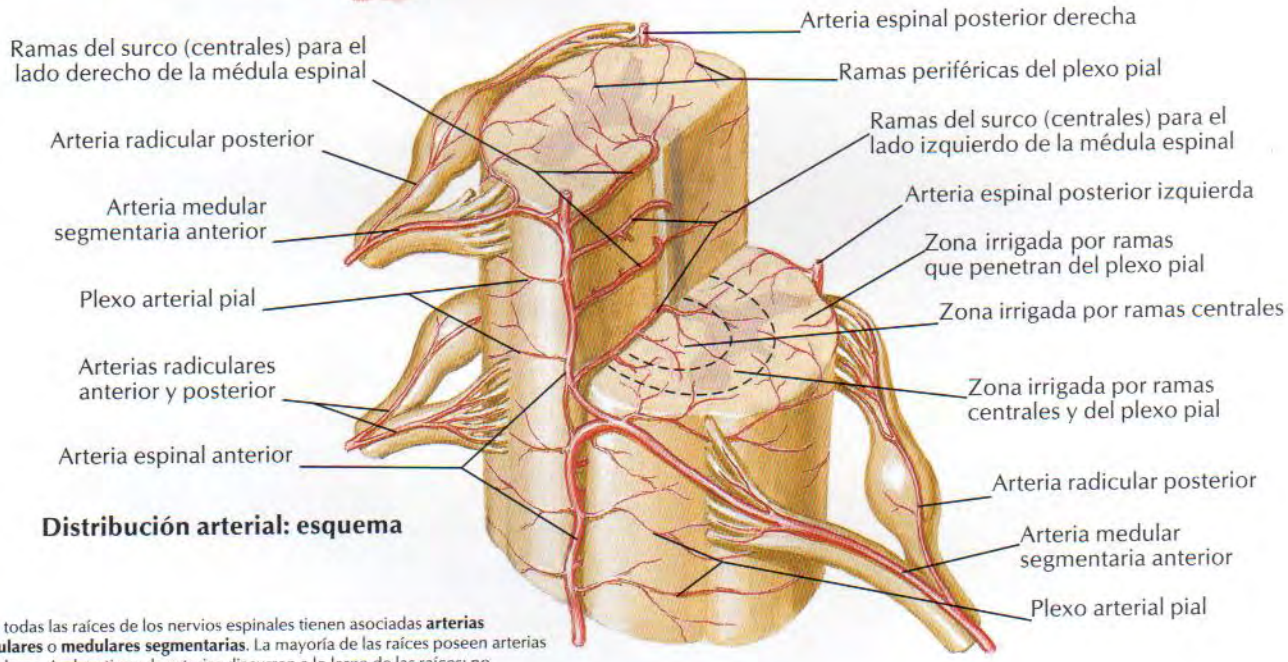

Distribución arterial: esquema

Nota: todas las raíces de los nervios espinales tienen asociadas **arterias radiculares** o **medulares segmentarias**. La mayoría de las raíces poseen arterias radiculares. Ambos tipos de arterias discurren a lo largo de las raíces; no obstante, las arterias radiculares terminan antes de alcanzar las arterias espinales anterior o posterior, mientras que las arterias medulares segmentarias, más grandes, continúan más allá para abastecer un segmento de estas arterias

Venas de la médula espinal y columna vertebral

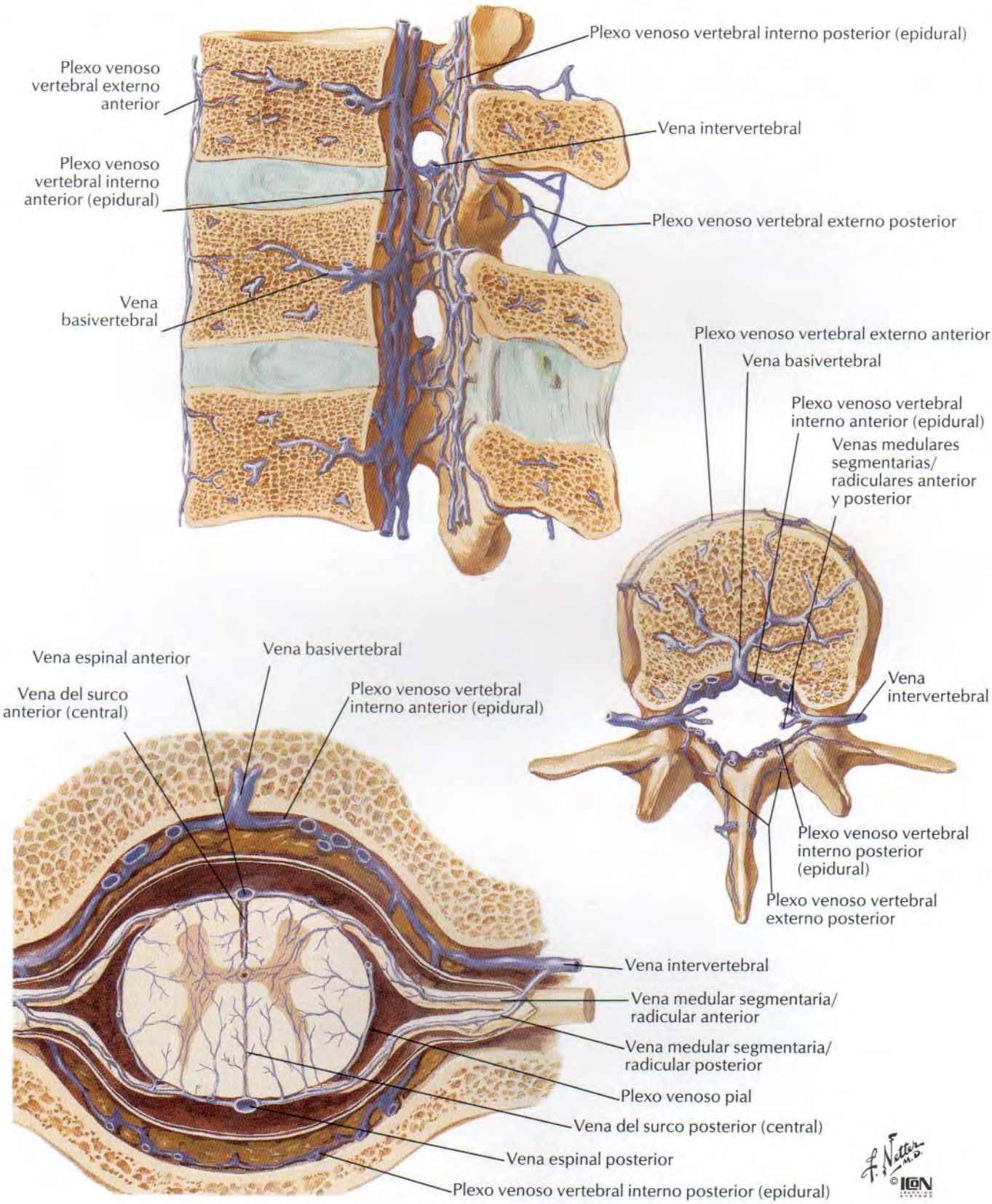

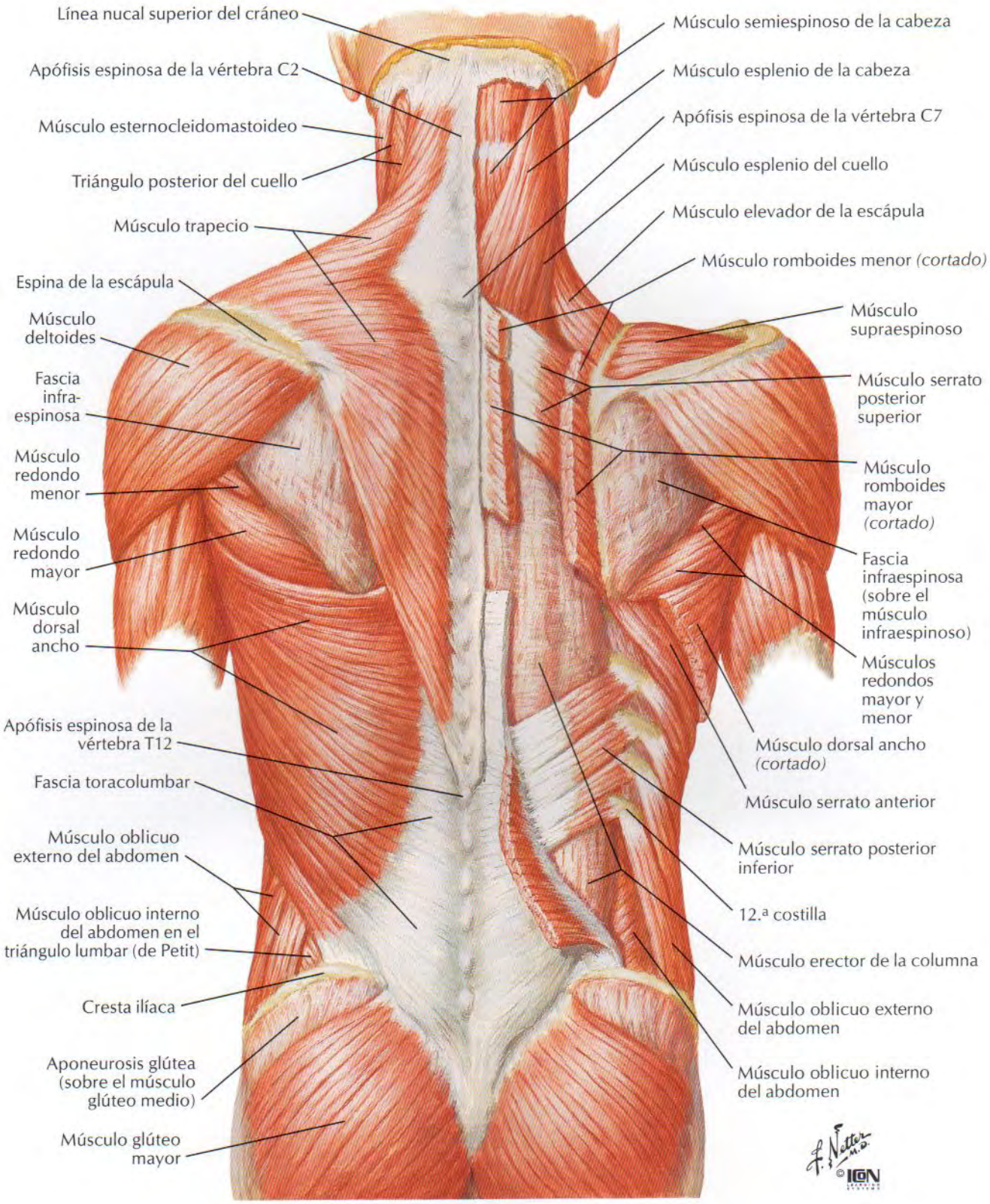
Línea nucal superior del cráneo
Apófisis espinosa de la vértebra C2
Músculo esternocleidomastoideo
Triángulo posterior del cuello
Músculo trapecio
Espina de la escápula
Músculo deltoides
Fascia infra-espinosa
Músculo redondo menor
Músculo redondo mayor
Músculo dorsal ancho
Apófisis espinosa de la vértebra T12
Fascia toracolumbar
Músculo oblicuo externo del abdomen
Músculo oblicuo interno del abdomen en el triángulo lumbar (de Petit)
Cresta ilíaca
Aponeurosis glútea (sobre el músculo glúteo medio)
Músculo glúteo mayor
Músculo semiespinoso de la cabeza
Músculo esplenio de la cabeza
Apófisis espinosa de la vértebra C7
Músculo esplenio del cuello
Músculo elevador de la escápula
Músculo romboides menor (cortado)
Músculo supraespinoso
Músculo serrato posterior superior
Músculo romboides mayor (cortado)
Fascia infraespinosa (sobre el músculo infraespinoso)
Músculos redondos mayor y menor
Músculo dorsal ancho (cortado)
Músculo serrato anterior
Músculo serrato posterior inferior
12.ª costilla
Músculo erector de la columna
Músculo oblicuo externo del abdomen
Músculo oblicuo interno del abdomen
F. Netter M.D.
© ICON

Músculos del dorso: planos intermedios

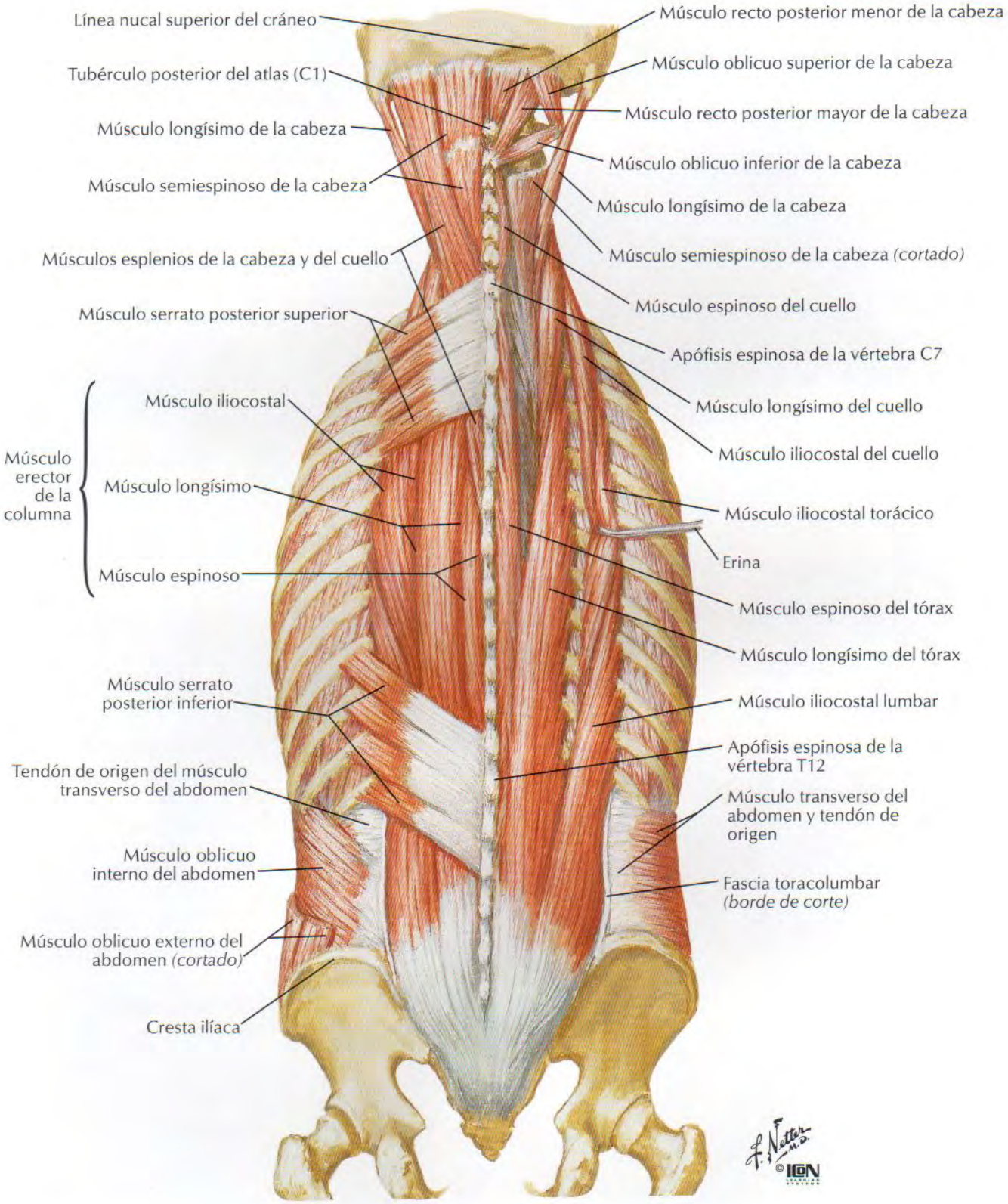

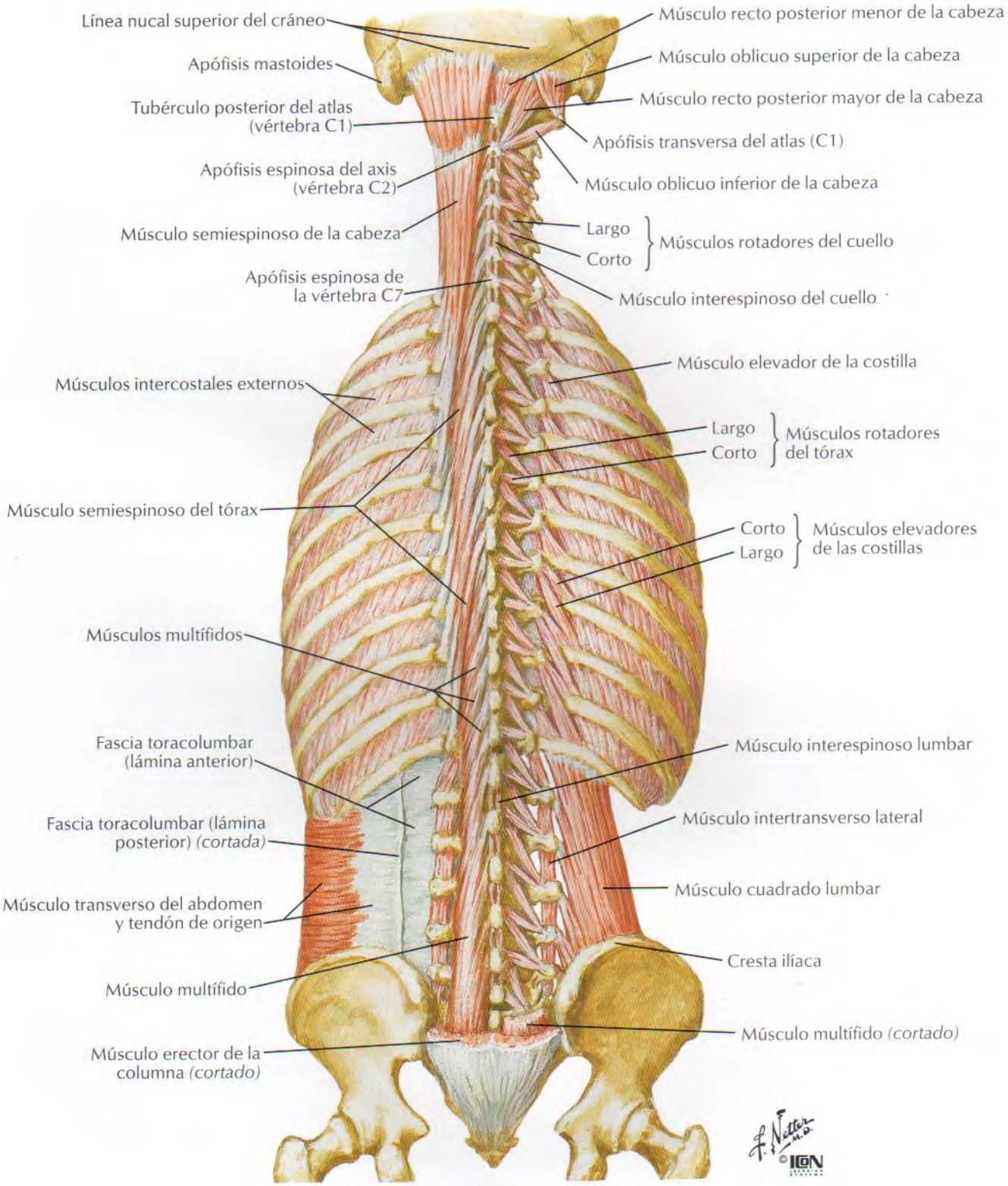
Línea nucal superior del cráneo
Apófisis mastoides
Tubérculo posterior del atlas (vértebra C1)
Apófisis espinosa del axis (vértebra C2)
Músculo semiespinoso de la cabeza
Apófisis espinosa de la vértebra C7
Músculos intercostales externos
Músculo semiespinoso del tórax
Músculos multífidos
Fascia toracolumbar (lámina anterior)
Fascia toracolumbar (lámina posterior) (cortada)
Músculo transverso del abdomen y tendón de origen
Músculo multífido
Músculo erector de la columna (cortado)
Músculo recto posterior menor de la cabeza
Músculo oblicuo superior de la cabeza
Músculo recto posterior mayor de la cabeza
Apófisis transversa del atlas (C1)
Músculo oblicuo inferior de la cabeza
Largo
Corto
Músculos rotadores del cuello
Músculo interespinoso del cuello
Músculo elevador de la costilla
Largo
Corto
Músculos rotadores del tórax
Corto
Largo
Músculos elevadores de las costillas
Músculo interespinoso lumbar
Músculo intertransverso lateral
Músculo cuadrado lumbar
Cresta ilíaca
Músculo multífido (cortado)
F. Netter M.D.
© ICON

Nervios del dorso

VÉANSE TAMBIÉN LÁMINAS 173, 187, 246, 250

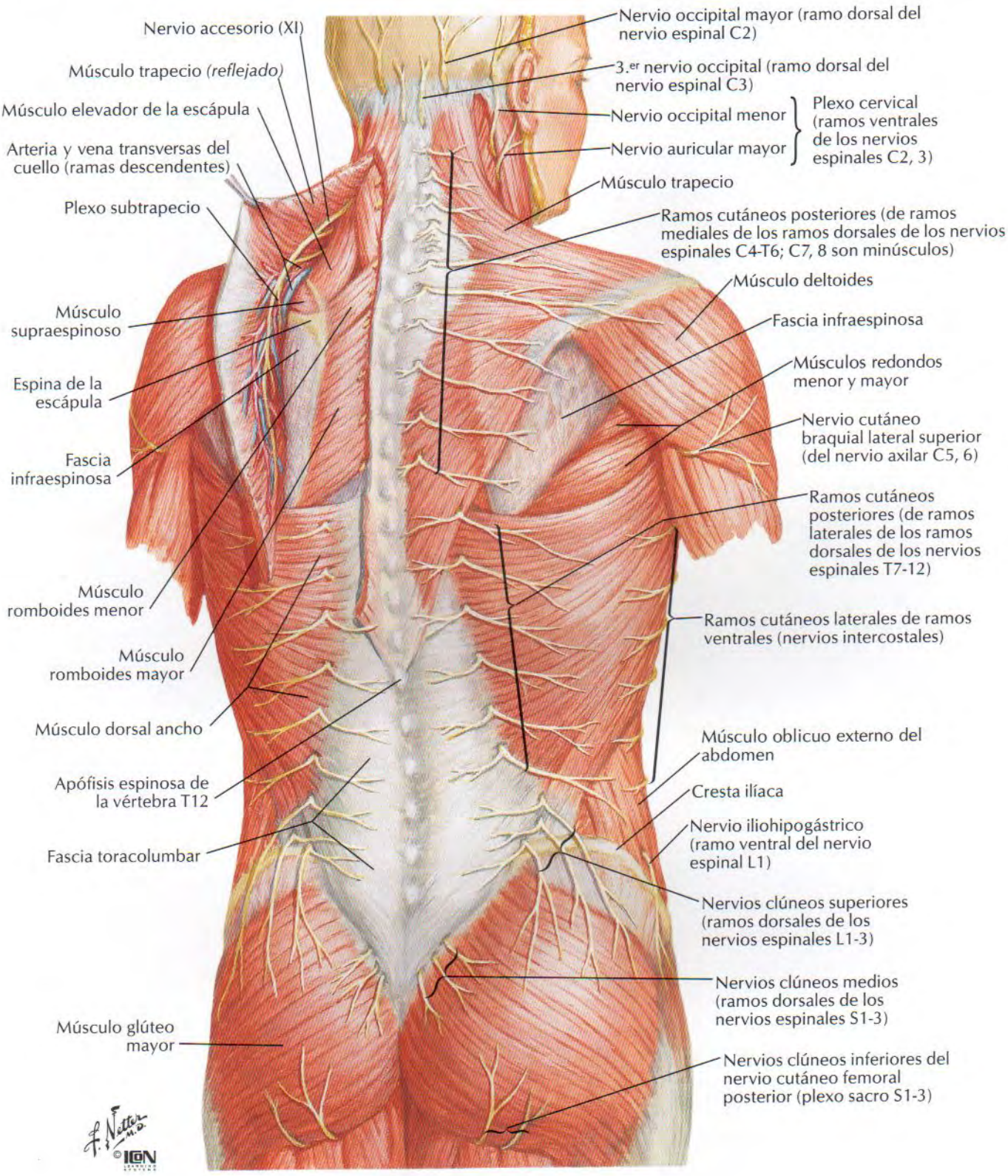

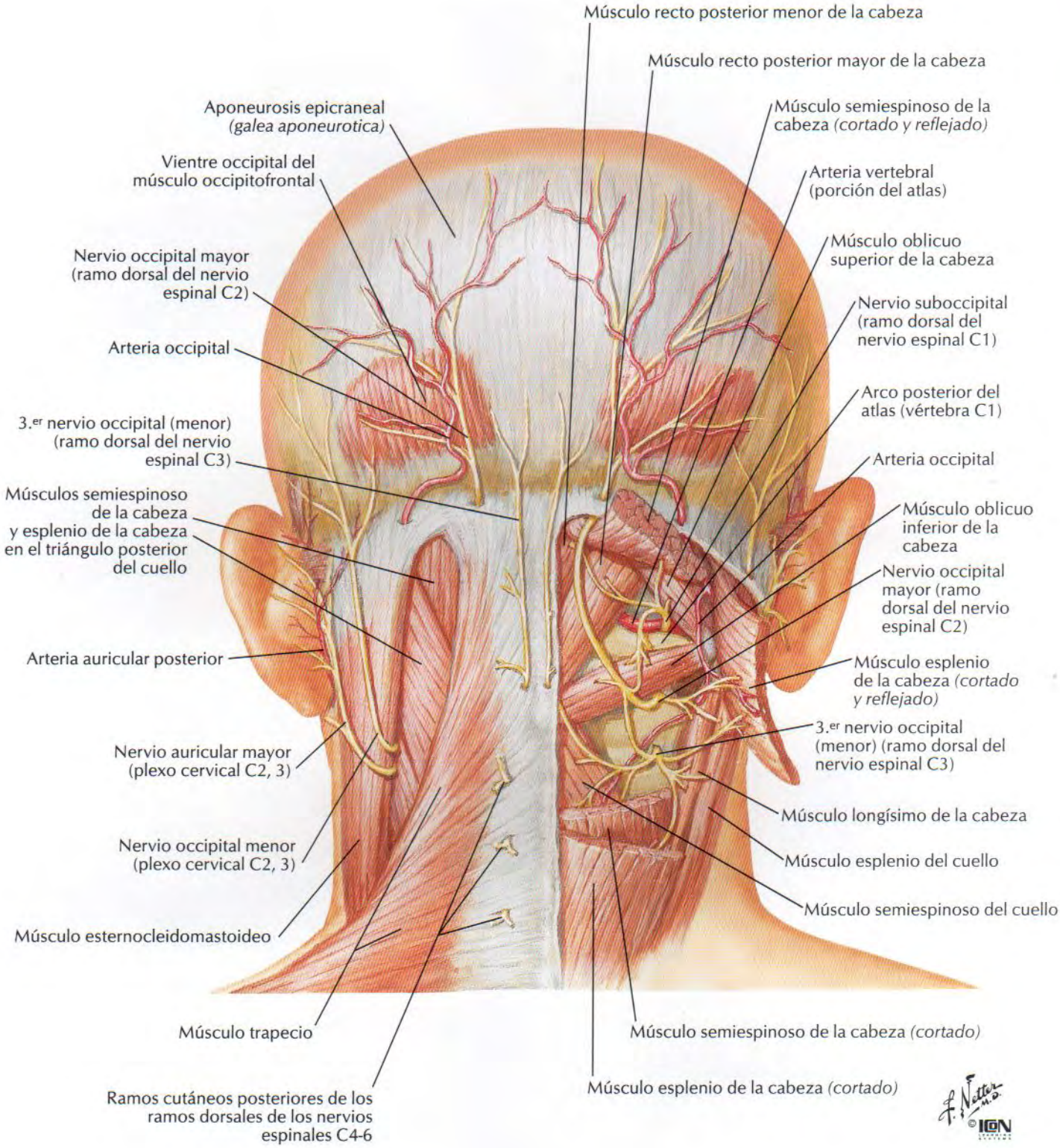
Músculo recto posterior menor de la cabeza
Músculo recto posterior mayor de la cabeza
Aponeurosis epicraneal (galea aponeurotica)
Músculo semiespinoso de la cabeza (cortado y reflejado)
Vientre occipital del músculo occipitofrontal
Arteria vertebral (porción del atlas)
Nervio occipital mayor (ramo dorsal del nervio espinal C2)
Músculo oblicuo superior de la cabeza
Nervio suboccipital (ramo dorsal del nervio espinal C1)
Arteria occipital
Arco posterior del atlas (vértebra C1)
3.er nervio occipital (menor) (ramo dorsal del nervio espinal C3)
Arteria occipital
Músculos semiespinoso de la cabeza y esplenio de la cabeza en el triángulo posterior del cuello
Músculo oblicuo inferior de la cabeza
Nervio occipital mayor (ramo dorsal del nervio espinal C2)
Arteria auricular posterior
Músculo esplenio de la cabeza (cortado y reflejado)
3.er nervio occipital (menor) (ramo dorsal del nervio espinal C3)
Nervio auricular mayor (plexo cervical C2, 3)
Músculo longísimo de la cabeza
Nervio occipital menor (plexo cervical C2, 3)
Músculo esplenio del cuello
Músculo semiespinoso del cuello
Músculo esternocleidomastoideo
Músculo trapecio
Músculo semiespinoso de la cabeza (cortado)
Ramos cutáneos posteriores de los ramos dorsales de los nervios espinales C4-6
Músculo esplenio de la cabeza (cortado)
F. Netter M.D.
© ION

Región lumbar del dorso: sección transversal (visión superior)

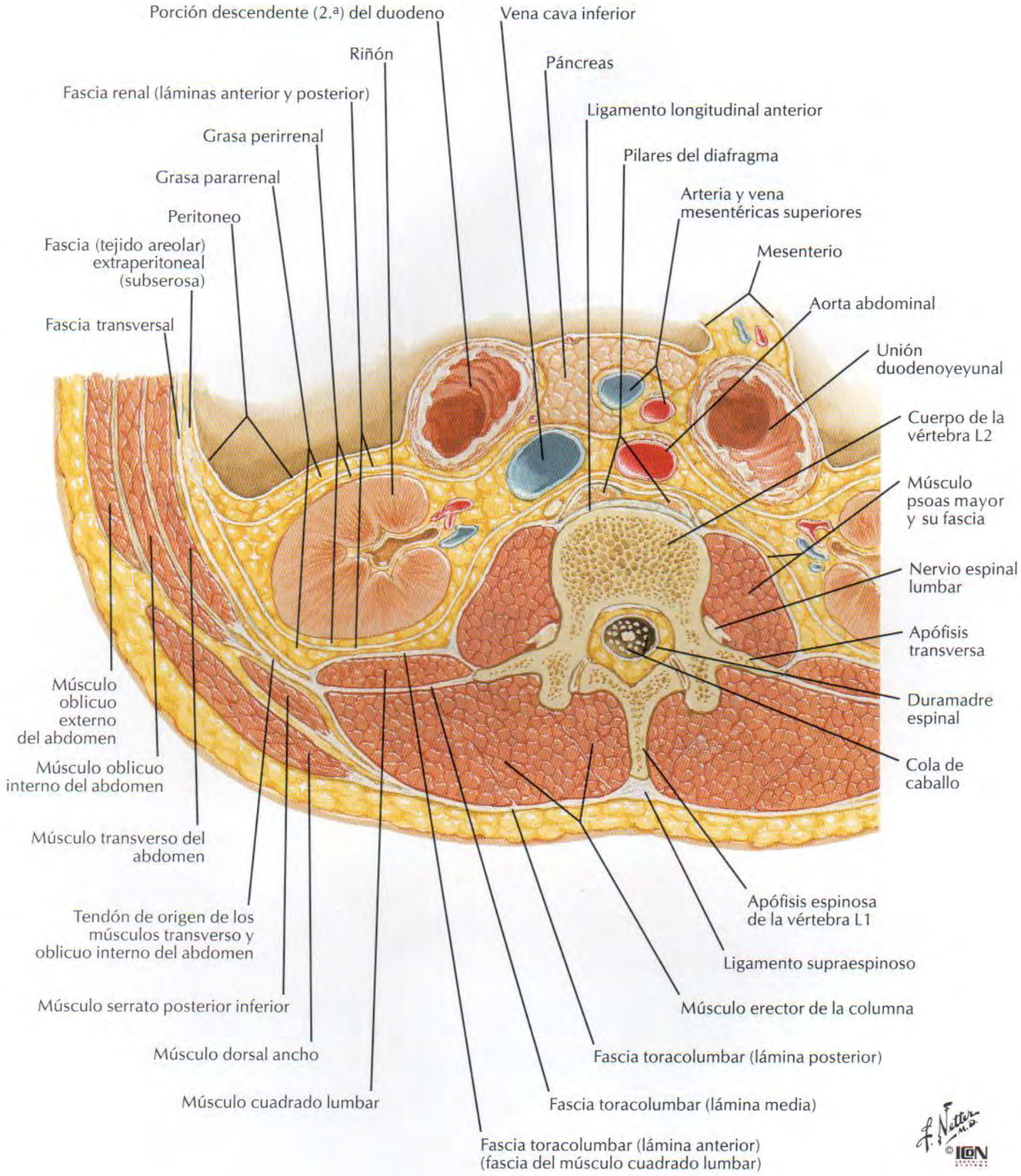

VÉANSE TAMBIÉN LÁMINAS 187, 250

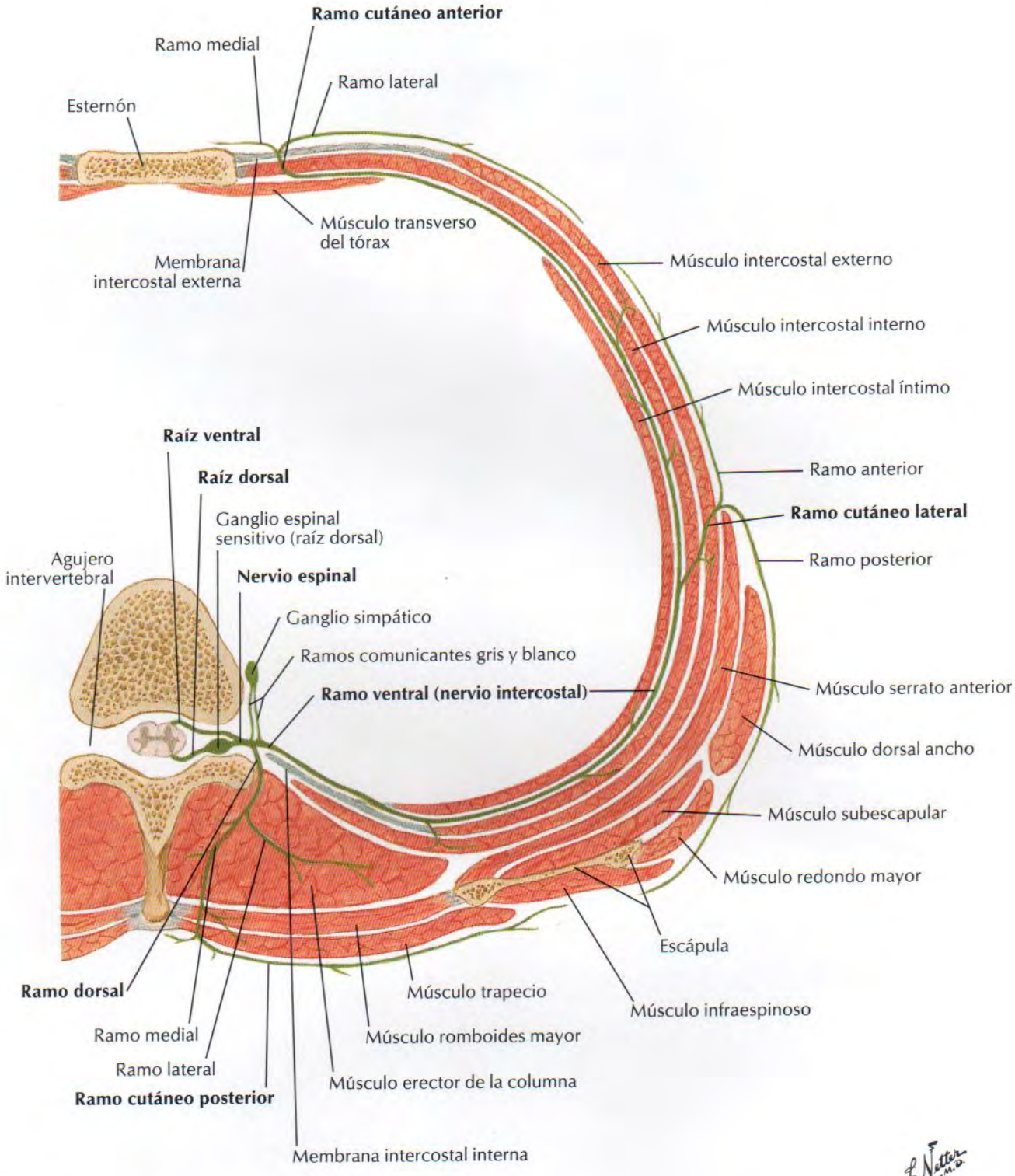

Nota: en la región torácica inferior, el ramo lateral del ramo dorsal es más largo, motor y cutáneo; el ramo medial es más corto y sólo motor

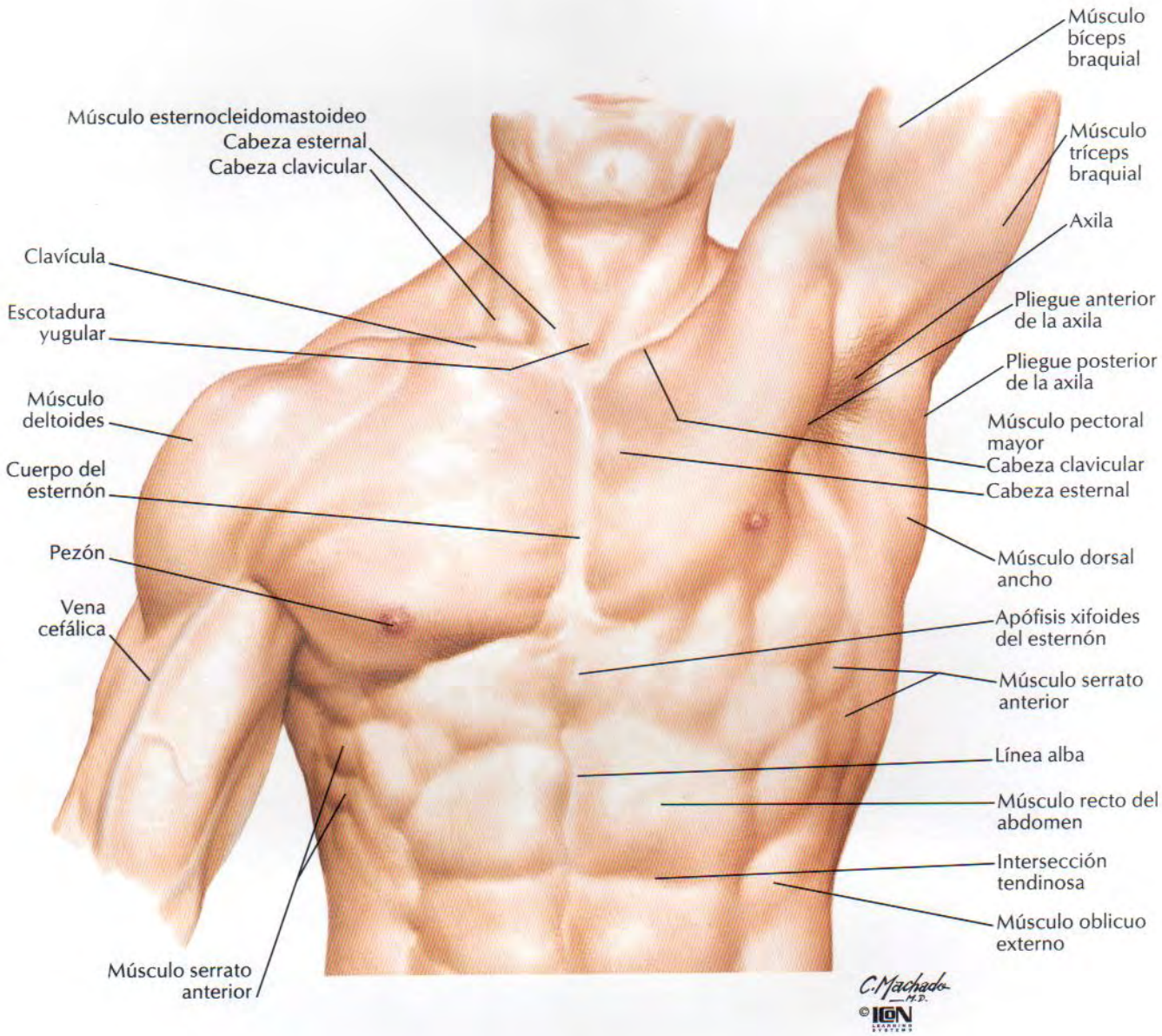
Músculo bíceps braquial
Músculo esternocleidomastoideo
Cabeza esternal
Cabeza clavicular
Músculo tríceps braquial
Axila
Clavícula
Escotadura yugular
Pliegue anterior de la axila
Pliegue posterior de la axila
Músculo deltoides
Músculo pectoral mayor
Cabeza clavicular
Cabeza esternal
Cuerpo del esternón
Pezón
Músculo dorsal ancho
Vena cefálica
Apófisis xifoides del esternón
Músculo serrato anterior
Línea alba
Músculo recto del abdomen
Intersección tendinosa
Músculo oblicuo externo
Músculo serrato anterior
C. Machado M.D.
© ION

Glándula mamaria

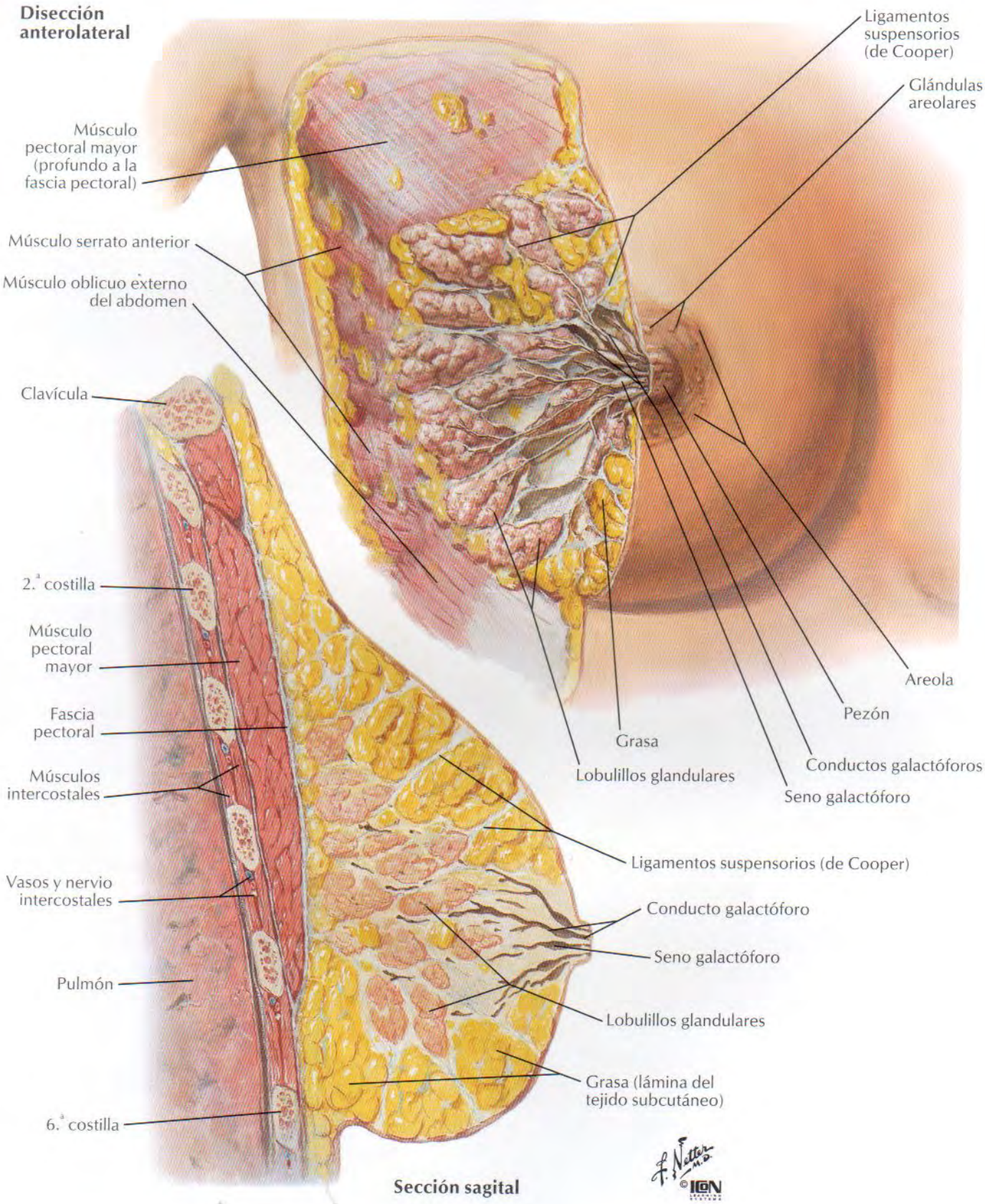

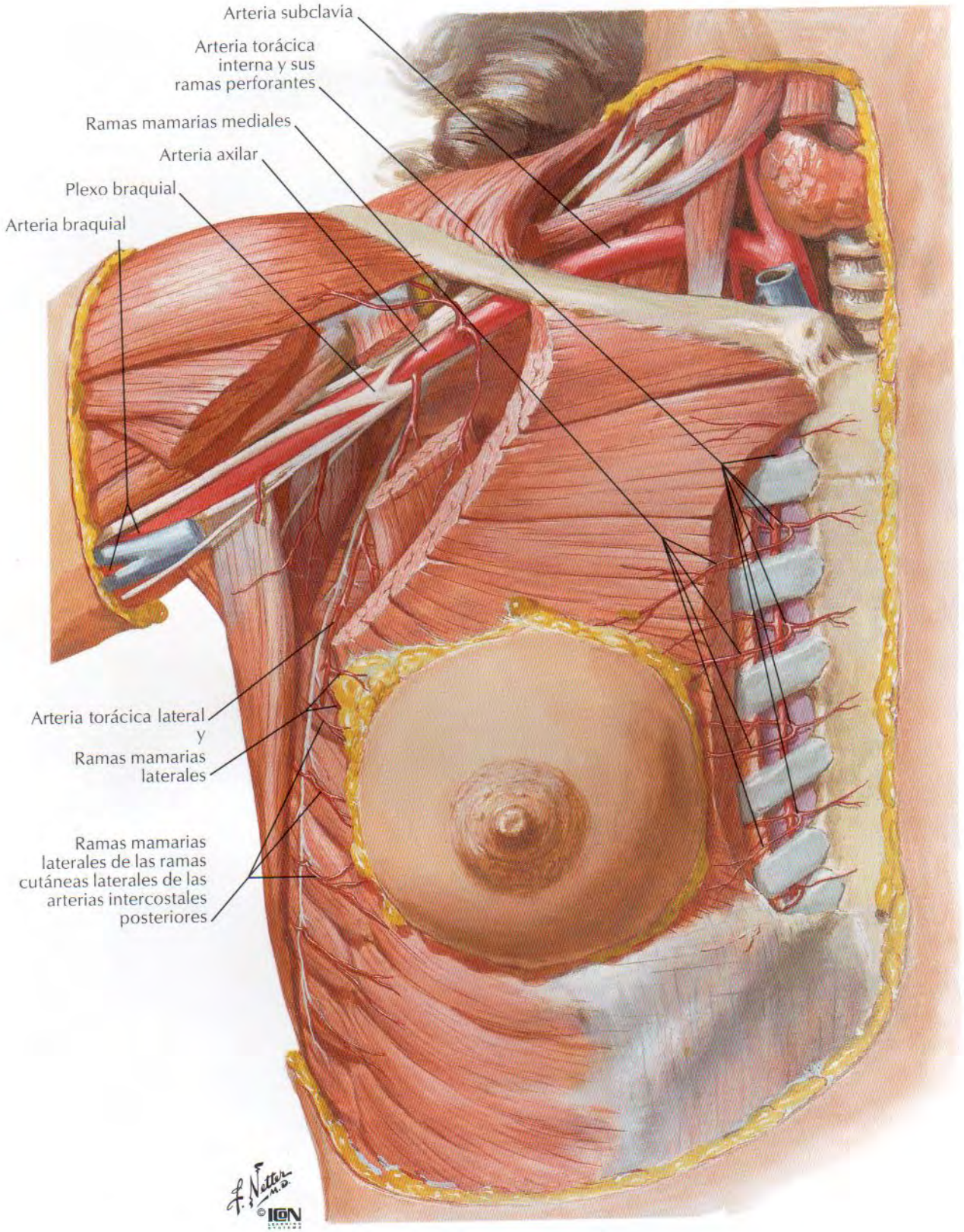
Arteria subclavia
Arteria torácica interna y sus ramas perforantes
Ramas mamarias mediales
Arteria axilar
Plexo braquial
Arteria braquial
Arteria torácica lateral y Ramas mamarias laterales
Ramas mamarias laterales de las ramas cutáneas laterales de las arterias intercostales posteriores
F. Netter M.D.
©ICON

Vasos y nódulos linfáticos de la glándula mamaria

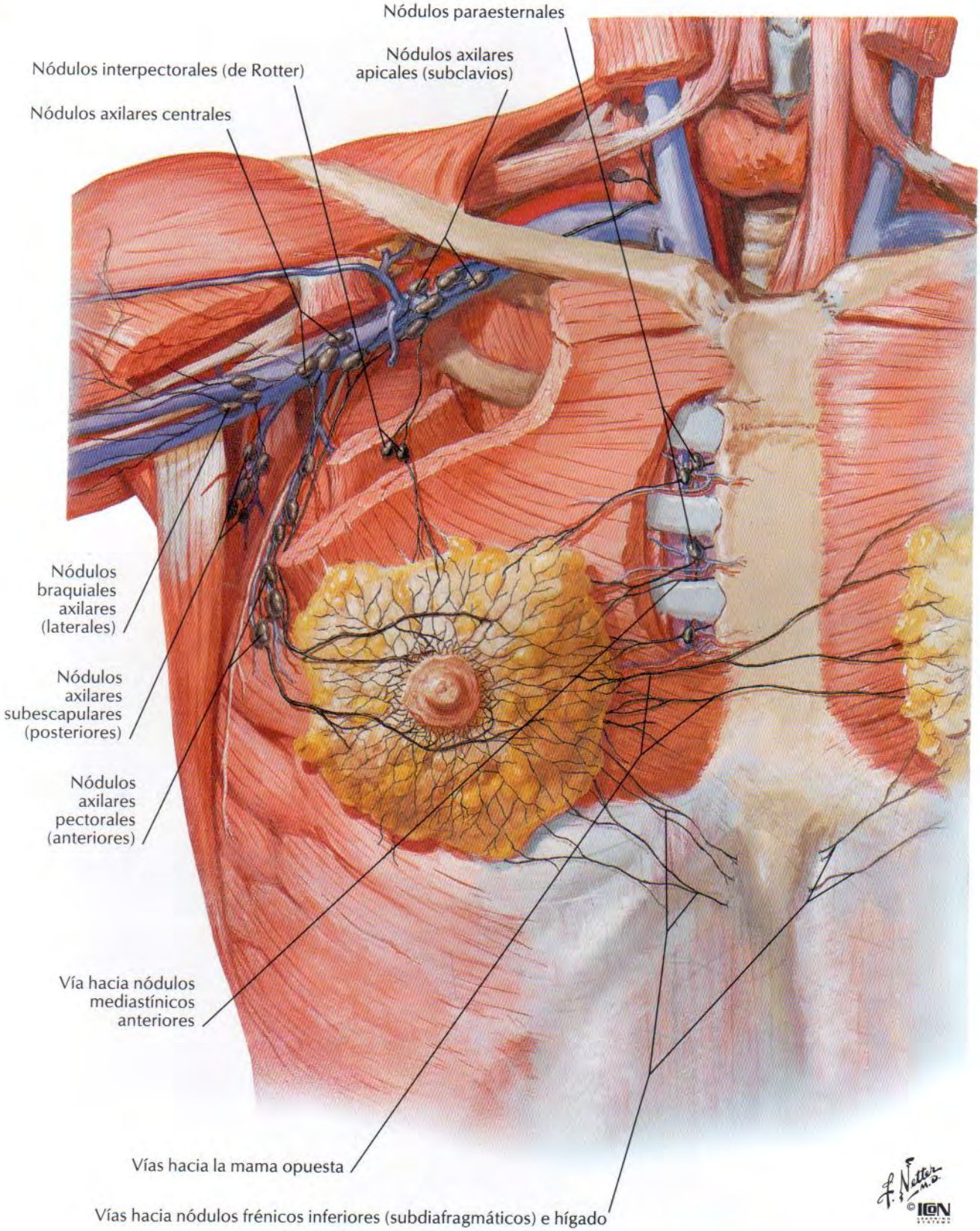

VÉASE TAMBIÉN LÁMINA 240

Visión anterior

Escápula
- Acromion
- Apófisis coracoides
- Cavidad glenoidea
- Cuello
- Escotadura supraescapular
- Fosa subescapular

Clavícula

Costillas verdaderas (1-7)

Cartílagos costales

Costillas falsas (8 -12)

Esternón
- Escotadura yugular
- Manubrio
- Ángulo
- Cuerpo
- Apófisis xifoides

Costillas flotantes (11-12)

Visión posterior

Costilla
- Cabeza
- Cuello
- Tubérculo
- Ángulo
- Cuerpo

Clavícula

Escápula
- Acromion
- Fosa supraespinosa
- Espina
- Fosa infraespinosa

Costillas verdaderas (1-7)

Costillas falsas (8-12)

Costillas flotantes (11-12)

F. Netter M.D. ©ICON

Costillas y articulaciones esternocostales

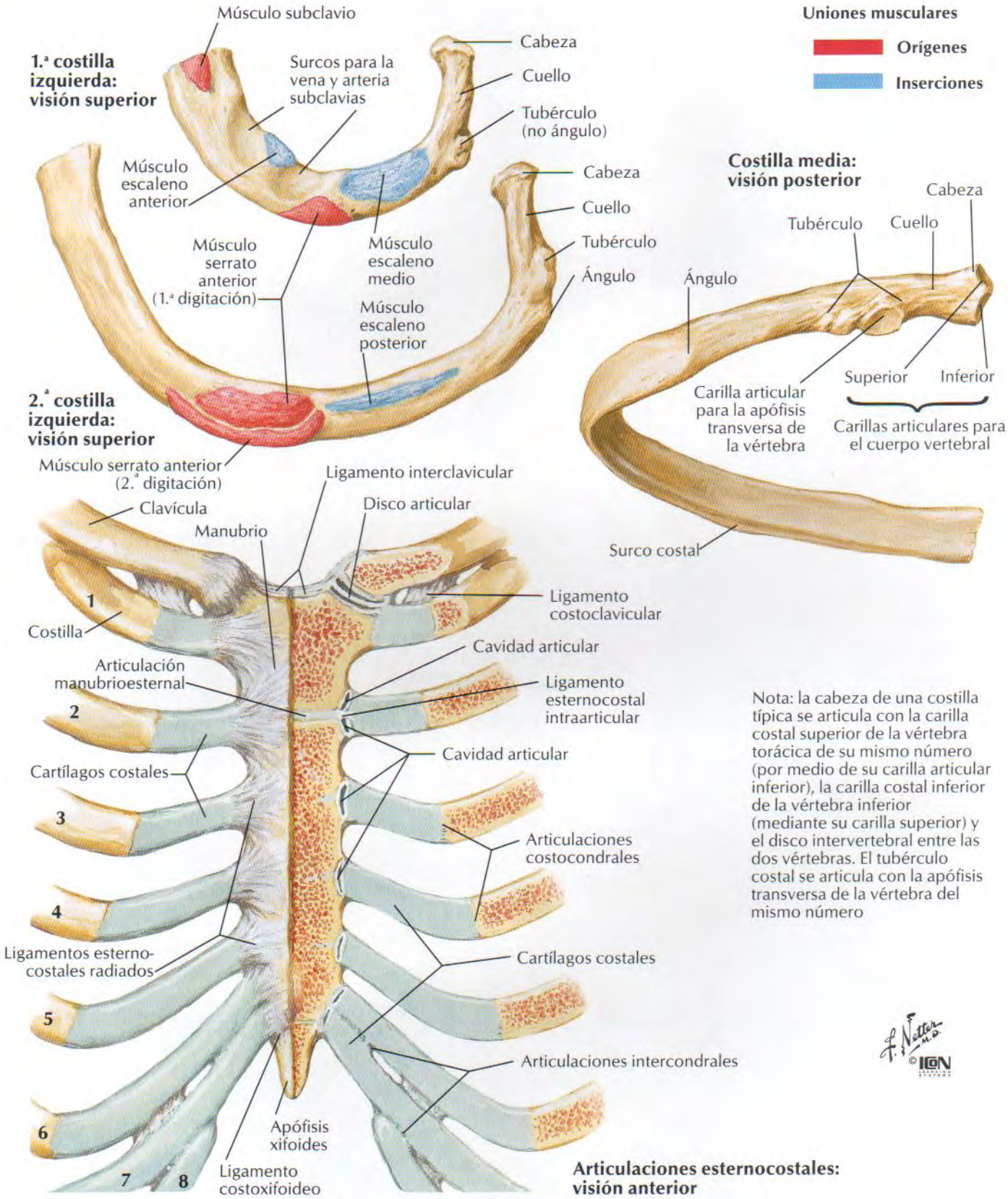

Nota: la cabeza de una costilla típica se articula con la carilla costal superior de la vértebra torácica de su mismo número (por medio de su carilla articular inferior), la carilla costal inferior de la vértebra inferior (mediante su carilla superior) y el disco intervertebral entre las dos vértebras. El tubérculo costal se articula con la apófisis transversa de la vértebra del mismo número

Articulaciones esternocostales: visión anterior

VÉASE TAMBIÉN LÁMINA 147

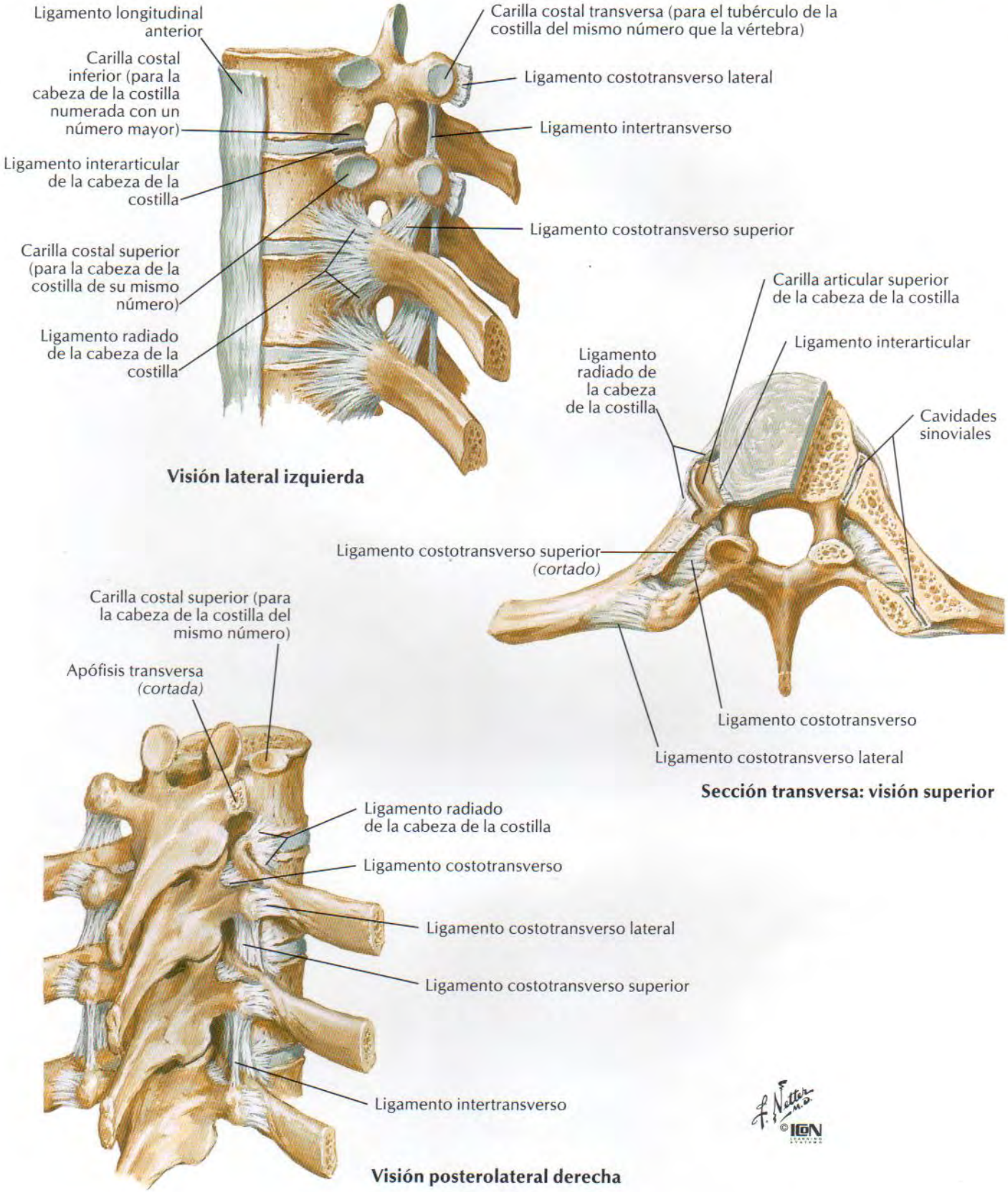

Costillas cervicales y anomalías afines

VÉANSE TAMBIÉN LÁMINAS 29, 412, 413

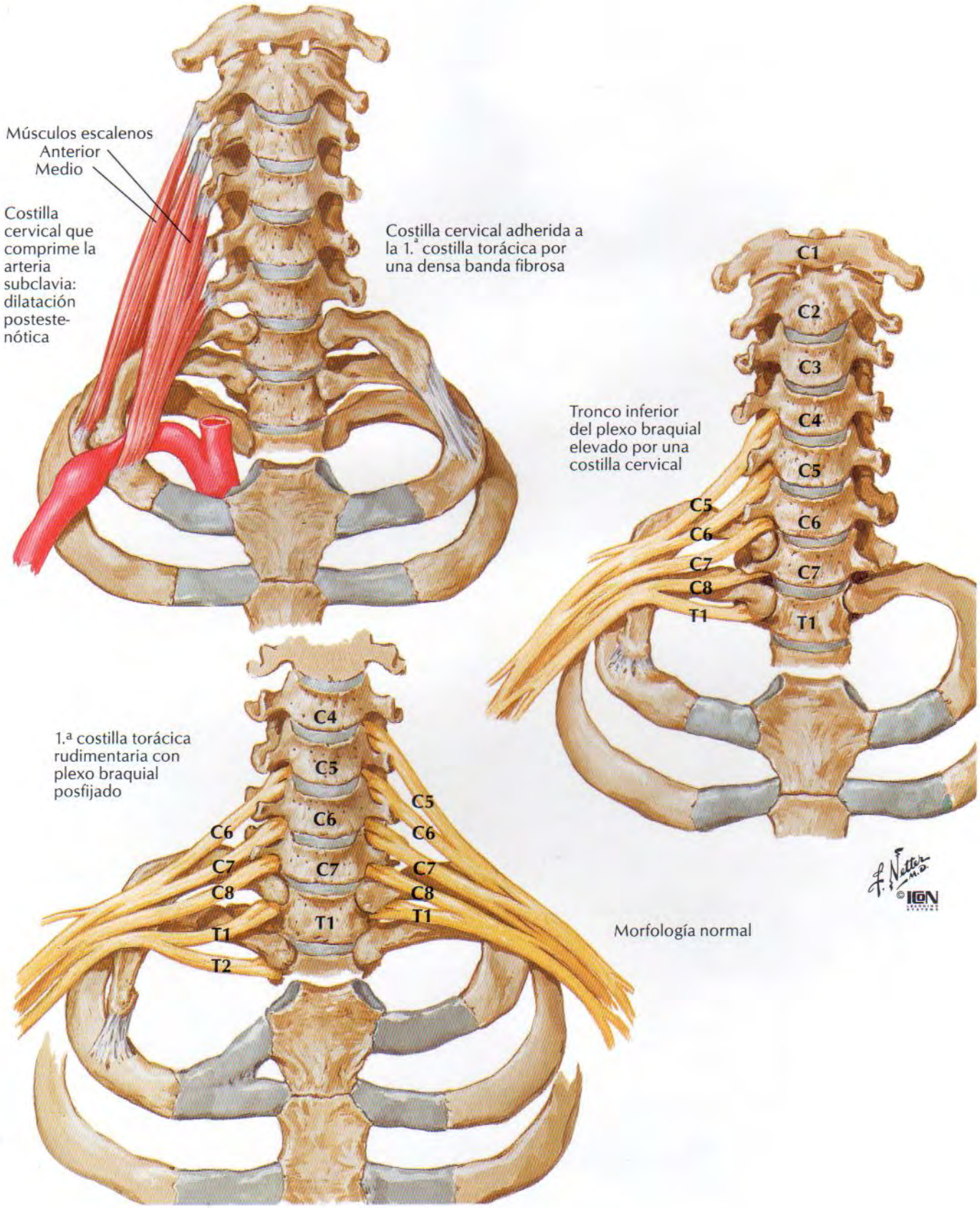

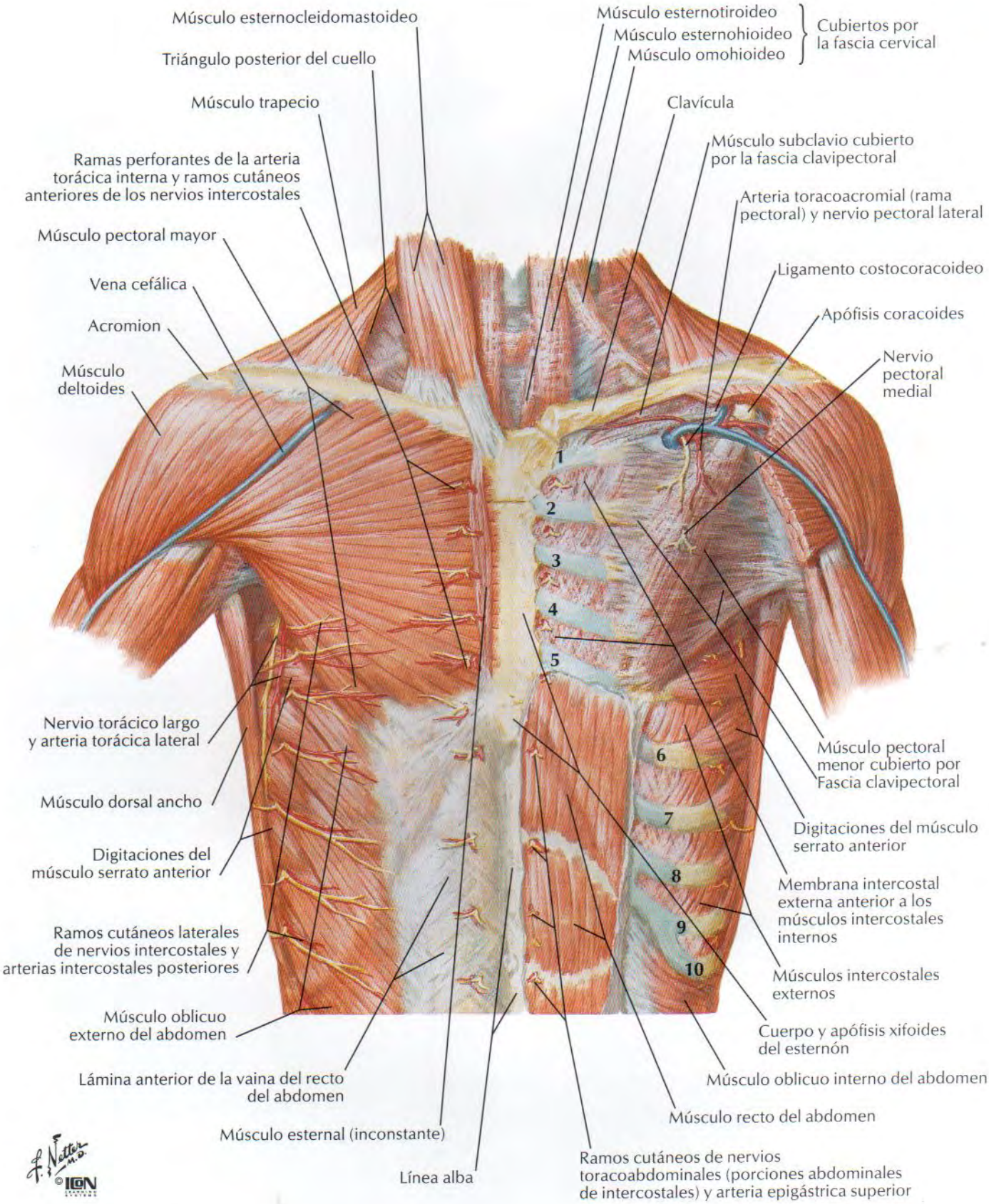
Músculo esternocleidomastoideo
Triángulo posterior del cuello
Músculo trapecio
Ramas perforantes de la arteria torácica interna y ramos cutáneos anteriores de los nervios intercostales
Músculo pectoral mayor
Vena cefálica
Acromion
Músculo deltoides
Nervio torácico largo y arteria torácica lateral
Músculo dorsal ancho
Digitaciones del músculo serrato anterior
Ramos cutáneos laterales de nervios intercostales y arterias intercostales posteriores
Músculo oblicuo externo del abdomen
Lámina anterior de la vaina del recto del abdomen
Músculo esternal (inconstante)
Línea alba
Ramos cutáneos de nervios toracoabdominales (porciones abdominales de intercostales) y arteria epigástrica superior
Músculo esternotiroideo
Músculo esternohioideo
Músculo omohioideo
Cubiertos por la fascia cervical
Clavícula
Músculo subclavio cubierto por la fascia clavipectoral
Arteria toracoacromial (rama pectoral) y nervio pectoral lateral
Ligamento costocoracoideo
Apófisis coracoides
Nervio pectoral medial
Músculo pectoral menor cubierto por Fascia clavipectoral
Digitaciones del músculo serrato anterior
Membrana intercostal externa anterior a los músculos intercostales internos
Músculos intercostales externos
Cuerpo y apófisis xifoides del esternón
Músculo oblicuo interno del abdomen
Músculo recto del abdomen
1
2
3
4
5
6
7
8
9
10
F. Netter M.D.
©ION

Pared torácica anterior (continuación)

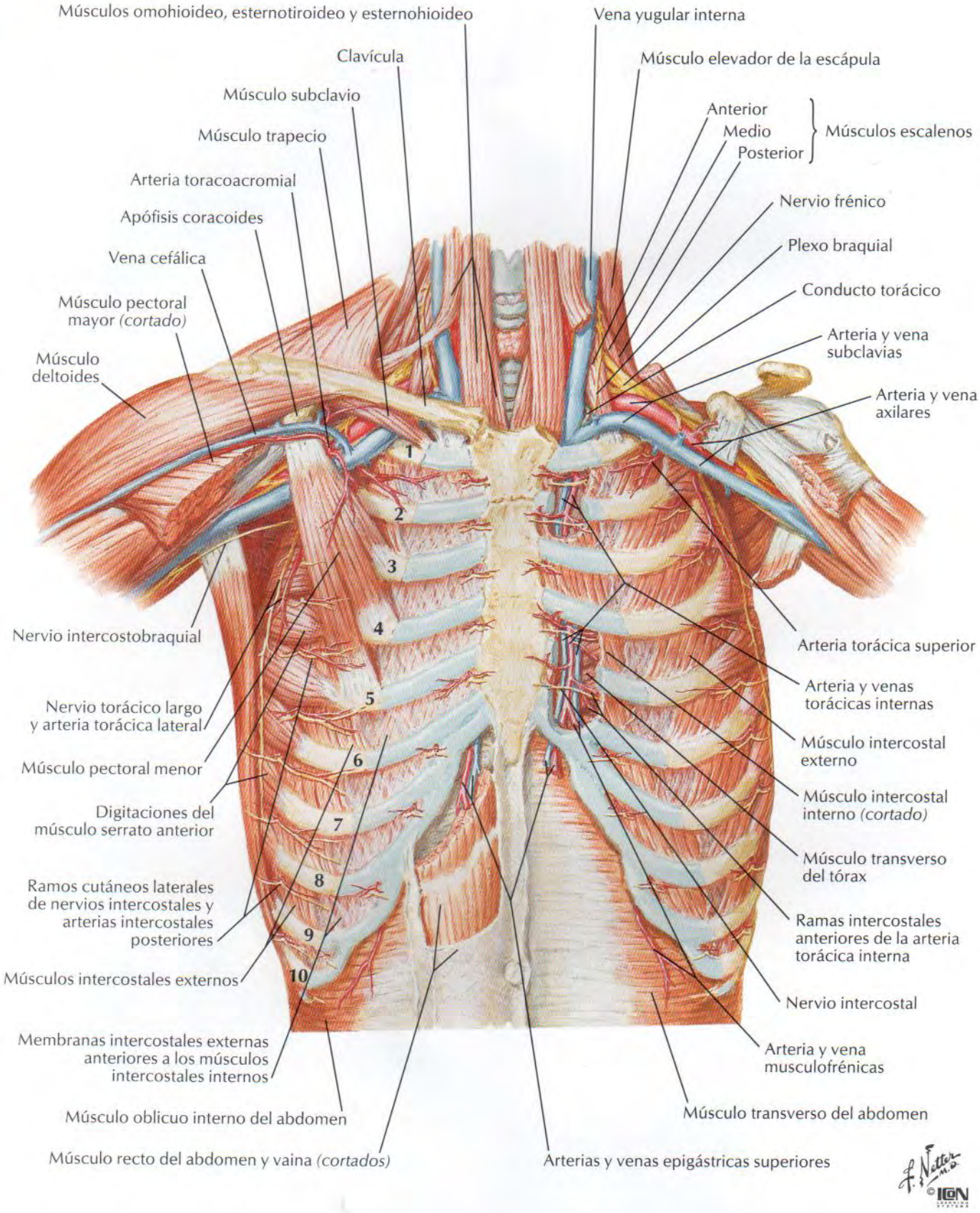

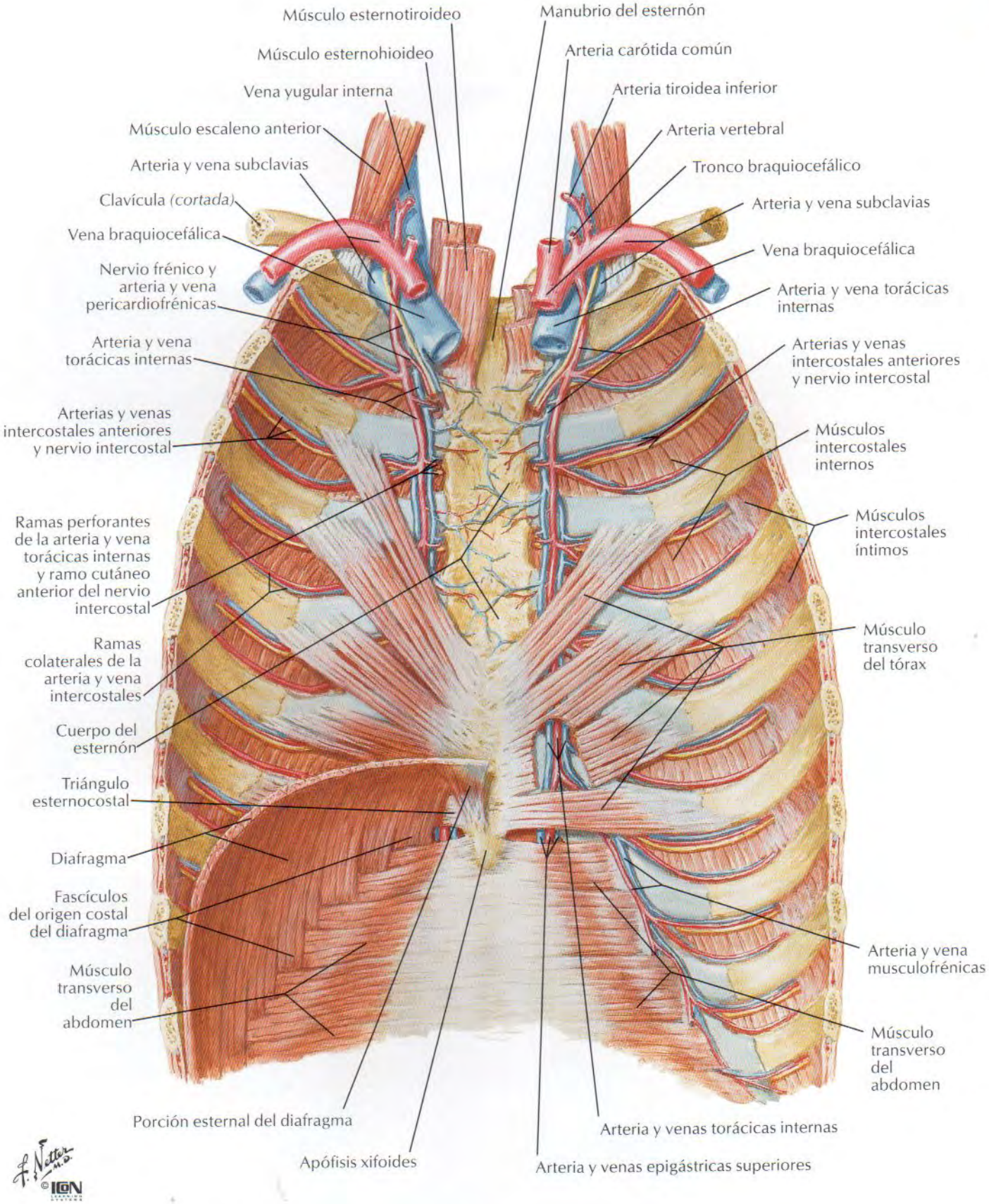
Músculo esternotiroideo
Manubrio del esternón
Músculo esternohioideo
Arteria carótida común
Vena yugular interna
Arteria tiroidea inferior
Músculo escaleno anterior
Arteria vertebral
Arteria y vena subclavias
Tronco braquiocefálico
Clavícula (cortada)
Arteria y vena subclavias
Vena braquiocefálica
Vena braquiocefálica
Nervio frénico y arteria y vena pericardiofrénicas
Arteria y vena torácicas internas
Arteria y vena torácicas internas
Arterias y venas intercostales anteriores y nervio intercostal
Arterias y venas intercostales anteriores y nervio intercostal
Músculos intercostales internos
Ramas perforantes de la arteria y vena torácicas internas y ramo cutáneo anterior del nervio intercostal
Músculos intercostales íntimos
Ramas colaterales de la arteria y vena intercostales
Músculo transverso del tórax
Cuerpo del esternón
Triángulo esternocostal
Diafragma
Fascículos del origen costal del diafragma
Arteria y vena musculofrénicas
Músculo transverso del abdomen
Músculo transverso del abdomen
Porción esternal del diafragma
Arteria y venas torácicas internas
Apófisis xifoides
Arteria y venas epigástricas superiores
F. Netter M.D.
© ICON

Paredes torácicas posterior y lateral

VÉANSE TAMBIÉN LÁMINAS 167-169

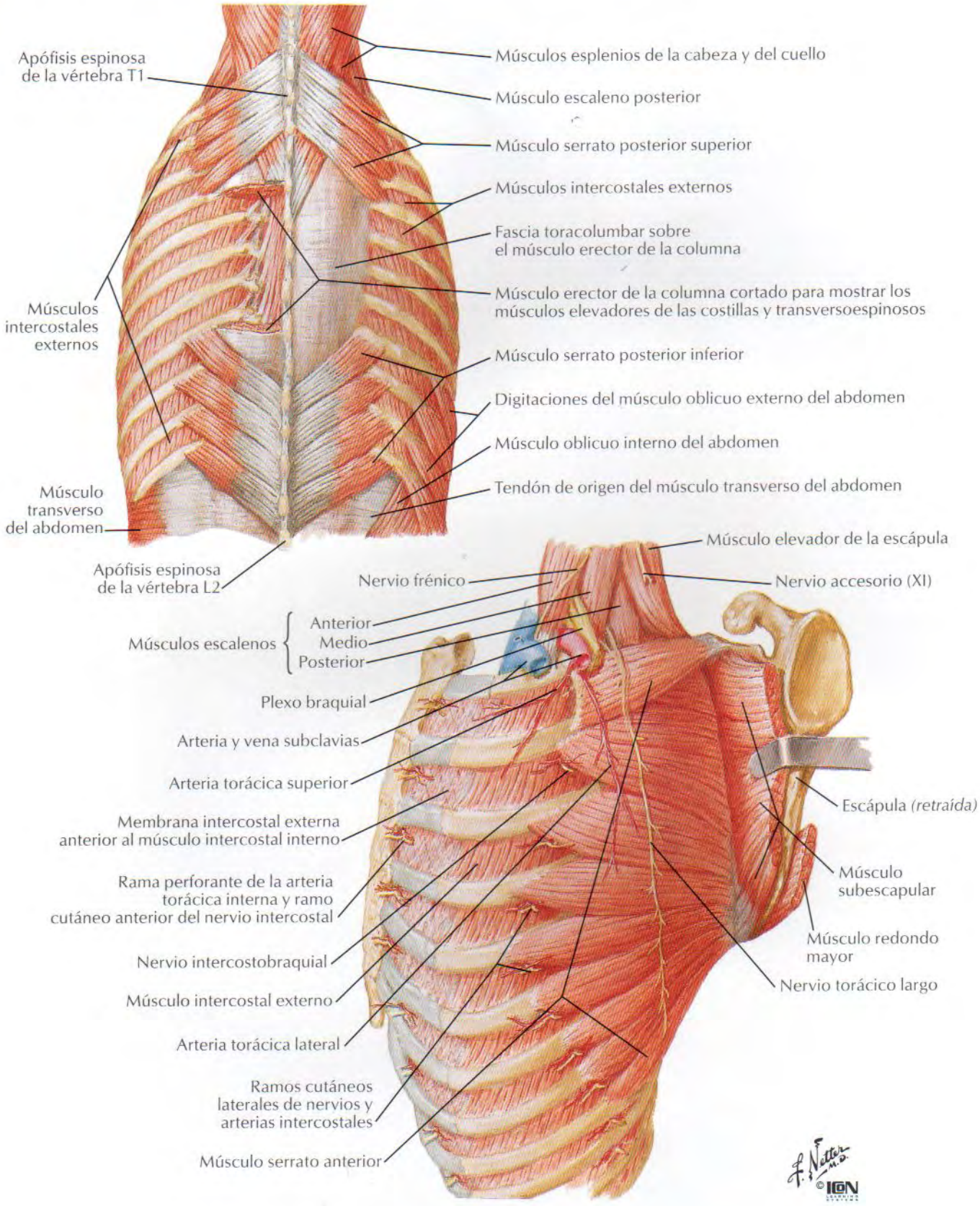

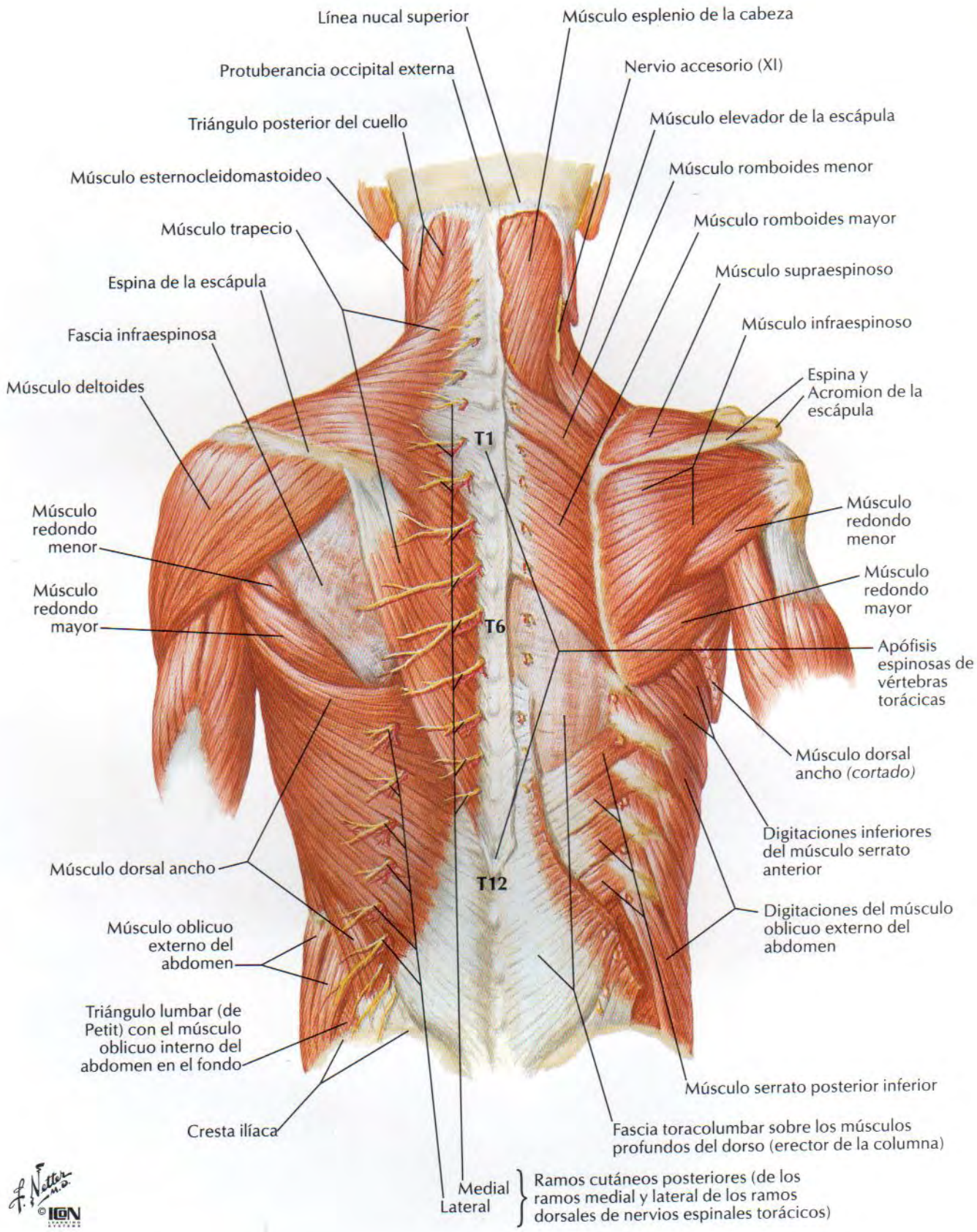
Línea nucal superior
Protuberancia occipital externa
Triángulo posterior del cuello
Músculo esternocleidomastoideo
Músculo trapecio
Espina de la escápula
Fascia infraespinosa
Músculo deltoides
Músculo redondo menor
Músculo redondo mayor
Músculo dorsal ancho
Músculo oblicuo externo del abdomen
Triángulo lumbar (de Petit) con el músculo oblicuo interno del abdomen en el fondo
Cresta ilíaca
Músculo esplenio de la cabeza
Nervio accesorio (XI)
Músculo elevador de la escápula
Músculo romboides menor
Músculo romboides mayor
Músculo supraespinoso
Músculo infraespinoso
Espina y Acromion de la escápula
T1
T6
T12
Músculo redondo menor
Músculo redondo mayor
Apófisis espinosas de vértebras torácicas
Músculo dorsal ancho (cortado)
Digitaciones inferiores del músculo serrato anterior
Digitaciones del músculo oblicuo externo del abdomen
Músculo serrato posterior inferior
Fascia toracolumbar sobre los músculos profundos del dorso (erector de la columna)
Medial
Lateral
Ramos cutáneos posteriores (de los ramos medial y lateral de los ramos dorsales de nervios espinales torácicos)
F. Netter M.D.
© ION

Nervios y arterias intercostales

VÉANSE TAMBIÉN LÁMINAS 173, 250

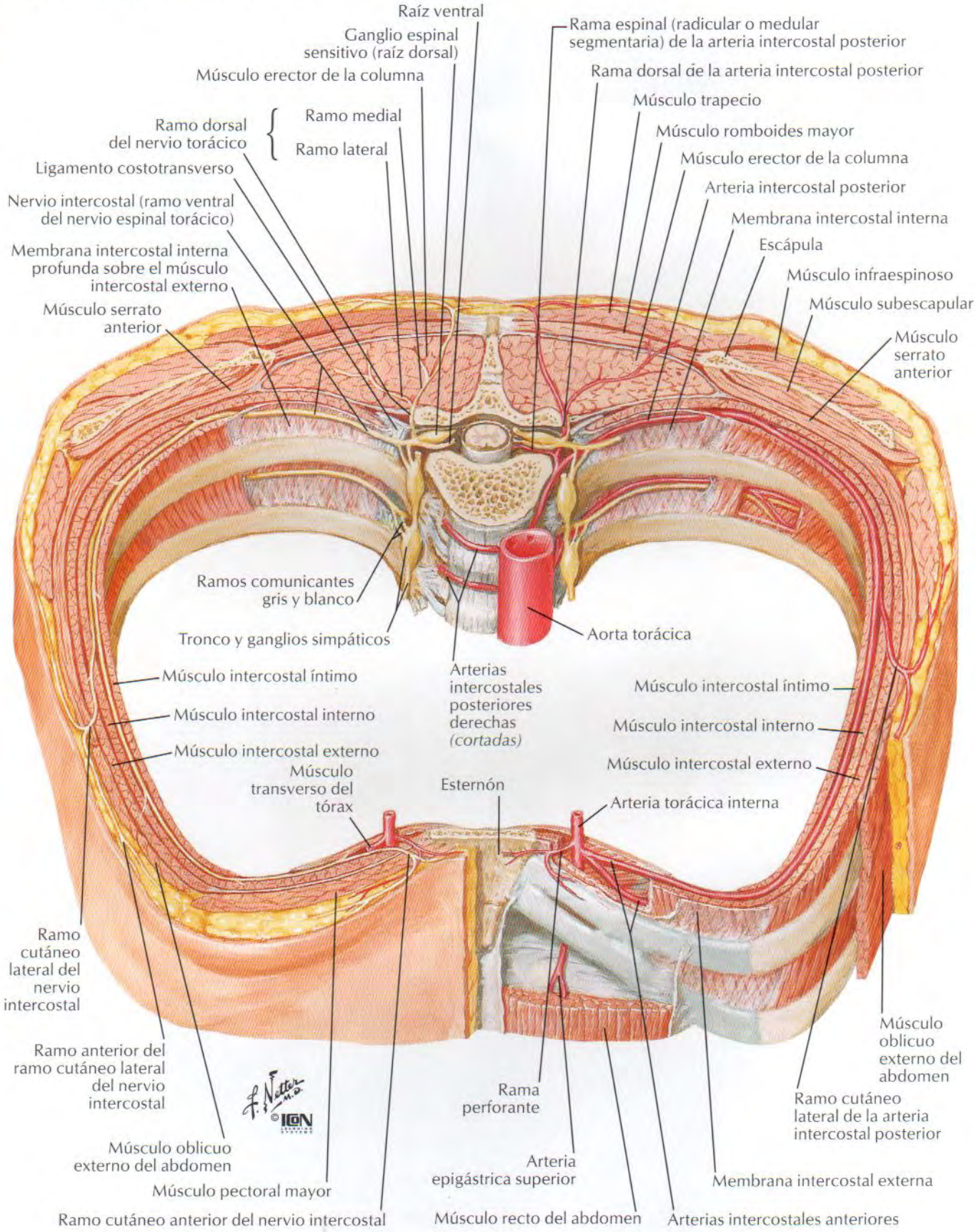

VÉANSE TAMBIÉN LÁMINAS 226, 227

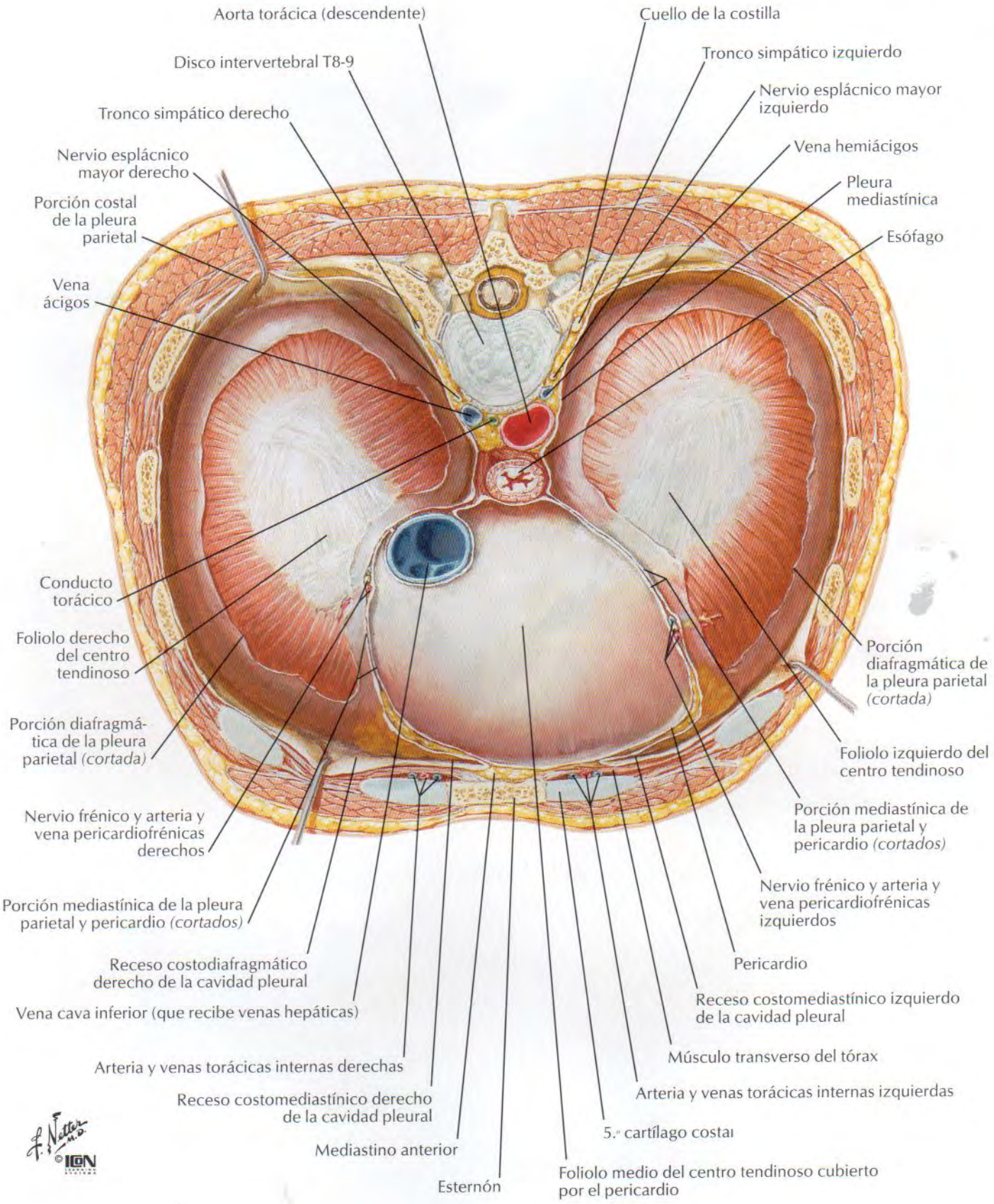

Diafragma: cara abdominal

VÉANSE TAMBIÉN LÁMINAS 245, 255, 262

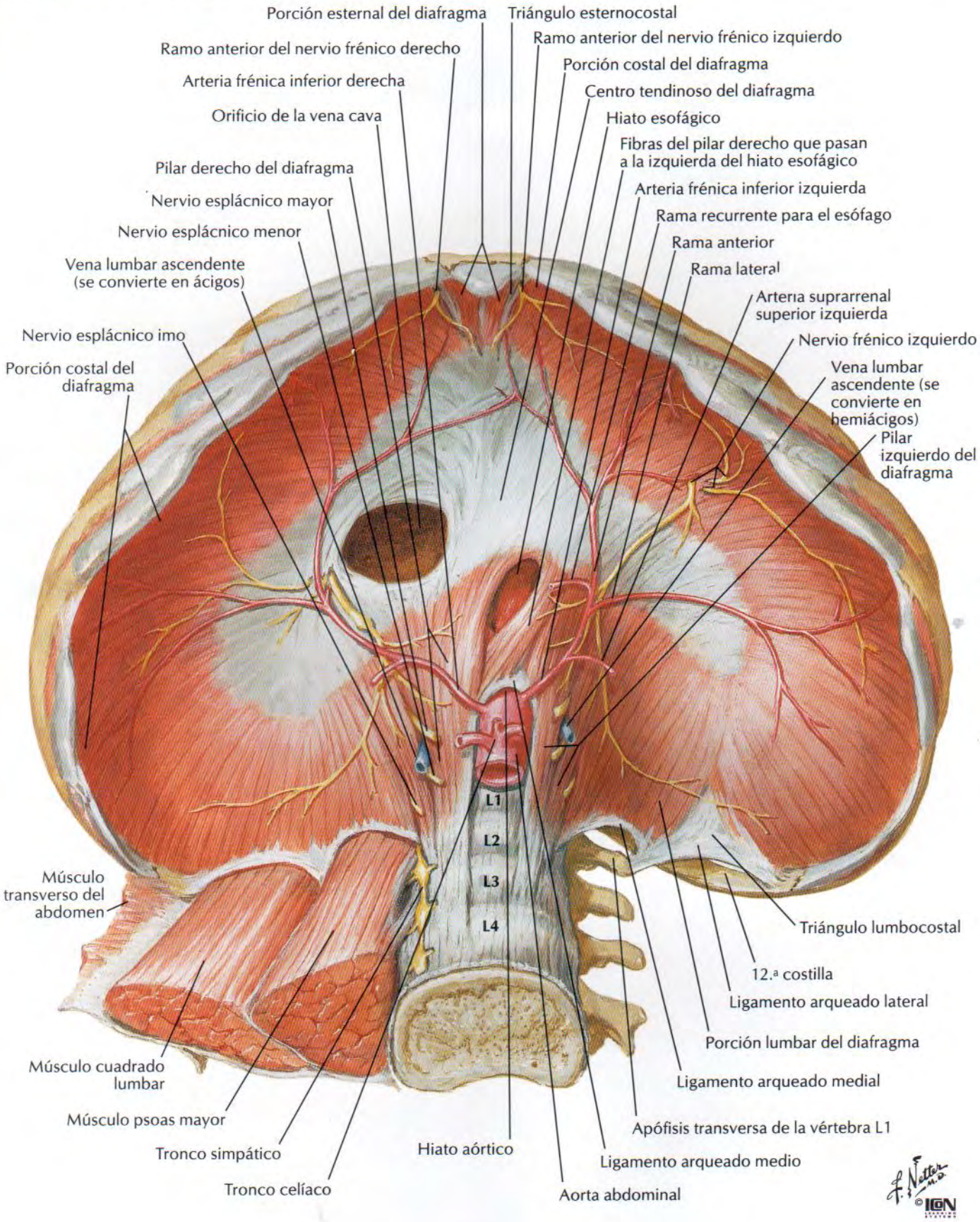

VÉANSE TAMBIÉN LÁMINAS 28, 123

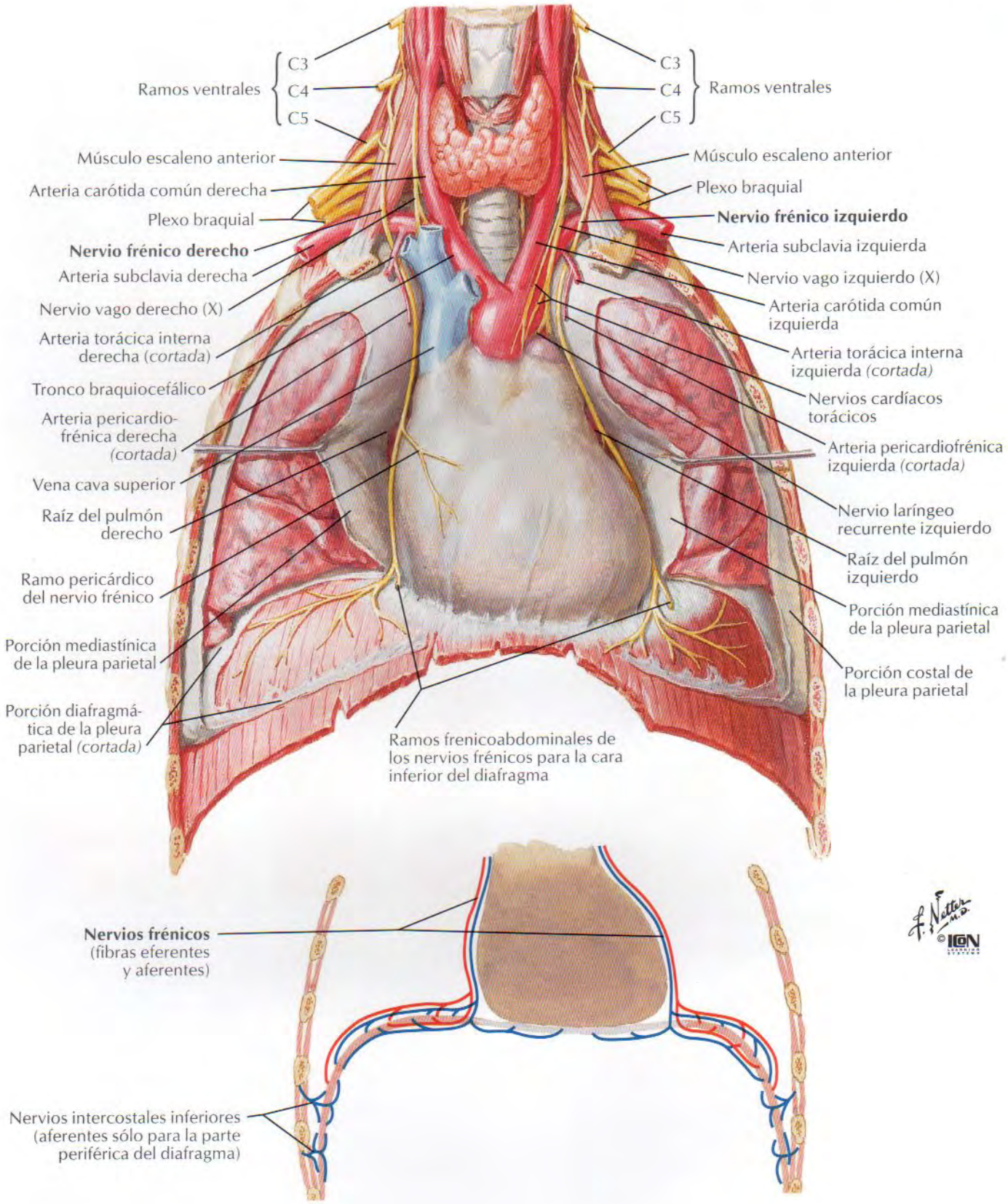

Músculos de la respiración

PARA MÚSCULOS DE LA INSPIRACIÓN ADICIONALES VEÁNSE LÁMINAS 169, 185

Músculos de la inspiración

Accesorios

Esternocleidomastoideo (eleva el esternón)

Escalenos
Anterior
Medio
Posterior
(elevan y fijan las costillas superiores)

Principales

Intercostales externos (elevan las costillas, incrementando así la anchura de la cavidad torácica)

Porción intercondral de los intercostales internos (también eleva las costillas)

Diafragma (desciende las cúpulas, incrementando así la dimensión vertical de la cavidad torácica; también eleva las costillas inferiores)

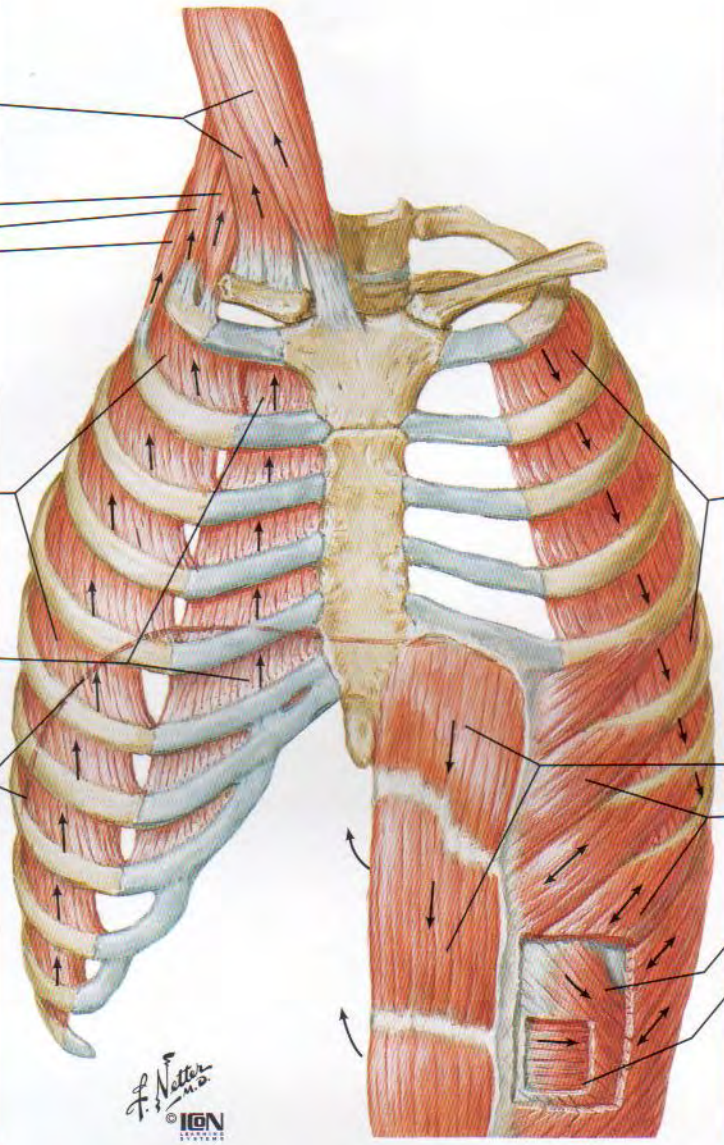

Músculos de la espiración

Respiración pasiva

La espiración es el resultado de la retracción pasiva de los pulmones y la caja torácica

Respiración activa

Intercostales internos, excepto la porción intercondral

Abdominales (deprimen las costillas inferiores, comprimen el contenido abdominal, empujando así el diafragma hacia arriba)

Recto del abdomen

Oblicuo externo

Oblicuo interno

Transverso del abdomen

Topografía de los pulmones: visión anterior

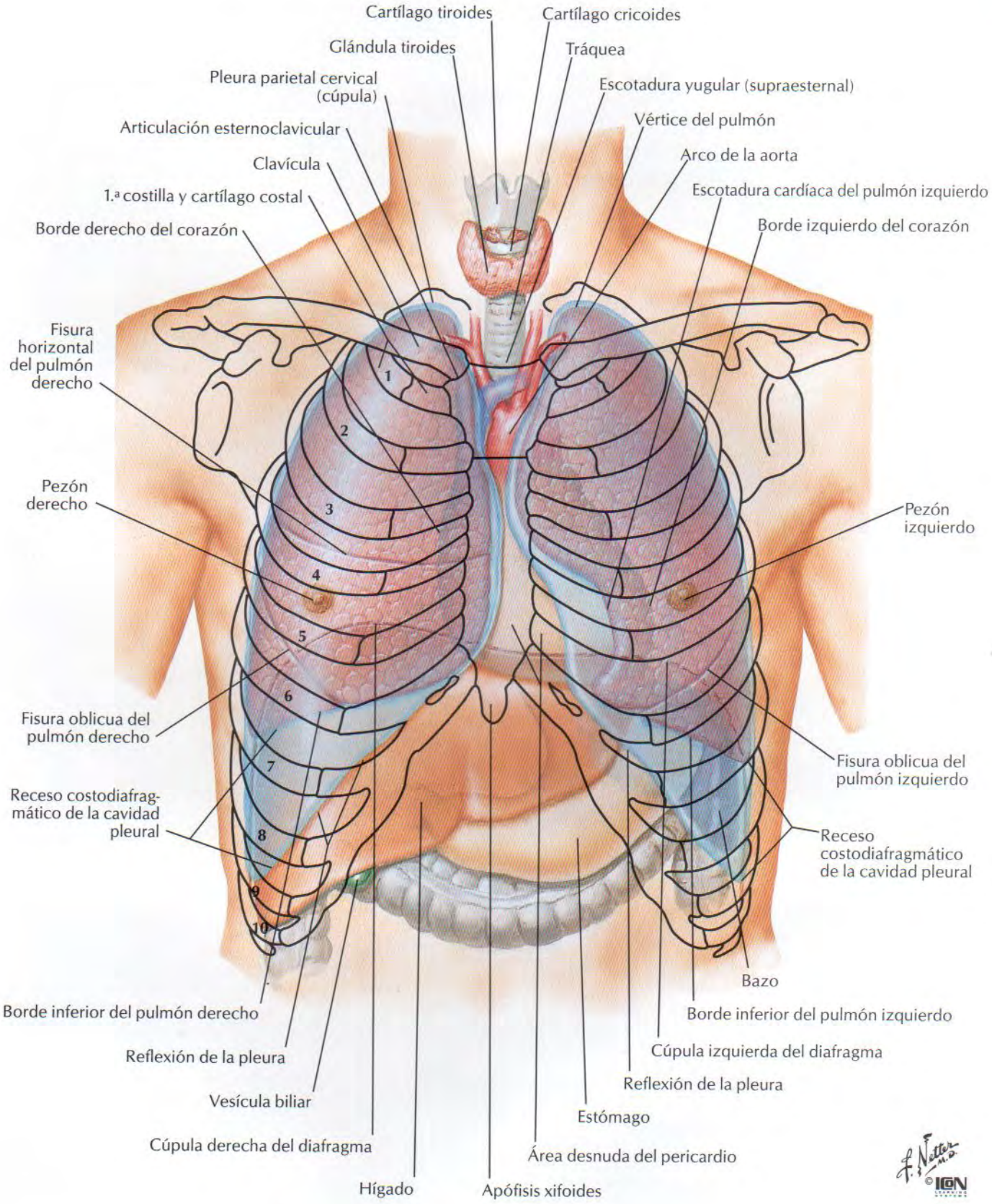

Topografía de los pulmones: visión posterior

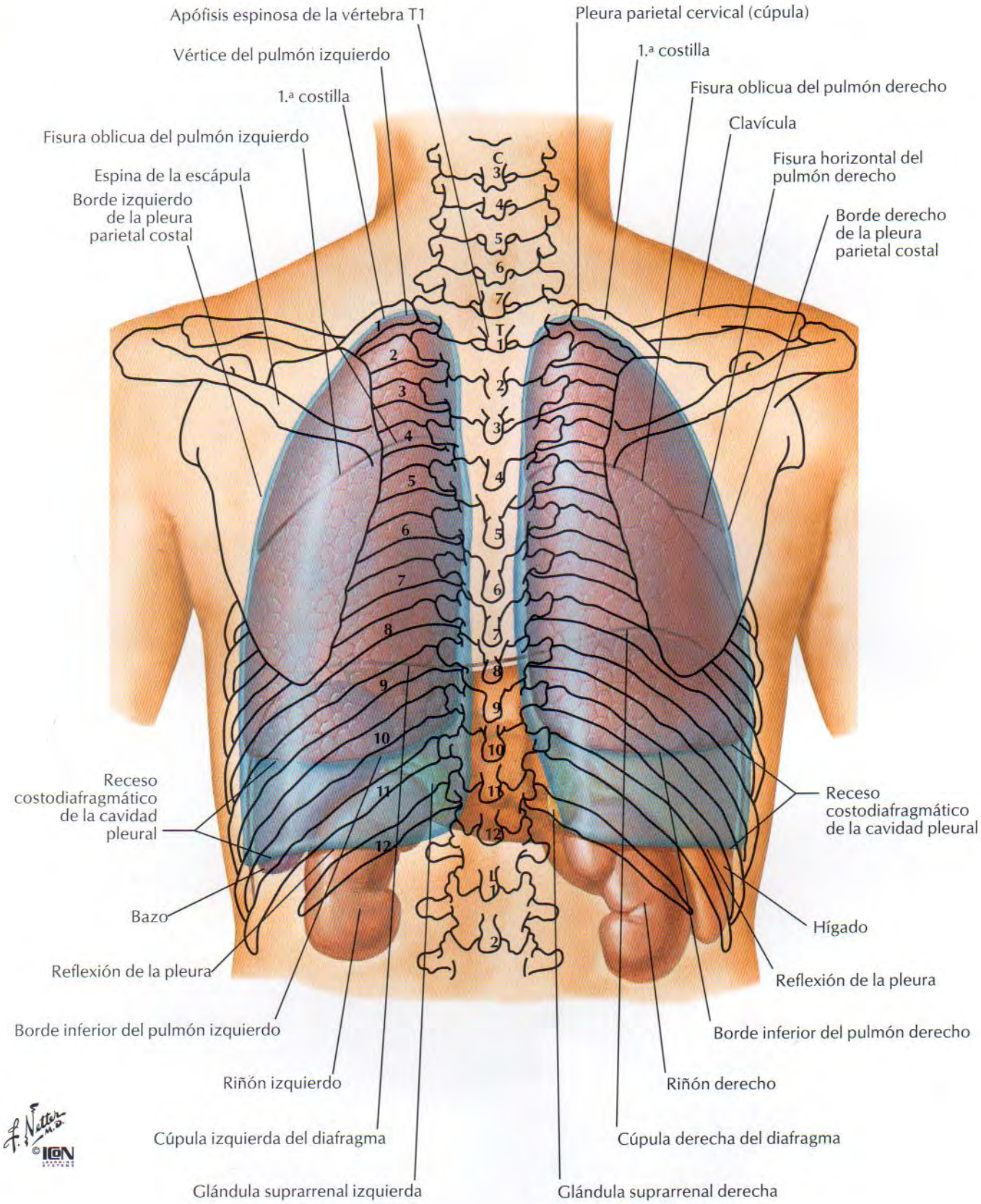

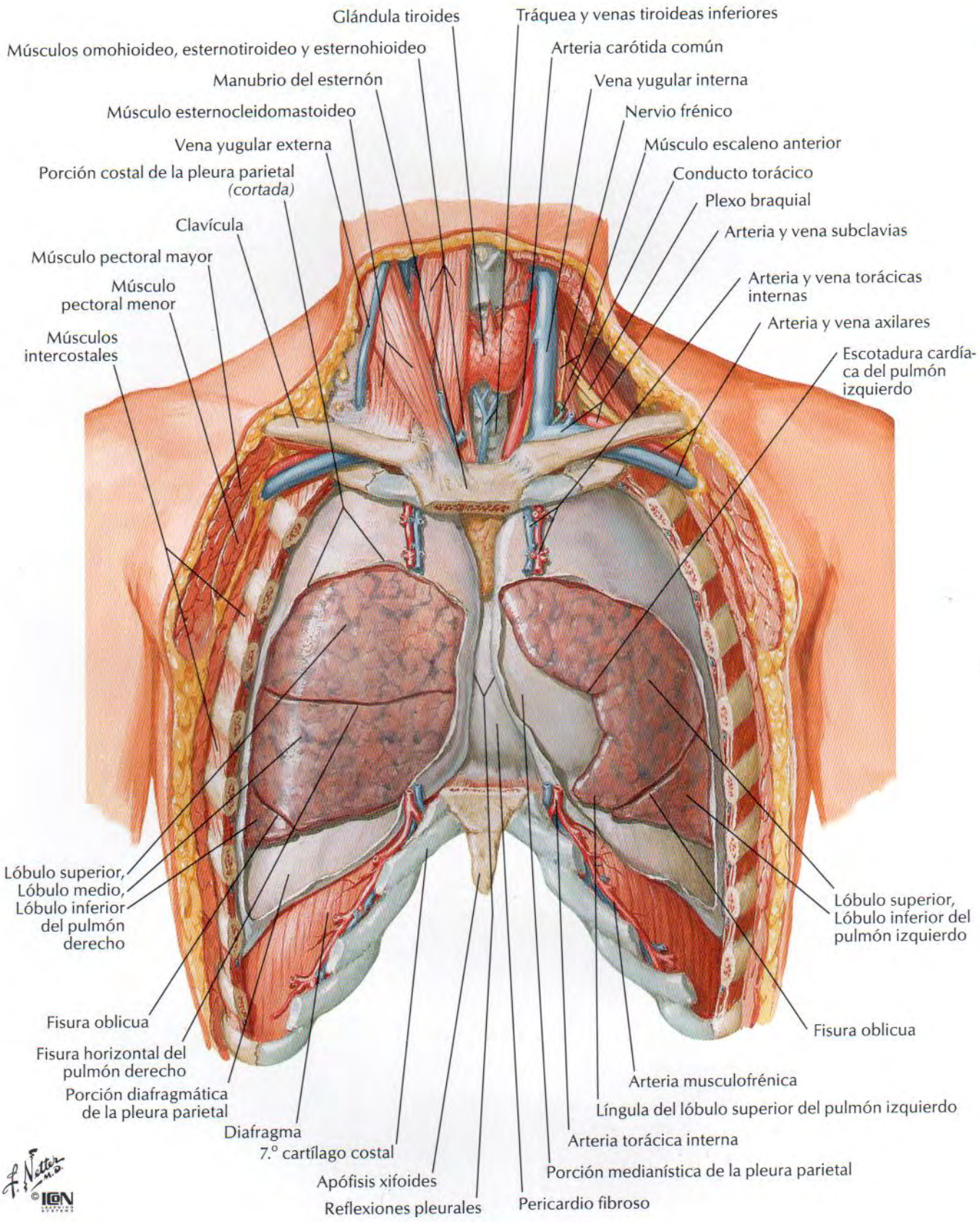
Glándula tiroides
Tráquea y venas tiroideas inferiores
Músculos omohioideo, esternotiroideo y esternohioideo
Arteria carótida común
Manubrio del esternón
Vena yugular interna
Músculo esternocleidomastoideo
Nervio frénico
Vena yugular externa
Músculo escaleno anterior
Porción costal de la pleura parietal (cortada)
Conducto torácico
Plexo braquial
Clavícula
Arteria y vena subclavias
Músculo pectoral mayor
Arteria y vena torácicas internas
Músculo pectoral menor
Arteria y vena axilares
Músculos intercostales
Escotadura cardíaca del pulmón izquierdo
Lóbulo superior, Lóbulo medio, Lóbulo inferior del pulmón derecho
Lóbulo superior, Lóbulo inferior del pulmón izquierdo
Fisura oblicua
Fisura horizontal del pulmón derecho
Fisura oblicua
Porción diafragmática de la pleura parietal
Arteria musculofrénica
Lígula del lóbulo superior del pulmón izquierdo
Diafragma
7.° cartílago costal
Arteria torácica interna
Apófisis xifoides
Porción medianística de la pleura parietal
Reflexiones pleurales
Pericardio fibroso
F. Netter M.D.
©ICON

Pulmones: visiones mediales

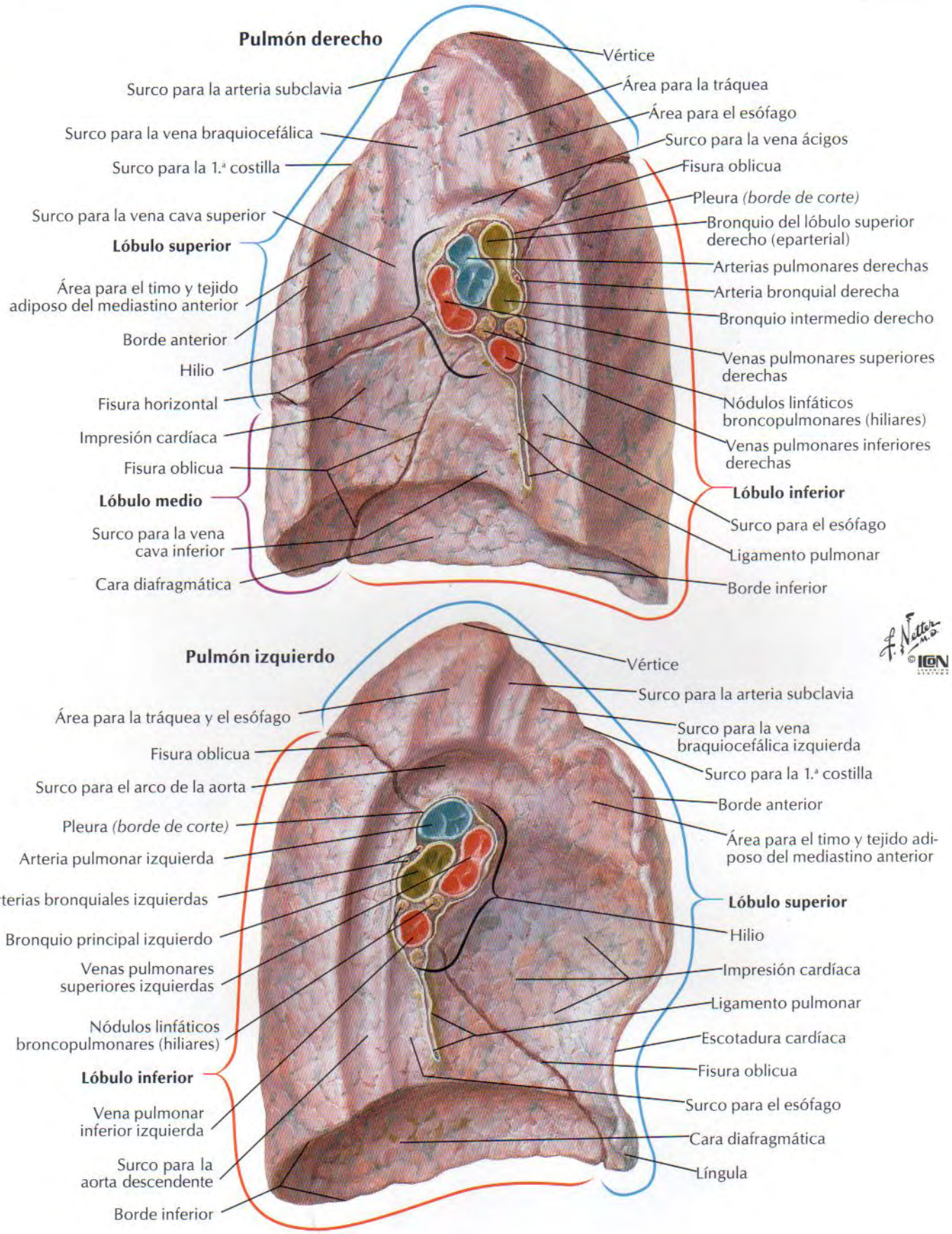

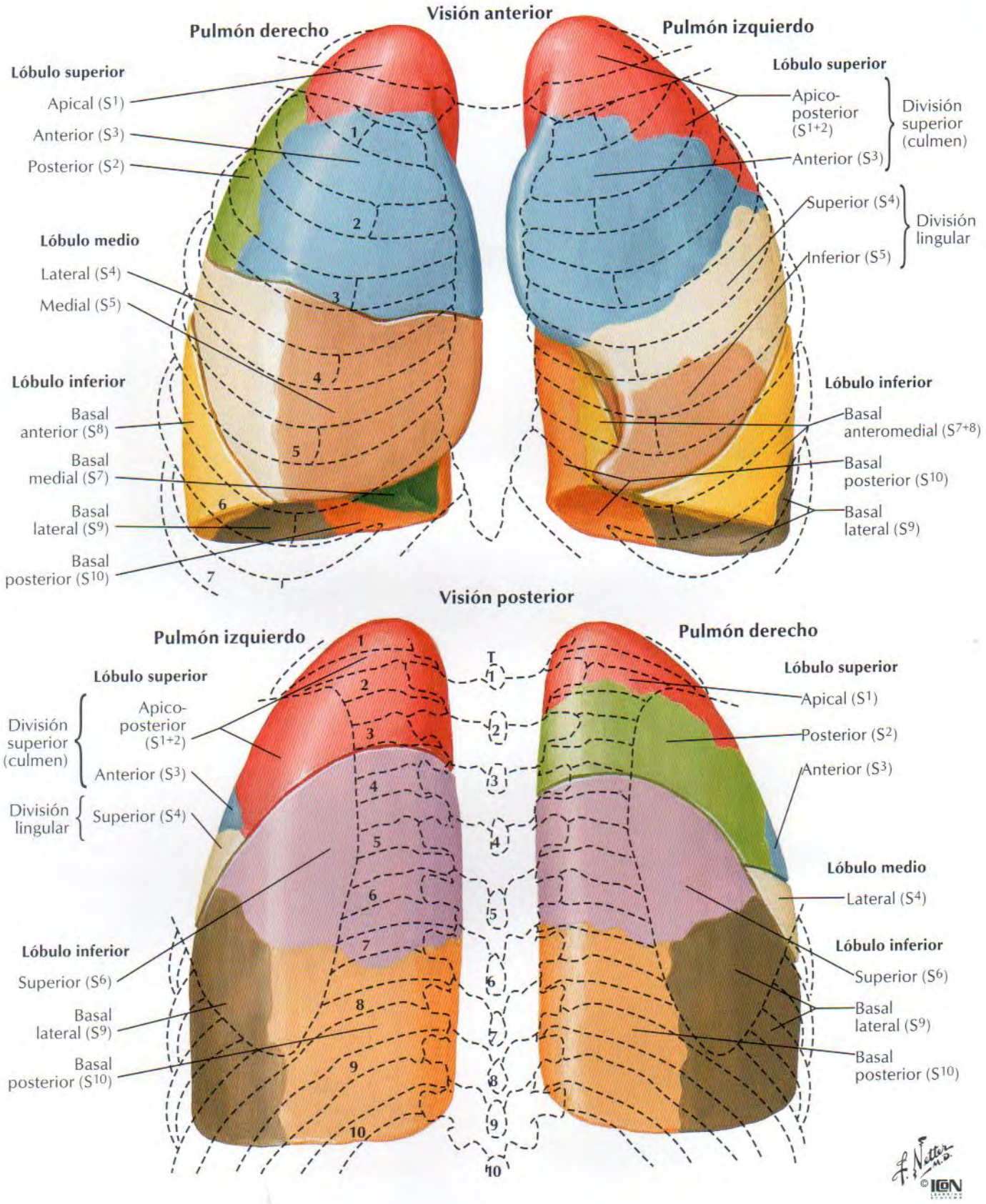
Visión anterior
Pulmón derecho
Pulmón izquierdo
Lóbulo superior
Apical (S1)
Anterior (S3)
Posterior (S2)
Lóbulo medio
Lateral (S4)
Medial (S5)
Lóbulo inferior
Basal anterior (S8)
Basal medial (S7)
Basal lateral (S9)
Basal posterior (S10)
Lóbulo superior
Apico-posterior (S1+2)
Anterior (S3)
División superior (culmen)
Superior (S4)
Inferior (S5)
División lingular
Lóbulo inferior
Basal anteromedial (S7+8)
Basal posterior (S10)
Basal lateral (S9)
Visión posterior
Pulmón izquierdo
Lóbulo superior
Apico-posterior (S1+2)
Anterior (S3)
División superior (culmen)
Superior (S4)
División lingular
Lóbulo inferior
Superior (S6)
Basal lateral (S9)
Basal posterior (S10)
Pulmón derecho
Lóbulo superior
Apical (S1)
Posterior (S2)
Anterior (S3)
Lóbulo medio
Lateral (S4)
Lóbulo inferior
Superior (S6)
Basal lateral (S9)
Basal posterior (S10)
F. Netter M.D.
©ICON

Segmentos broncopulmonares (continuación)

Visiones laterales

Pulmón derecho

Lóbulo superior
- Apical (S^1)
- Posterior (S^2)
- Anterior (S^3)

Lóbulo medio
- Lateral (S^4)
- Medial (S^5)

Lóbulo inferior
- Superior (S^6)
- Basal anterior (S^8)
- Basal lateral (S^9)

Pulmón izquierdo

Lóbulo superior
- Apico-posterior (S^{1+2})
- Anterior (S^3)

División superior (culmen)

- Superior (S^4)
- Inferior (S^5)

División lingular

Lóbulo inferior
- Superior (S^6)
- Basal anteromedial (S^{7+8})
- Basal lateral (S^9)

Visiones mediales

Pulmón derecho

Lóbulo superior
- Apical (S^1)
- Posterior (S^2)
- Anterior (S^3)

Lóbulo medio
- Medial (S^5)

Lóbulo inferior
- Superior (S^6)
- Basal medial (S^7)
- Basal anterior (S^8)
- Basal lateral (S^9)
- Basal posterior (S^{10})

Pulmón izquierdo

Lóbulo superior
- Apico-posterior (S^{1+2})
- Anterior (S^3)

División superior (culmen)

- Superior (S^4)
- Inferior (S^5)

División lingular

Lóbulo inferior
- Superior (S^6)
- Basal anteromedial (S^{7+8})
- Basal lateral (S^9)
- Basal posterior (S^{10})

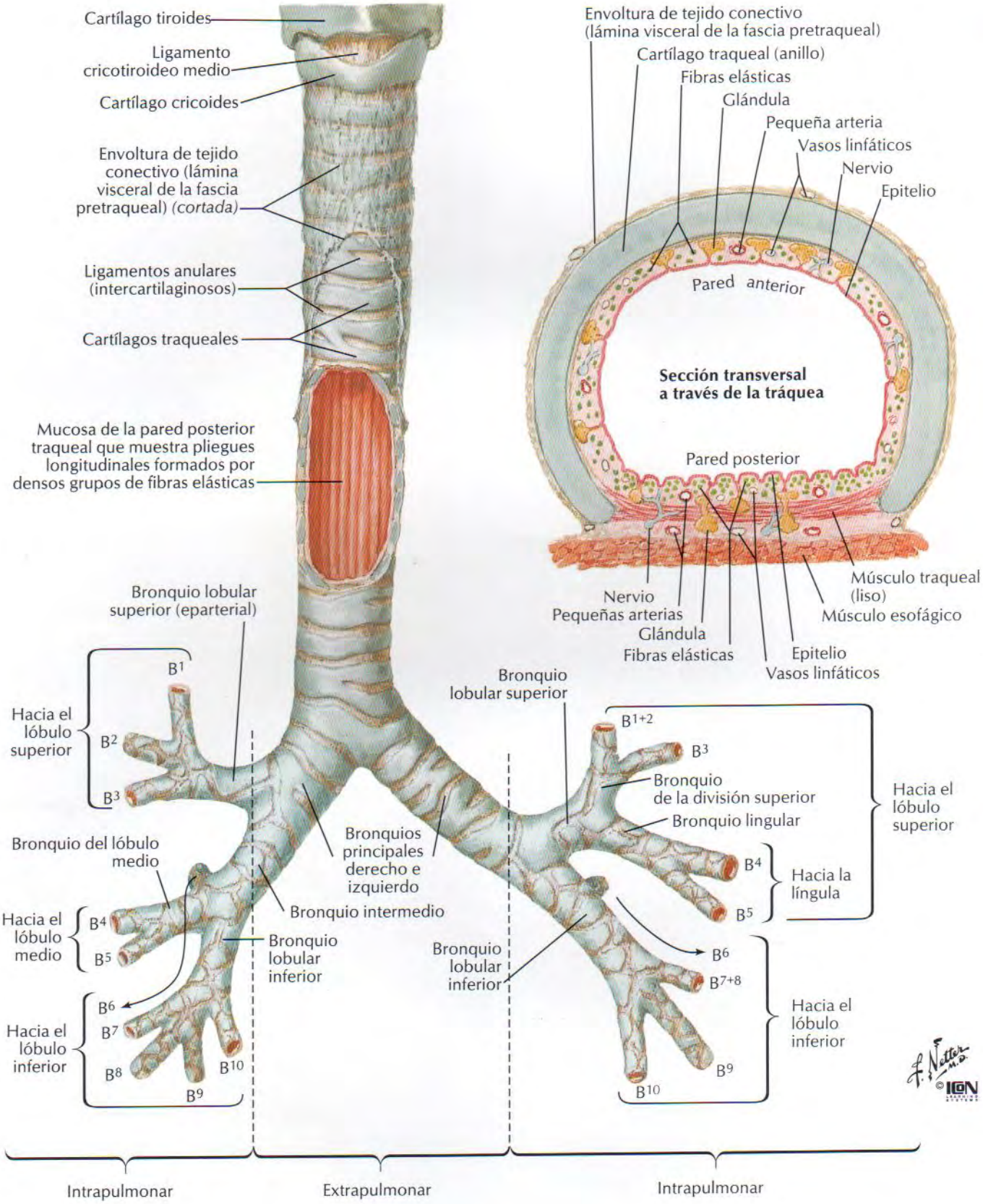
Cartílago tiroides
Ligamento cricotiroideo medio
Cartílago cricoides
Envoltura de tejido conectivo (lámina visceral de la fascia pretraqueal) (cortada)
Ligamentos anulares (intercartilaginosos)
Cartílagos traqueales
Mucosa de la pared posterior traqueal que muestra pliegues longitudinales formados por densos grupos de fibras elásticas
Envoltura de tejido conectivo (lámina visceral de la fascia pretraqueal)
Cartílago traqueal (anillo)
Fibras elásticas
Glándula
Pequeña arteria
Vasos linfáticos
Nervio
Epitelio
Pared anterior
Sección transversal a través de la tráquea
Pared posterior
Nervio
Pequeñas arterias
Glándula
Fibras elásticas
Epitelio
Vasos linfáticos
Músculo traqueal (liso)
Músculo esofágico
Bronquio lobular superior (eparterial)
Hacia el lóbulo superior
B1
B2
B3
Bronquio del lóbulo medio
Hacia el lóbulo medio
B4
B5
Hacia el lóbulo inferior
B6
B7
B8
B9
B10
Bronquios principales derecho e izquierdo
Bronquio intermedio
Bronquio lobular inferior
Bronquio lobular superior
B1+2
B3
Bronquio de la división superior
Bronquio lingular
Hacia el lóbulo superior
B4
B5
Hacia la língula
B6
B7+8
B9
B10
Bronquio lobular inferior
Hacia el lóbulo inferior
Intrapulmonar
Extrapulmonar
Intrapulmonar

Nomenclatura de los bronquios: esquema

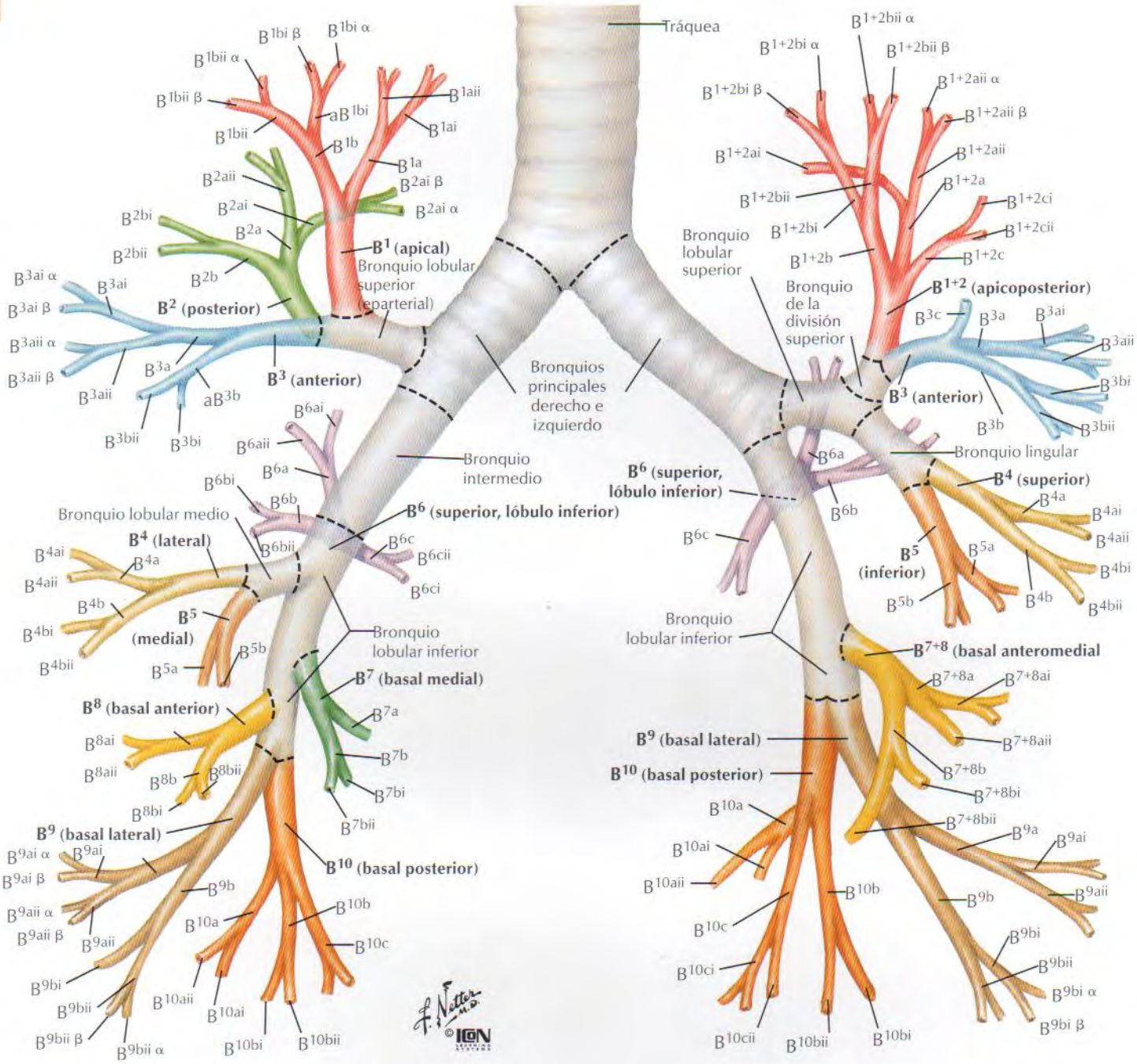

La nomenclatura de uso común para los segmentos broncopulmonares (láminas 196 y 197) es la de Jackson y Huber, nombrándose los segmentos bronquiales de acuerdo con ella. Ikeda propuso una nomenclatura (como se muestra aquí) para las subdivisiones bronquiales hasta la 6.ª generación. Para simplificar la ilustración, sólo se han numerado algunas subdivisiones bronquiales hasta la 5.ª o 6.ª generación. Los bronquios segmentarios (B) se han numerado del 1 al 10 en cada pulmón, correspondiéndose con los segmentos pulmonares. En el pulmón izquierdo, B^1 y B^2 se combinan como lo hacen B^7 y B^8. Los bronquios subsegmentarios, o de 4.º orden, se indican añadiendo una letra subíndice a, b o c cuando se presenta una rama adicional. Los bronquios de 5.º orden se designan por los números romanos i (anterior) o ii (posterior), y los bronquios de 6.º orden, por las letras griegas α o β. Diversos textos usan números alternados (como propone Boyden) para los bronquios segmentarios. Las variaciones del patrón bronquial estándar mostrado aquí son corrientes, especialmente en las vías aéreas periféricas.

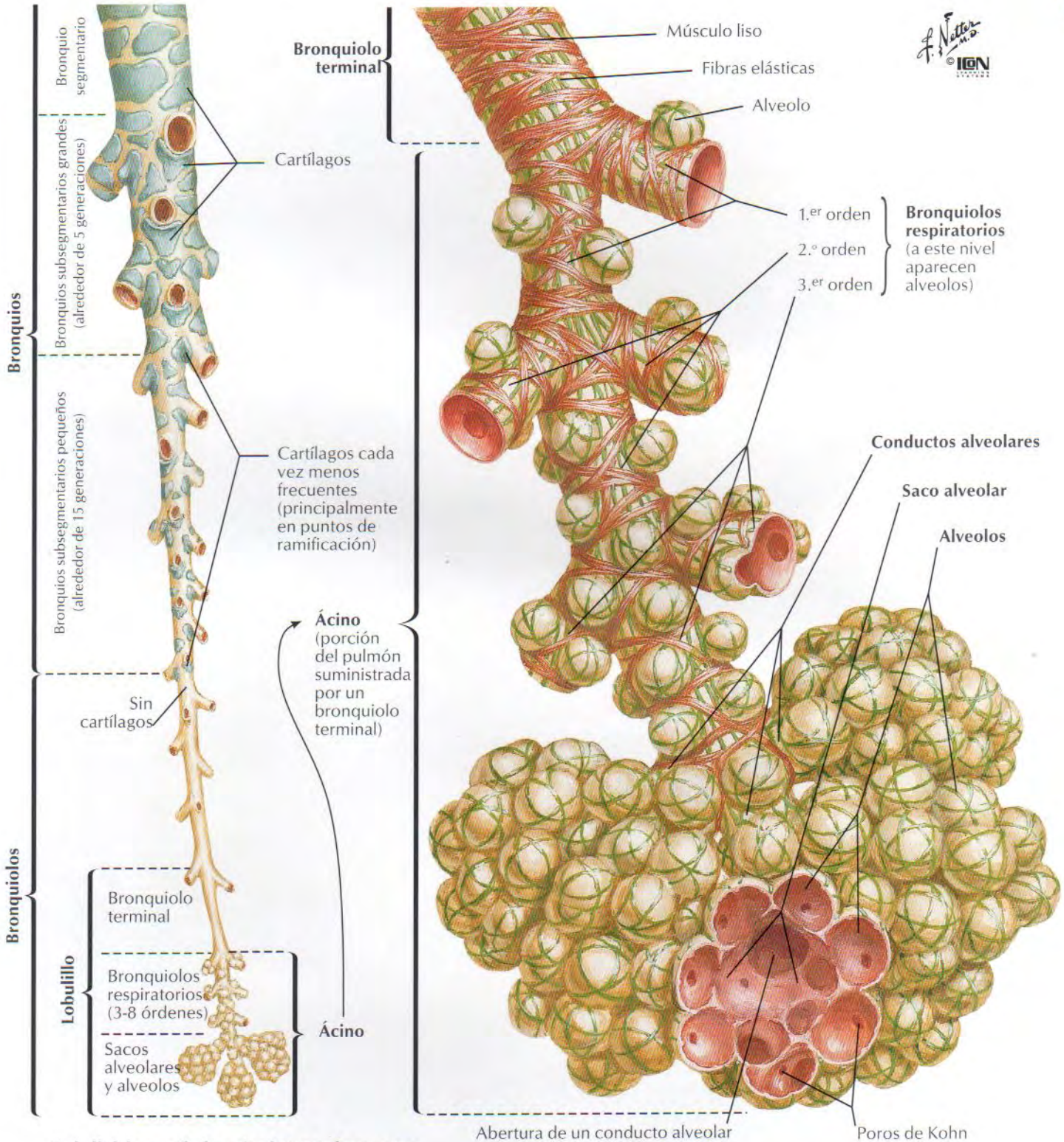

Subdivisiones de las vías intrapulmonares

Estructura de las vías intrapulmonares

Circulación sanguínea intrapulmonar: esquema

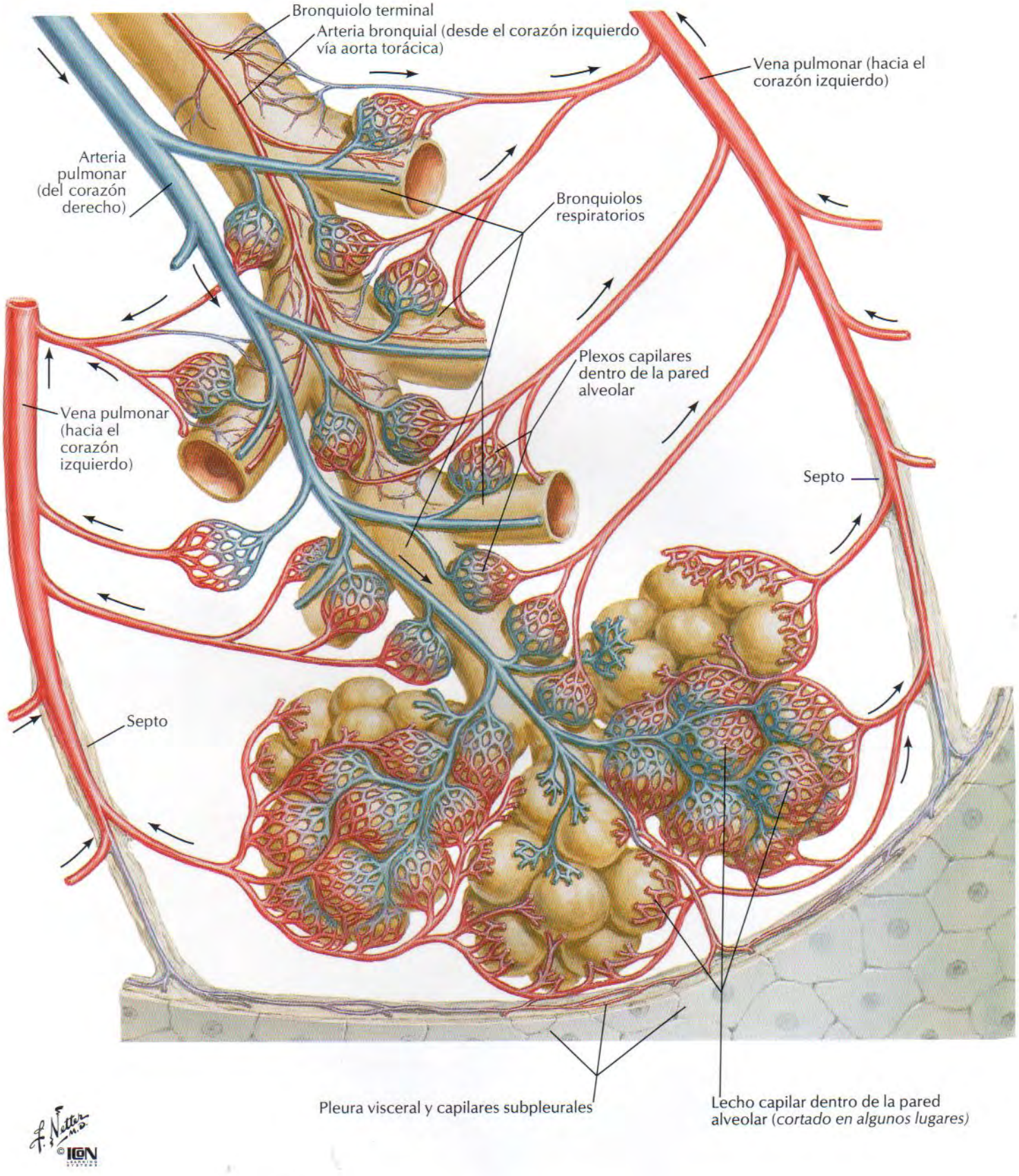

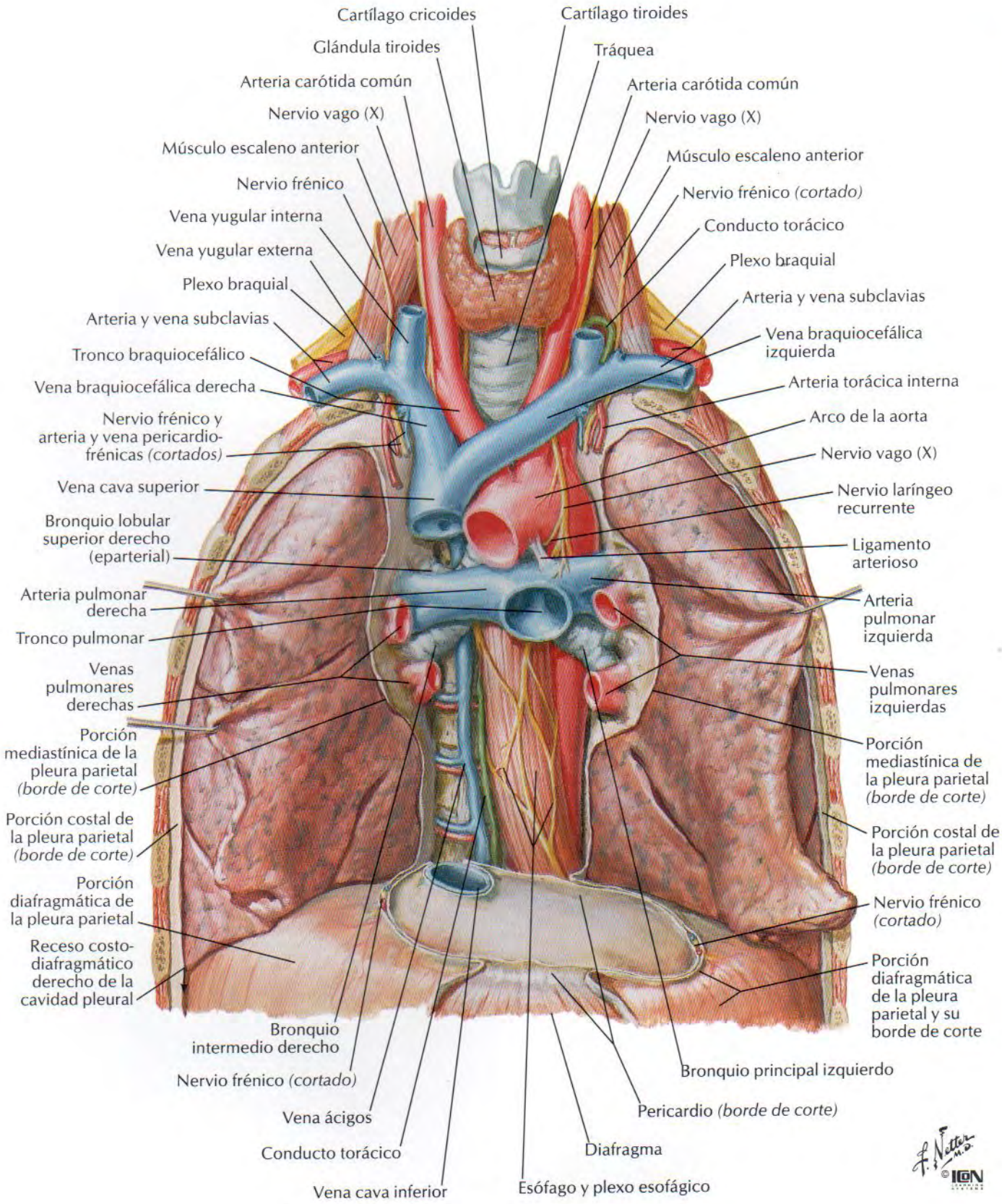
Cartílago cricoides
Cartílago tiroides
Glándula tiroides
Tráquea
Arteria carótida común
Arteria carótida común
Nervio vago (X)
Nervio vago (X)
Músculo escaleno anterior
Músculo escaleno anterior
Nervio frénico
Nervio frénico (cortado)
Vena yugular interna
Conducto torácico
Vena yugular externa
Plexo braquial
Plexo braquial
Arteria y vena subclavias
Arteria y vena subclavias
Vena braquiocefálica izquierda
Tronco braquiocefálico
Vena braquiocefálica derecha
Arteria torácica interna
Nervio frénico y arteria y vena pericardio-frénicas (cortados)
Arco de la aorta
Nervio vago (X)
Vena cava superior
Nervio laríngeo recurrente
Bronquio lobular superior derecho (eparterial)
Ligamento arterioso
Arteria pulmonar derecha
Arteria pulmonar izquierda
Tronco pulmonar
Venas pulmonares derechas
Venas pulmonares izquierdas
Porción mediastínica de la pleura parietal (borde de corte)
Porción mediastínica de la pleura parietal (borde de corte)
Porción costal de la pleura parietal (borde de corte)
Porción costal de la pleura parietal (borde de corte)
Porción diafragmática de la pleura parietal
Nervio frénico (cortado)
Receso costo-diafragmático derecho de la cavidad pleural
Porción diafragmática de la pleura parietal y su borde de corte
Bronquio intermedio derecho
Bronquio principal izquierdo
Nervio frénico (cortado)
Pericardio (borde de corte)
Vena ácigos
Diafragma
Conducto torácico
Vena cava inferior
Esófago y plexo esofágico
F. Netter M.D.
© ICON

Arterias y venas bronquiales

Esófago

Tráquea *(traccionada hacia la izquierda por una erina)*

3.ª arteria intercostal posterior derecha

Arteria bronquial derecha

Bronquio principal derecho

Bronquio principal izquierdo *(traccionado hacia la derecha por una erina)*

Arteria esofágica

Arteria bronquial superior izquierda

Aorta *(traccionada a un lado por una erina)*

Arteria bronquial inferior izquierda

Rama esofágica de arteria bronquial

Variaciones en las arterias bronquiales

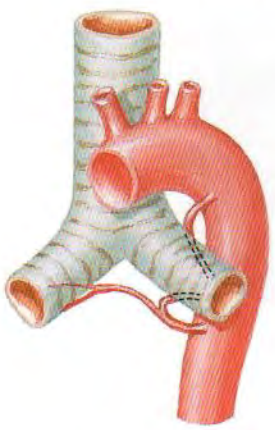

Arterias bronquiales derecha e izquierda que se originan en la aorta por un tronco único

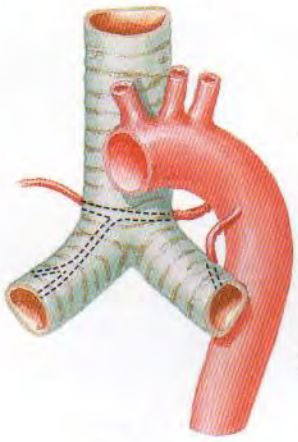

Una única arteria bronquial para cada bronquio (normalmente, dos para el bronquio izquierdo)

Venas bronquiales

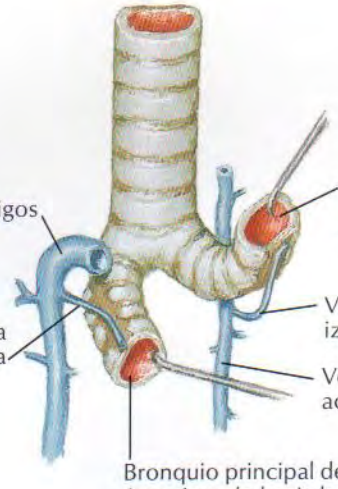

Vena ácigos

Vena bronquial derecha

Bronquio principal izquierdo *(girado hacia arriba mediante una erina)*

Vena bronquial izquierda

Vena hemiácigos accesoria

Bronquio principal derecho *(traccionado hacia la izquierda y rotado mediante una erina)*

VÉANSE TAMBIÉN LÁMINAS 68, 177, 235

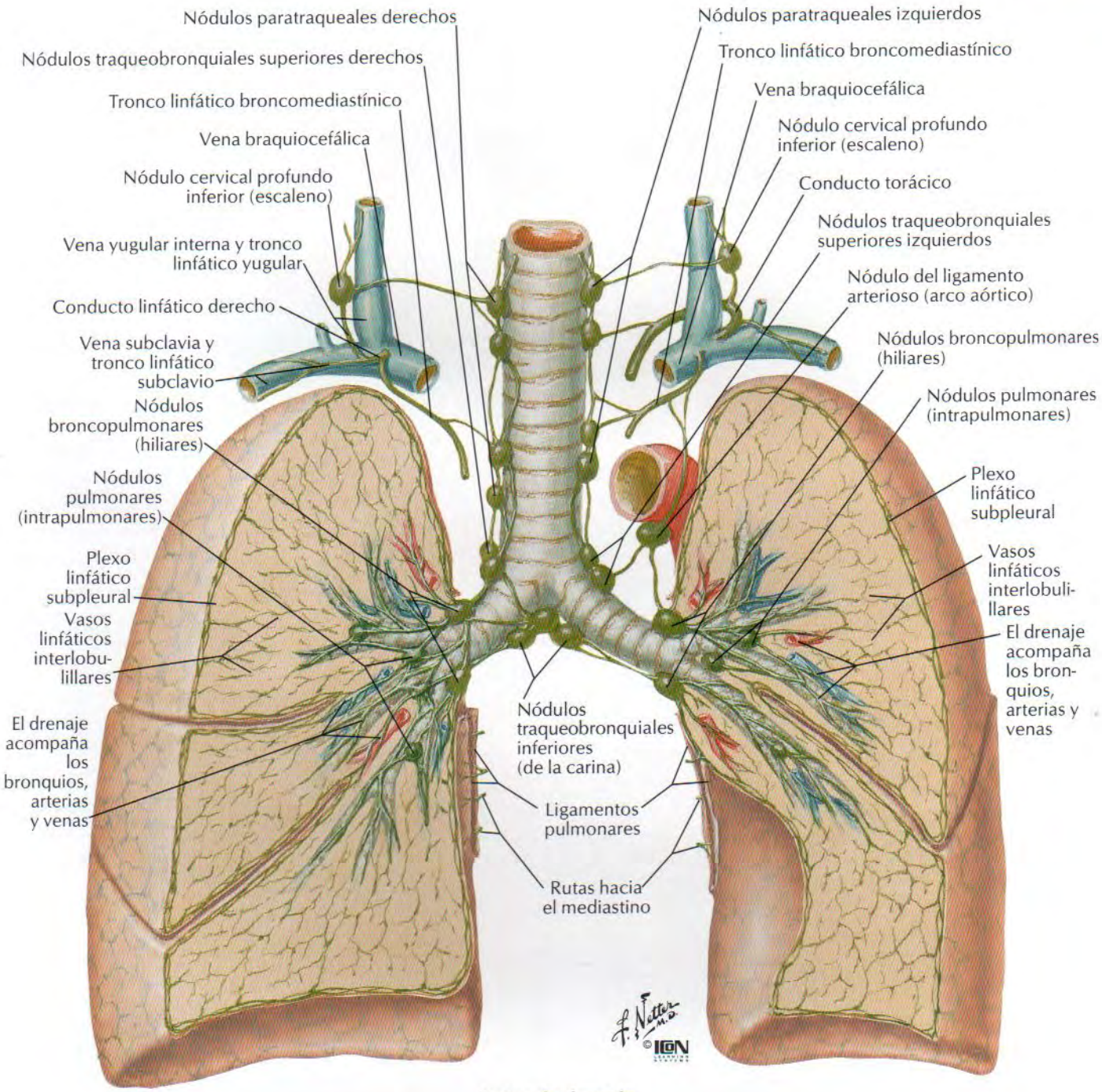

Rutas de drenaje

Pulmón derecho: todos los lóbulos drenan en nódulos pulmonares y broncopulmonares (hiliares) y luego en nódulos traqueobronquiales inferiores (de la carina), nódulos traqueobronquiales superiores derechos y nódulos paratraqueales derechos en dirección a la vena braquiocefálica vía tronco linfático broncomediastínico y/o nódulo cervical profundo inferior (escaleno).

Pulmón izquierdo: el lóbulo superior drena en nódulos pulmonares y broncopulmonares (hiliares), nódulos traqueobronquiales inferiores (de la carina), nódulos traqueobronquiales superiores izquierdos, nódulos paratraqueales izquierdos y/o nódulo del ligamento arterioso (del arco aórtico) y luego en la vena braquiocefálica vía tronco broncomediastínico izquierdo y conducto torácico. El lóbulo inferior izquierdo también drena en nódulos pulmonares y broncopulmonares (hiliares) y en nódulos traqueobronquiales inferiores (de la carina), pero después lo hace mayoritariamente en nódulos traqueobronquiales superiores derechos, donde sigue el mismo camino que la linfa del pulmón derecho.

Nervios autónomos en el tórax

VÉANSE TAMBIÉN LÁMINAS 124, 125, 159, 308

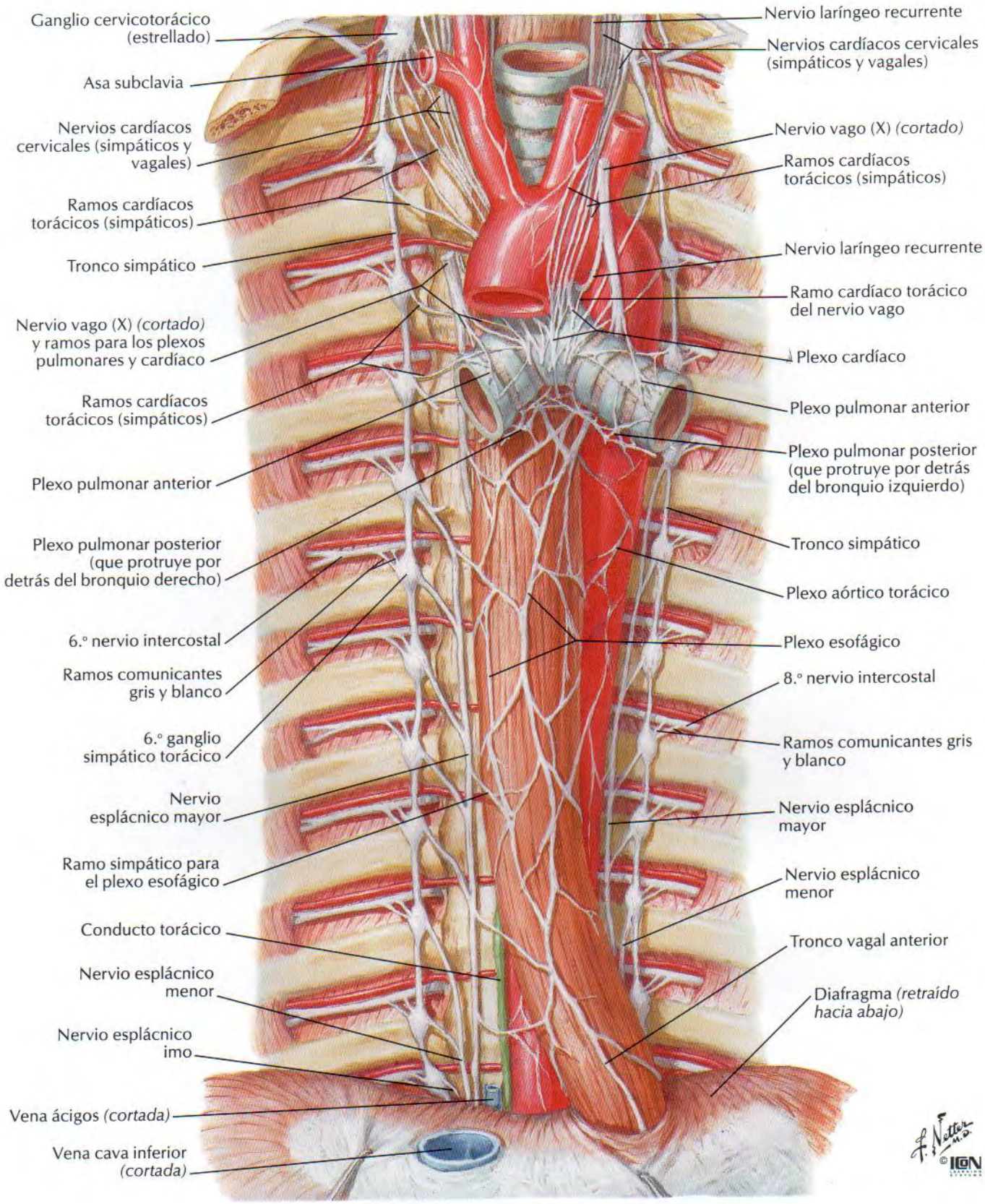

Inervación del árbol bronquial: esquema

VÉASE TAMBIÉN LÁMINA 160

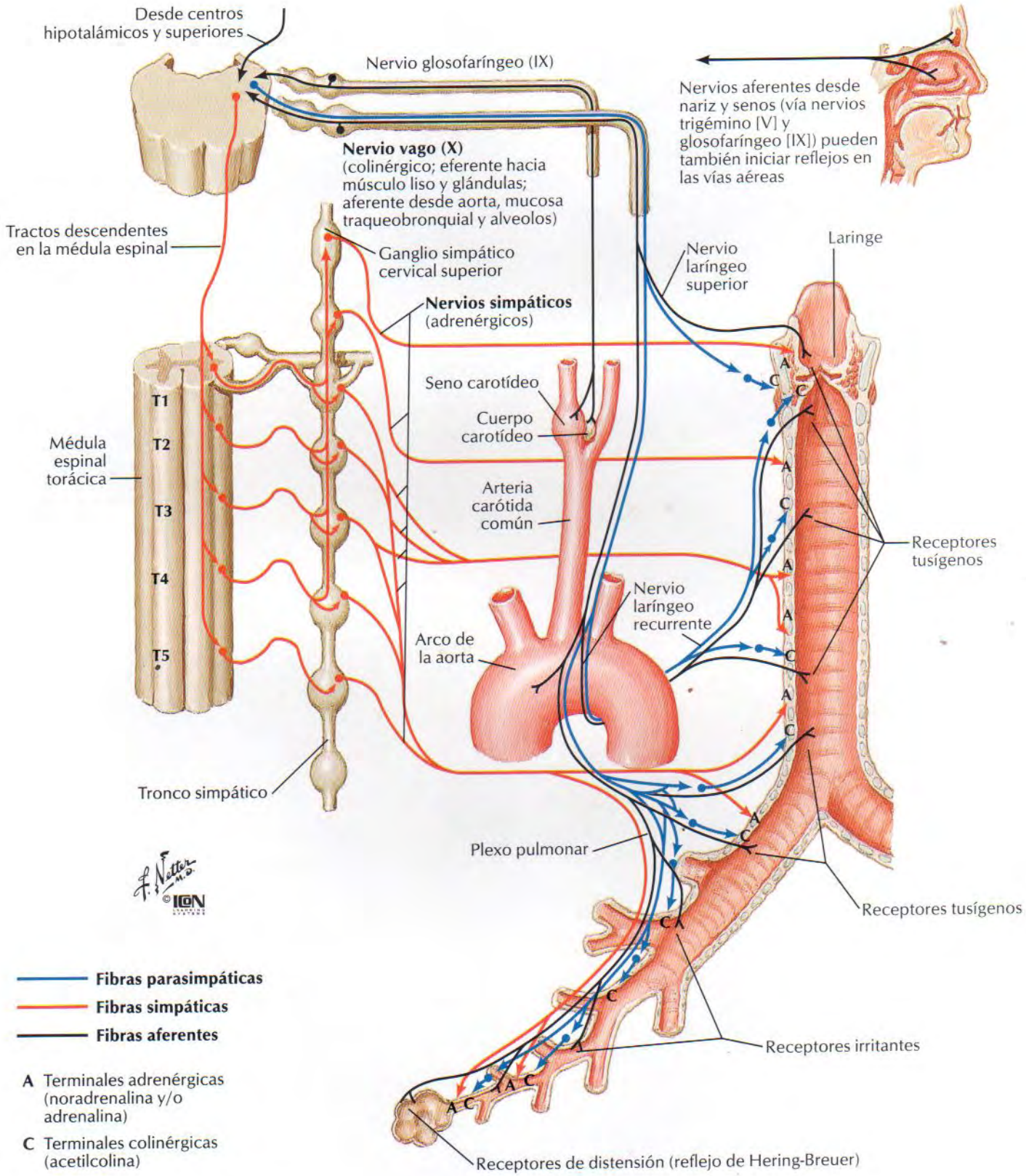

Corazón in situ

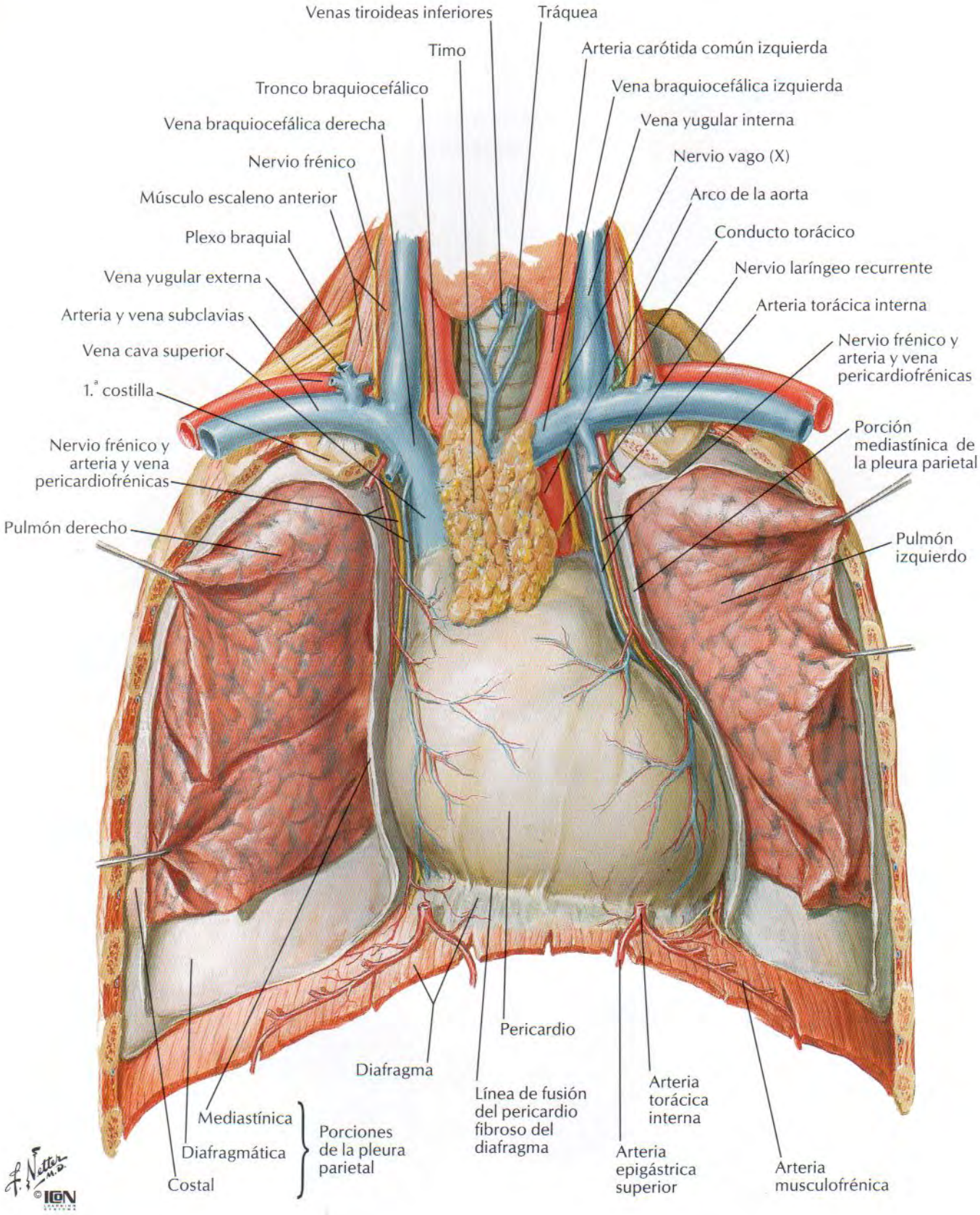

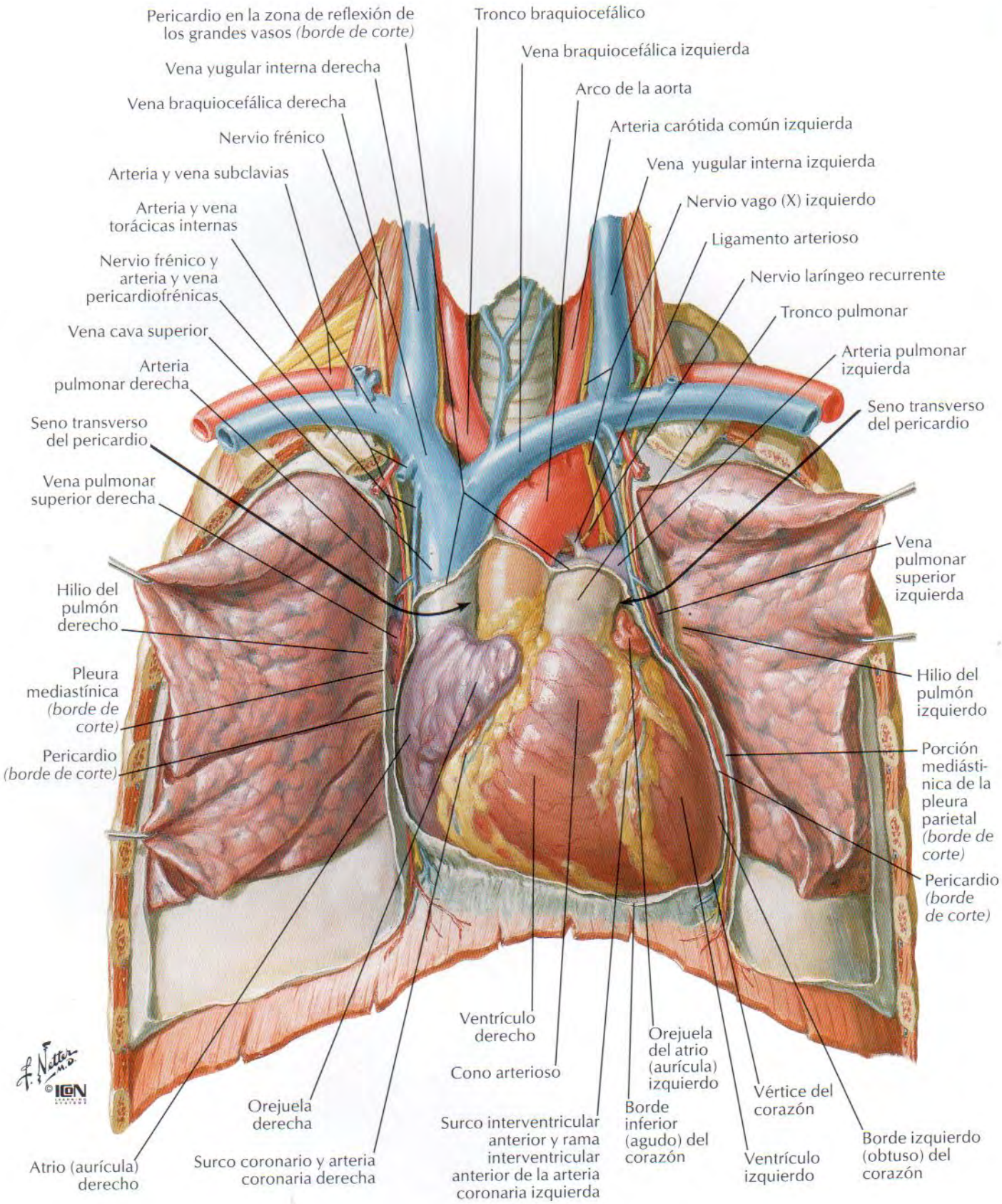
Pericardio en la zona de reflexión de los grandes vasos *(borde de corte)*
Vena yugular interna derecha
Vena braquiocefálica derecha
Nervio frénico
Arteria y vena subclavias
Arteria y vena torácicas internas
Nervio frénico y arteria y vena pericardiofrénicas
Vena cava superior
Arteria pulmonar derecha
Seno transverso del pericardio
Vena pulmonar superior derecha
Hilio del pulmón derecho
Pleura mediastínica *(borde de corte)*
Pericardio *(borde de corte)*
Atrio (aurícula) derecho
Orejuela derecha
Surco coronario y arteria coronaria derecha
Tronco braquiocefálico
Vena braquiocefálica izquierda
Arco de la aorta
Arteria carótida común izquierda
Vena yugular interna izquierda
Nervio vago (X) izquierdo
Ligamento arterioso
Nervio laríngeo recurrente
Tronco pulmonar
Arteria pulmonar izquierda
Seno transverso del pericardio
Vena pulmonar superior izquierda
Hilio del pulmón izquierdo
Porción mediástinica de la pleura parietal *(borde de corte)*
Pericardio *(borde de corte)*
Ventrículo derecho
Cono arterioso
Surco interventricular anterior y rama interventricular anterior de la arteria coronaria izquierda
Orejuela del atrio (aurícula) izquierdo
Borde inferior (agudo) del corazón
Vértice del corazón
Ventrículo izquierdo
Borde izquierdo (obtuso) del corazón
F. Netter M.D.
©ICON

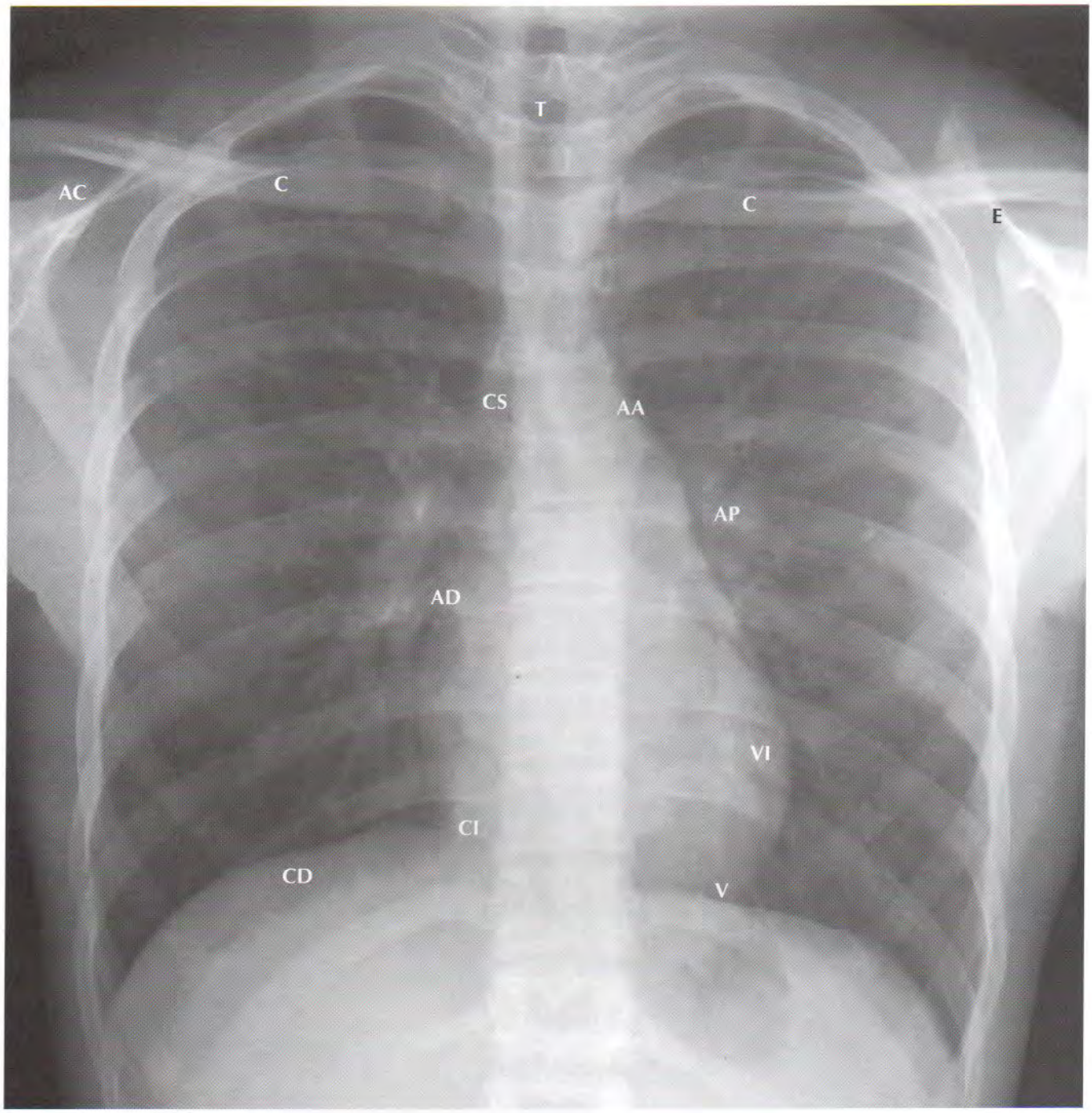

AA Arco de la aorta
AC Apófisis coracoides de la escápula
AD Atrio (aurícula) derecho
AP Arteria pulmonar (izquierda)
C Clavícula
CD Cúpula del diafragma (derecha)
CI Vena cava inferior
CS Vena cava superior
E Espina de la escápula
T Tráquea
V Vértice del corazón
VI Ventrículo izquierdo

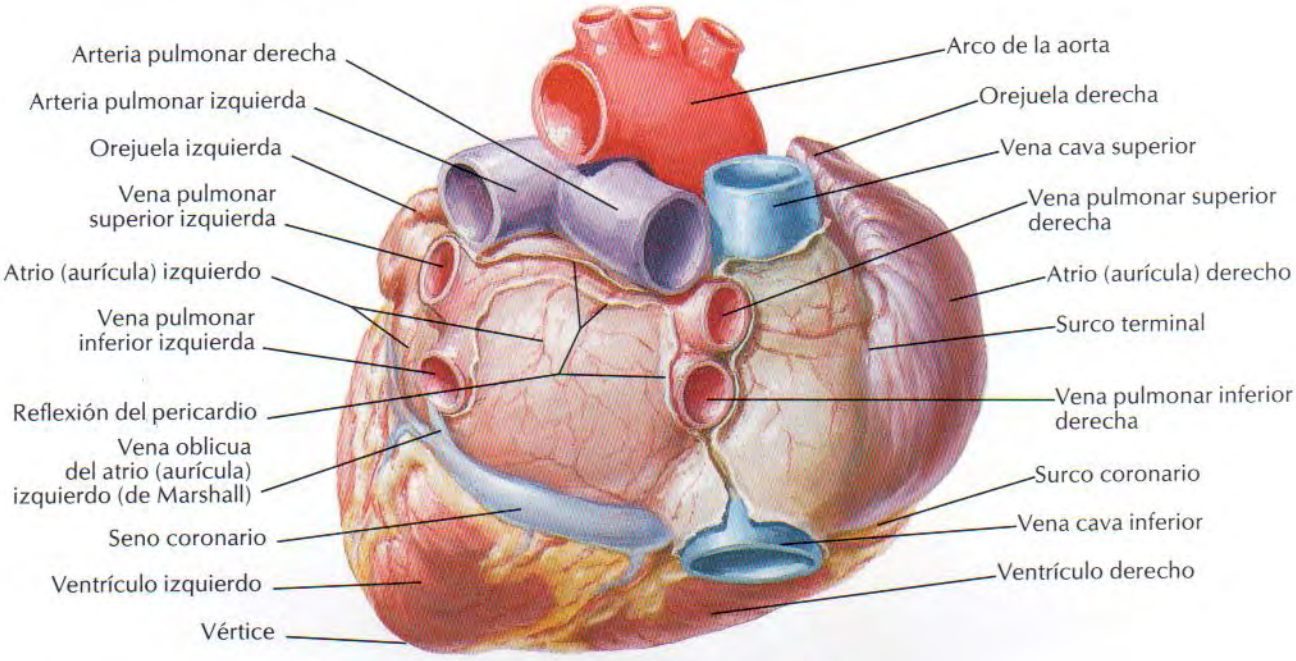

Base del corazón: visión posterior

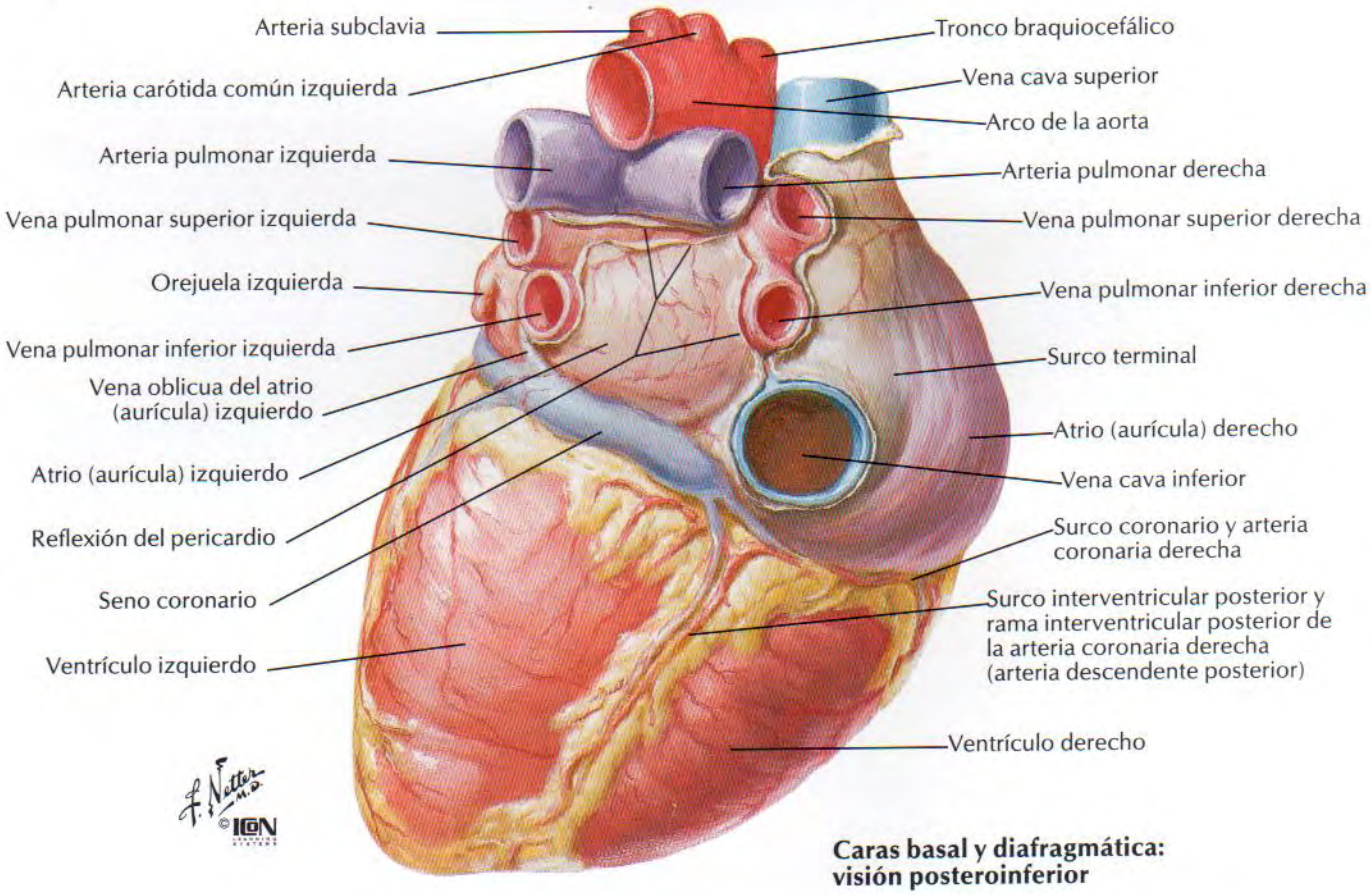

Caras basal y diafragmática: visión posteroinferior

Saco pericárdico

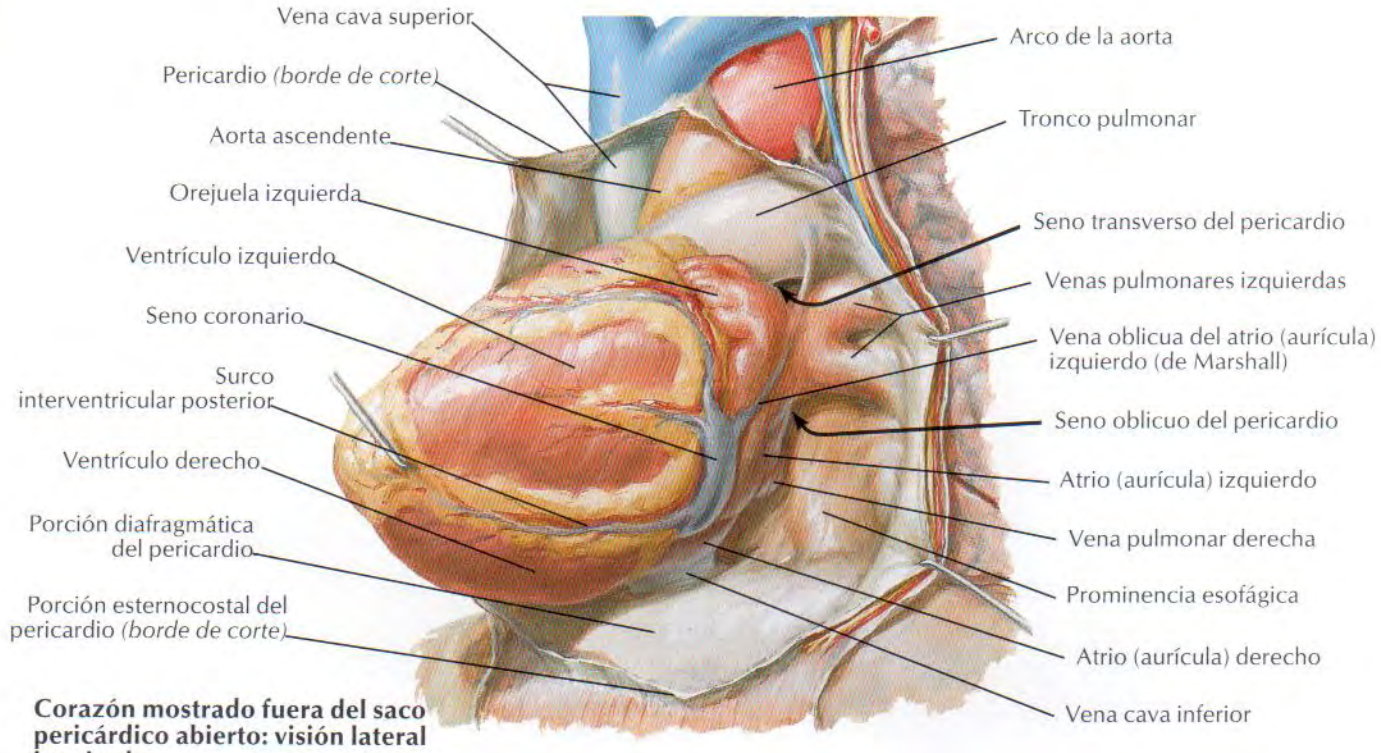

Corazón mostrado fuera del saco pericárdico abierto: visión lateral izquierda

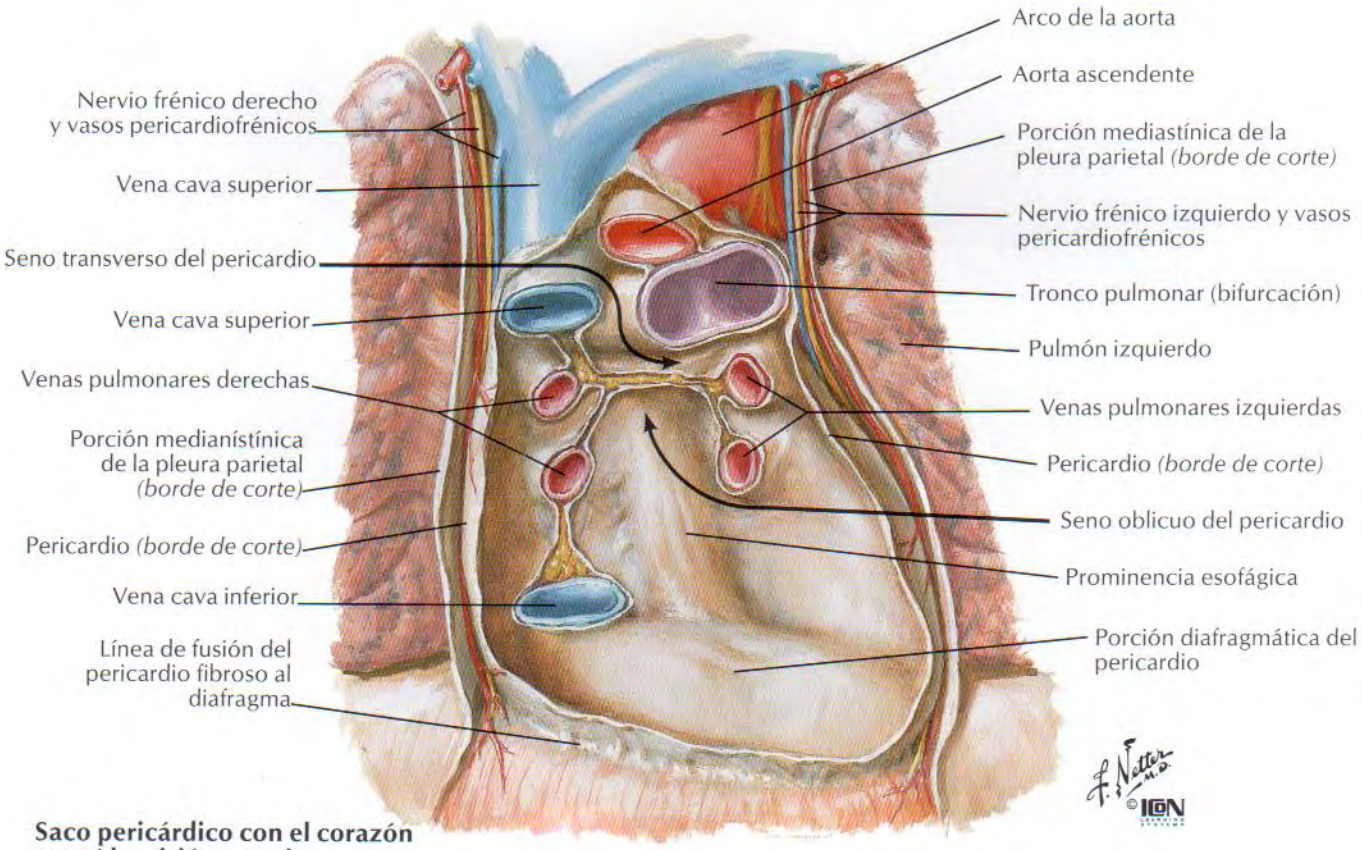

Saco pericárdico con el corazón extraído: visión anterior

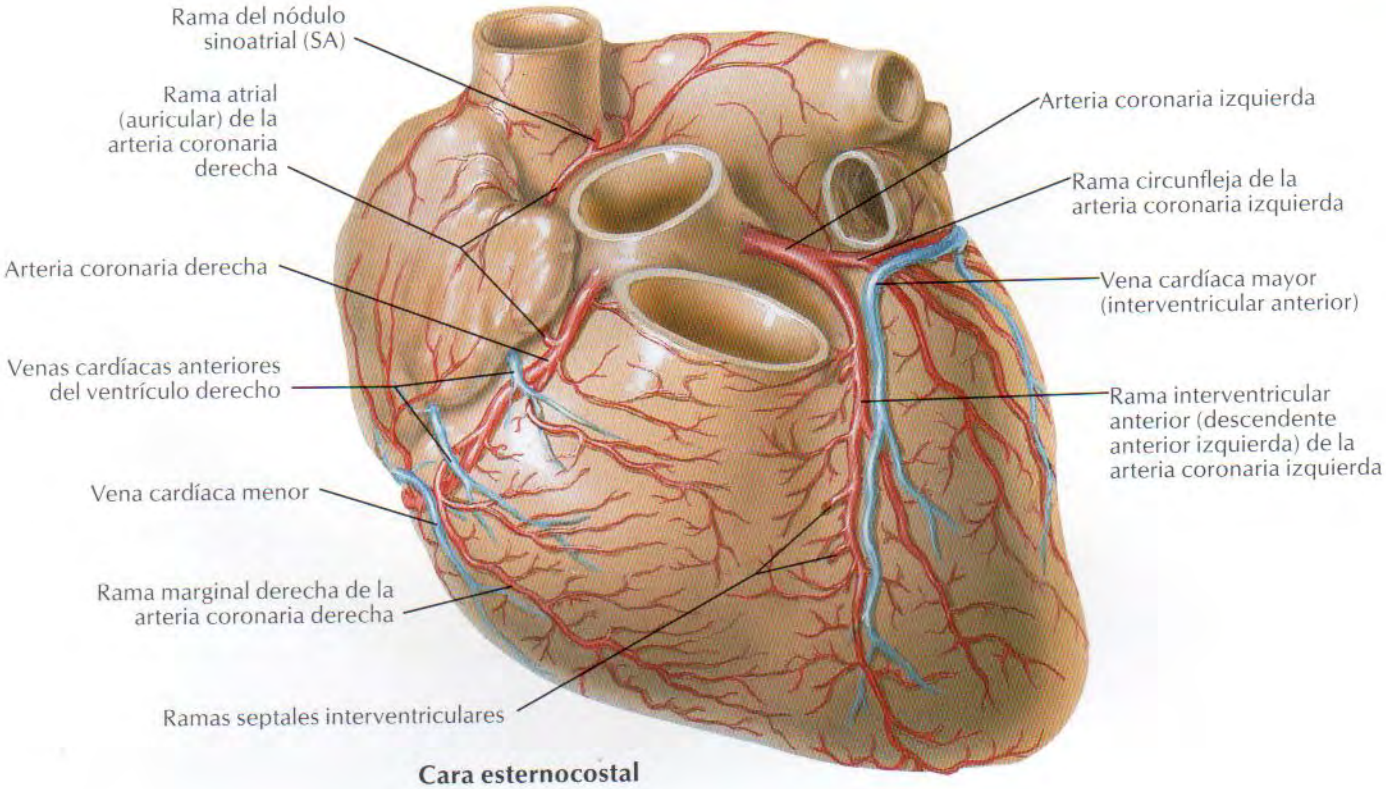

Cara esternocostal

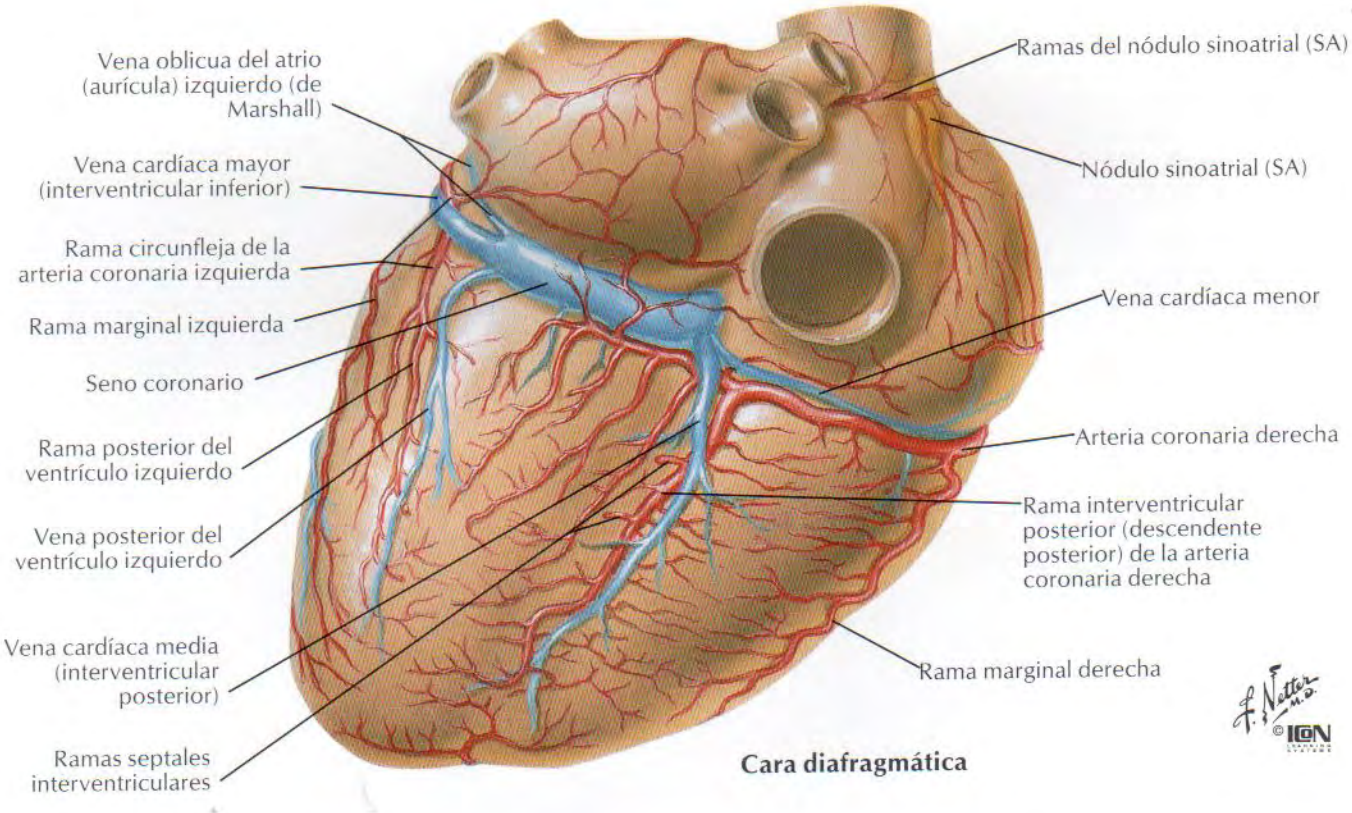

Cara diafragmática

Arterias coronarias y venas cardíacas: variaciones

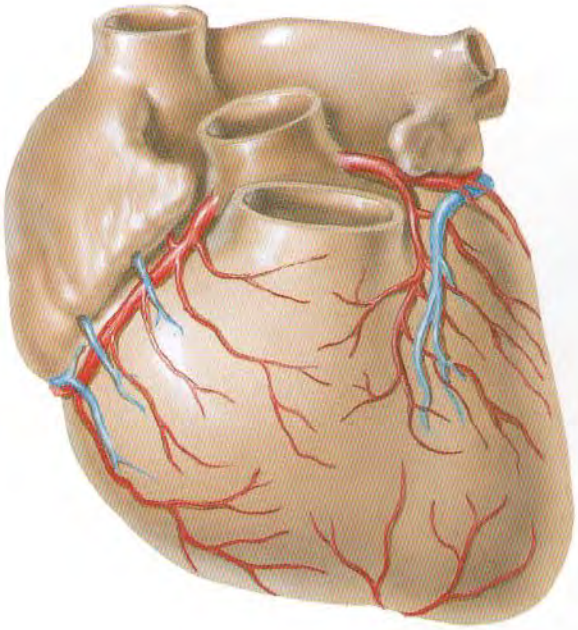

Rama interventricular anterior (descendente anterior izquierda) de la arteria coronaria izquierda muy corta. La porción apical de la cara anterior (esternocostal) es irrigada por ramas de la rama interventricular posterior (descendente posterior) de la arteria coronaria derecha que se incurvan alrededor del vértice

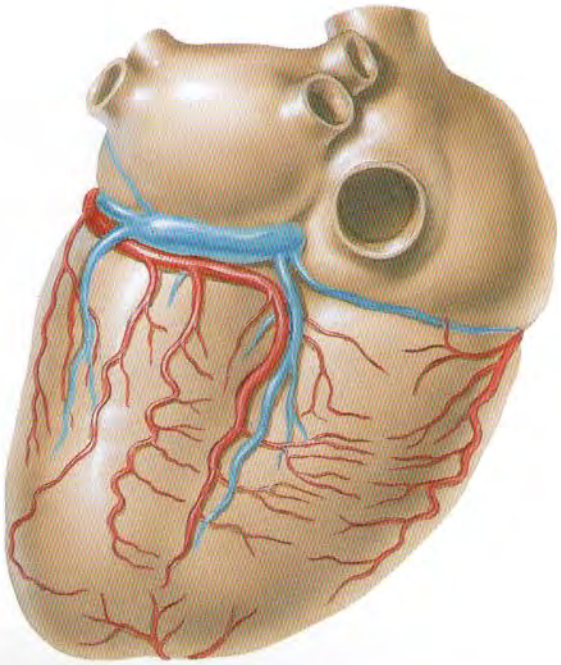

Rama interventricular posterior (descendente posterior) derivada de la rama circunfleja de la arteria coronaria izquierda, en lugar de serlo de la arteria coronaria derecha

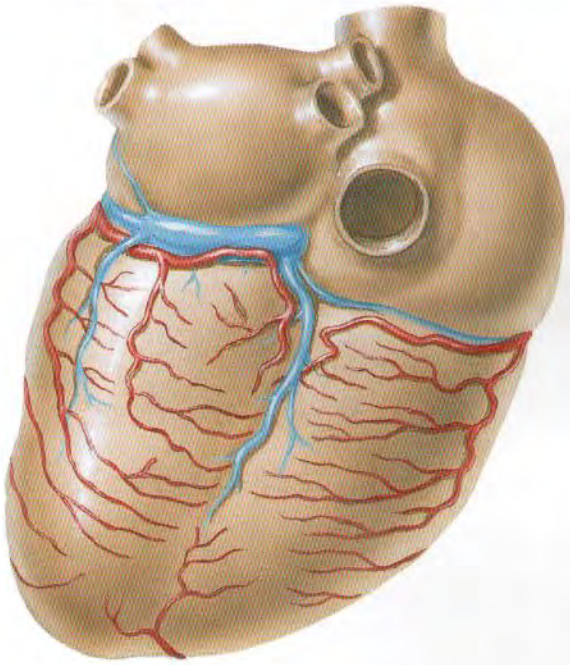

Rama interventricular posterior (descendente posterior) ausente. Área irrigada principalmente por pequeñas ramas de la rama circunfleja de la arteria coronaria izquierda y de la arteria coronaria derecha

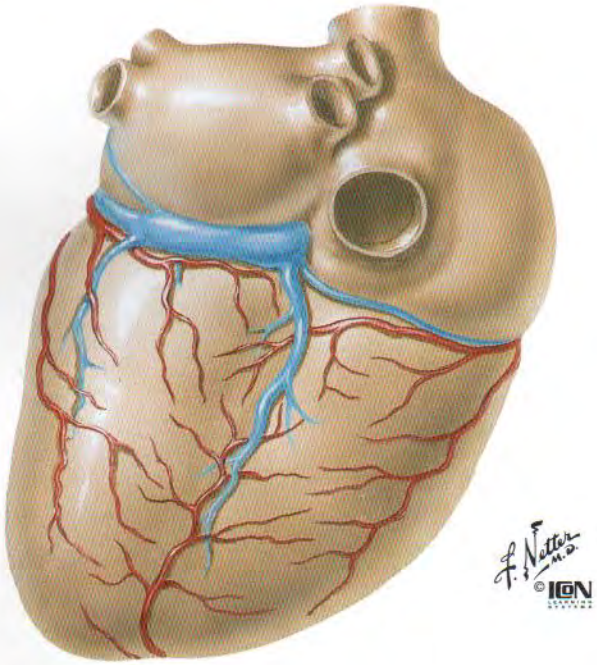

Rama interventricular posterior (descendente posterior) ausente. Área irrigada principalmente por la elongación de la rama interventricular anterior (descendente anterior izquierda) que se incurva alrededor del vértice

Arteria coronaria derecha: visión oblicua anterior izquierda

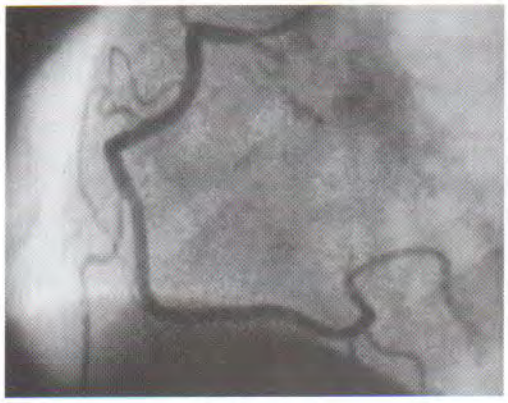

Arteriograma

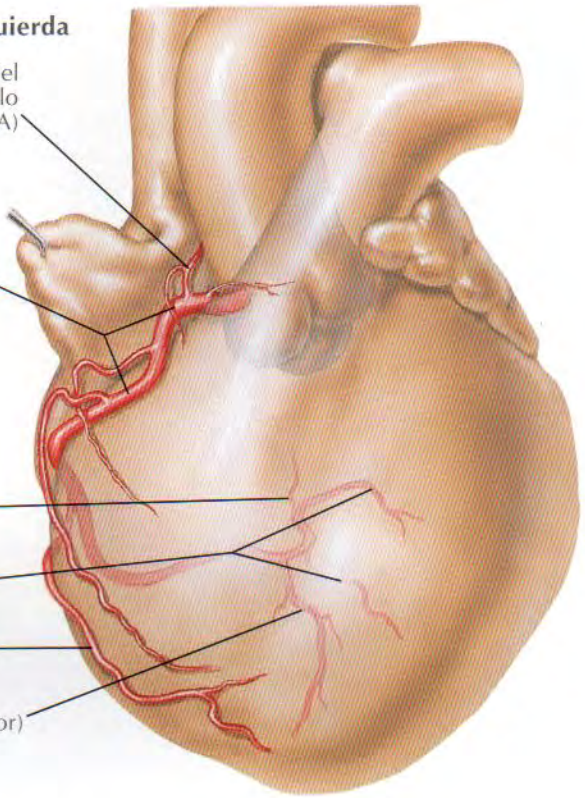

Arteria coronaria derecha: visión oblicua anterior derecha

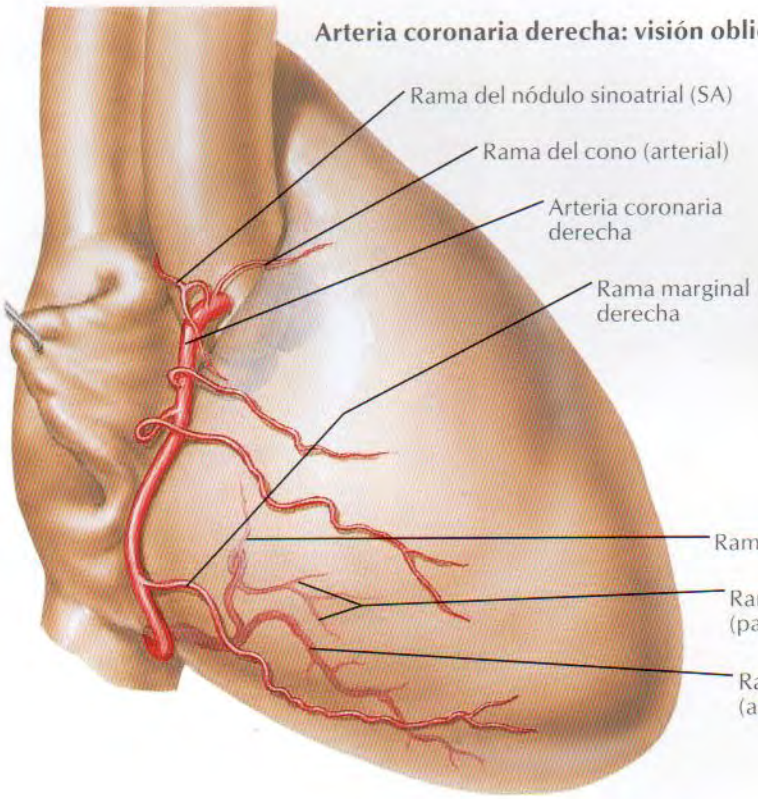

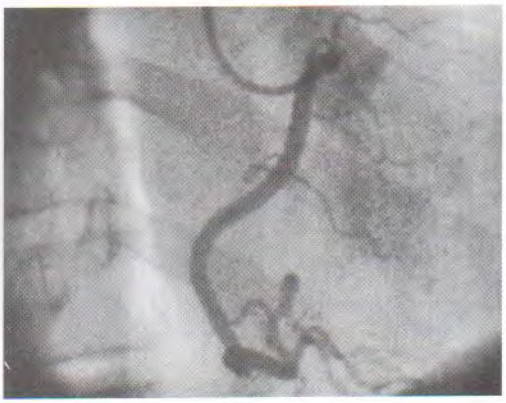

Arteriograma

F. Netter M.D. © ICON

Arteria coronaria izquierda: visión oblicua anterior izquierda

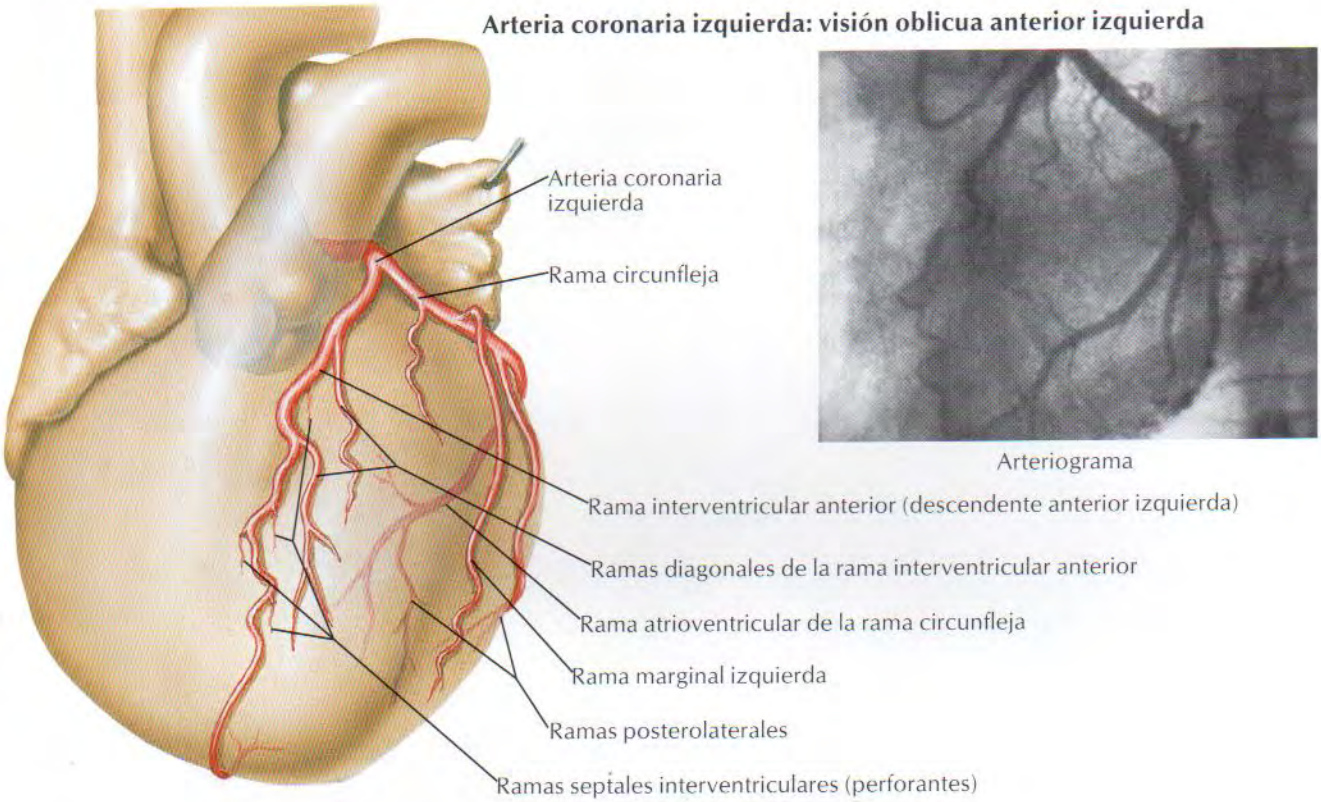

Arteria coronaria izquierda: visión oblicua anterior derecha

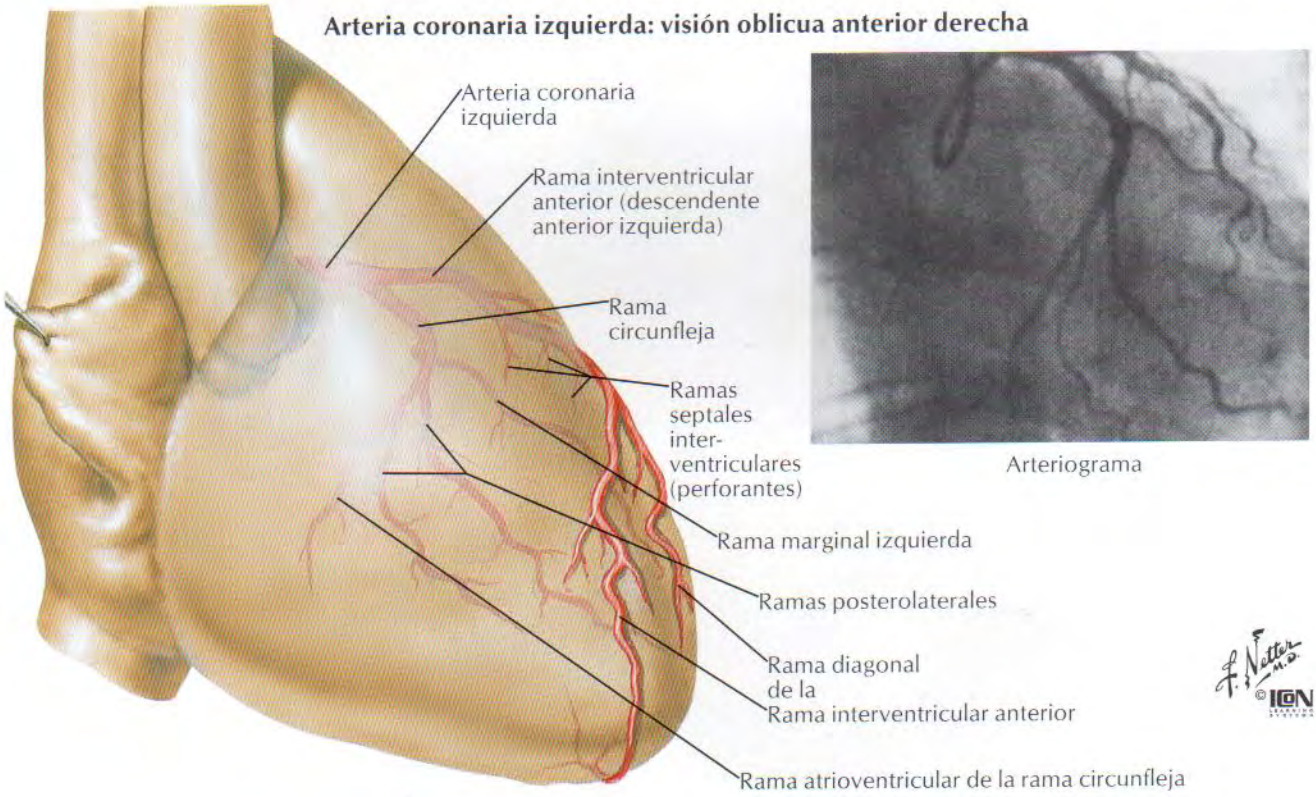

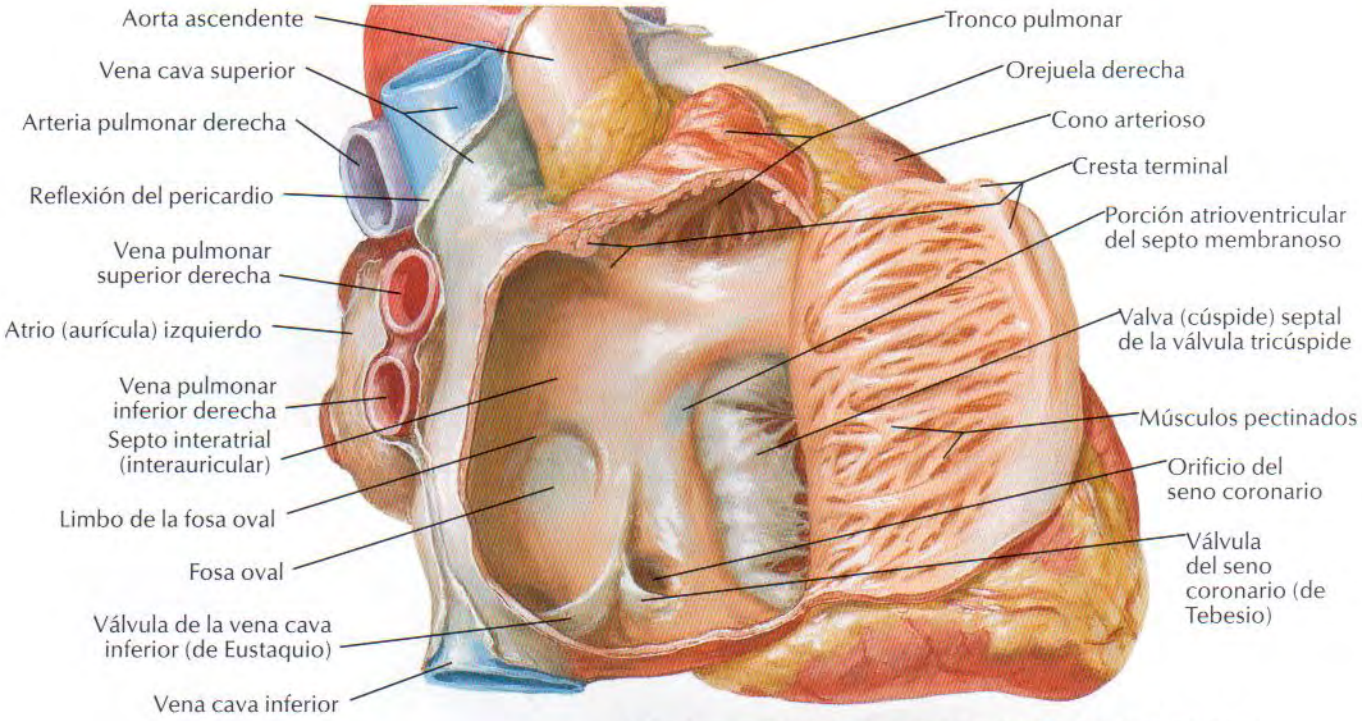

Atrio (aurícula) derecho abierto: visión lateral derecha

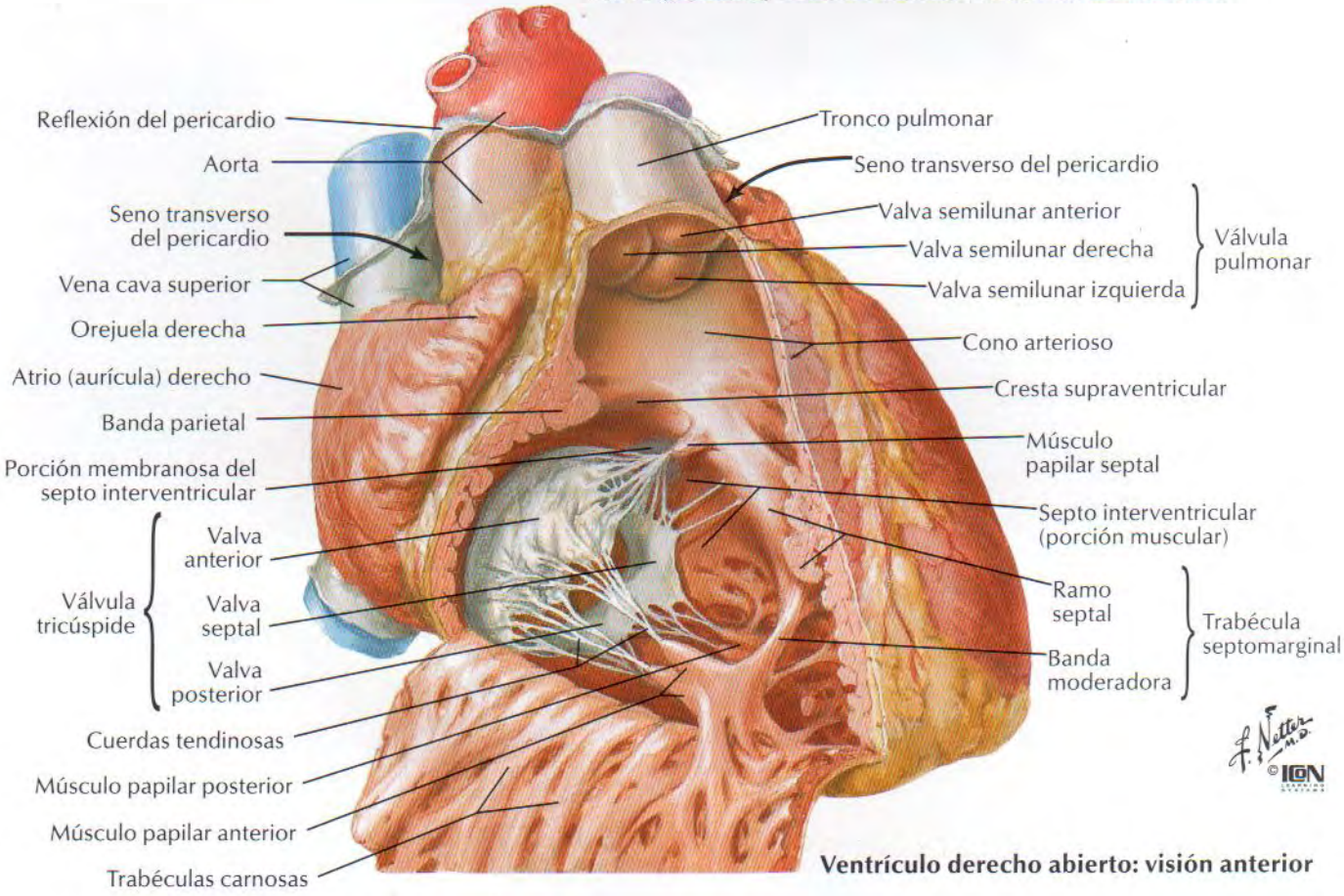

Ventrículo derecho abierto: visión anterior

Atrio (aurícula) y ventrículo izquierdos

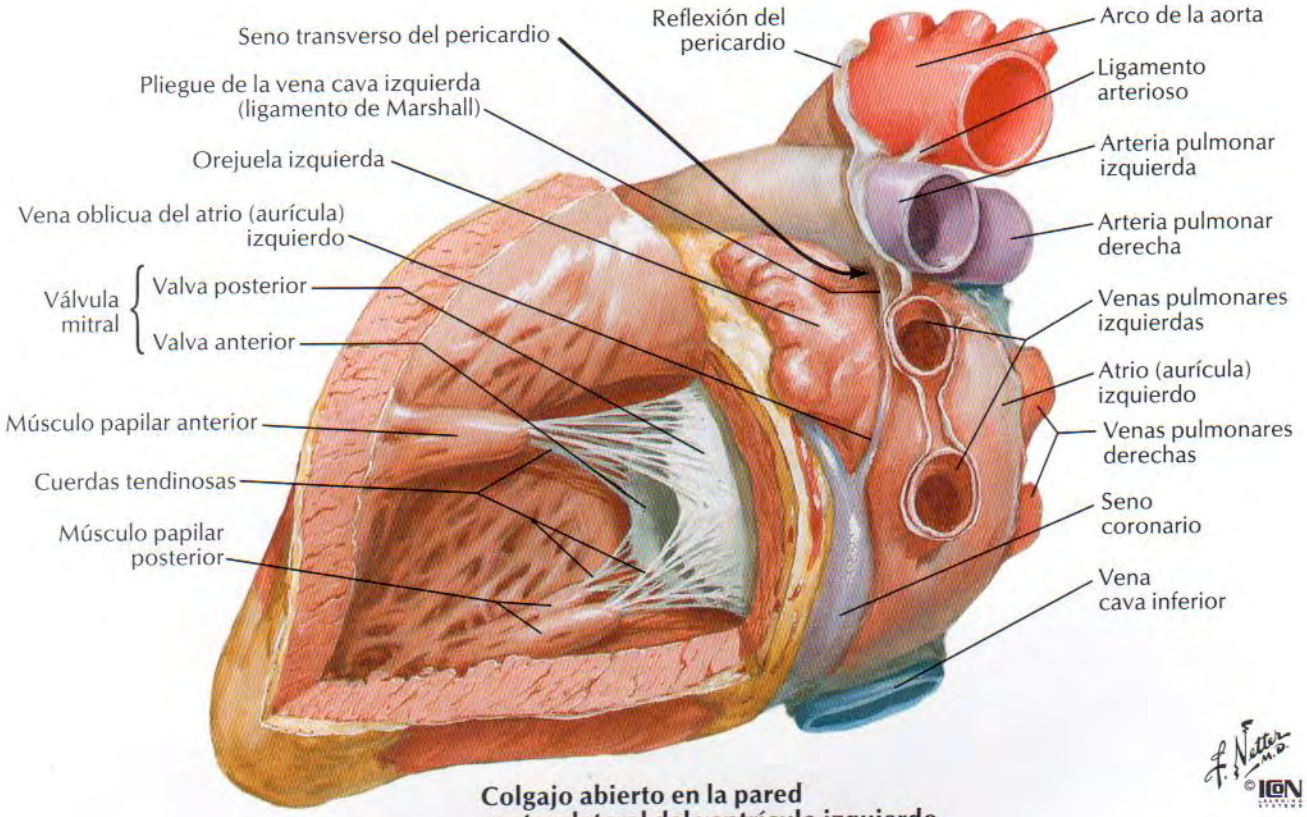

Colgajo abierto en la pared posterolateral del ventrículo izquierdo

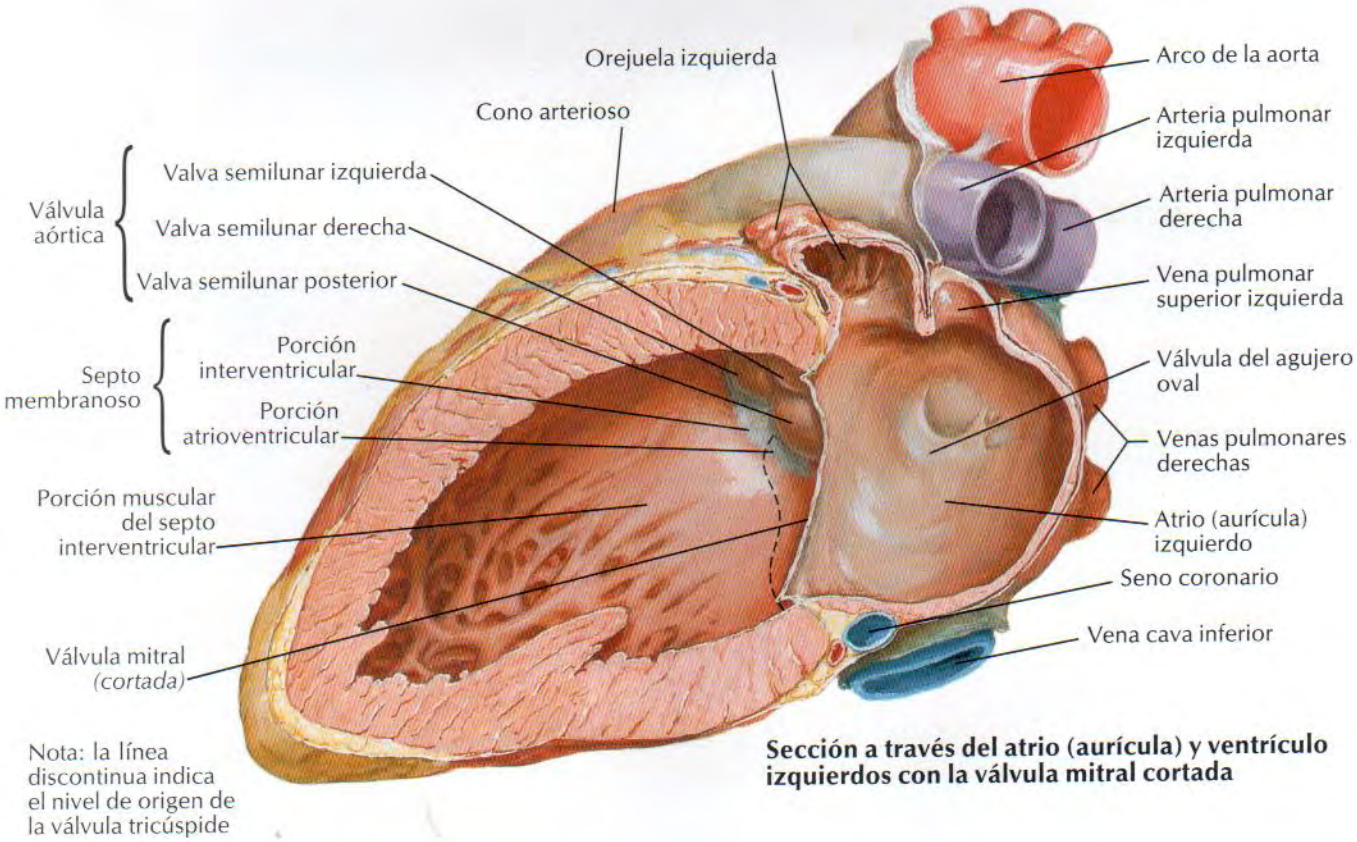

Nota: la línea discontinua indica el nivel de origen de la válvula tricúspide

Sección a través del atrio (aurícula) y ventrículo izquierdos con la válvula mitral cortada

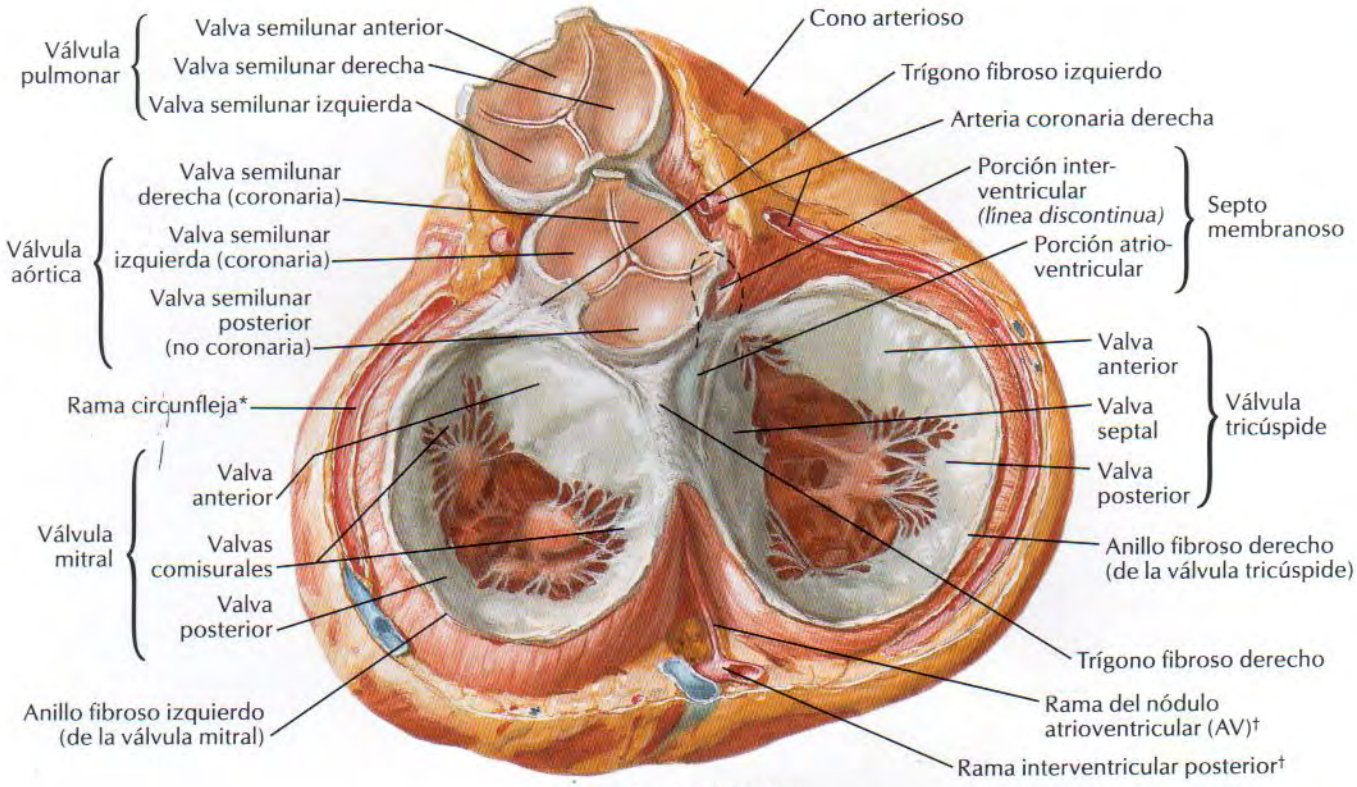

Corazón en diástole: visto desde la base con los atrios (aurículas) extirpados

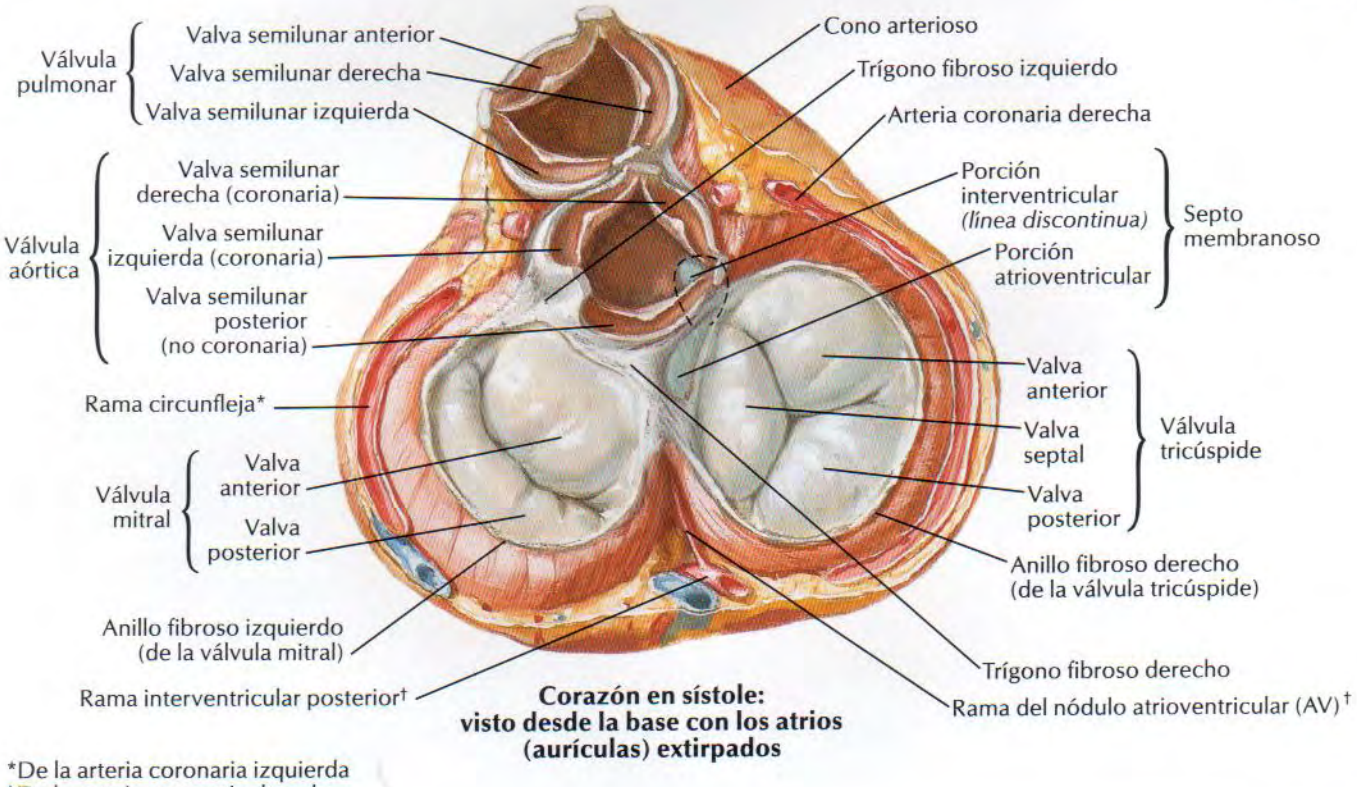

Corazón en sístole: visto desde la base con los atrios (aurículas) extirpados

*De la arteria coronaria izquierda
†De la arteria coronaria derecha

Válvulas y esqueleto fibroso del corazón (continuación)

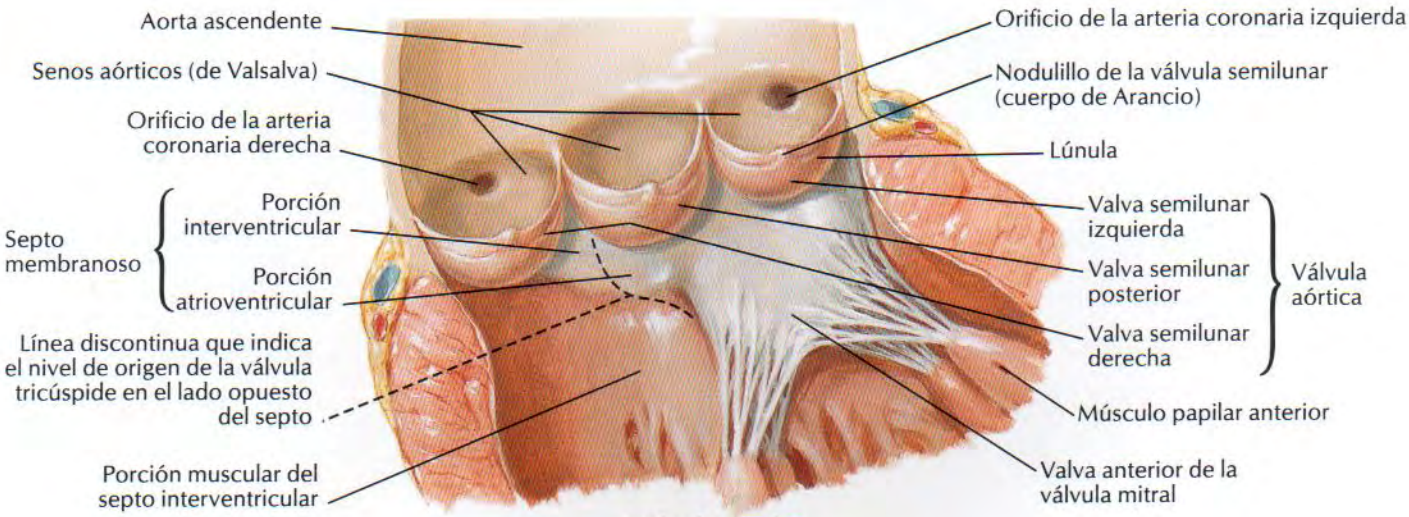

Válvula aórtica

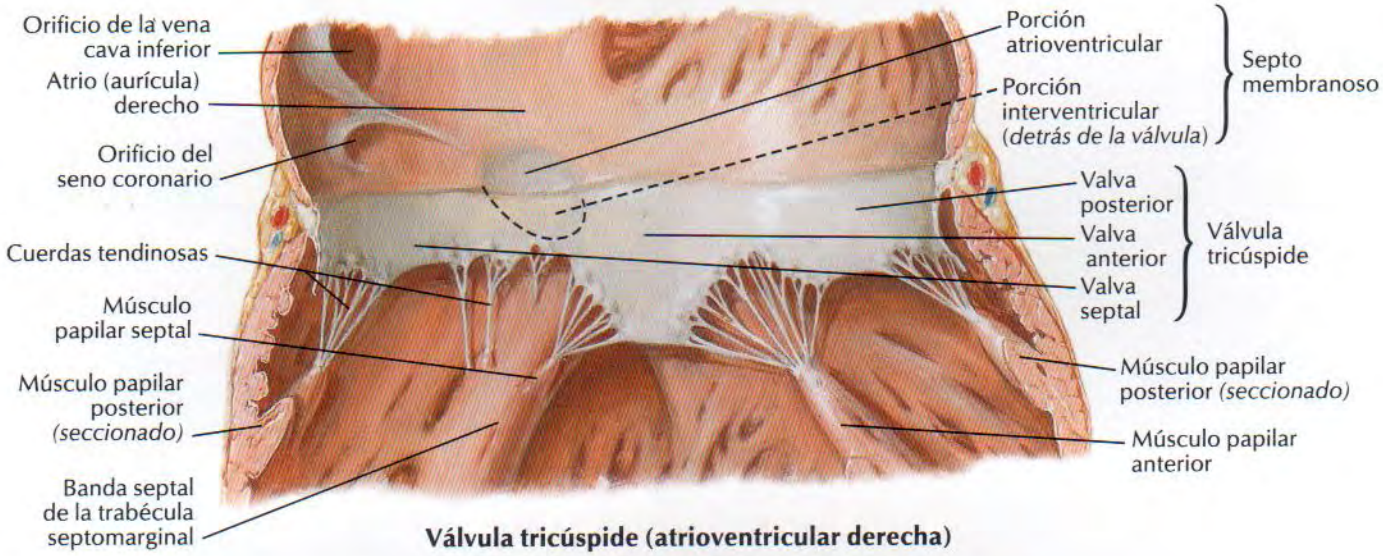

Válvula tricúspide (atrioventricular derecha)



Válvula mitral (atrioventricular izquierda)

Atrios (aurículas), ventrículos y septo interventricular

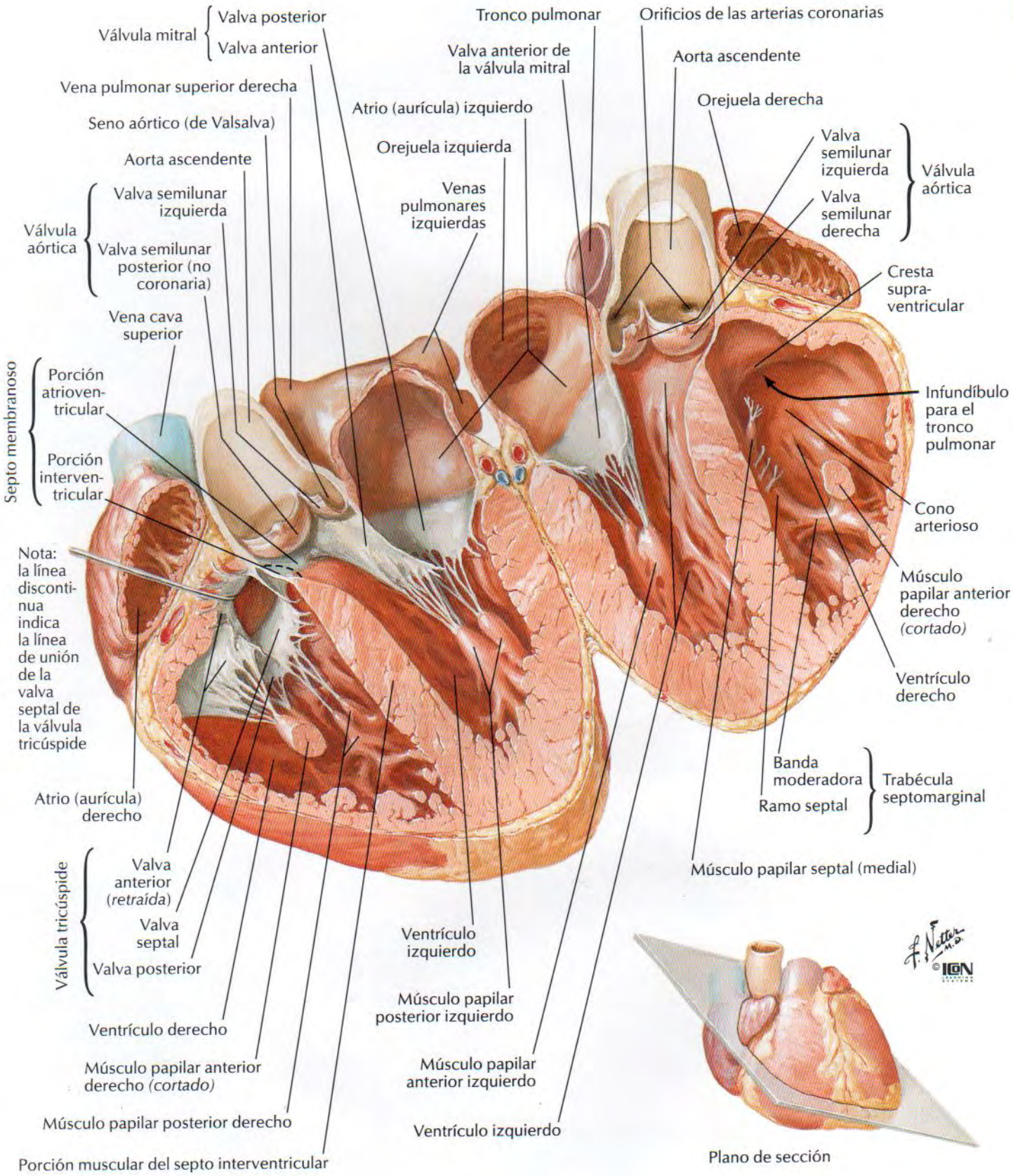

Sistema de conducción del corazón

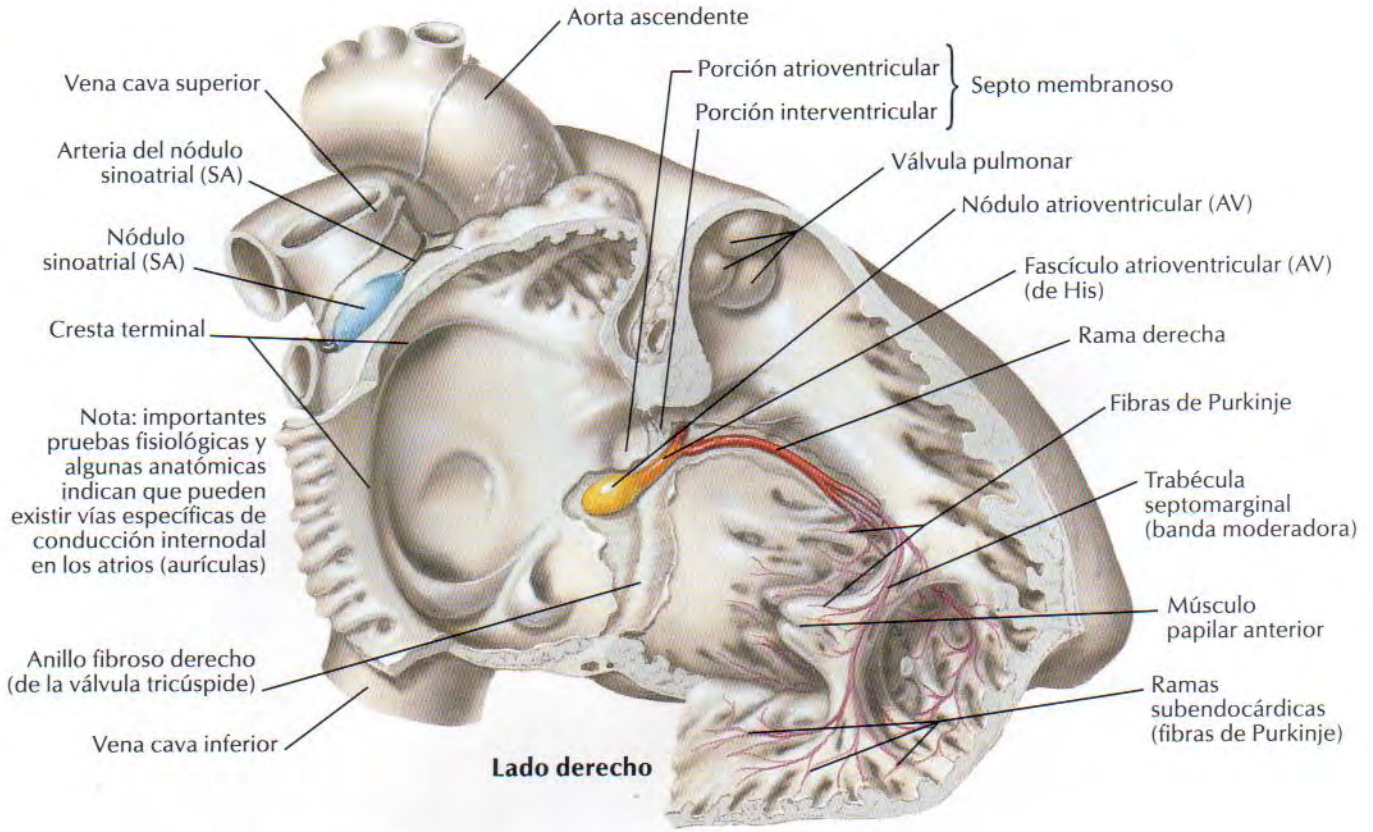

Lado derecho

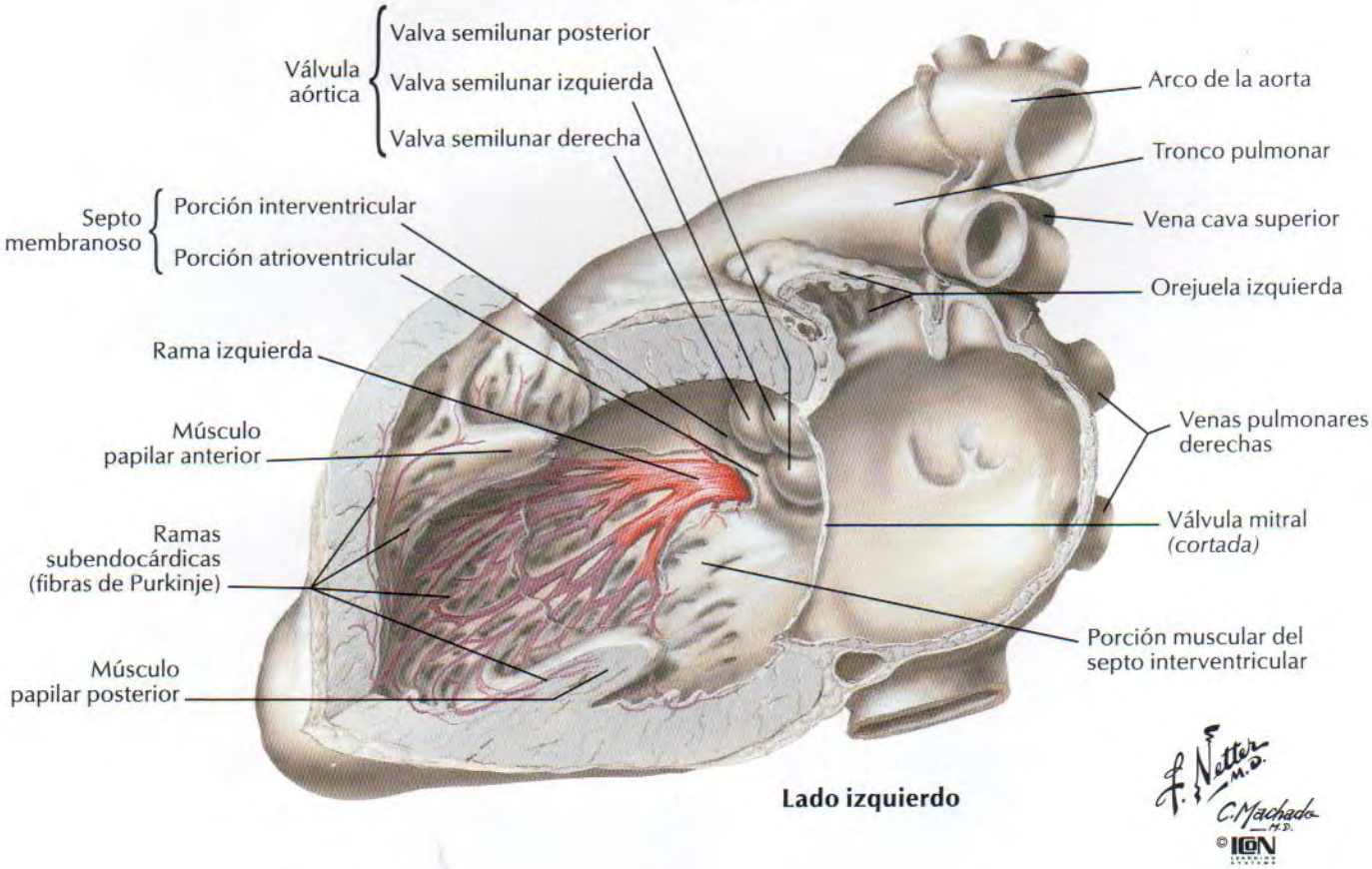

Lado izquierdo

VÉANSE TAMBIÉN LÁMINAS 124, 159, 205

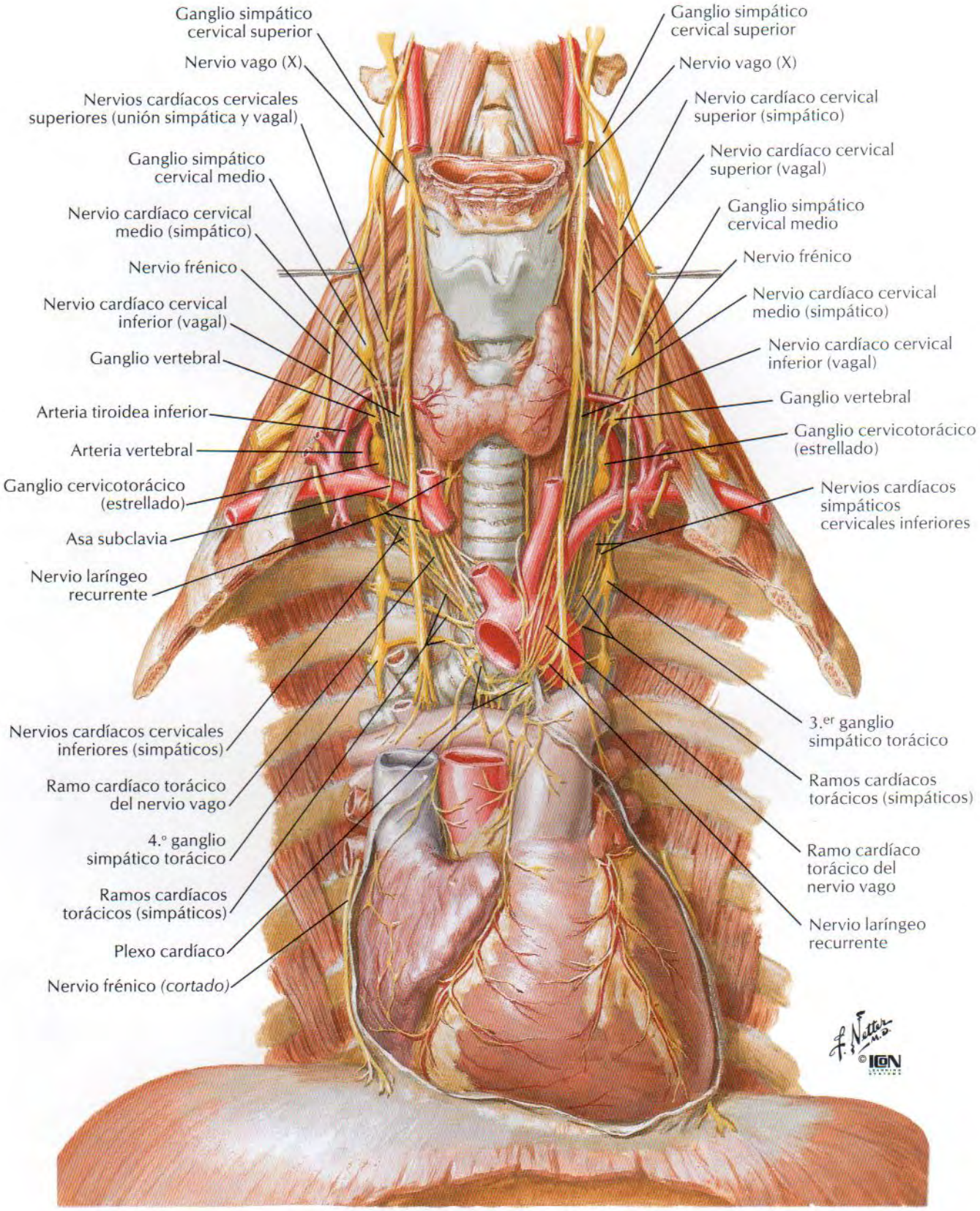

Inervación del corazón: esquema

VÉANSE TAMBIÉN LÁMINAS 120, 160

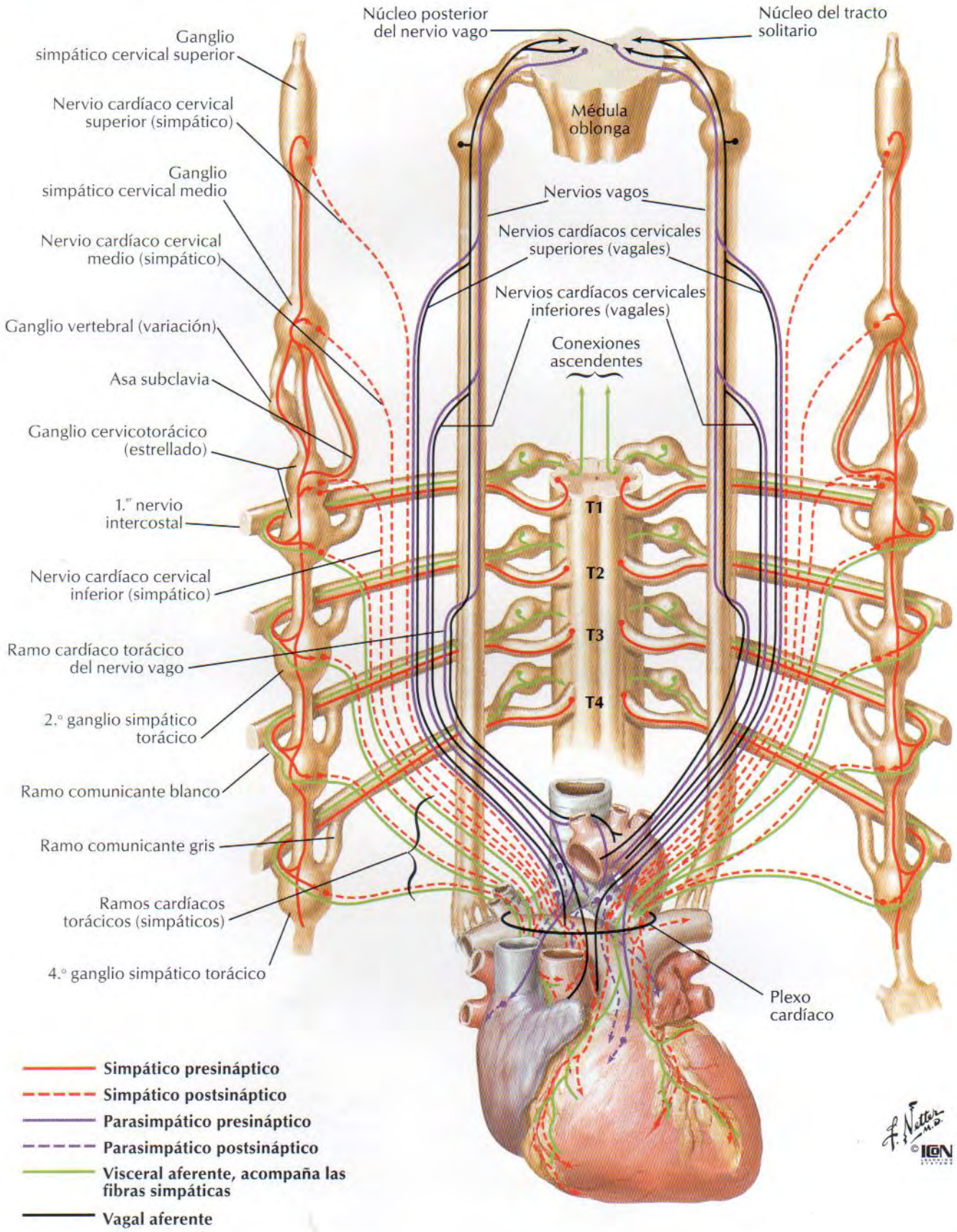

Inervación de los vasos sanguíneos: esquema

VÉASE TAMBIÉN LÁMINA 160

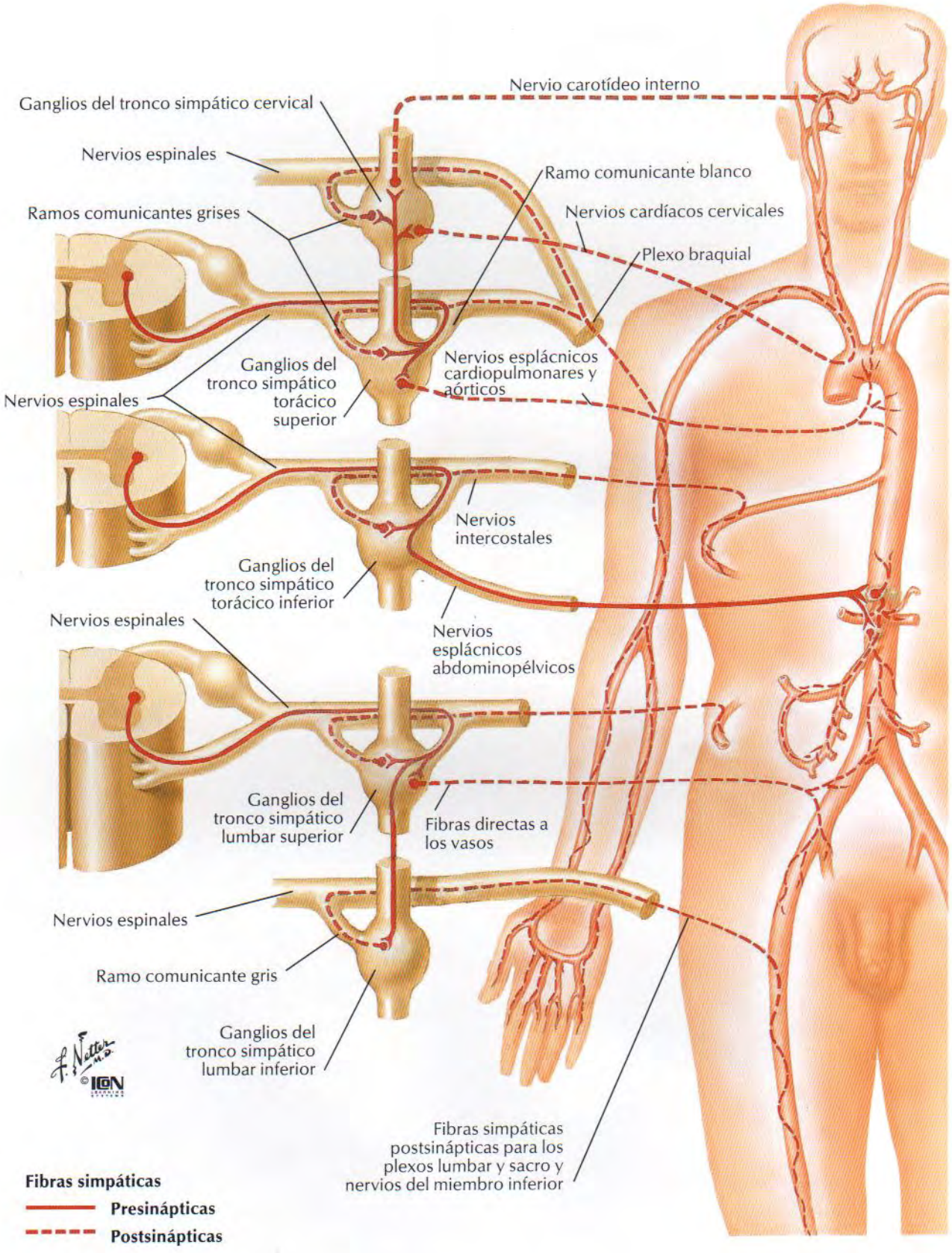

Circulación prenatal y posnatal

PARA LA PORCIÓN OBLITERADA DE LOS VASOS UMBILICALES VÉASE LÁMINA 245

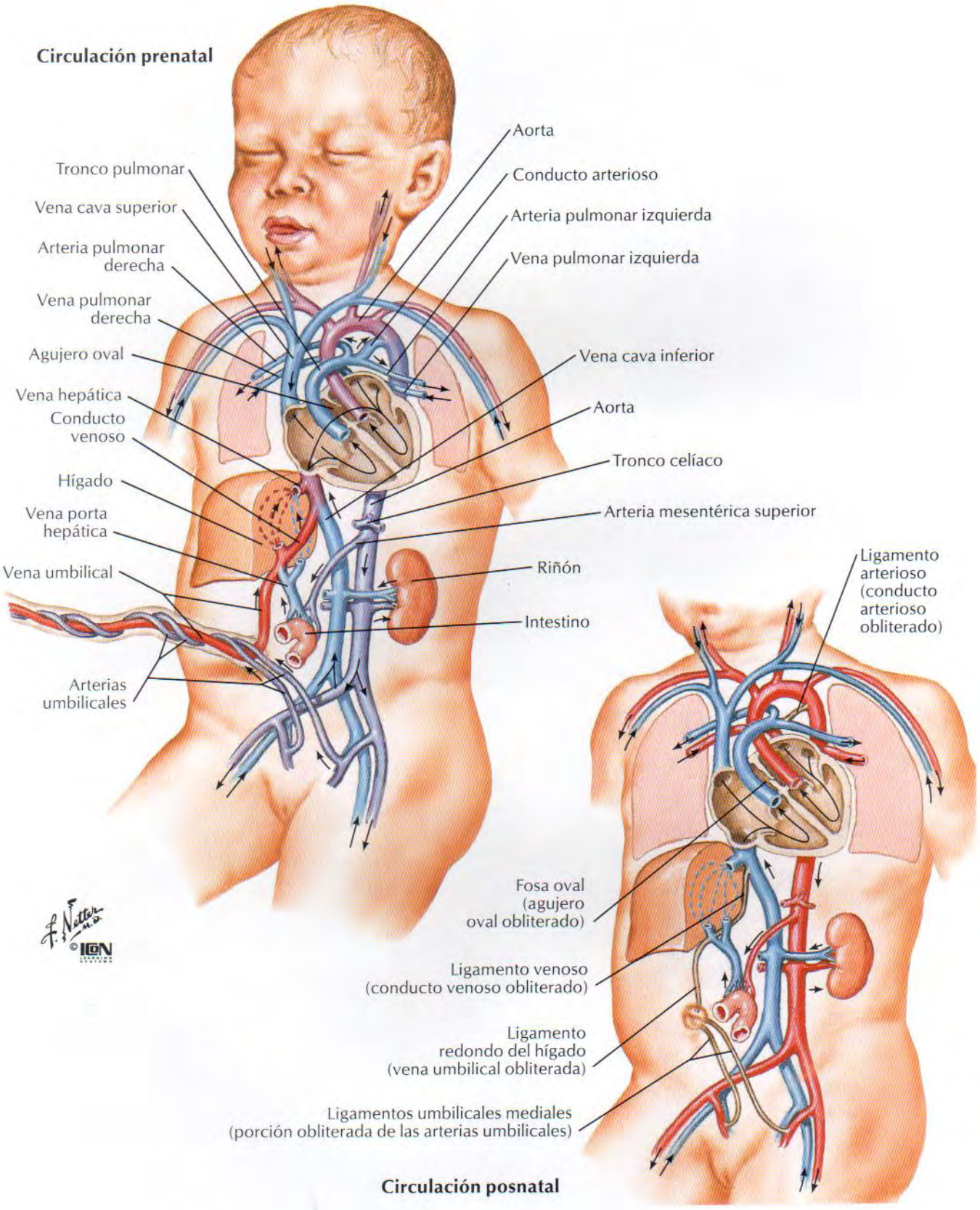

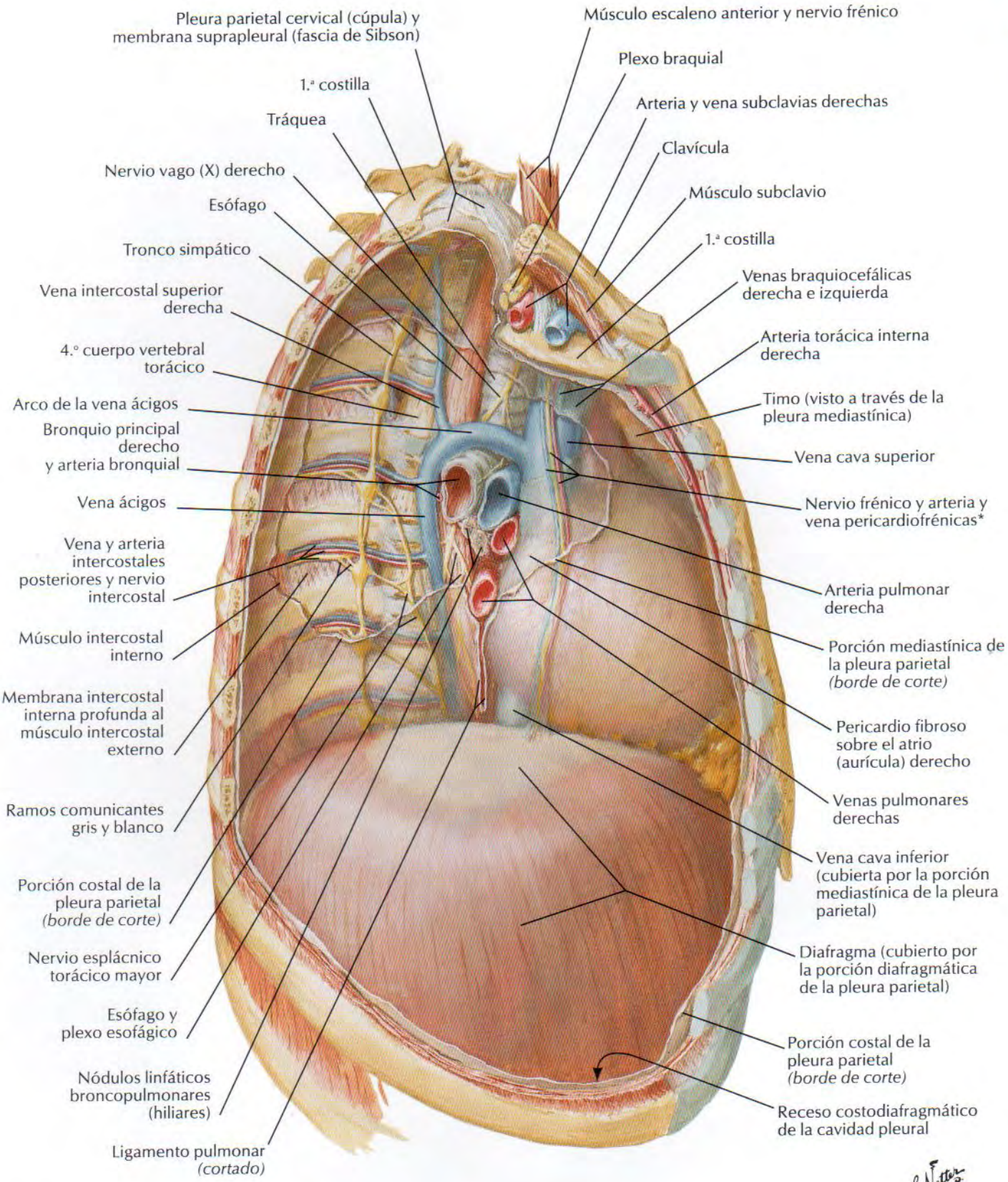

*El nervio y los vasos discurren normalmente por separado

Mediastino: visión lateral izquierda

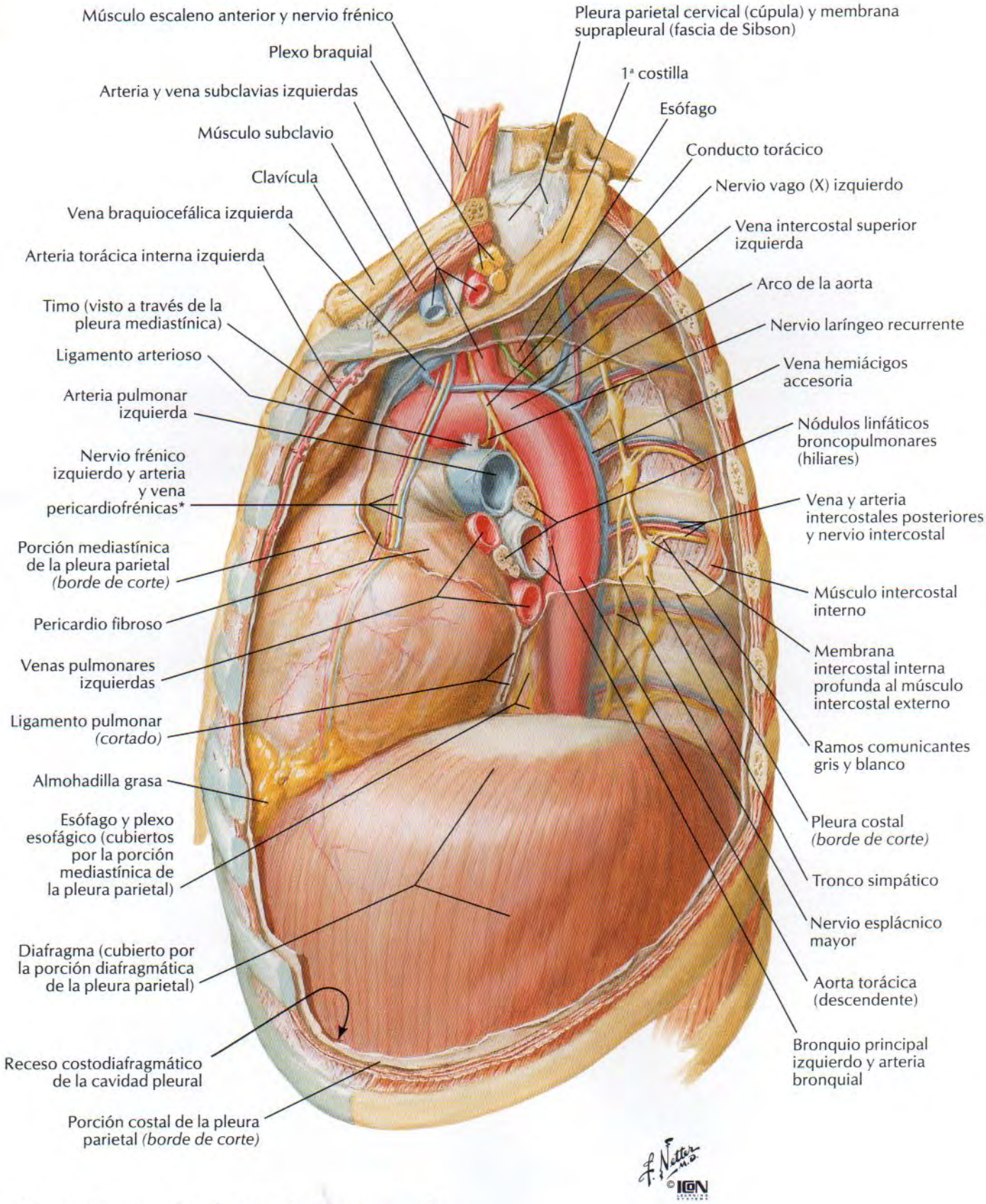

*El nervio y los vasos discurren normalmente por separado

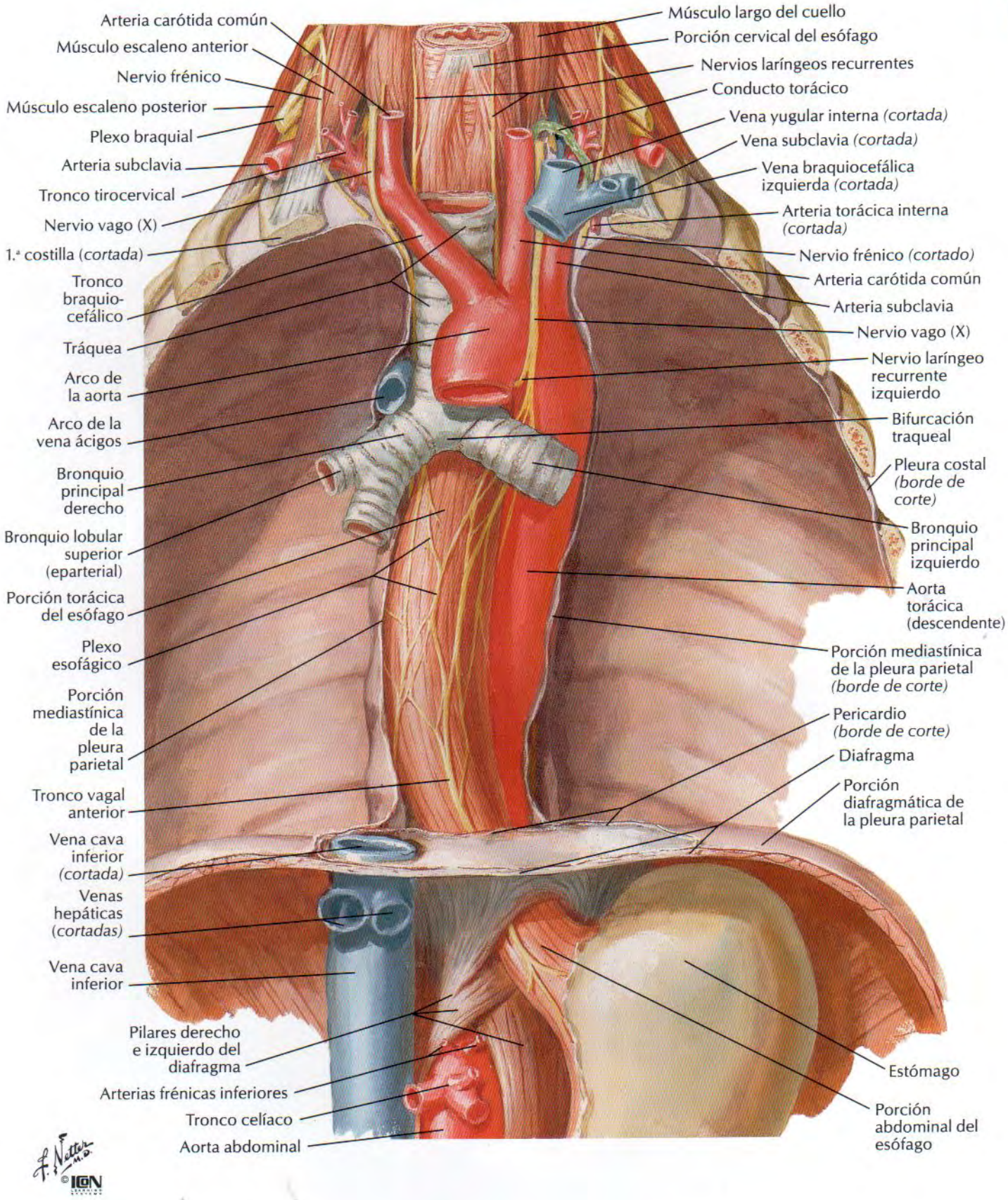
Arteria carótida común
Músculo escaleno anterior
Nervio frénico
Músculo escaleno posterior
Plexo braquial
Arteria subclavia
Tronco tirocervical
Nervio vago (X)
1.ª costilla (cortada)
Tronco braquio-cefálico
Tráquea
Arco de la aorta
Arco de la vena ácigos
Bronquio principal derecho
Bronquio lobular superior (eparterial)
Porción torácica del esófago
Plexo esofágico
Porción mediastínica de la pleura parietal
Tronco vagal anterior
Vena cava inferior (cortada)
Venas hepáticas (cortadas)
Vena cava inferior
Pilares derecho e izquierdo del diafragma
Arterias frénicas inferiores
Tronco celíaco
Aorta abdominal
Músculo largo del cuello
Porción cervical del esófago
Nervios laríngeos recurrentes
Conducto torácico
Vena yugular interna (cortada)
Vena subclavia (cortada)
Vena braquiocefálica izquierda (cortada)
Arteria torácica interna (cortada)
Nervio frénico (cortado)
Arteria carótida común
Arteria subclavia
Nervio vago (X)
Nervio laríngeo recurrente izquierdo
Bifurcación traqueal
Pleura costal (borde de corte)
Bronquio principal izquierdo
Aorta torácica (descendente)
Porción mediastínica de la pleura parietal (borde de corte)
Pericardio (borde de corte)
Diafragma
Porción diafragmática de la pleura parietal
Estómago
Porción abdominal del esófago
F. Netter M.D.
©IGN

Topografía y constricciones del esófago

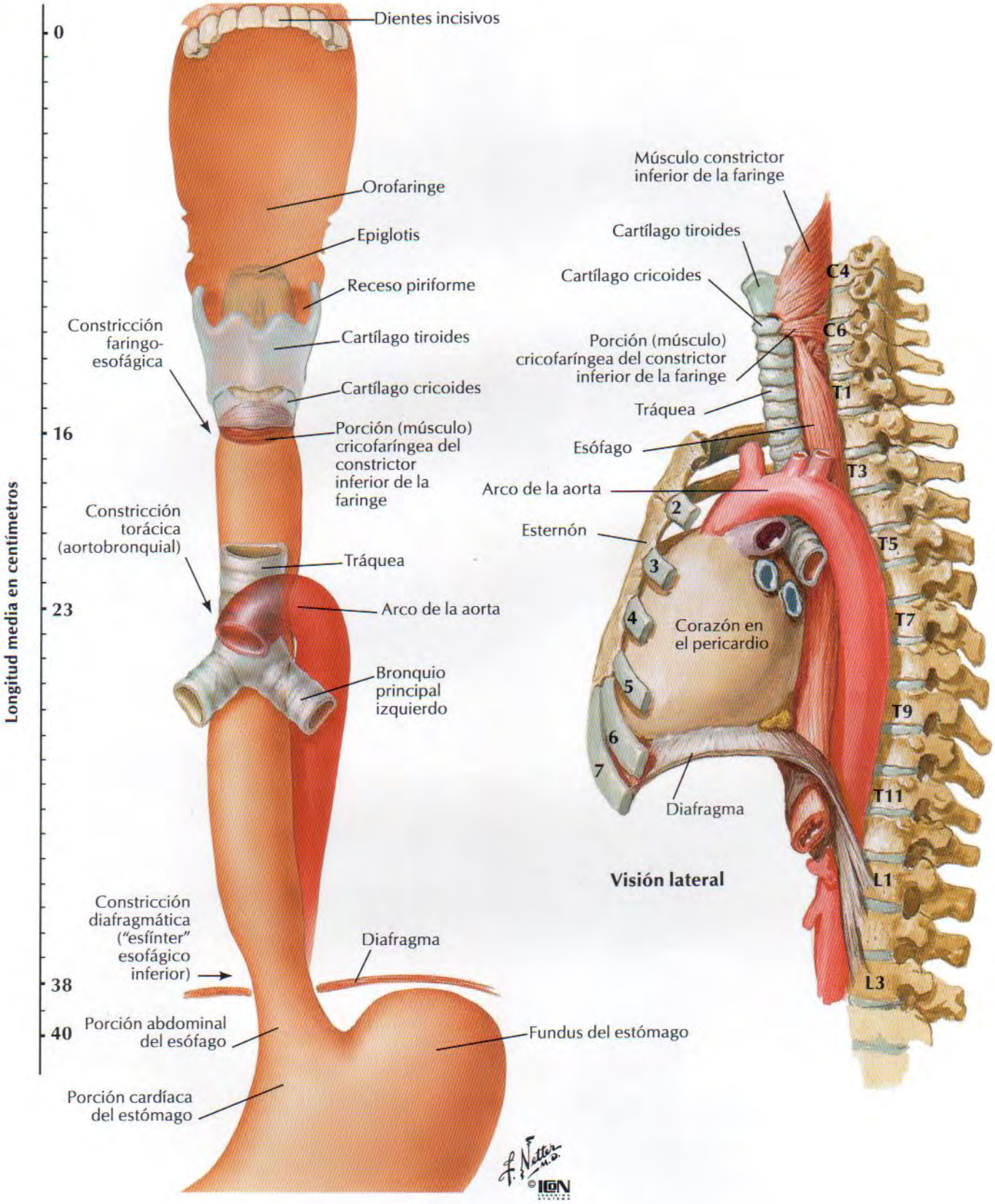

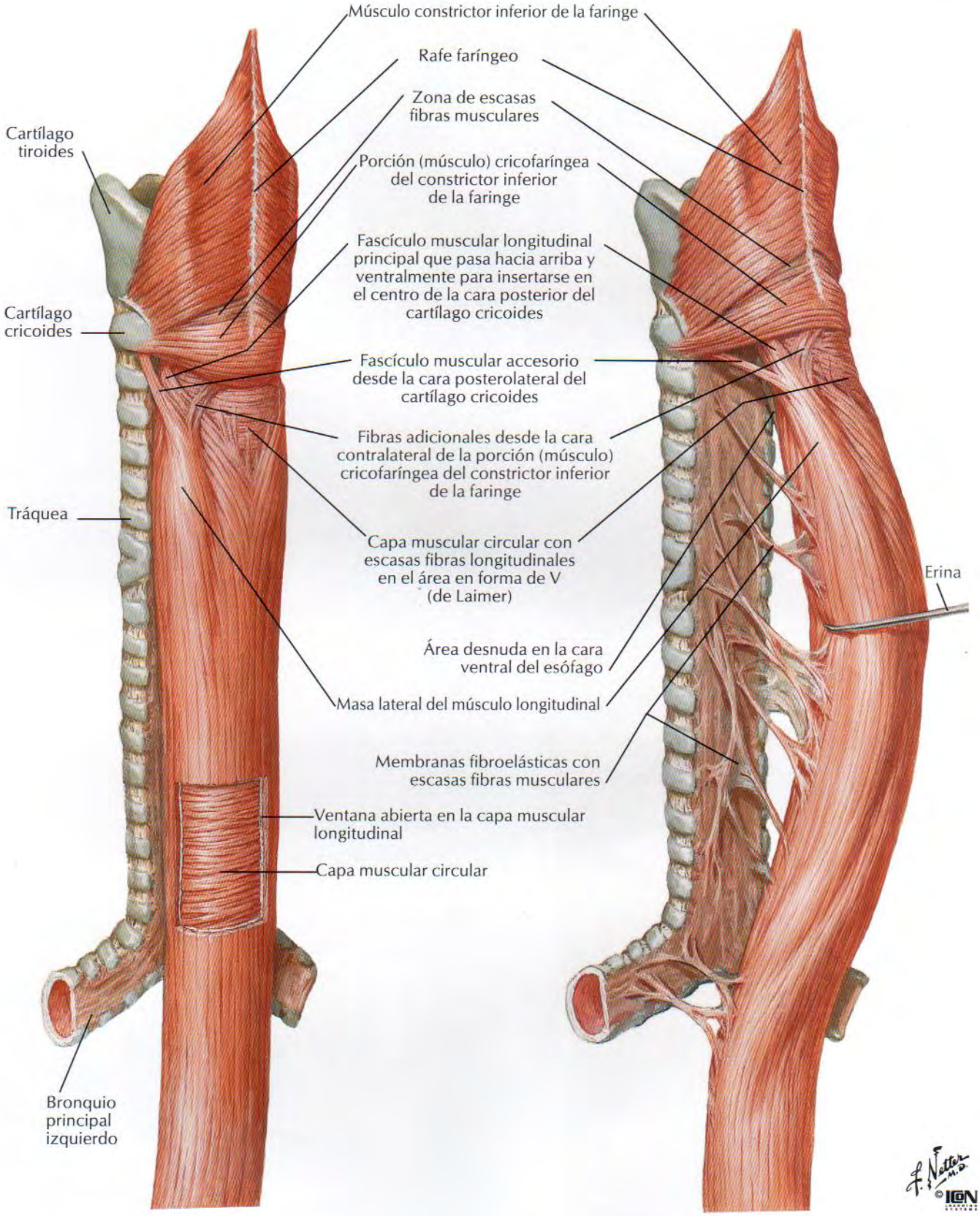
Músculo constrictor inferior de la faringe
Rafe faríngeo
Zona de escasas fibras musculares
Cartílago tiroides
Porción (músculo) cricofaríngea del constrictor inferior de la faringe
Fascículo muscular longitudinal principal que pasa hacia arriba y ventralmente para insertarse en el centro de la cara posterior del cartílago cricoides
Cartílago cricoides
Fascículo muscular accesorio desde la cara posterolateral del cartílago cricoides
Fibras adicionales desde la cara contralateral de la porción (músculo) cricofaríngea del constrictor inferior de la faringe
Tráquea
Capa muscular circular con escasas fibras longitudinales en el área en forma de V (de Laimer)
Erina
Área desnuda en la cara ventral del esófago
Masa lateral del músculo longitudinal
Membranas fibroelásticas con escasas fibras musculares
Ventana abierta en la capa muscular longitudinal
Capa muscular circular
Bronquio principal izquierdo
F. Netter M.D.
©ICON

Unión faringoesofágica

VÉASE TAMBIÉN LÁMINA 63

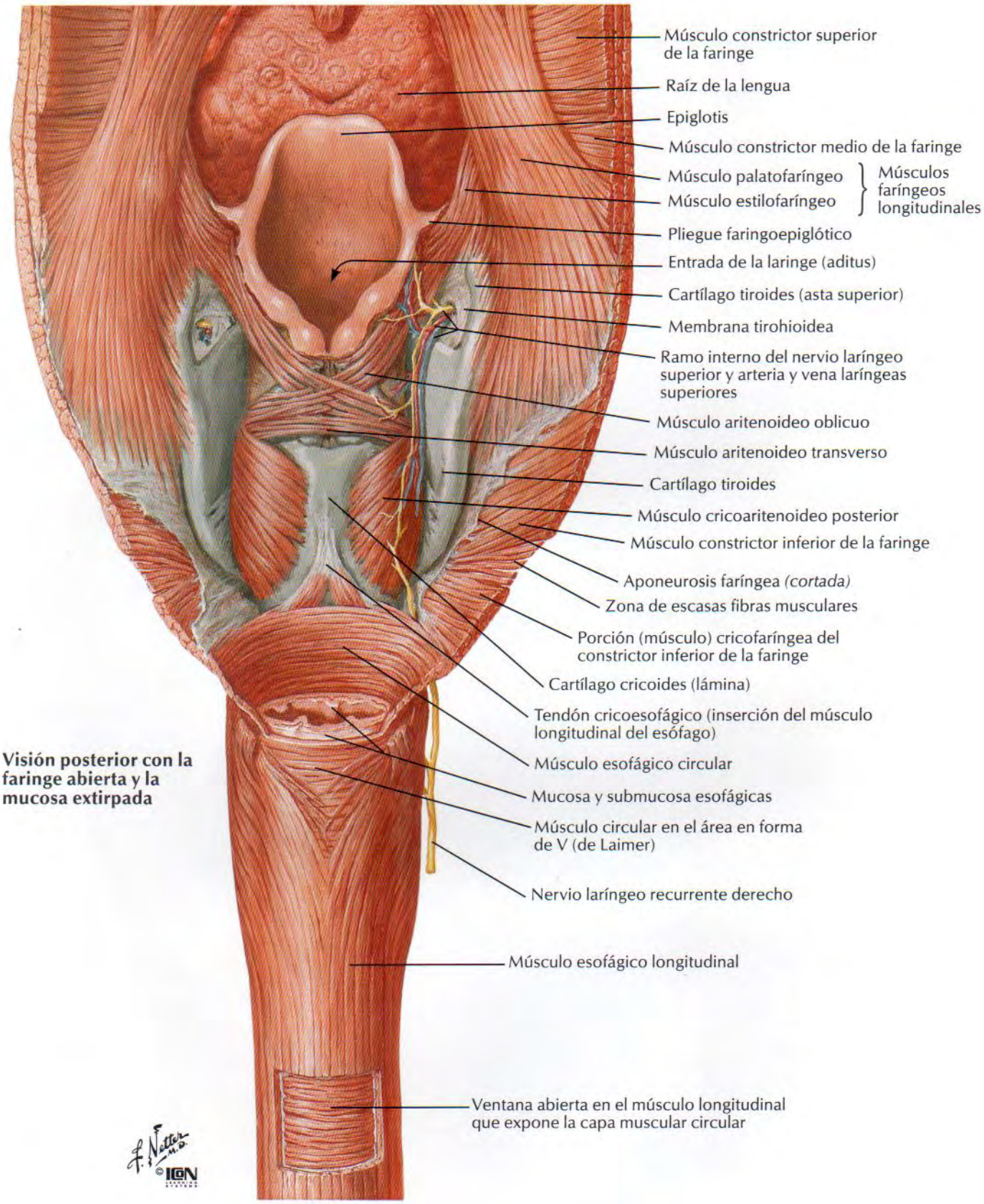

Visión posterior con la faringe abierta y la mucosa extirpada

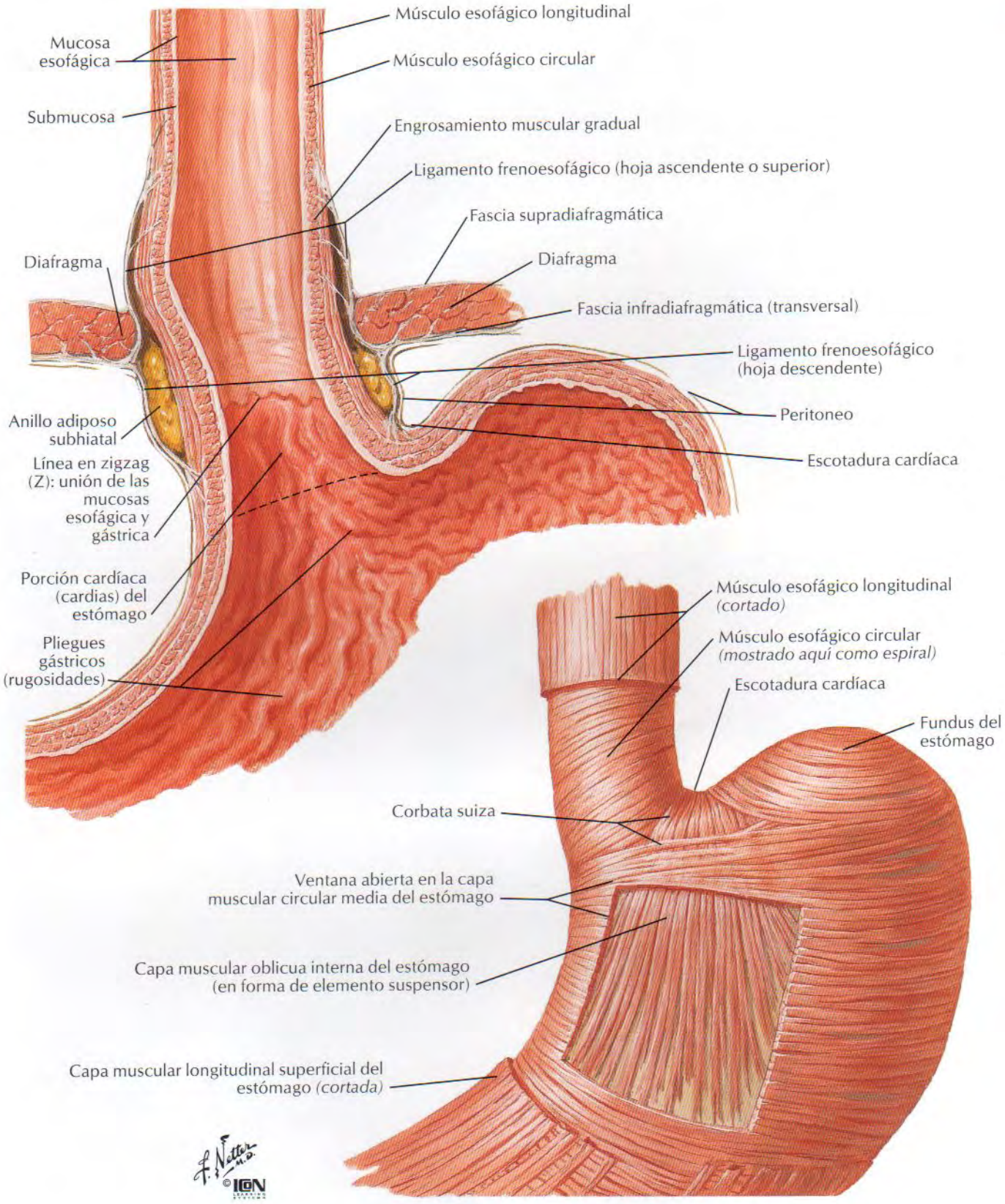
Mucosa esofágica
Submucosa
Diafragma
Anillo adiposo subhiatal
Línea en zigzag (Z): unión de las mucosas esofágica y gástrica
Porción cardíaca (cardias) del estómago
Pliegues gástricos (rugosidades)
Músculo esofágico longitudinal
Músculo esofágico circular
Engrosamiento muscular gradual
Ligamento frenoesofágico (hoja ascendente o superior)
Fascia supradiafragmática
Diafragma
Fascia infradiafragmática (transversal)
Ligamento frenoesofágico (hoja descendente)
Peritoneo
Escotadura cardíaca
Músculo esofágico longitudinal (cortado)
Músculo esofágico circular (mostrado aquí como espiral)
Escotadura cardíaca
Fundus del estómago
Corbata suiza
Ventana abierta en la capa muscular circular media del estómago
Capa muscular oblicua interna del estómago (en forma de elemento suspensor)
Capa muscular longitudinal superficial del estómago (cortada)
F. Netter M.D.
© IGN

Arterias del esófago

VÉANSE TAMBIÉN LÁMINAS 290, 291

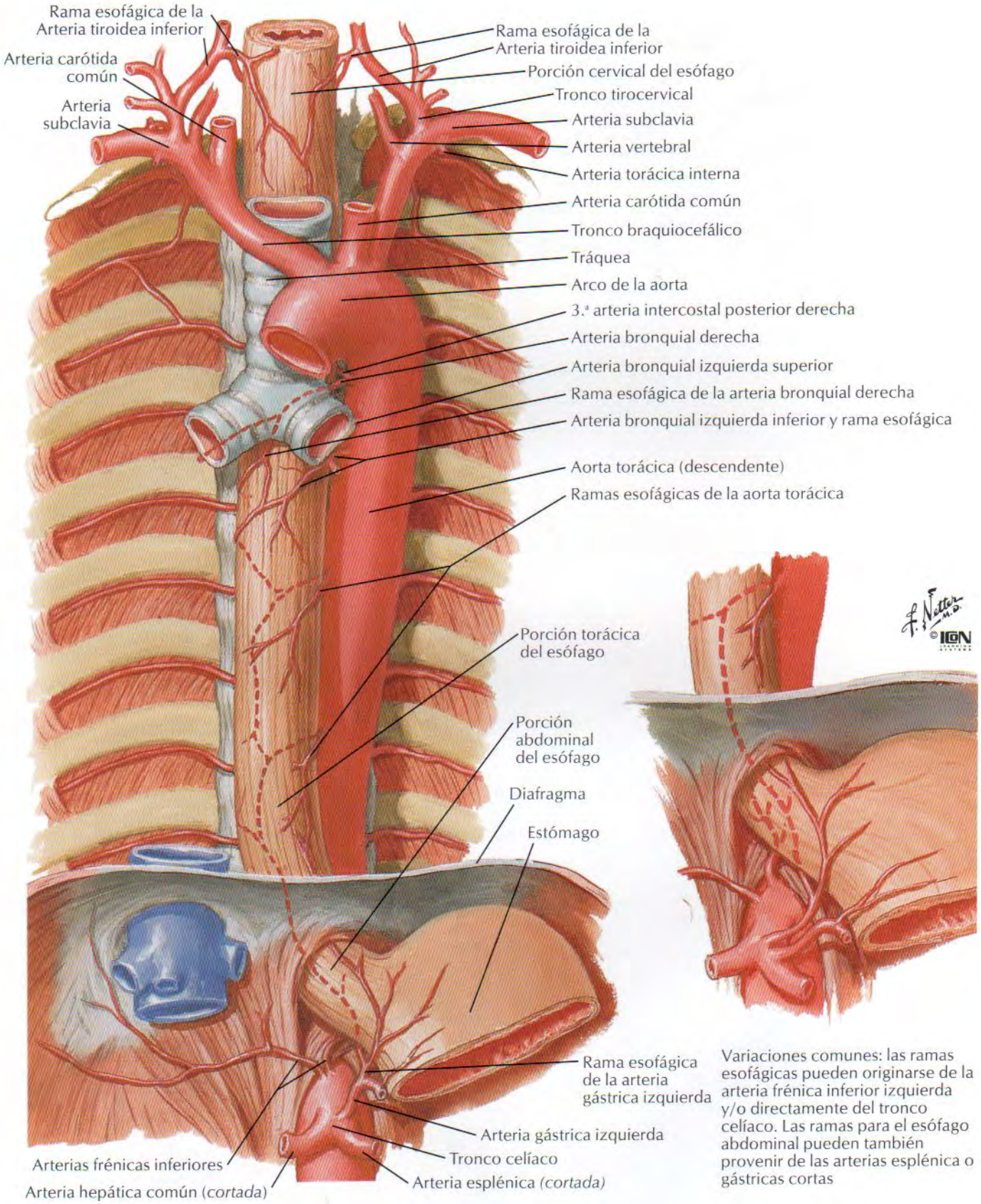

Variaciones comunes: las ramas esofágicas pueden originarse de la arteria frénica inferior izquierda y/o directamente del tronco celíaco. Las ramas para el esófago abdominal pueden también provenir de las arterias esplénica o gástricas cortas

VÉASE TAMBIÉN LÁMINA 302

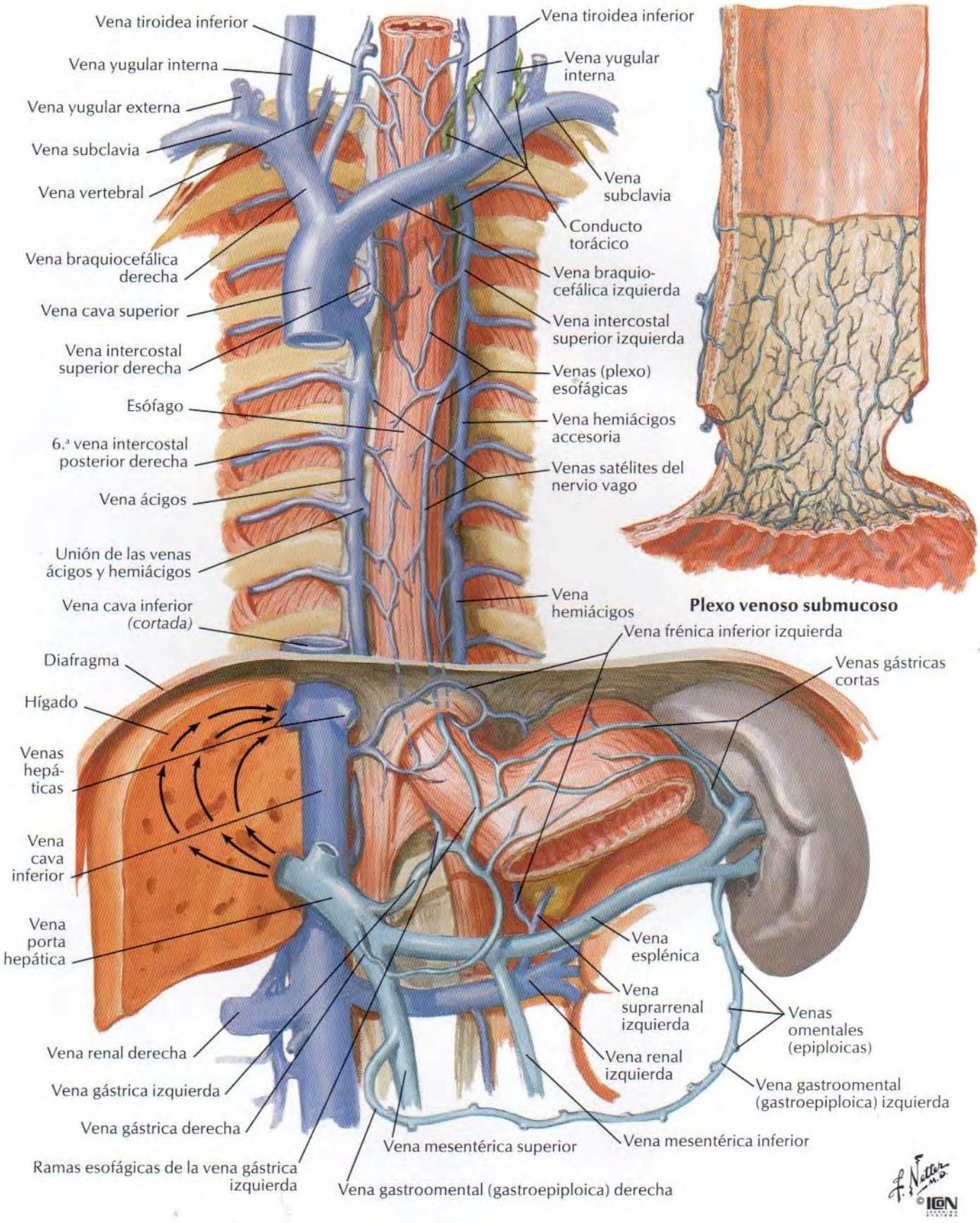

Vasos y nódulos linfáticos del esófago

VÉANSE TAMBIÉN LÁMINAS 204, 258

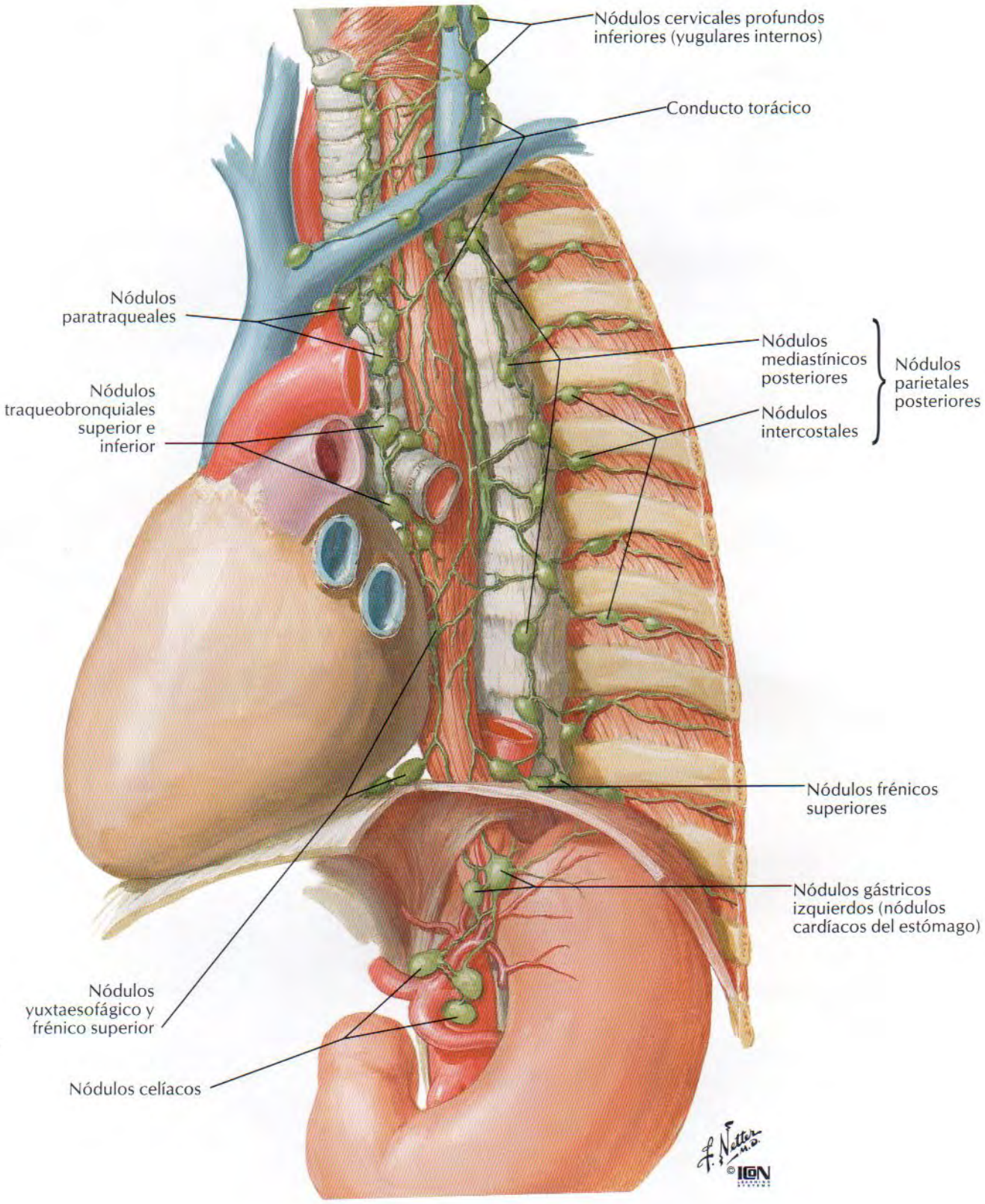

VÉANSE TAMBIÉN LÁMINAS 159, 205

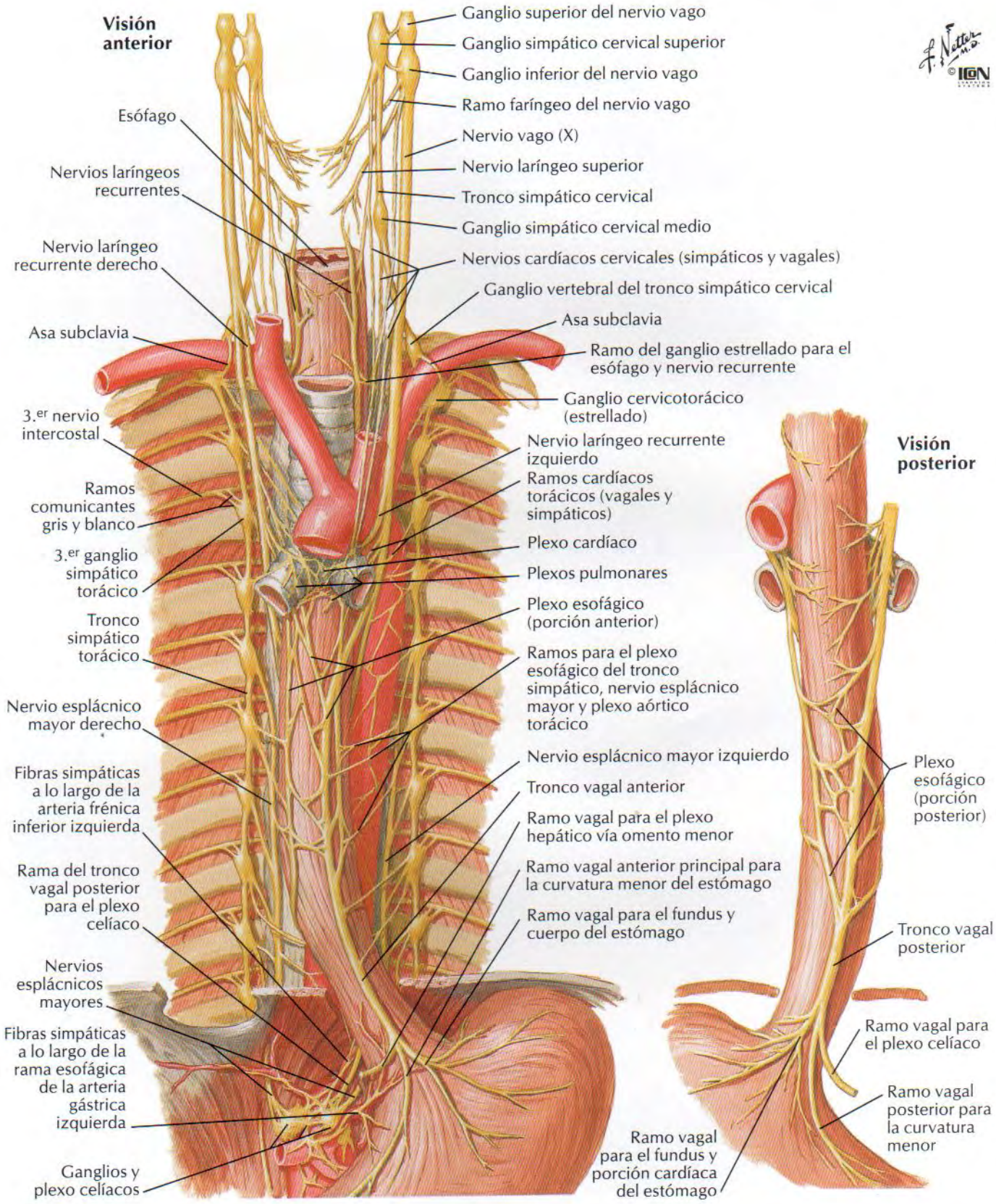

Mediastino: sección transversal

VÉASE TAMBIÉN LÁMINA 533

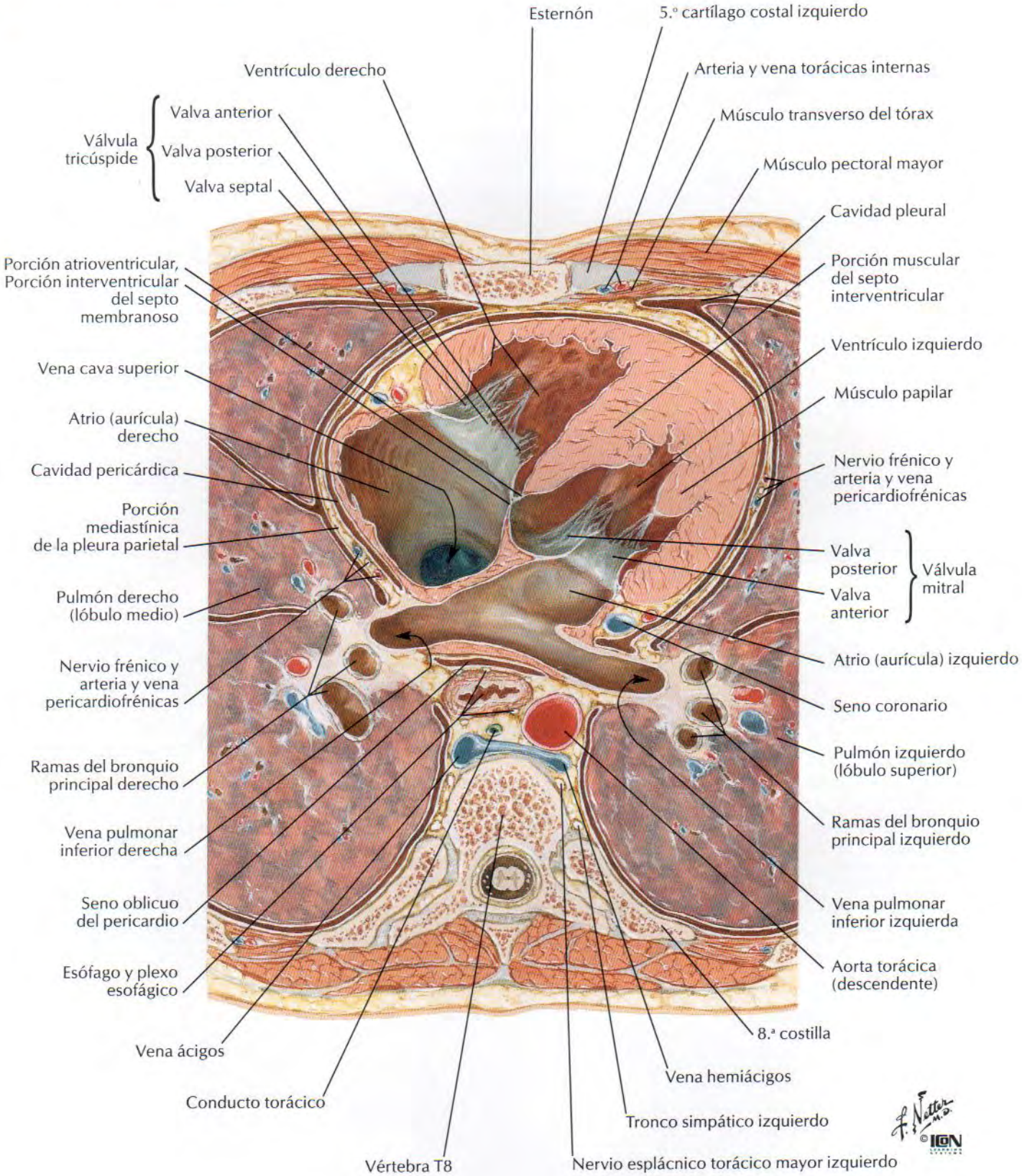

Imágenes axiales seriadas de TC del tórax de superior (A) a inferior (C)

A

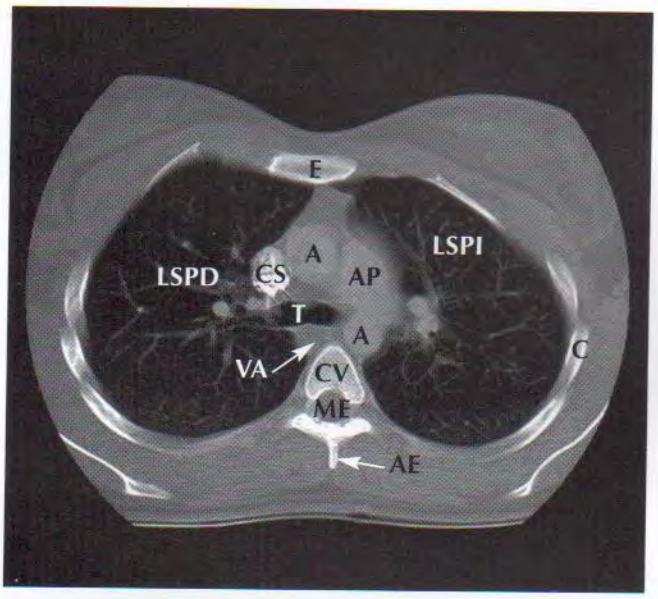

A	Aorta
AE	Apófisis espinosa de una vértebra
AP	Arteria pulmonar
BD	Bronquio derecho
BI	Bronquio izquierdo
C	Costilla
CI	Vena cava inferior
CS	Vena cava superior
CV	Cuerpo vertebral
E	Esternón
H	Hígado
LSPD	Lóbulo superior del pulmón derecho
LSPI	Lóbulo superior del pulmón izquierdo
ME	Médula espinal
T	Tráquea (bifurcación)
VA	Vena ácigos
VD	Ventrículo derecho
VI	Ventrículo izquierdo

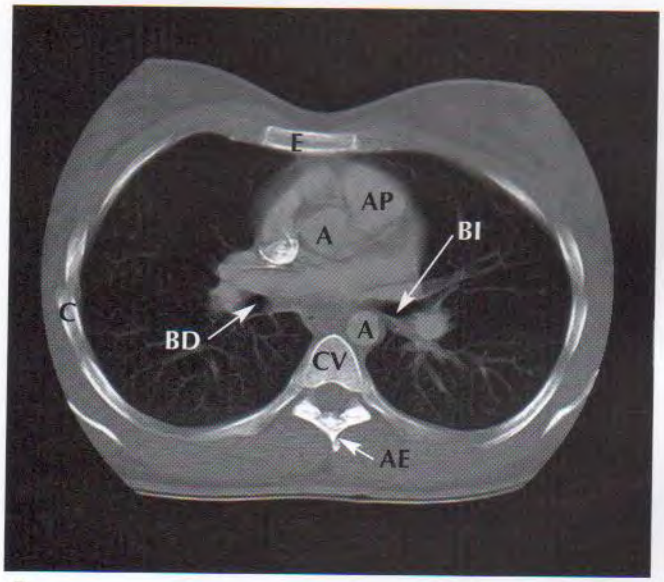

B

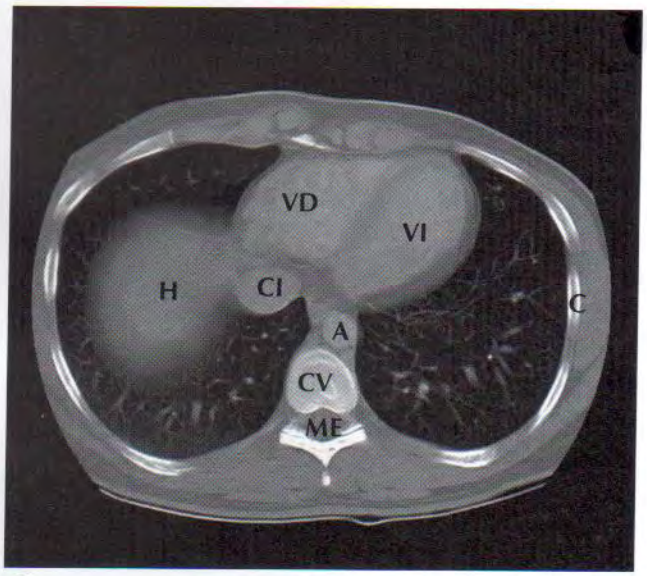

C

PARA LAS REGIONES VÉASE LÁMINA 260

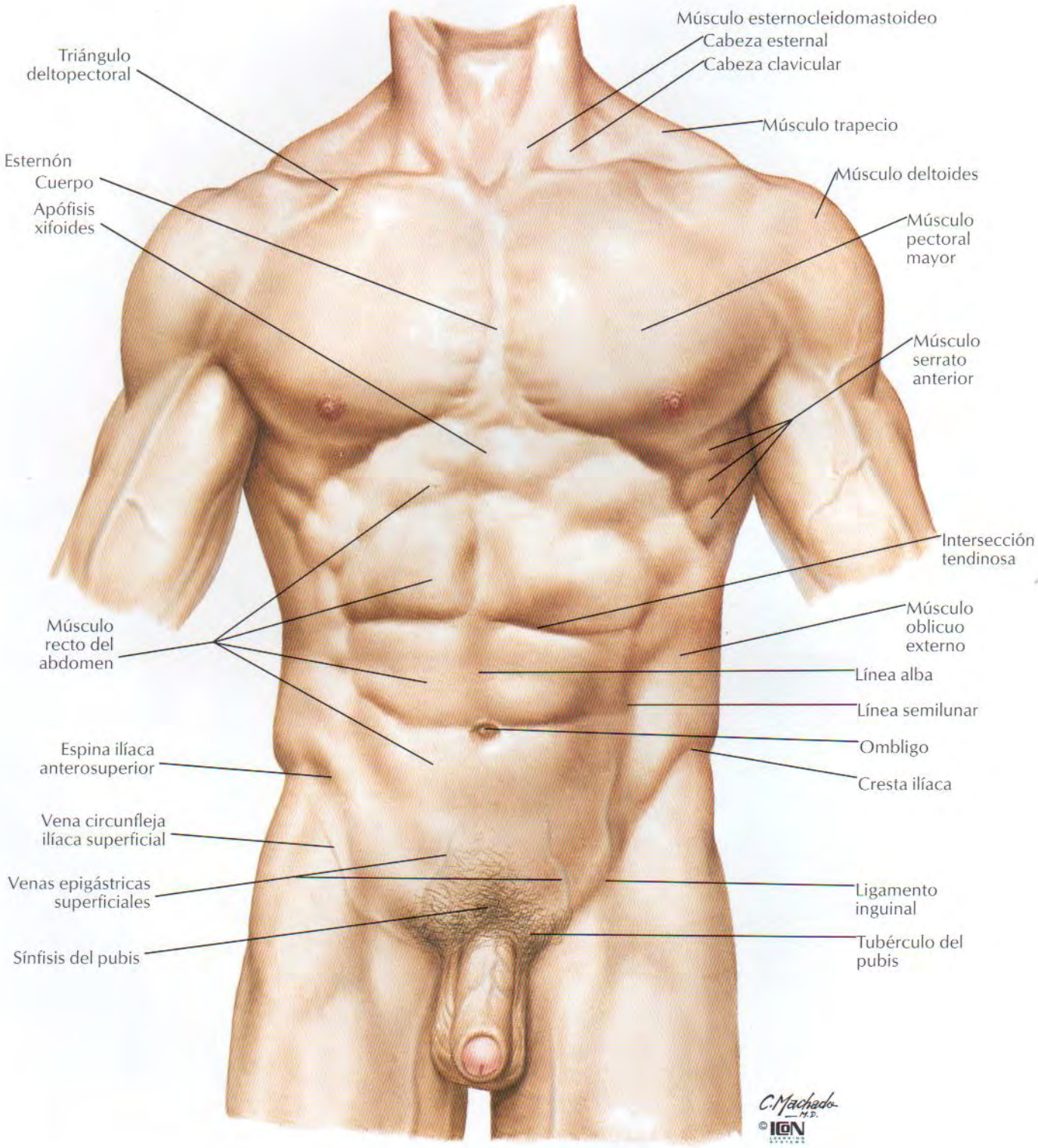

Esqueleto óseo del abdomen

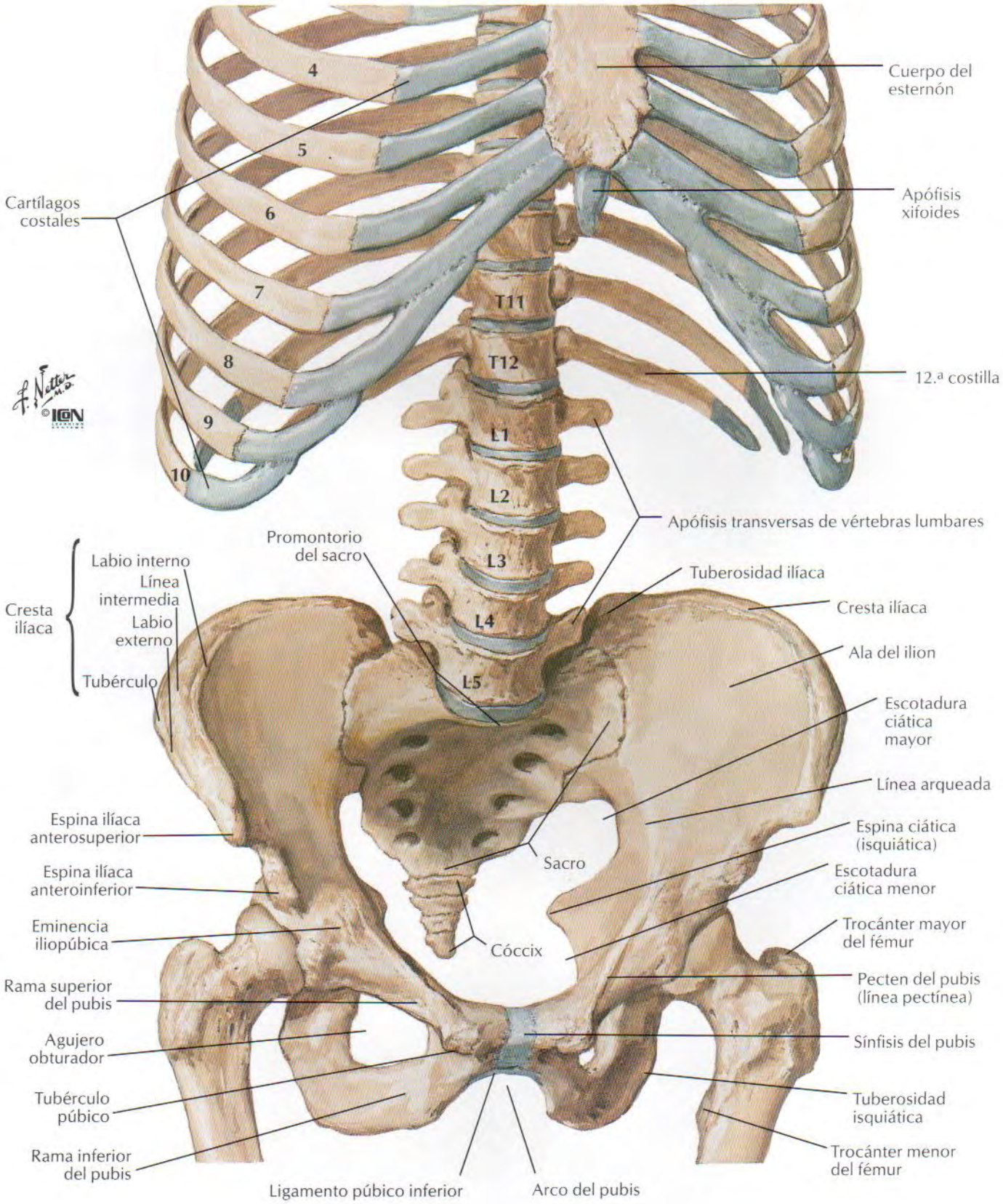

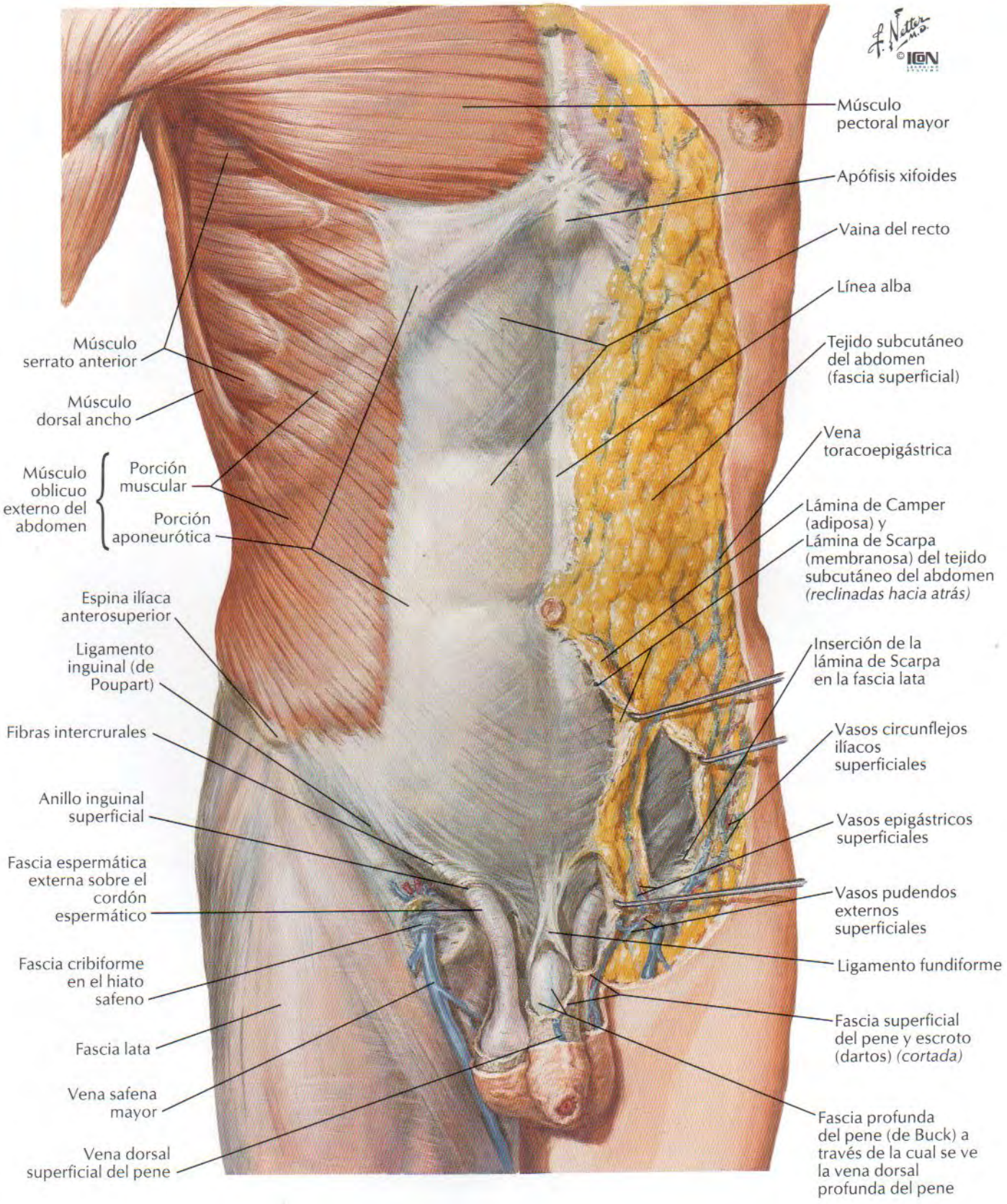
Músculo pectoral mayor
Apófisis xifoides
Vaina del recto
Línea alba
Tejido subcutáneo del abdomen (fascia superficial)
Vena toracoepigástrica
Lámina de Camper (adiposa) y Lámina de Scarpa (membranosa) del tejido subcutáneo del abdomen *(reclinadas hacia atrás)*
Inserción de la lámina de Scarpa en la fascia lata
Vasos circunflejos ilíacos superficiales
Vasos epigástricos superficiales
Vasos pudendos externos superficiales
Ligamento fundiforme
Fascia superficial del pene y escroto (dartos) *(cortada)*
Fascia profunda del pene (de Buck) a través de la cual se ve la vena dorsal profunda del pene
Músculo serrato anterior
Músculo dorsal ancho
Músculo oblicuo externo del abdomen
Porción muscular
Porción aponeurótica
Espina ilíaca anterosuperior
Ligamento inguinal (de Poupart)
Fibras intercrurales
Anillo inguinal superficial
Fascia espermática externa sobre el cordón espermático
Fascia cribiforme en el hiato safeno
Fascia lata
Vena safena mayor
Vena dorsal superficial del pene

Pared abdominal anterior: disección intermedia

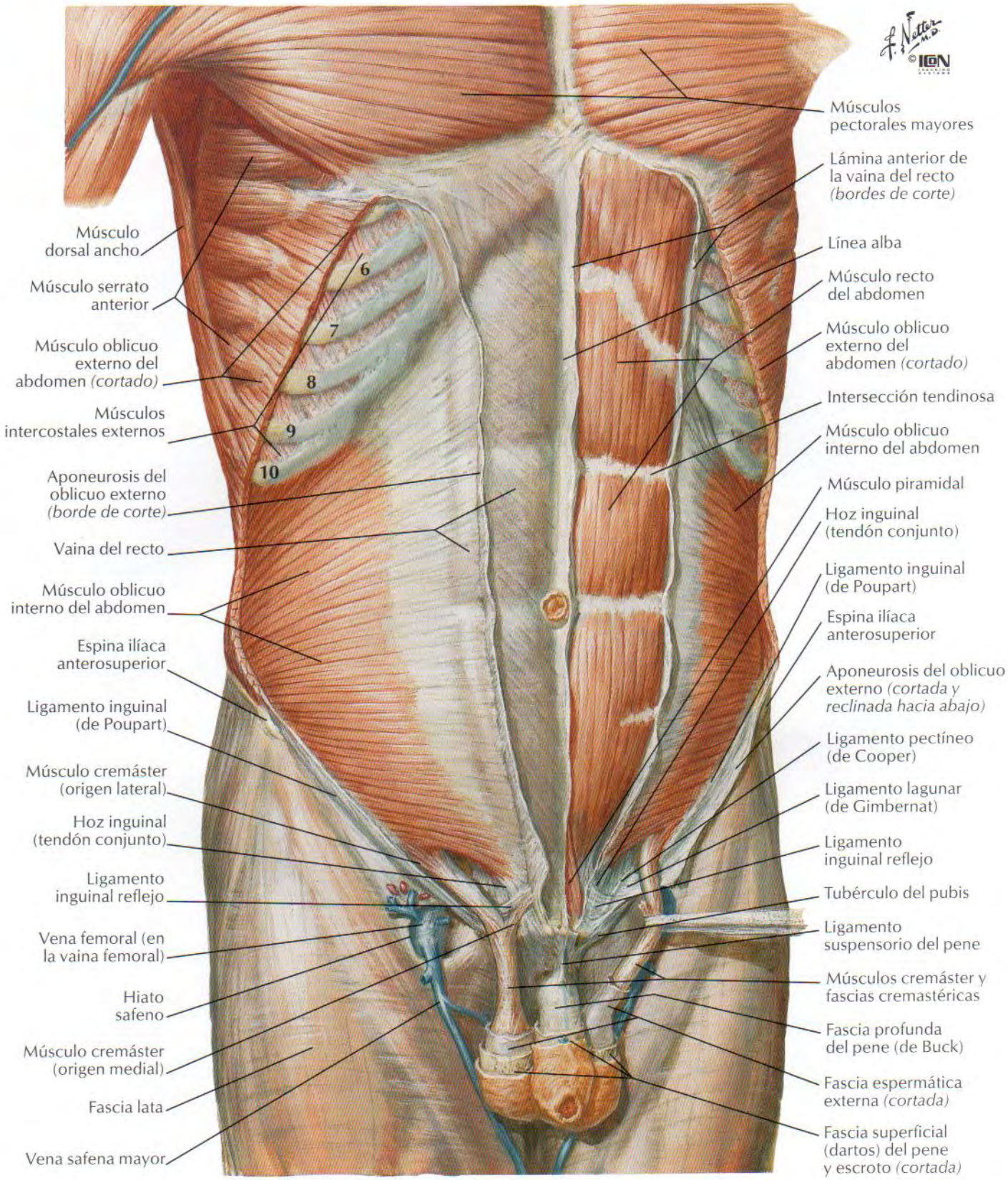

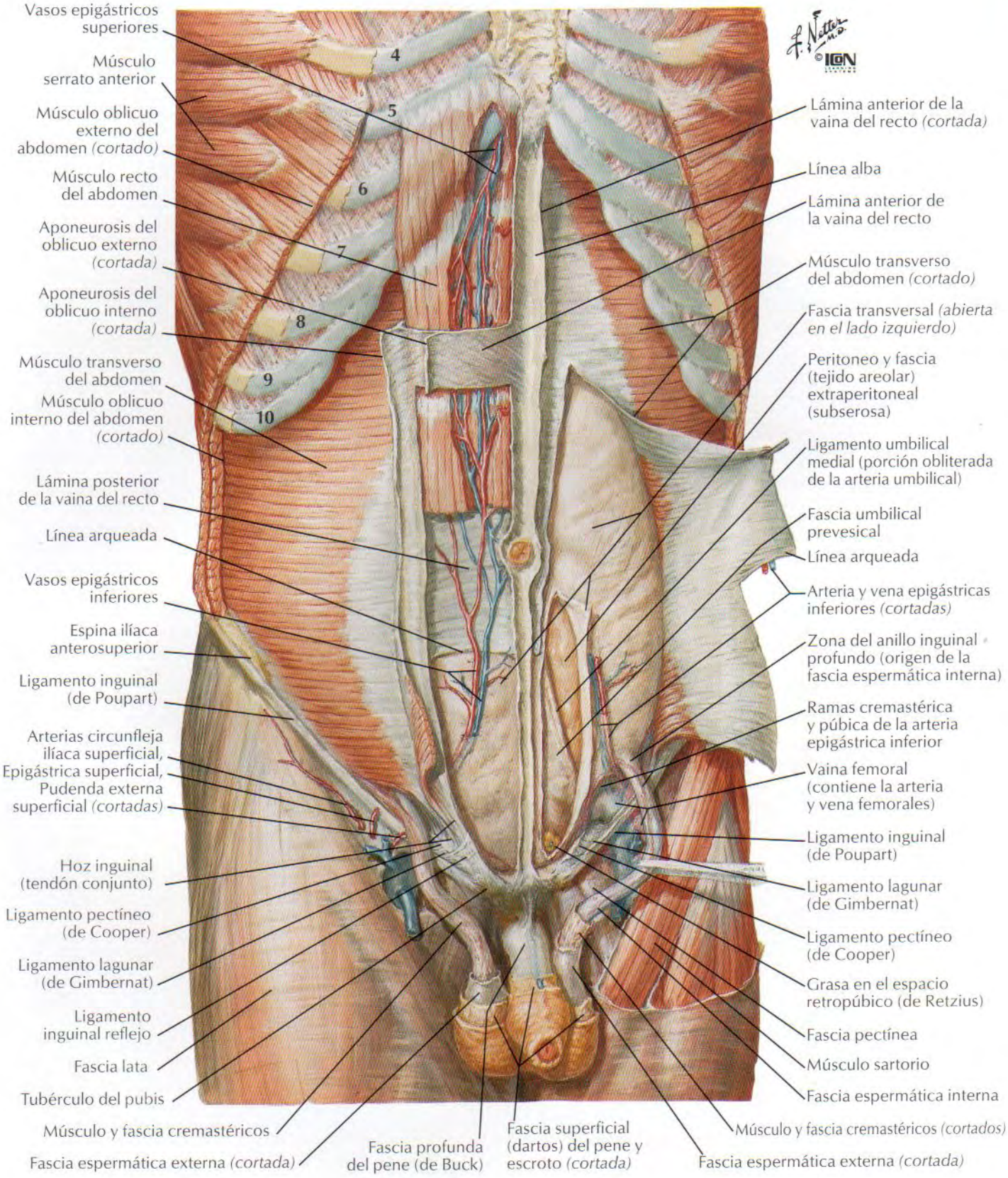
Vasos epigástricos superiores
Músculo serrato anterior
Músculo oblicuo externo del abdomen (cortado)
Músculo recto del abdomen
Aponeurosis del oblicuo externo (cortada)
Aponeurosis del oblicuo interno (cortada)
Músculo transverso del abdomen
Músculo oblicuo interno del abdomen (cortado)
Lámina posterior de la vaina del recto
Línea arqueada
Vasos epigástricos inferiores
Espina ilíaca anterosuperior
Ligamento inguinal (de Poupart)
Arterias circunfleja ilíaca superficial, Epigástrica superficial, Pudenda externa superficial (cortadas)
Hoz inguinal (tendón conjunto)
Ligamento pectíneo (de Cooper)
Ligamento lagunar (de Gimbernat)
Ligamento inguinal reflejo
Fascia lata
Tubérculo del pubis
Músculo y fascia cremastéricos
Fascia espermática externa (cortada)
Fascia profunda del pene (de Buck)
Fascia superficial (dartos) del pene y escroto (cortada)
Lámina anterior de la vaina del recto (cortada)
Línea alba
Lámina anterior de la vaina del recto
Músculo transverso del abdomen (cortado)
Fascia transversal (abierta en el lado izquierdo)
Peritoneo y fascia (tejido areolar) extraperitoneal (subserosa)
Ligamento umbilical medial (porción obliterada de la arteria umbilical)
Fascia umbilical prevesical
Línea arqueada
Arteria y vena epigástricas inferiores (cortadas)
Zona del anillo inguinal profundo (origen de la fascia espermática interna)
Ramas cremastérica y púbica de la arteria epigástrica inferior
Vaina femoral (contiene la arteria y vena femorales)
Ligamento inguinal (de Poupart)
Ligamento lagunar (de Gimbernat)
Ligamento pectíneo (de Cooper)
Grasa en el espacio retropúbico (de Retzius)
Fascia pectínea
Músculo sartorio
Fascia espermática interna
Músculo y fascia cremastéricos (cortados)
Fascia espermática externa (cortada)
4
5
6
7
8
9
10
F. Netter M.D.
©ICON

Vaina del recto: secciones transversales

Sección por encima de la línea arqueada

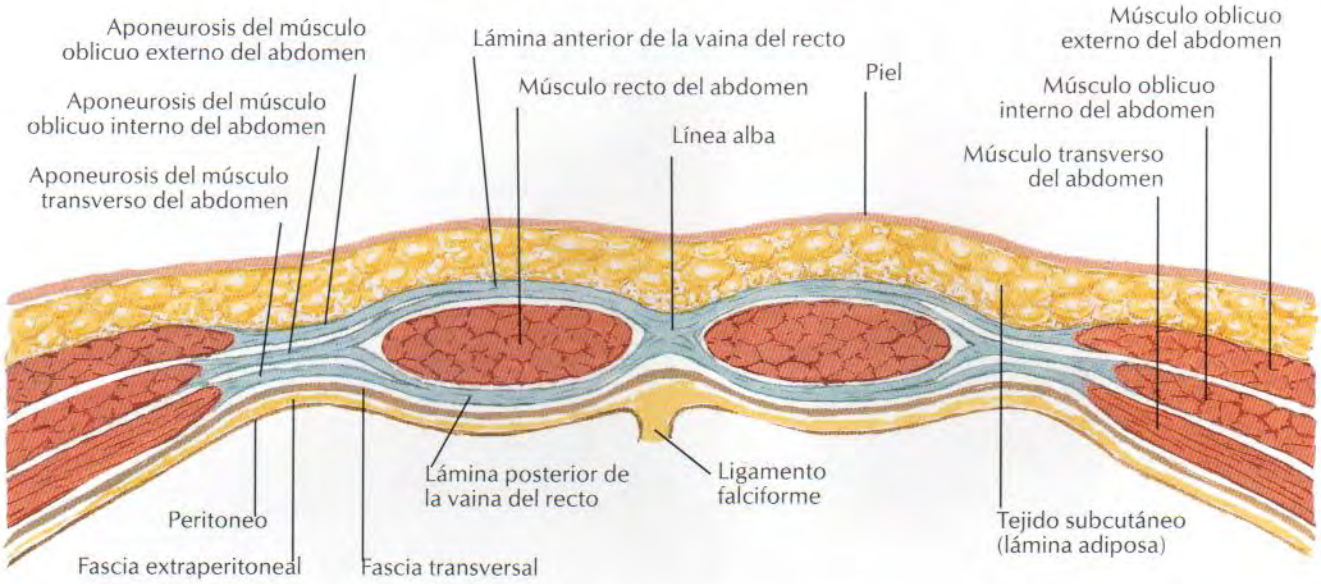

La aponeurosis del músculo oblicuo interno del abdomen se divide para formar las láminas anterior y posterior de la vaina del recto. La aponeurosis del músculo oblicuo externo del abdomen se une a la lámina anterior de la vaina; la aponeurosis del músculo transverso del abdomen se une a la lámina posterior. Las láminas anterior y posterior de la vaina del recto se unen medialmente para formar la línea alba

Sección por debajo de la línea arqueada

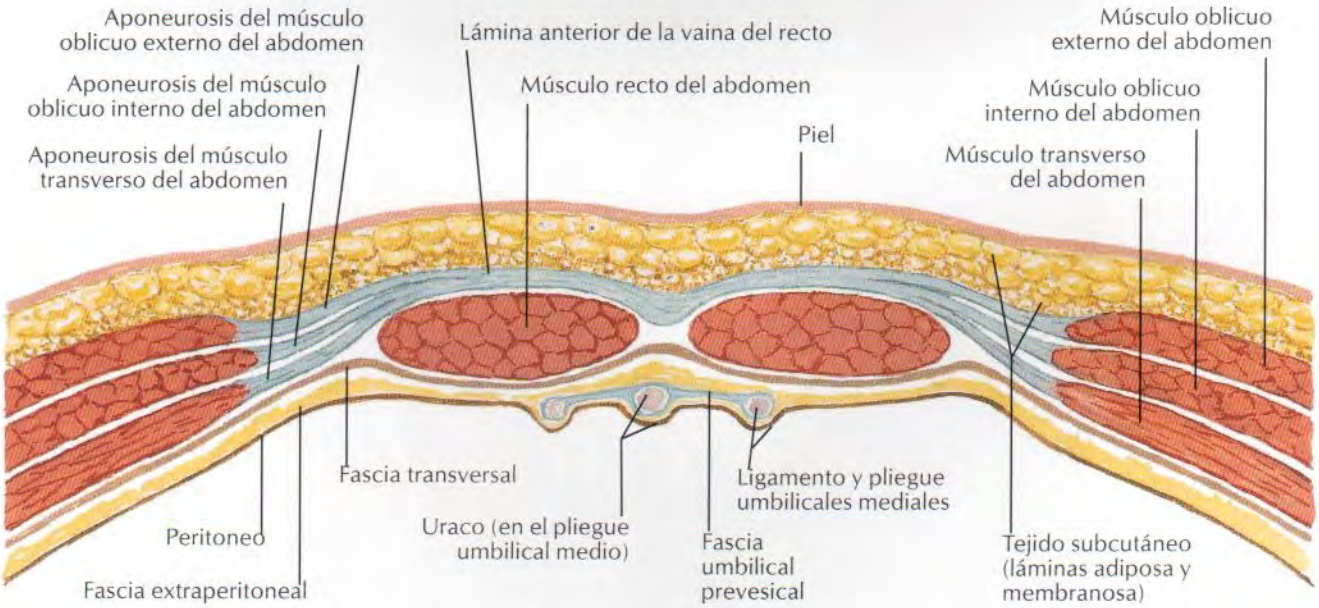

La aponeurosis del músculo oblicuo interno del abdomen no se divide a este nivel, sino que pasa totalmente anterior al músculo recto del abdomen fusionándose con las aponeurosis de los músculos oblicuo externo y transverso del abdomen. De este modo, la pared posterior de la vaina del recto está ausente por debajo de la línea arqueada, descansando el músculo recto del abdomen sobre la fascia transversal

F. Netter M.D. ©ICON

Pared abdominal anterior: visión interna

PARA LOS VASOS UMBILICALES VÉASE LÁMINA 225

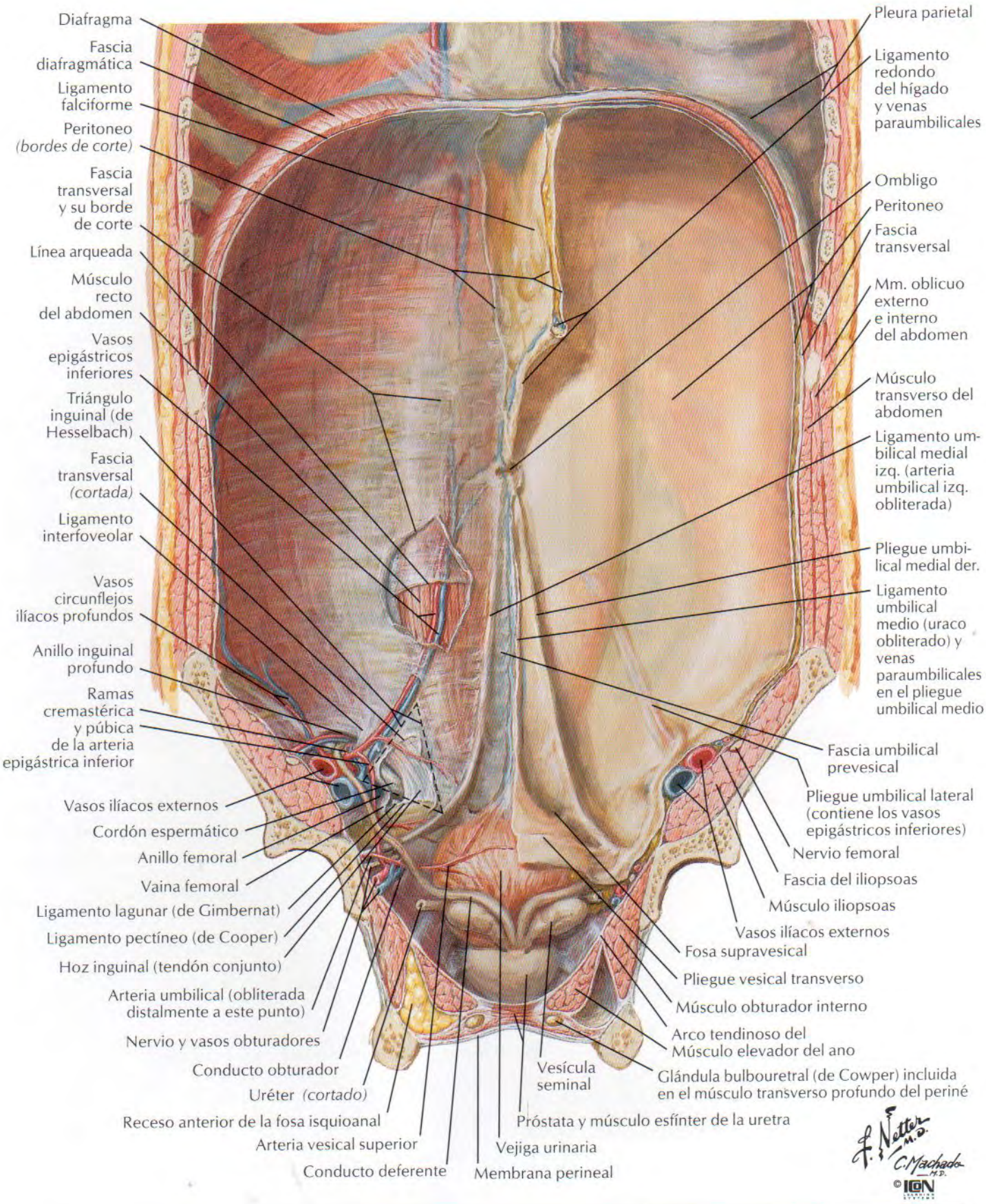

Pared abdominal posterolateral

VÉANSE TAMBIÉN LÁMINAS 167, 170, 172, 173, 250

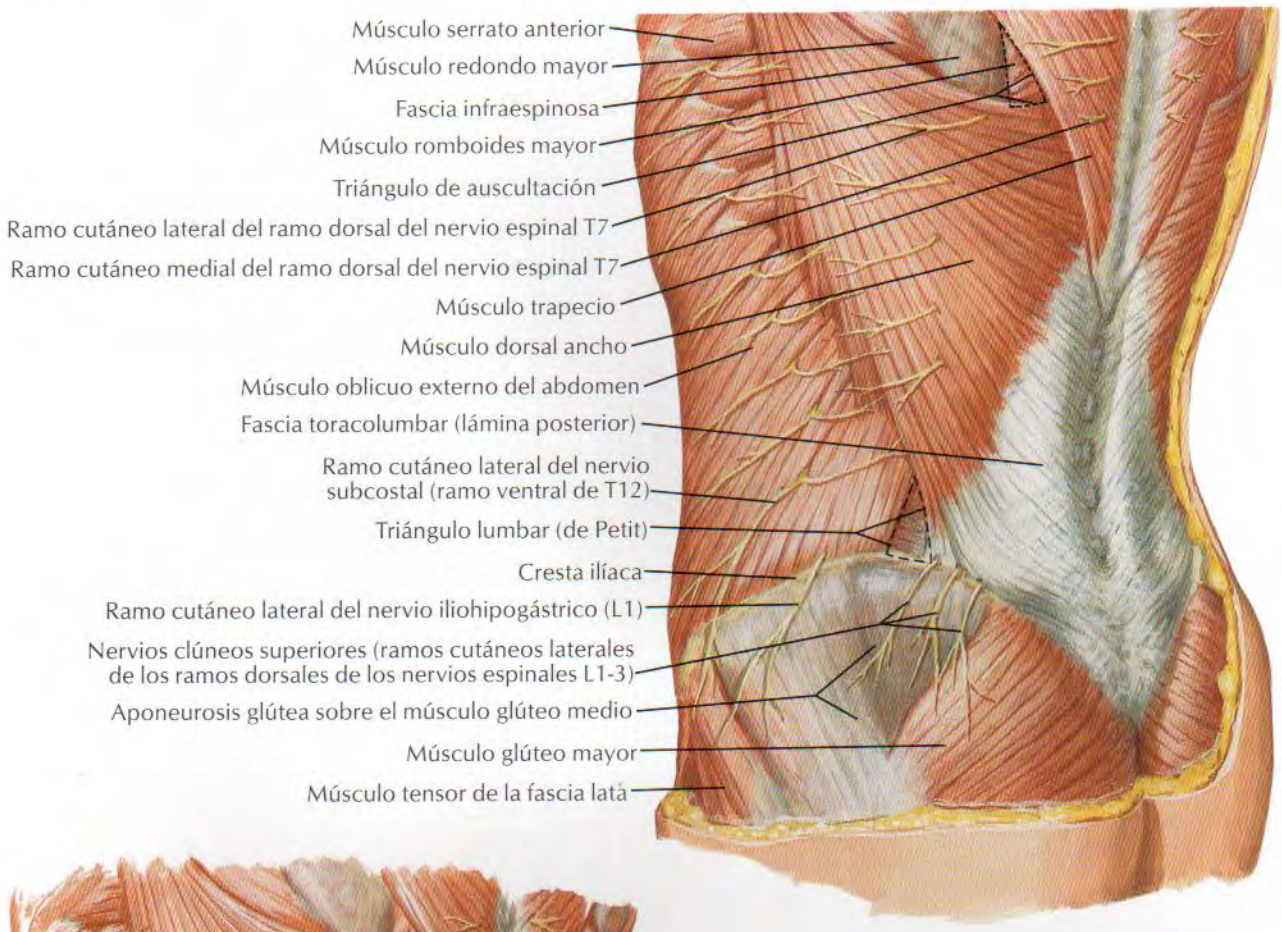

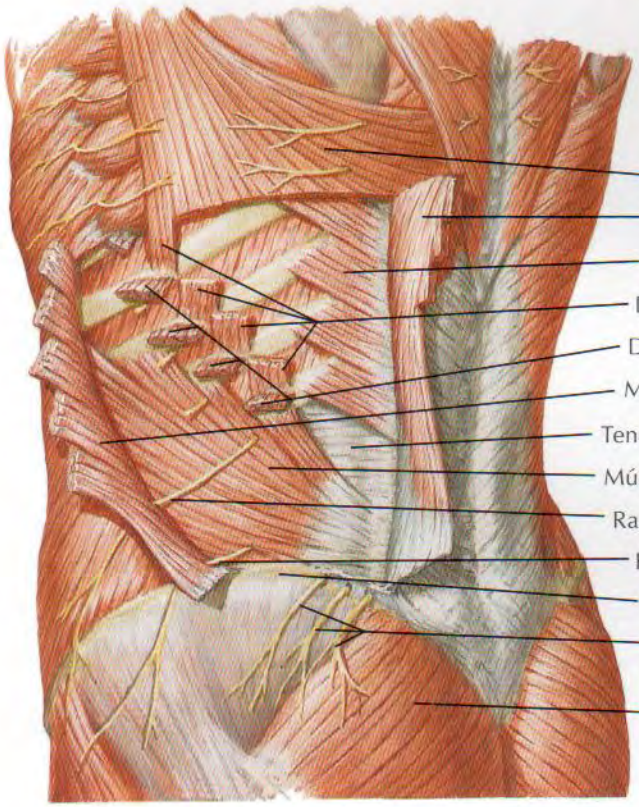

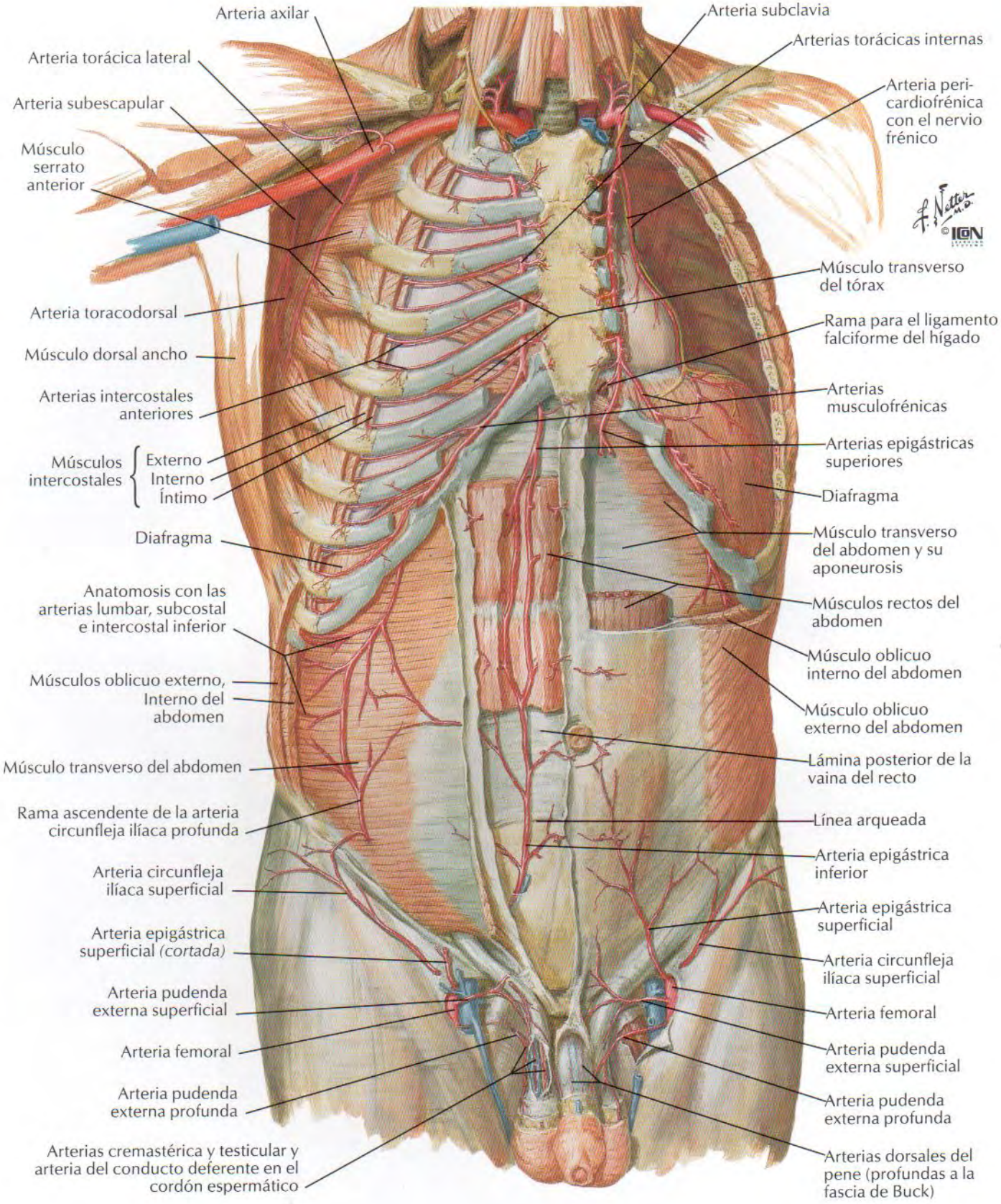
Arteria axilar
Arteria torácica lateral
Arteria subescapular
Músculo serrato anterior
Arteria toracodorsal
Músculo dorsal ancho
Arterias intercostales anteriores
Músculos intercostales
Externo
Interno
Íntimo
Diafragma
Anatomosis con las arterias lumbar, subcostal e intercostal inferior
Músculos oblicuo externo, Interno del abdomen
Músculo transverso del abdomen
Rama ascendente de la arteria circunfleja ilíaca profunda
Arteria circunfleja ilíaca superficial
Arteria epigástrica superficial (cortada)
Arteria pudenda externa superficial
Arteria femoral
Arteria pudenda externa profunda
Arterias cremastérica y testicular y arteria del conducto deferente en el cordón espermático
Arteria subclavia
Arterias torácicas internas
Arteria pericardiofrénica con el nervio frénico
Músculo transverso del tórax
Rama para el ligamento falciforme del hígado
Arterias musculofrénicas
Arterias epigástricas superiores
Diafragma
Músculo transverso del abdomen y su aponeurosis
Músculos rectos del abdomen
Músculo oblicuo interno del abdomen
Músculo oblicuo externo del abdomen
Lámina posterior de la vaina del recto
Línea arqueada
Arteria epigástrica inferior
Arteria epigástrica superficial
Arteria circunfleja ilíaca superficial
Arteria femoral
Arteria pudenda externa superficial
Arteria pudenda externa profunda
Arterias dorsales del pene (profundas a la fascia de Buck)
F. Netter M.D.
© IGN

Venas de la pared abdominal anterior

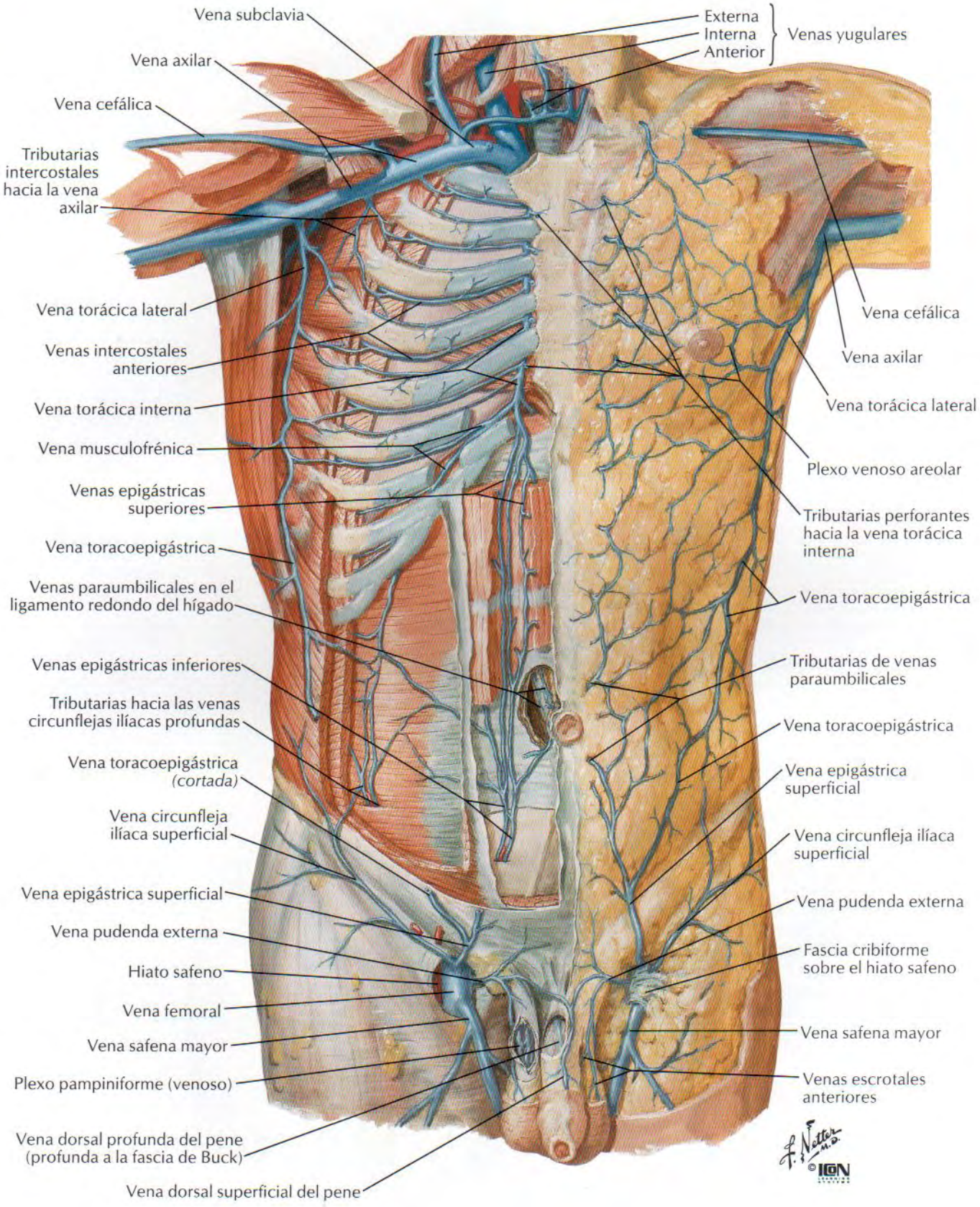

Nervios de la pared abdominal anterior

VÉANSE TAMBIÉN LÁMINAS 170, 246, 259, 480

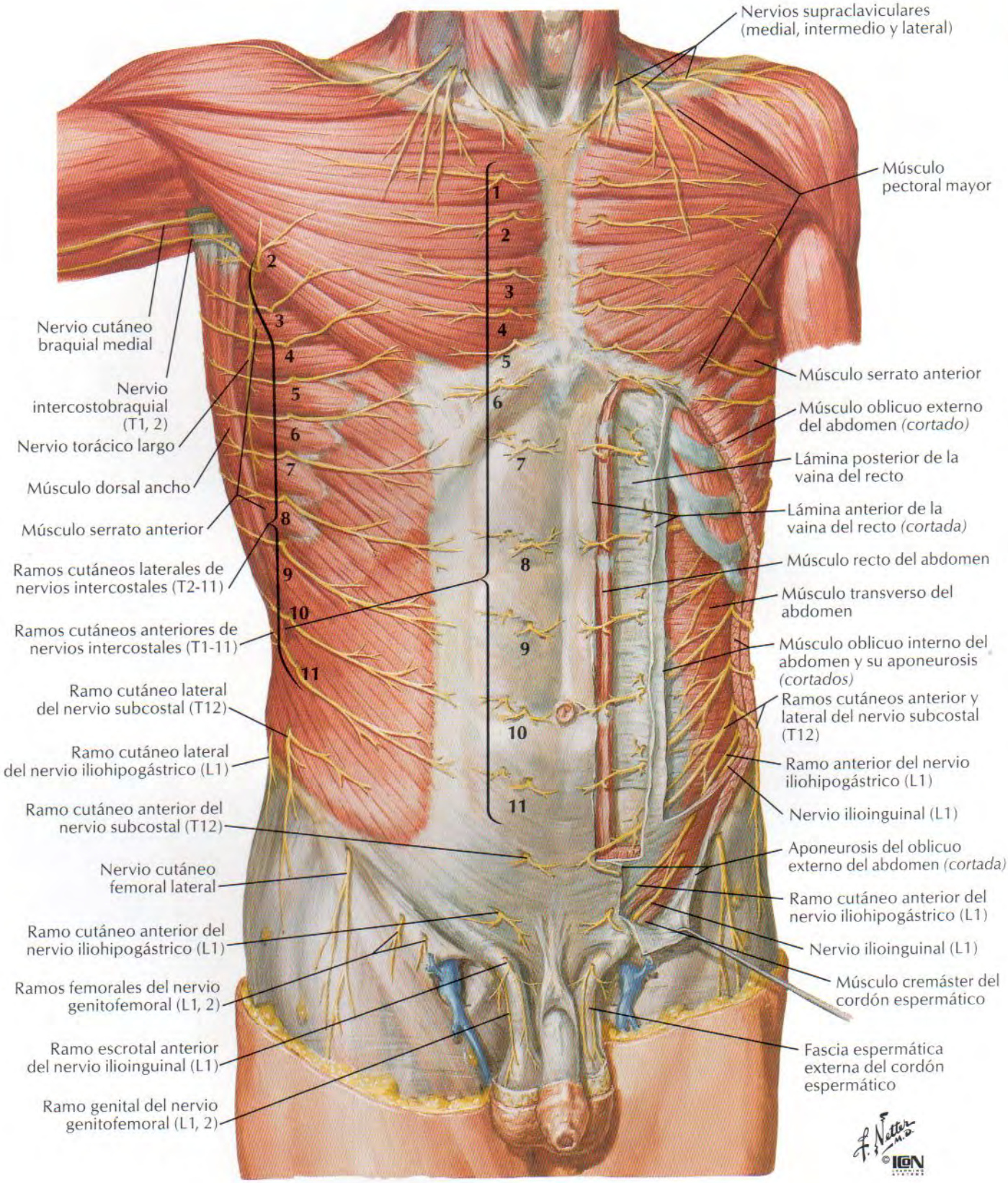

Nervios toracoabdominales

VÉANSE TAMBIÉN LÁMINAS 173, 187

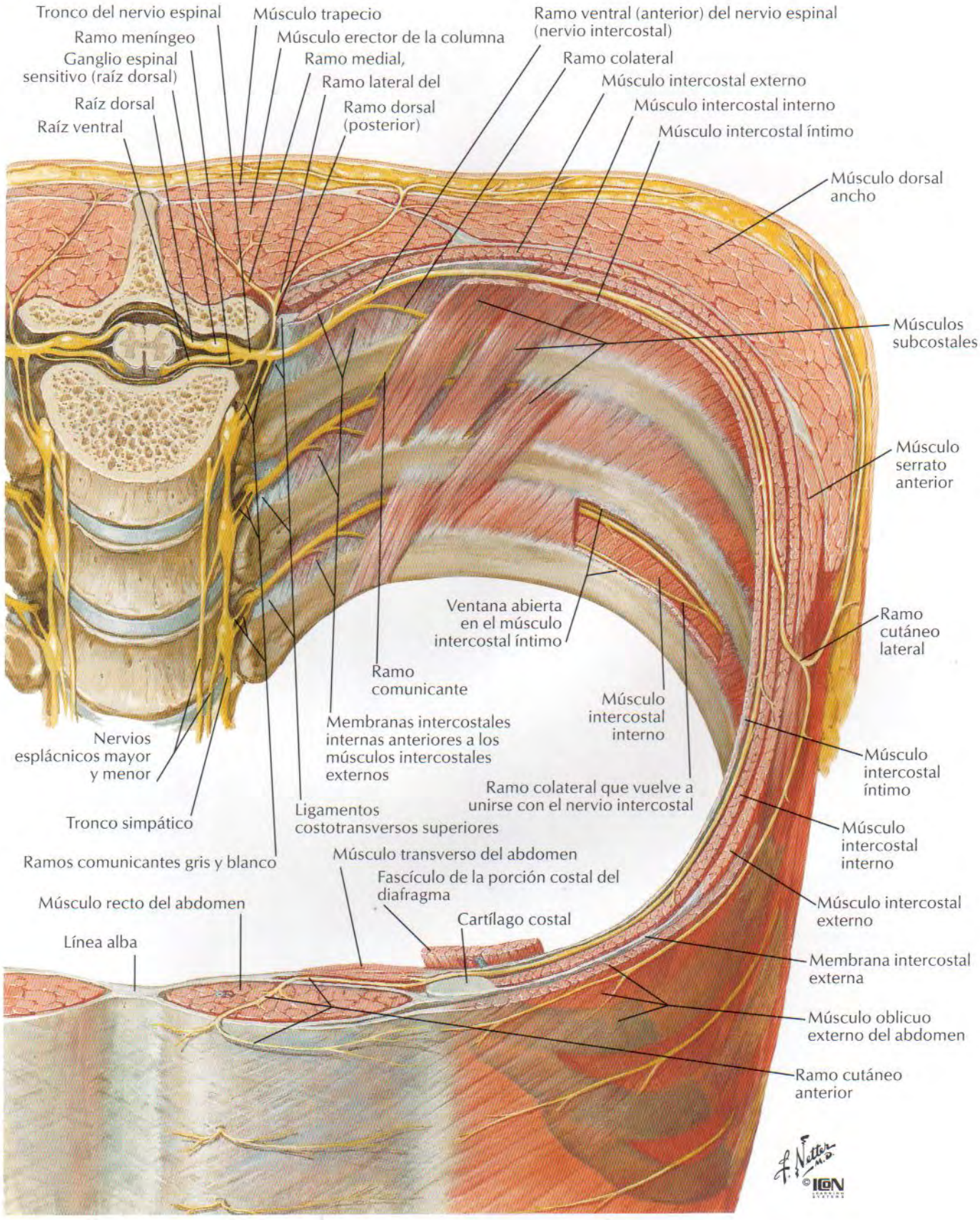

Músculo oblicuo externo del abdomen y su Aponeurosis
Espina ilíaca anterosuperior
Músculo oblicuo interno del abdomen *(cortado y reflejado)*
Músculo transverso del abdomen
Anillo inguinal profundo (en la fascia transversal)
Músculo cremáster (origen lateral)
Vasos epigástricos inferiores (profundos a la fascia transversal)
Ligamento inguinal (de Poupart)
Ligamento lagunar (de Gimbernat)
Músculo cremáster (origen medial)
Anillo inguinal superficial
Pilar lateral
Pilar medial
Cresta del pubis

Línea alba
Vaina del recto (lámina anterior)
Fascia transversal dentro del triángulo inguinal (zona de hernias inguinales directas)
Hoz inguinal (tendón conjunto)
Ligamento inguinal reflejo
Fibras intercrurales
Fascia espermática externa en la salida del cordón espermático
Anillo inguinal superficial
Ligamento fundiforme del pene

Visión anterior

Visión posterior (interna)

Vaina del recto (lámina posterior)
Línea arqueada
Espina ilíaca anterosuperior
Fascia transversal *(cortada)*
Músculo recto del abdomen
Línea alba
Tracto iliopúbico
Vasos epigástricos inferiores
Triángulo inguinal (de Hesselbach)
Anillo inguinal profundo
Vasos testiculares y ramo genital del nervio genitofemoral
Fascia del iliopsoas (cubre el nervio femoral)
Músculo iliopsoas
Vasos ilíacos externos
Hoz inguinal (tendón conjunto)
Anillo femoral *(dilatado)* (línea discontinua)
Ligamento lagunar (de Gimbernat)
Anastomosis arterial obturatriz-púbica
Conducto deferente
Ligamento pectíneo (de Cooper)
Rama superior del pubis
Arteria obturatriz
Sínfisis del pubis

F. Netter M.D. ©ION

Vaina femoral y conducto inguinal

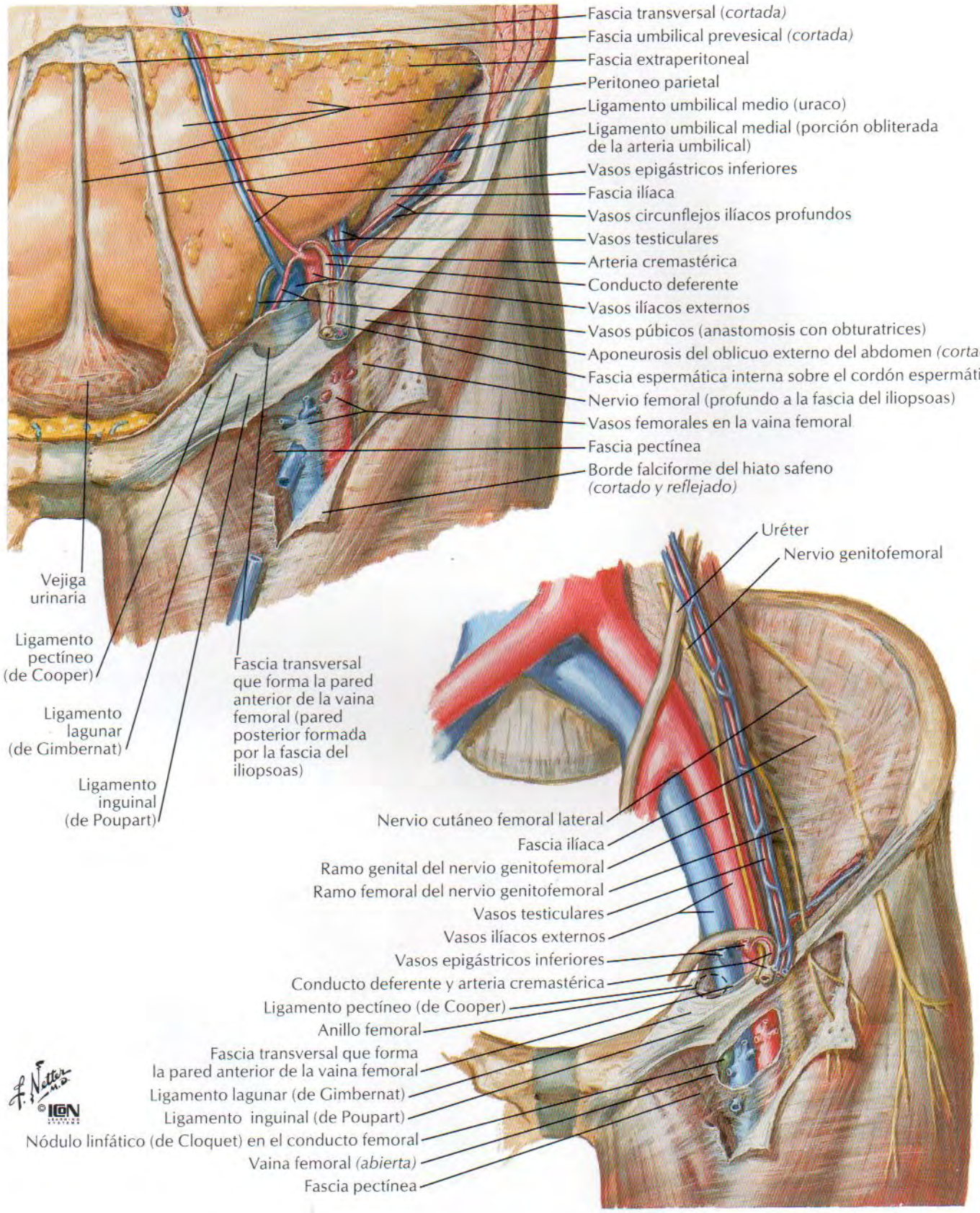

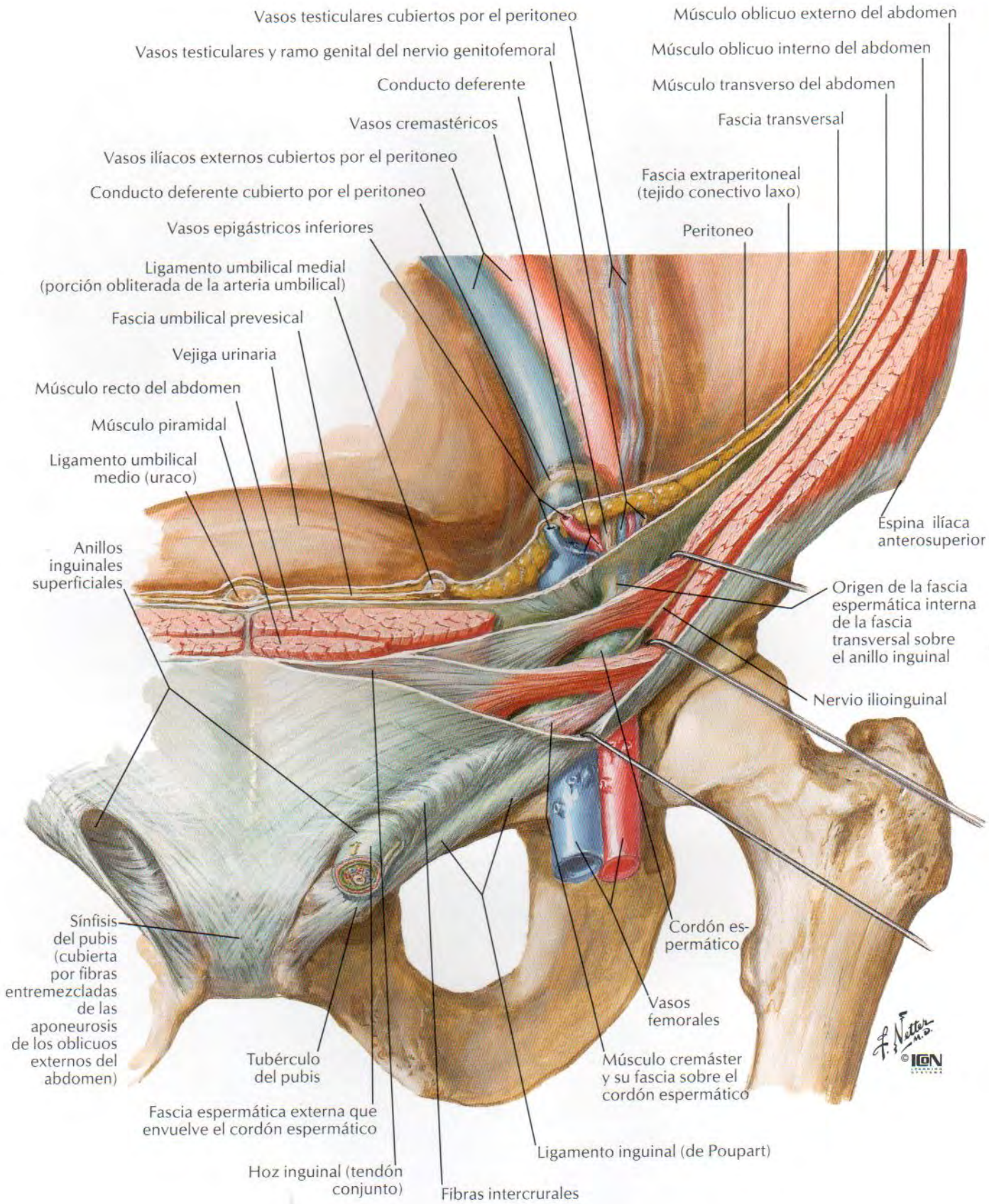
Vasos testiculares cubiertos por el peritoneo
Vasos testiculares y ramo genital del nervio genitofemoral
Conducto deferente
Vasos cremastéricos
Vasos ilíacos externos cubiertos por el peritoneo
Conducto deferente cubierto por el peritoneo
Vasos epigástricos inferiores
Ligamento umbilical medial (porción obliterada de la arteria umbilical)
Fascia umbilical prevesical
Vejiga urinaria
Músculo recto del abdomen
Músculo piramidal
Ligamento umbilical medio (uraco)
Anillos inguinales superficiales
Músculo oblicuo externo del abdomen
Músculo oblicuo interno del abdomen
Músculo transverso del abdomen
Fascia transversal
Fascia extraperitoneal (tejido conectivo laxo)
Peritoneo
Espina ilíaca anterosuperior
Origen de la fascia espermática interna de la fascia transversal sobre el anillo inguinal
Nervio ilioinguinal
Cordón espermático
Vasos femorales
Músculo cremáster y su fascia sobre el cordón espermático
Ligamento inguinal (de Poupart)
Fibras intercrurales
Hoz inguinal (tendón conjunto)
Fascia espermática externa que envuelve el cordón espermático
Tubérculo del pubis
Sínfisis del pubis (cubierta por fibras entremezcladas de las aponeurosis de los oblicuos externos del abdomen)
F. Netter M.D.
© ICON

Hernia inguinal indirecta

COMPÁRESE CON LA LÁMINA 253

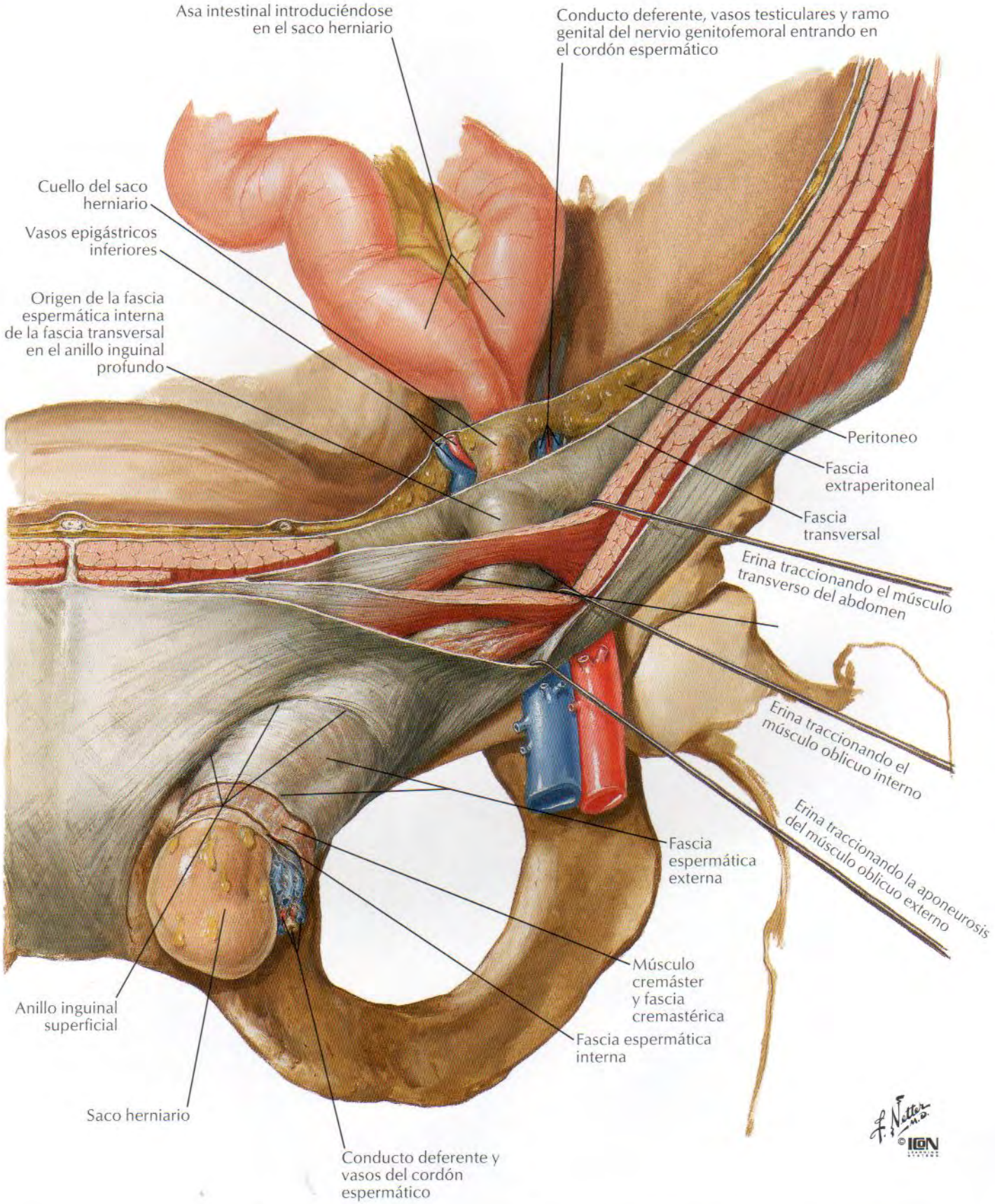

Pared abdominal posterior: visión interna

PARA EL DIAFRAGMA VÉASE TAMBIÉN LÁMINA 189

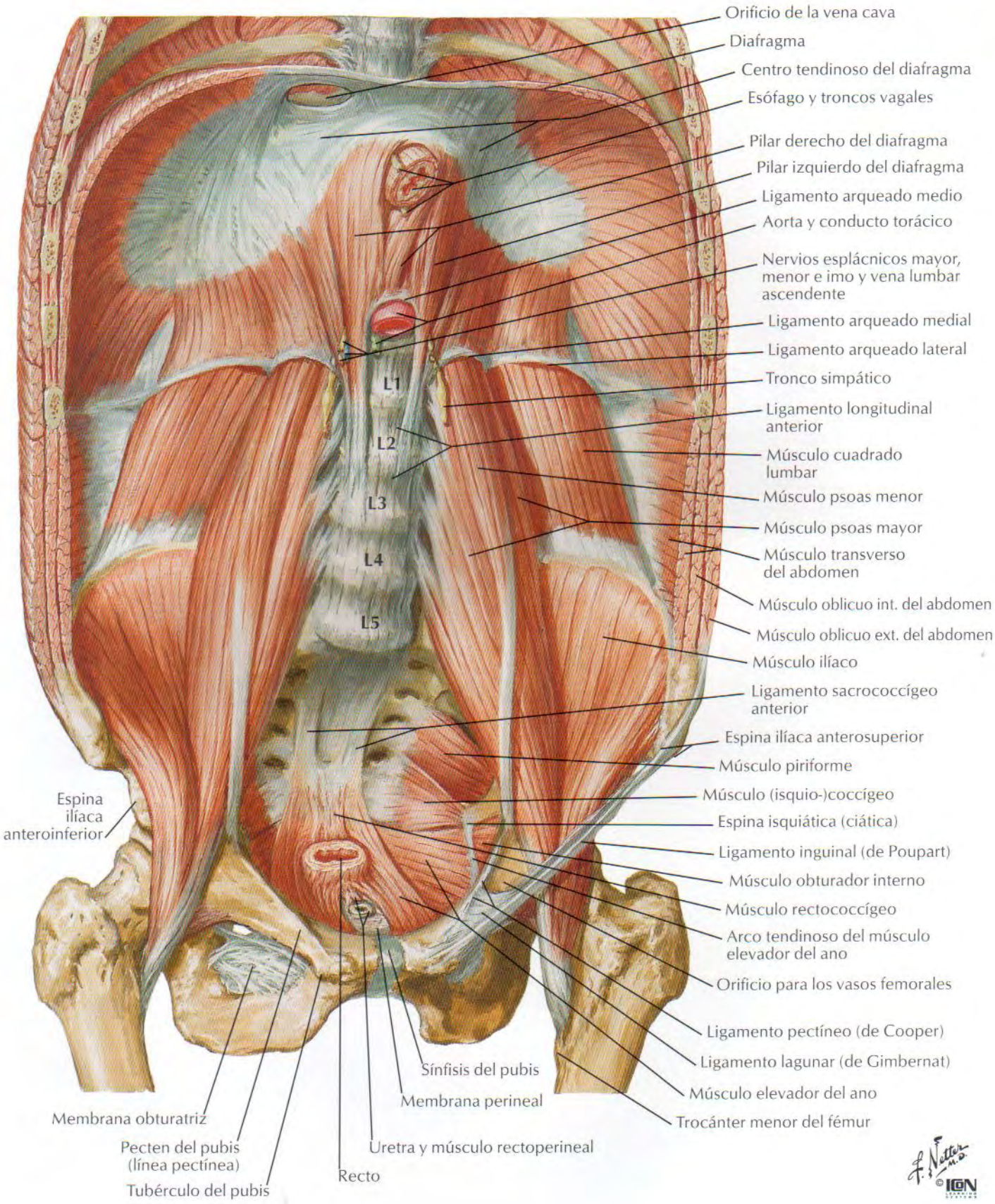

Arterias de la pared abdominal posterior

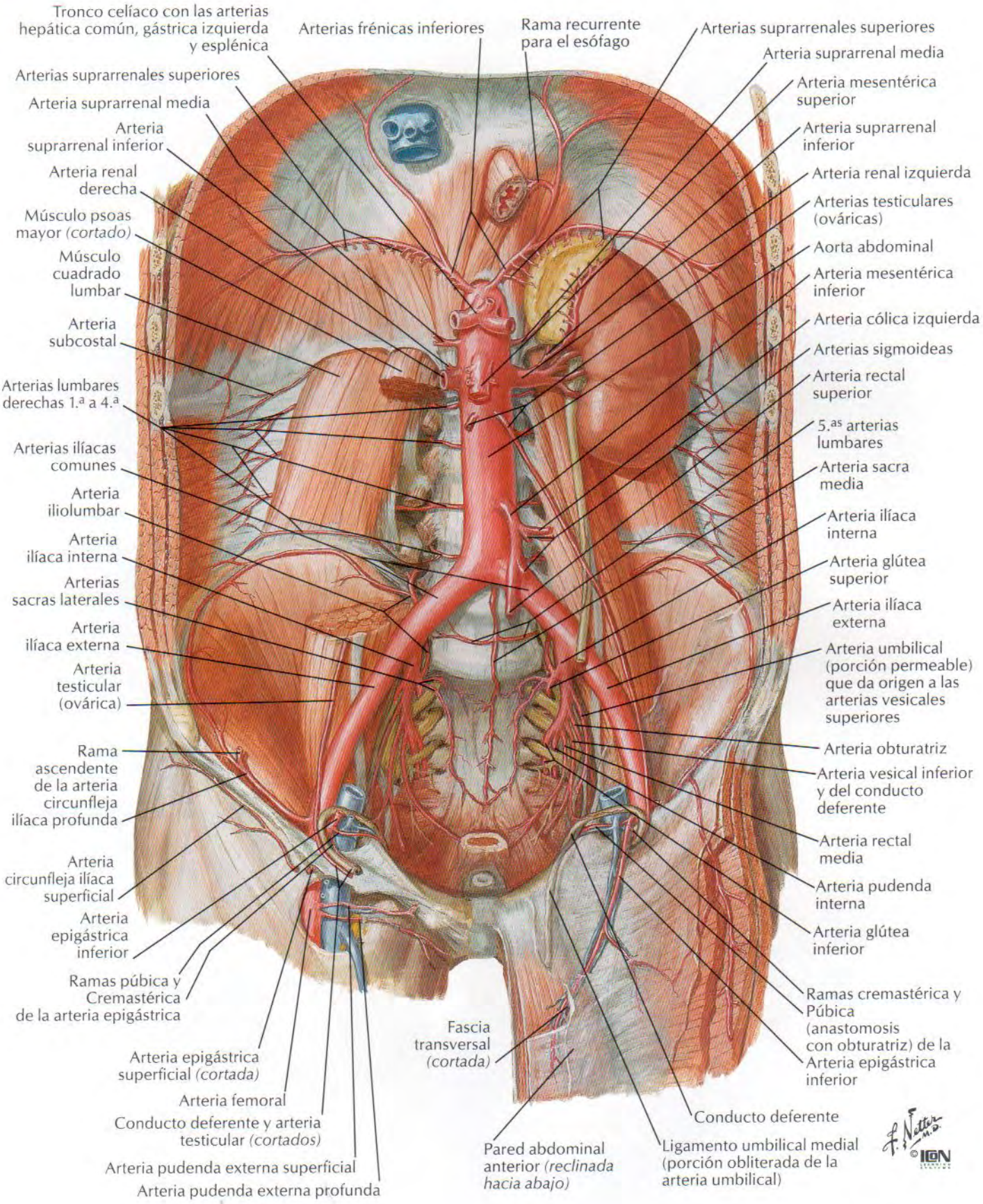

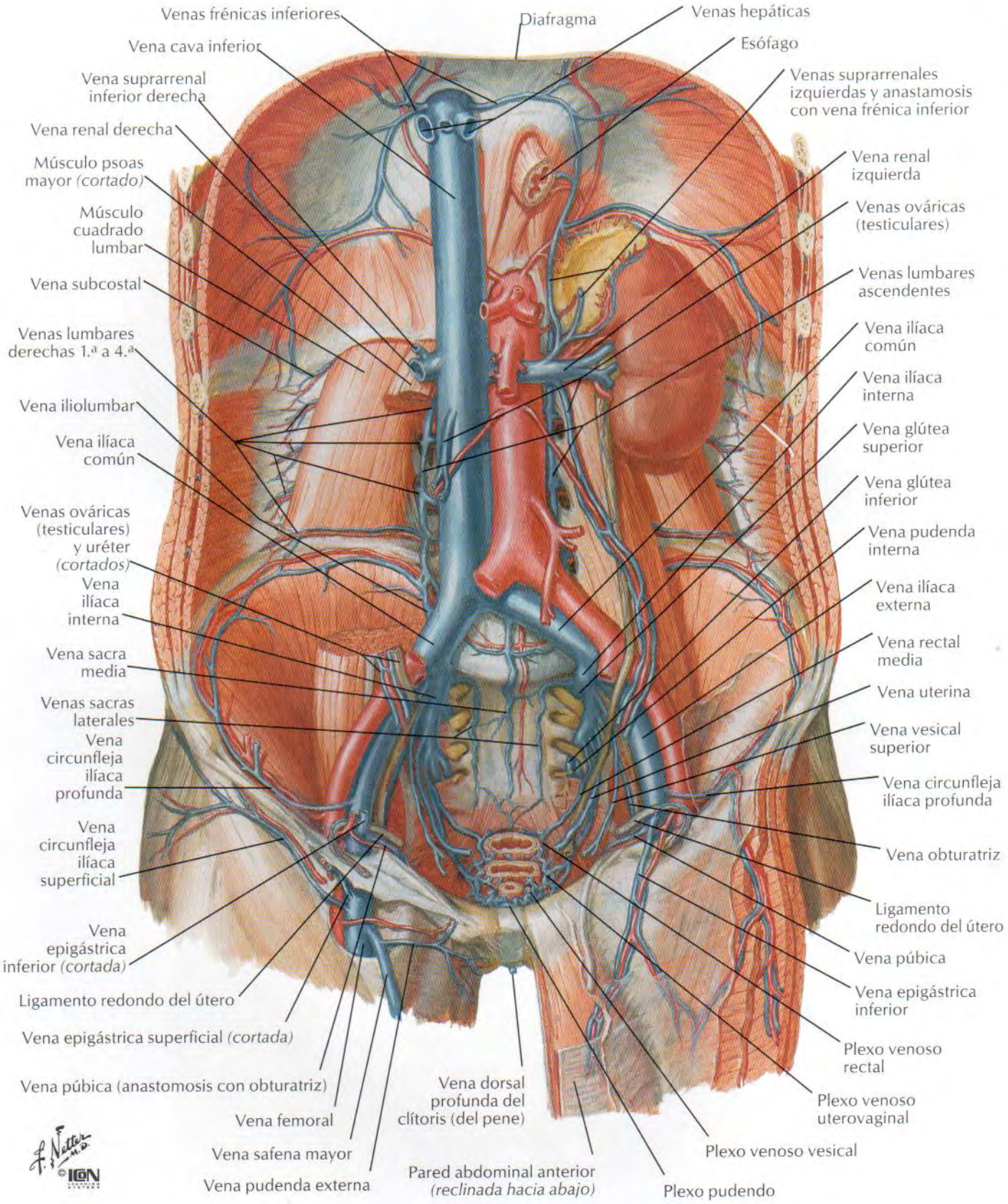
Venas frénicas inferiores
Diafragma
Venas hepáticas
Vena cava inferior
Esófago
Vena suprarrenal inferior derecha
Venas suprarrenales izquierdas y anastamosis con vena frénica inferior
Vena renal derecha
Vena renal izquierda
Músculo psoas mayor (cortado)
Venas ováricas (testiculares)
Músculo cuadrado lumbar
Venas lumbares ascendentes
Vena subcostal
Vena ilíaca común
Venas lumbares derechas 1.ª a 4.ª
Vena ilíaca interna
Vena iliolumbar
Vena glútea superior
Vena ilíaca común
Vena glútea inferior
Venas ováricas (testiculares) y uréter (cortados)
Vena pudenda interna
Vena ilíaca interna
Vena ilíaca externa
Vena sacra media
Vena rectal media
Vena uterina
Venas sacras laterales
Vena vesical superior
Vena circunfleja ilíaca profunda
Vena circunfleja ilíaca profunda
Vena circunfleja ilíaca superficial
Vena obturatriz
Ligamento redondo del útero
Vena epigástrica inferior (cortada)
Vena púbica
Vena epigástrica inferior
Ligamento redondo del útero
Vena epigástrica superficial (cortada)
Plexo venoso rectal
Vena púbica (anastomosis con obturatriz)
Vena dorsal profunda del clítoris (del pene)
Plexo venoso uterovaginal
Vena femoral
Plexo venoso vesical
Vena safena mayor
Pared abdominal anterior (reclinada hacia abajo)
Vena pudenda externa
Plexo pudendo
F. Netter M.D.
©ICON

Vasos y nódulos linfáticos de la pared abdominal posterior

VÉASE TAMBIÉN LÁMINA 387

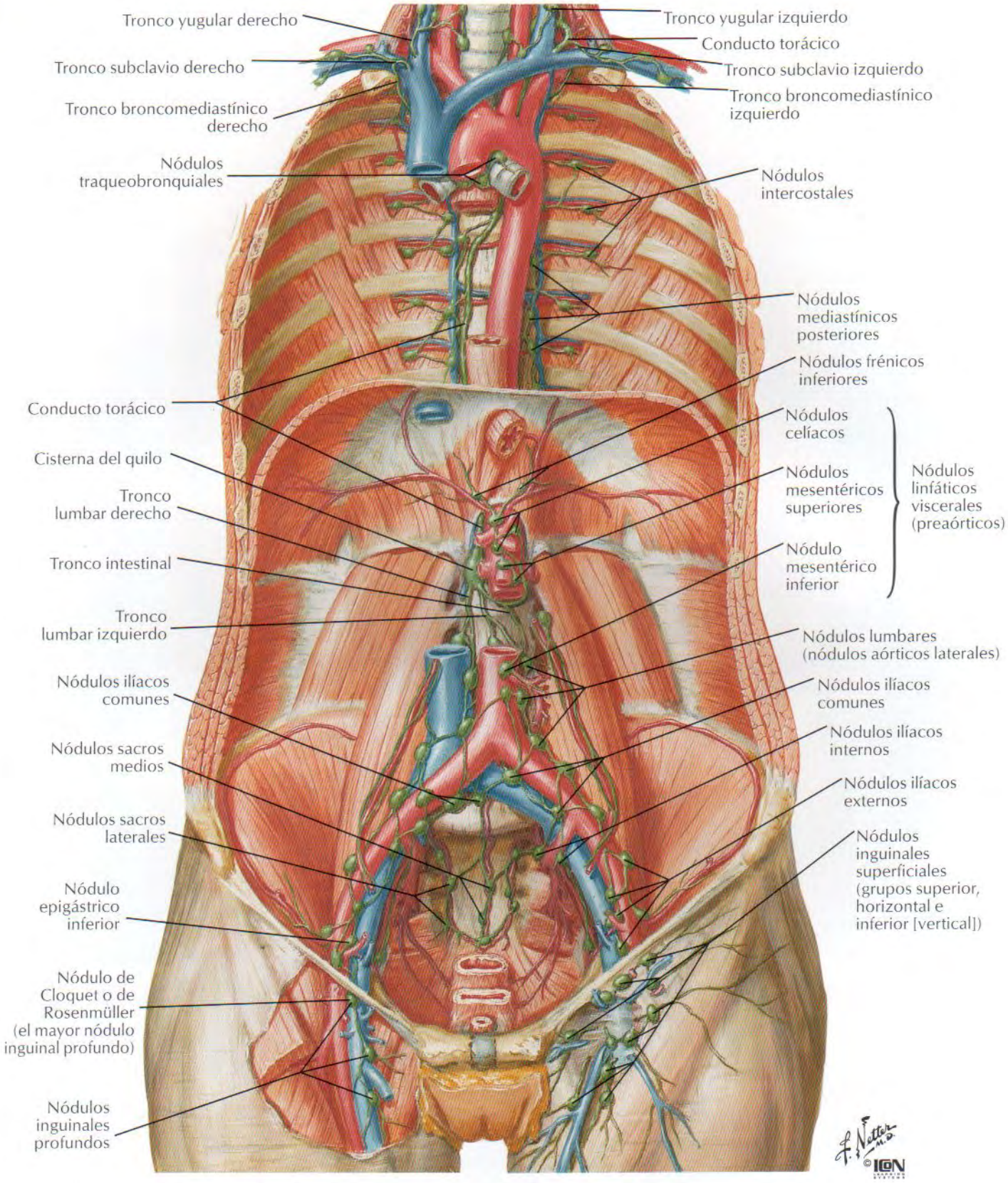

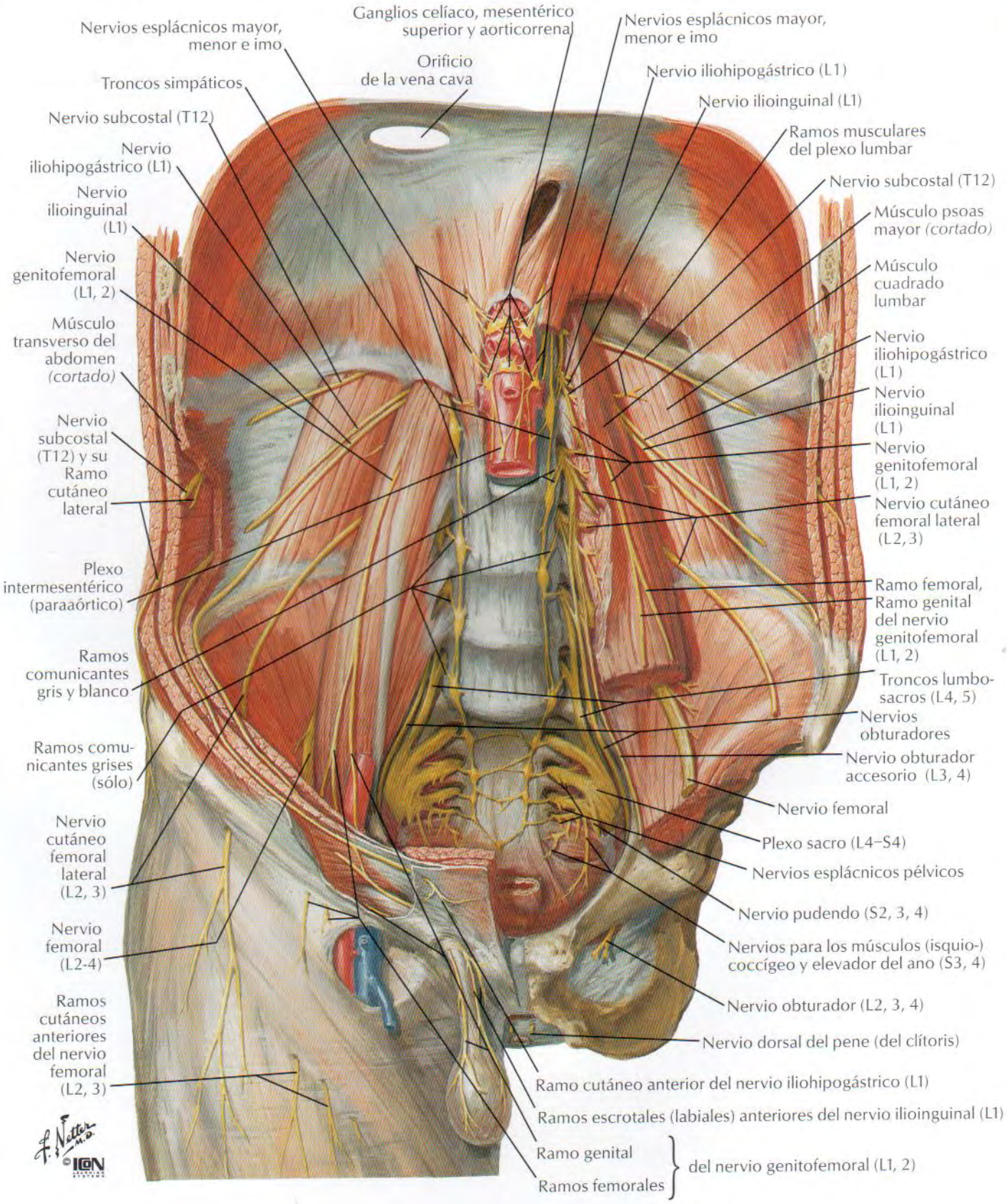
Nervios esplácnicos mayor, menor e imo
Ganglios celíaco, mesentérico superior y aorticorrenal
Nervios esplácnicos mayor, menor e imo
Orificio de la vena cava
Troncos simpáticos
Nervio iliohipogástrico (L1)
Nervio ilioinguinal (L1)
Nervio subcostal (T12)
Ramos musculares del plexo lumbar
Nervio iliohipogástrico (L1)
Nervio subcostal (T12)
Nervio ilioinguinal (L1)
Músculo psoas mayor (cortado)
Nervio genitofemoral (L1, 2)
Músculo cuadrado lumbar
Músculo transverso del abdomen (cortado)
Nervio iliohipogástrico (L1)
Nervio ilioinguinal (L1)
Nervio subcostal (T12) y su Ramo cutáneo lateral
Nervio genitofemoral (L1, 2)
Nervio cutáneo femoral lateral (L2, 3)
Plexo intermesentérico (paraaórtico)
Ramo femoral, Ramo genital del nervio genitofemoral (L1, 2)
Ramos comunicantes gris y blanco
Troncos lumbosacros (L4, 5)
Nervios obturadores
Ramos comunicantes grises (sólo)
Nervio obturador accesorio (L3, 4)
Nervio femoral
Nervio cutáneo femoral lateral (L2, 3)
Plexo sacro (L4–S4)
Nervios esplácnicos pélvicos
Nervio pudendo (S2, 3, 4)
Nervio femoral (L2-4)
Nervios para los músculos (isquio-) coccígeo y elevador del ano (S3, 4)
Ramos cutáneos anteriores del nervio femoral (L2, 3)
Nervio obturador (L2, 3, 4)
Nervio dorsal del pene (del clítoris)
Ramo cutáneo anterior del nervio iliohipogástrico (L1)
Ramos escrotales (labiales) anteriores del nervio ilioinguinal (L1)
Ramo genital
Ramos femorales
del nervio genitofemoral (L1, 2)
F. Netter M.D.
©ICON

Regiones y planos del abdomen

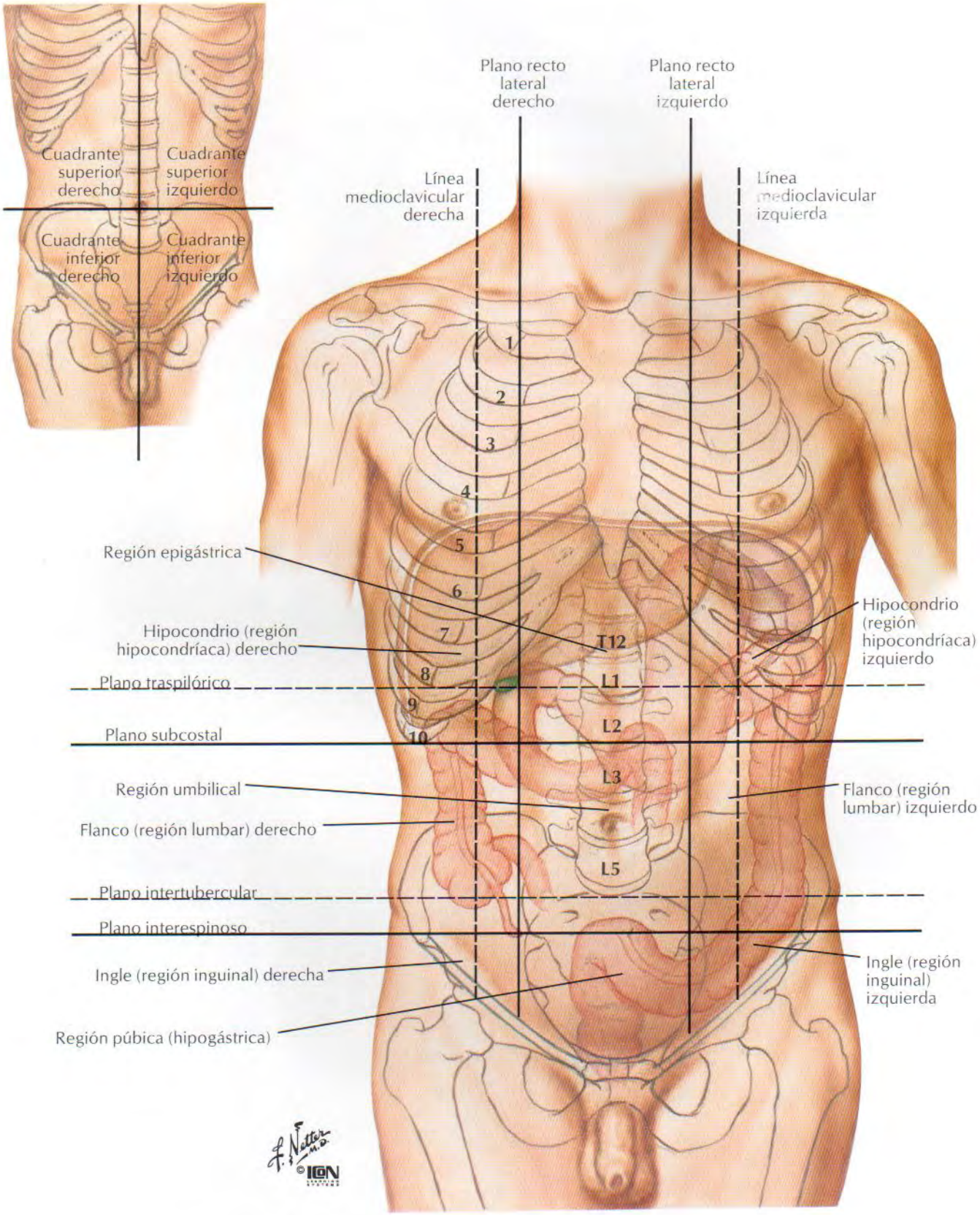

Omento (epiplón) mayor y vísceras abdominales

VÉANSE TAMBIÉN LÁMINAS 267, 335, 337

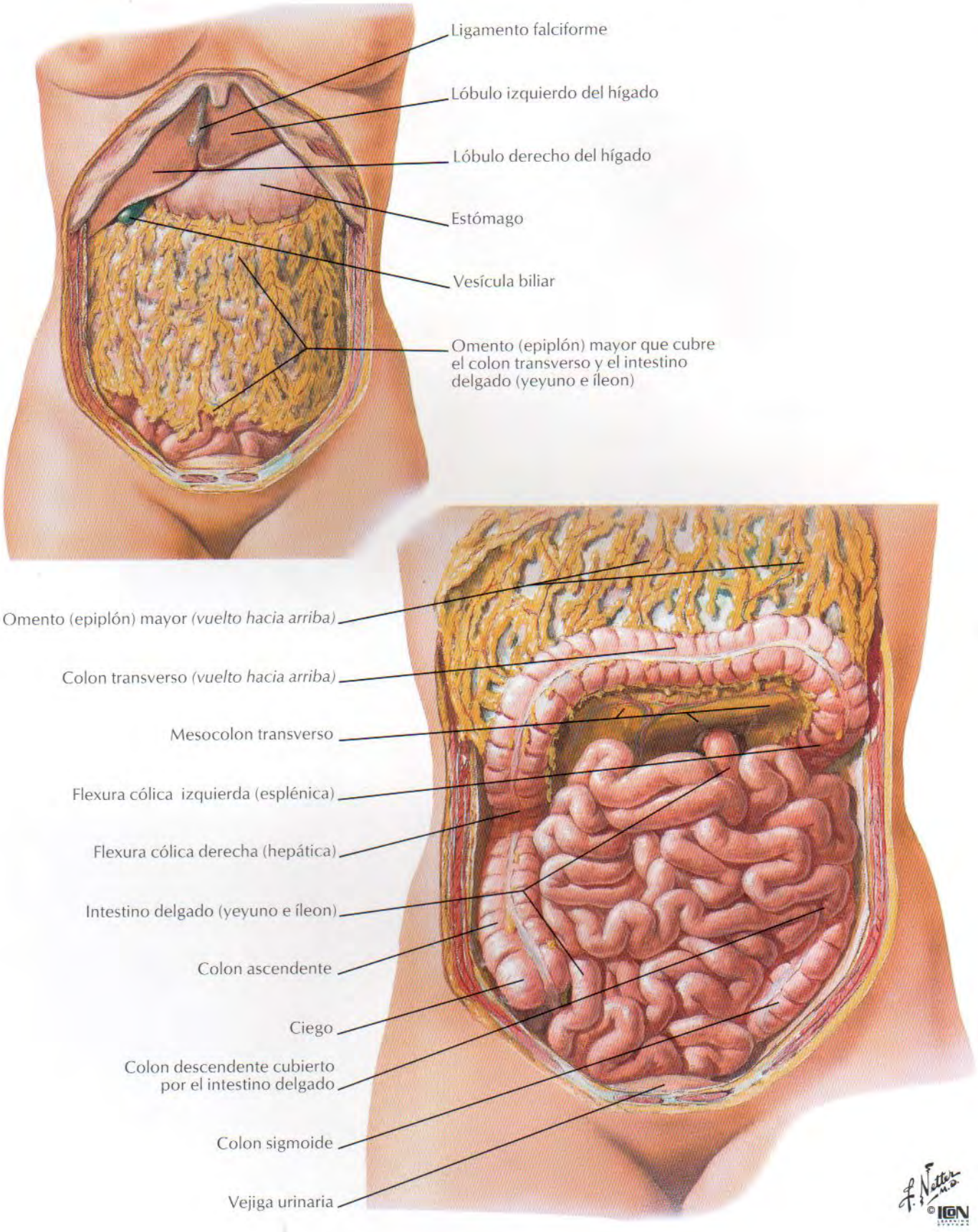

Colon transverso *(elevado)*
Mesocolon transverso
Pliegue duodenal superior
Fosa duodenal superior
Flexura cólica izquierda (esplénica)
Fosa paraduodenal
Fosa duodenal inferior
Pliegue duodenal inferior
Receso (fosa) mesentericoparietal
Arteria mesentérica superior en la raíz del mesenterio
Arteria y vena mesentéricas inferiores
Aorta abdominal

Exposición del músculo suspensor del duodeno (ligamento de Treitz)

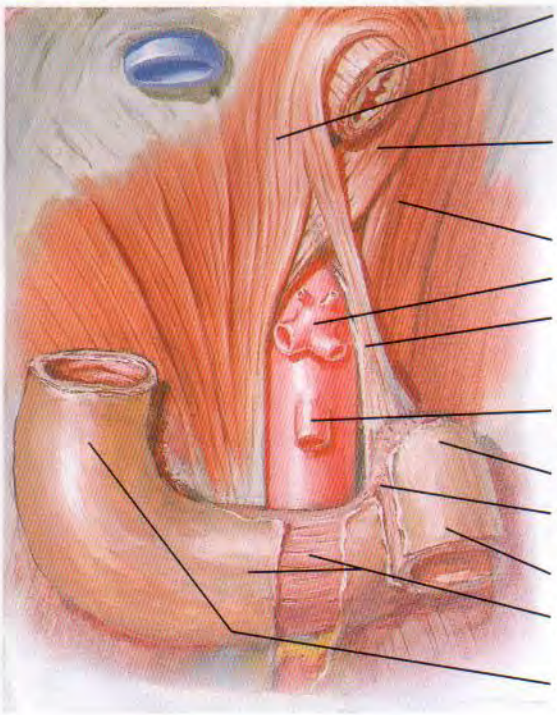

Esófago
Pilar derecho del diafragma (porción que pasa a la derecha del hiato esofágico)
Pilar derecho del diafragma (porción que pasa a la izquierda del hiato esofágico)
Pilar izquierdo del diafragma
Tronco celíaco
Músculo suspensor del duodeno (ligamento de Treitz)
Arteria mesentérica superior
Flexura duodenoyeyunal
Porción ascendente (4.ª) del duodeno
Yeyuno
Porción inferior (horizontal o 3.ª) del duodeno
Porción descendente (2.ª) del duodeno

F. Netter M.D. ©ION

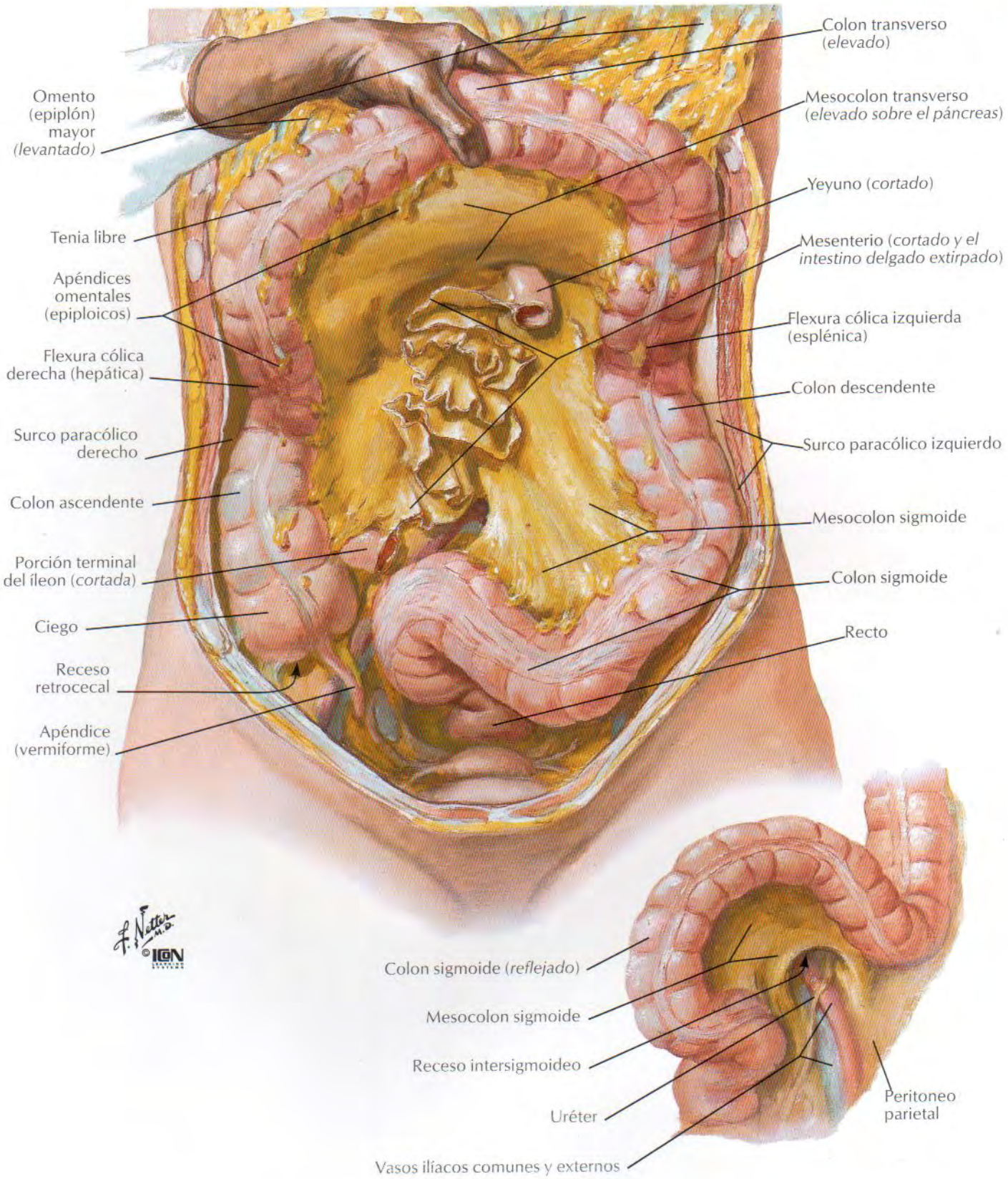
Omento (epiplón) mayor (*levantado*)
Tenia libre
Apéndices omentales (epiploicos)
Flexura cólica derecha (hepática)
Surco paracólico derecho
Colon ascendente
Porción terminal del íleon (*cortada*)
Ciego
Receso retrocecal
Apéndice (vermiforme)
Colon transverso (*elevado*)
Mesocolon transverso (*elevado sobre el páncreas*)
Yeyuno (*cortado*)
Mesenterio (*cortado y el intestino delgado extirpado*)
Flexura cólica izquierda (esplénica)
Colon descendente
Surco paracólico izquierdo
Mesocolon sigmoide
Colon sigmoide
Recto
F. Netter M.D.
©ICON
Colon sigmoide (*reflejado*)
Mesocolon sigmoide
Receso intersigmoideo
Uréter
Vasos ilíacos comunes y externos
Peritoneo parietal

Bolsa omental: estómago reflejado

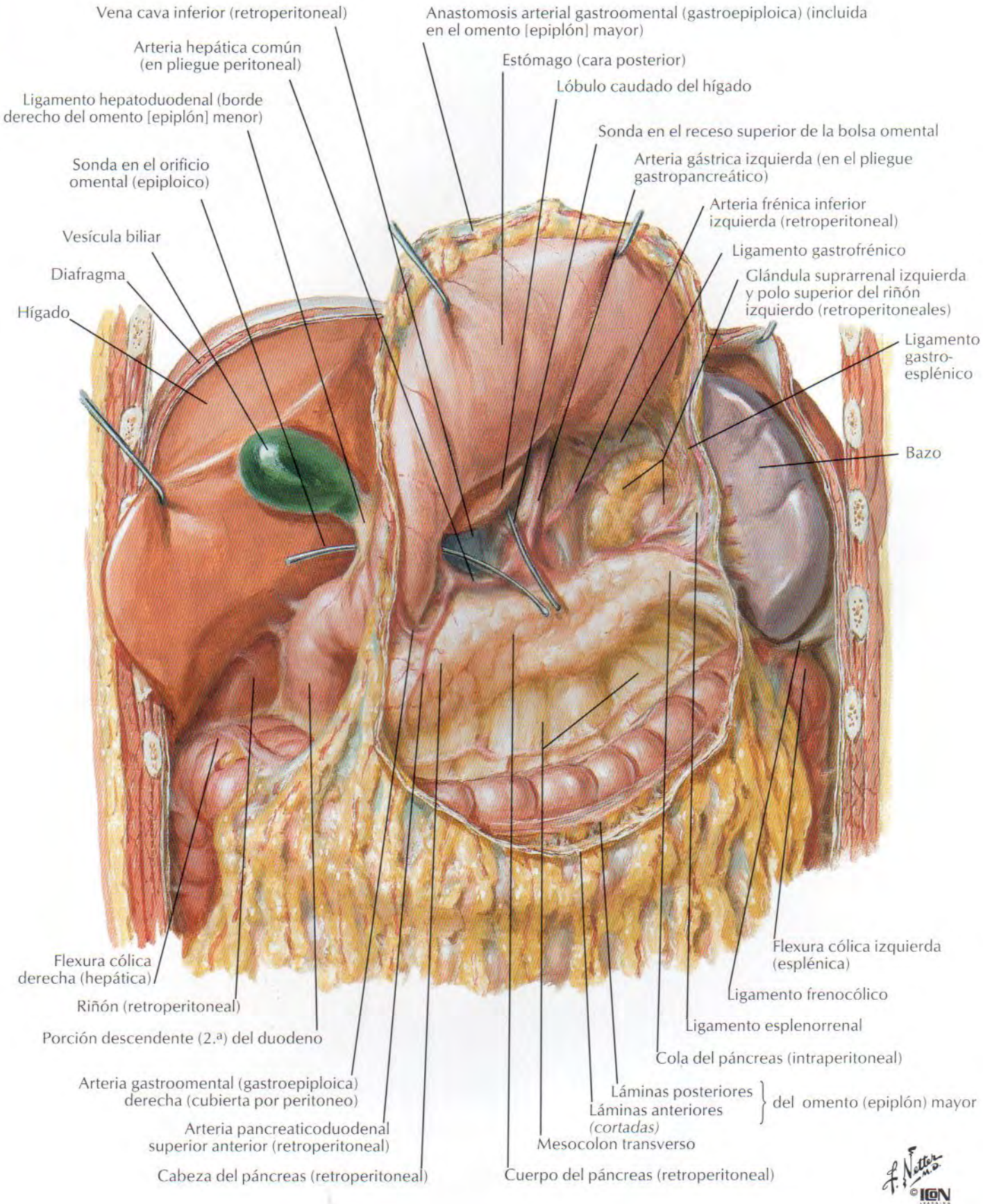

Bolsa omental: sección transversal

VÉASE TAMBIÉN LÁMINA 336

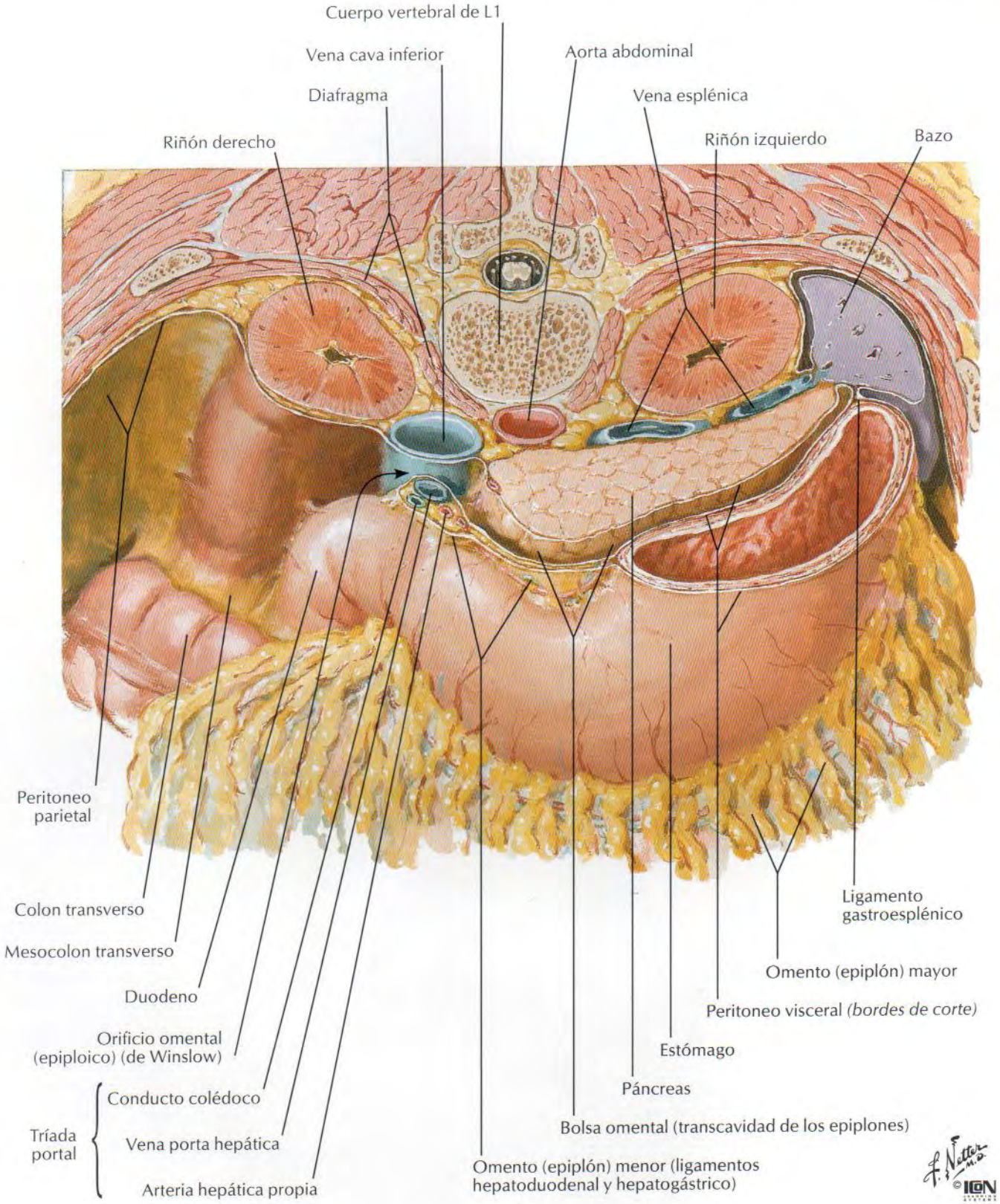

Peritoneo de la pared abdominal posterior

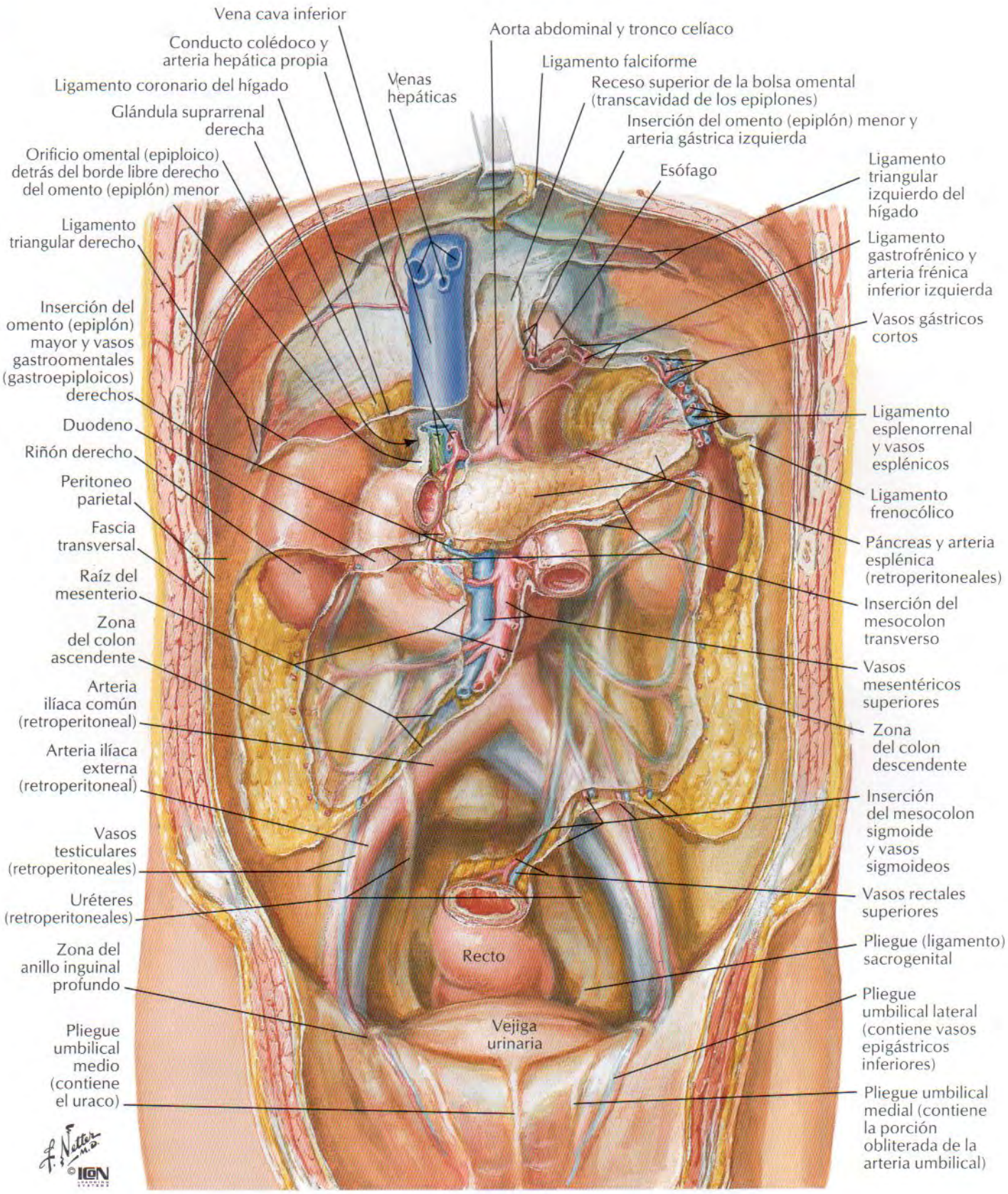

Lóbulo izquierdo del hígado
Ligamento hepatoduodenal
Ligamento hepatogástrico
Omento (epiplón) menor
Ligamento falciforme
Ligamento redondo del hígado (vena umbilical obliterada)
Esófago abdominal
Escotadura cardíaca
Fundus del estómago
Diafragma
Bazo
Borde inferior del hígado
Lóbulo cuadrado del hígado
Lóbulo derecho del hígado
Porción cardíaca del estómago
Vesícula biliar
Orificio omental (epiploico) (de Winslow)
Cuerpo del estómago
Escotadura incisiva angular
Curvatura menor
Conducto pilórico
Porción pilórica del estómago
Píloro
Duodeno
Antro pilórico
Riñón derecho (retroperitoneal)
Flexura cólica derecha (hepática)
Omento (epiplón) mayor
Flexura cólica izquierda (esplénica)

Variaciones en la posición y contorno del estómago en relación con el hábito corporal

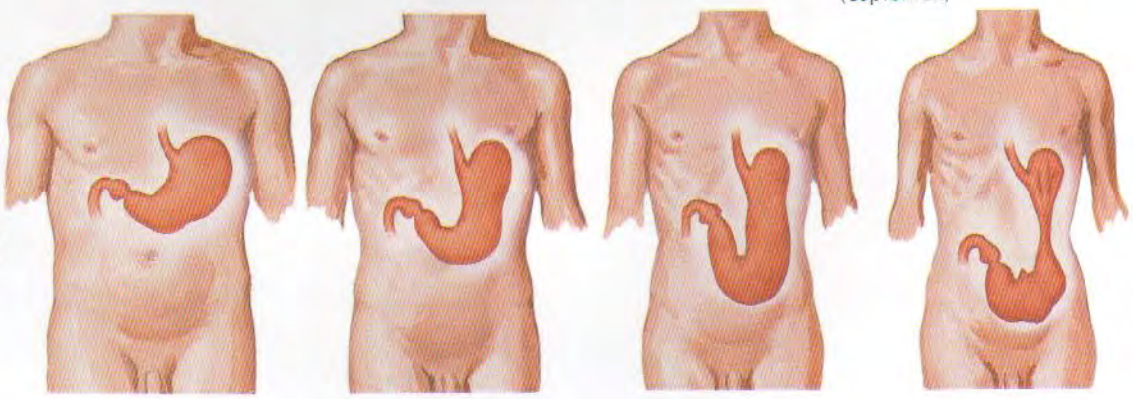

Estómago hipertónico | Estómago ortotónico | Estómago hipotónico | Estómago atónico

Mucosa del estómago

VÉASE TAMBIÉN LÁMINA 232

Zona cardíaca
Línea en zigzag (Z) (unión de la mucosa gástrica y esofágica)
Orificio del cardias
Pliegues gástricos (rugosidades)
Orificio pilórico
Canal gástrico ("magenstrasse")
Porción superior (1.ª) del duodeno (ampolla o bulbo duodenal)
Píloro
Zonas gástrica y fúndica
Zona pilórica

Célula epitelial superficial
Célula mucosa
Célula parietal (entre células mucosa y cimogénica)
Célula cimogénica
Folículo linfático solitario (nodulillo)
Célula neuroendocrina G
Muscular de la mucosa
Submucosa
Glándulas pilóricas
Glándulas gástricas (fúndicas)

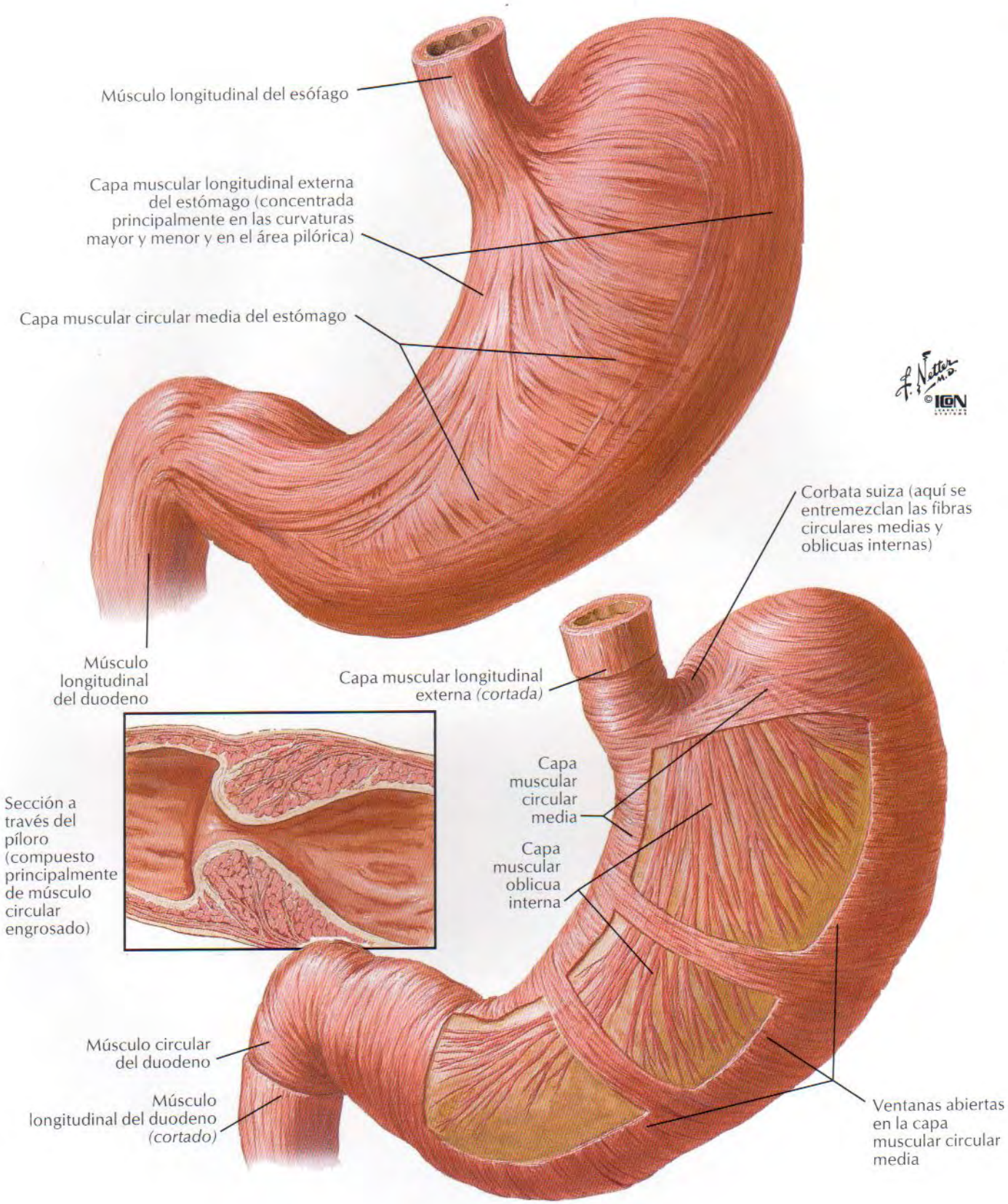
Músculo longitudinal del esófago
Capa muscular longitudinal externa del estómago (concentrada principalmente en las curvaturas mayor y menor y en el área pilórica)
Capa muscular circular media del estómago
Corbata suiza (aquí se entremezclan las fibras circulares medias y oblicuas internas)
Músculo longitudinal del duodeno
Capa muscular longitudinal externa *(cortada)*
Capa muscular circular media
Capa muscular oblicua interna
Sección a través del píloro (compuesto principalmente de músculo circular engrosado)
Músculo circular del duodeno
Músculo longitudinal del duodeno *(cortado)*
Ventanas abiertas en la capa muscular circular media

Duodeno in situ

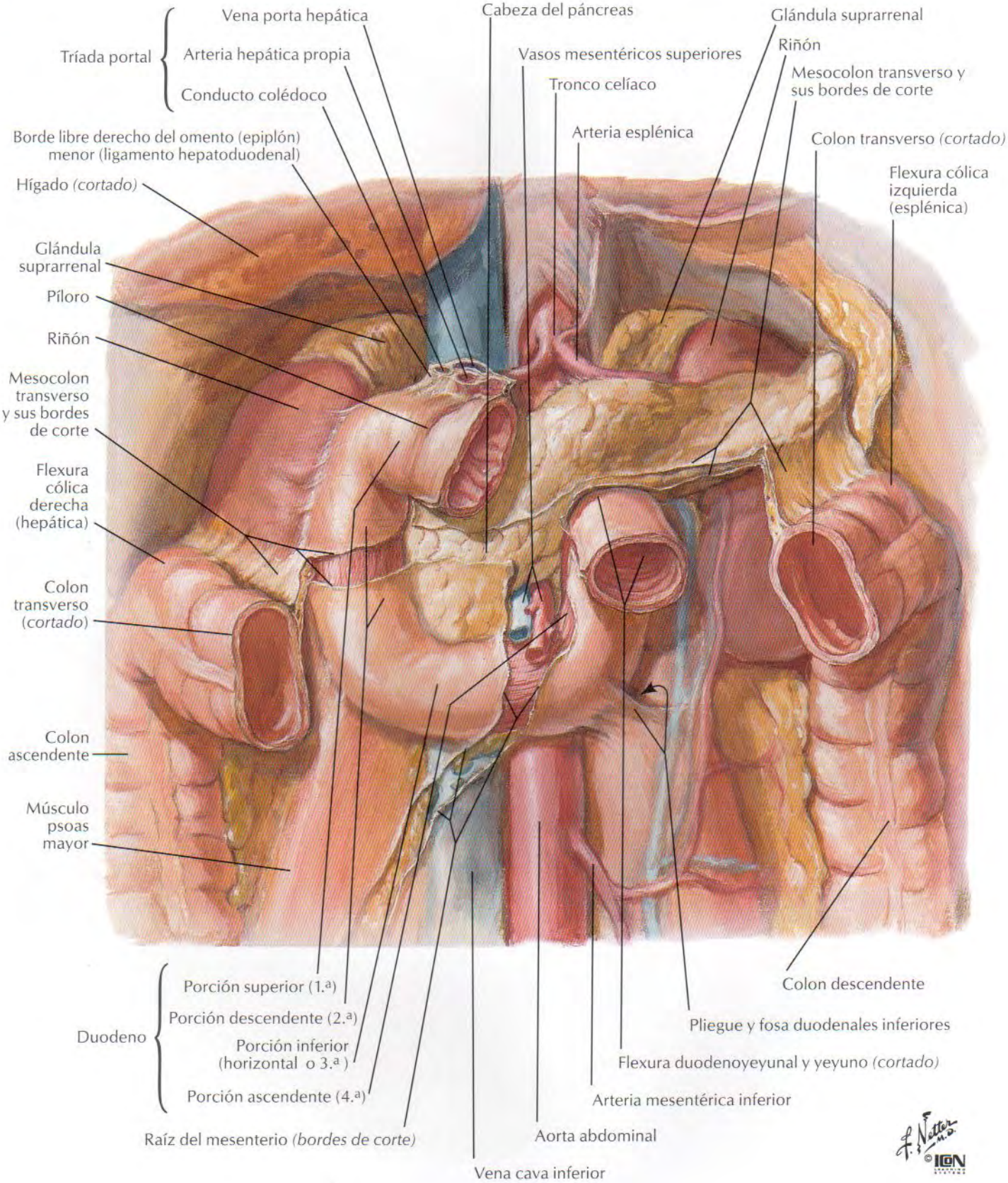

Vena porta hepática
Arteria hepática propia
Conducto colédoco
Arteria gastroduodenal
Borde libre derecho del omento (epiplón) menor (ligamento hepatoduodenal)
Arteria gástrica derecha
Arteria hepática común
Orificio pilórico
Flexura duodenal superior
Conducto colédoco
Porción superior (1.ª) (ampolla o bulbo duodenal) (sin pliegues circulares)
Conducto pancreático accesorio (de Santorini)
Porción descendente (2.ª)
Conducto pancreático (principal) (de Wirsung)
Papila duodenal menor (inconstante)
Flexura duodenoyeyunal
Pliegues circulares (válvulas de Kerckring)
Yeyuno
Papila duodenal mayor (de Vater)
Pliegue longitudinal
Porción ascendente (4.ª)
Cabeza del páncreas
Arteria y vena mesentéricas superiores
Flexura duodenal inferior
Porción inferior (horizontal o 3.ª)

Capa muscular longitudinal externa *(con ventana)*
Capa muscular circular interna *(con ventana)*
Submucosa con glándulas duodenales (de Brunner)

Capas de la pared duodenal

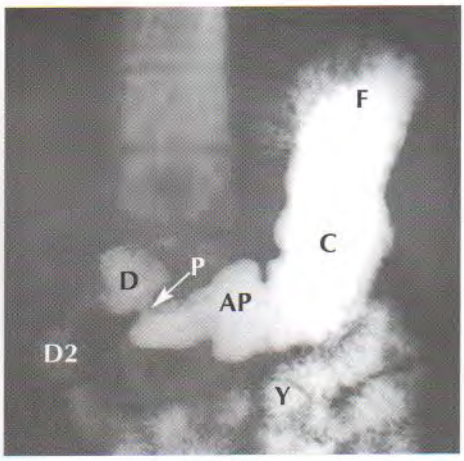

Radiografía con contraste baritado del estómago, duodeno y yeyuno proximal

AP Antro pilórico
C Cuerpo del estómago
D Ampolla (bulbo) duodenal
D2 Porción descendente (2.ª) del duodeno
F Fundus del estómago
P Píloro
Y Yeyuno proximal

F. Netter M.D. © ICON

Mucosa y musculatura del intestino delgado

Yeyuno

Mesenterio

Asa anastomótica (arcada) de arterias yeyunales

Arterias rectas

Serosa (peritoneo visceral)

Capa muscular longitudinal

Capa muscular circular

Submucosa

Mucosa

Pliegues circulares (válvulas de Kerckring)

Nodulillo linfático solitario

Radiografía con contraste de bario del yeyuno

Íleon

Mesenterio

Asas anastomóticas (arcadas) de arterias ileales

Arterias rectas

Serosa (peritoneo visceral)

Capa muscular longitudinal

Capa muscular circular

Submucosa

Mucosa

Pliegues circulares

Nodulillos linfáticos solitarios

Nodulillos linfáticos agregados (placas de Peyer)

Radiografía con contraste de bario del íleon

F. Netter M.D. ©ICON

Arteria ileocólica
Rama cólica
Rama ileal
Arteria mesentérica superior
Arteria cecal posterior
Arteria apendicular
Arteria cecal anterior
Pliegue vascular del ciego
Receso ileocecal superior
Pliegue ileocecal (pliegue avascular de Treves)
Porción terminal del íleon
Receso ileocecal inferior
Mesoapéndice
Arteria apendicular
Vasos ilíacos externos (retroperitoneales)
Receso retrocecal
Pliegues cecales
Surco paracólico derecho

Tenia libre
Arteria apendicular
Tenia mesocólica
Tenia omental
Arteria cecal posterior
Pliegues cecales
Receso retrocecal

F. Netter M.D. ©ICON

Algunas variaciones en la inserción peritoneal posterior al ciego

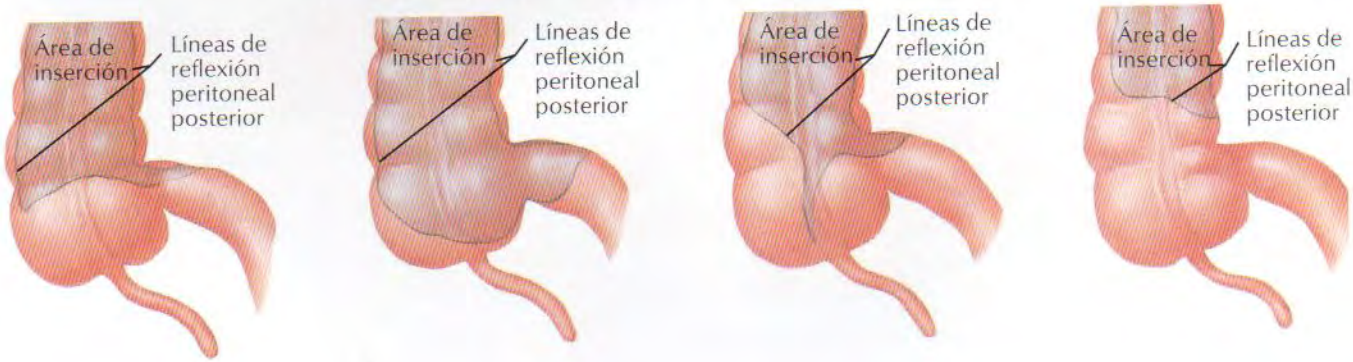

Tenia libre

Labios ileocecales: forma labial del orificio ileal (observable normalmente *post mortem* y ocasionalmente *in vivo*)

Porción terminal del íleon

Orificio del apéndice (vermiforme)

Frenillo

Tenia libre

Apéndice (vermiforme)

Músculo circular del colon

Tenia mesocólica

Fibras hacia la papila

Fibras hacia el íleon

Fibras alrededor de la unión ileocecal

Fibras hacia la tenia } Músculo longitudinal del íleon

Fibras hacia la papila

Músculo circular del íleon

Papila ileal: forma papilar del orificio ileal (más comunmente hallada *in vivo*)

Esquema de las fibras musculares en el orificio ileal

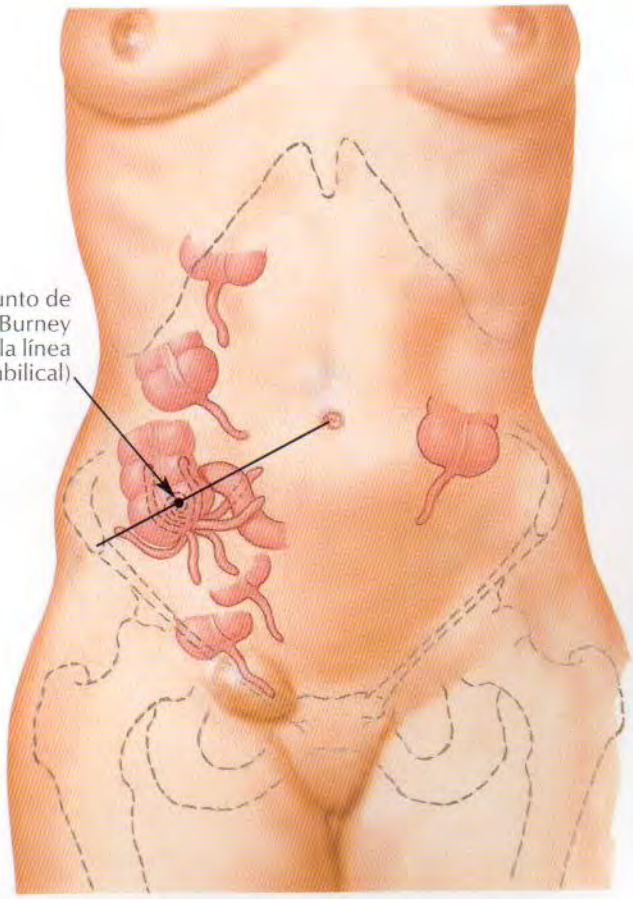

Variaciones en la posición del apéndice

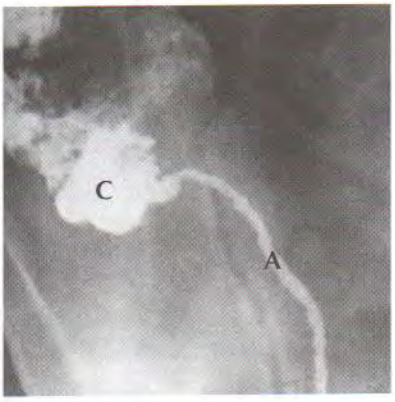

Apéndice anormalmente largo que se extiende por el interior de la pelvis (radiografía con contraste de bario) (**A**, apéndice; **C**, ciego)

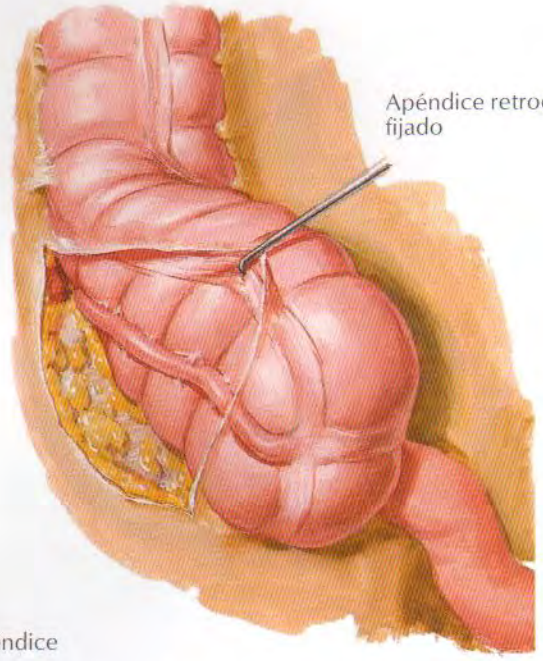

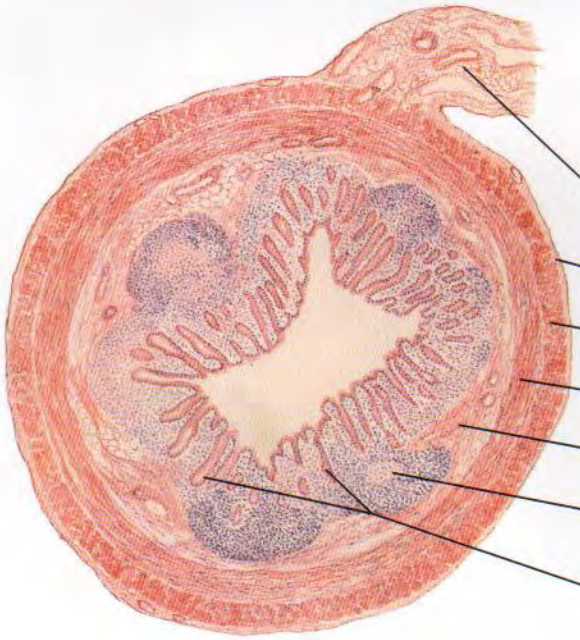

Mucosa y musculatura del intestino grueso

PARA EL RECTO Y EL CONDUCTO ANAL VÉANSE LÁMINAS 372-377

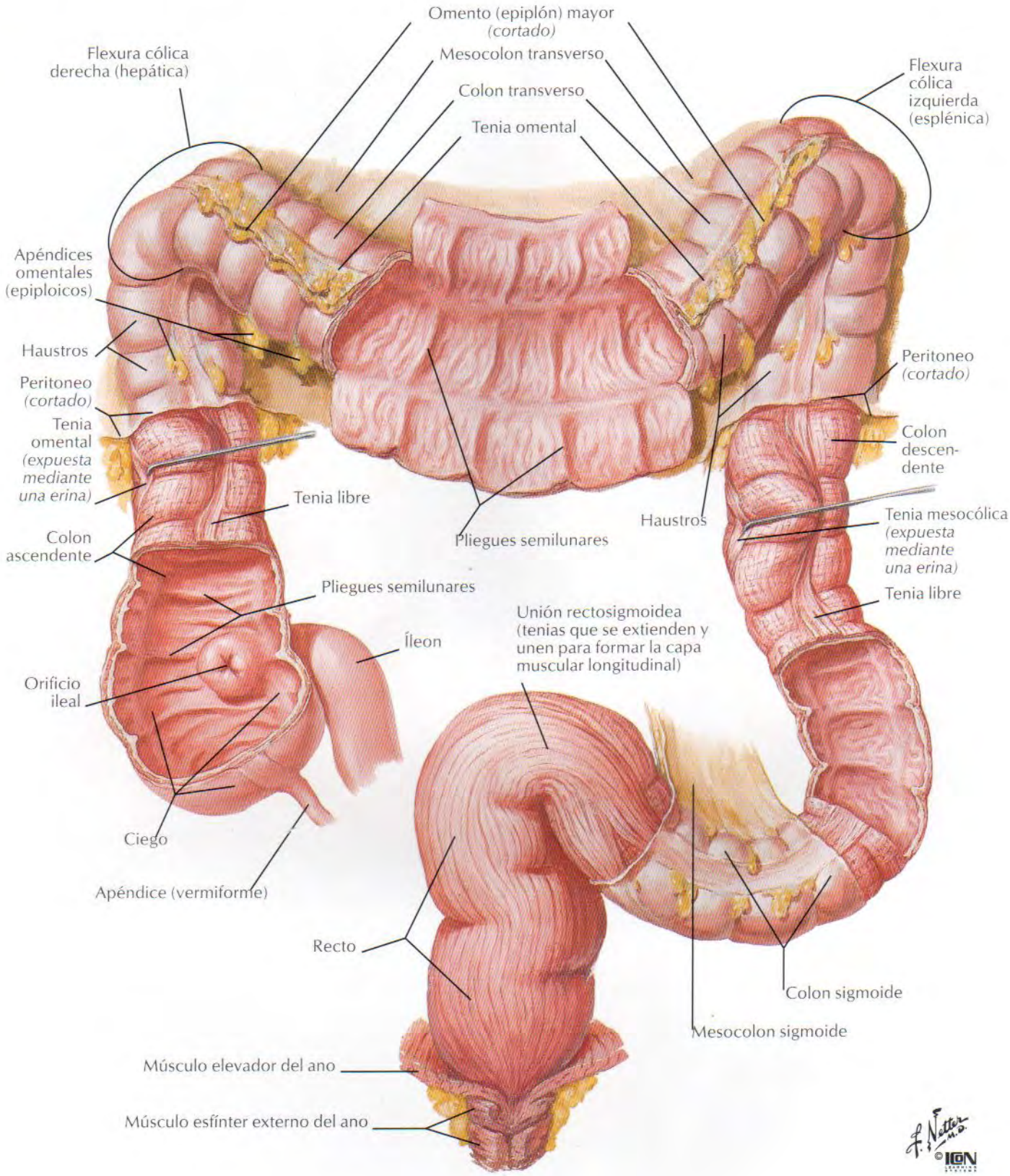

Colon sigmoide: variaciones en su posición

PARA EL RECTO VÉANSE LÁMINAS 347, 348, 372-375

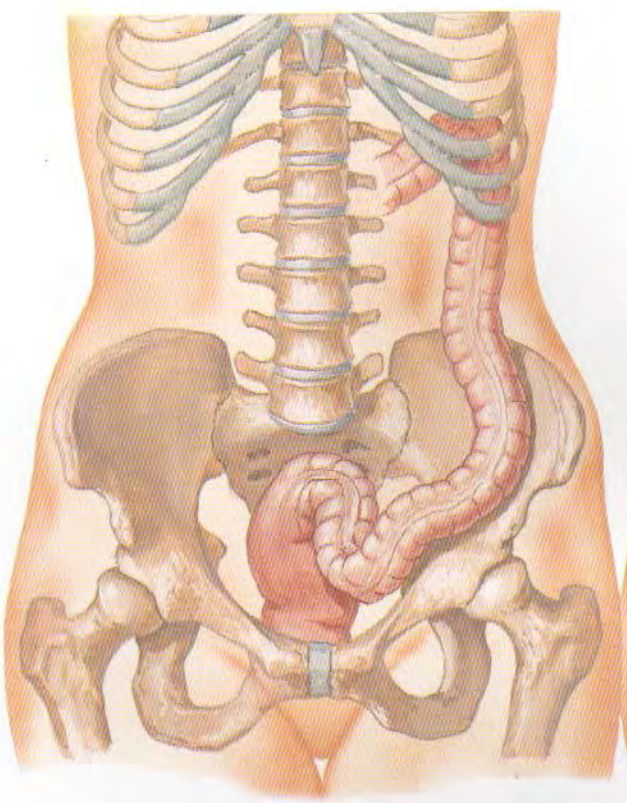

Típico

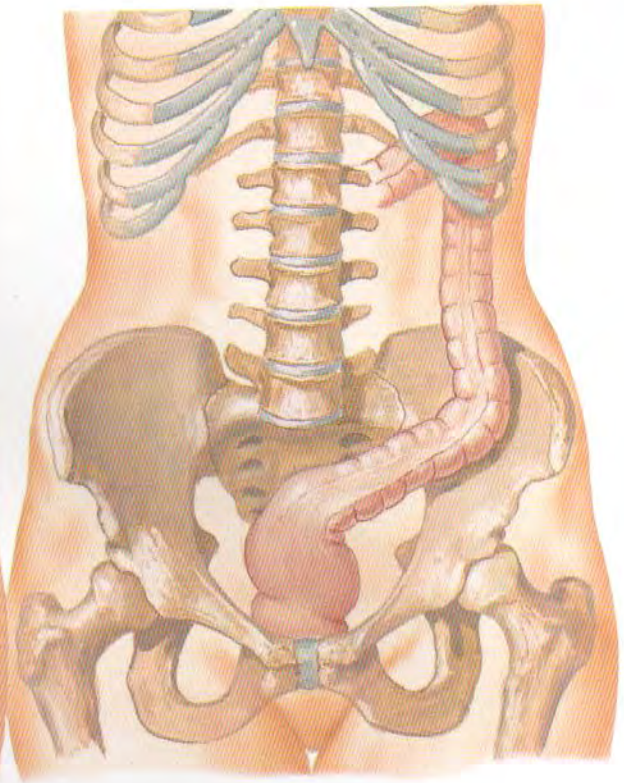

Corto, recto, oblicuo en el interior de la pelvis

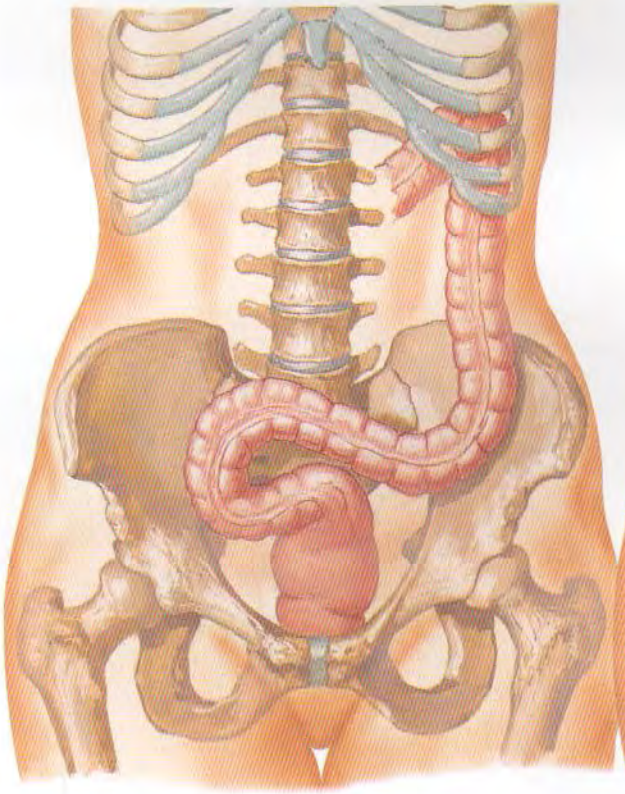

Incurvado hacia el lado derecho

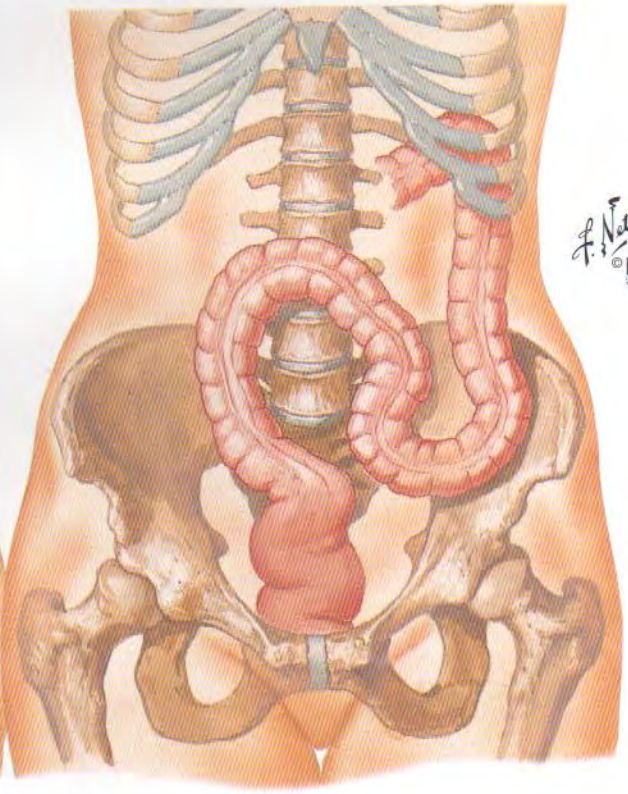

Ascendente hacia el interior del abdomen

F. Netter M.D. © ICON LEARNING SYSTEMS

Topografía del hígado

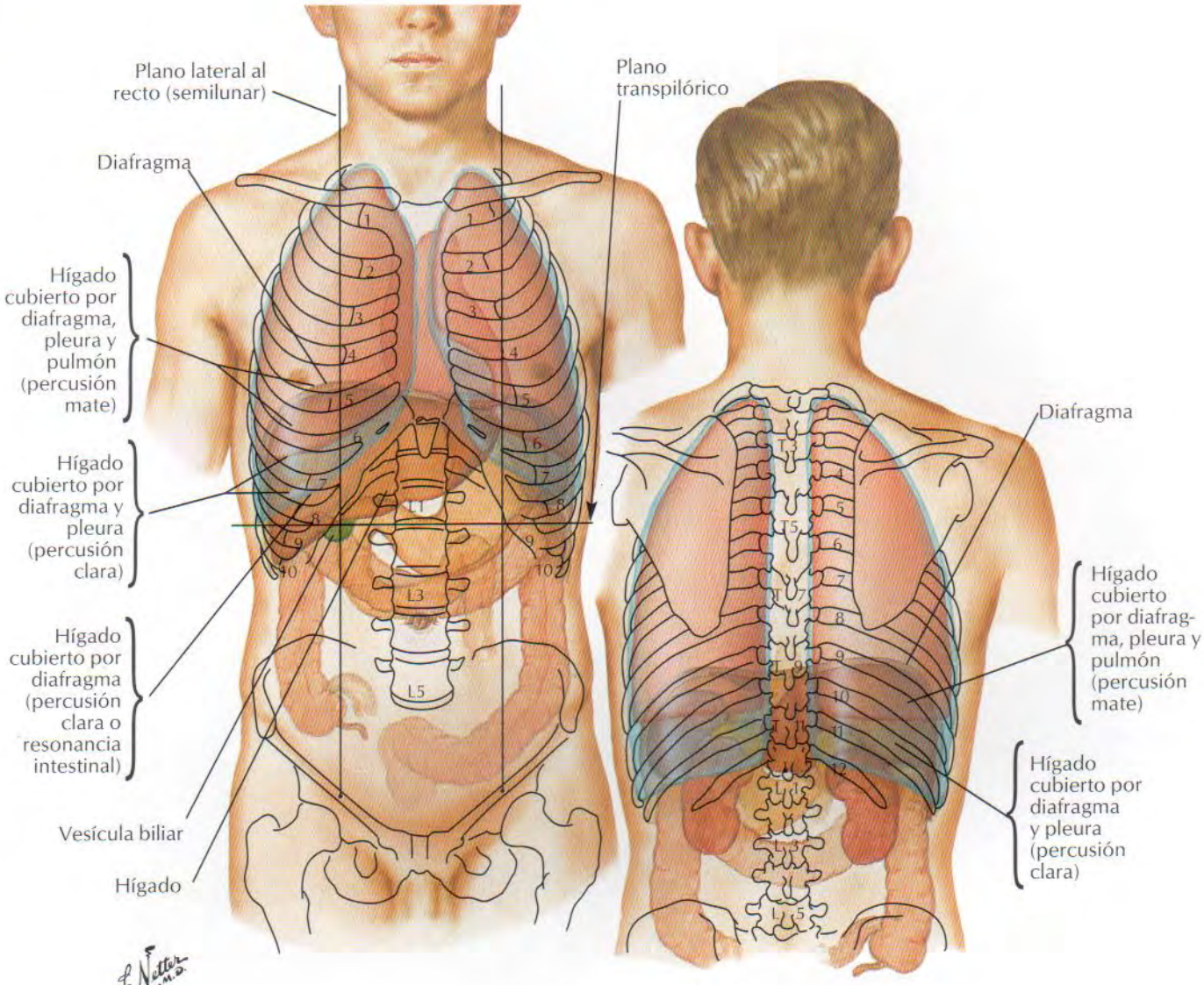

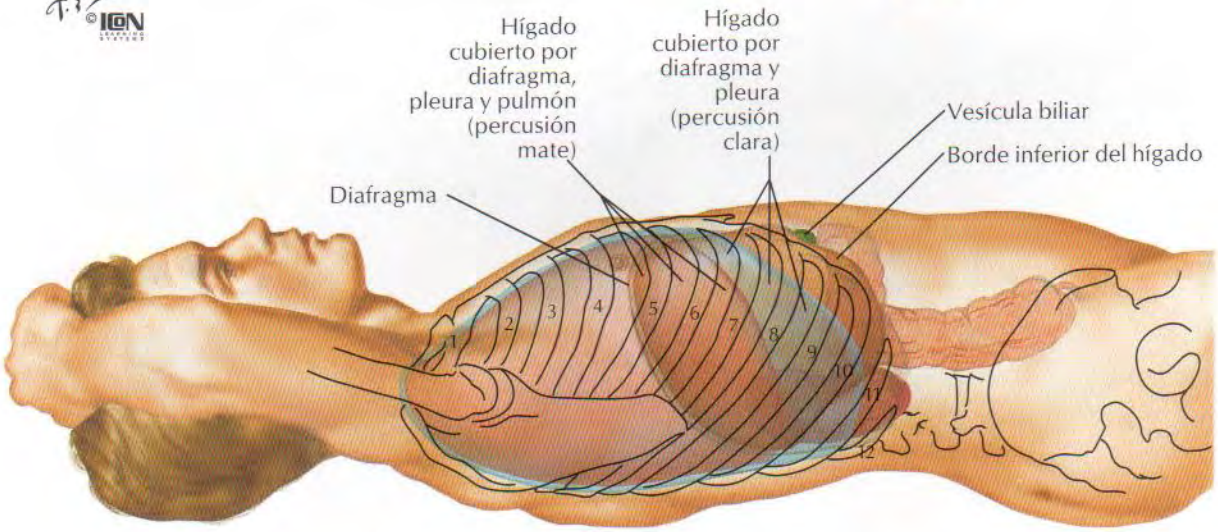

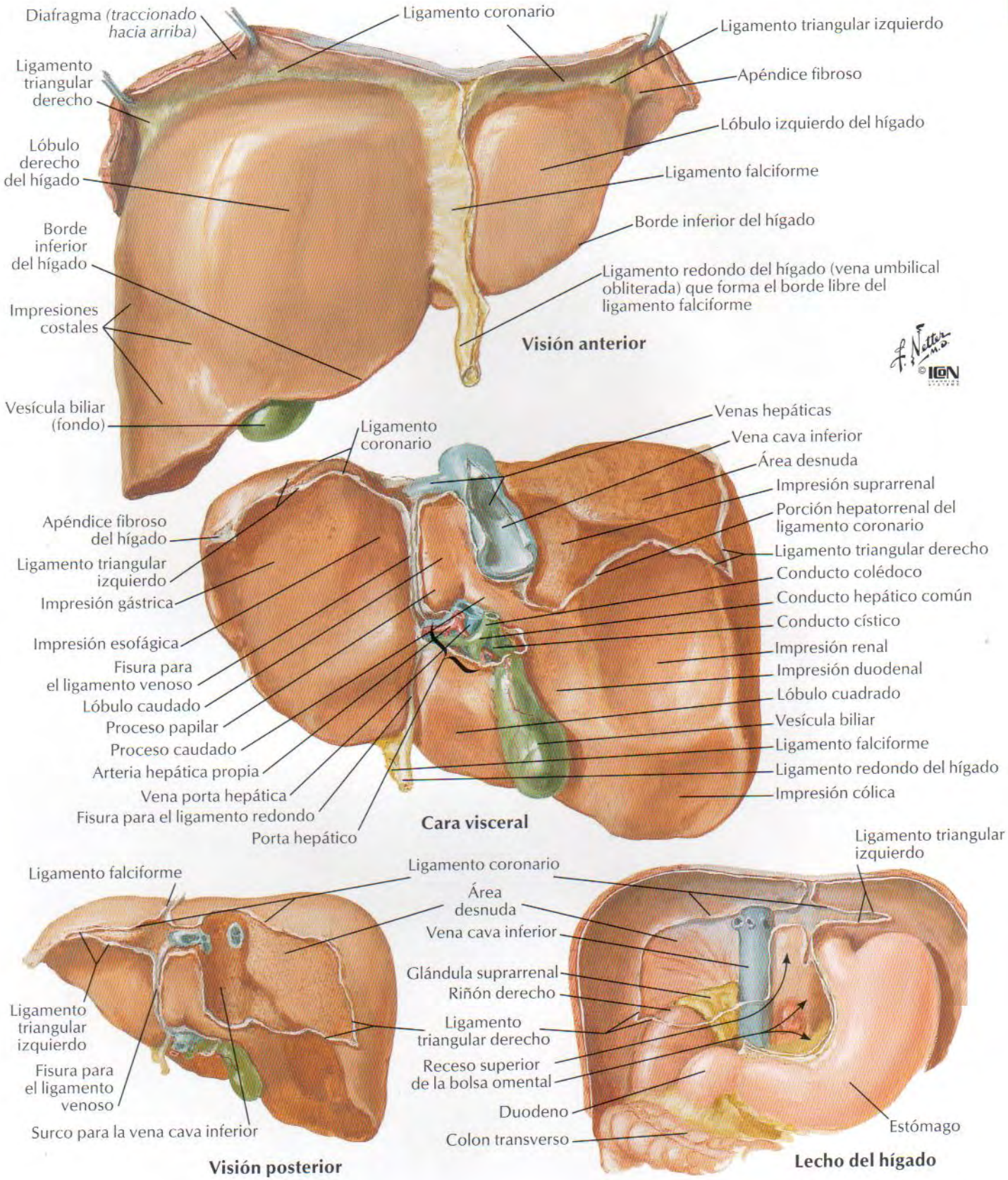
Diafragma (traccionado hacia arriba)
Ligamento coronario
Ligamento triangular izquierdo
Ligamento triangular derecho
Apéndice fibroso
Lóbulo izquierdo del hígado
Lóbulo derecho del hígado
Ligamento falciforme
Borde inferior del hígado
Borde inferior del hígado
Ligamento redondo del hígado (vena umbilical obliterada) que forma el borde libre del ligamento falciforme
Impresiones costales
Visión anterior
Vesícula biliar (fondo)
Ligamento coronario
Venas hepáticas
Vena cava inferior
Área desnuda
Impresión suprarrenal
Porción hepatorrenal del ligamento coronario
Apéndice fibroso del hígado
Ligamento triangular derecho
Ligamento triangular izquierdo
Conducto colédoco
Impresión gástrica
Conducto hepático común
Conducto cístico
Impresión esofágica
Impresión renal
Fisura para el ligamento venoso
Impresión duodenal
Lóbulo caudado
Lóbulo cuadrado
Proceso papilar
Vesícula biliar
Proceso caudado
Ligamento falciforme
Arteria hepática propia
Ligamento redondo del hígado
Vena porta hepática
Impresión cólica
Fisura para el ligamento redondo
Porta hepático
Cara visceral
Ligamento triangular izquierdo
Ligamento falciforme
Ligamento coronario
Área desnuda
Vena cava inferior
Glándula suprarrenal
Riñón derecho
Ligamento triangular izquierdo
Ligamento triangular derecho
Fisura para el ligamento venoso
Receso superior de la bolsa omental
Duodeno
Surco para la vena cava inferior
Estómago
Colon transverso
Visión posterior
Lecho del hígado

Hígado in situ y variaciones en su forma

Ligamento redondo del hígado (vena umbilical obliterada)
Lóbulo cuadrado
Lóbulo izquierdo del hígado
Lóbulo caudado visto a través del omento (epiplón) menor (ligamento hepatogástrico)
Vesícula biliar
Lóbulo derecho del hígado
Ventana abierta en el omento (epiplón) menor (ligamento hepatoduodenal)
Arteria hepática propia
Orificio omental (epiploico) (de Winslow)
Conducto colédoco
Vena porta
Riñón (retroperitoneal)
Omento (epiplón) menor (ligamento hepatogástrico)
Bazo
Duodeno
Estómago
Omento (epiplón) mayor
Flexura cólica izquierda (esplénica)
Flexura cólica derecha (hepática)
Omento (epiplón) mayor

F. Netter M.D.
© ICON

Variaciones en la forma del hígado

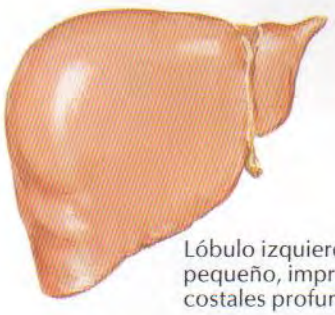

Lóbulo izquierdo muy pequeño, impresiones costales profundas

Atrofia completa del lóbulo izquierdo (compresión de la vena porta izquierda)

Hígado transverso, "en forma de silla de montar", lóbulo izquierdo relativamente grande

Proceso del lóbulo derecho "en forma de lengua"

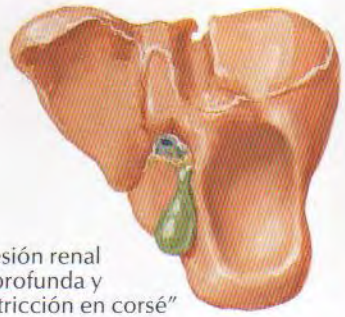

Impresión renal muy profunda y "constricción en corsé"

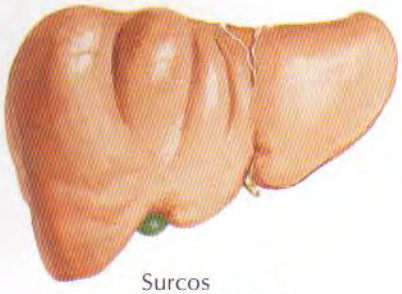

Surcos diafragmáticos

Segmentos y lobulillos hepáticos: distribución de vasos y conductos

Lóbulos anatómicos: Lóbulo derecho — Lóbulo izquierdo

Segmentos quirúrgicos funcionales: Parte derecha del hígado — Parte izquierda del hígado

División lateral — División medial — División medial — División lateral

La división en segmentos se basa en las ramificaciones de los conductos biliares y vasos hepáticos. No se corresponde en su totalidad con la división en lóbulos anatómicos

Segmento lateral posterior **(VII)** (área posterior superior)

Segmento lateral anterior derecho **(VI)** (área posterior inferior)

Segmento medial posterior **(VIII)** (área anterior superior)

Segmento medial anterior **(V)** (área anterior inferior)

(Área medial superior)

Segmento medial **(IV)**

(Área medial inferior)

Segmento lateral **(II)** (área lateral superior)

Segmento lateral anterior izquierdo **(III)** (área lateral inferior)

Cara parietal

Lóbulo derecho — Lóbulo izquierdo

Segmento medial anterior **(V)**

Segmento medial **(IV)**

(Área anterior inferior)

Segmento lateral anterior derecho **(VI)** (área posterior inferior)

Lóbulo cuadrado (área medial inferior)

Segmento lateral anterior izquierdo **(III)** (área lateral inferior)

Cara visceral

Segmento posterior (caudal) **(I)**

Segmento lateral posterior **(VII)** (área posterior superior)

Segmento lateral **(II)** (área lateral superior)

(Área medial superior)

Proceso caudado

Derecho — Izquierdo

Lóbulo caudado

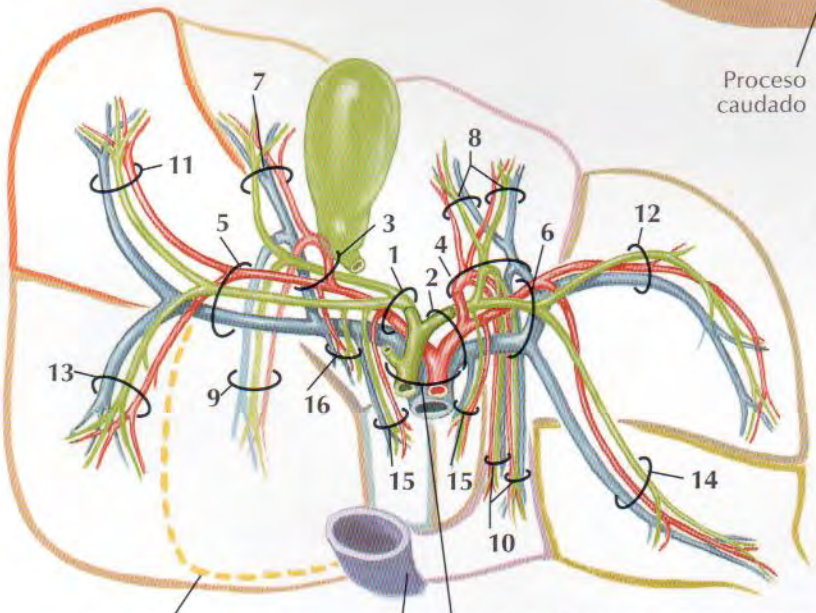

Distribución de vasos y conductos

1 Rama derecha
2 Rama izquierda
3 Del segmento anterior
4 Del segmento medial
5 Del segmento posterior
6 Del segmento lateral
7 Del área anterior inferior
8 Del área medial inferior
9 Del área anterior superior
10 Del área medial superior
11 Del área posterior inferior
12 Del área lateral inferior
13 Del área posterior superior
14 Del área lateral superior
15 Del lóbulo caudado (derecho e izquierdo)
16 Del proceso caudado

División imaginaria entre las áreas anterior y posterior superiores

Vena cava inferior

Conducto hepático común, vena porta hepática y arteria hepática propia

Sistemas vascular y de conductos intrahepáticos

Vena hepática
Vena sublobulillar
Vena central
Sinusoides
Venas sublobulillares
Tríada portal
Sinusoides
Vena central
Tríada portal
Tríadas portales
Arteria hepática propia
Vena porta hepática
Conducto hepático común
Cápsula fibrosa perivascular (de Glisson) que se extiende hacia el interior del porta hepático a lo largo de vasos y conductos biliares

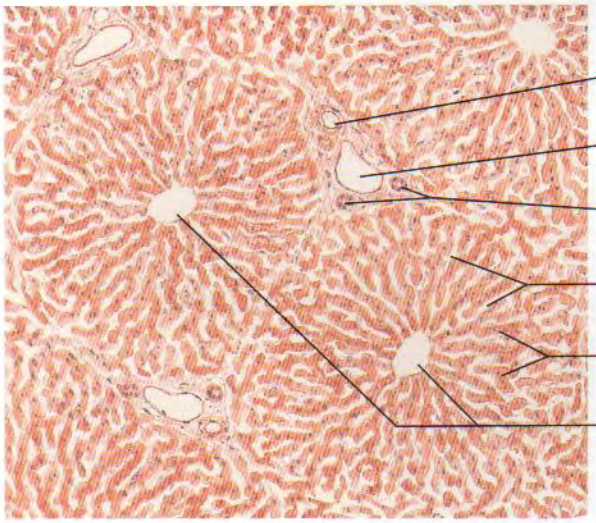

Patrón lobulillar normal del hígado

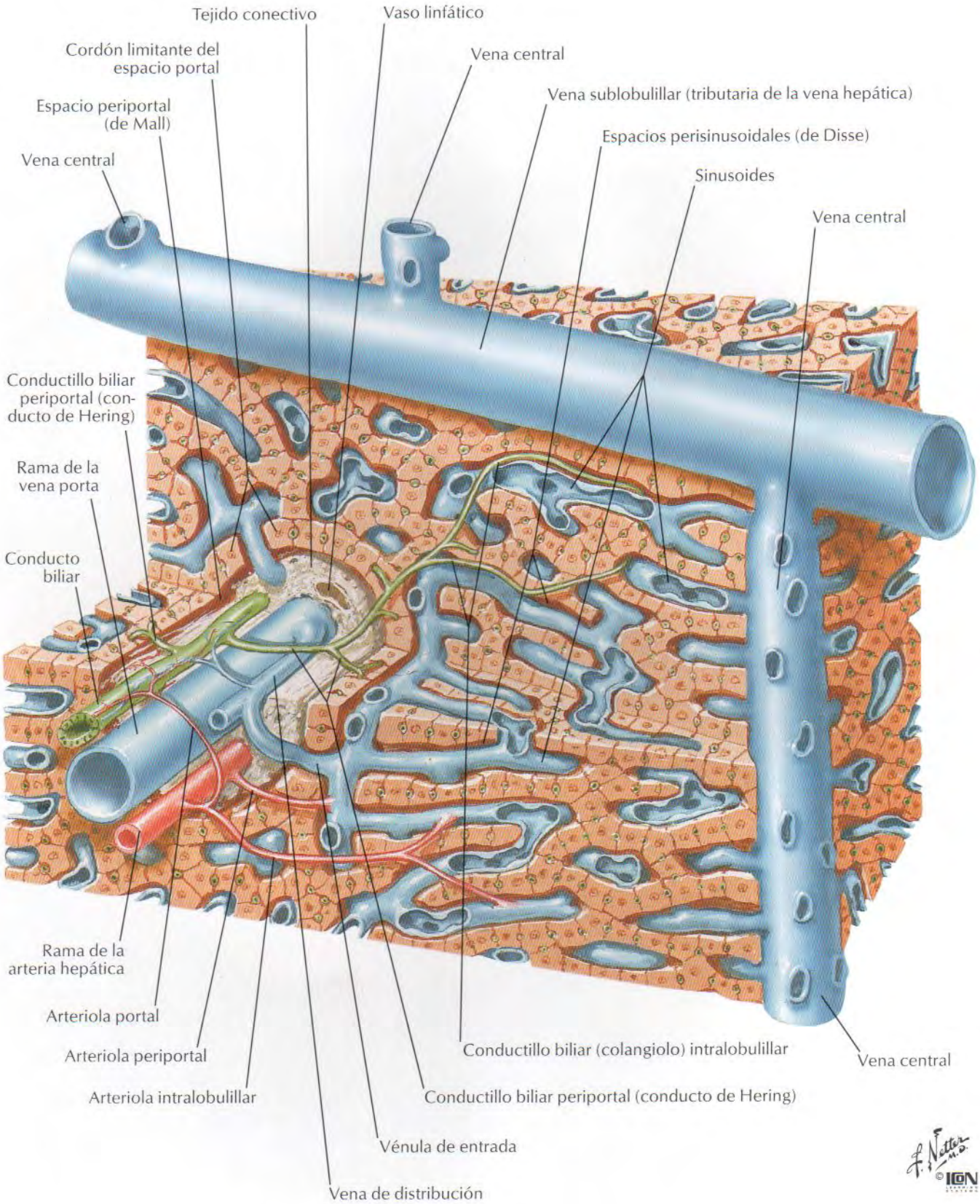
Tejido conectivo
Vaso linfático
Cordón limitante del espacio portal
Vena central
Vena sublobulillar (tributaria de la vena hepática)
Espacio periportal (de Mall)
Espacios perisinusoidales (de Disse)
Vena central
Sinusoides
Vena central
Conductillo biliar periportal (conducto de Hering)
Rama de la vena porta
Conducto biliar
Rama de la arteria hepática
Arteriola portal
Arteriola periportal
Arteriola intralobulillar
Conductillo biliar (colangiolo) intralobulillar
Vena central
Conductillo biliar periportal (conducto de Hering)
Vénula de entrada
Vena de distribución
F. Netter M.D.
© ICON

Sistema biliar intrahepático: esquema

Rama de la vena porta

Conductos biliares

Conductillos biliares periportales (conductos de Hering)

Cordón limitante del espacio periportal

Canalículos biliares

Sinusoide

Conductillos biliares (colangiolos) intralobulillares

Nota: en la ilustración superior, los canalículos biliares aparecen como estructuras con paredes propias. No obstante, como se muestra en la sección histológica a la derecha, los límites de los canalículos son de hecho una especialización de la superficie de las membranas de las células parenquimatosas hepáticas contiguas

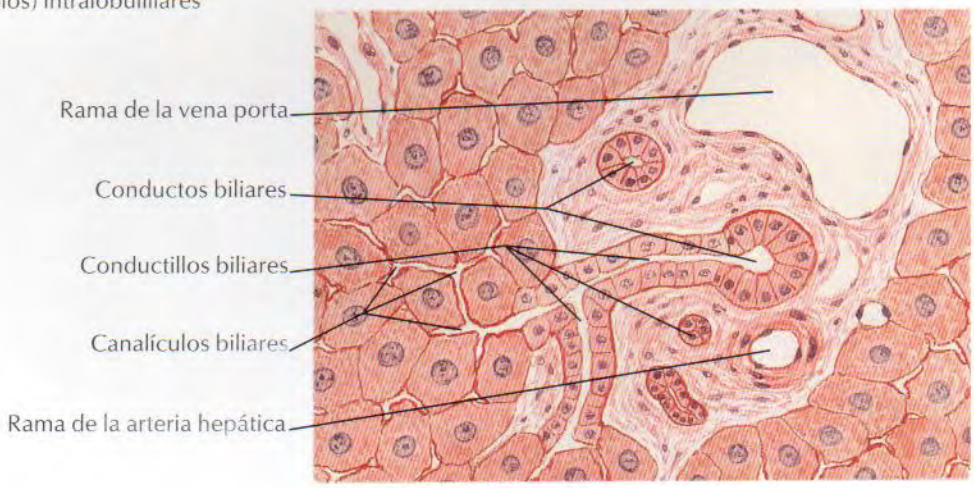

Sección a bajo aumento del hígado

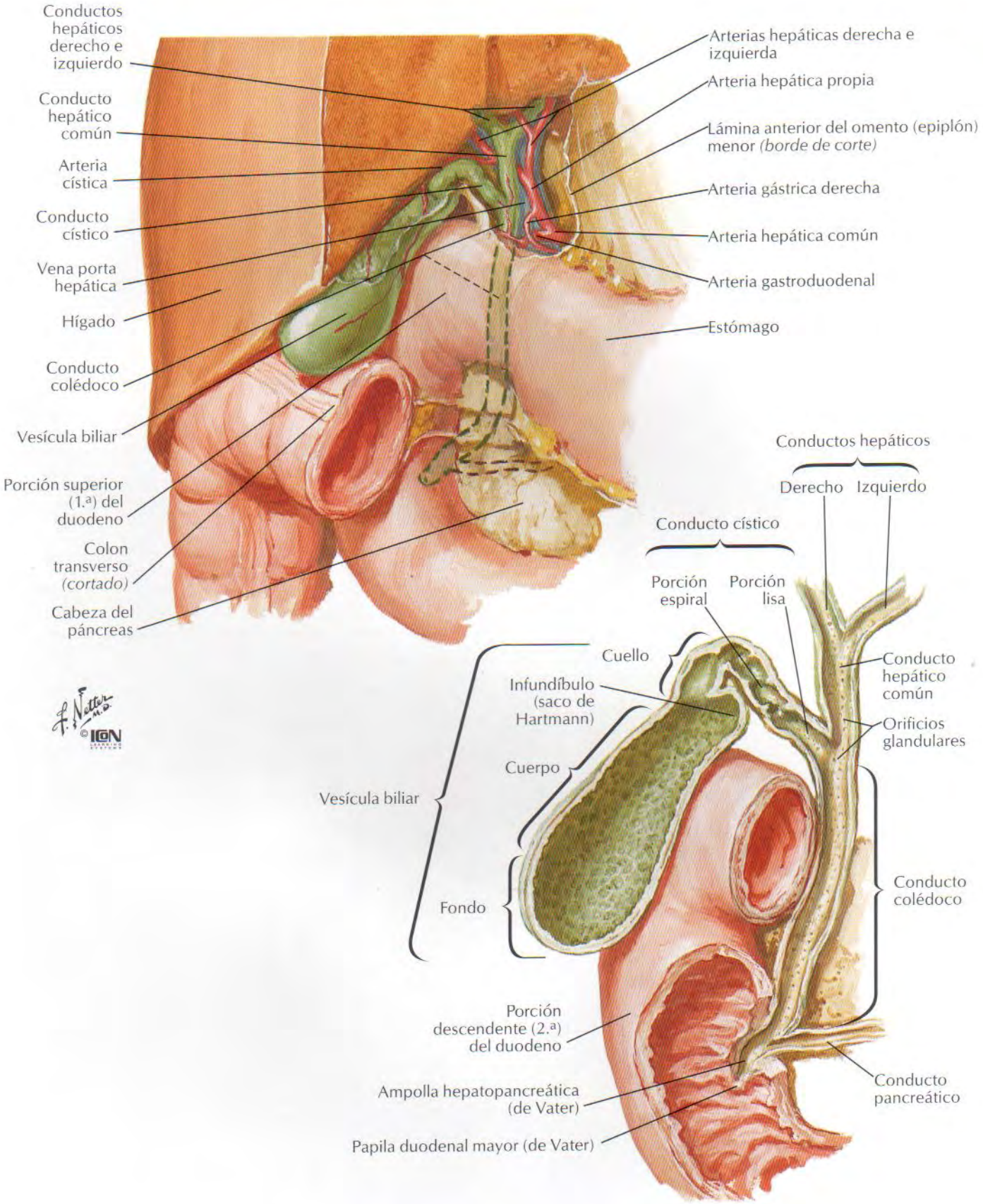
Conductos hepáticos derecho e izquierdo
Conducto hepático común
Arteria cística
Conducto cístico
Vena porta hepática
Hígado
Conducto colédoco
Vesícula biliar
Porción superior (1.ª) del duodeno
Colon transverso (cortado)
Cabeza del páncreas
Arterias hepáticas derecha e izquierda
Arteria hepática propia
Lámina anterior del omento (epiplón) menor (borde de corte)
Arteria gástrica derecha
Arteria hepática común
Arteria gastroduodenal
Estómago
F. Netter M.D.
© ICON
Conductos hepáticos
Derecho
Izquierdo
Conducto cístico
Porción espiral
Porción lisa
Cuello
Infundíbulo (saco de Hartmann)
Cuerpo
Vesícula biliar
Fondo
Conducto hepático común
Orificios glandulares
Conducto colédoco
Porción descendente (2.ª) del duodeno
Ampolla hepatopancreática (de Vater)
Papila duodenal mayor (de Vater)
Conducto pancreático

Variaciones en los conductos cístico y hepáticos

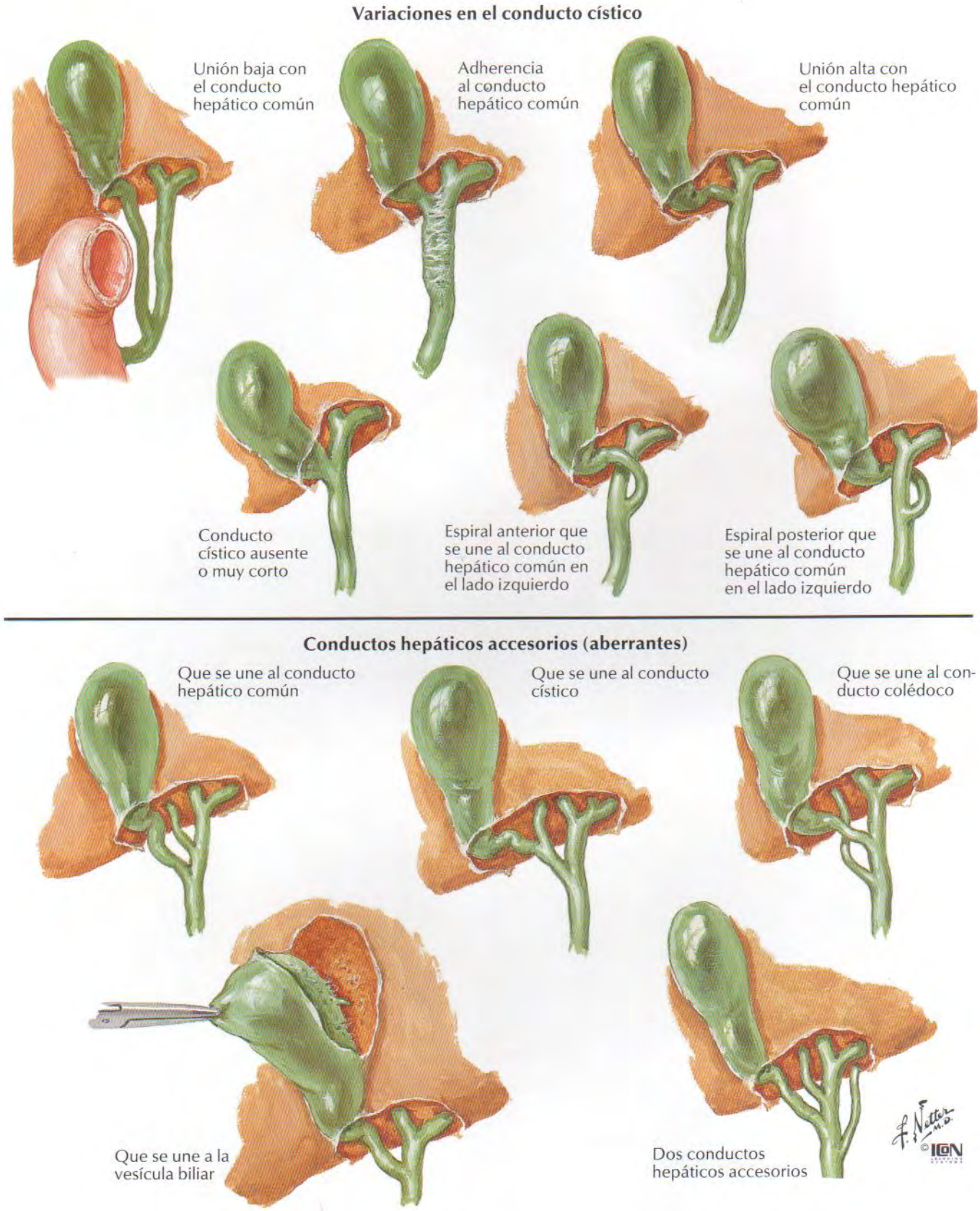

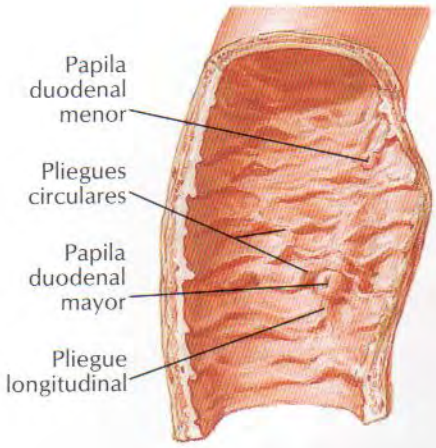

Interior de la porción descendente (2.ª) del duodeno

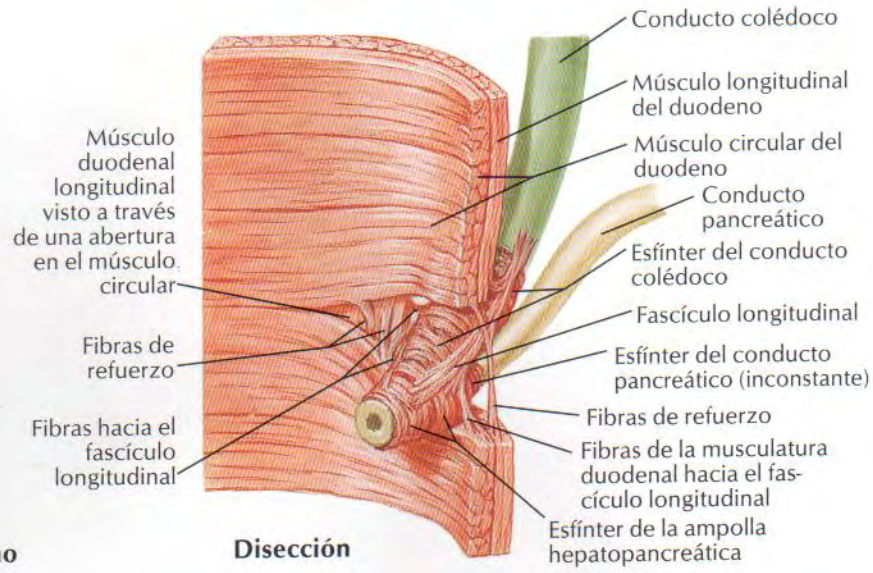

Disección

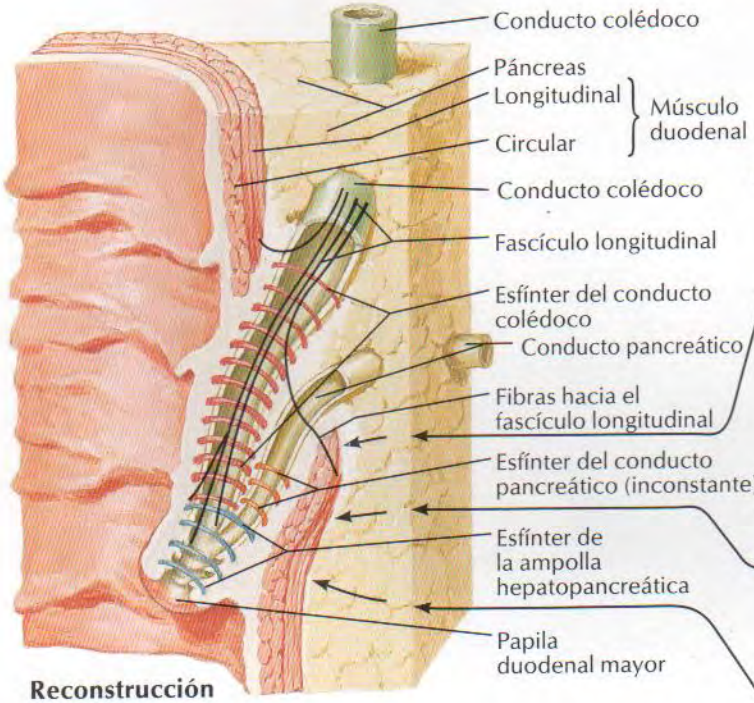

Reconstrucción

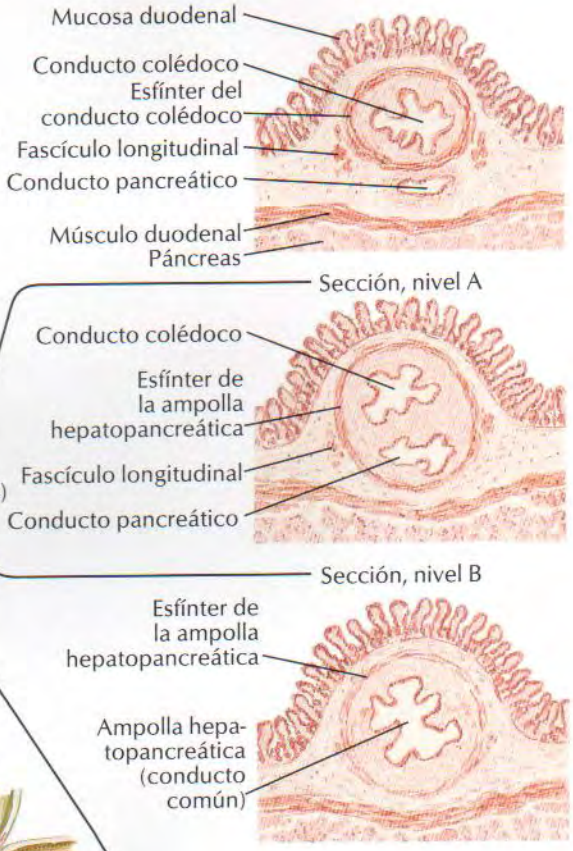

Variaciones en la unión de los conductos colédoco y pancreático

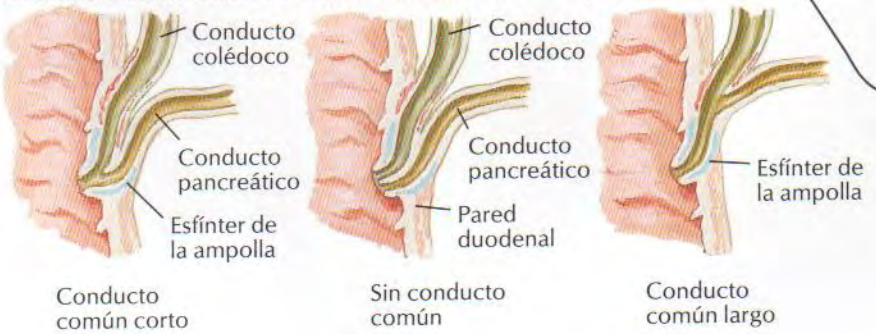

F. Netter M.D.
© ICON

Páncreas in situ

Vena cava inferior
Aorta abdominal
Tronco celíaco
Arteria esplénica
Estómago *(cortado)*
Bazo
Tríada portal
Vena porta hepática
Arteria hepática propia
Conducto colédoco
Borde libre derecho del omento (epiplón) menor
Glándula suprarrenal
Duodeno
Riñón derecho (retro-peritoneal)
Inserción del mesocolon transverso
Flexura cólica derecha (hepática)
Colon transverso *(cortado)*
Cola
Páncreas
Cuerpo
Cuello
Cabeza
Flexura cólica izquierda (esplénica)
Colon transverso *(cortado)*
Riñón izquierdo (retroperitoneal)
Inserción del mesocolon transverso
Vena mesentérica inferior (retroperitoneal)
Yeyuno *(cortado)*
Flexura duodenoyeyunal
Raíz del mesenterio *(cortada)*
Arteria y vena cólicas medias
Arteria y vena mesentéricas superiores
Proceso uncinado del páncreas

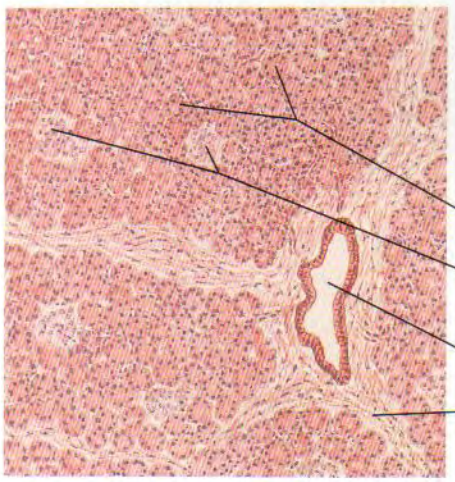

Sección a bajo aumento del páncreas

Acinos
Islotes (de Langerhans)
Conducto interlobulillar
Septo interlobulillar

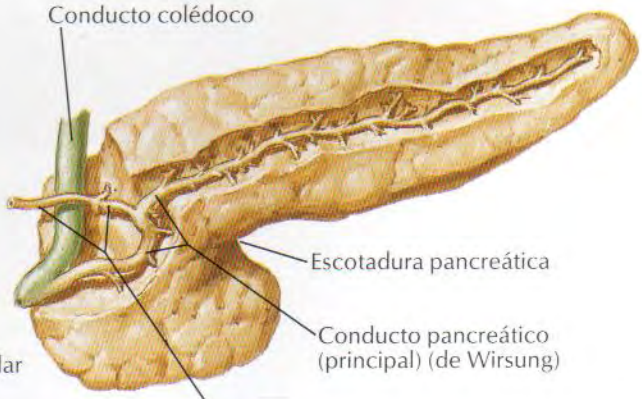

Conducto colédoco
Escotadura pancreática
Conducto pancreático (principal) (de Wirsung)
Conducto pancreático accesorio (de Santorini)

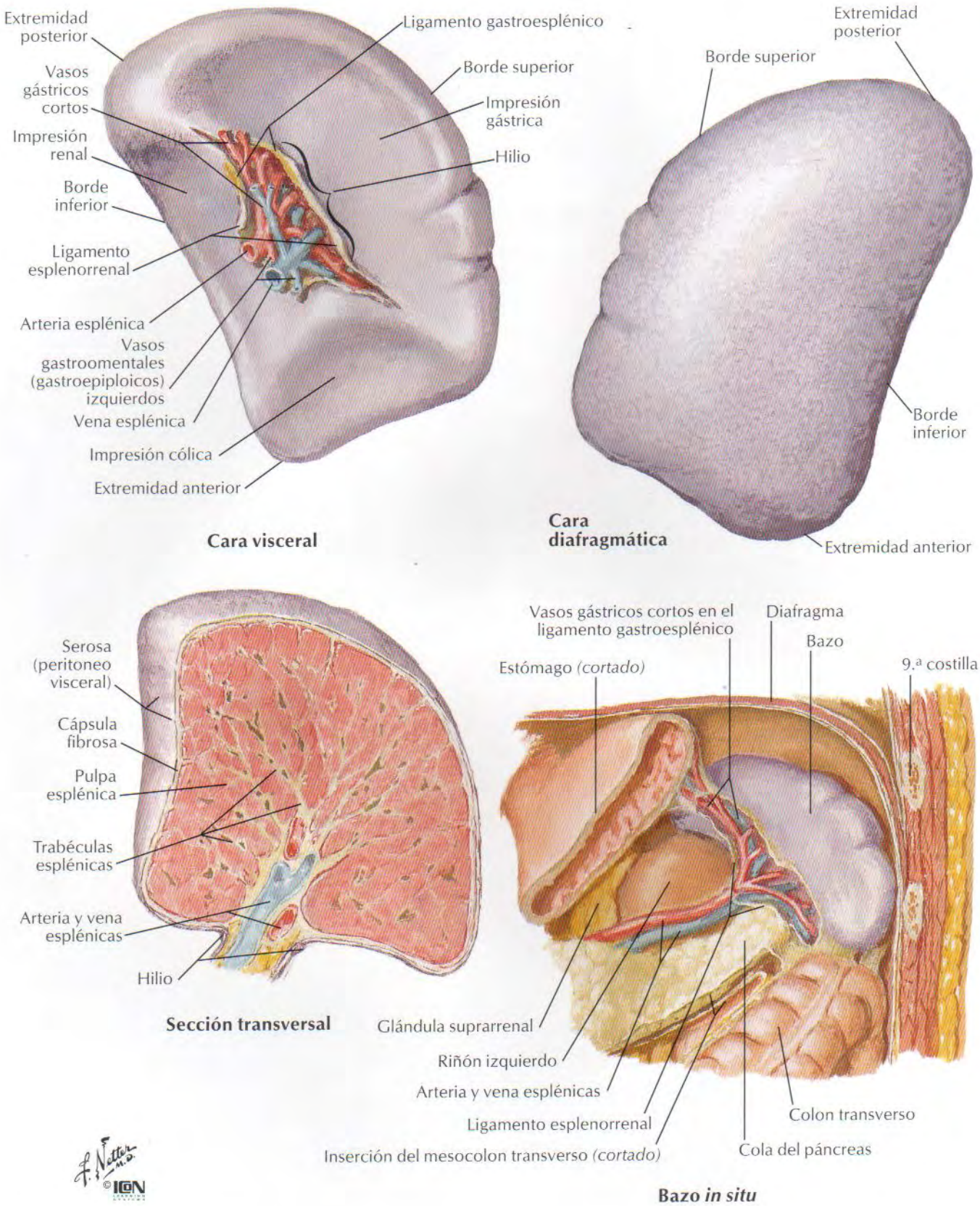
Extremidad posterior
Vasos gástricos cortos
Impresión renal
Borde inferior
Ligamento esplenorrenal
Arteria esplénica
Vasos gastroomentales (gastroepiploicos) izquierdos
Vena esplénica
Impresión cólica
Extremidad anterior
Ligamento gastroesplénico
Borde superior
Impresión gástrica
Hilio
Cara visceral
Extremidad posterior
Borde superior
Borde inferior
Extremidad anterior
Cara diafragmática
Serosa (peritoneo visceral)
Cápsula fibrosa
Pulpa esplénica
Trabéculas esplénicas
Arteria y vena esplénicas
Hilio
Sección transversal
Vasos gástricos cortos en el ligamento gastroesplénico
Diafragma
Bazo
Estómago (cortado)
9.ª costilla
Glándula suprarrenal
Riñón izquierdo
Arteria y vena esplénicas
Ligamento esplenorrenal
Inserción del mesocolon transverso (cortado)
Colon transverso
Cola del páncreas
Bazo in situ

Arterias del estómago, hígado y bazo

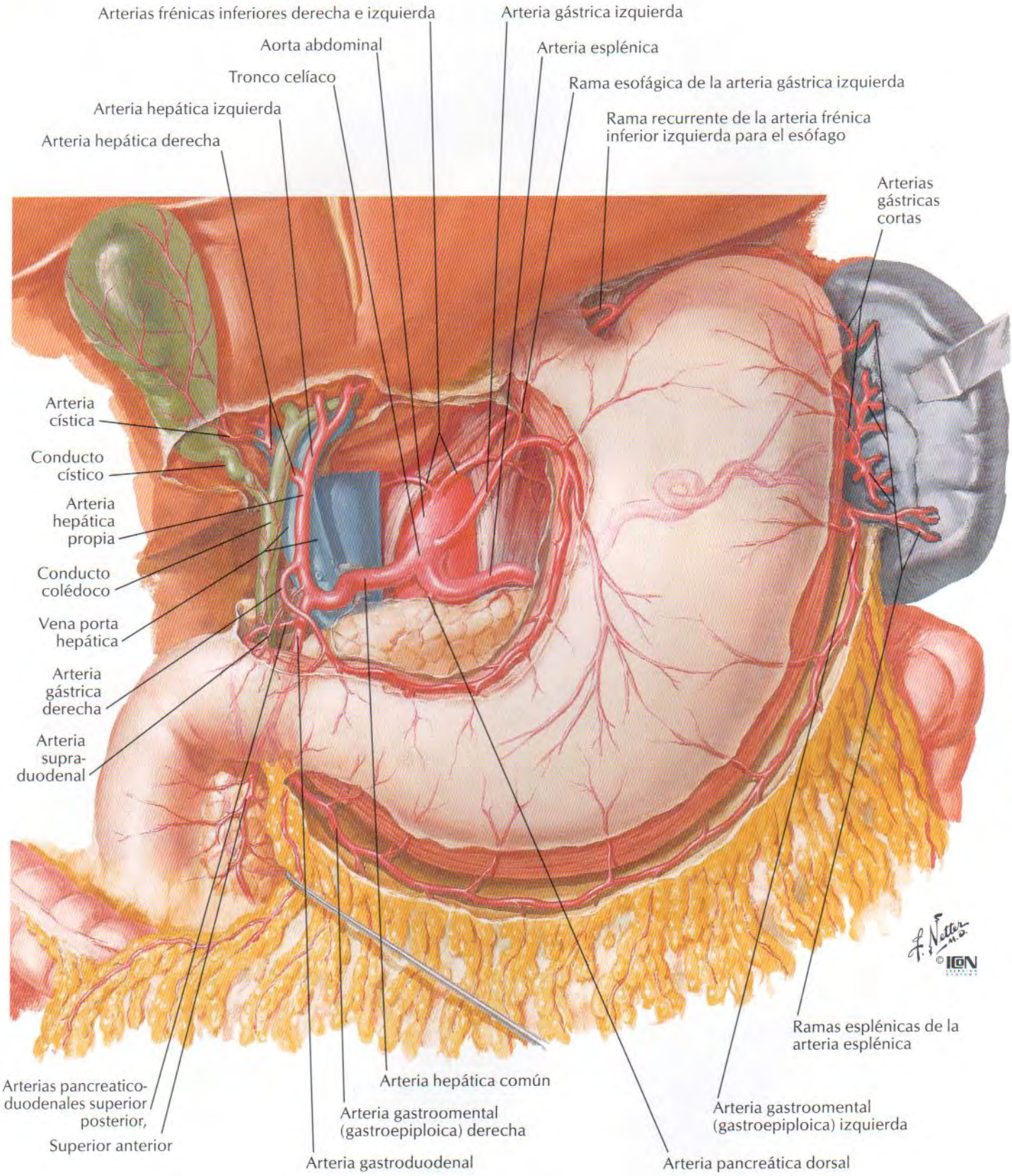

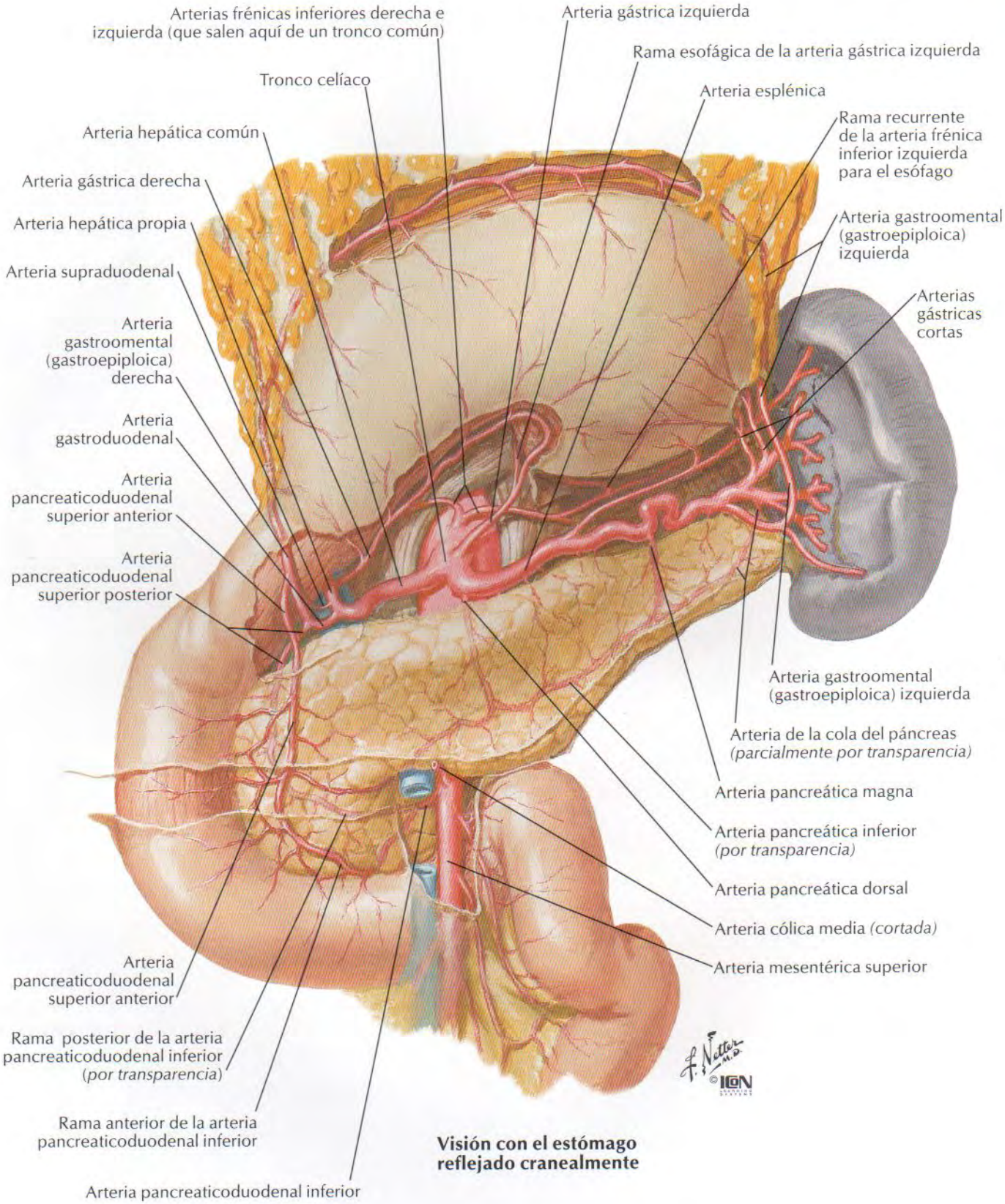

Visión con el estómago reflejado cranealmente

Arterias del hígado, páncreas, duodeno y bazo

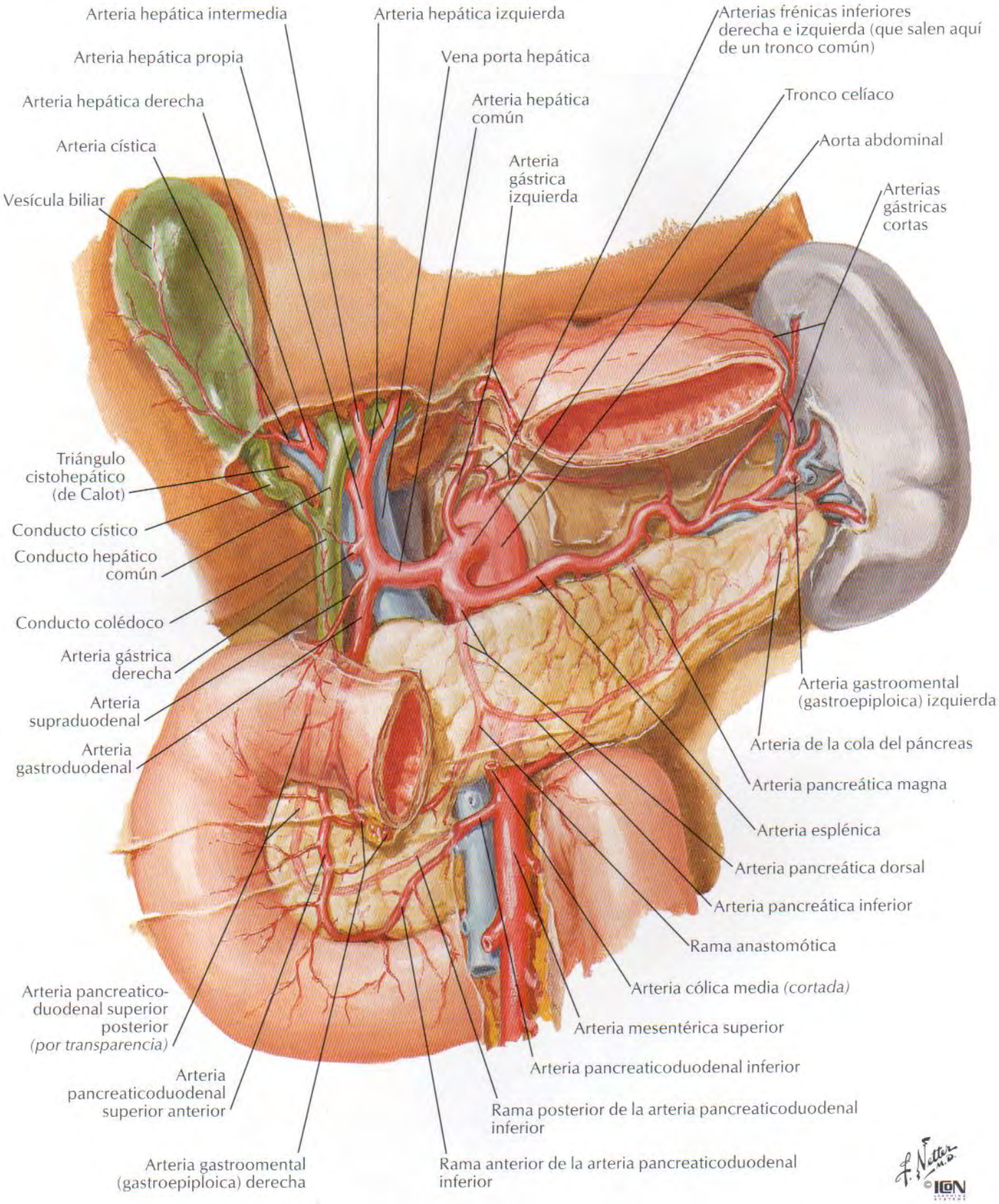

VÉANSE TAMBIÉN LÁMINAS 290-292

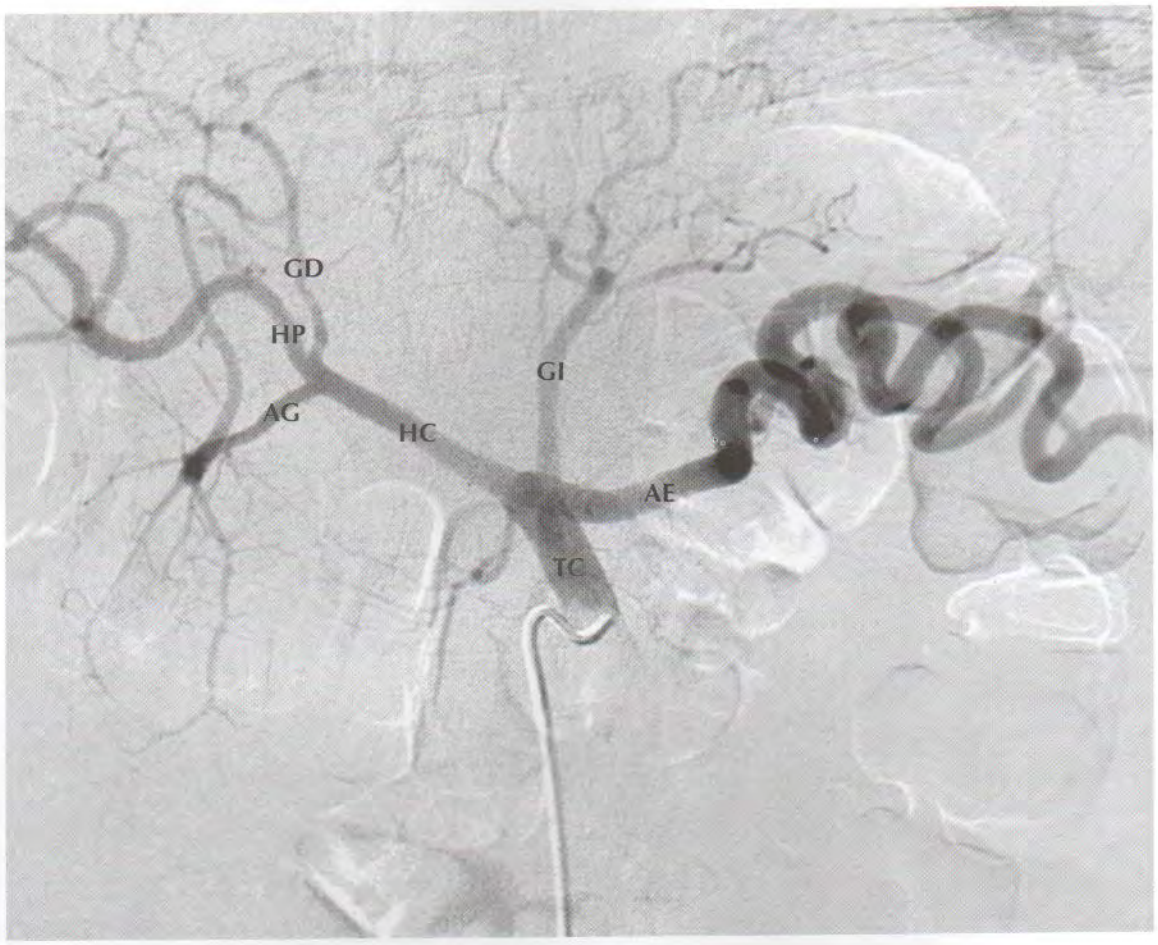

AG Arteria gastroduodenal
AE Arteria esplénica
GD Arteria gástrica derecha
GI Arteria gástrica izquierda
HC Arteria hepática común
HP Arteria hepática propia
TC Tronco celíaco

Arterias del duodeno y cabeza del páncreas

Duodeno y cabeza del páncreas reflejados hacia la izquierda

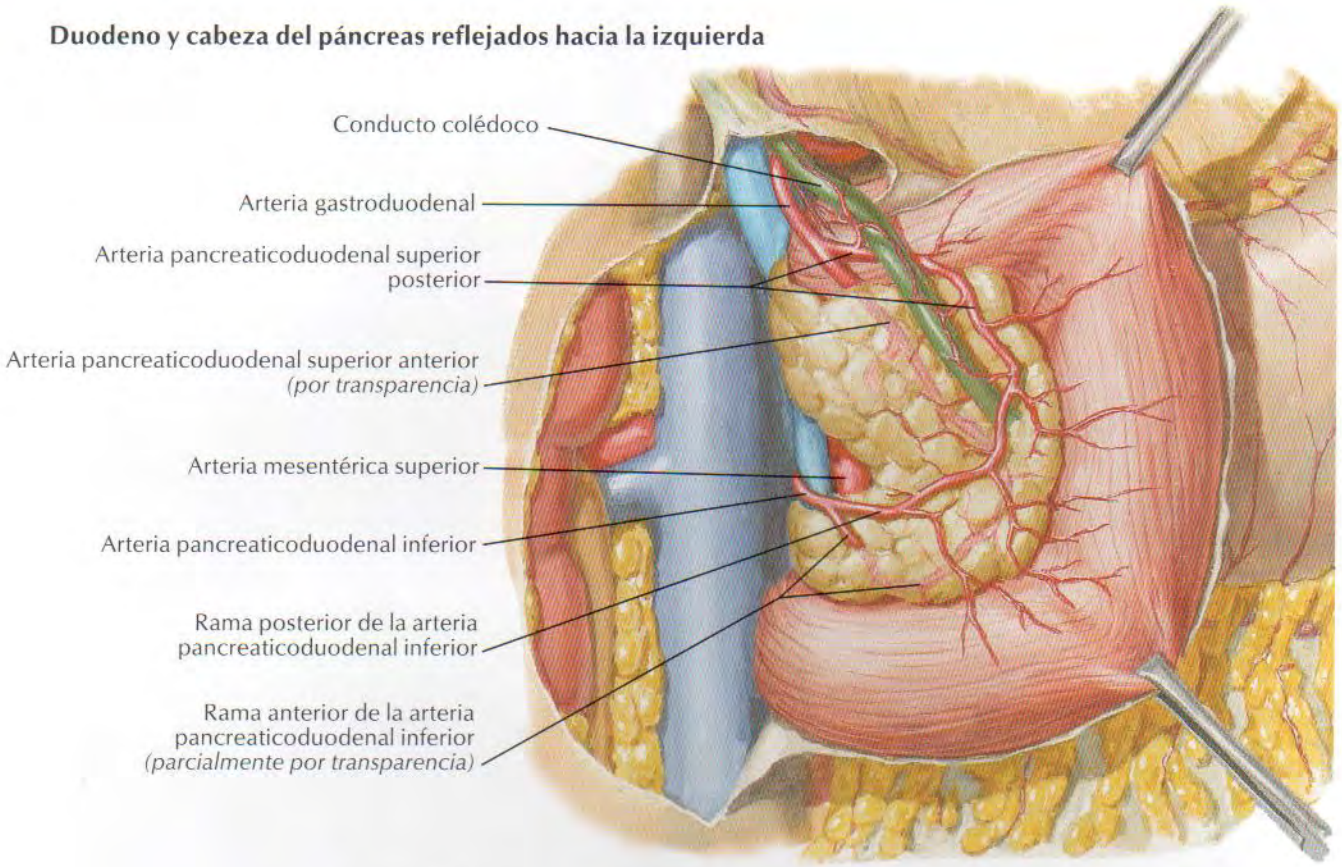

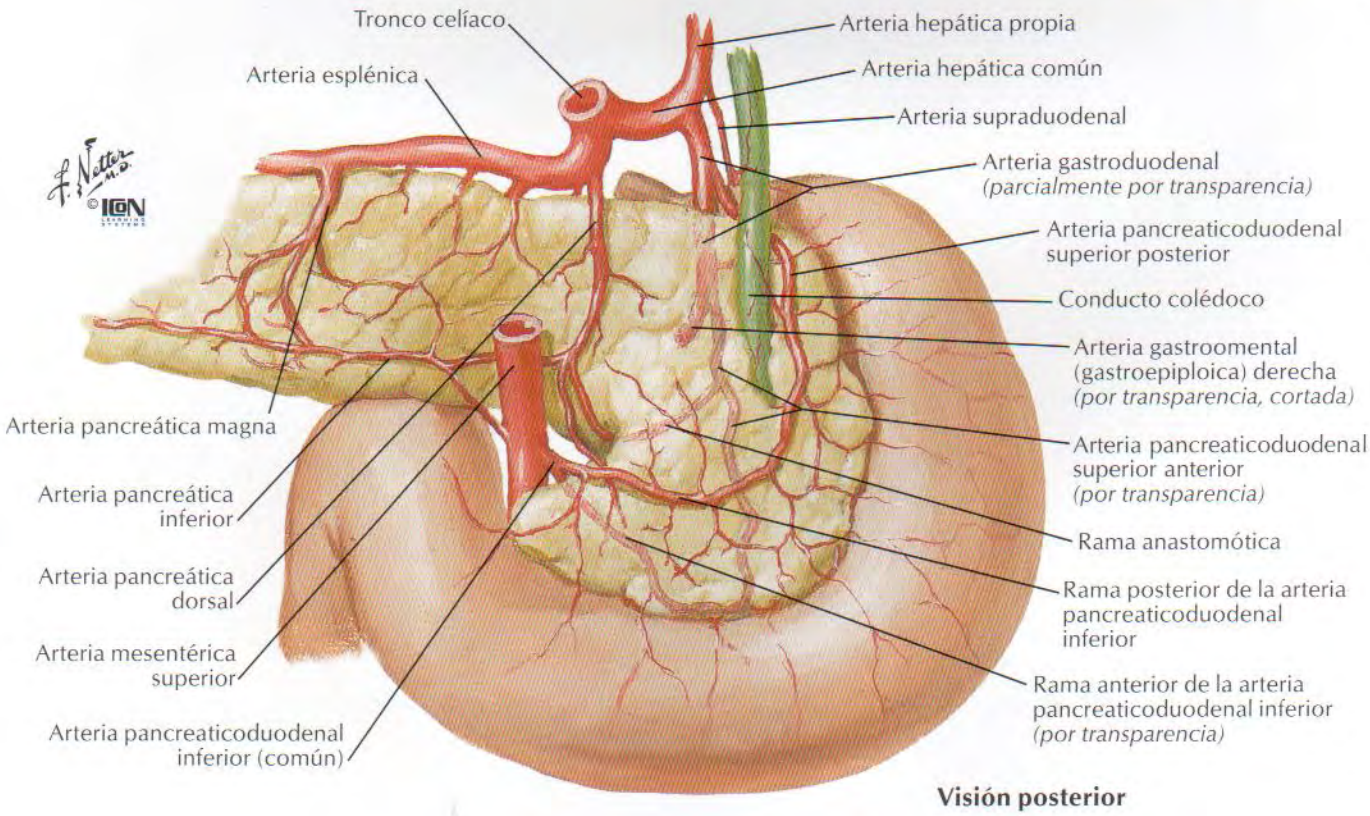

Visión posterior

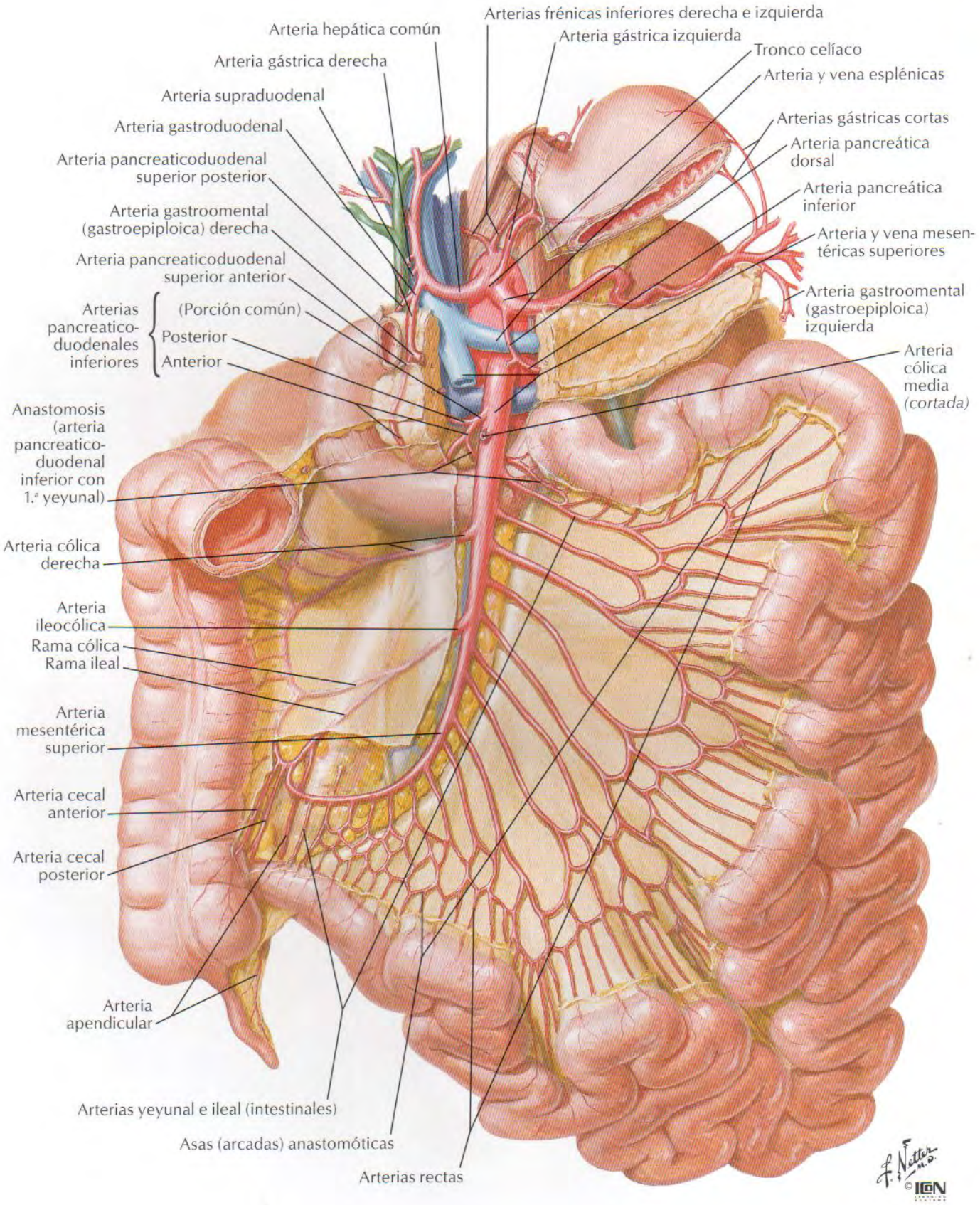
Arterias frénicas inferiores derecha e izquierda
Arteria hepática común
Arteria gástrica izquierda
Tronco celíaco
Arteria gástrica derecha
Arteria y vena esplénicas
Arteria supraduodenal
Arterias gástricas cortas
Arteria gastroduodenal
Arteria pancreática dorsal
Arteria pancreaticoduodenal superior posterior
Arteria pancreática inferior
Arteria gastroomental (gastroepiploica) derecha
Arteria y vena mesentéricas superiores
Arteria pancreaticoduodenal superior anterior
Arteria gastroomental (gastroepiploica) izquierda
Arterias pancreatico-duodenales inferiores
(Porción común)
Posterior
Anterior
Arteria cólica media (cortada)
Anastomosis (arteria pancreatico-duodenal inferior con 1.ª yeyunal)
Arteria cólica derecha
Arteria ileocólica
Rama cólica
Rama ileal
Arteria mesentérica superior
Arteria cecal anterior
Arteria cecal posterior
Arteria apendicular
Arterias yeyunal e ileal (intestinales)
Asas (arcadas) anastomóticas
Arterias rectas
F. Netter M.D.
© ICON

Arterias del intestino grueso

PARA ARTERIAS DEL RECTO VÉASE TAMBIÉN LÁMINA 378

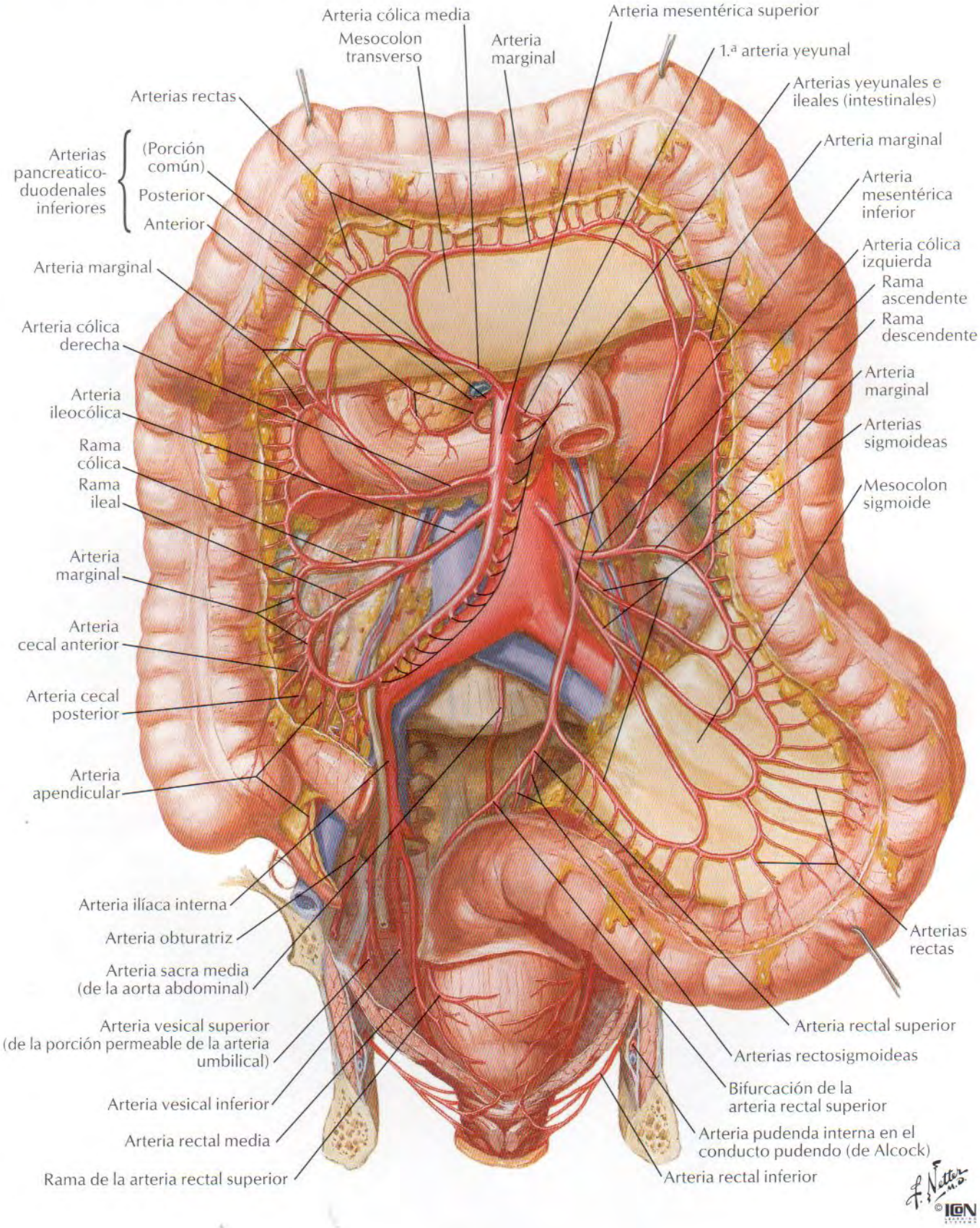

Variaciones arteriales y vascularización colateral del hígado y vesícula biliar

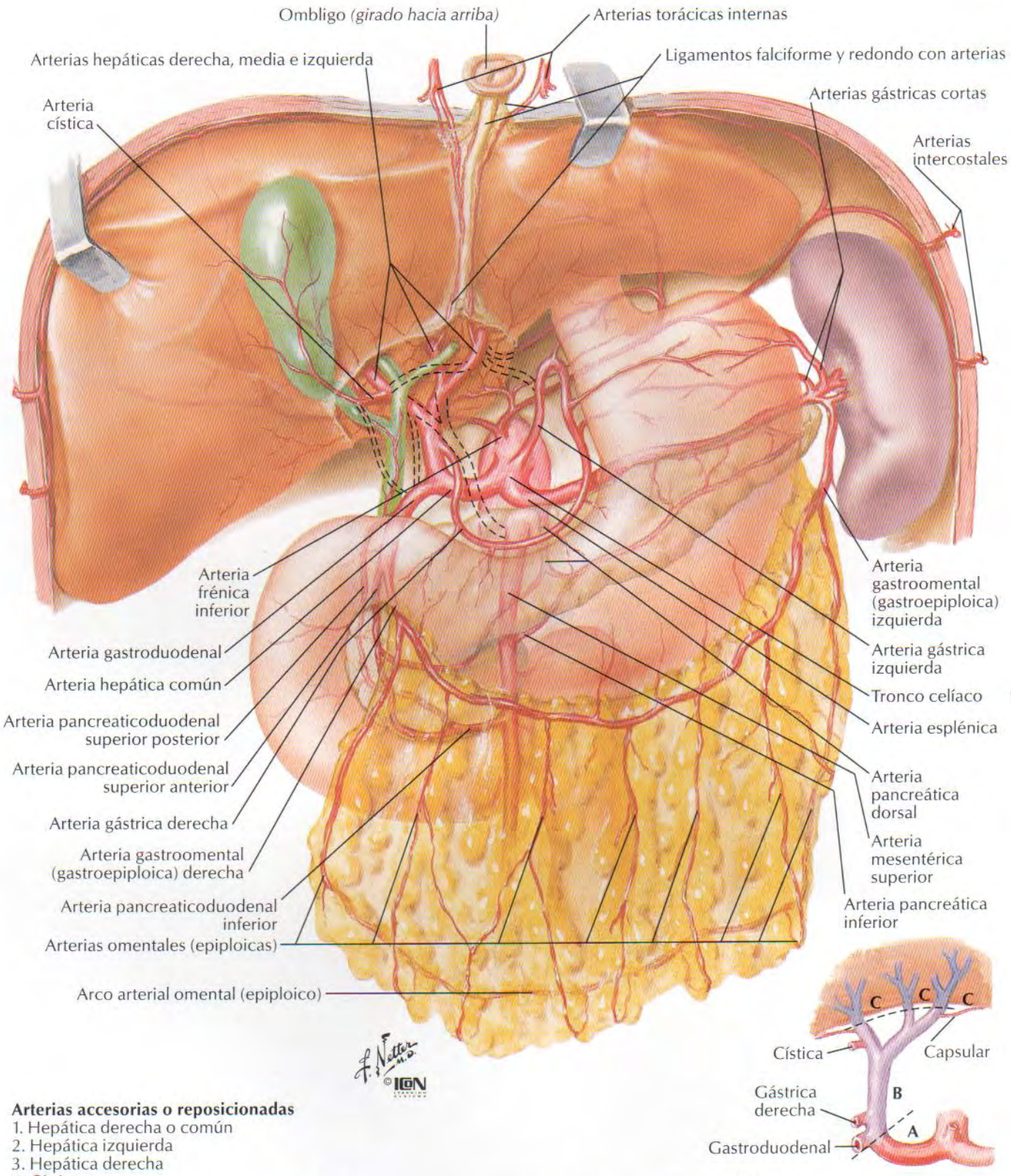

Arterias accesorias o reposicionadas
1. Hepática derecha o común
2. Hepática izquierda
3. Hepática derecha
4. Cística

Anastomosis de las arterias correspondientes
5. Frénica inferior/gástrica izquierda ⟷ hepática izquierda
6. Hepáticas derecha ⟷ Izquierda

Efectos de la obstrucción de la arteria hepática
- A. Zona de protección relativa
- B. Zona de efectos dudosos
- C. Zona de infarto inevitable

Variaciones en las arterias cólicas

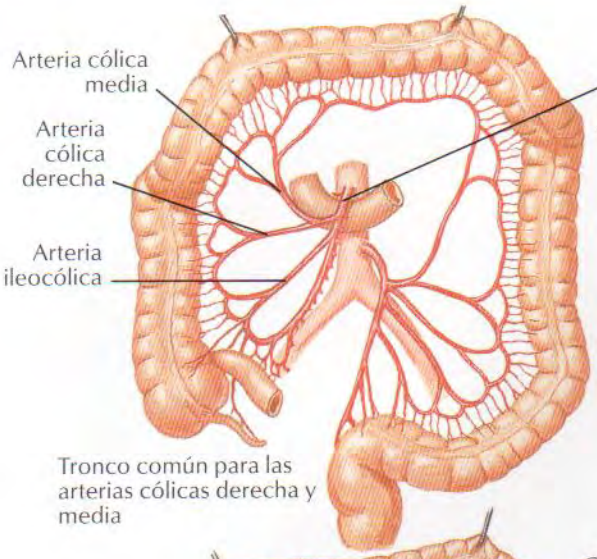

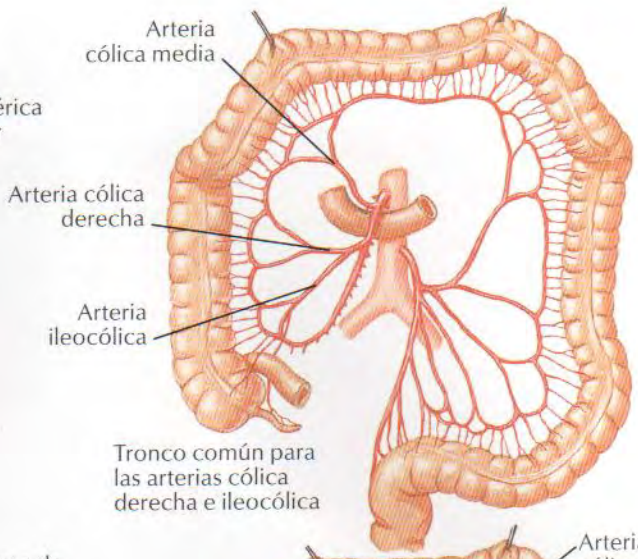

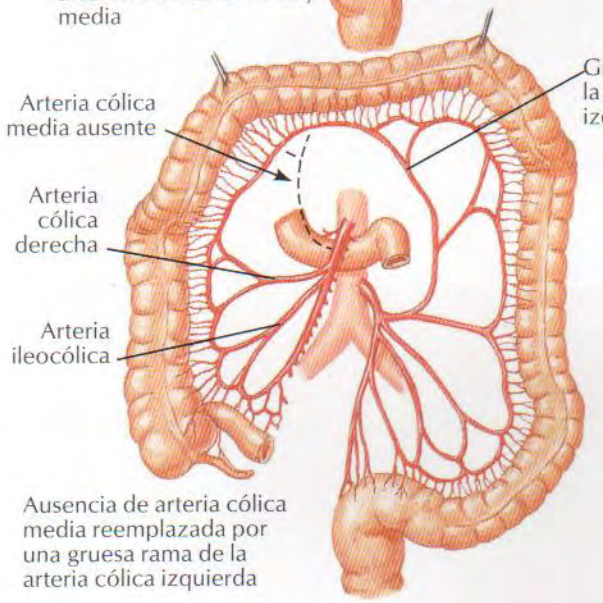

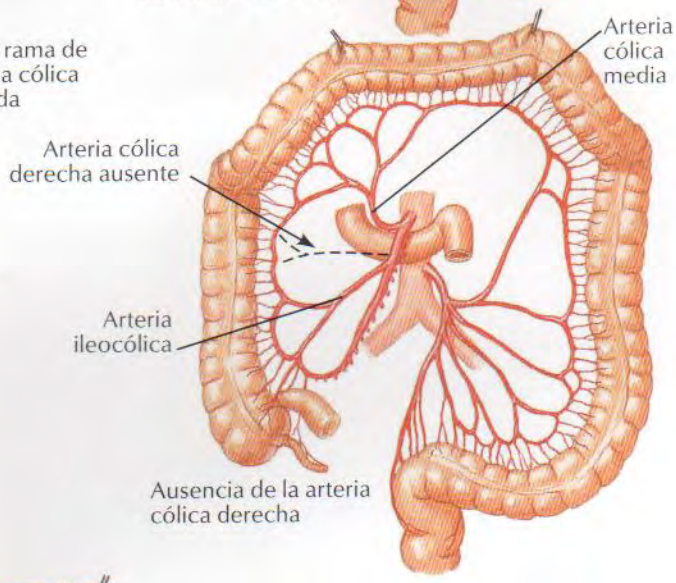

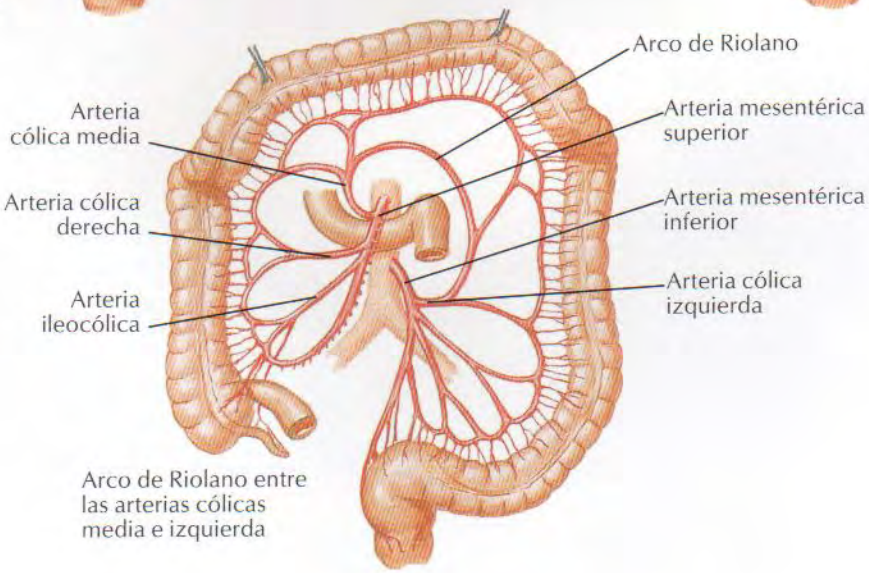

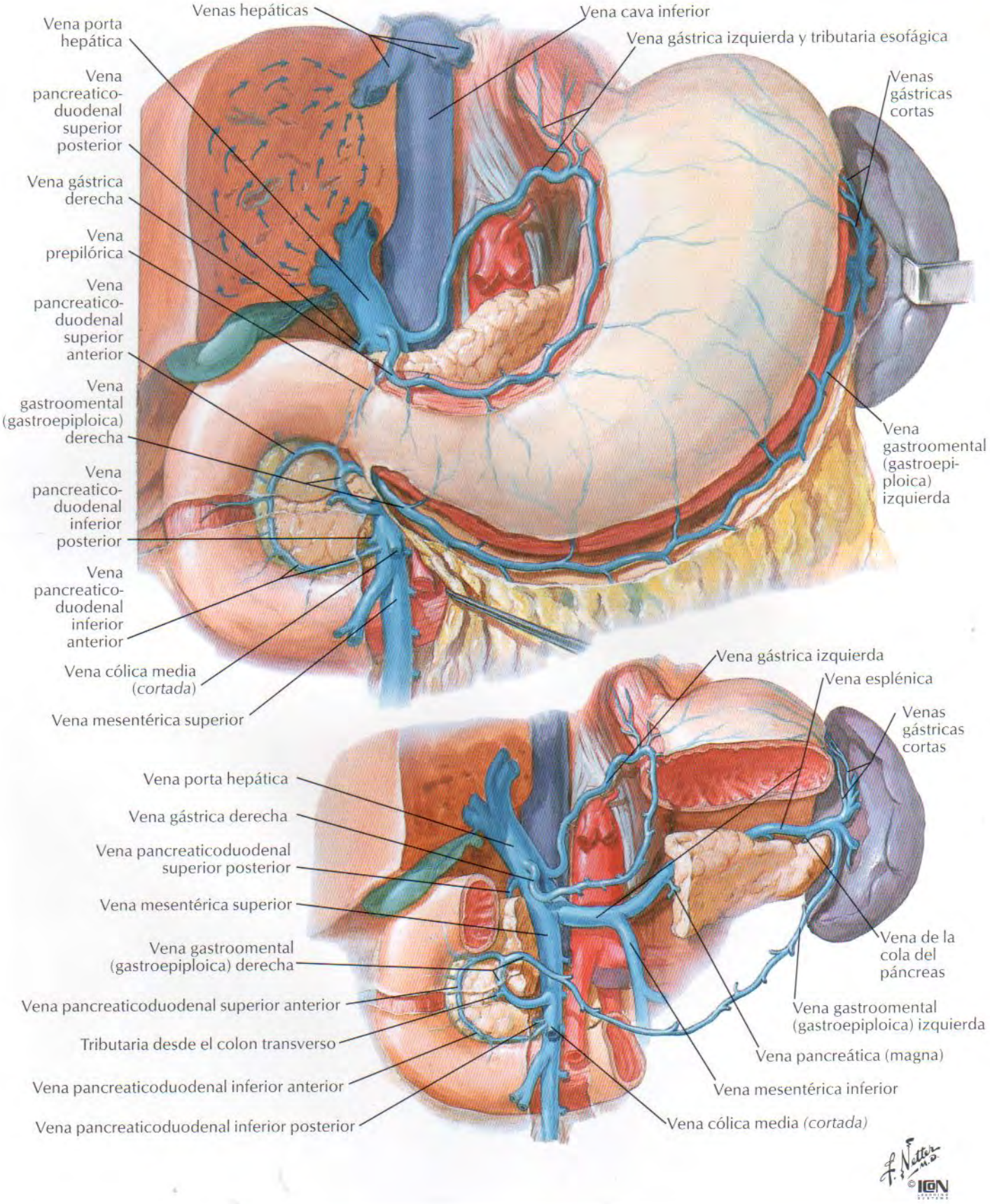
Venas hepáticas
Vena porta hepática
Vena pancreatico-duodenal superior posterior
Vena gástrica derecha
Vena prepilórica
Vena pancreatico-duodenal superior anterior
Vena gastroomental (gastroepiploica) derecha
Vena pancreatico-duodenal inferior posterior
Vena pancreatico-duodenal inferior anterior
Vena cólica media (cortada)
Vena mesentérica superior
Vena cava inferior
Vena gástrica izquierda y tributaria esofágica
Venas gástricas cortas
Vena gastroomental (gastroepi-ploica) izquierda
Vena gástrica izquierda
Vena esplénica
Venas gástricas cortas
Vena porta hepática
Vena gástrica derecha
Vena pancreaticoduodenal superior posterior
Vena mesentérica superior
Vena gastroomental (gastroepiploica) derecha
Vena pancreaticoduodenal superior anterior
Tributaria desde el colon transverso
Vena pancreaticoduodenal inferior anterior
Vena pancreaticoduodenal inferior posterior
Vena de la cola del páncreas
Vena gastroomental (gastroepiploica) izquierda
Vena pancreática (magna)
Vena mesentérica inferior
Vena cólica media (cortada)
F. Netter M.D.
© ICON

Venas del intestino delgado

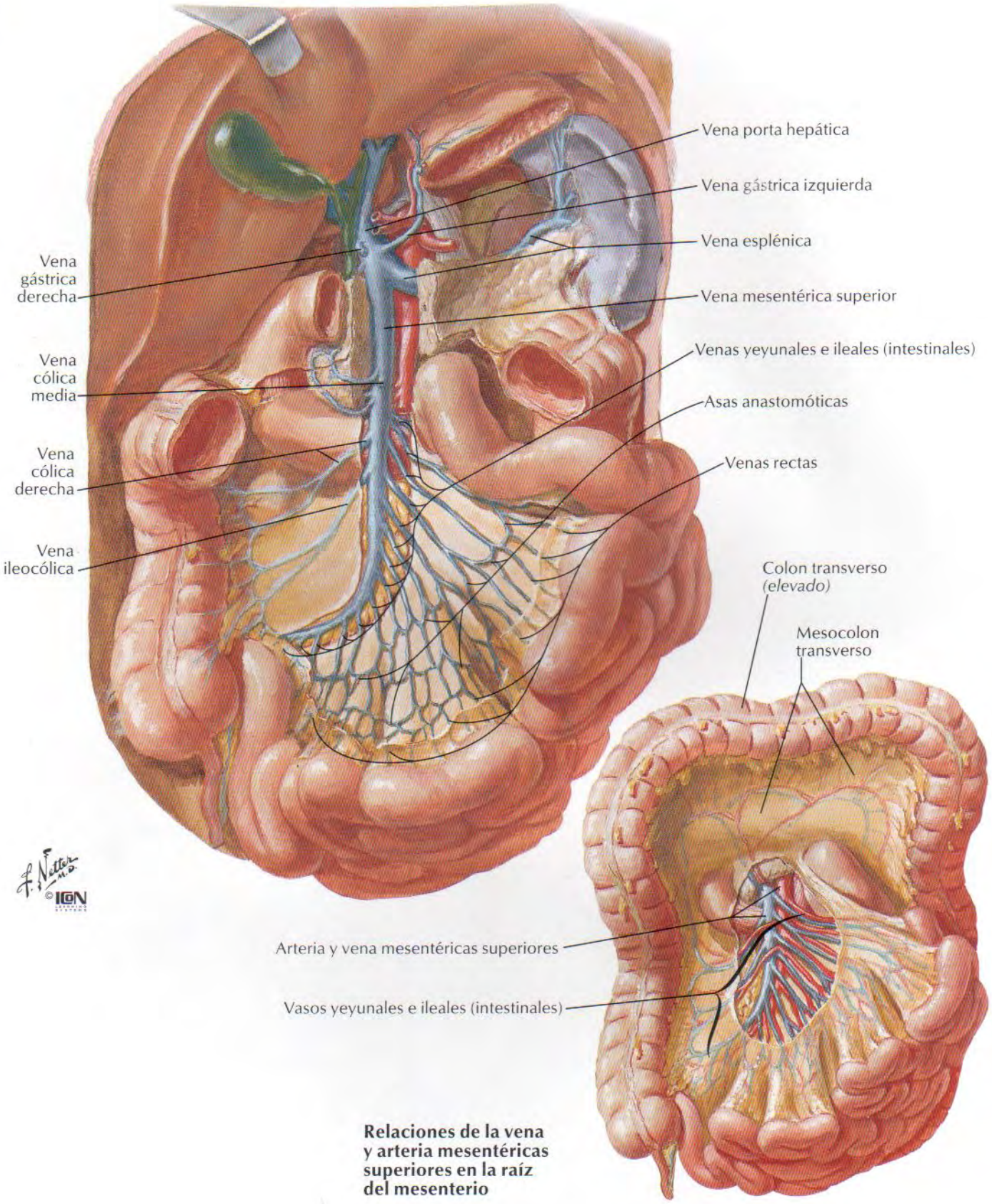

Relaciones de la vena y arteria mesentéricas superiores en la raíz del mesenterio

Venas del intestino grueso

PARA LAS VENAS DEL RECTO VÉASE TAMBIÉN LÁMINA 379

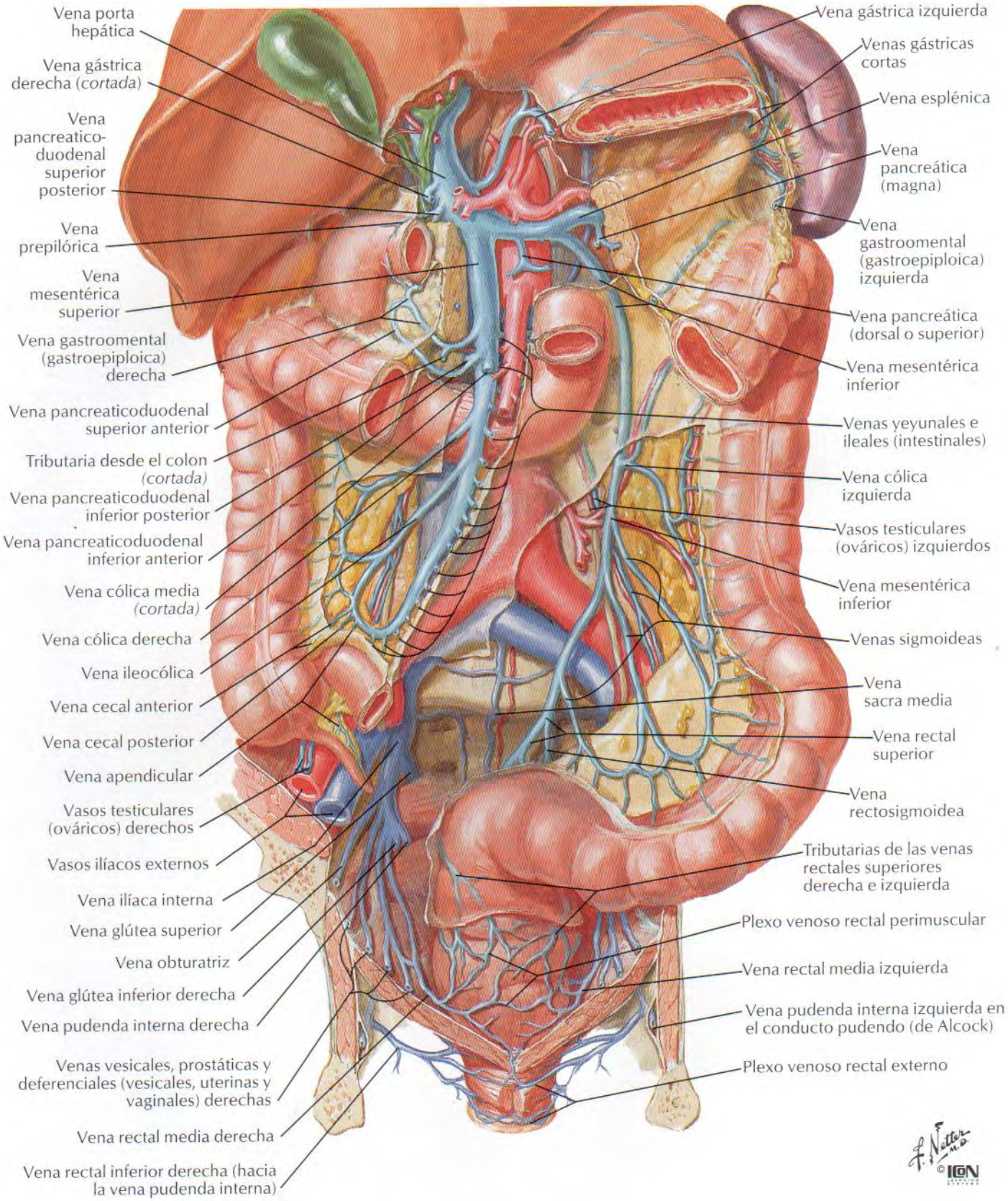

Tributarias de la vena porta hepática: anastomosis portocava

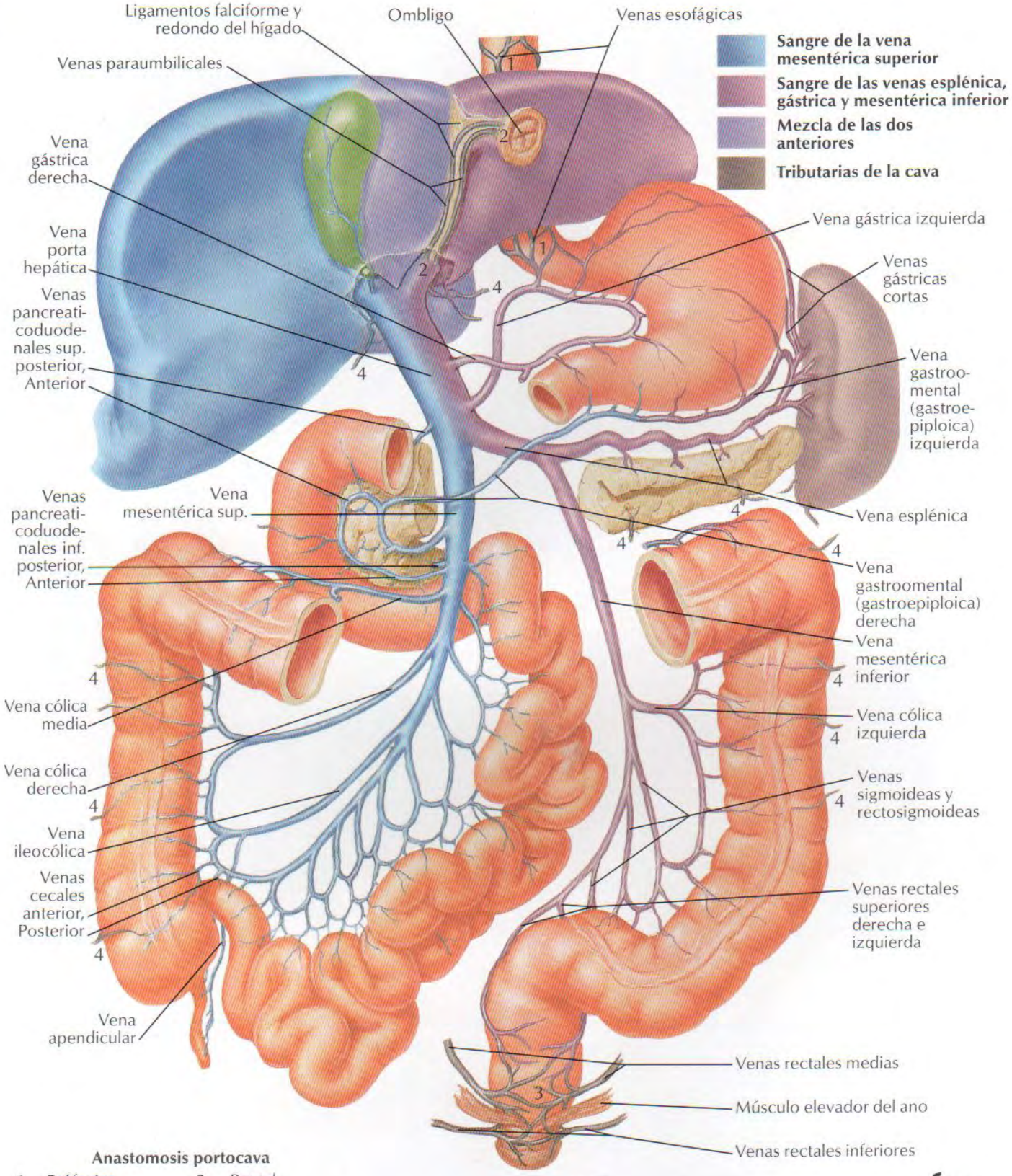

Anastomosis portocava

1	Esófagica	**3**	Rectal
2	Paraumbilical	**4**	Retroperitoneal

Disposición típica

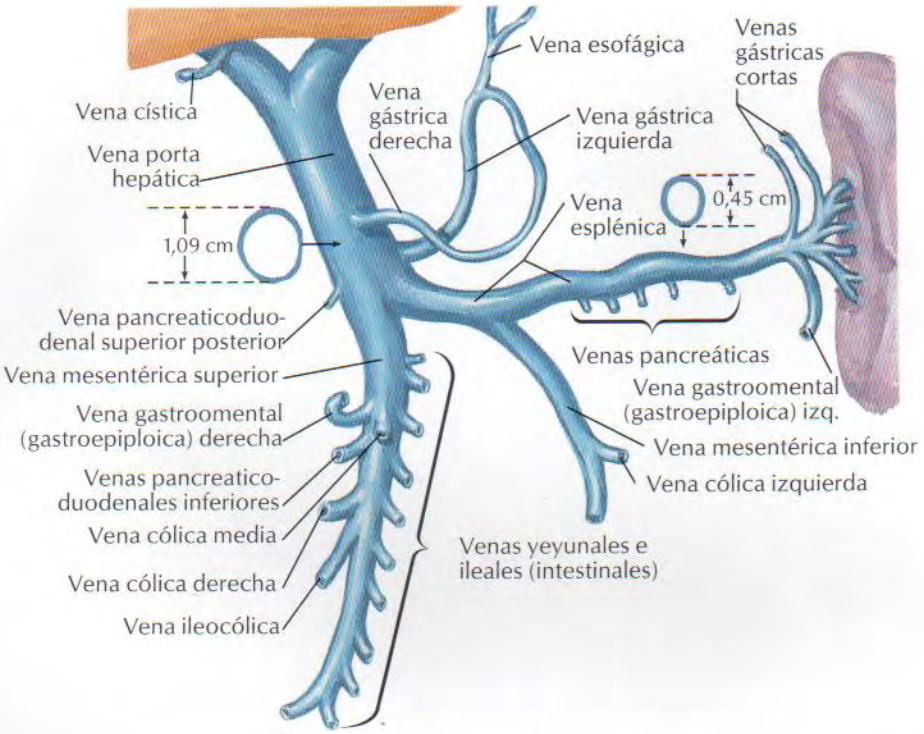

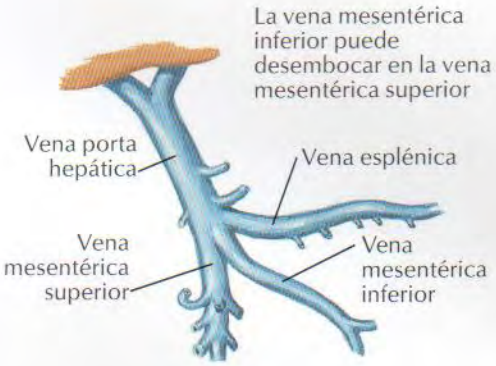

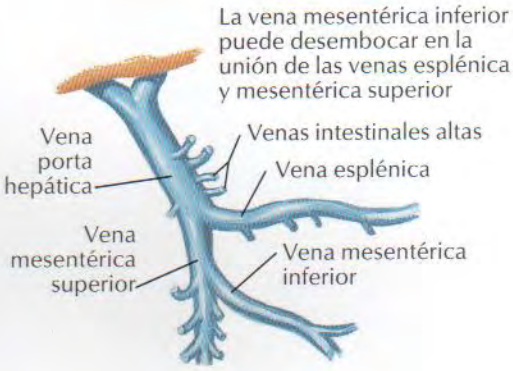

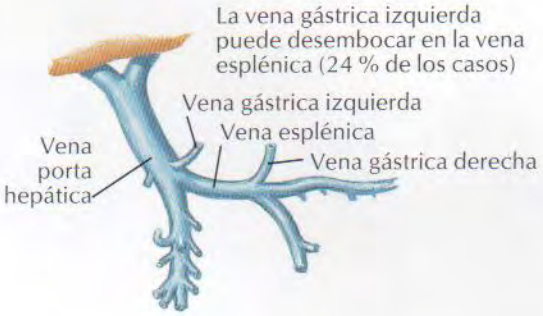

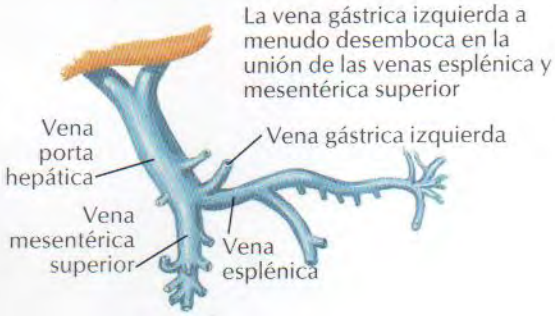

Vasos y nódulos linfáticos del estómago

Nódulos celíacos

Nódulos alrededor del cardias

Nódulos gástricos izquierdos

Nódulos hepáticos

Nódulo pancreático superior derecho

Nódulos supra-pilóricos

Nódulos esplénicos

Nódulos subpilóricos

Nódulo gastroomental (gastroepiploico) izquierdo

Nódulos gastroomentales (gastroepiploicos) derechos

Hacia la cisterna del quilo

Zonas y vías de drenaje linfático gástrico (zonas de límites no precisos)

Nódulos gástricos izquierdos

Nódulos alrededor del cardias

Nódulo gastroomen-tal (gastroepi-ploico) izquierdo

Nódulos esplénicos

Nódulos gastroomentales (gastroepiploicos) derechos

Nódulos suprapilórico, retropilórico y subpilórico

Nódulos pancreáticos superiores izquierdos

Nódulos celíacos

Nódulos mesentéricos superiores

Nódulo pancreático superior derecho

F. Netter M.D. ©ICON

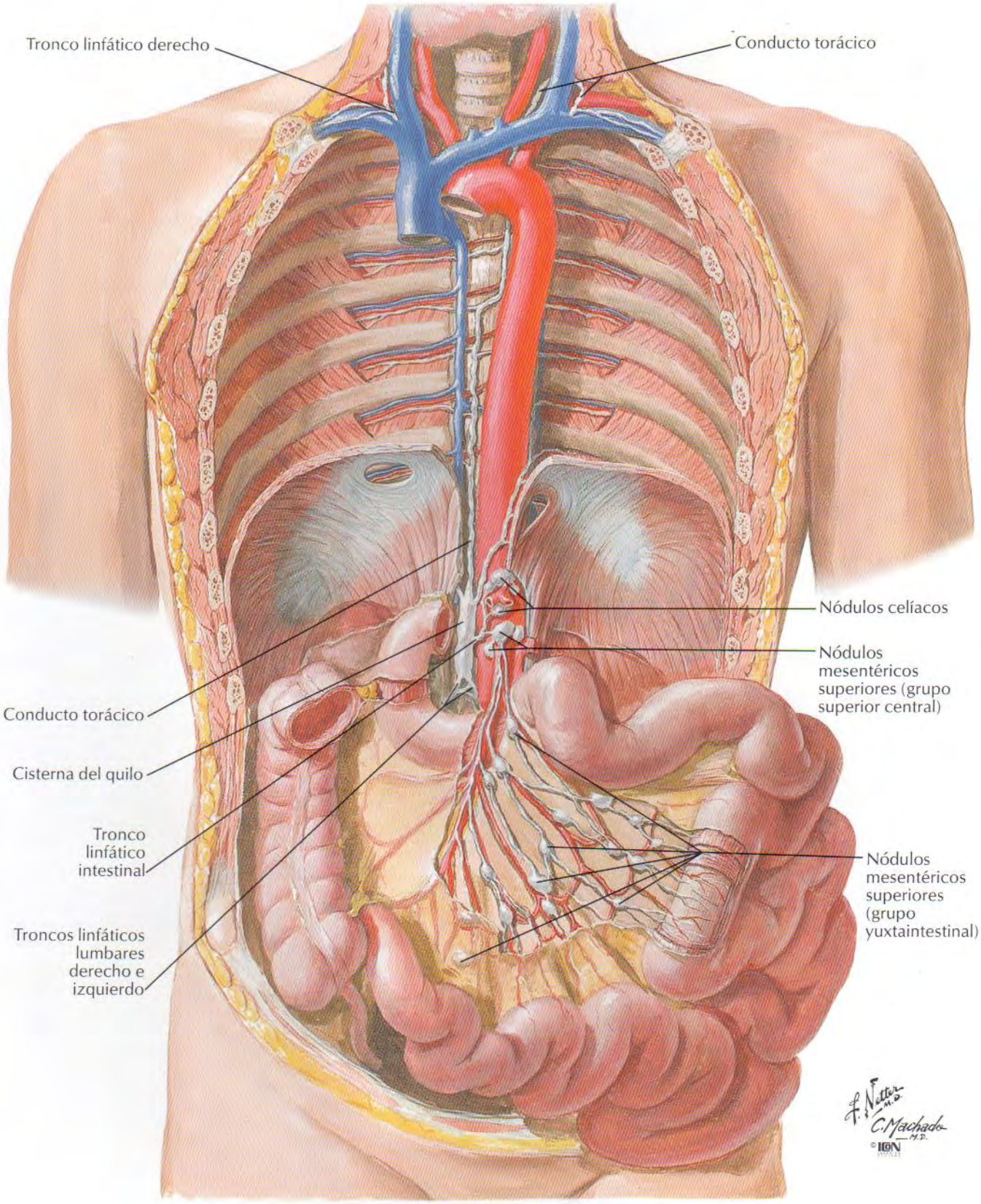
Tronco linfático derecho
Conducto torácico
Nódulos celíacos
Nódulos mesentéricos superiores (grupo superior central)
Conducto torácico
Cisterna del quilo
Tronco linfático intestinal
Troncos linfáticos lumbares derecho e izquierdo
Nódulos mesentéricos superiores (grupo yuxtaintestinal)
F. Netter M.D.
C. Machado M.D.
© ICON

Vasos y nódulos linfáticos del intestino grueso

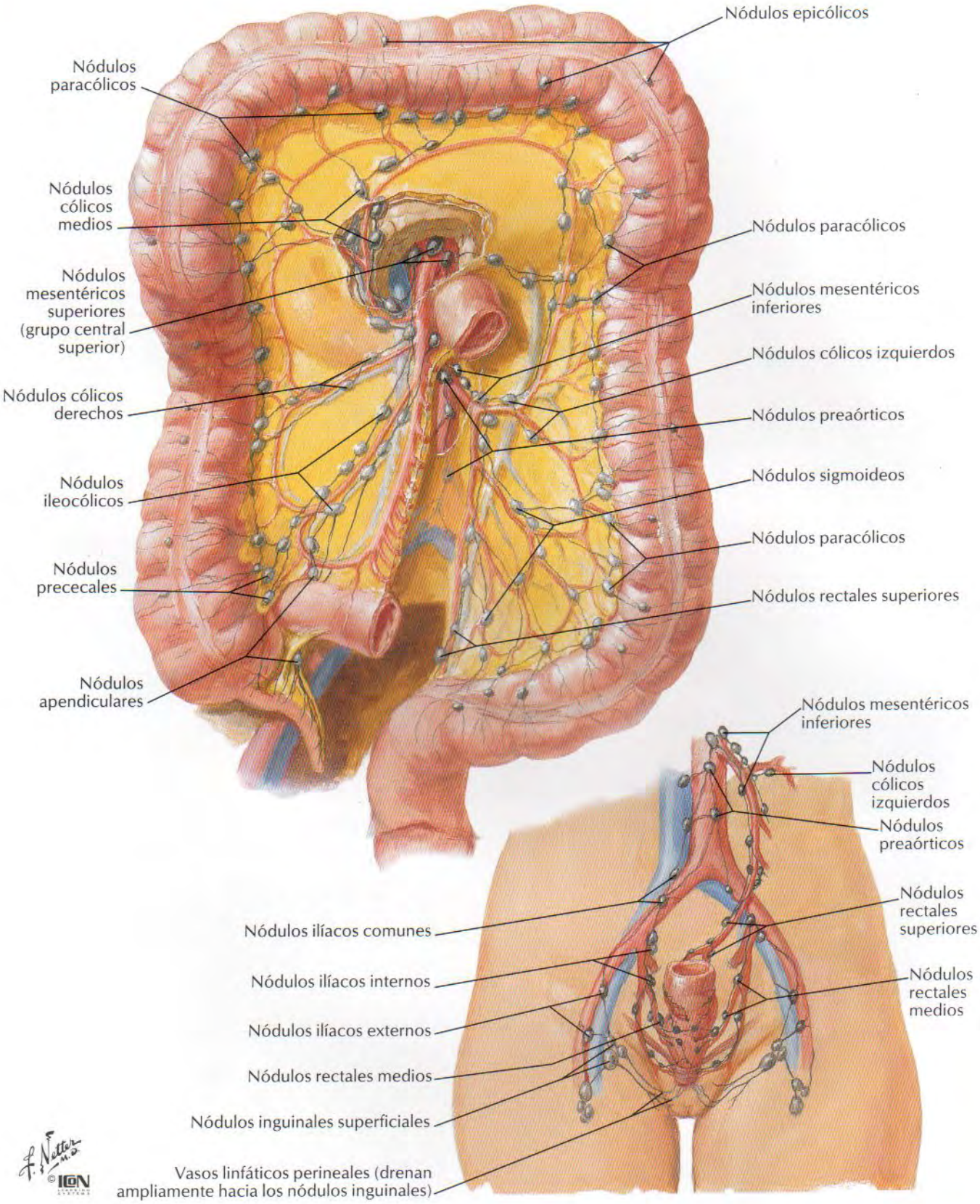

Vasos y nódulos linfáticos del páncreas

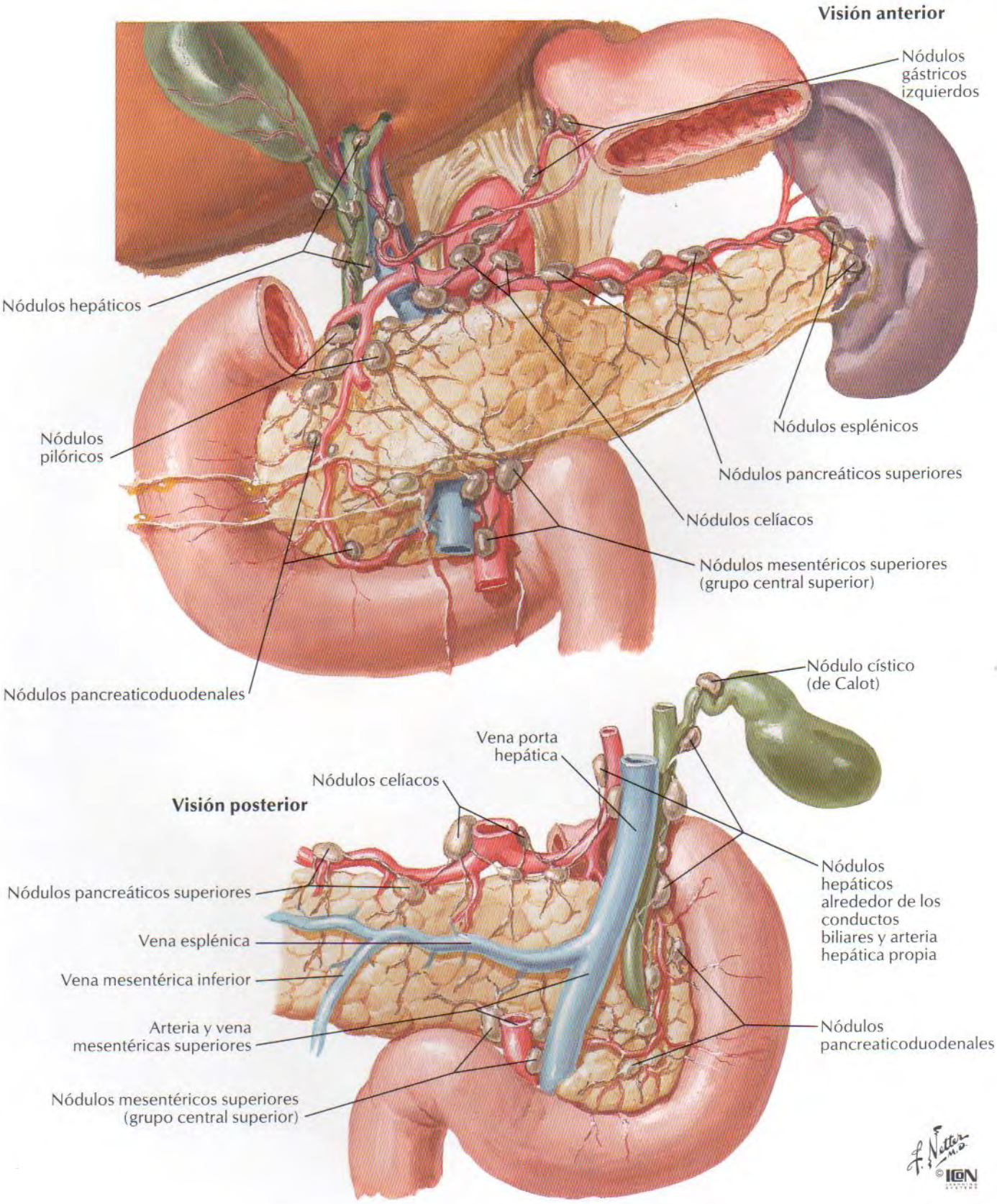

Nervios y ganglios autónomos del abdomen

VÉASE TAMBIÉN LÁMINA 159

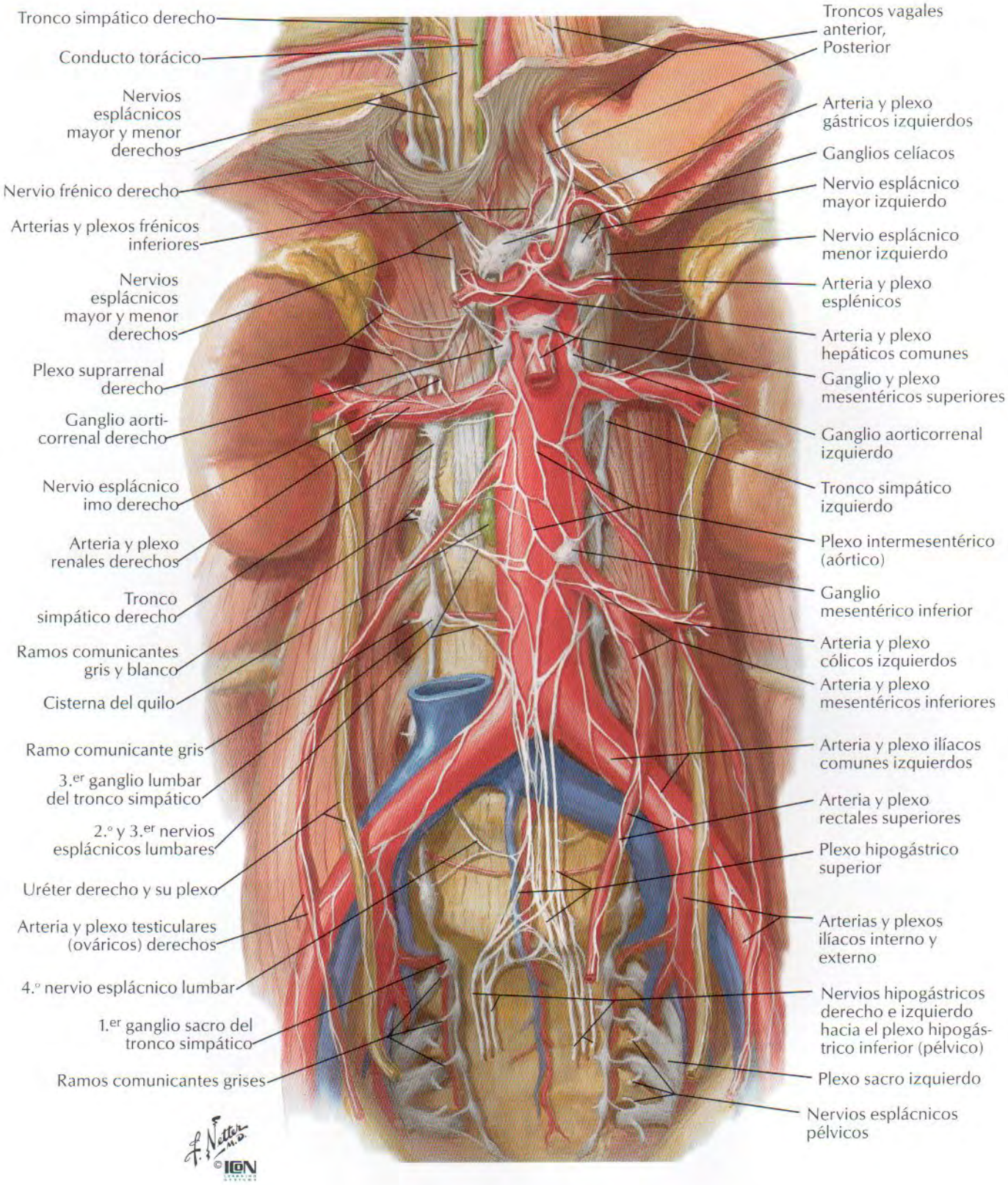

Nervios del estómago y duodeno

VÉASE TAMBIÉN LÁMINA 159

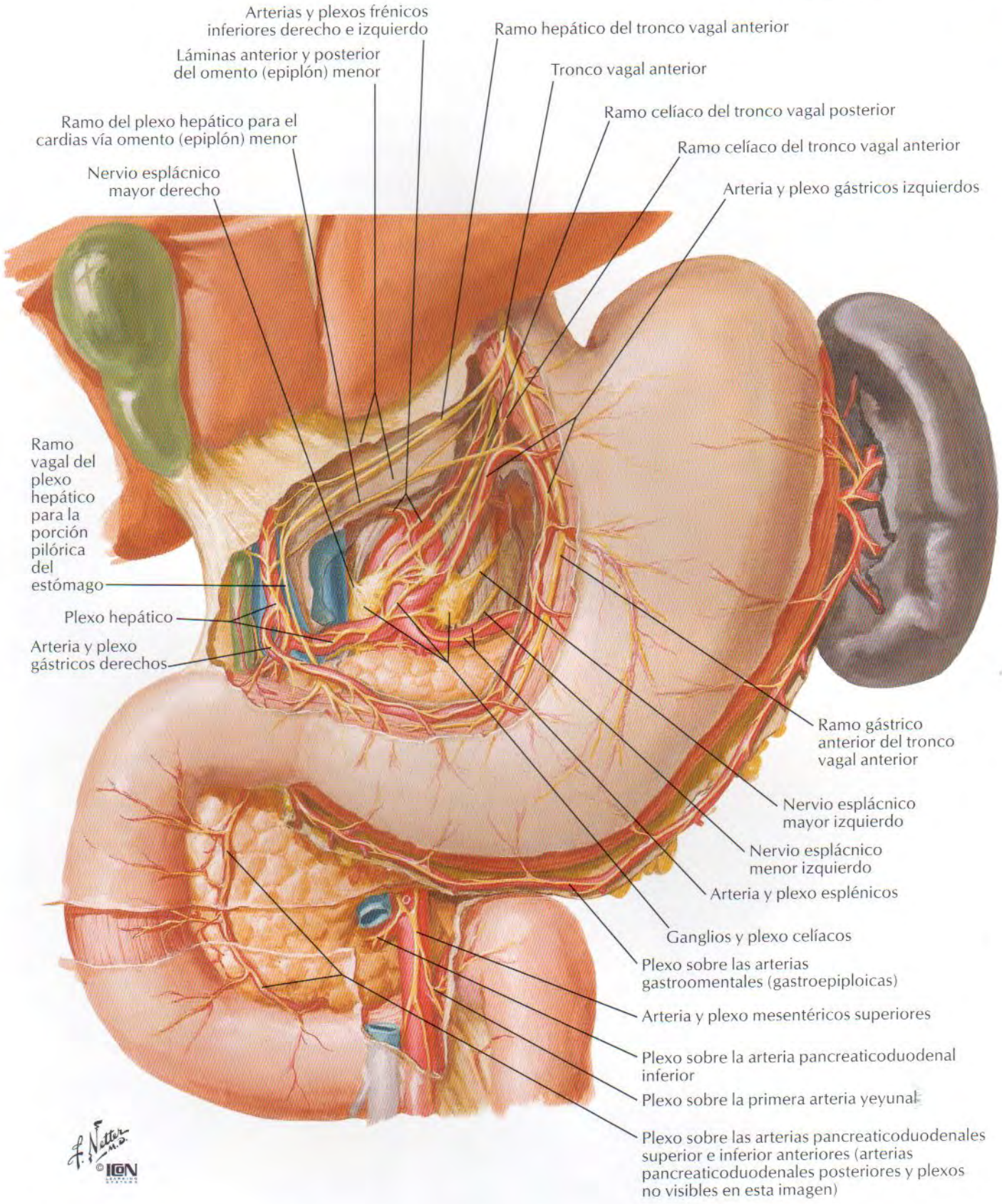

Nervios del estómago y duodeno (continuación)

VÉASE TAMBIÉN LÁMINA 159

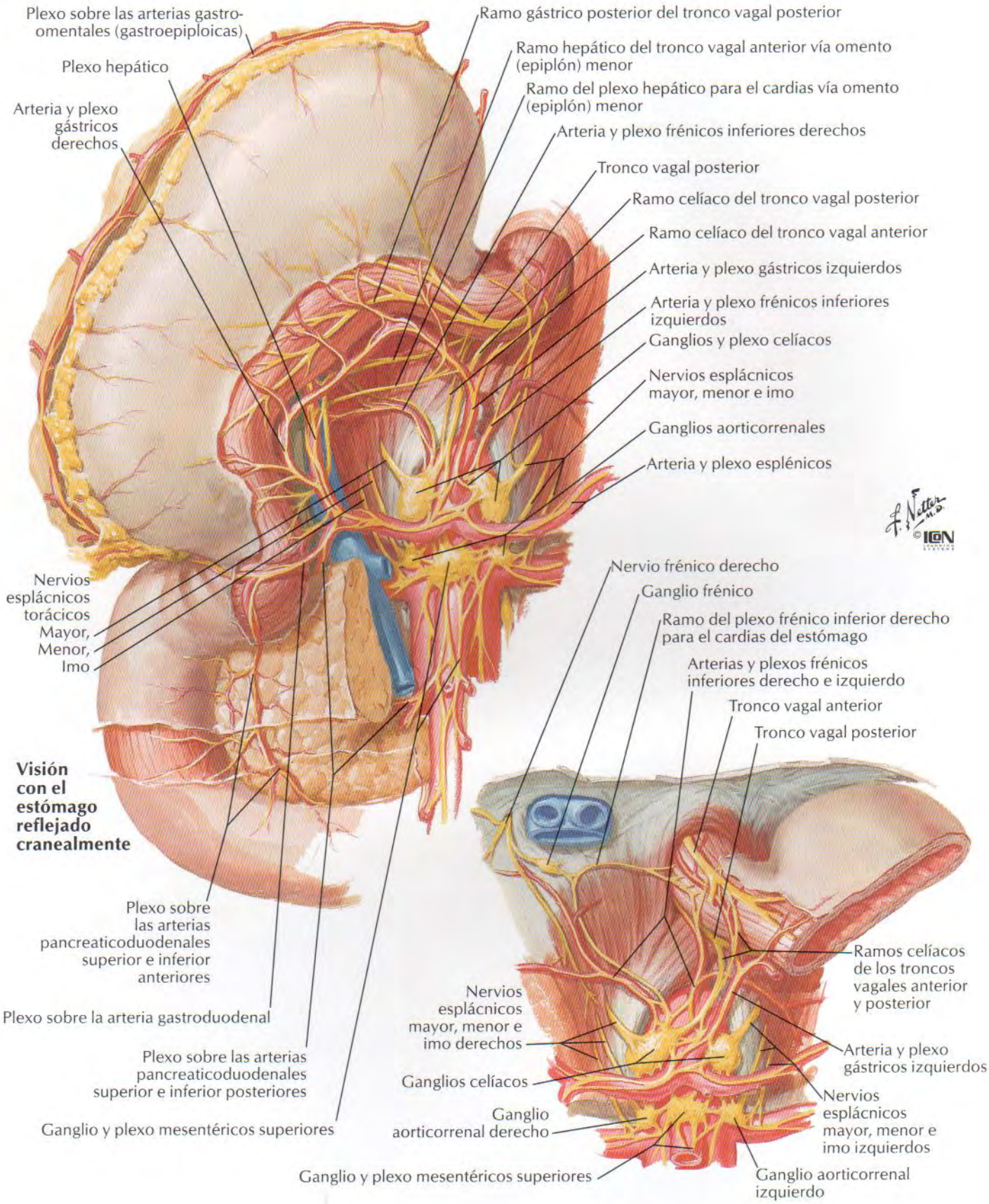

Inervación del estómago y duodeno: esquema

VÉASE TAMBIÉN LÁMINA 160

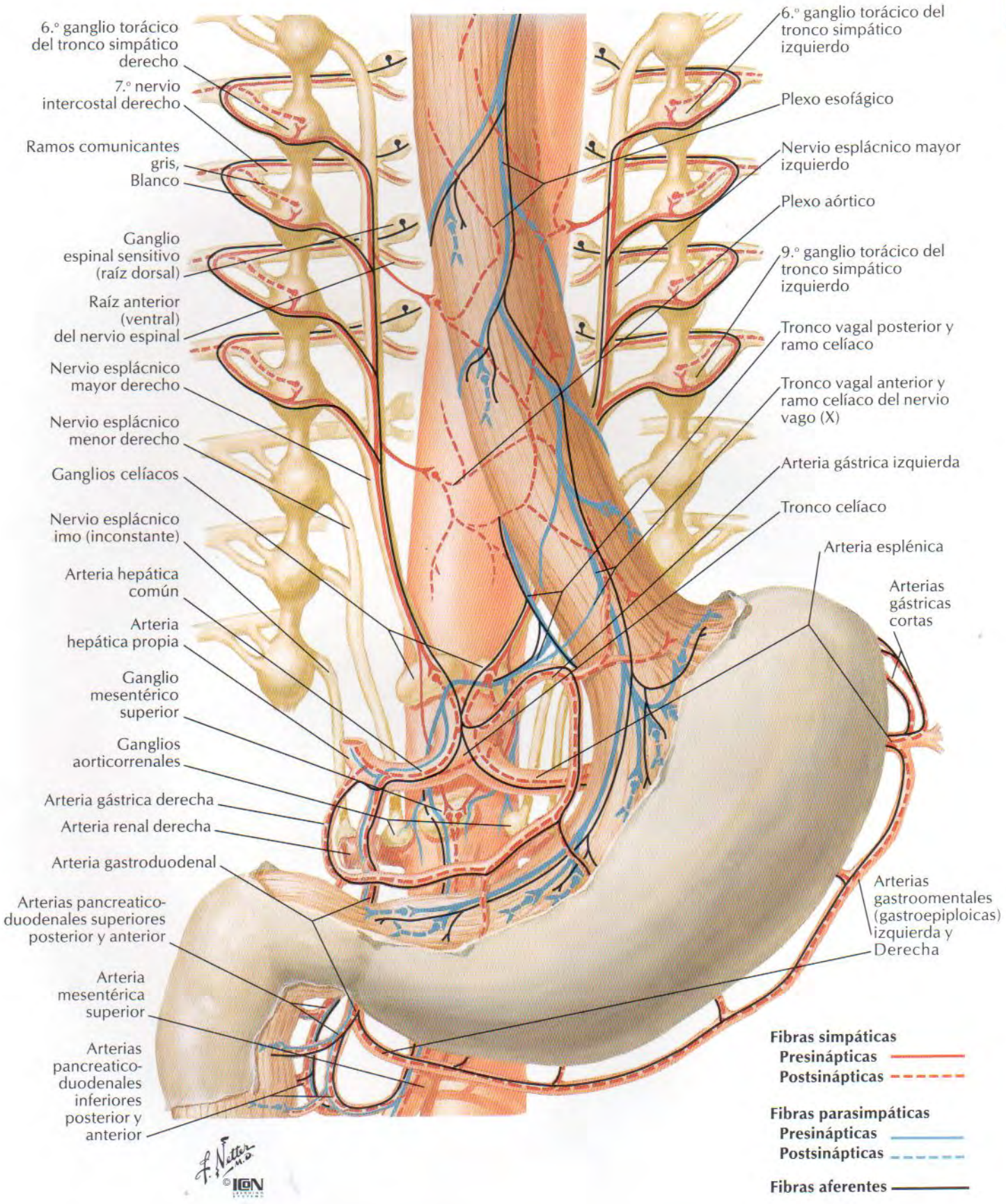

Nervios del intestino delgado

VÉASE TAMBIÉN LÁMINA 159

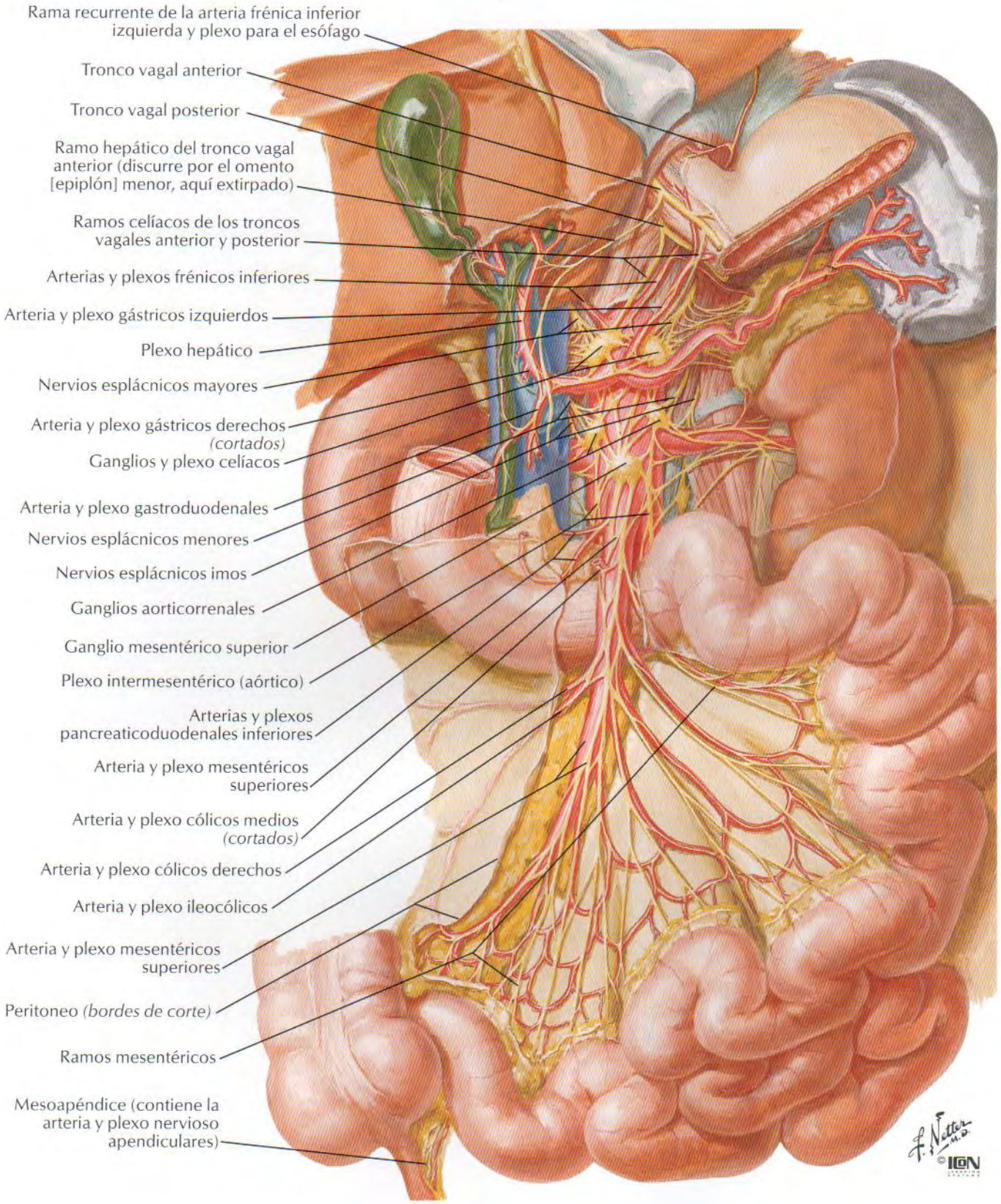

Nervios del intestino grueso

PARA NERVIOS DEL RECTO VÉANSE LÁMINAS 159, 390-393

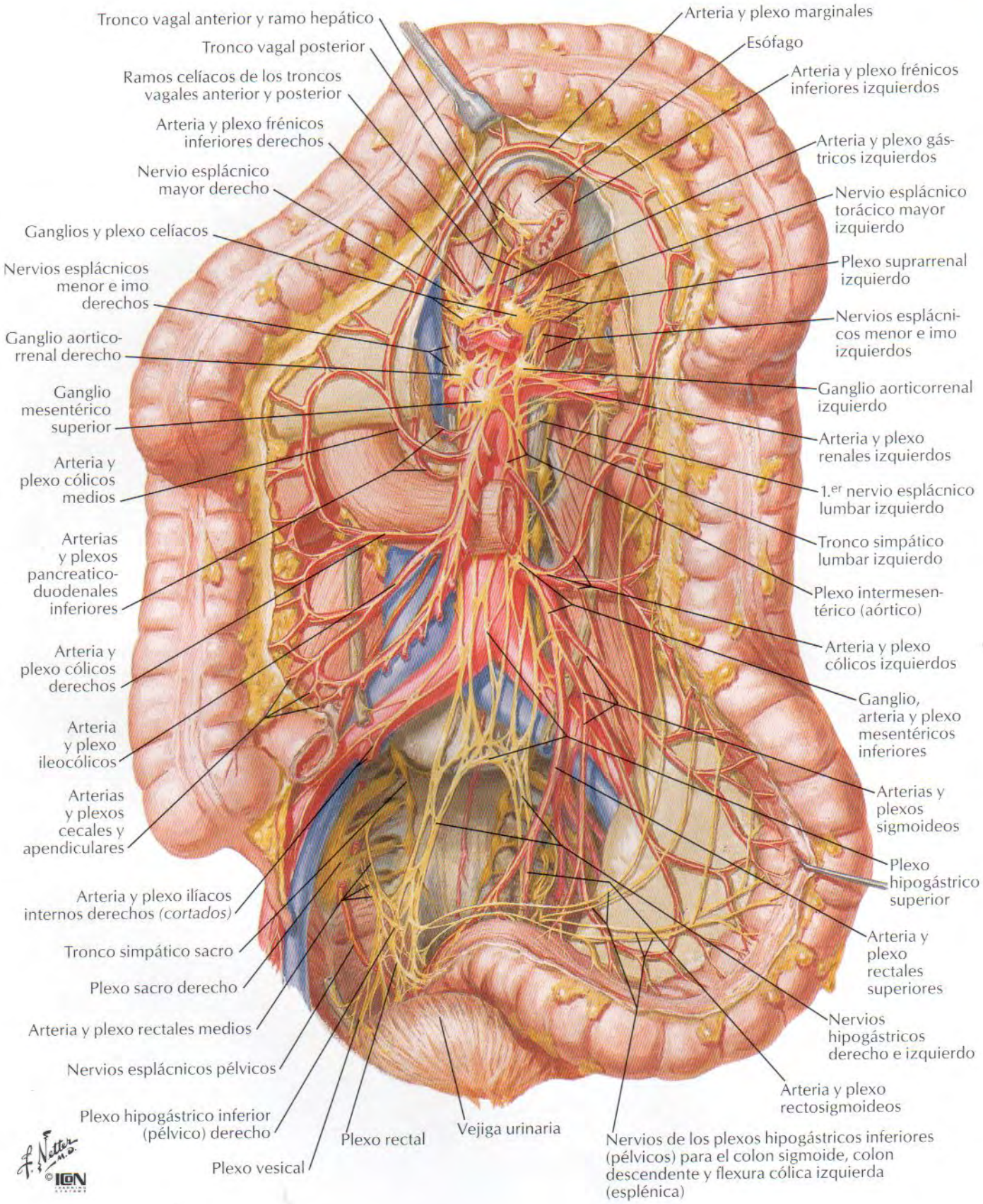

Inervación de los intestinos delgado y grueso: esquema

VÉASE TAMBIÉN LÁMINA 160

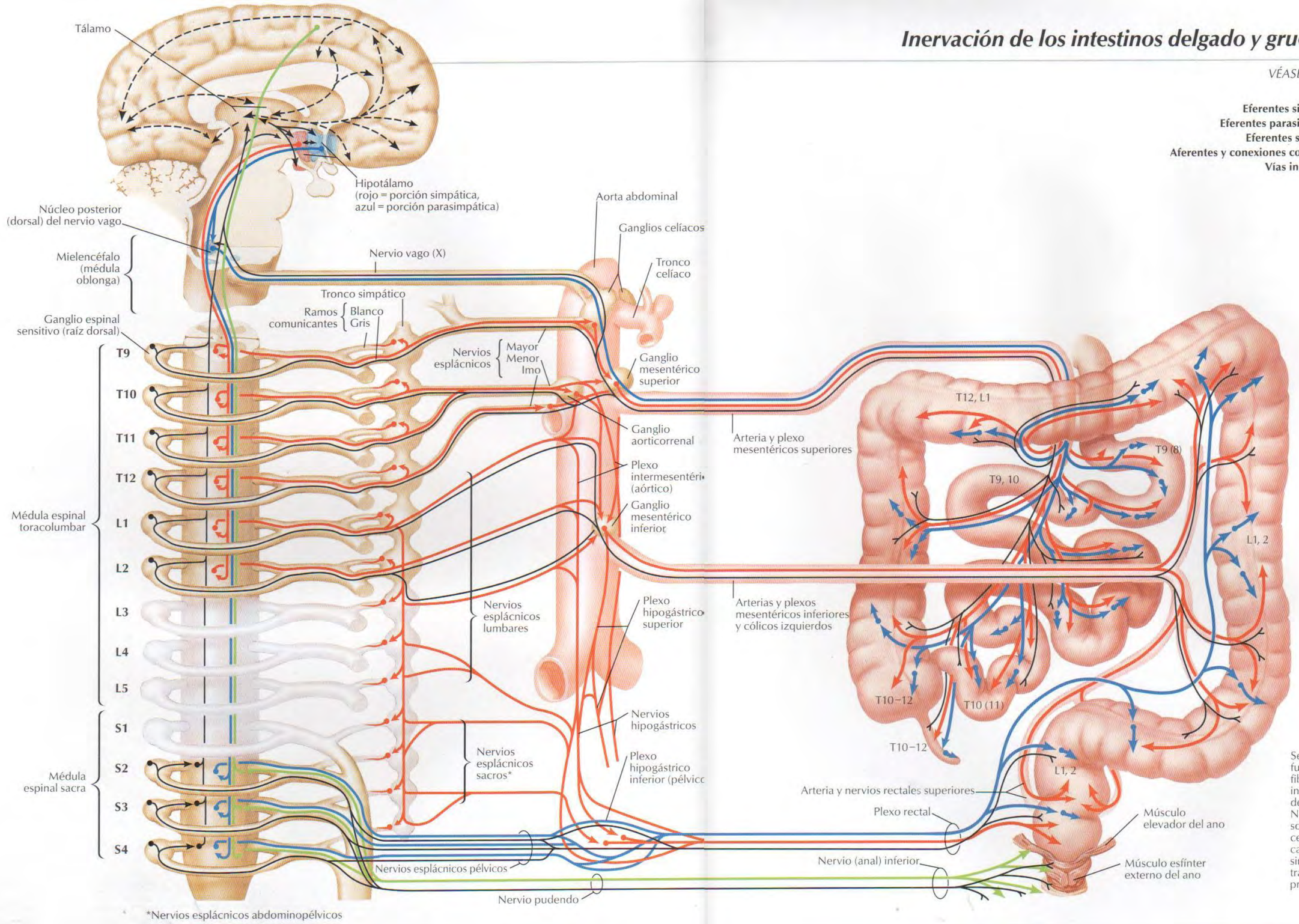

Se indican las principales fuentes segmentarias de fibras simpáticas que inervan diferentes regiones del tracto intestinal. Numerosas fibras aferentes son transportadas centrípetamente a través de casi los mismos nervios simpáticos esplácnicos que transmiten las fibras presinápticas

Vías reflejas autónomas: esquema

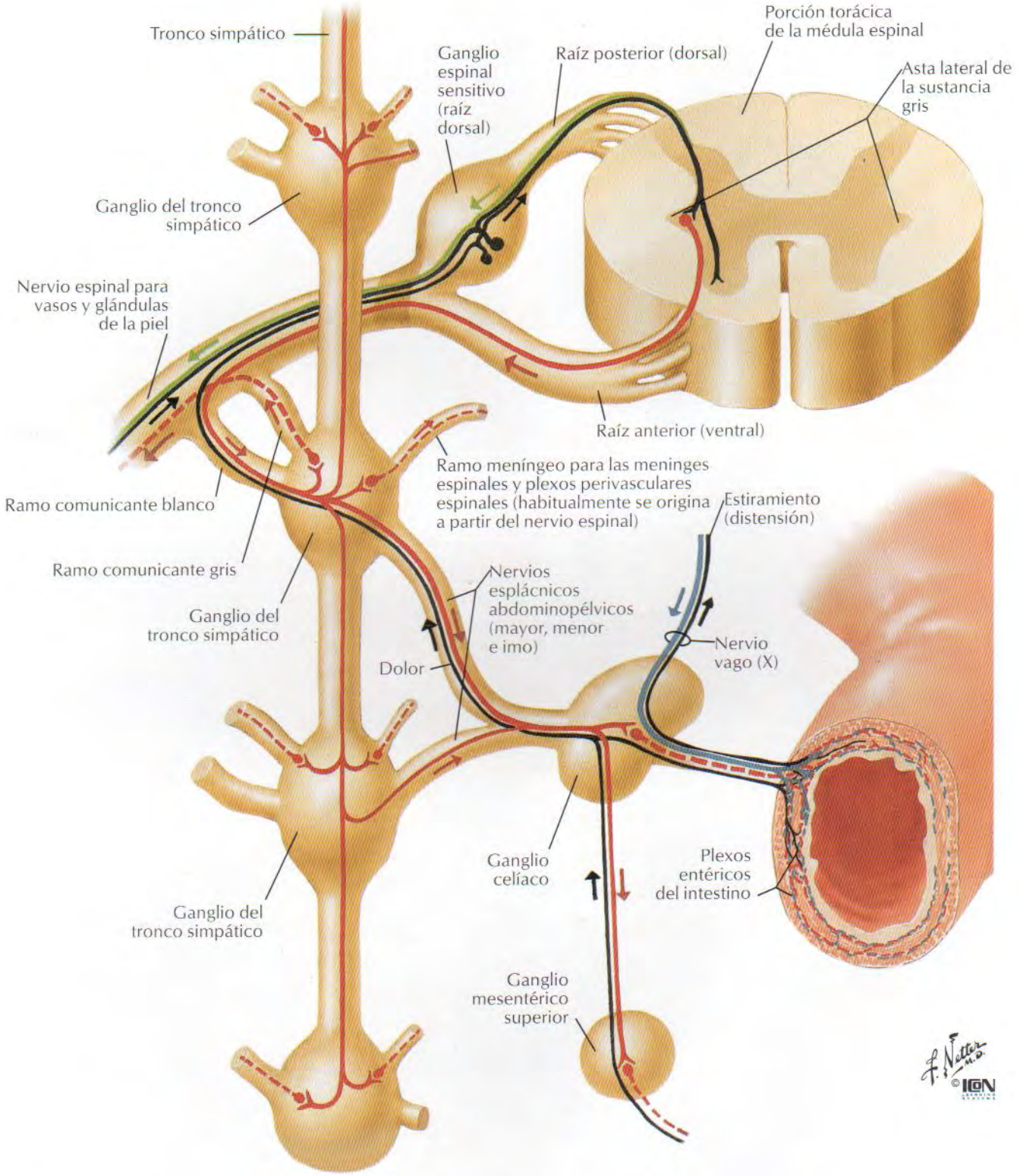

Fibras simpáticas { **Presinápticas** ——— / **Postsinápticas** - - - -

Fibras parasimpáticas { **Presinápticas** ——— / **Postsinápticas** - - - -

Fibras aferentes ———

Conducción antidrómica ———

Plexos autónomos intrínsecos del intestino: esquema

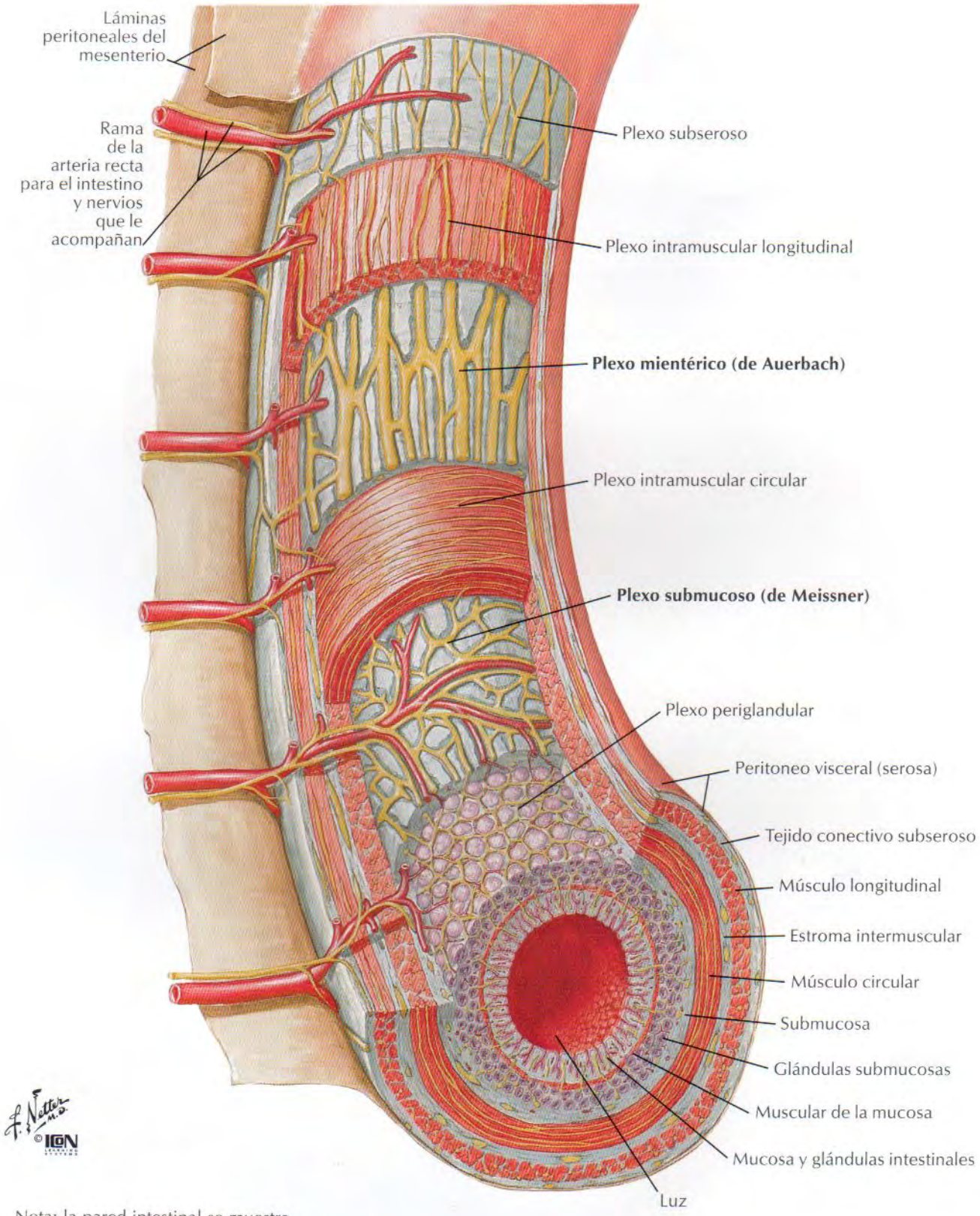

Nota: la pared intestinal se muestra mucho más gruesa que en la realidad

Inervación del hígado y tracto biliar: esquema

VÉASE TAMBIÉN LÁMINA 160

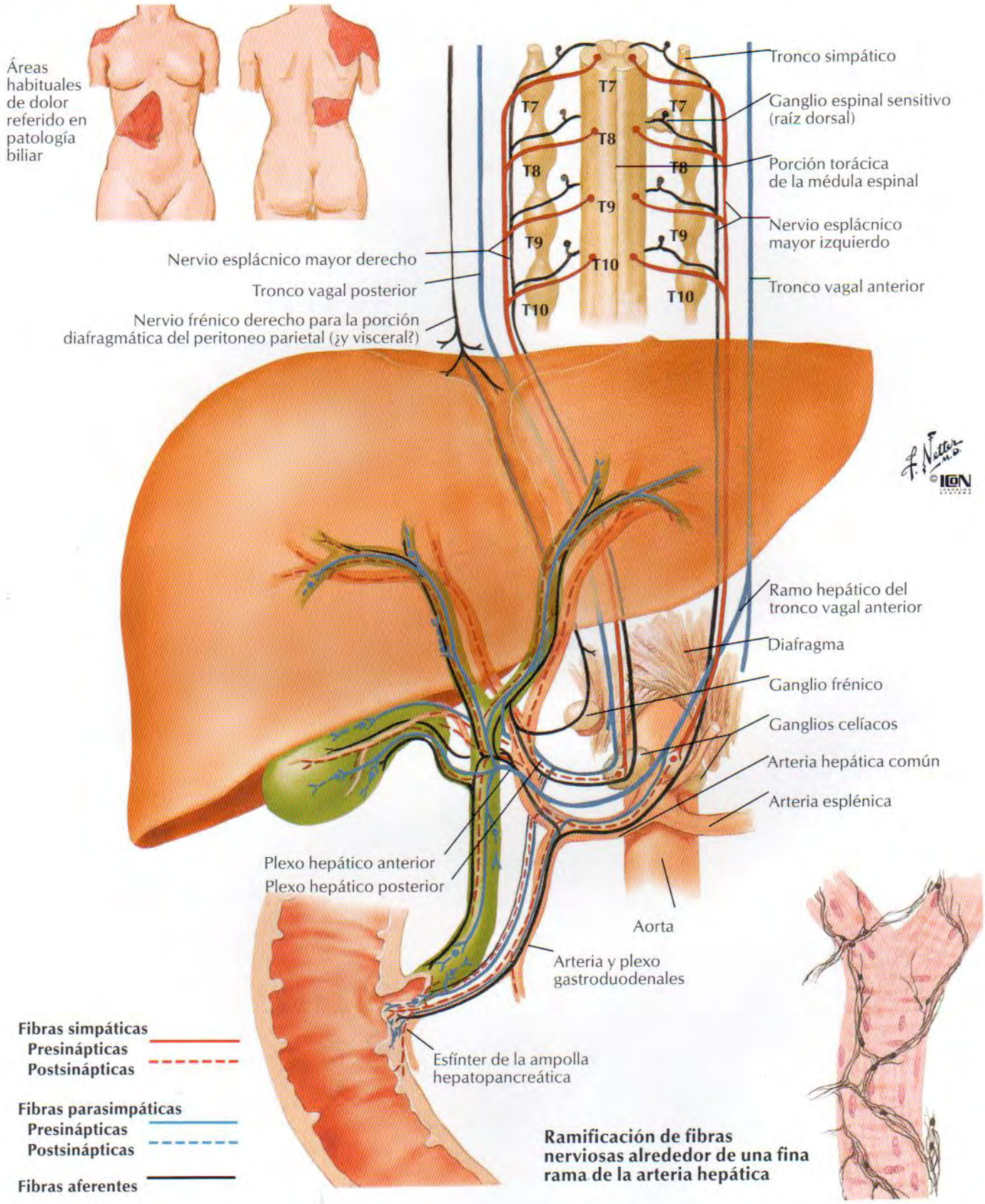

Inervación del páncreas: esquema

VÉASE TAMBIÉN LÁMINA 160

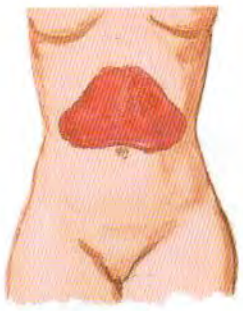

Áreas habituales de dolor pancreático

Tronco simpático derecho

Nervio esplácnico mayor derecho

Tronco vagal posterior

T5

T6

T7

T8

T9

Ganglio espinal sensitivo (raíz dorsal)

Tronco simpático izquierdo

Porción torácica de la médula espinal

Nervio esplácnico mayor izquierdo

Tronco vagal anterior

Ganglios celíacos

Arteria esplénica

Tronco celíaco

Ganglio mesentérico superior

Arteria y plexo mesentéricos superiores

F. Netter M.D.

© IGN

Fibras simpáticas

Presinápticas

Postsinápticas

Fibras parasimpáticas

Presinápticas

Postsinápticas

Fibras aferentes

Esquema de la inervación intrínseca

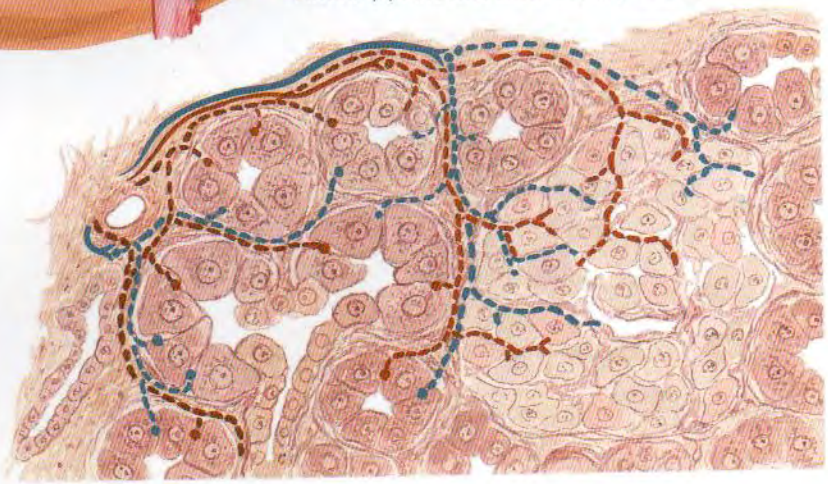

Riñones in situ: visiones anteriores

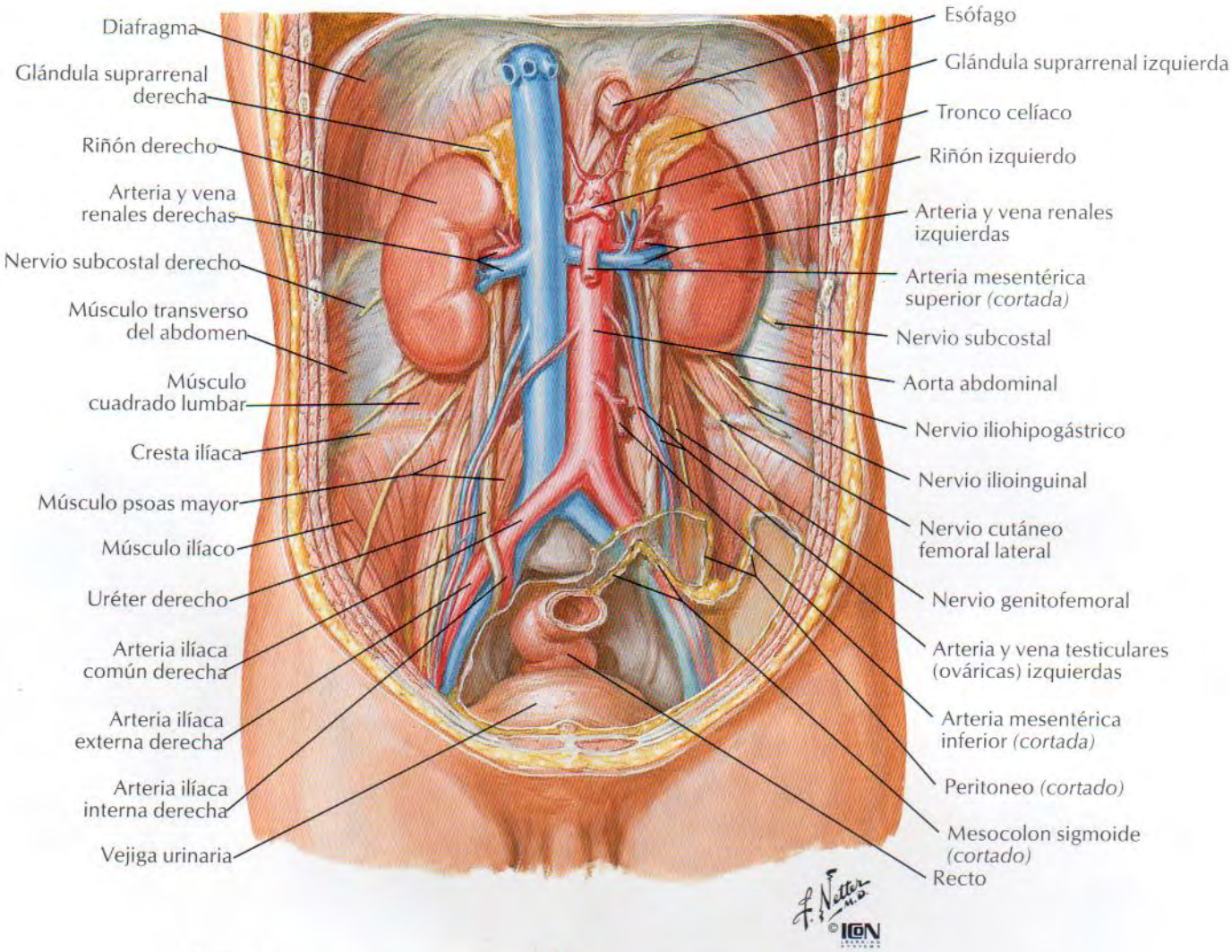

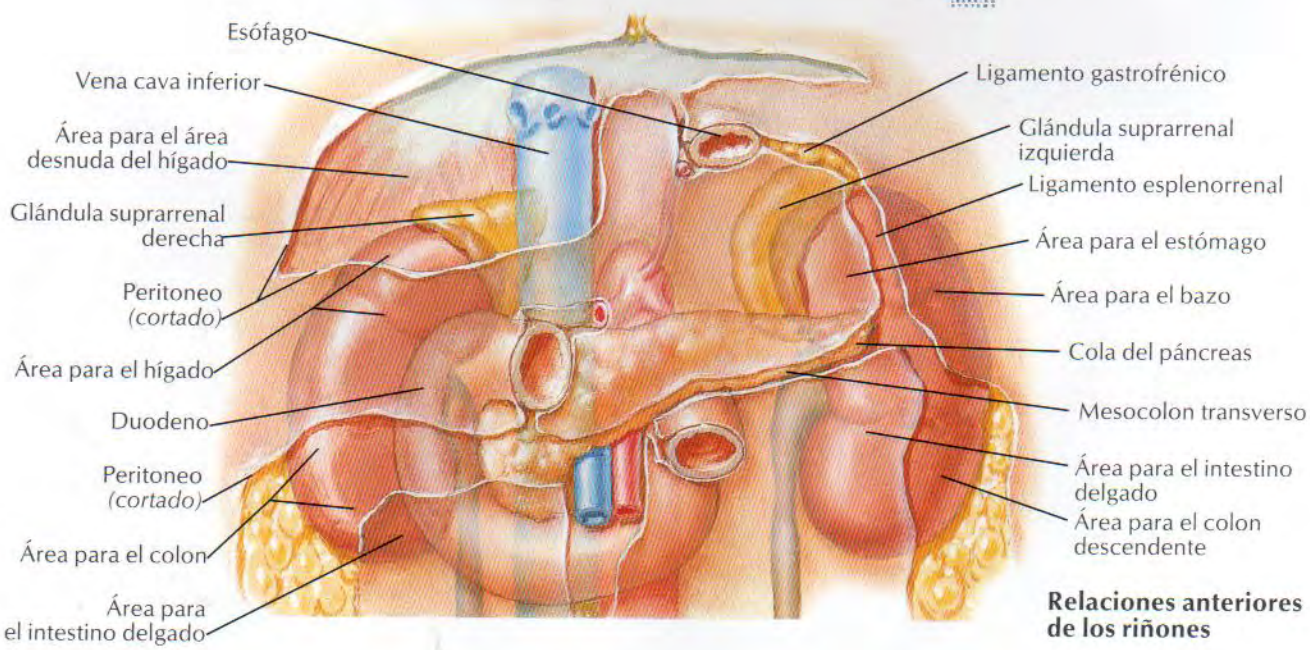

Relaciones anteriores de los riñones

Músculo dorsal ancho
Músculo serrato posterior inferior
Músculo oblicuo externo del abdomen
Aponeurosis del músculo transverso del abdomen
Músculo oblicuo interno del abdomen
Fascia toracolumbar (lámina posterior)
Cresta ilíaca
Músculo erector de la columna
Aponeurosis glútea (sobre el músculo glúteo medio)
Músculo glúteo mayor
10
11
12
Pleura (receso costodiafragmático)
Ligamento lumbocostal
Músculo cuadrado lumbar *(cortado)*
Diafragma
Nervio subcostal
Riñón derecho
Colon ascendente
Músculo transverso del abdomen
Nervio iliohipogástrico
Nervio ilioinguinal
Músculo cuadrado lumbar *(cortado)*
Músculo psoas mayor
Ligamento iliolumbar

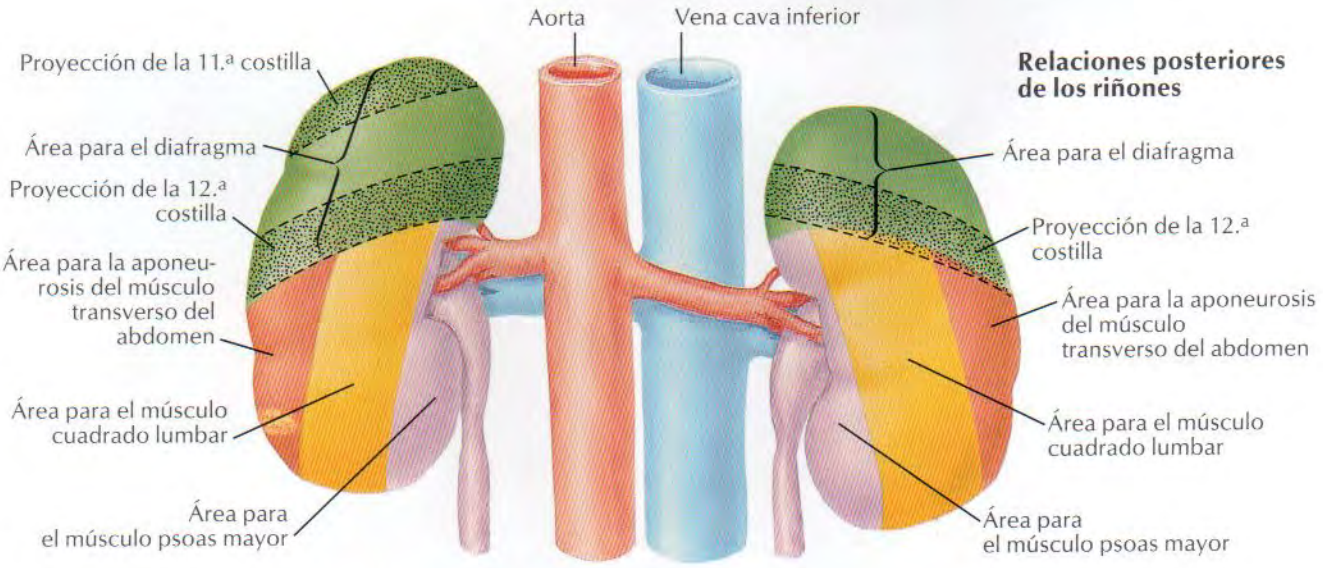

Relaciones posteriores de los riñones

Estructura macroscópica del riñón

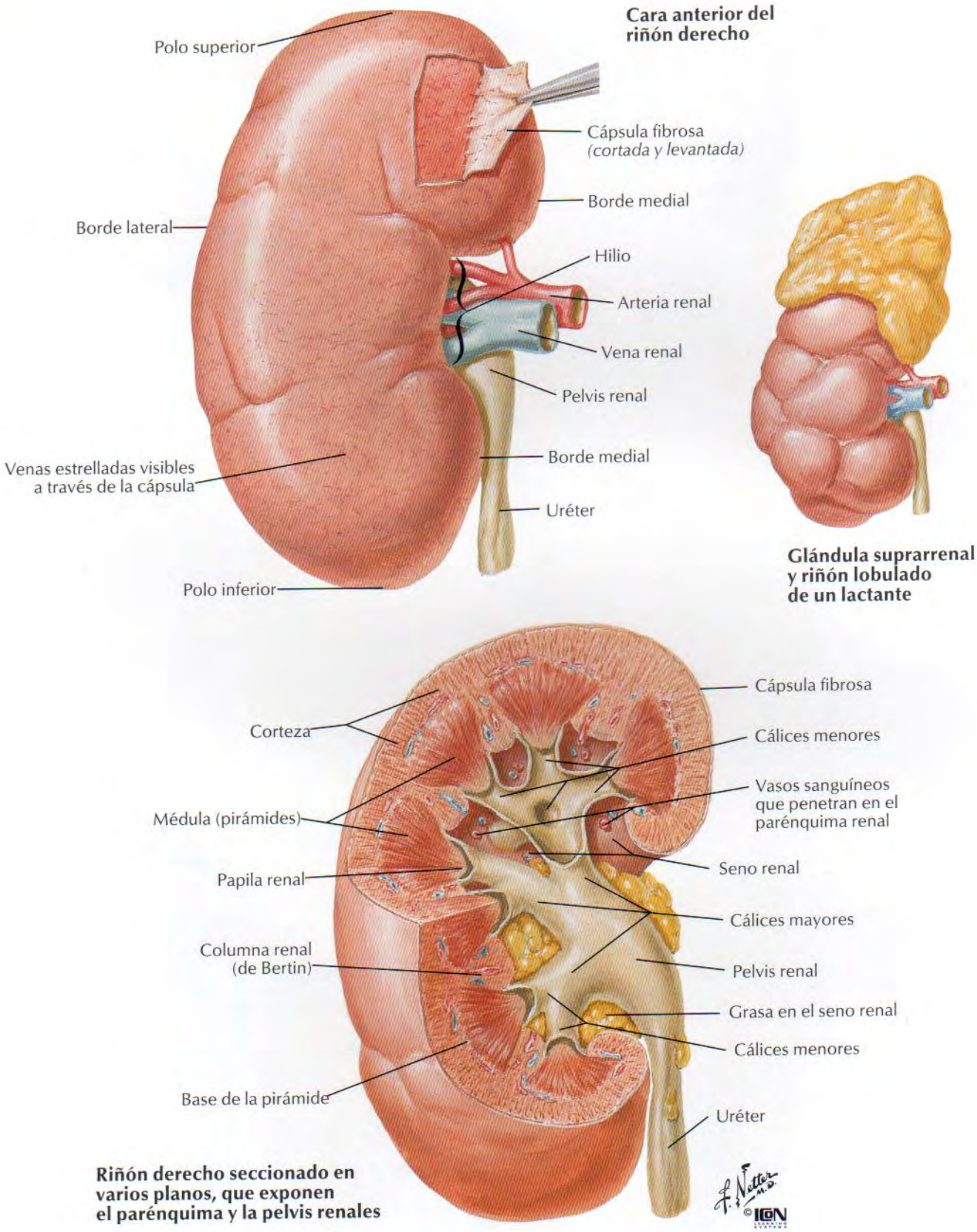

Riñón derecho seccionado en varios planos, que exponen el parénquima y la pelvis renales

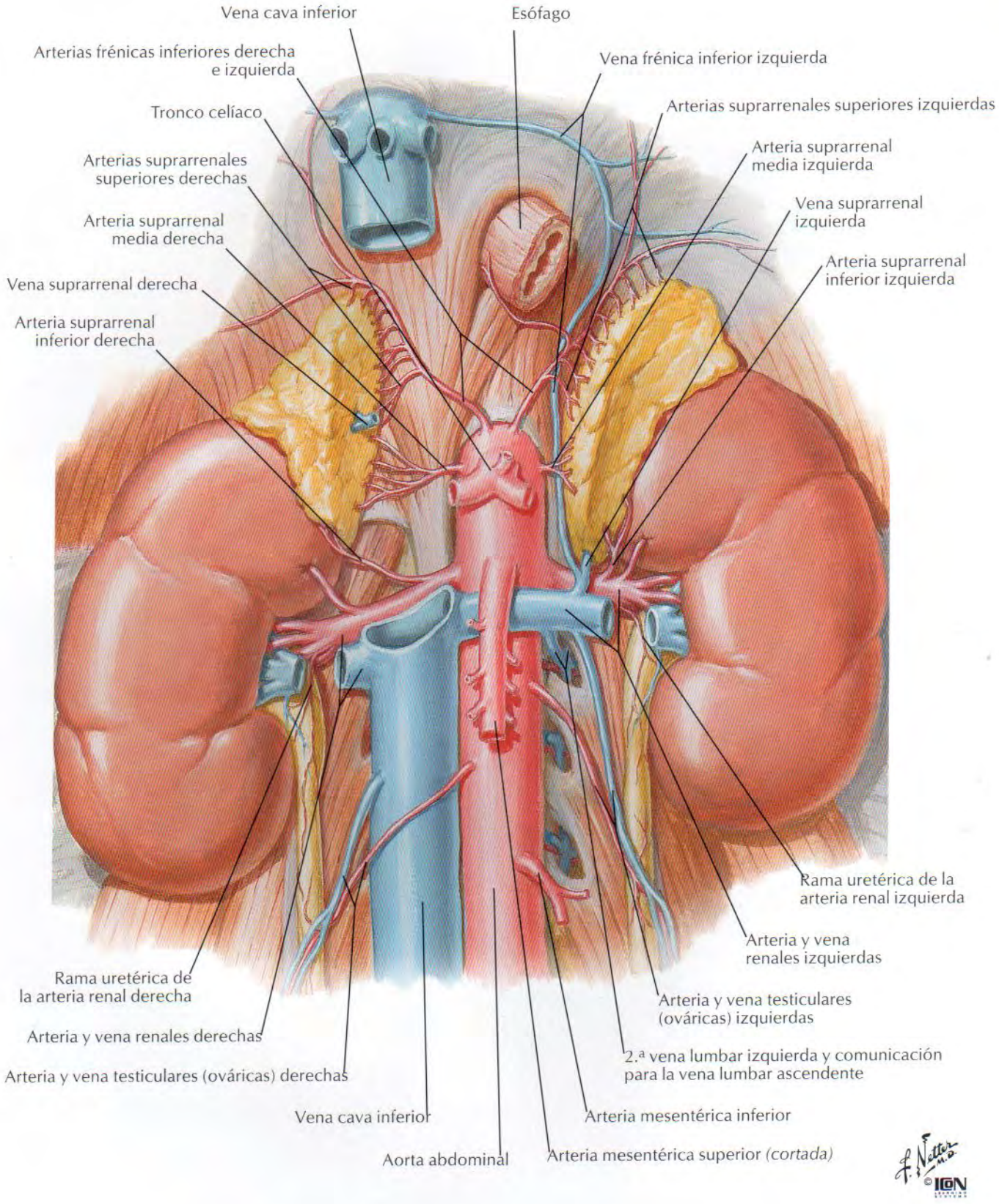
Vena cava inferior
Esófago
Arterias frénicas inferiores derecha e izquierda
Vena frénica inferior izquierda
Tronco celíaco
Arterias suprarrenales superiores izquierdas
Arterias suprarrenales superiores derechas
Arteria suprarrenal media izquierda
Vena suprarrenal izquierda
Arteria suprarrenal media derecha
Arteria suprarrenal inferior izquierda
Vena suprarrenal derecha
Arteria suprarrenal inferior derecha
Rama uretérica de la arteria renal izquierda
Arteria y vena renales izquierdas
Rama uretérica de la arteria renal derecha
Arteria y vena testiculares (ováricas) izquierdas
Arteria y vena renales derechas
2.ª vena lumbar izquierda y comunicación para la vena lumbar ascendente
Arteria y vena testiculares (ováricas) derechas
Vena cava inferior
Arteria mesentérica inferior
Aorta abdominal
Arteria mesentérica superior *(cortada)*
F. Netter M.D.
© ICON

Arterias intrarrenales y segmentos del riñón

Sección frontal del riñón izquierdo: visión anterior

Arteria segmentaria superior (apical)
Arteria segmentaria anterior superior
Ramas capsular y perirrenal
Arteria suprarrenal inferior
Rama anterior de la arteria renal
Arteria renal
Rama posterior de la arteria renal (arteria segmentaria posterior)
Ramas pélvica y uretérica
Arteria segmentaria anterior inferior
Arterias segmentarias posteriores
Arteria segmentaria inferior
Arterias interlobulares
Arterias arqueadas
Arterias radiadas corticales (interlobulillares)
Arteria radiada perforante (capsular)

Segmentos renales vasculares

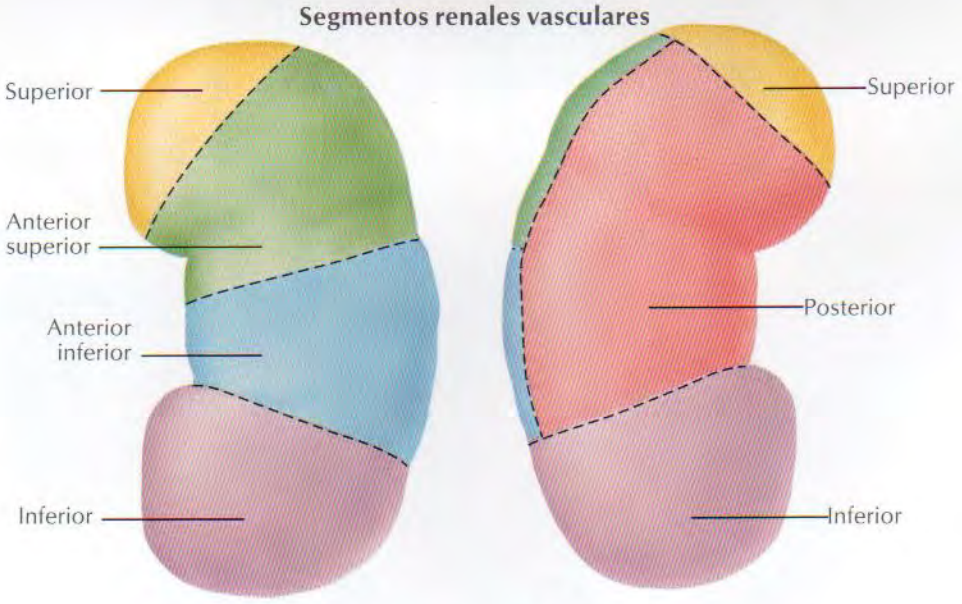

Cara anterior del riñón izquierdo

Cara posterior del riñón izquierdo

F. Netter M.D. ©ICON

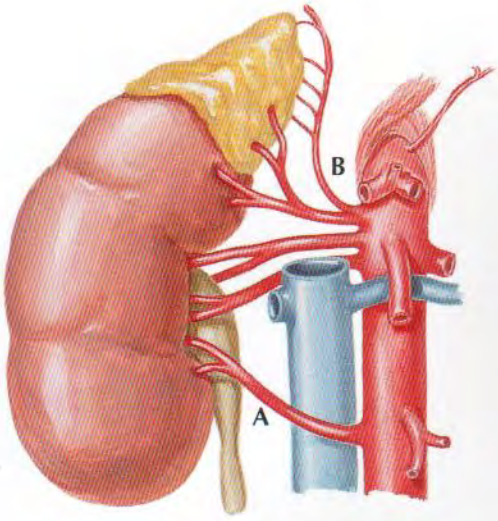

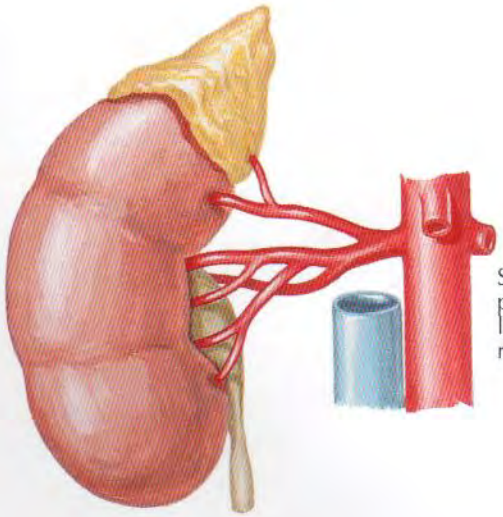

Subdivisión proximal de la arteria renal

A La arteria renal derecha accesoria baja puede pasar anterior a la vena cava inferior, en lugar de posterior a ésta

B La arteria frénica inferior con arterias suprarrenales superiores puede originarse a partir de la arteria renal (arteria suprarrenal media ausente)

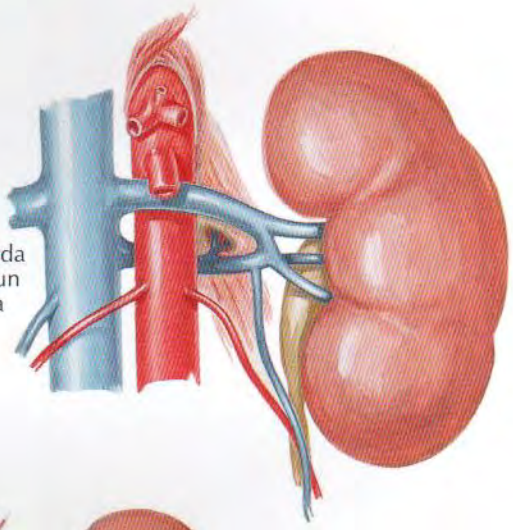

La vena renal izquierda doble puede formar un anillo alrededor de la aorta abdominal

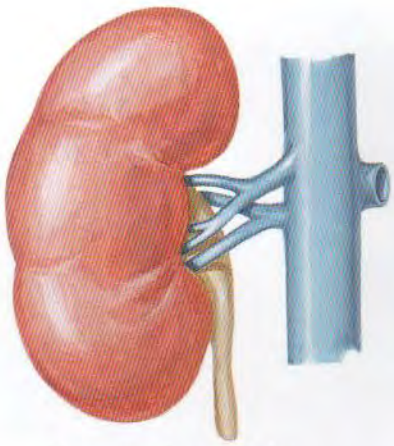

Venas renales múltiples

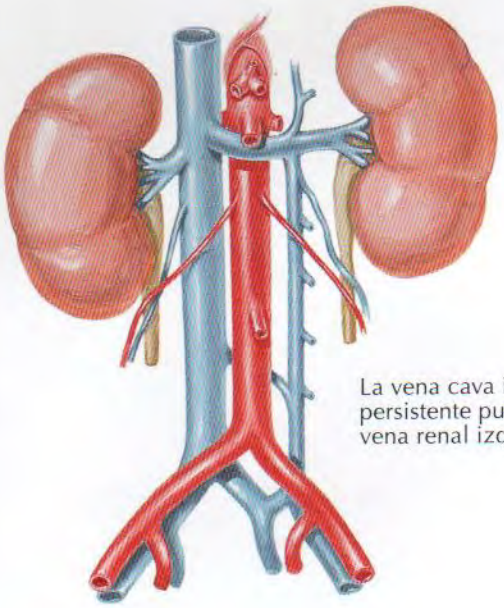

La vena cava inferior izquierda persistente puede unirse a la vena renal izquierda

Nefrona y túbulo colector: esquema

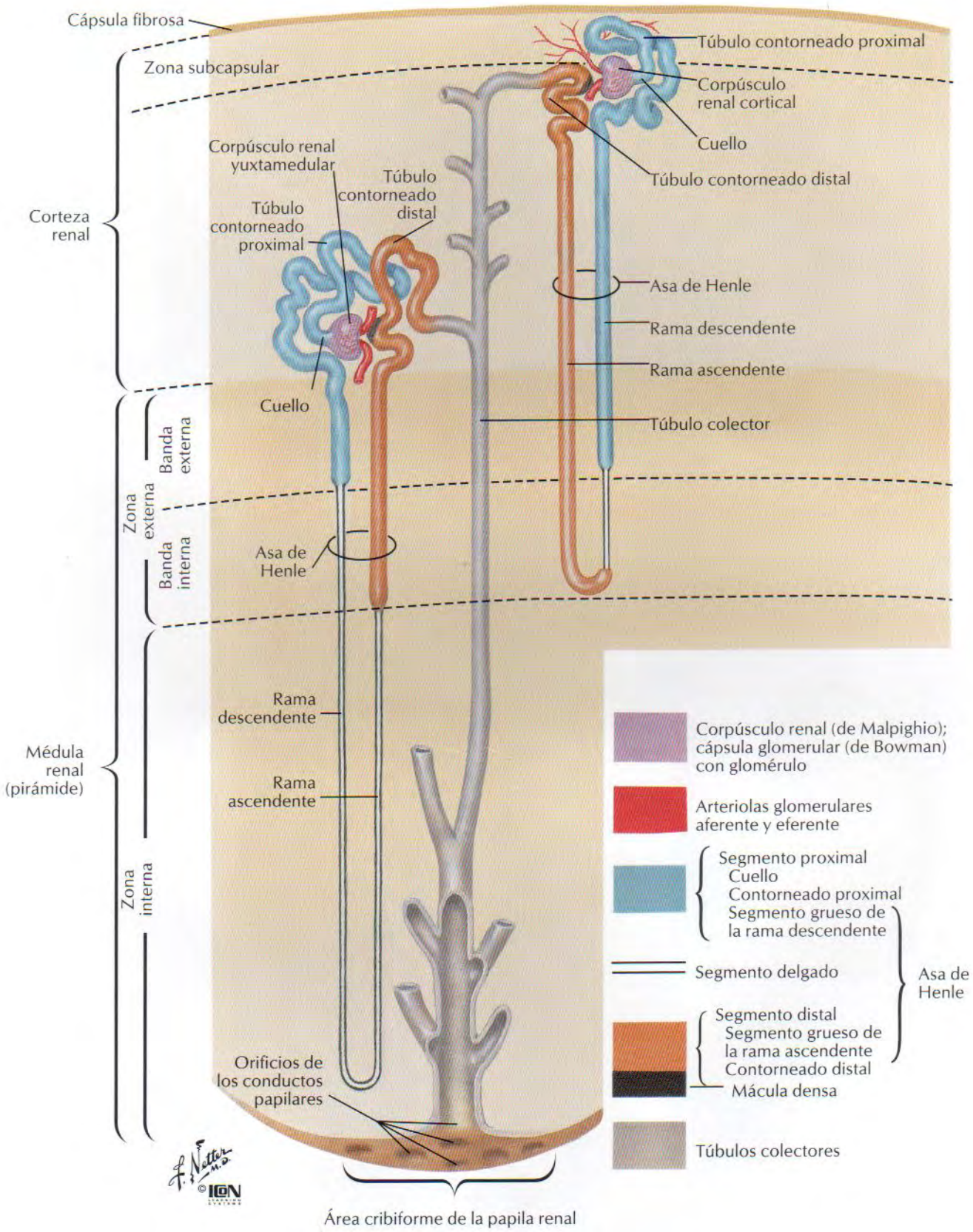

Vasos sanguíneos en el parénquima renal: esquema

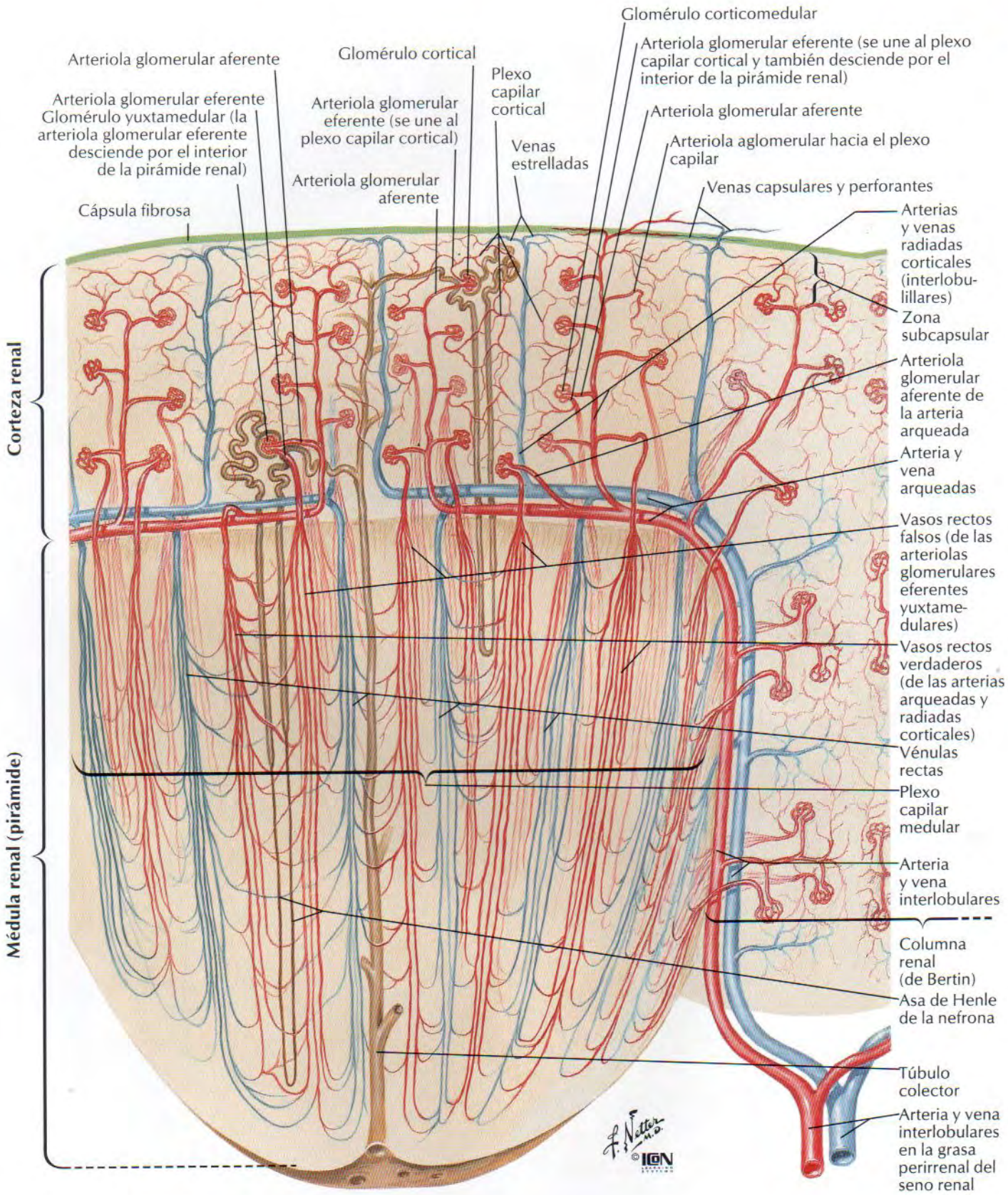

Uréteres

VÉANSE TAMBIÉN LÁMINAS 349, 350, 354

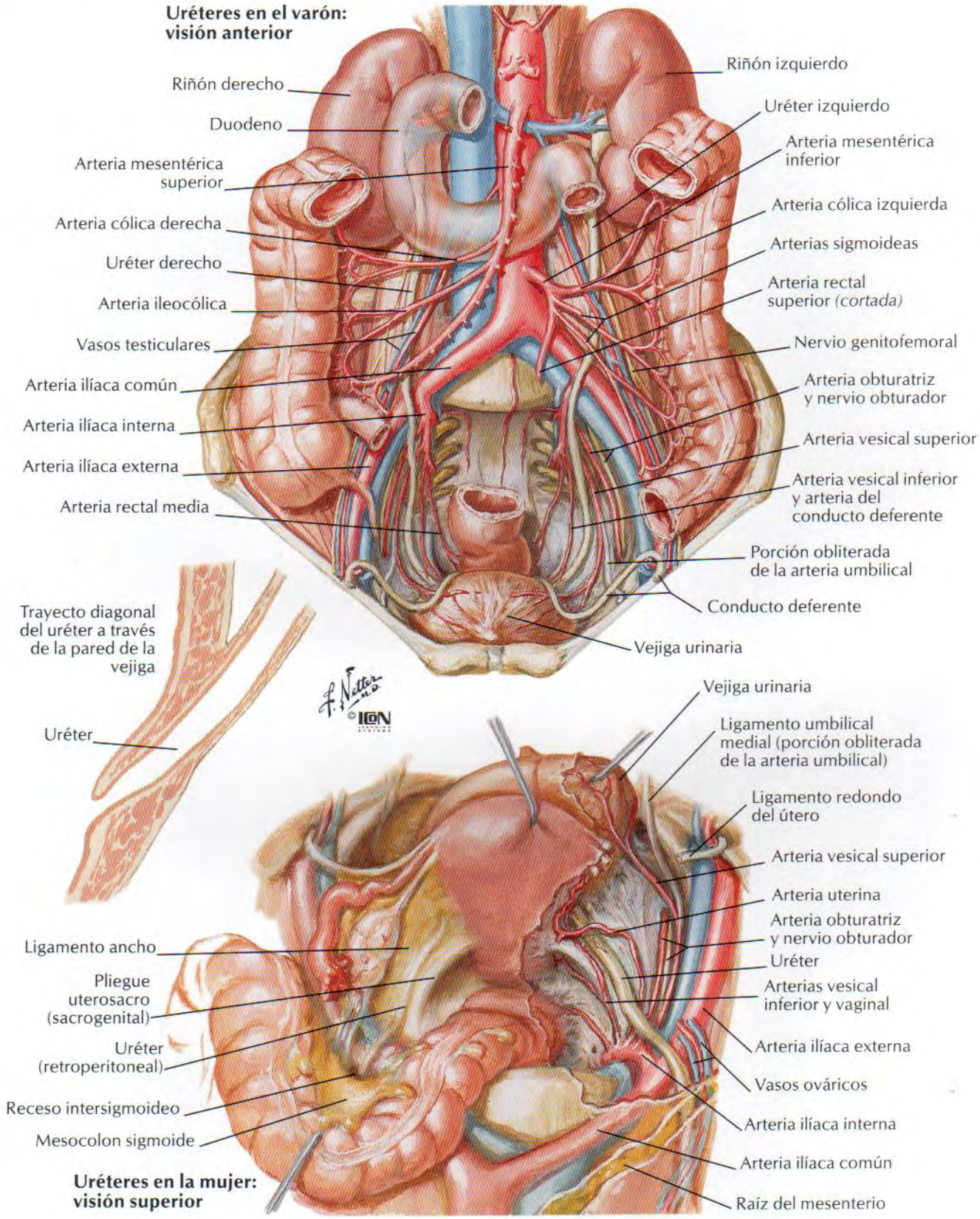

Uréteres en el varón: visión anterior

Uréteres en la mujer: visión superior

Arterias de los uréteres y vejiga urinaria

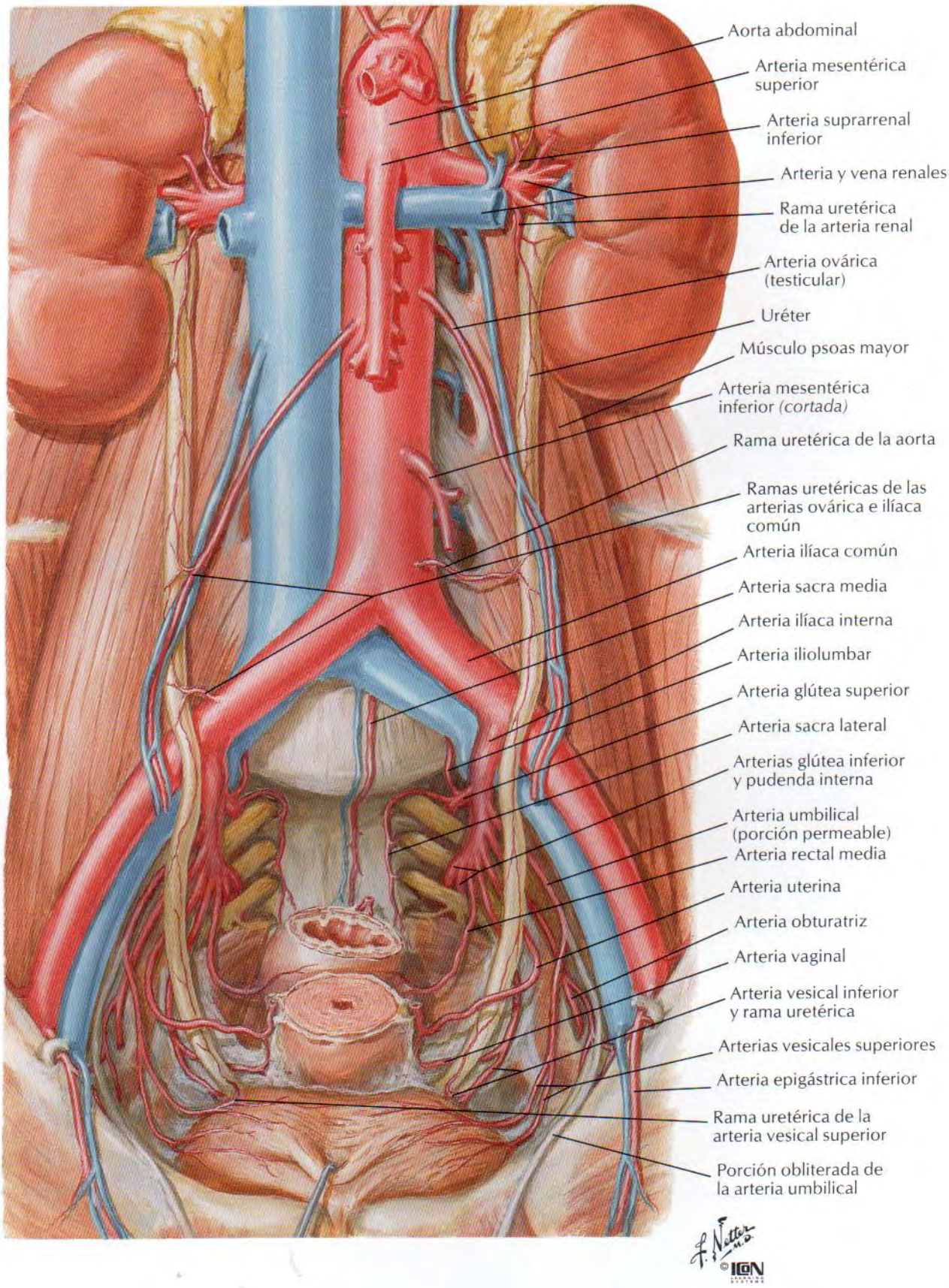

Vasos y nódulos linfáticos de los riñones y vejiga urinaria

VÉANSE TAMBIÉN LÁMINAS 386, 388

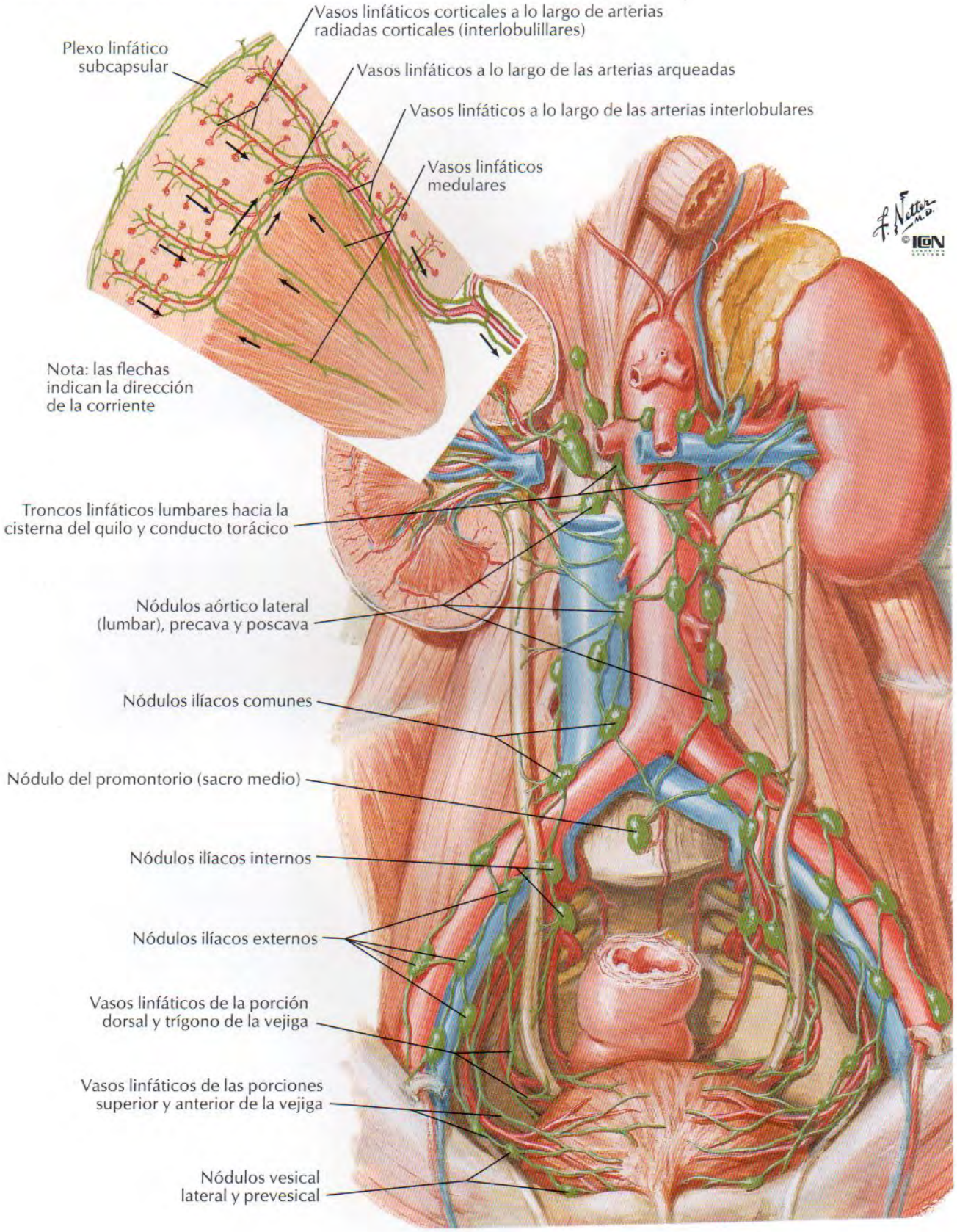

Nervios de riñones, uréteres y vejiga urinaria

VÉASE TAMBIÉN LÁMINA 159

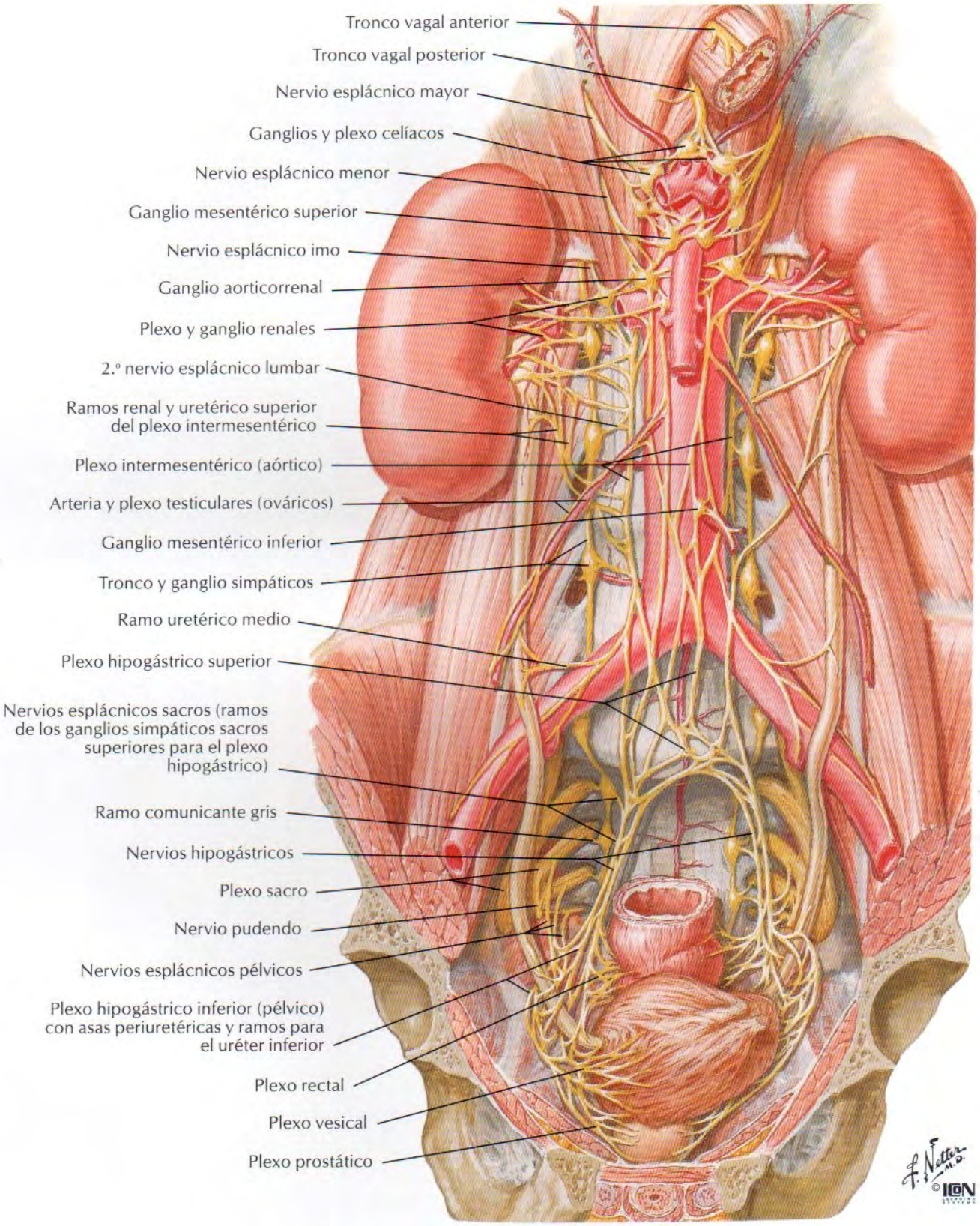

Inervación de los riñones y uréteres superiores: esquema

VÉANSE TAMBIÉN LÁMINAS 160, 397

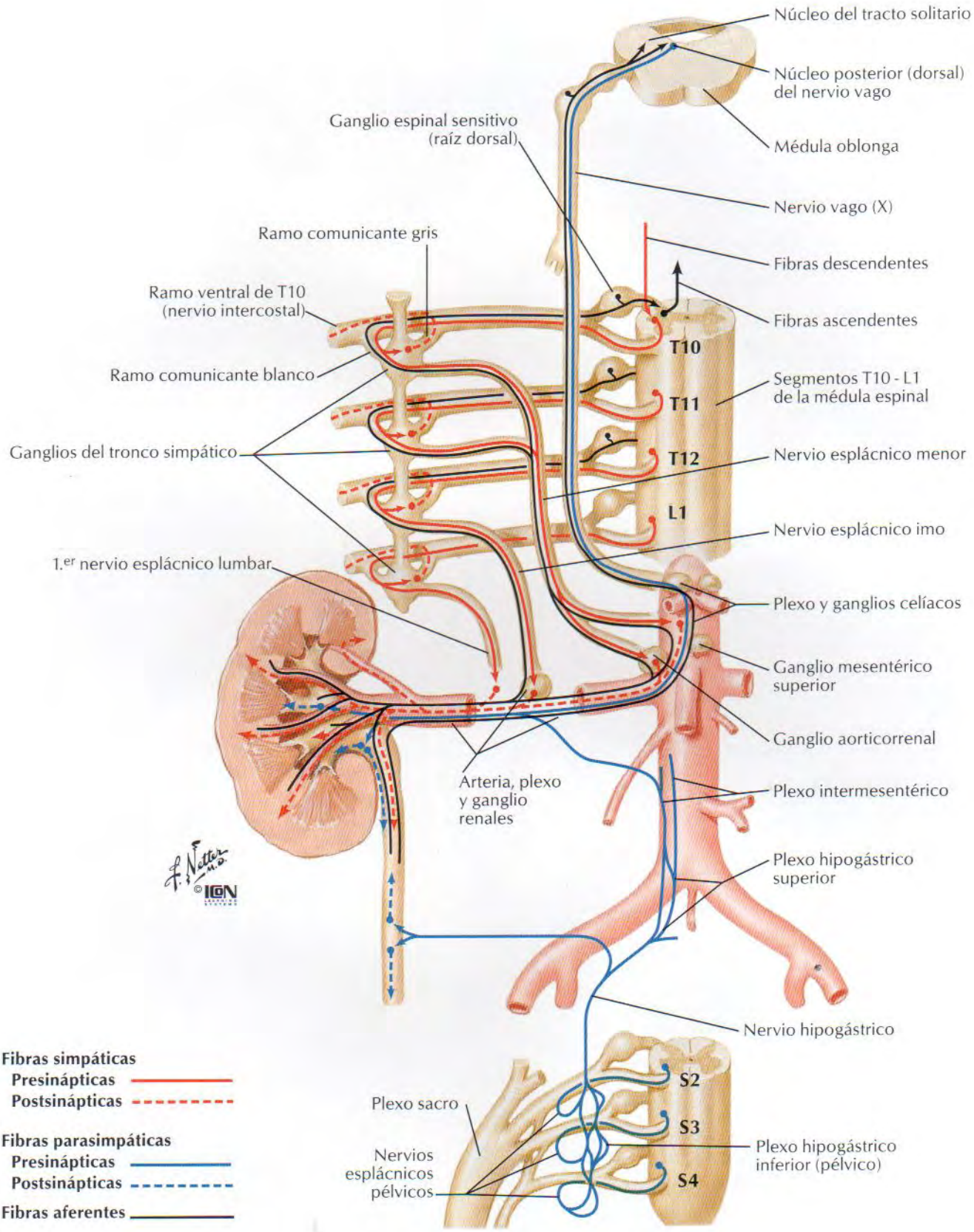

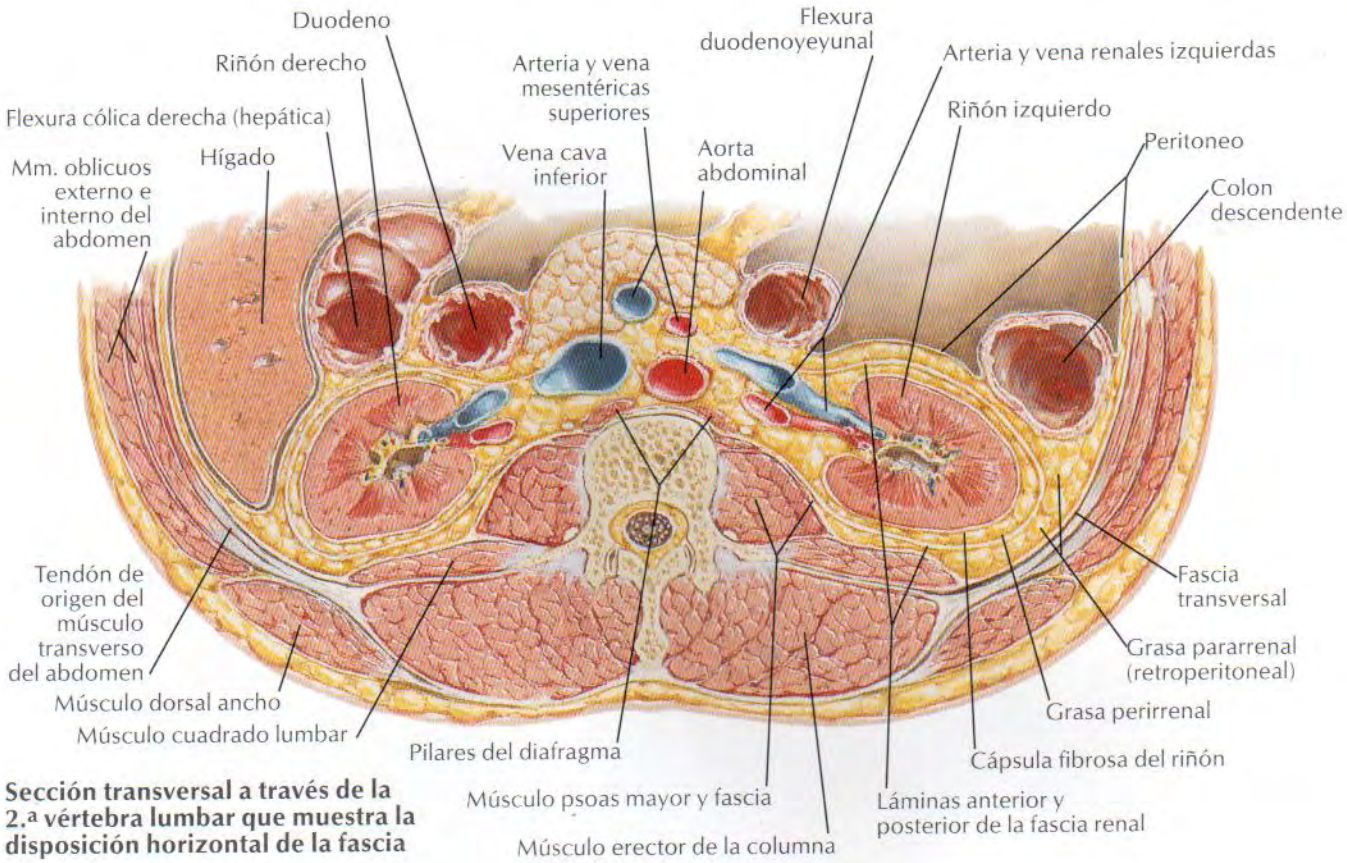

Sección transversal a través de la 2.ª vértebra lumbar que muestra la disposición horizontal de la fascia

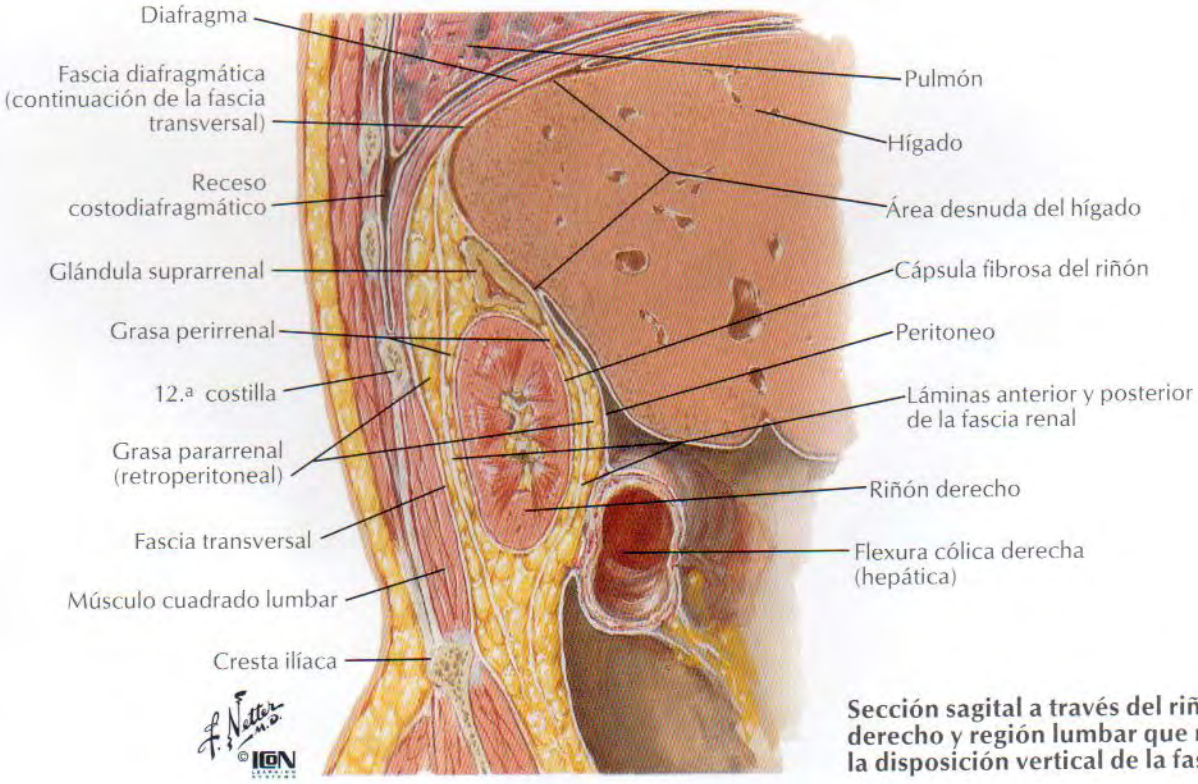

Sección sagital a través del riñón derecho y región lumbar que muestra la disposición vertical de la fascia renal

Arterias y venas de las glándulas suprarrenales in situ

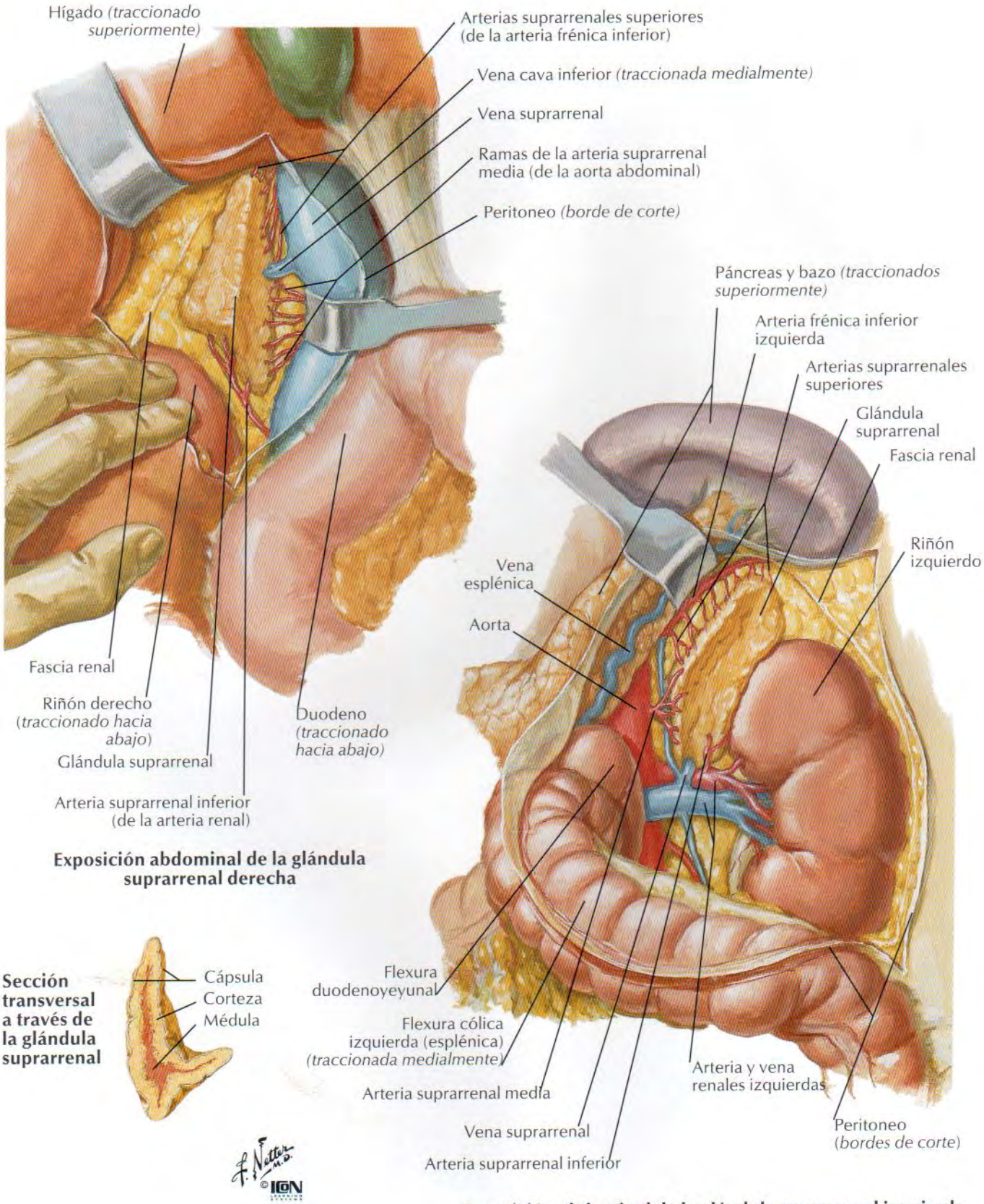

Exposición abdominal de la glándula suprarrenal derecha

Exposición abdominal de la glándula suprarrenal izquierda

Nervios de las glándulas suprarrenales: disección y esquema

VÉANSE TAMBIÉN LÁMINAS 159, 160

Nervio frénico derecho
Tronco vagal anterior
Arteria y plexo frénicos inferiores derechos
Glándula suprarrenal derecha
Nervio esplácnico mayor derecho
Nervio esplácnico menor derecho
Nervio esplácnico imo derecho
Ganglio y plexo renales derechos
Tronco simpático derecho
1.er nervio esplácnico lumbar derecho
Nervio frénico izquierdo
Tronco vagal posterior
Arteria y plexo frénicos inferiores izquierdos
Glándula suprarrenal izquierda
Nervio esplácnico mayor izquierdo
Plexo y ganglios celíacos
Nervio esplácnico menor izquierdo
Ganglios aorticorrenales
Nervio esplácnico imo izquierdo
Ganglio y plexo renales izquierdos
Tronco simpático izquierdo
1.er nervio esplácnico lumbar izquierdo
Ganglio mesentérico superior

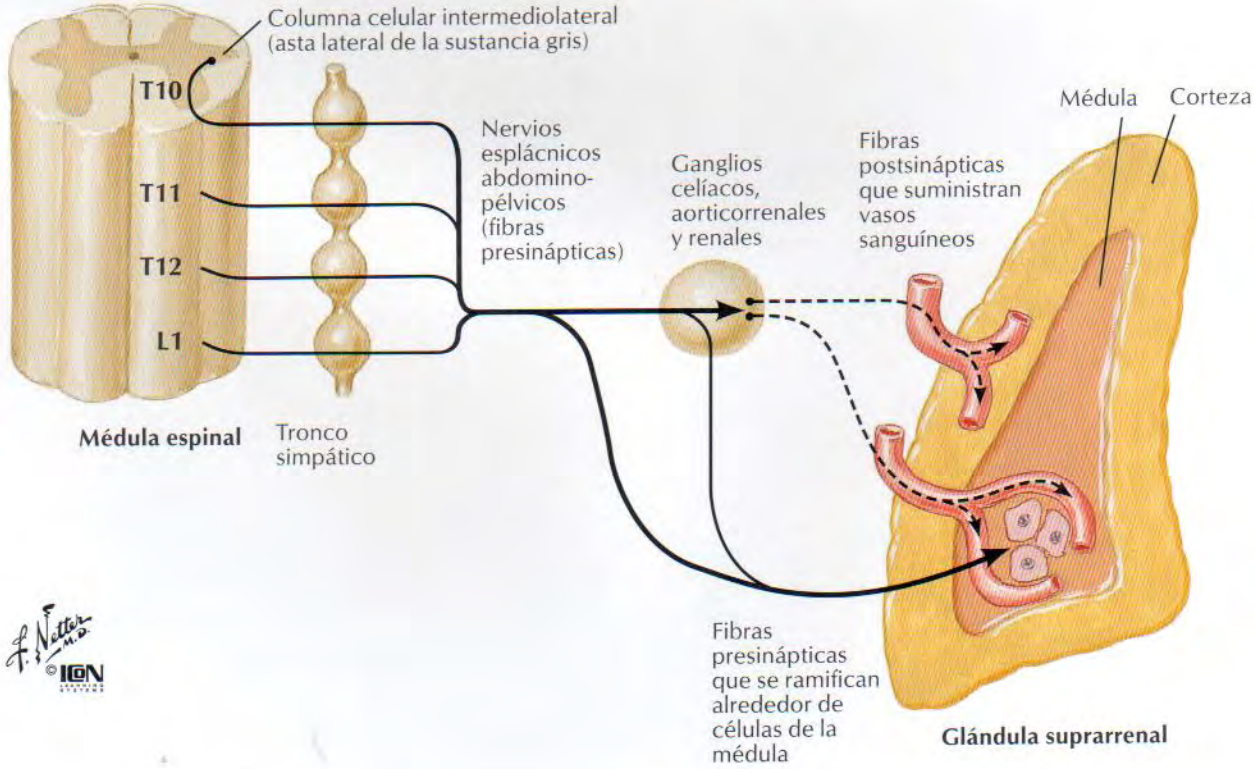

F. Netter M.D. ©ICON

Pared y vísceras abdominales: sección media (sagital)

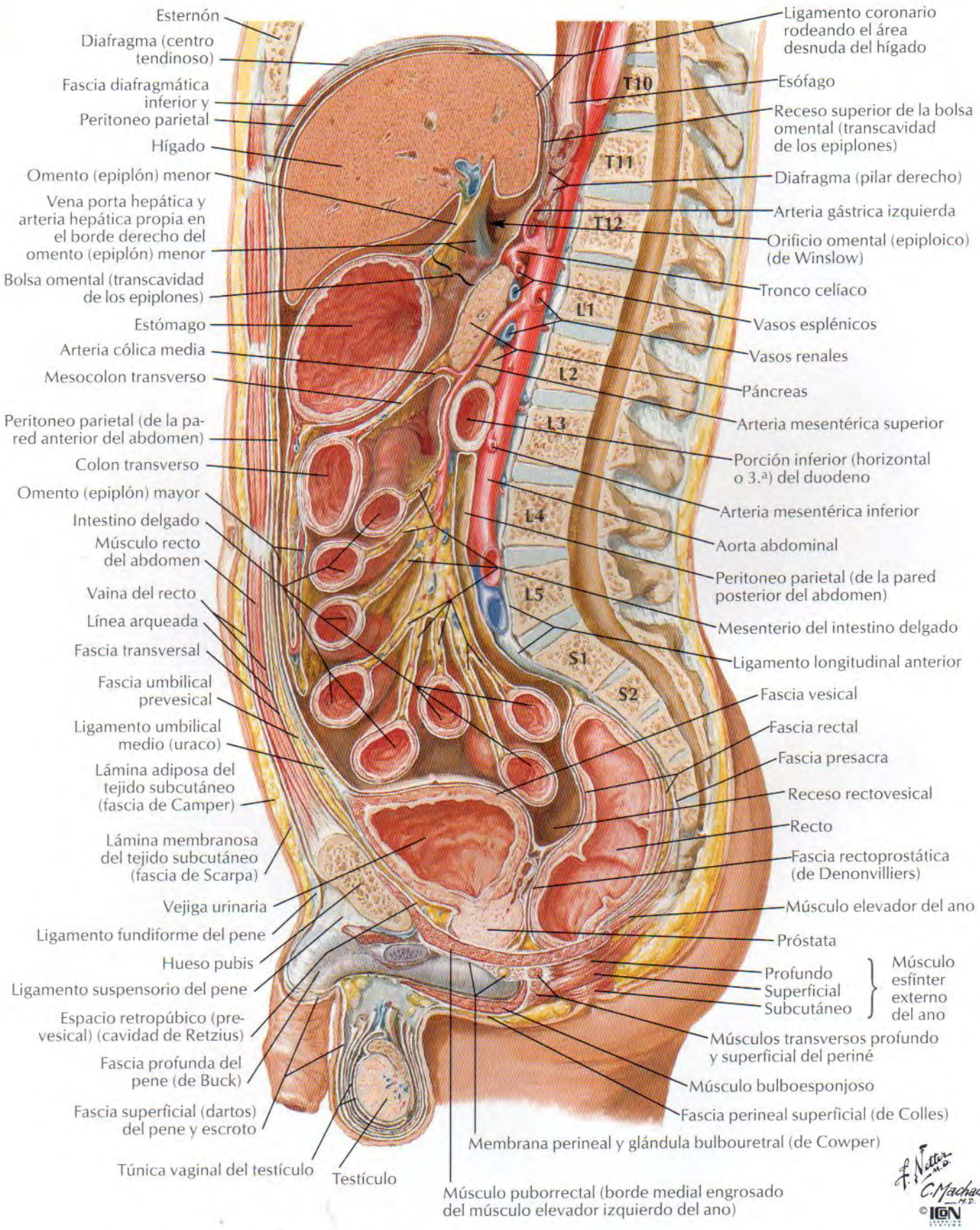

Sección transversal esquemática del abdomen a nivel de T12

VÉANSE TAMBIÉN LÁMINAS 534-537

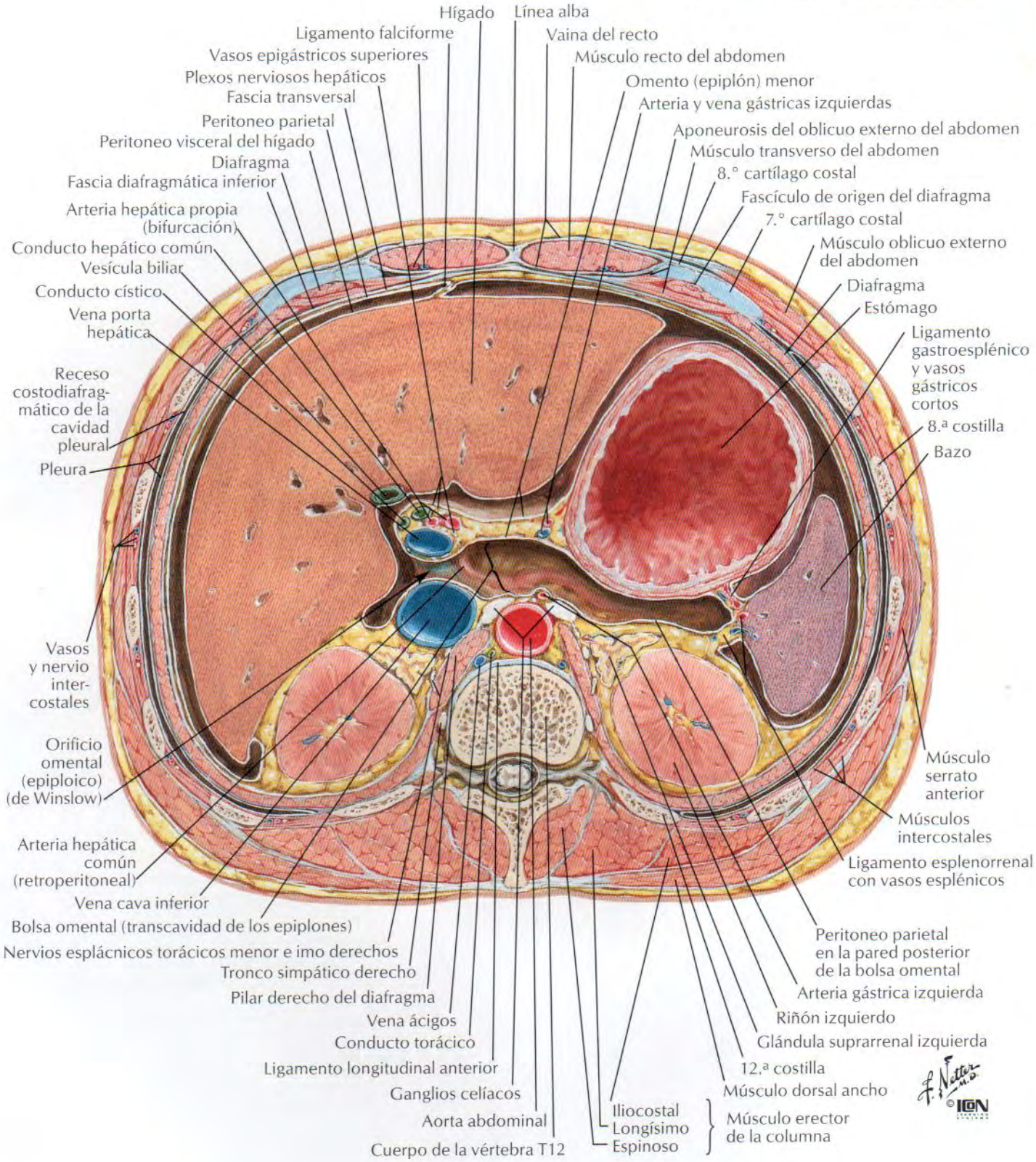

Sección transversal esquemática del abdomen a nivel de L3, 4

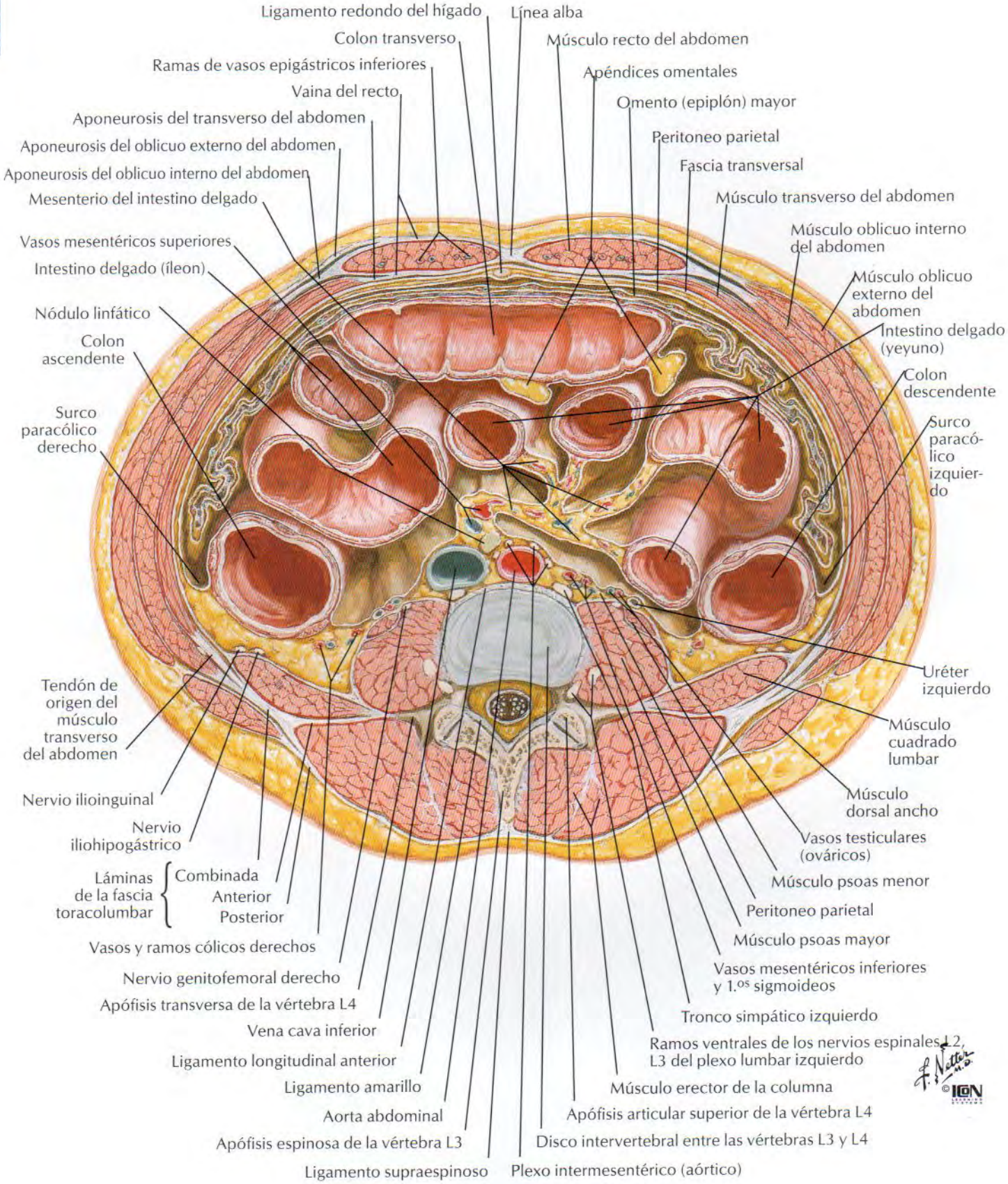

Imágenes axiales seriadas de TC del abdomen de superior (A) a inferior (D)

A

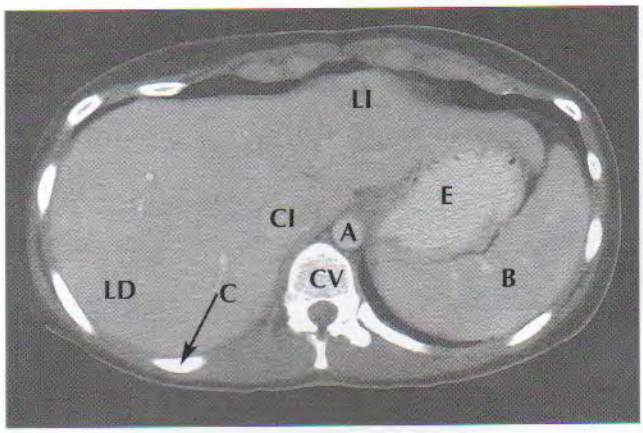

B

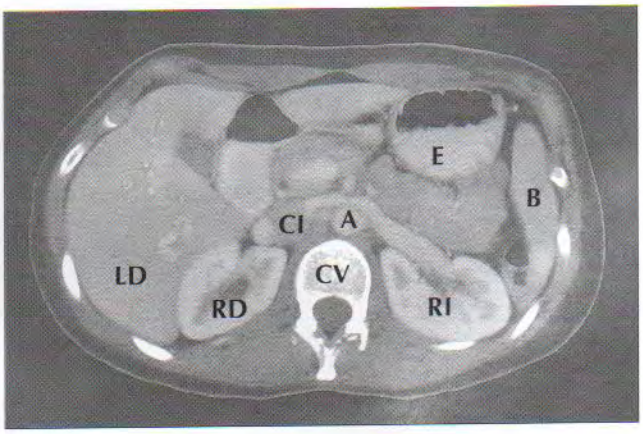

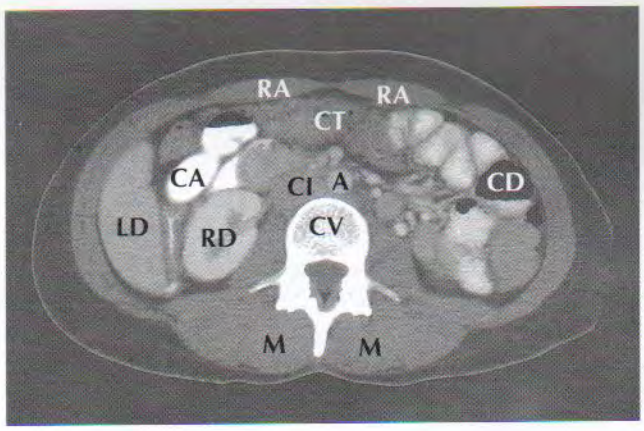

C

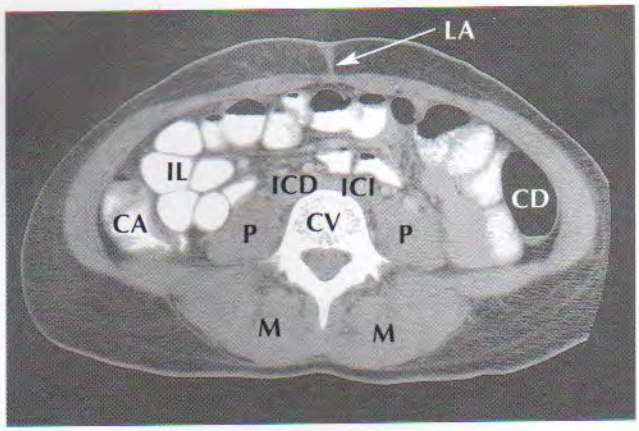

D

A	Aorta	**ICI**	Arteria ilíaca común izquierda
B	Bazo	**IL**	Íleon
C	Costilla	**LA**	Línea alba
CA	Colon ascendente	**LD**	Lóbulo derecho del hígado
CD	Colon descendente	**LI**	Lóbulo izquierdo del hígado
CI	Vena cava inferior	**M**	Músculos profundos del dorso
CT	Colon transverso	**P**	Músculo psoas
CV	Cuerpo vertebral	**RA**	Músculo recto del abdomen
E	Estómago	**RD**	Riñón derecho
ICD	Arteria ilíaca común derecha	**RI**	Riñón izquierdo

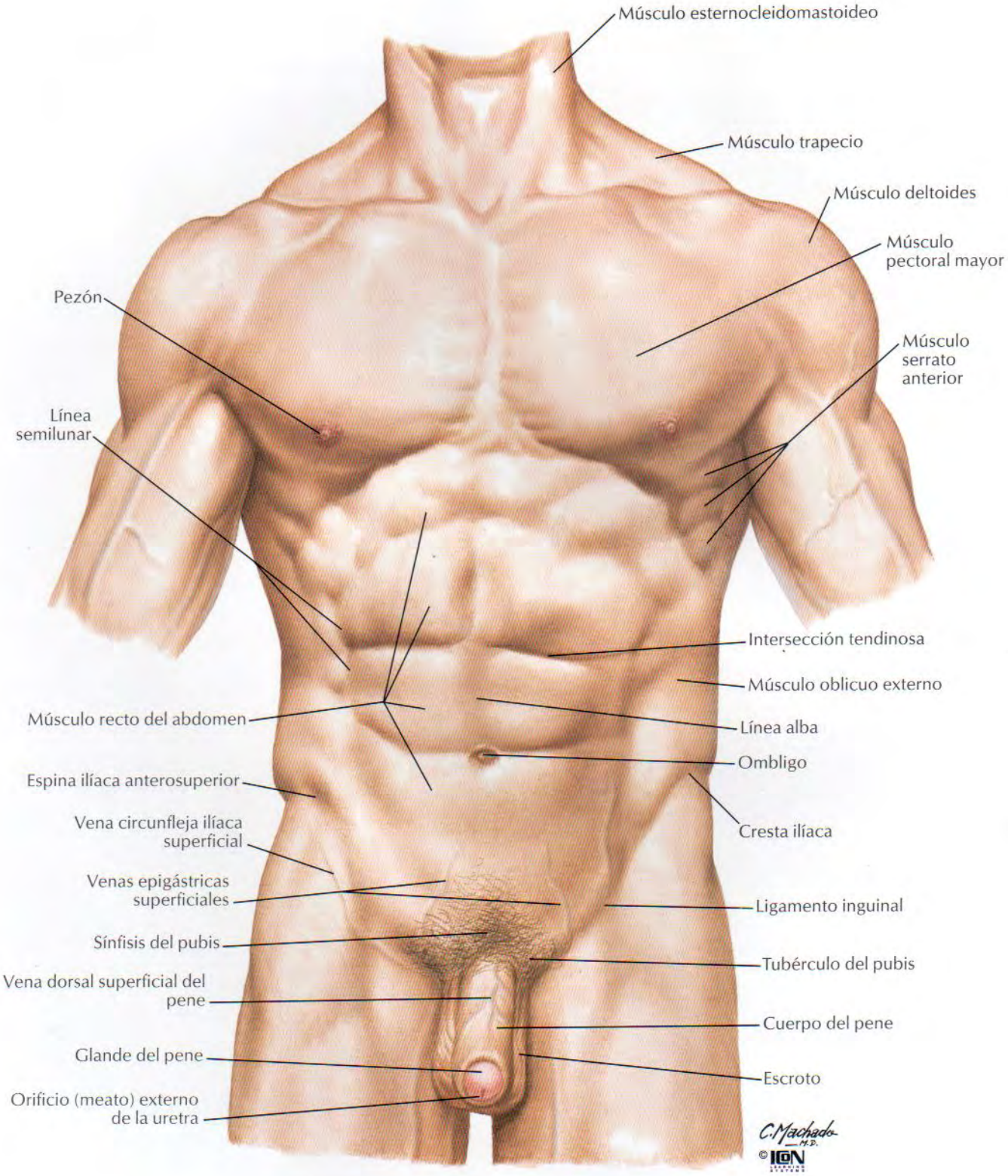
Músculo esternocleidomastoideo
Músculo trapecio
Músculo deltoides
Músculo pectoral mayor
Pezón
Músculo serrato anterior
Línea semilunar
Intersección tendinosa
Músculo oblicuo externo
Músculo recto del abdomen
Línea alba
Ombligo
Espina ilíaca anterosuperior
Cresta ilíaca
Vena circunfleja ilíaca superficial
Venas epigástricas superficiales
Ligamento inguinal
Sínfisis del pubis
Tubérculo del pubis
Vena dorsal superficial del pene
Cuerpo del pene
Glande del pene
Escroto
Orificio (meato) externo de la uretra
C. Machado M.D.
© ICON

Huesos y ligamentos de la pelvis

VÉASE TAMBIÉN LÁMINA 468

Sección media (sagital)

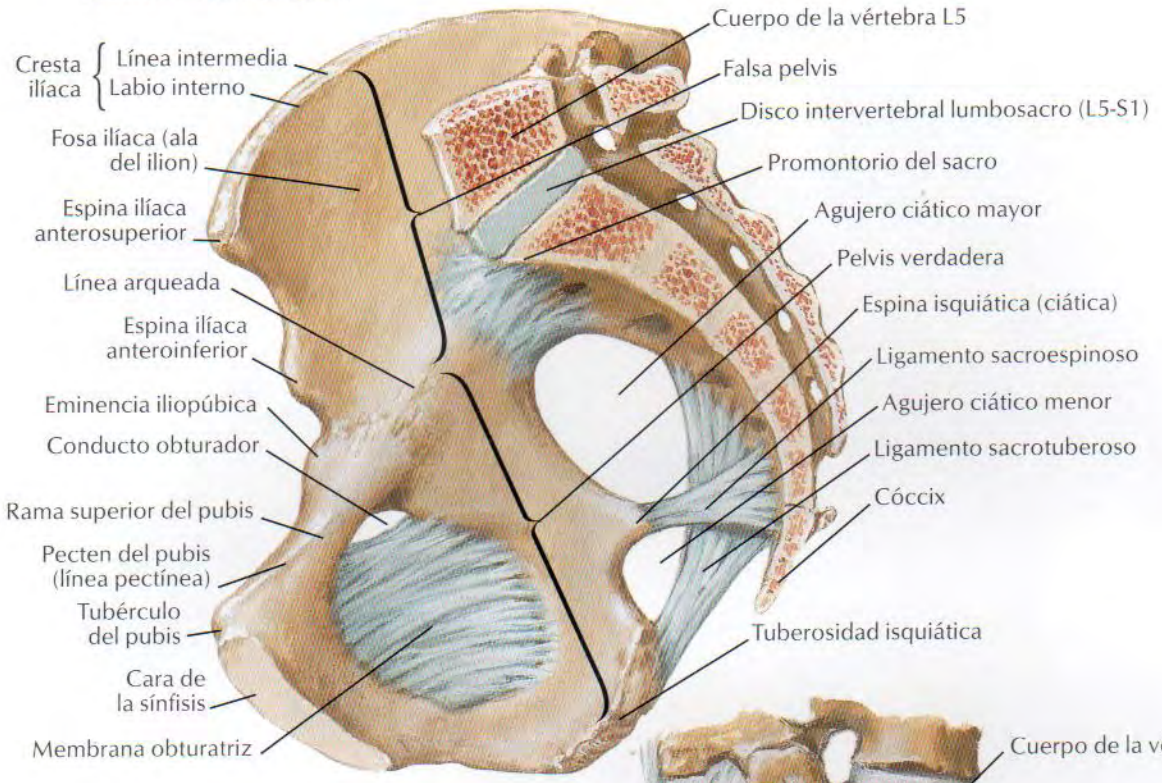

Visión lateral

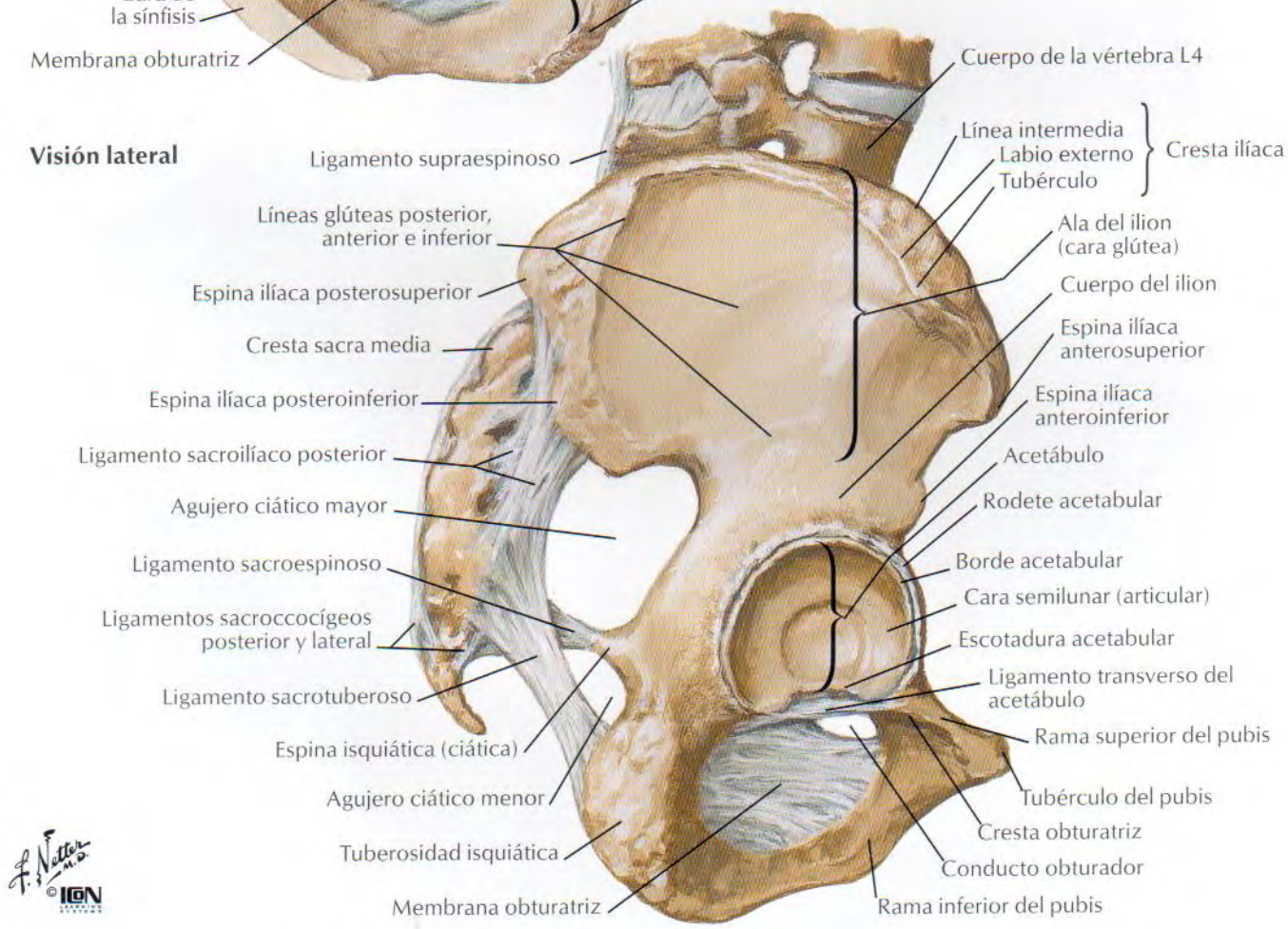

F. Netter M.D. © ICON

VÉASE TAMBIÉN LÁMINA 150

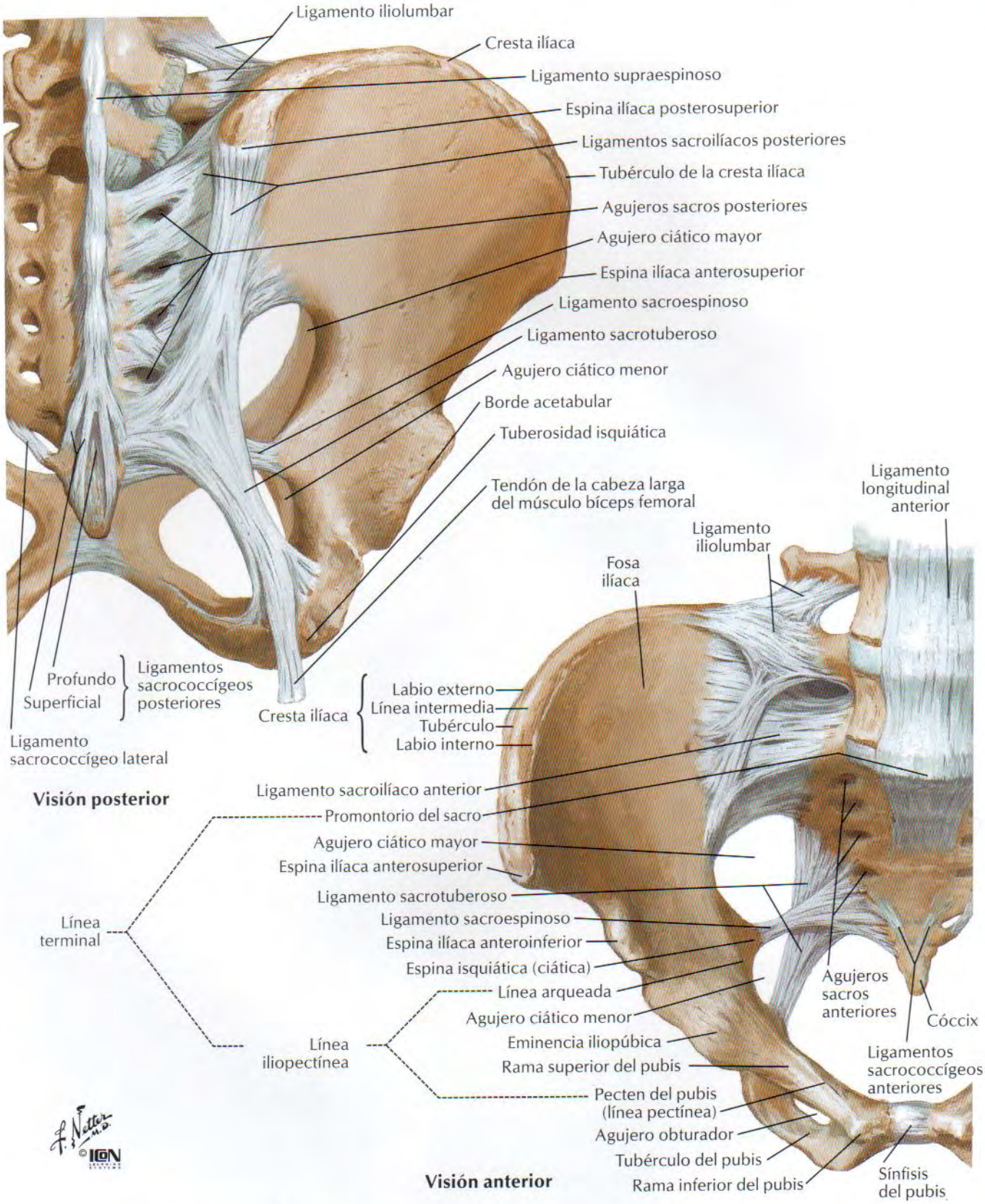

Diferencias de sexo de la pelvis: medidas

VÉASE TAMBIÉN LÁMINA 240

Pelvis femenina/abertura superior de la pelvis femenina: visión anterior

Articulación sacroilíaca
Promontorio del sacro
Conjugado (~ 11 cm)
Transverso (~ 13 cm)
Oblicuo (~ 12,5 cm)
} Diámetros de la abertura (estrecho) superior de la pelvis
Espina isquiática (ciática)
Eminencia iliopúbica
Sínfisis del pubis
Tuberosidad isquiática
Arco del pubis

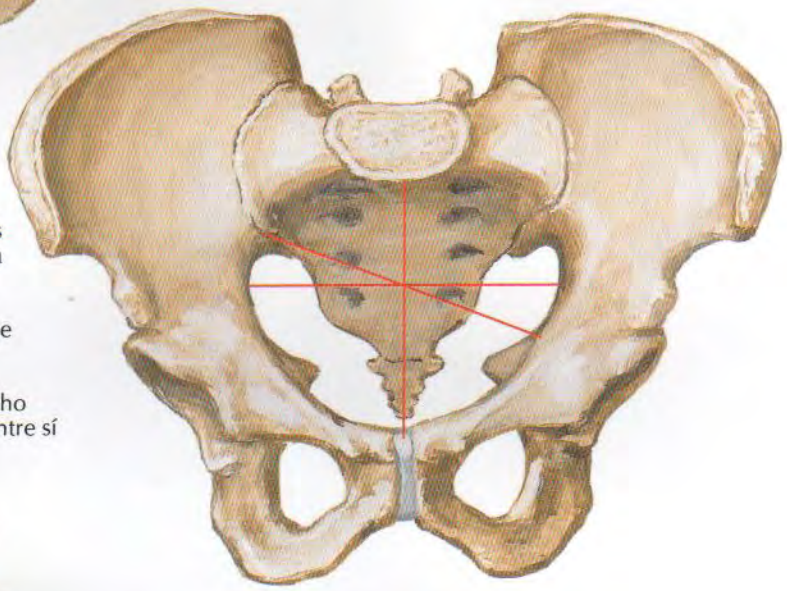

Pelvis masculina/abertura superior de la pelvis masculina: visión anterior

Todas las medidas son ligeramente más cortas en relación con el tamaño corporal que en la mujer
Abertura superior de la pelvis orientada más anteroposteriormente que en la mujer, donde tiende a ser oval transversalmente
Sínfisis púbica más profunda (más alta)
Arco del pubis (ángulo subpúbico) más estrecho
Tuberosidades isquiáticas menos separadas entre sí
Alas del ilion menos anchas

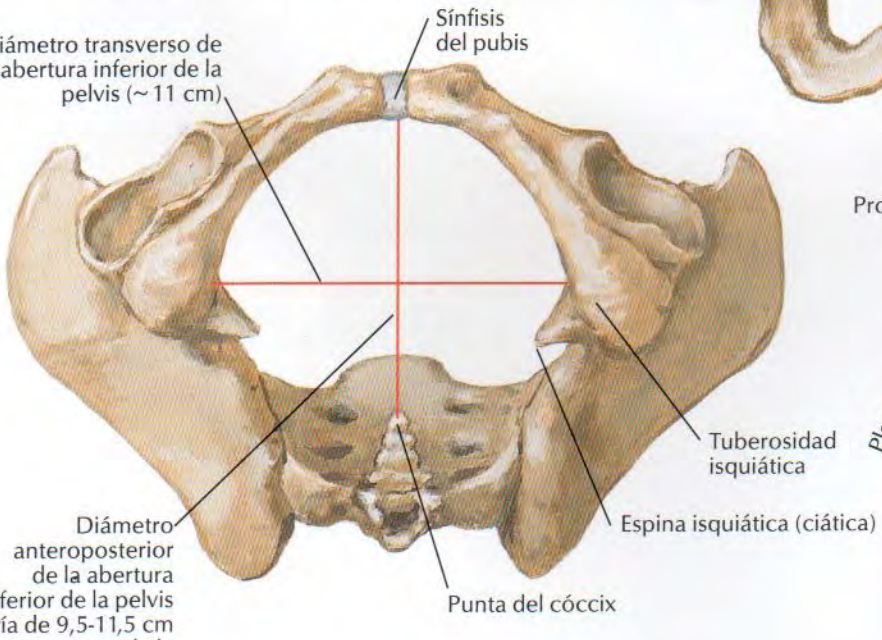

Pelvis femenina/abertura inferior de la pelvis femenina: visión inferior

Mujer: sección sagital

VÉANSE TAMBIÉN LÁMINAS 255, 353, 355, 373

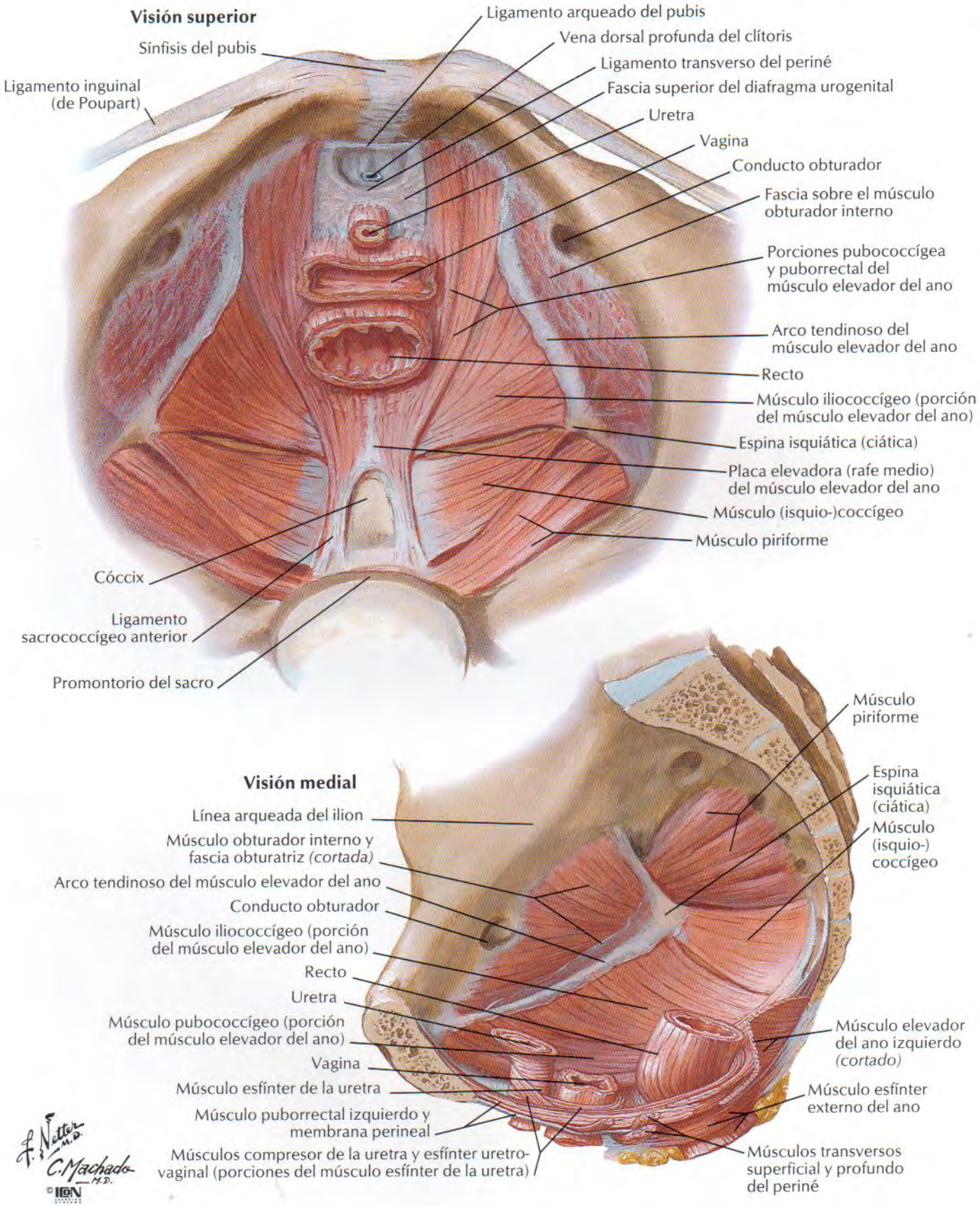

Diafragma pélvico: mujer (continuación)

PARA EL DIAFRAGMA UROGENITAL VÉASE LÁMINA 361

Visión inferior

Sínfisis del pubis
Ligamento púbico inferior (arqueado)
Vena dorsal profunda del clítoris
Rama inferior del pubis
Uretra
Vagina
Recto
Espina isquiática (ciática)
Músculo (isquio-) coccígeo
Músculo piriforme *(cortado)*
Ligamento sacroespinoso *(cortado)*
Ligamento sacrotuberoso *(cortado)*
Sacro
Prolongaciones musculofasciales hacia la uretra
Prolongaciones musculofasciales hacia la vagina
Fibras interdigitantes del periné
Músculo puborrectal (porción del músculo elevador del ano)
Músculo pubococcígeo (porción del músculo elevador del ano)
Arco tendinoso del músculo elevador del ano
Músculo obturador interno
Músculo iliococcígeo (porción del músculo elevador del ano)
Tuberosidad isquiática
Espina isquiática (ciática)
Tendón del obturador interno
Ligamento sacroespinoso
Ligamento sacrotuberoso
Músculo piriforme
Placa elevadora (rafe medio) del músculo elevador del ano
Cuerpo (ligamento) anococcígeo (inserción del músculo esfínter externo del ano)
Punta del cóccix

Visión lateral

Cresta sacra media
Ligamento sacrotuberoso *(cortado)*
4.º agujero sacro posterior (dorsal)
Músculo (isquio-)coccígeo
Ligamento sacroespinoso *(cortado)*
Cóccix
Cuerpo (ligamento) anococcígeo (inserción del músculo esfínter externo del ano)
Músculo piriforme
Agujero ciático mayor
Espina isquiática (ciática)
Músculo iliococcígeo (porción del músculo elevador del ano)
Arco tendinoso del músculo elevador del ano
Músculo pubococcígeo (porción del músculo elevador del ano)
Músculo puborrectal (porción del músculo elevador del ano)
Hueso pubis *(superficie de corte)*
Vena dorsal profunda del clítoris
Recto
Uretra
Vagina

F. Netter M.D. © ION

VÉANSE TAMBIÉN LÁMINAS 255, 353, 373

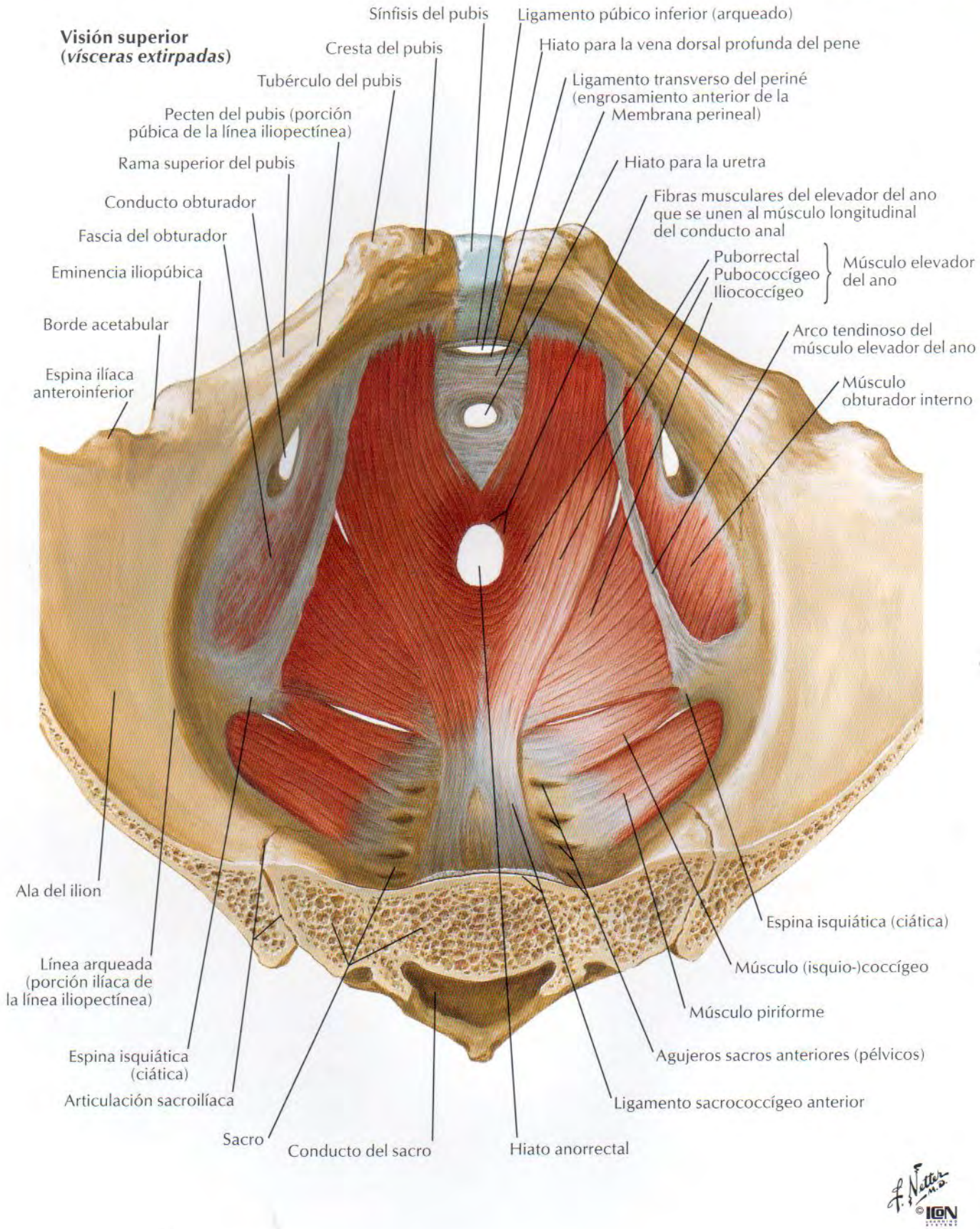

Diafragma pélvico: varón (continuación)

PARA EL DIAFRAGMA UROGENITAL VÉASE LÁMINA 366

Visión inferior

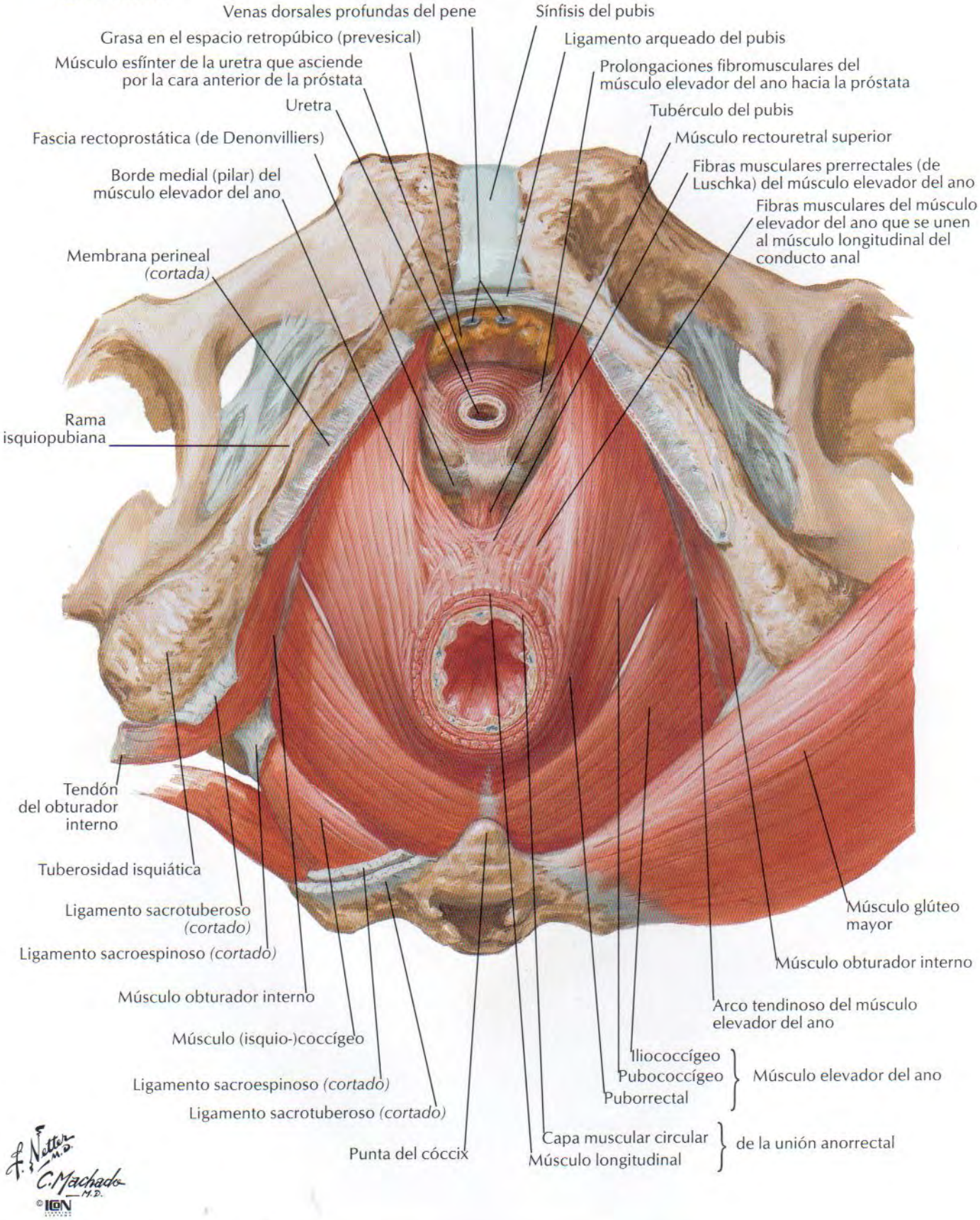

Sección media (sagital)

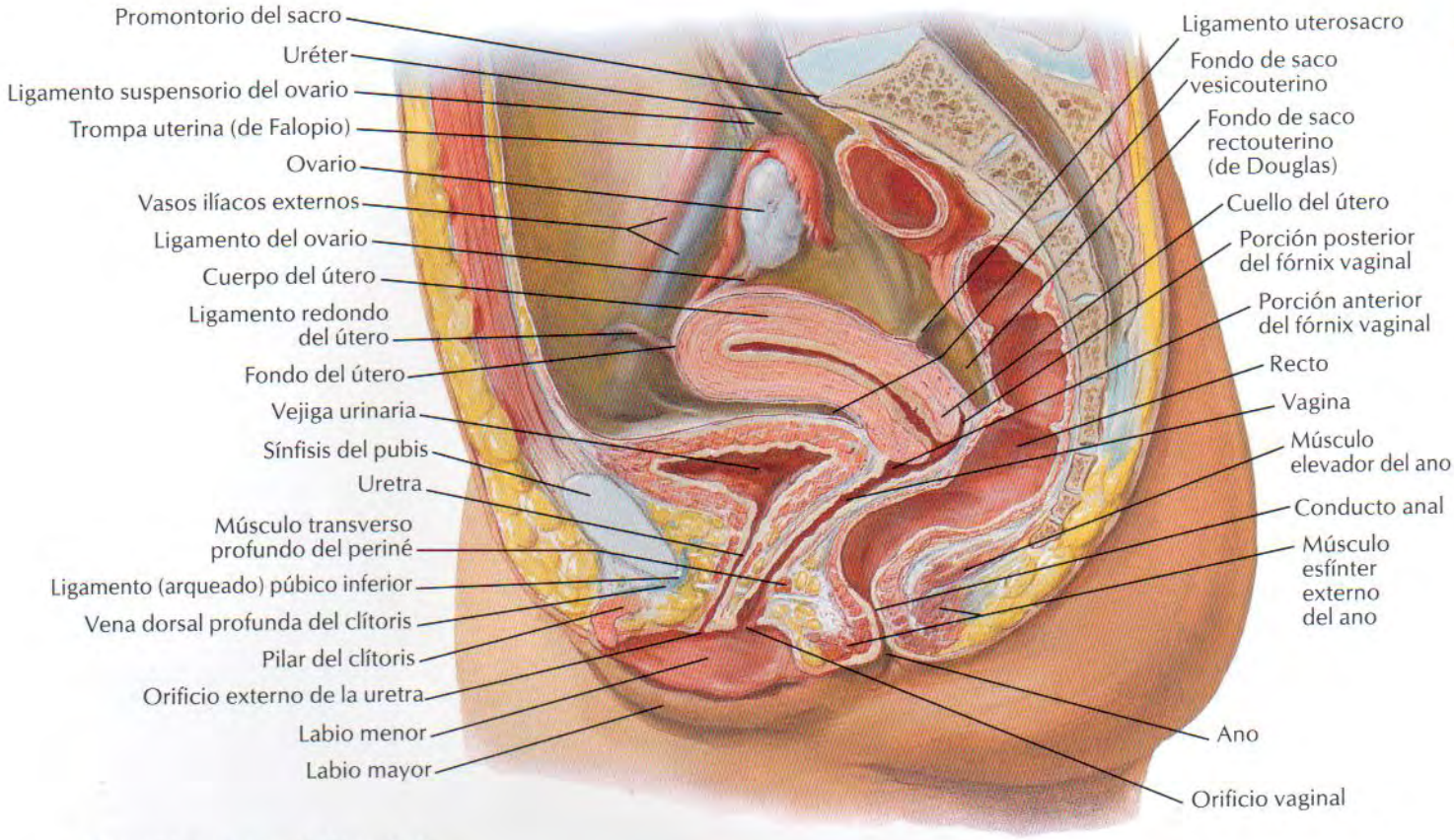

Disección paramedial (sagital)

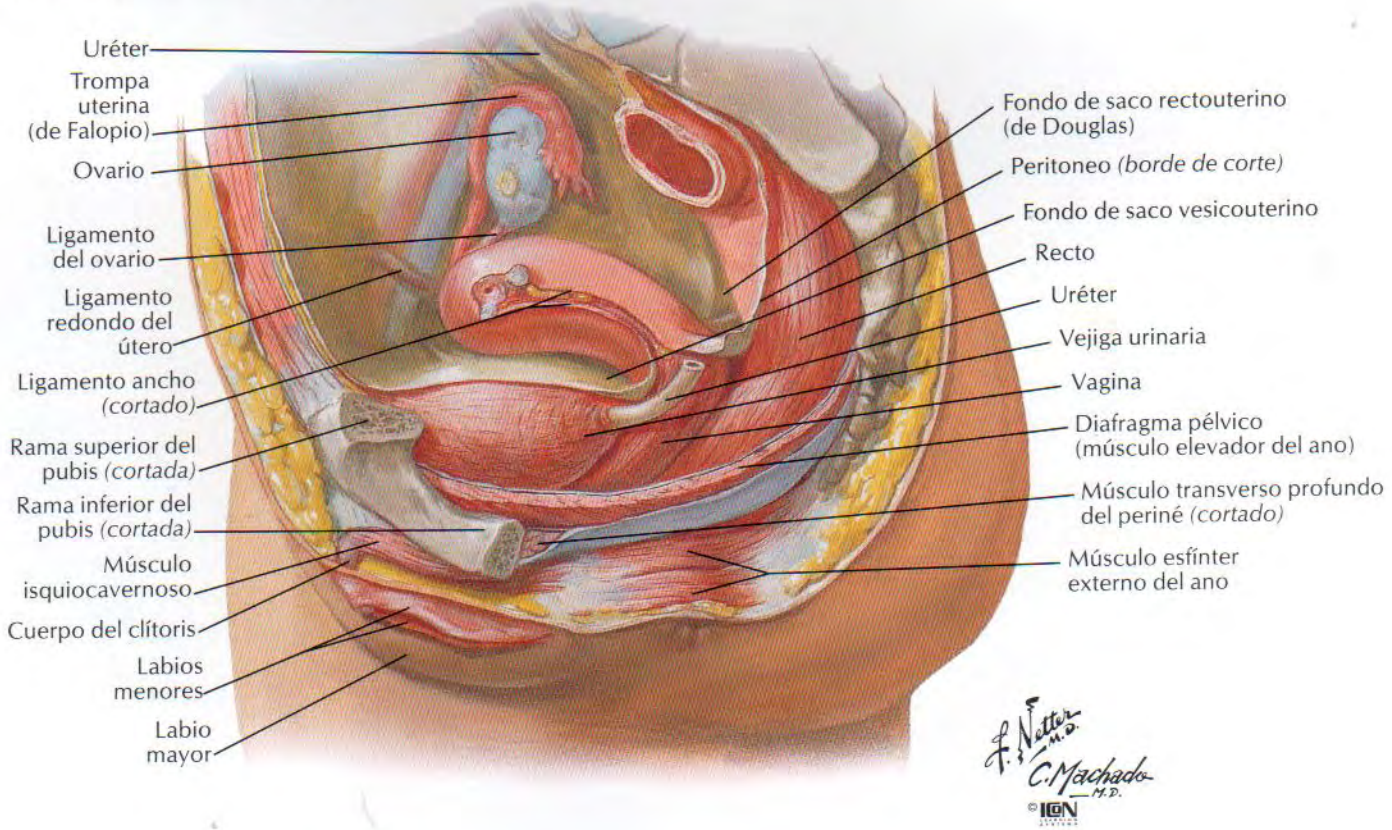

Disección paramedial (sagital)

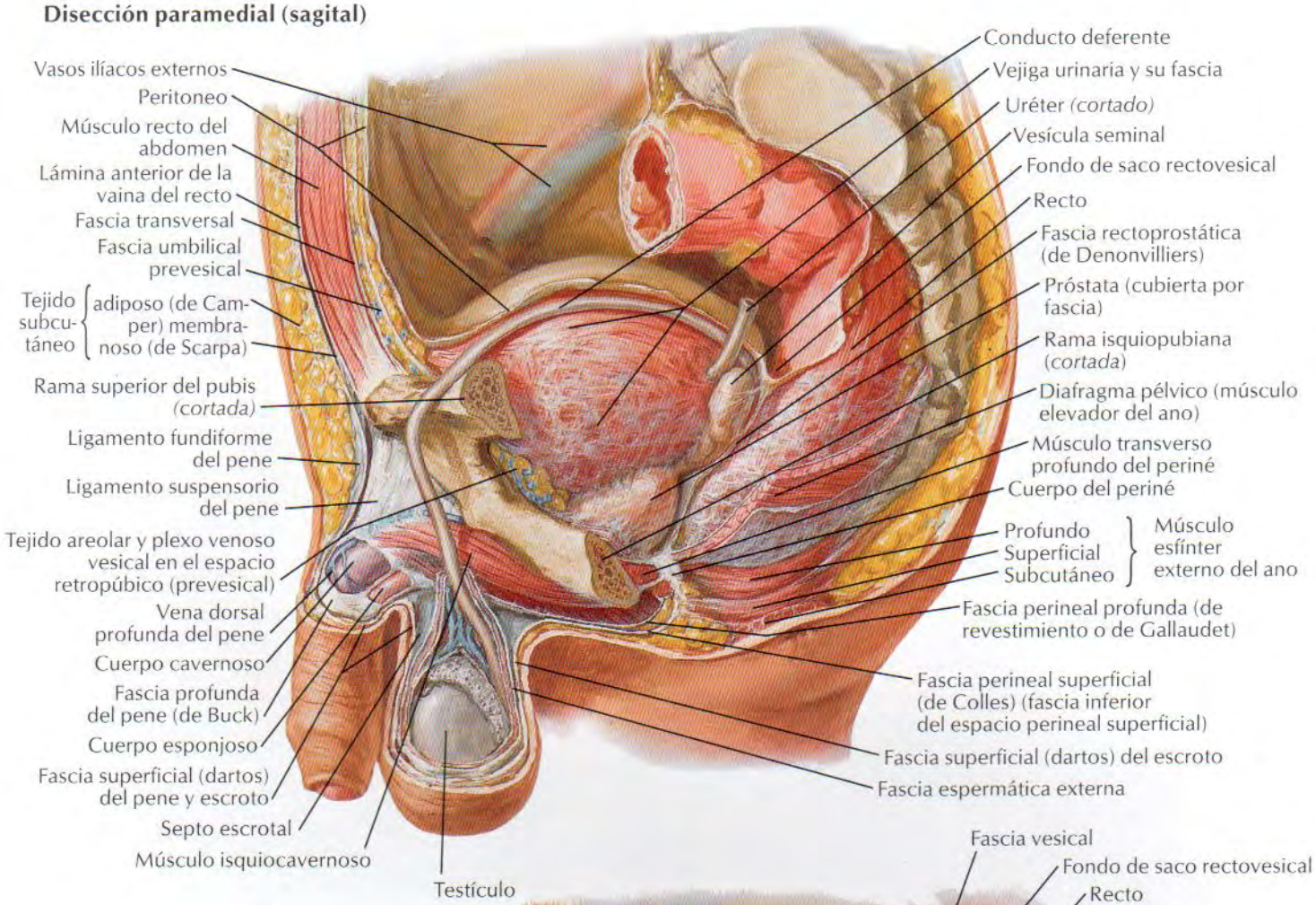

Sección media (sagital)

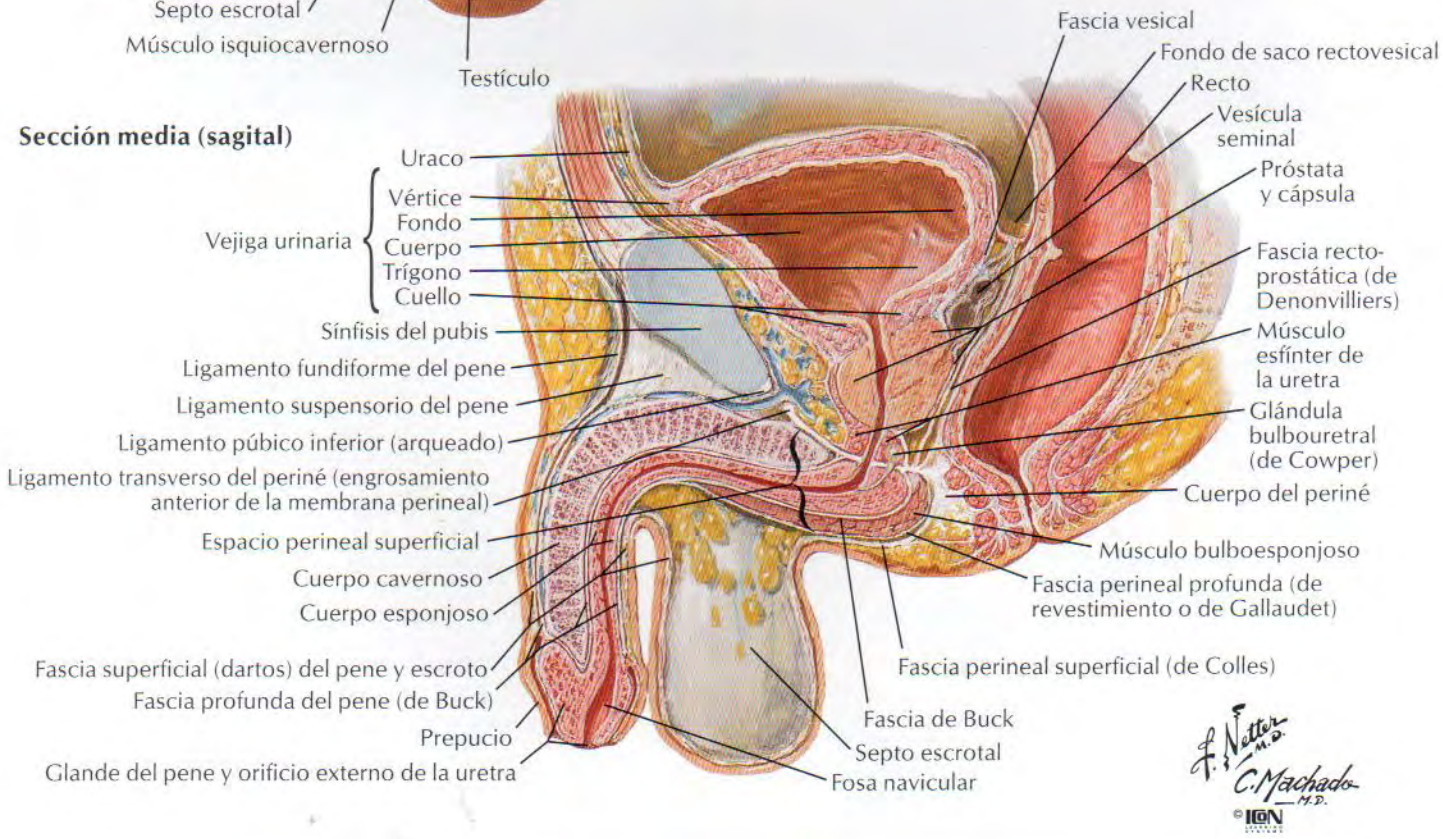

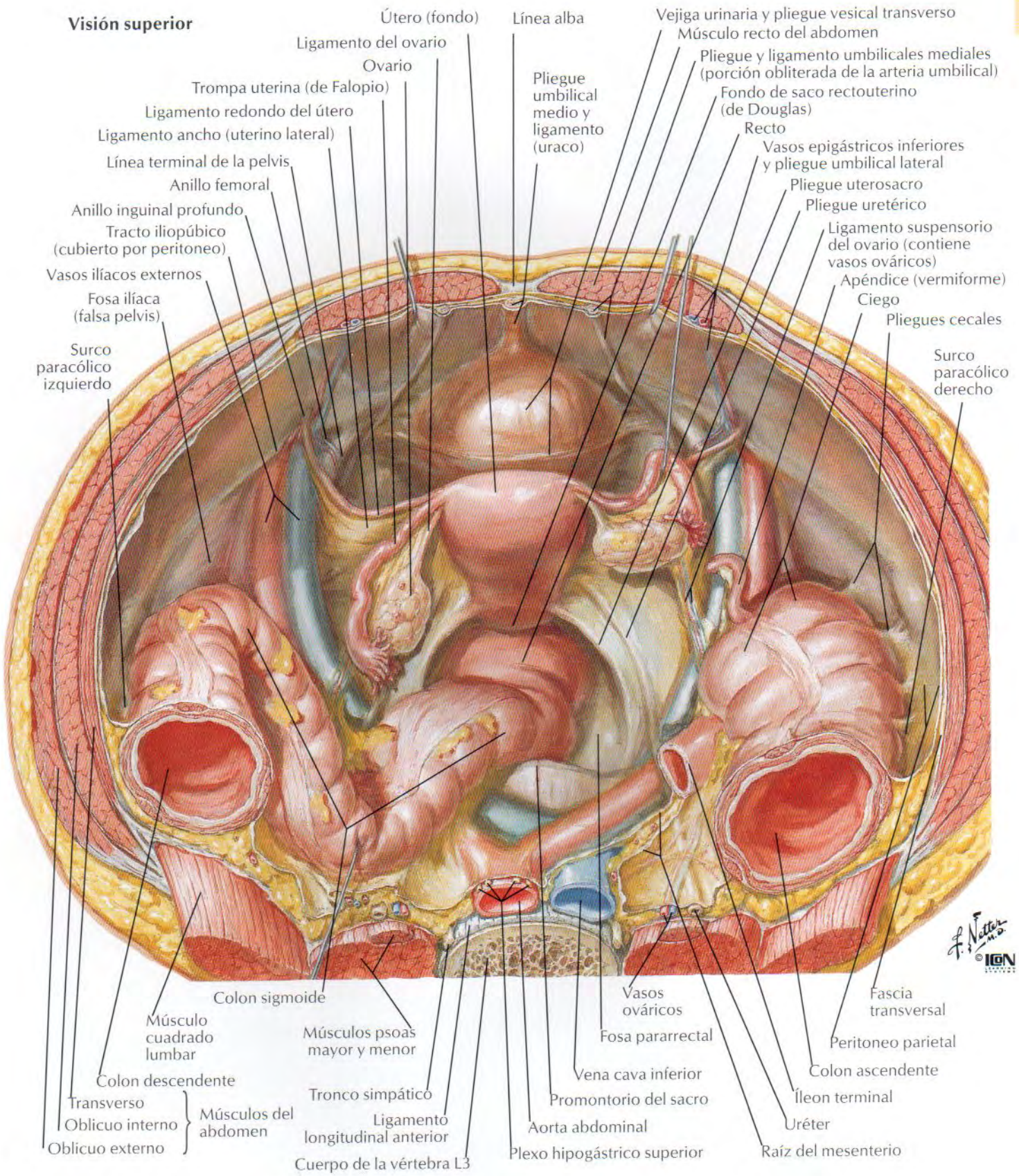
Visión superior
Útero (fondo)
Línea alba
Vejiga urinaria y pliegue vesical transverso
Músculo recto del abdomen
Ligamento del ovario
Ovario
Pliegue y ligamento umbilicales mediales (porción obliterada de la arteria umbilical)
Trompa uterina (de Falopio)
Pliegue umbilical medio y ligamento (uraco)
Fondo de saco rectouterino (de Douglas)
Ligamento redondo del útero
Recto
Ligamento ancho (uterino lateral)
Vasos epigástricos inferiores y pliegue umbilical lateral
Línea terminal de la pelvis
Pliegue uterosacro
Anillo femoral
Pliegue uretérico
Anillo inguinal profundo
Ligamento suspensorio del ovario (contiene vasos ováricos)
Tracto iliopúbico (cubierto por peritoneo)
Vasos ilíacos externos
Apéndice (vermiforme)
Ciego
Fosa ilíaca (falsa pelvis)
Pliegues cecales
Surco paracólico izquierdo
Surco paracólico derecho
Colon sigmoide
Vasos ováricos
Fascia transversal
Músculo cuadrado lumbar
Músculos psoas mayor y menor
Fosa pararrectal
Peritoneo parietal
Colon descendente
Vena cava inferior
Colon ascendente
Transverso
Tronco simpático
Promontorio del sacro
Íleon terminal
Oblicuo interno
Músculos del abdomen
Ligamento longitudinal anterior
Aorta abdominal
Uréter
Oblicuo externo
Plexo hipogástrico superior
Raíz del mesenterio
Cuerpo de la vértebra L3
F. Netter M.D.
©ICON

Contenido de la pelvis: varón

Visión superior

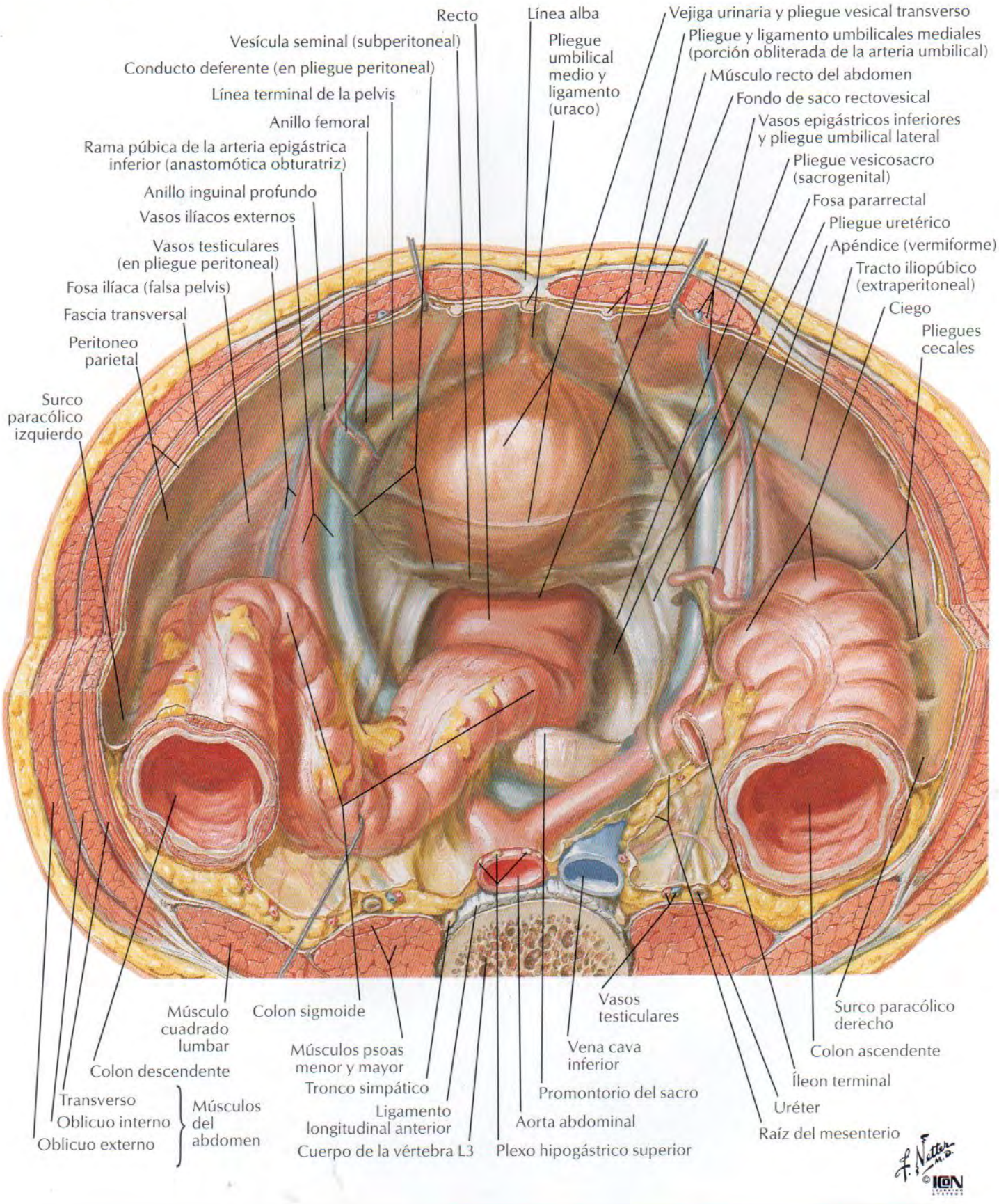

Mujer: visión superior (se han extirpado el peritoneo y el tejido areolar laxo)

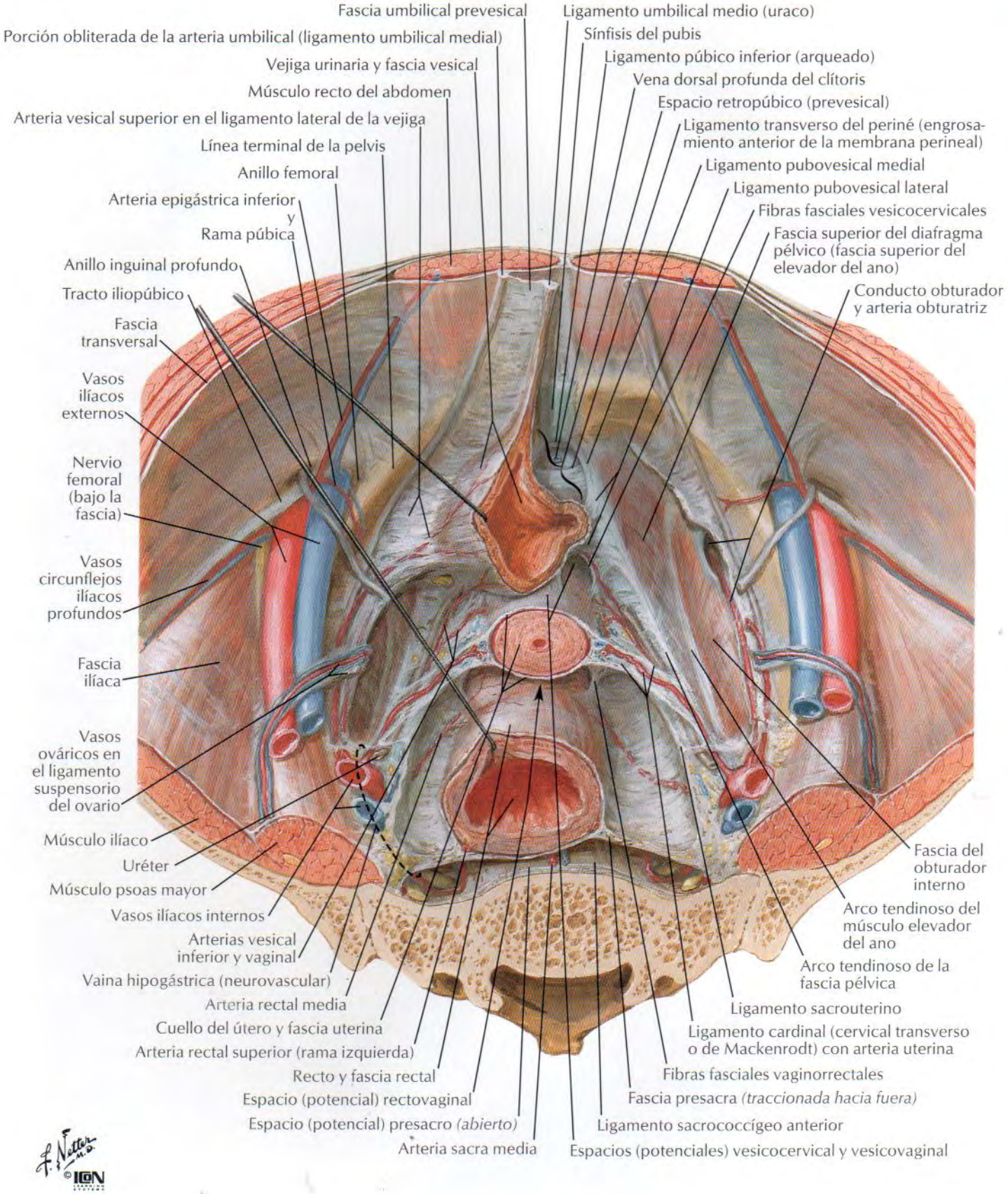

Vejiga urinaria: orientación y soportes

Mujer: sección sagital media

Peritoneo
Fascia transversal
Ligamento umbilical medio (uraco)
Fascia umbilical prevesical
Útero (fondo)
Fondo de saco vesicouterino
Fondo
Vértice
Cuerpo
Orificio ureteral
Trígono
Cuello
Vejiga urinaria
Sínfisis del pubis
Espacio y plexo venoso retropúbicos (prevesicales)
Ligamento púbico inferior (arqueado)
Vena dorsal profunda del clítoris
Ligamento transverso del periné
Músculo esfínter de la uretra y
Músculo esfínter uretrovaginal
Membrana perineal
Uretra
Vagina
Labio menor
Labio mayor
Cuerpo del periné
Recto
Músculo esfínter externo del ano

Visión superior con peritoneo y fascia vesical extirpados

Sínfisis del pubis
Ligamento púbico inferior (arqueado)
Vena dorsal profunda del clítoris
Ligamento pubovesical medial (ligamento puboprostático medial del varón)
Ligamento transverso del periné (engrosamiento anterior de la membrana perineal)
Arco tendinoso del músculo elevador del ano
Conducto obturador
Ligamento pubovesical lateral (ligamento puboprostático lateral en el varón)
Arco tendinoso de la fascia pélvica
Fascia superior del diafragma pélvico (que cubre el músculo elevador del ano)
Fascia obturatriz sobre el músculo obturador interno
Vejiga urinaria traccionada hacia arriba y atrás *(fascia vesical extirpada)*
Ligamento umbilical medial (uraco) *(cortado)*
Arterias vesical inferior y vaginal
Uréter

F. Netter M.D.
C. Machado M.D.
© ICON

VÉANSE TAMBIÉN LÁMINAS 329, 347, 348, 352, 380, 382, 383, 397

Mujer: sección frontal

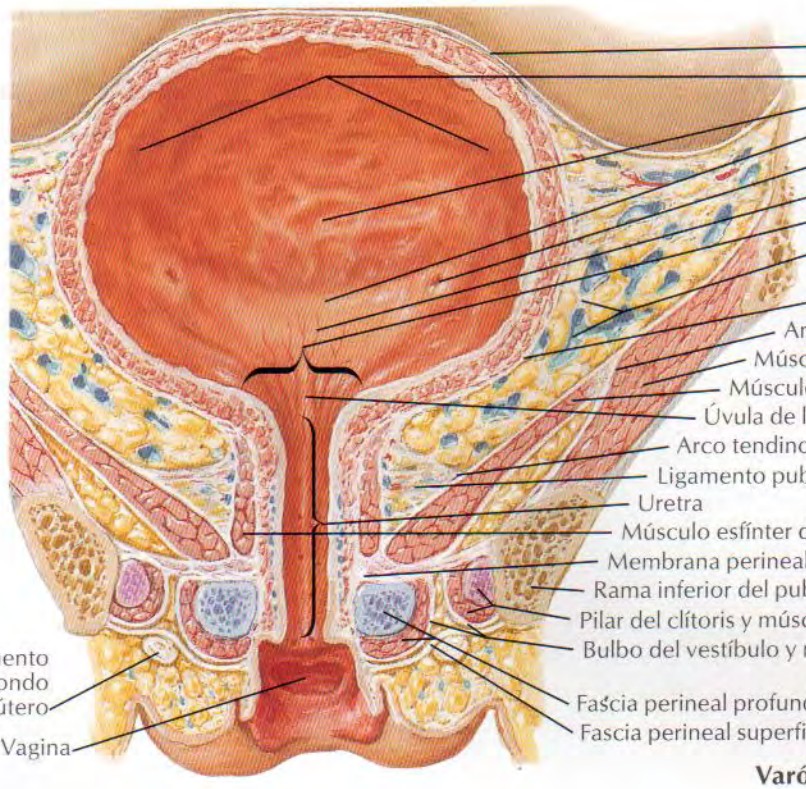

Varón: sección frontal

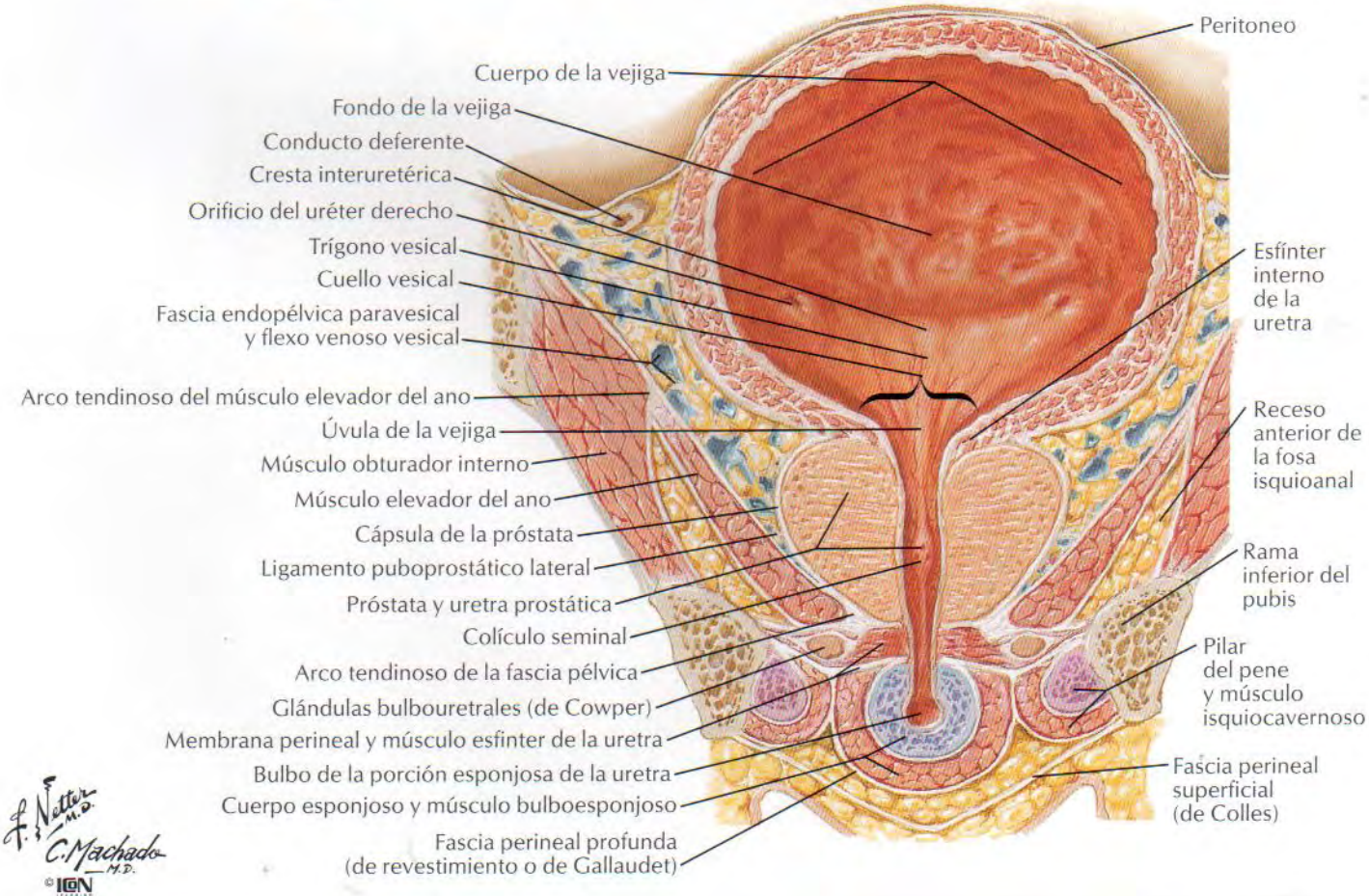

Visión superior con el peritoneo intacto

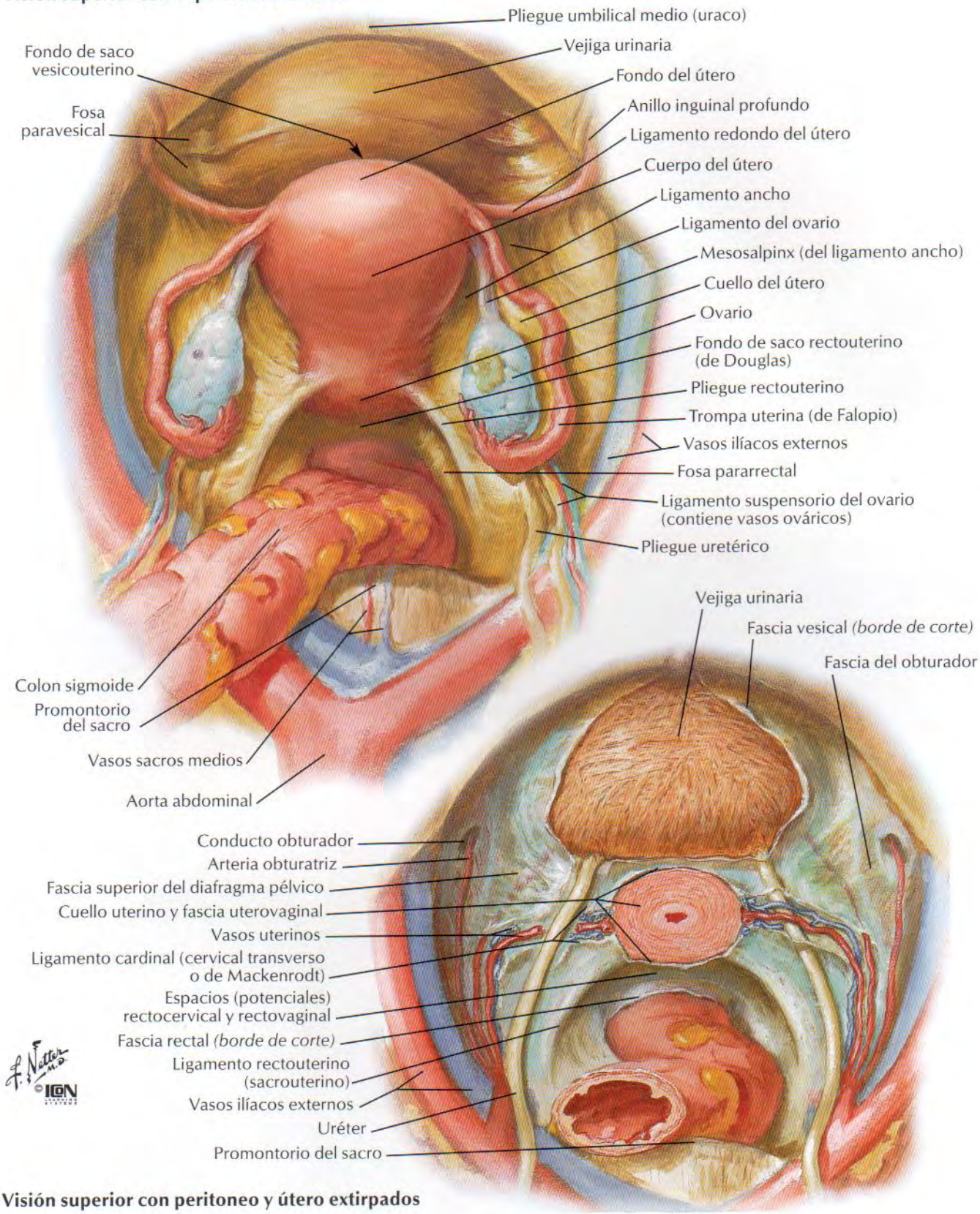

Visión superior con peritoneo y útero extirpados

VÉANSE TAMBIÉN LÁMINAS 380, 382, 384, 386, 392, 394, 395

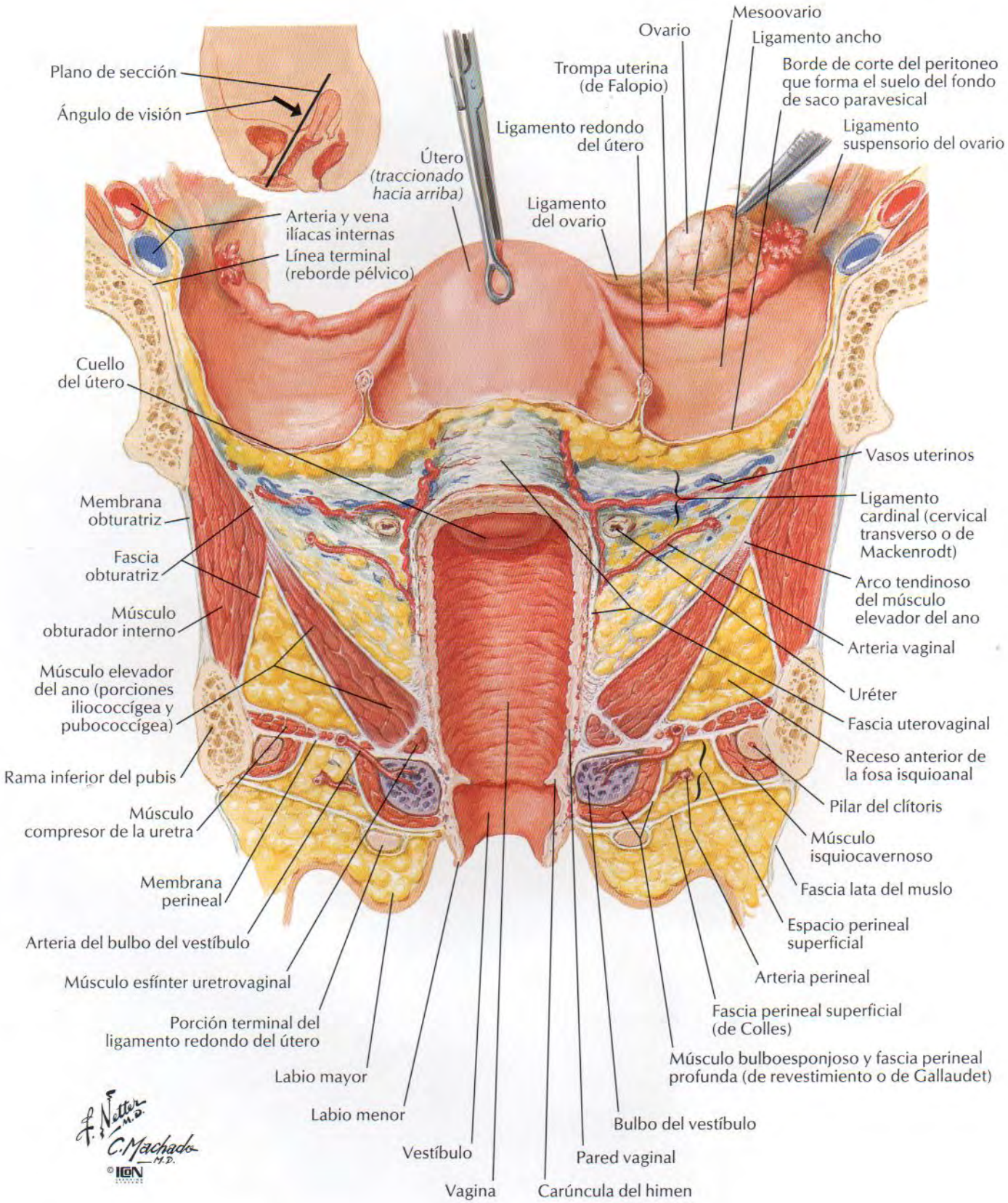

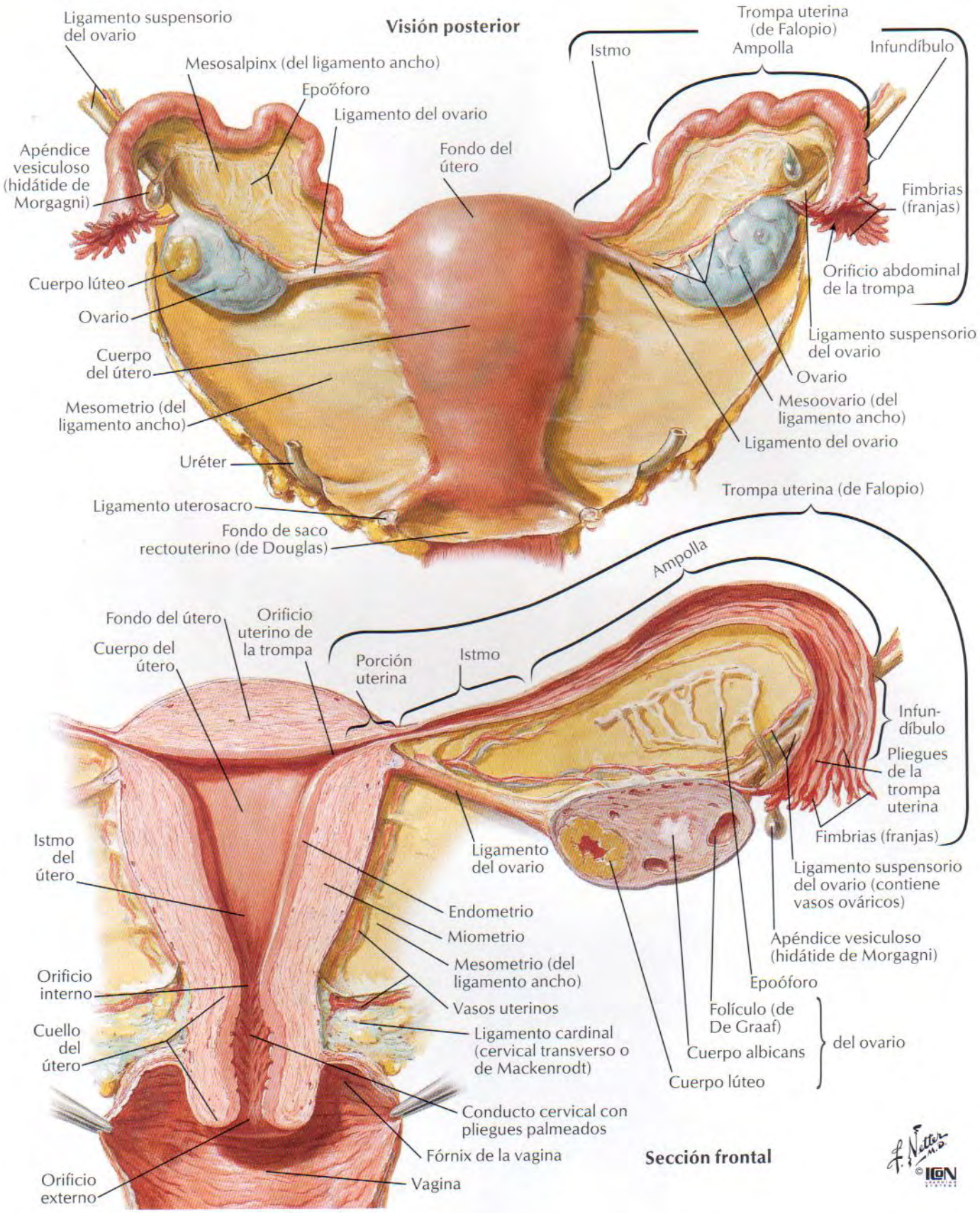
Visión posterior
Ligamento suspensorio del ovario
Mesosalpinx (del ligamento ancho)
Epoóforo
Ligamento del ovario
Apéndice vesiculoso (hidátide de Morgagni)
Fondo del útero
Cuerpo lúteo
Ovario
Cuerpo del útero
Mesometrio (del ligamento ancho)
Uréter
Ligamento uterosacro
Fondo de saco rectouterino (de Douglas)
Trompa uterina (de Falopio)
Ampolla
Istmo
Infundíbulo
Fimbrias (franjas)
Orificio abdominal de la trompa
Ligamento suspensorio del ovario
Ovario
Mesoovario (del ligamento ancho)
Ligamento del ovario
Trompa uterina (de Falopio)
Ampolla
Fondo del útero
Orificio uterino de la trompa
Cuerpo del útero
Porción uterina
Istmo
Infundíbulo
Pliegues de la trompa uterina
Fimbrias (franjas)
Ligamento suspensorio del ovario (contiene vasos ováricos)
Apéndice vesiculoso (hidátide de Morgagni)
Epoóforo
Folículo (de De Graaf)
Cuerpo albicans
Cuerpo lúteo
del ovario
Ligamento del ovario
Istmo del útero
Endometrio
Miometrio
Mesometrio (del ligamento ancho)
Vasos uterinos
Ligamento cardinal (cervical transverso o de Mackenrodt)
Orificio interno
Cuello del útero
Conducto cervical con pliegues palmeados
Fórnix de la vagina
Vagina
Orificio externo
Sección frontal
F. Netter M.D.
©ICON

Útero: cambios con la edad y patrón muscular

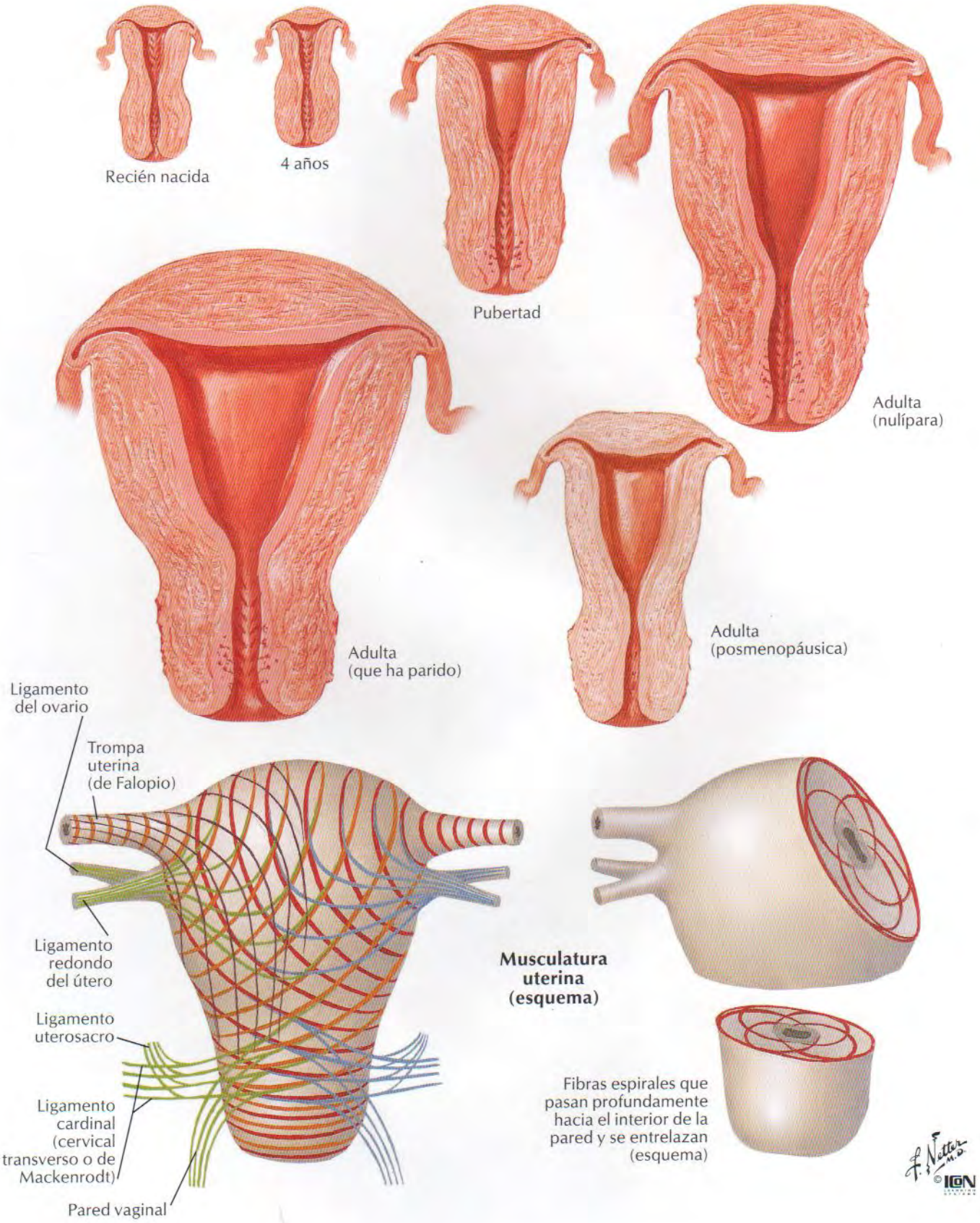

Útero: variaciones en la posición

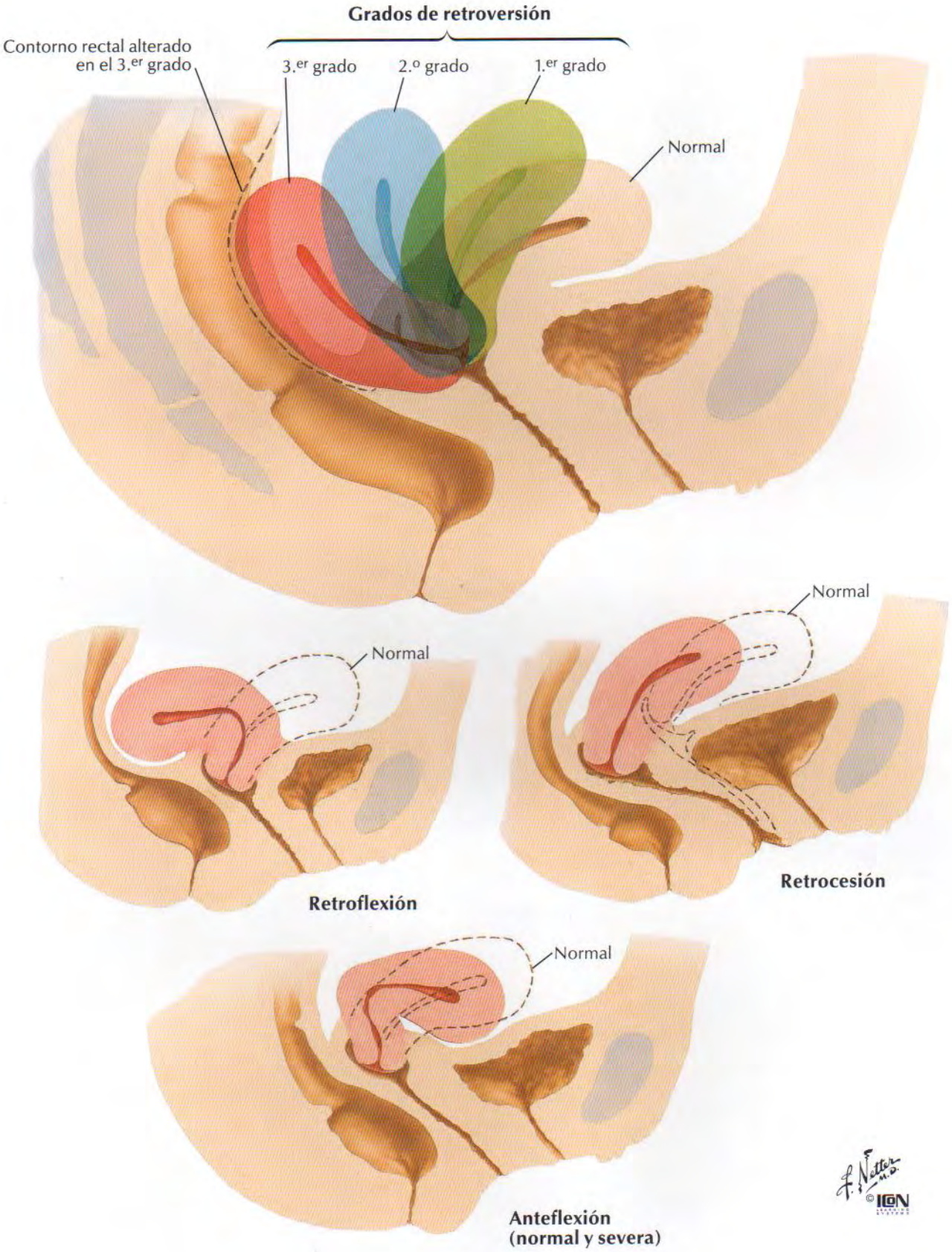

VÉANSE TAMBIÉN LÁMINAS 384, 386, 387, 393

Monte del pubis
Comisura anterior de los labios mayores
Prepucio del clítoris
Hendidura vulvar (surco o espacio entre los labios mayores)
Glande del clítoris
Frenillo del clítoris
Orificio externo de la uretra
Labio menor
Labio mayor
Orificios de los conductos parauretrales (de Skene)
Vestíbulo de la vagina (hendidura o espacio circundado por los labios menores)
Orificio vaginal
Orificio de la glándula vestibular mayor (de Bartholin)
Carúncula himeneal
Fosa vestibular
Frenillo de los labios menores
Comisura posterior de los labios mayores
Rafe perineal (sobre el cuerpo del periné)
Ano

Himen anular | Himen septado | Himen cribiforme | Introito de una mujer que ha parido

Periné (disección superficial)

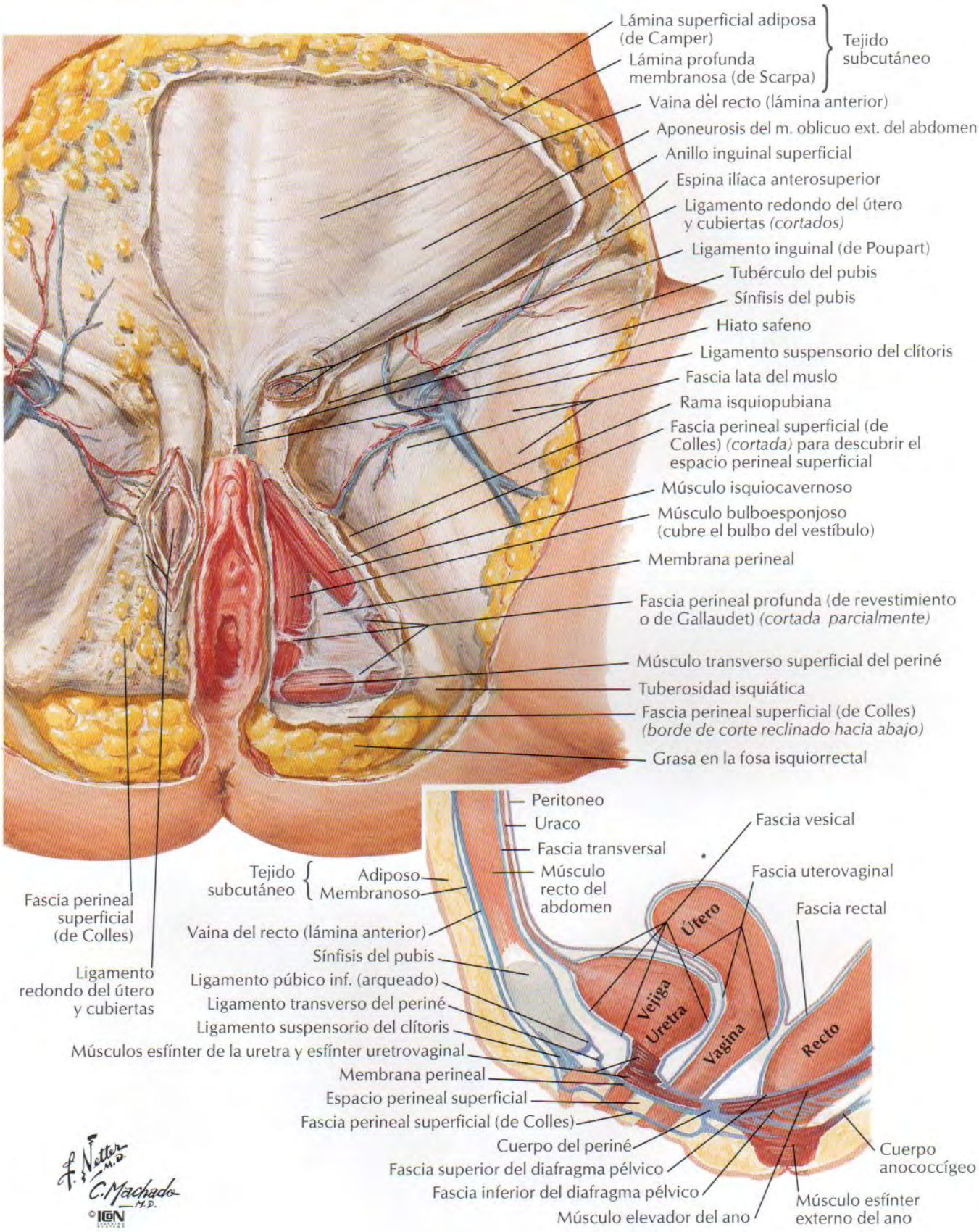

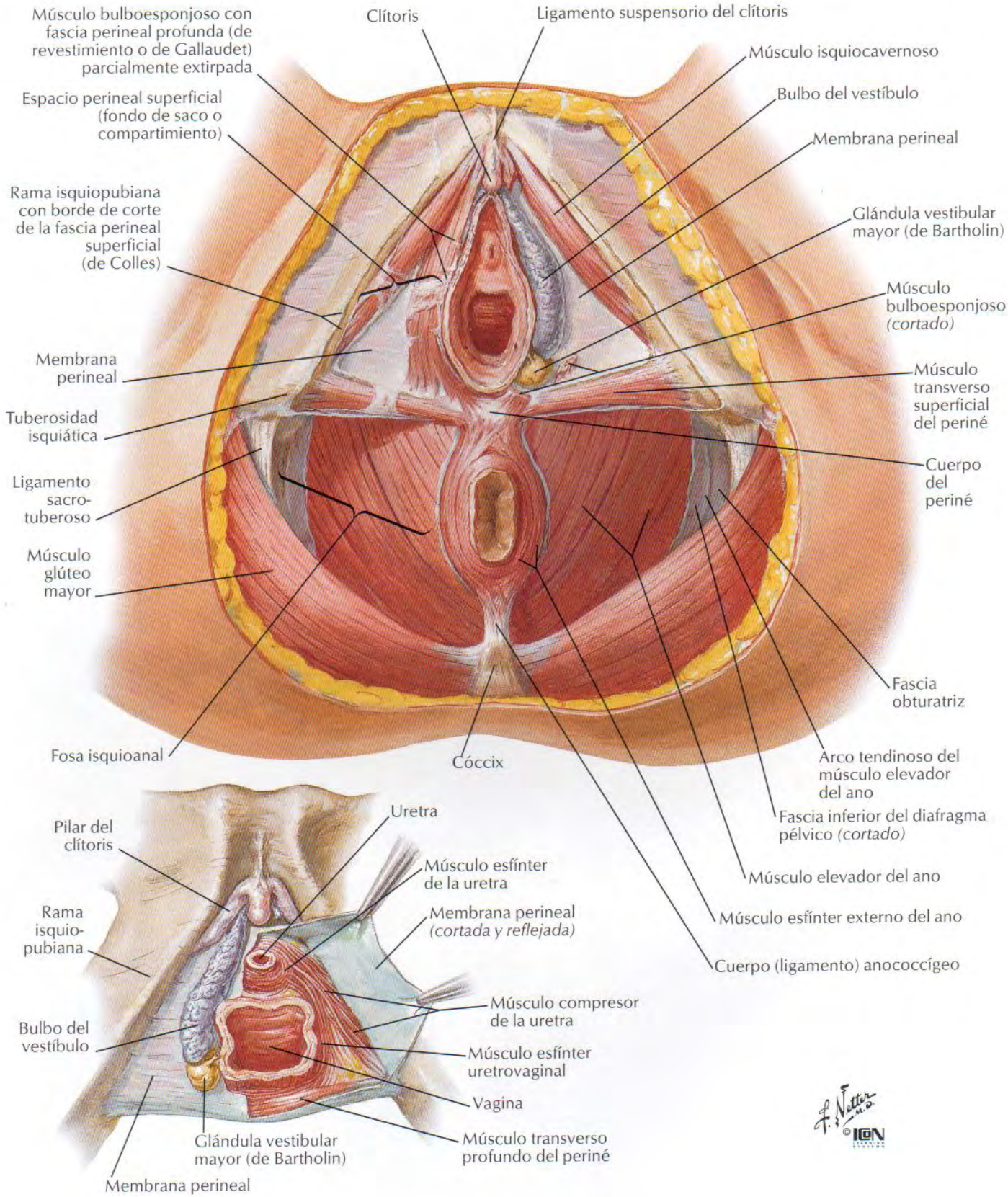
Músculo bulboesponjoso con fascia perineal profunda (de revestimiento o de Gallaudet) parcialmente extirpada
Clítoris
Ligamento suspensorio del clítoris
Músculo isquiocavernoso
Bulbo del vestíbulo
Espacio perineal superficial (fondo de saco o compartimiento)
Membrana perineal
Rama isquiopubiana con borde de corte de la fascia perineal superficial (de Colles)
Glándula vestibular mayor (de Bartholin)
Músculo bulboesponjoso (cortado)
Membrana perineal
Músculo transverso superficial del periné
Tuberosidad isquiática
Cuerpo del periné
Ligamento sacro-tuberoso
Músculo glúteo mayor
Fascia obturatriz
Fosa isquioanal
Cóccix
Arco tendinoso del músculo elevador del ano
Fascia inferior del diafragma pélvico (cortado)
Músculo elevador del ano
Músculo esfínter externo del ano
Cuerpo (ligamento) anococcígeo
Uretra
Pilar del clítoris
Músculo esfínter de la uretra
Membrana perineal (cortada y reflejada)
Rama isquio-pubiana
Músculo compresor de la uretra
Bulbo del vestíbulo
Músculo esfínter uretrovaginal
Vagina
Glándula vestibular mayor (de Bartholin)
Músculo transverso profundo del periné
Membrana perineal
F. Netter M.D.
© ICON

Uretra femenina

VÉANSE TAMBIÉN LÁMINAS 347, 352

Orificio del uréter
Trígono de la vejiga urinaria
Cuello de la vejiga urinaria
Músculo detrusor de la pared vesical
Plexo venoso cavernoso de la uretra
Músculo elevador del ano y
Extensión fibromuscular
Uretra
Músculo esfínter de la uretra
Membrana perineal
Bulbo del vestíbulo
Músculo bulboesponjoso y fascia perineal profunda (de revestimiento o de Gallaudet)
Ligamento redondo del útero (porción terminal)
Fascia perineal superficial (de Colles)
Labio mayor
Labio menor
Lagunas y orificios de las glándulas uretrales
Orificios de los conductos parauretrales (de Skene)

Sección frontal, visión anterior

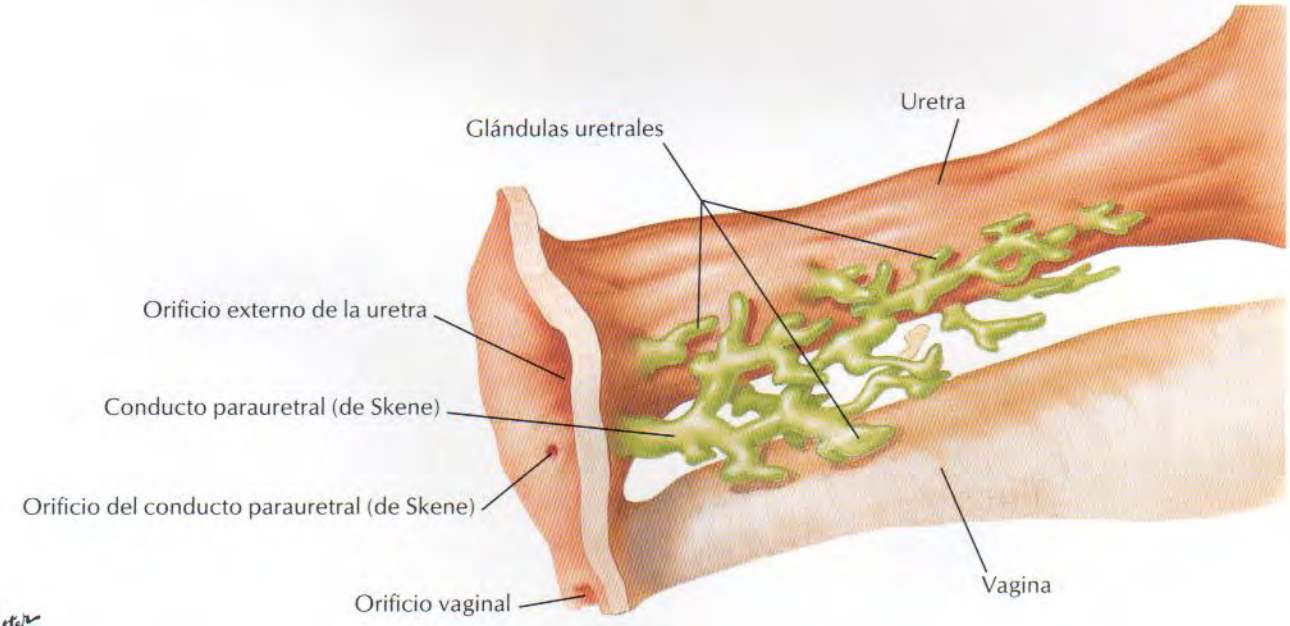

F. Netter M.D.
C. Machado M.D.
© ICON

Reconstrucción esquemática

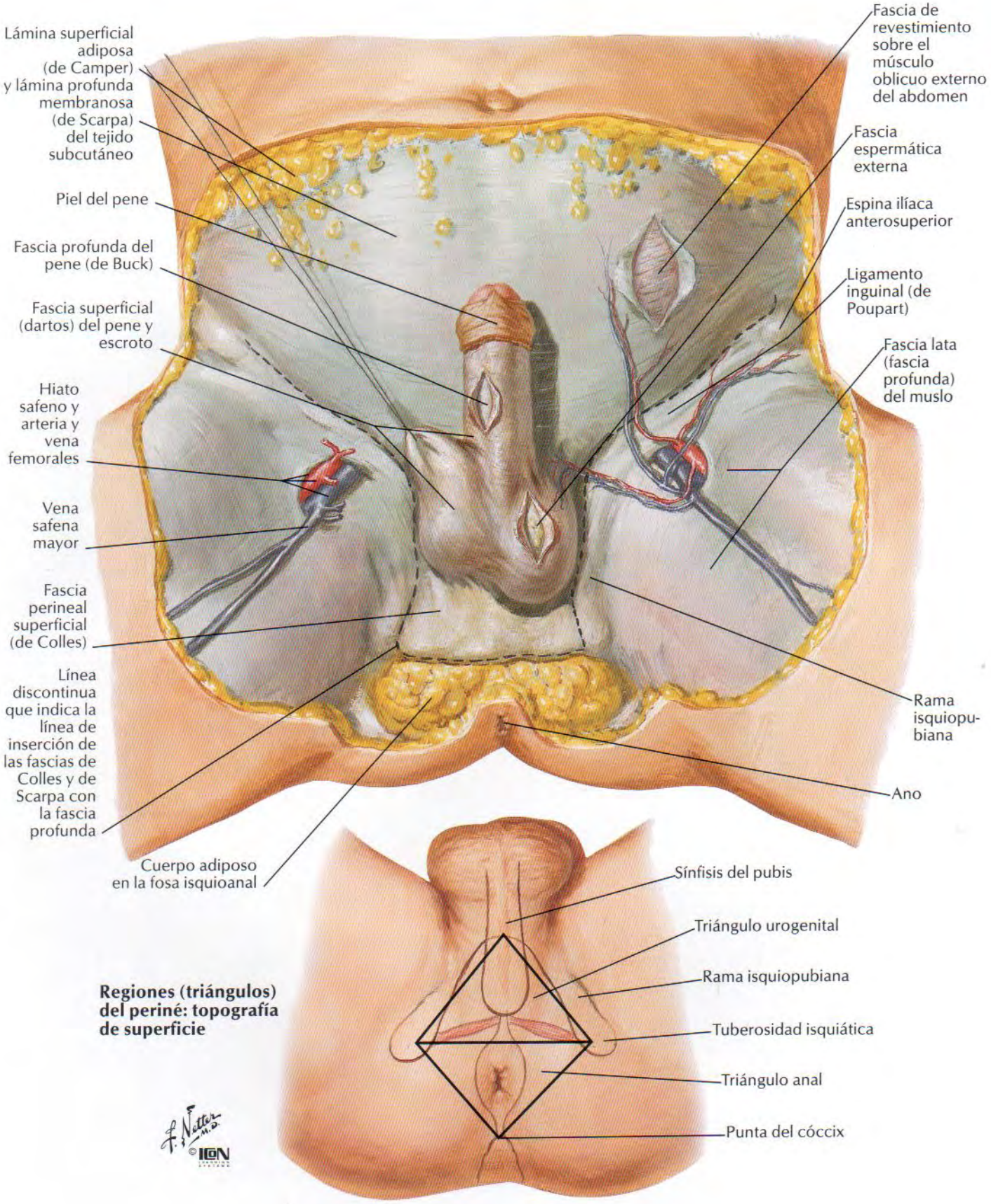

Regiones (triángulos) del periné: topografía de superficie

Periné y genitales externos (disección profunda)

VÉANSE TAMBIÉN LÁMINAS 383, 385, 388-391, 396

Piel del pene
Fascia superficial (dartos) del pene
Aponeurosis del músculo oblicuo externo del abdomen
Lámina profunda membranosa (de Scarpa) del tejido subcutáneo *(cortada)*
Ligamento inguinal (de Poupart)
Fascia profunda del pene (de Buck)
Anillo inguinal superficial
Fascia espermática externa que recubre el cordón espermático
Fascia lata (fascia profunda) del muslo
Músculo bulboesponjoso
Músculo isquiocavernoso que cubre el pilar del pene
Fascia perineal superficial (de Colles) *(cortada para descubrir el espacio perineal superficial)*
Membrana perineal
Fascia perineal profunda (de revestimiento o de Gallaudet) *(parcialmente cortada)* que cubre los músculos del espacio perineal superficial
Músculo transverso superficial del periné
Tuberosidad isquiática
Fascia perineal superficial (de Colles) *(borde de corte)*
Músculo elevador del ano que cubre la fosa isquioanal
Músculo esfínter externo del ano
Músculo glúteo mayor

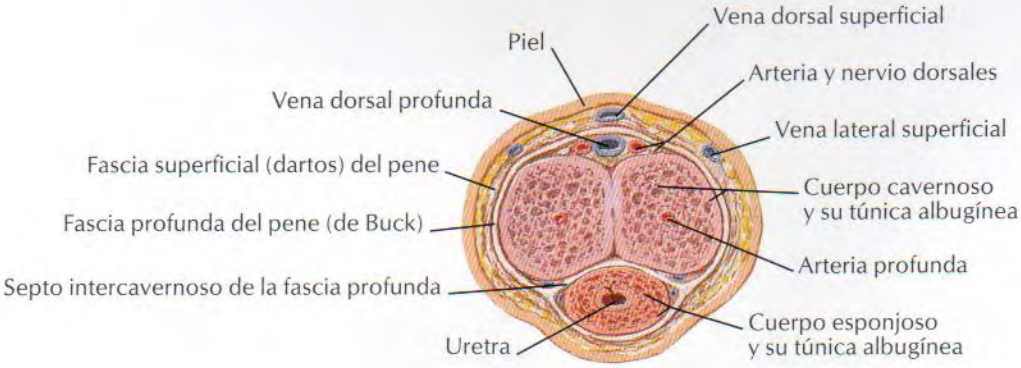

Sección a través del cuerpo del pene

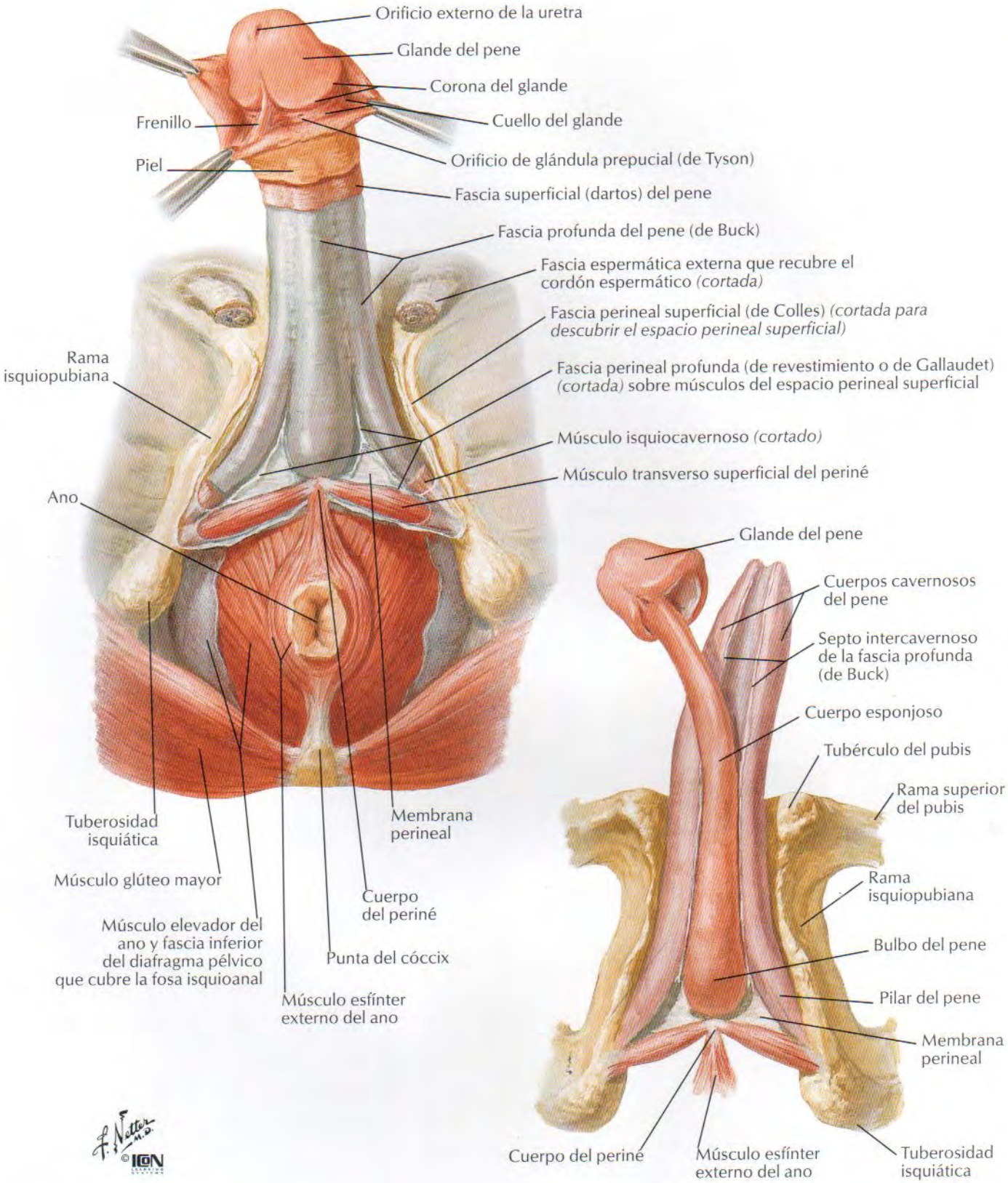
Orificio externo de la uretra
Glande del pene
Corona del glande
Frenillo
Cuello del glande
Orificio de glándula prepucial (de Tyson)
Piel
Fascia superficial (dartos) del pene
Fascia profunda del pene (de Buck)
Fascia espermática externa que recubre el cordón espermático *(cortada)*
Fascia perineal superficial (de Colles) *(cortada para descubrir el espacio perineal superficial)*
Rama isquiopubiana
Fascia perineal profunda (de revestimiento o de Gallaudet) *(cortada)* sobre músculos del espacio perineal superficial
Músculo isquiocavernoso *(cortado)*
Músculo transverso superficial del periné
Ano
Glande del pene
Cuerpos cavernosos del pene
Septo intercavernoso de la fascia profunda (de Buck)
Cuerpo esponjoso
Tubérculo del pubis
Rama superior del pubis
Tuberosidad isquiática
Membrana perineal
Rama isquiopubiana
Músculo glúteo mayor
Cuerpo del periné
Bulbo del pene
Músculo elevador del ano y fascia inferior del diafragma pélvico que cubre la fosa isquioanal
Punta del cóccix
Pilar del pene
Músculo esfínter externo del ano
Membrana perineal
Cuerpo del perine
Músculo esfínter externo del ano
Tuberosidad isquiática
F. Netter M.D.
© ICON

Espacios perineales

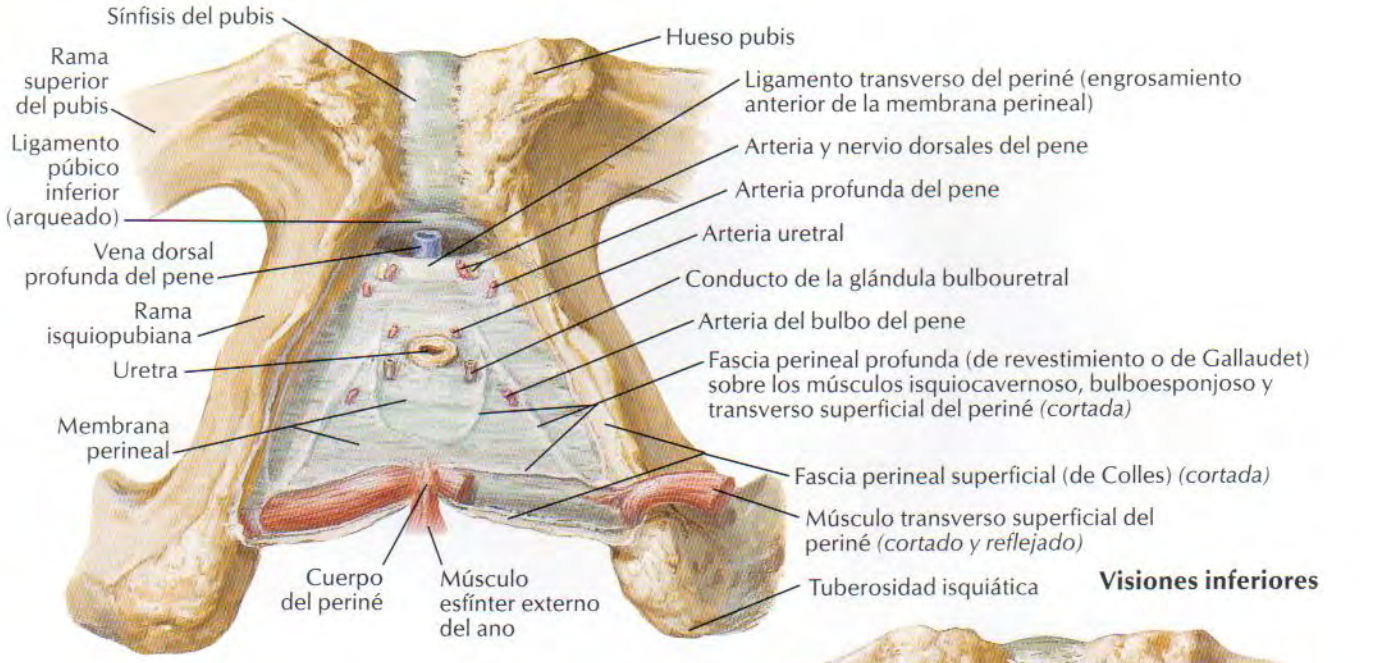

Visiones inferiores

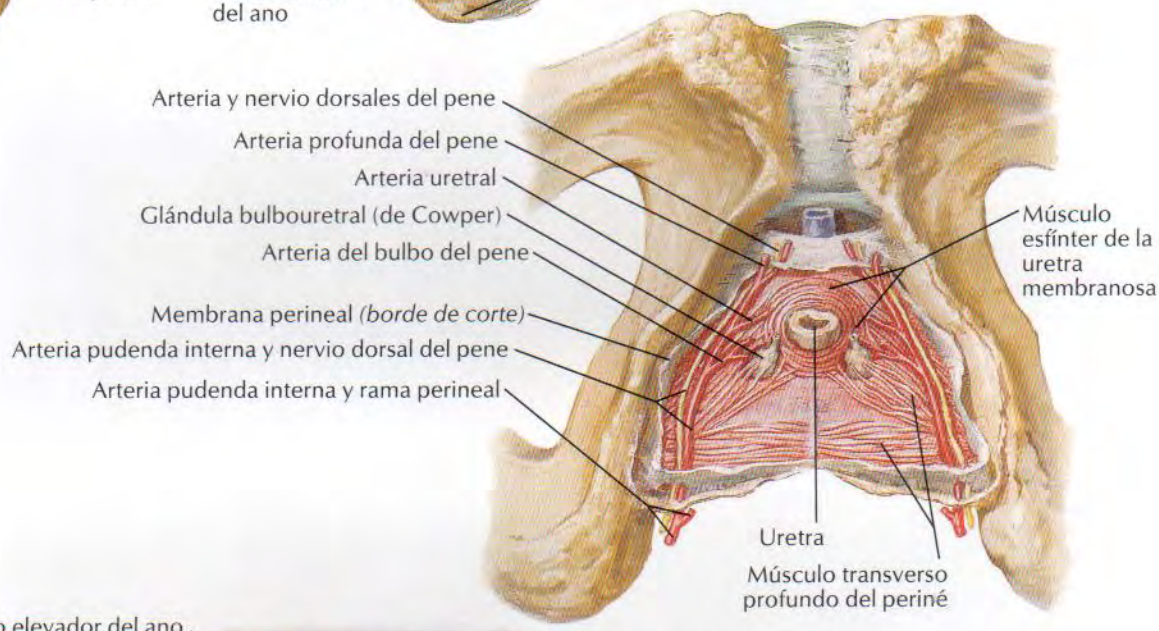

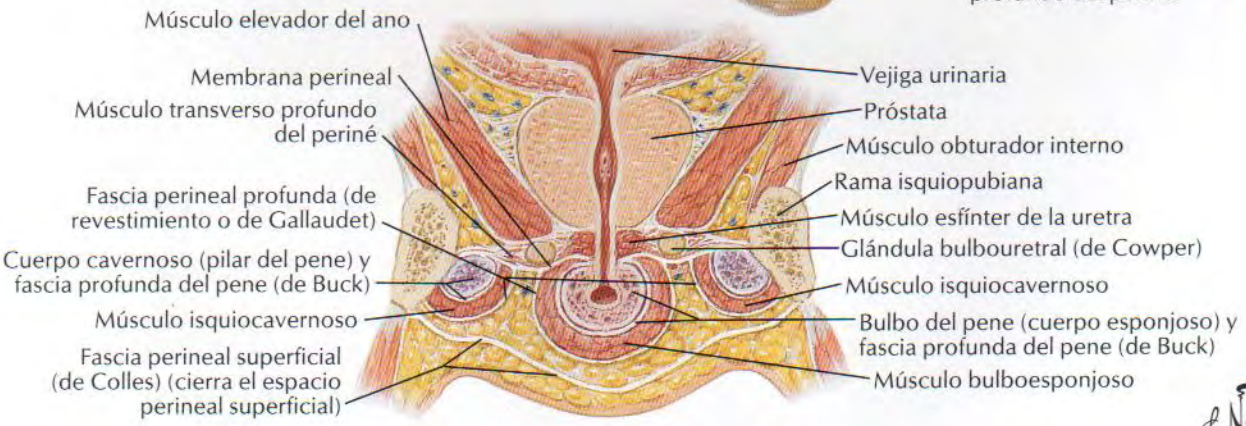

Sección frontal, visión anterior del periné: esquema

F. Netter M.D.
C. Machado M.D.
©ICON

VÉANSE TAMBIÉN LÁMINAS 348, 350, 353, 383, 390

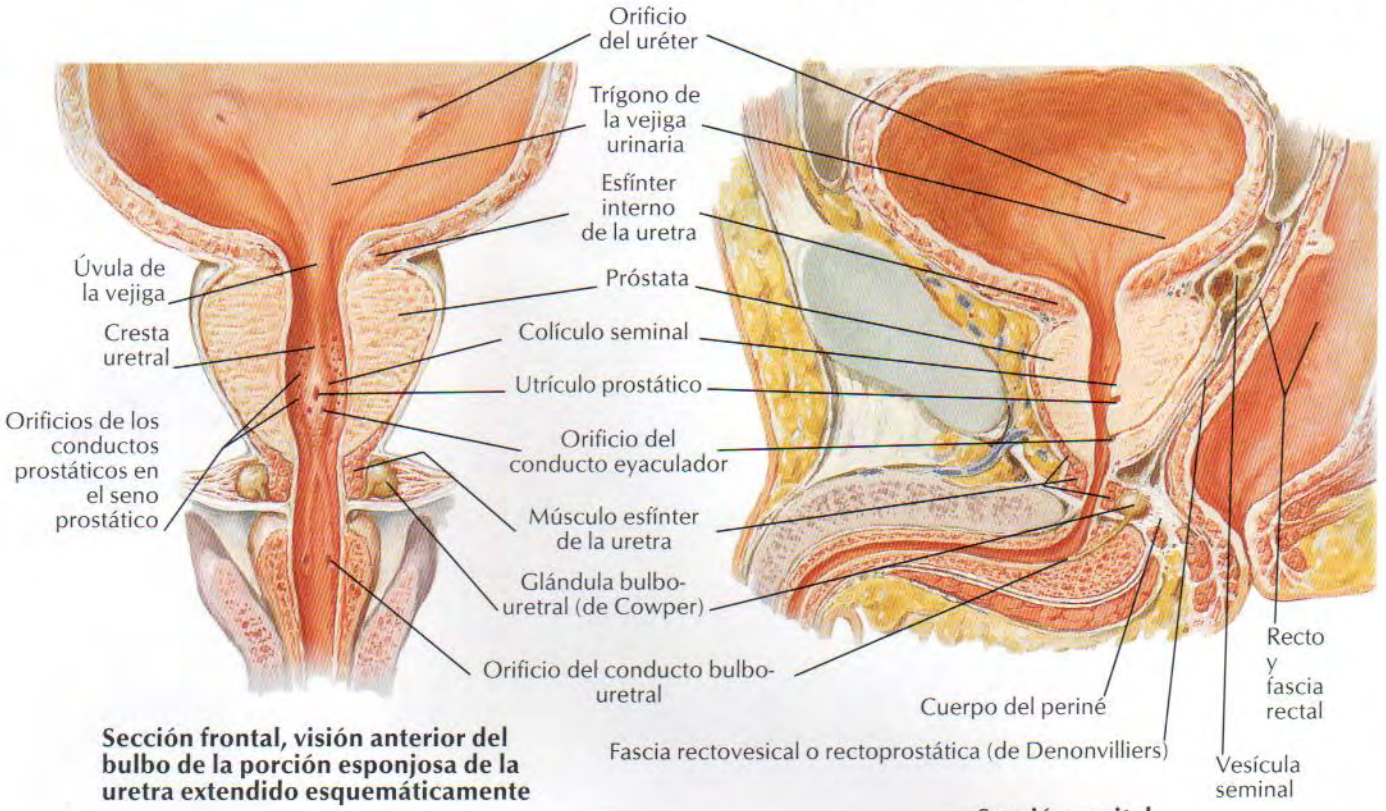

Sección frontal, visión anterior del bulbo de la porción esponjosa de la uretra extendido esquemáticamente

Sección sagital

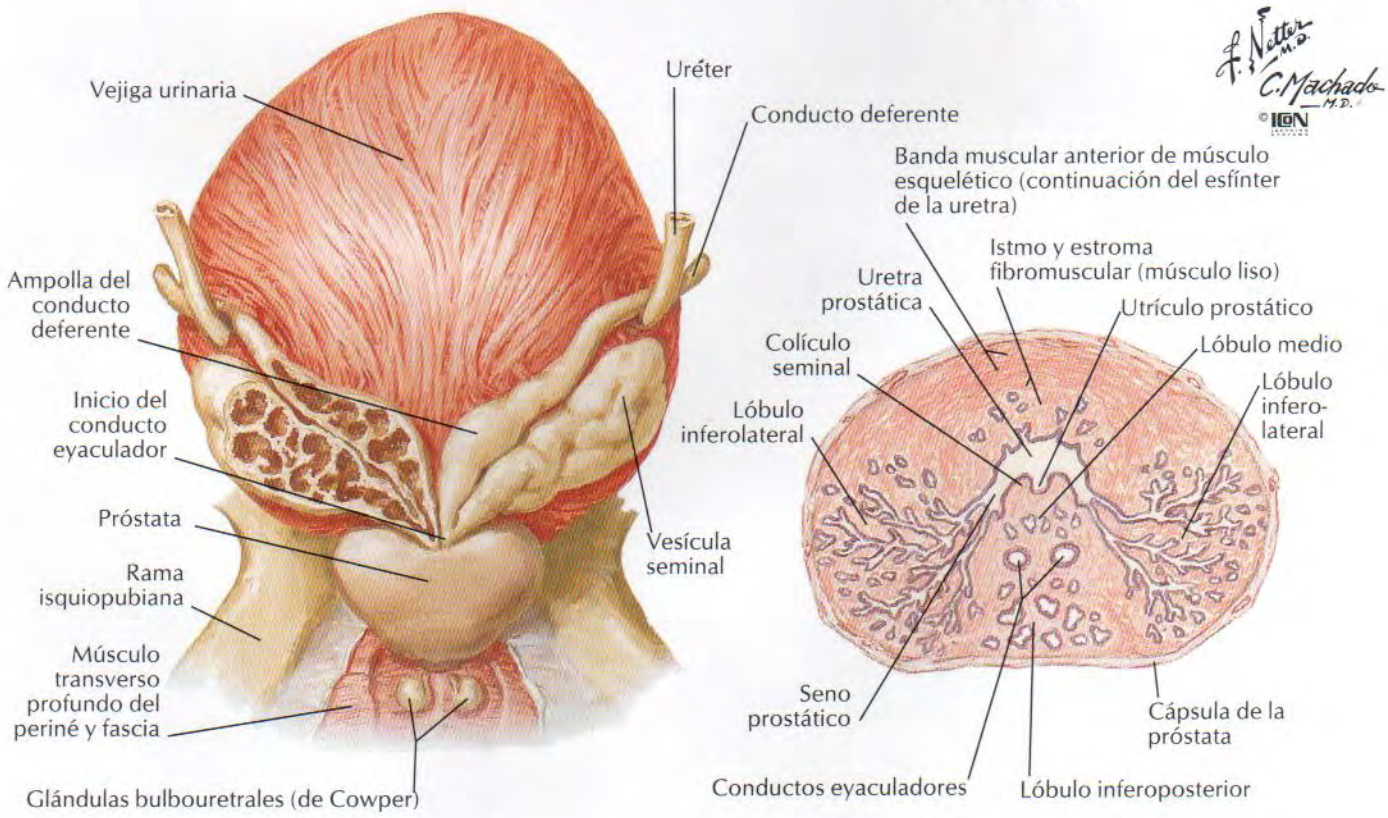

Visión posterior

Sección transversal a través de la próstata

Uretra

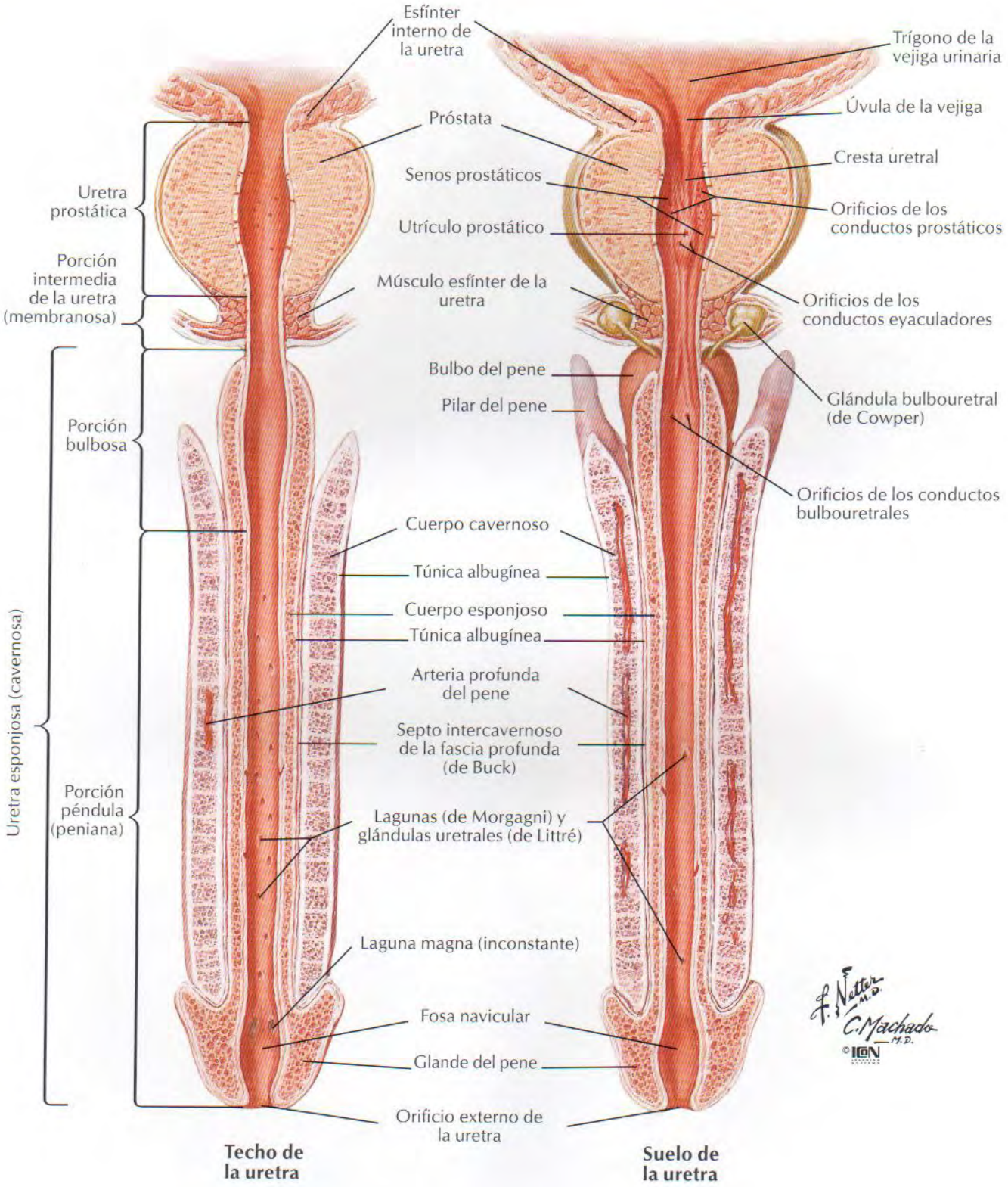
Esfínter interno de la uretra
Próstata
Senos prostáticos
Utrículo prostático
Músculo esfínter de la uretra
Bulbo del pene
Pilar del pene
Cuerpo cavernoso
Túnica albugínea
Cuerpo esponjoso
Túnica albugínea
Arteria profunda del pene
Septo intercavernoso de la fascia profunda (de Buck)
Lagunas (de Morgagni) y glándulas uretrales (de Littré)
Laguna magna (inconstante)
Fosa navicular
Glande del pene
Orificio externo de la uretra
Uretra prostática
Porción intermedia de la uretra (membranosa)
Porción bulbosa
Porción péndula (peniana)
Uretra esponjosa (cavernosa)
Trígono de la vejiga urinaria
Úvula de la vejiga
Cresta uretral
Orificios de los conductos prostáticos
Orificios de los conductos eyaculadores
Glándula bulbouretral (de Cowper)
Orificios de los conductos bulbouretrales
F. Netter M.D.
C. Machado M.D.
©ION
Techo de la uretra
Suelo de la uretra

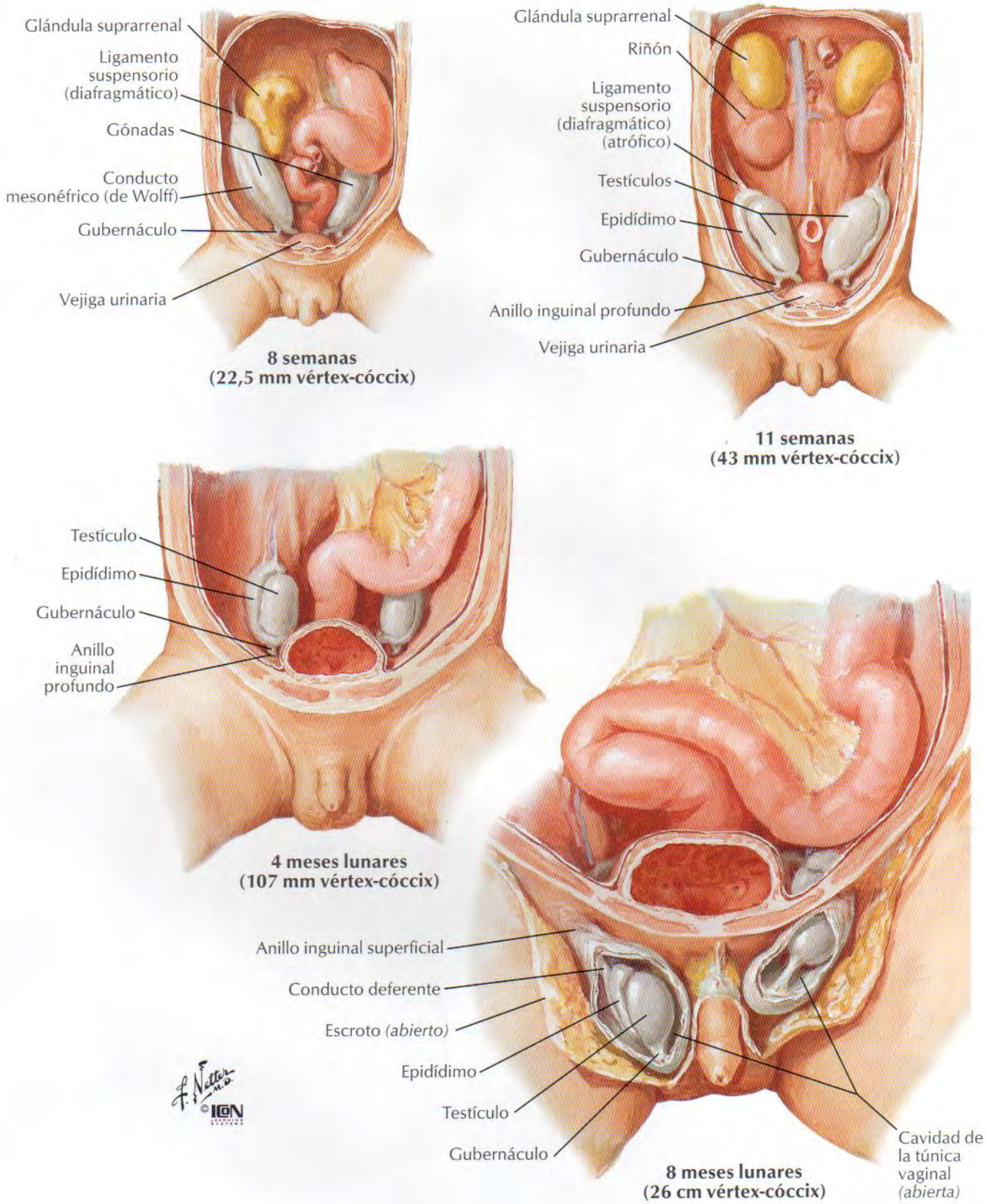
Glándula suprarrenal
Ligamento suspensorio (diafragmático)
Gónadas
Conducto mesonéfrico (de Wolff)
Gubernáculo
Vejiga urinaria
8 semanas
(22,5 mm vértex-cóccix)
Glándula suprarrenal
Riñón
Ligamento suspensorio (diafragmático) (atrófico)
Testículos
Epidídimo
Gubernáculo
Anillo inguinal profundo
Vejiga urinaria
11 semanas
(43 mm vértex-cóccix)
Testículo
Epidídimo
Gubernáculo
Anillo inguinal profundo
4 meses lunares
(107 mm vértex-cóccix)
Anillo inguinal superficial
Conducto deferente
Escroto (abierto)
Epidídimo
Testículo
Gubernáculo
Cavidad de la túnica vaginal (abierta)
8 meses lunares
(26 cm vértex-cóccix)
F. Netter M.D.
©ICON

Escroto y contenido

Piel del pene
Fascia superficial del pene
Fascia profunda del pene (de Buck)
Arteria testicular
Conducto deferente
Arteria del conducto deferente
Ramo genital del nervio genitofemoral
Plexo (venoso) pampiniforme
Epidídimo
Apéndice del epidídimo
Apéndice del testículo
Testículo (cubierto por la lámina visceral de la túnica vaginal)
Lámina parietal de la túnica vaginal
Anillo inguinal superficial
Fascia espermática externa
Músculo y fascia cremastéricos
Septo del escroto (formado por la fascia dartos)
Fascia superficial del escroto (dartos)
Piel del escroto

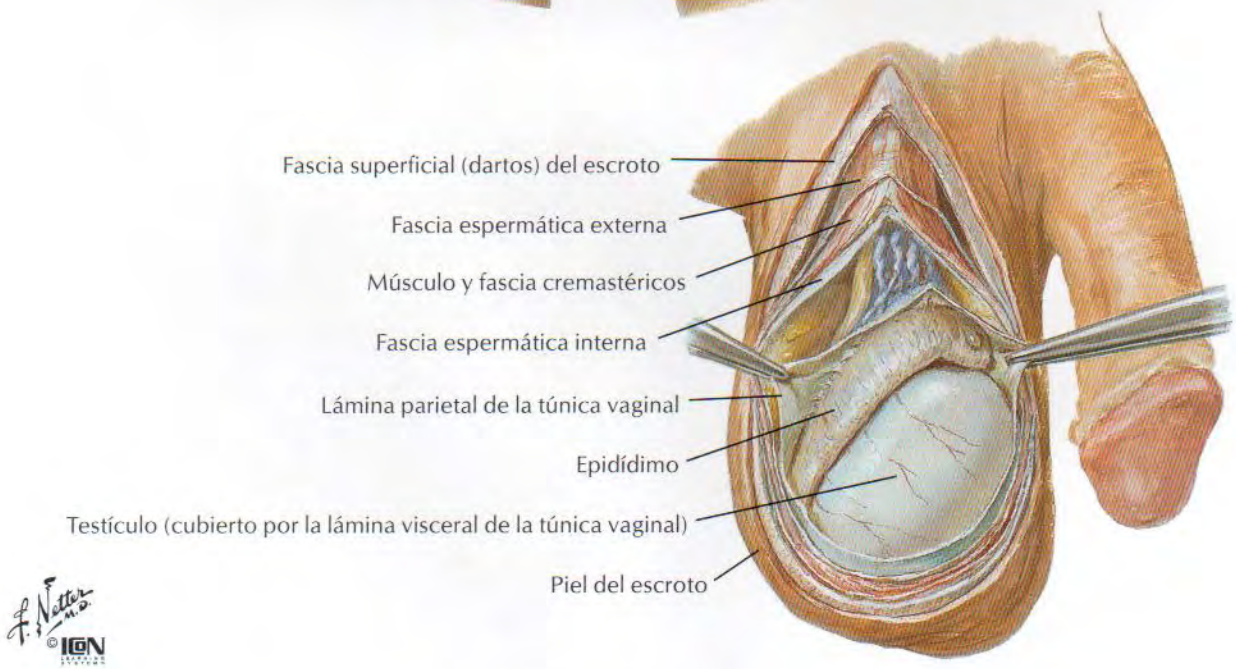

F. Netter M.D.
© ICON

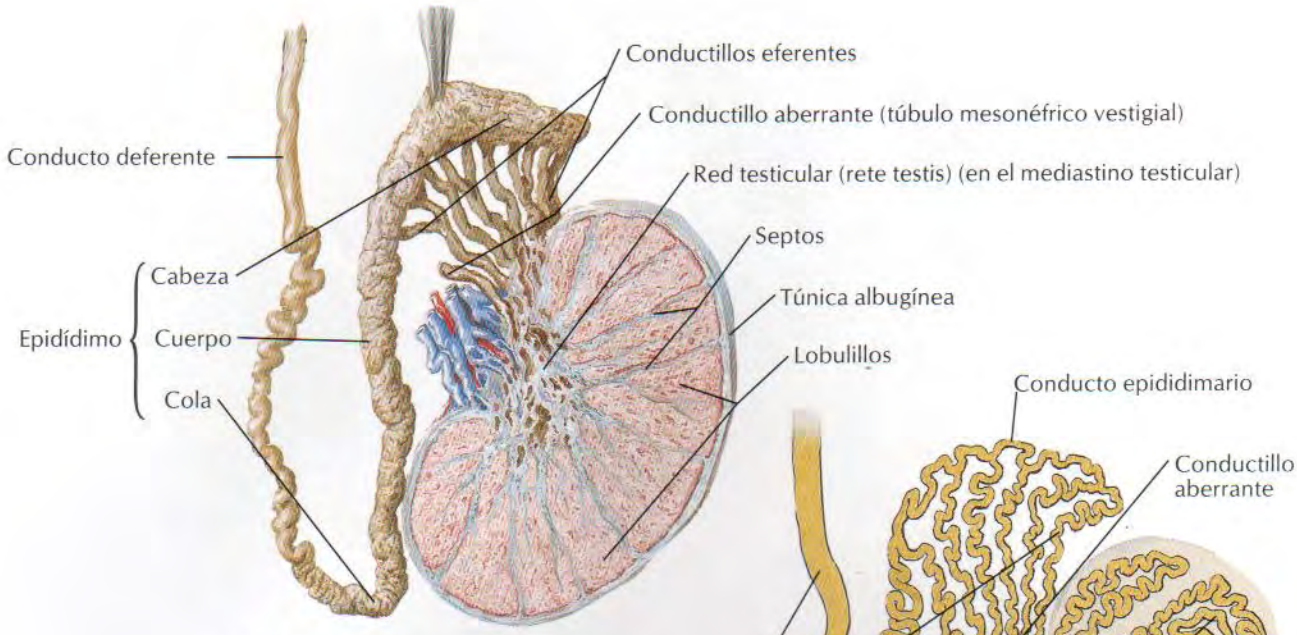

Sección frontal

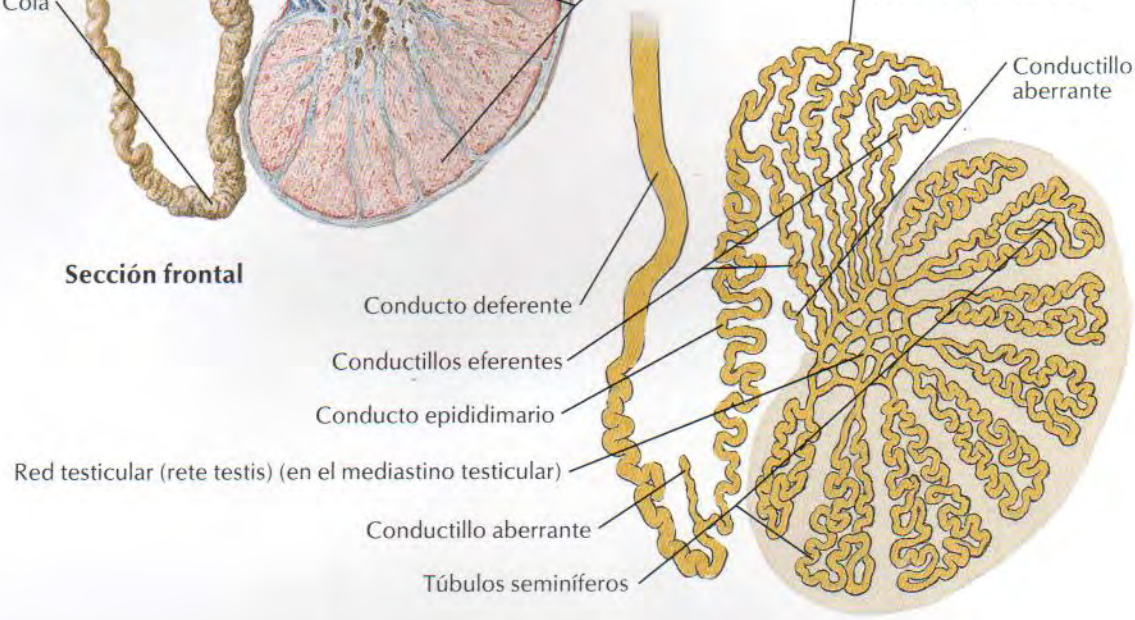

Esquema

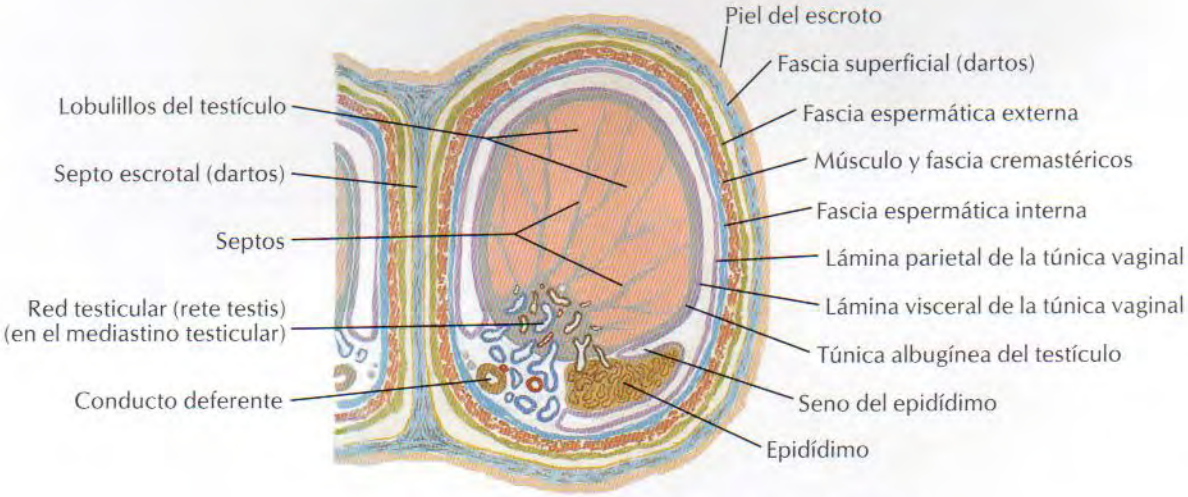

Sección transversal a través del escroto y testículo

Recto in situ: mujer y varón

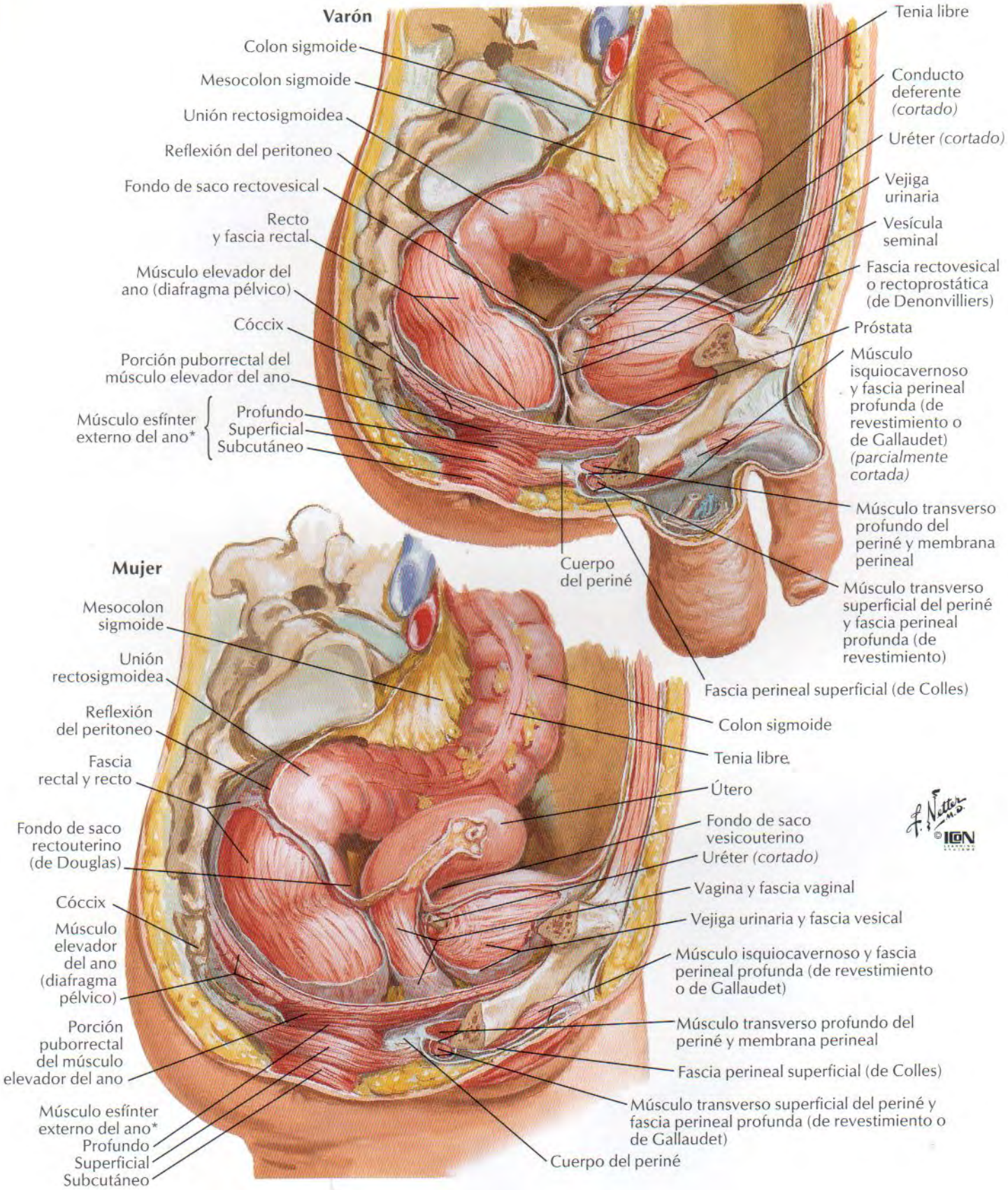

*Porciones variables y a menudo no diferenciadas

VÉANSE TAMBIÉN LÁMINAS 306, 390-393

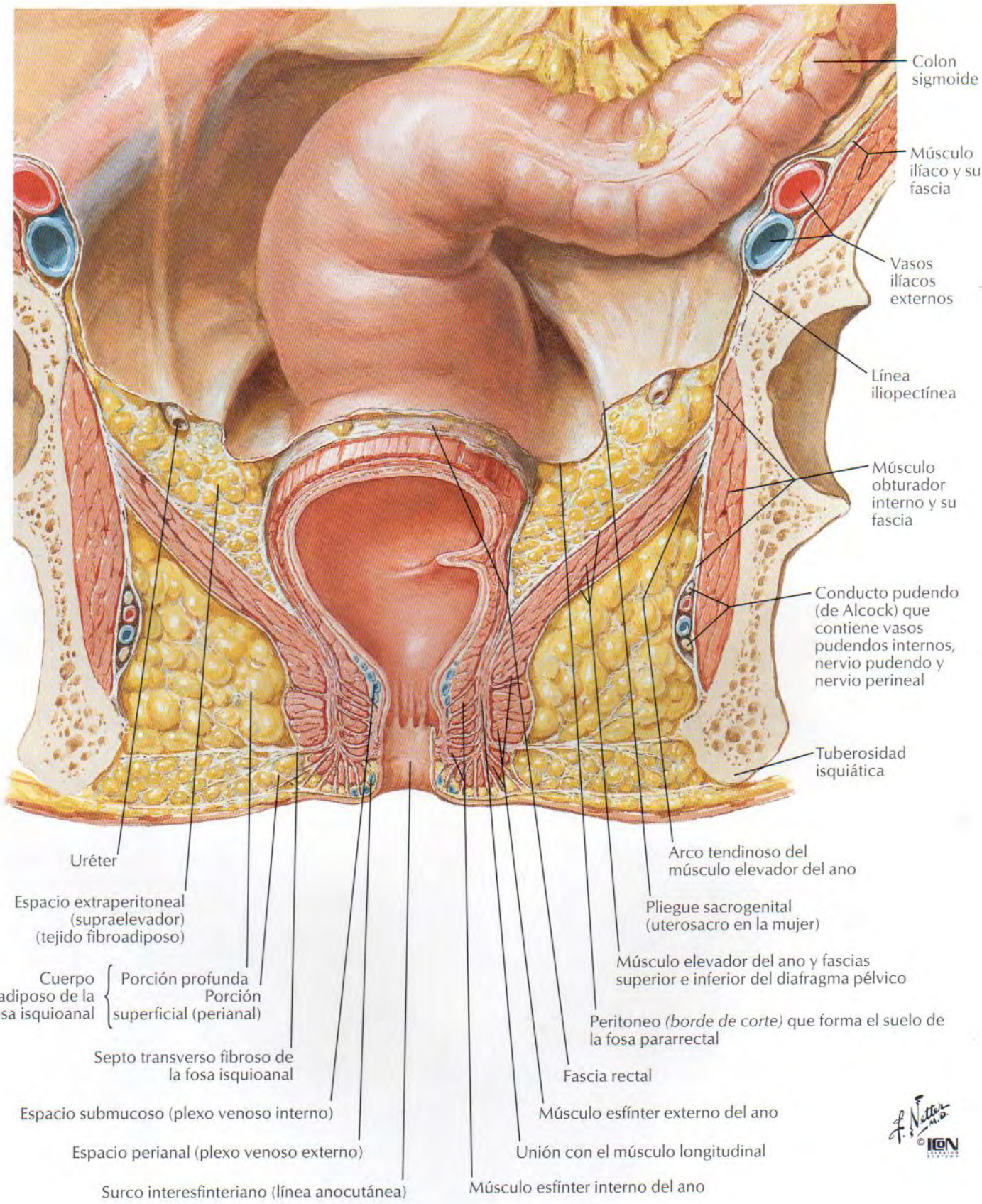

Recto y conducto anal

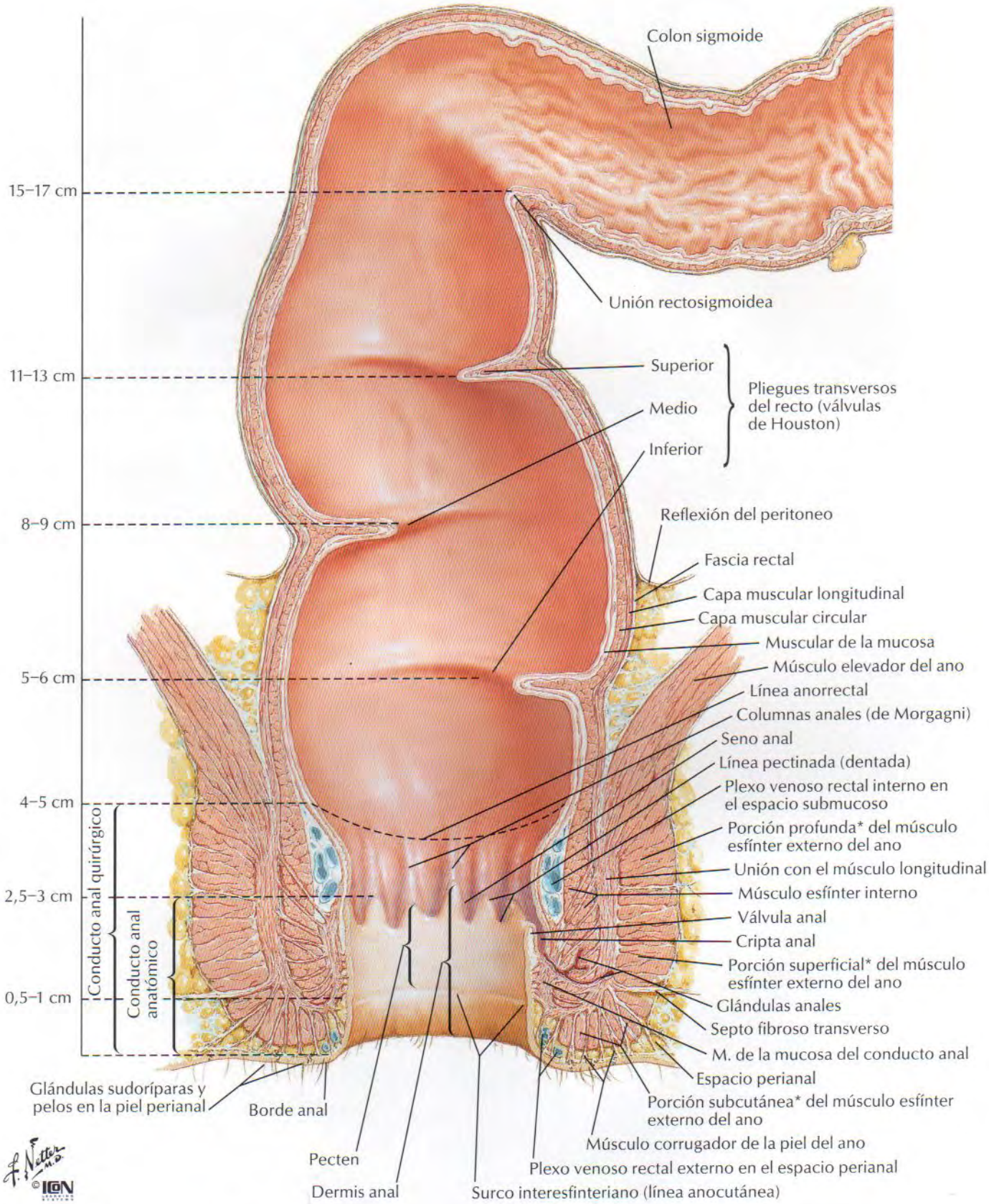

*Porciones variables y a menudo indiferenciadas

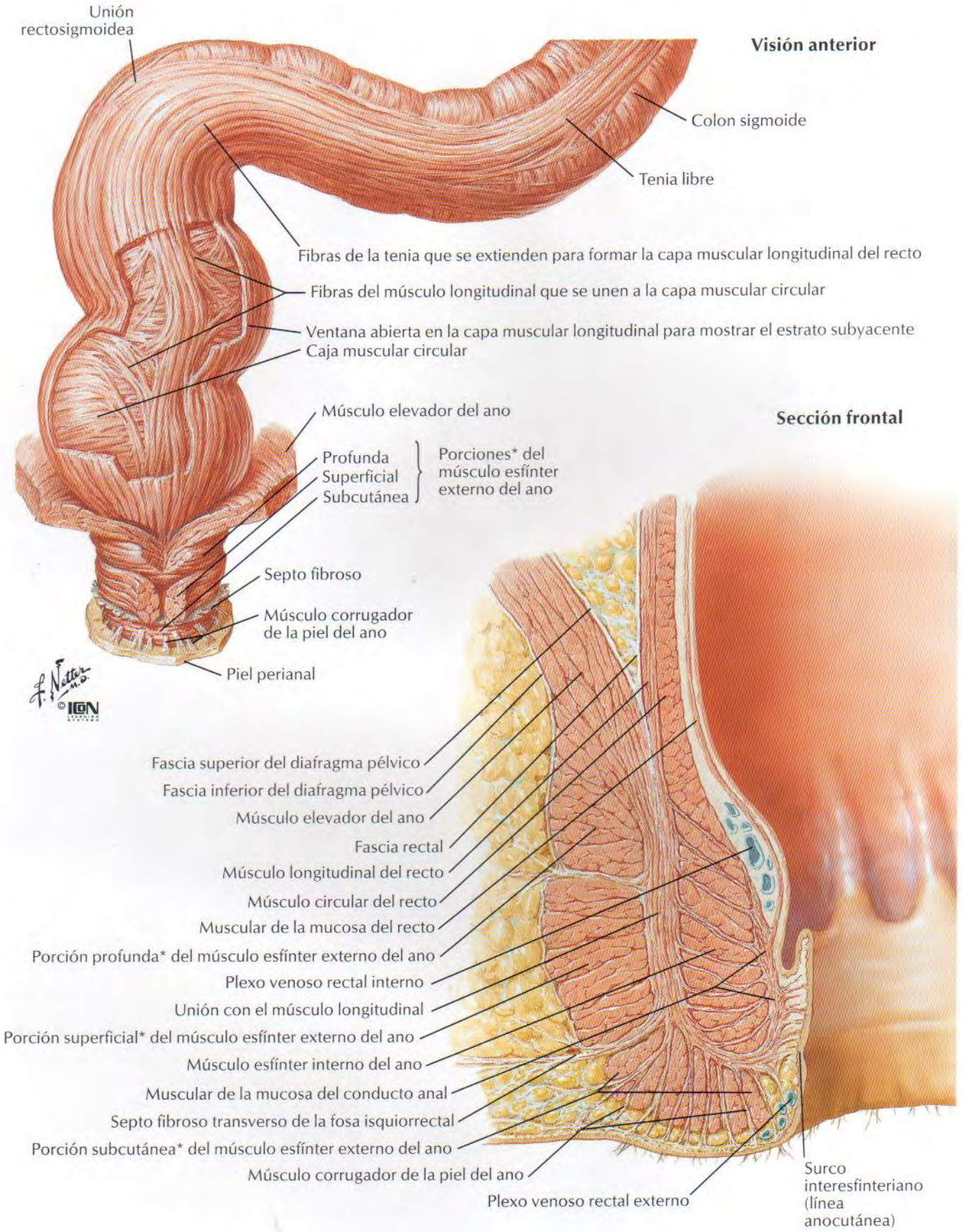

*Porciones variables y a menudo indiferenciadas

Músculo esfínter externo del ano: visiones perineales

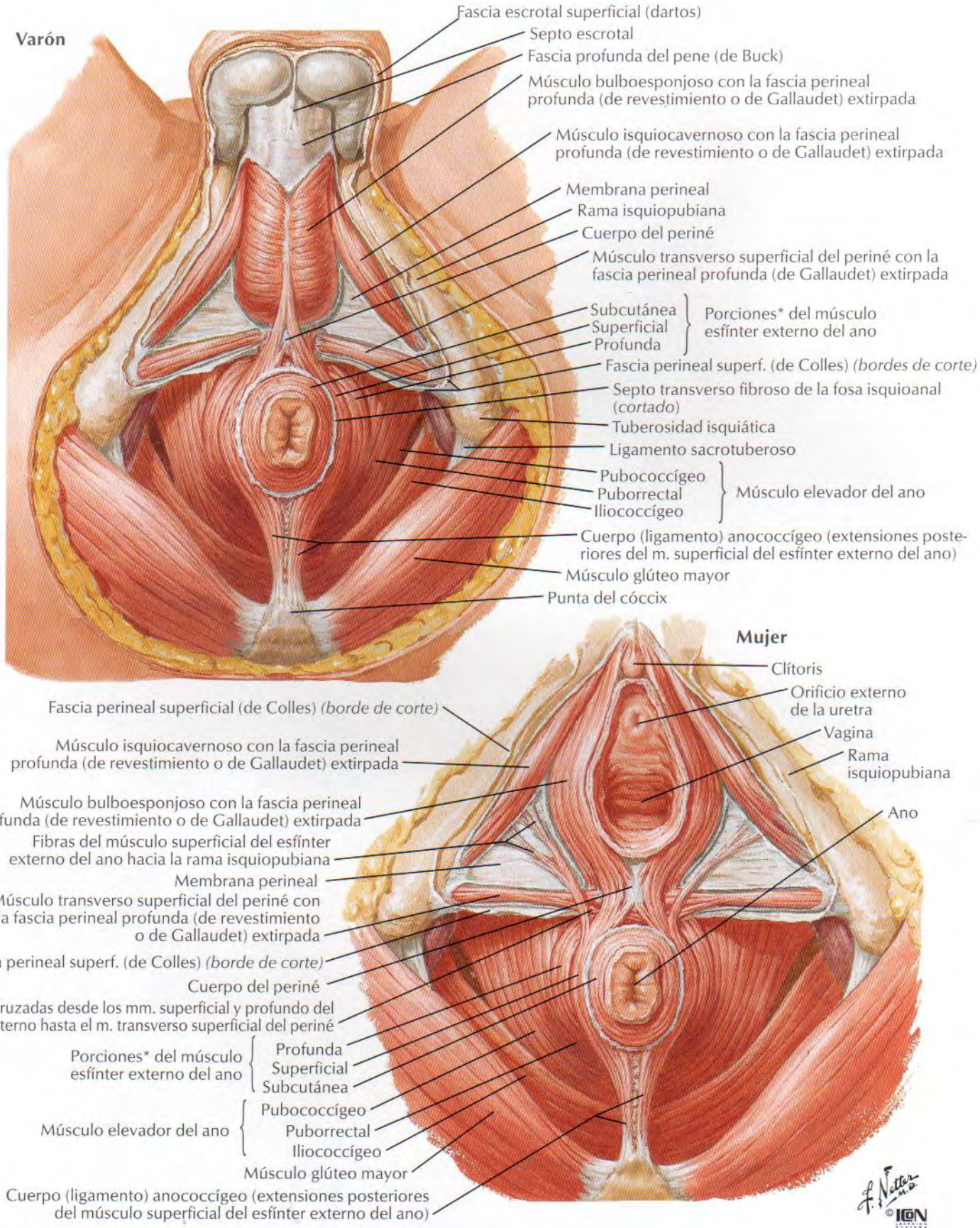

*Porciones variables y a menudo indiferenciadas

Sección sagital

Peritoneo
Fascia vesical
Fascia rectal
Fascia rectal
Fascia presacra
Espacio presacro
Fascia (septo) rectovesical o rectoprostática (de Denonvilliers)
Espacio retropúbico (prevesical) (de Retzius)
Espacio rectovesical: Retrovesical, Prerrectal, Retroprostático
Músculos esfínter de la uretra y transverso profundo del periné
Músculo esfínter externo del ano*: Profundo, Superficial, Subcutáneo
Fascia profunda del pene (de Buck)
Fascia perineal superficial (de Colles)
Músculo elevador del ano y fascia del diafragma pélvico
Espacio postanal profundo
Cuerpo (ligamento) anococcígeo
Espacio postanal superficial (porción del espacio perianal)
Espacio submucoso
Espacio perianal
Músculo bulboesponjoso y fascia perineal profunda (de revestimiento o de Gallaudet)
Compartimiento perineal superficial (espacio o fondo de saco)

*Porciones variables y a menudo indiferenciadas

Membrana perineal,
Músculo transverso profundo del periné y
Músculo transverso superficial del periné
(cortados) para exponer el
Receso anterior de la fosa isquioanal
Comunicación preanal (inconstante) entre las fosas isquioanales derecha e izquierda
Pus en la fosa isquioanal
Comunicación posterior entre las fosas isquioanales derecha e izquierda vía espacio postanal profundo en profundidad al cuerpo (ligamento) anococcígeo
Músculo glúteo mayor y
Ligamento sacrotuberoso
(cortado) para exponer el
Receso posterior de la fosa isquioanal

Visión perineal

Propagación de un absceso perineal en los espacios perineales

F. Netter M.D. C. Machado M.D. © ICON

Arterias del recto y conducto anal

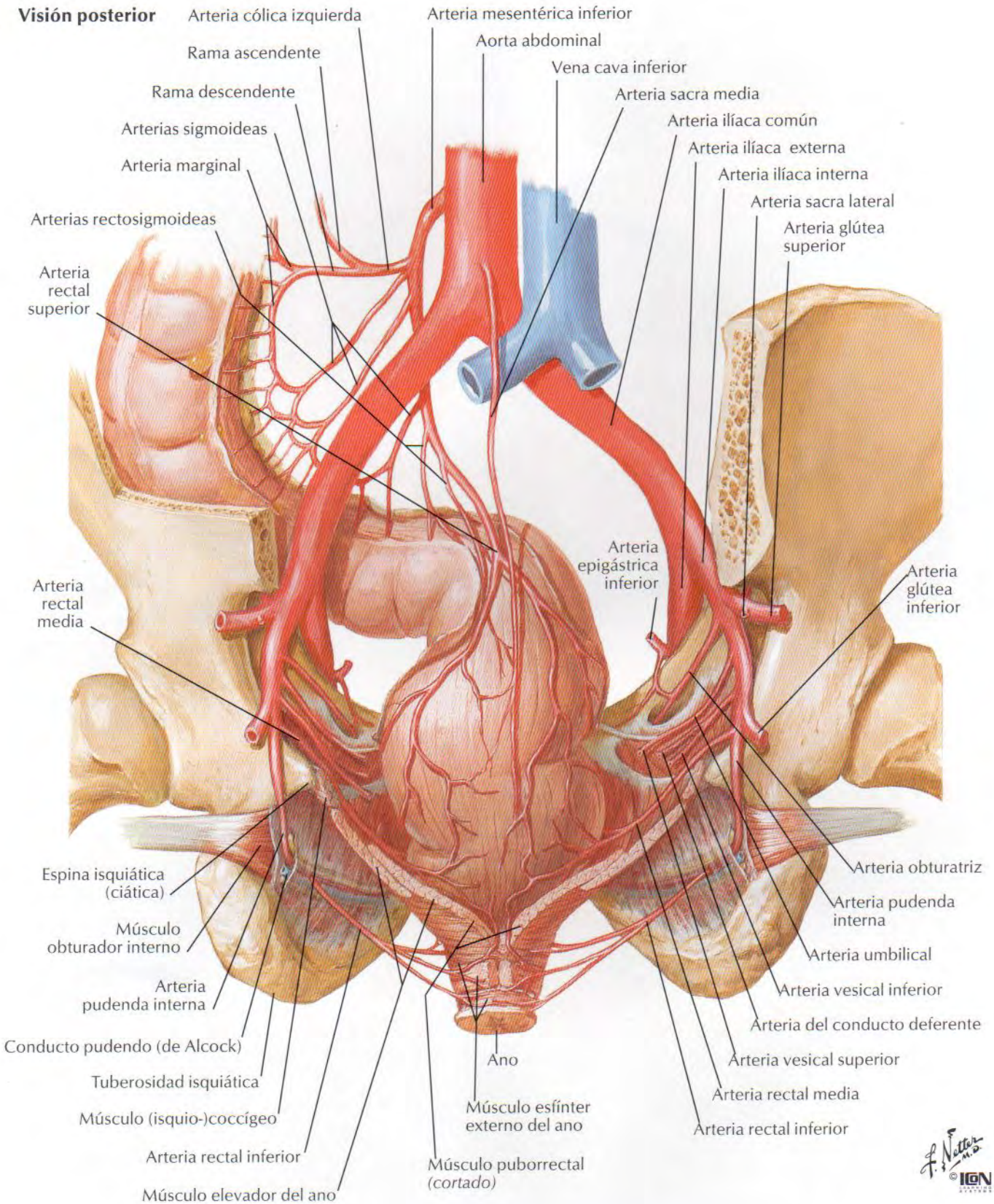

Visión anterior

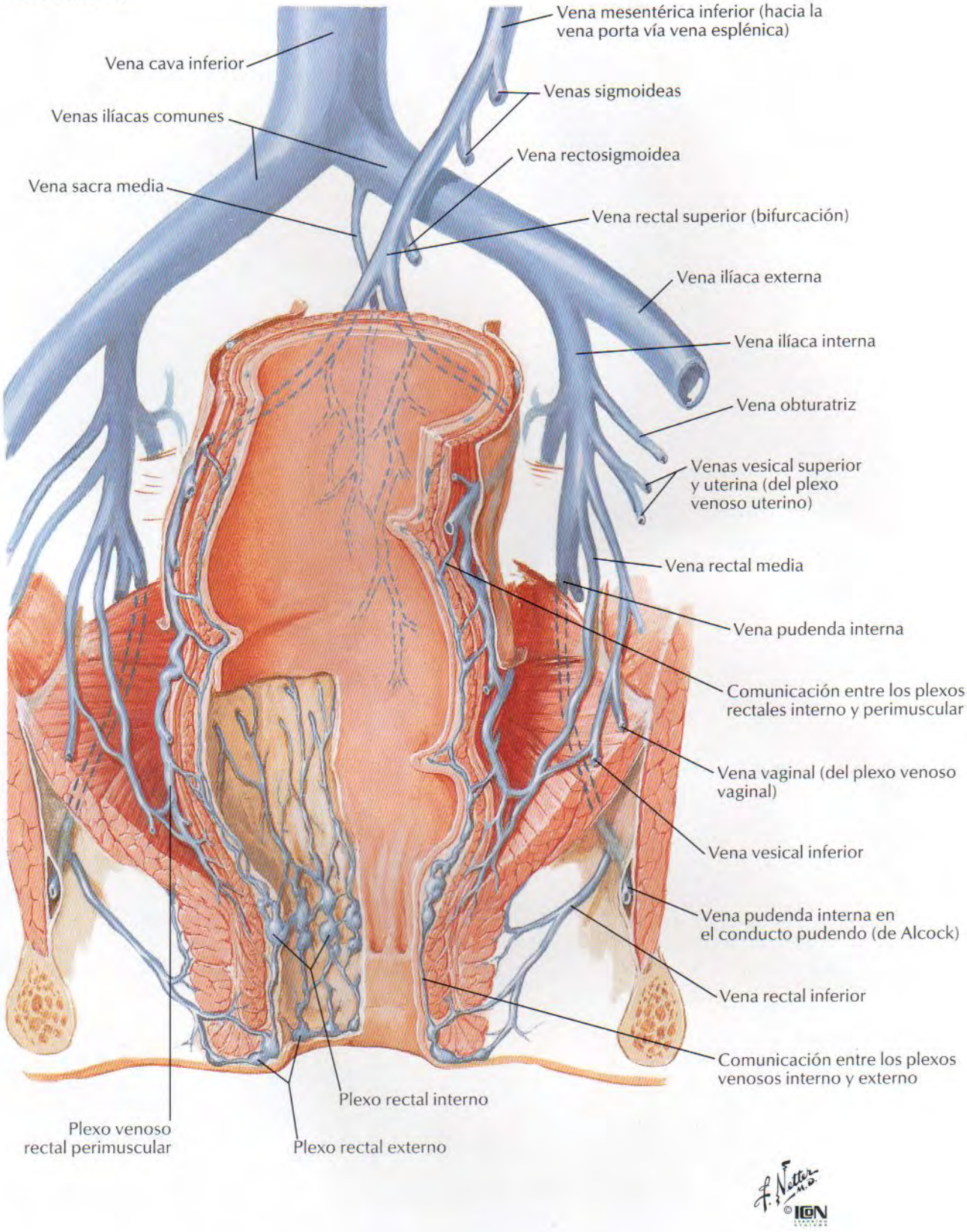

Arterias y venas de los órganos pélvicos: mujer

Visión anterior

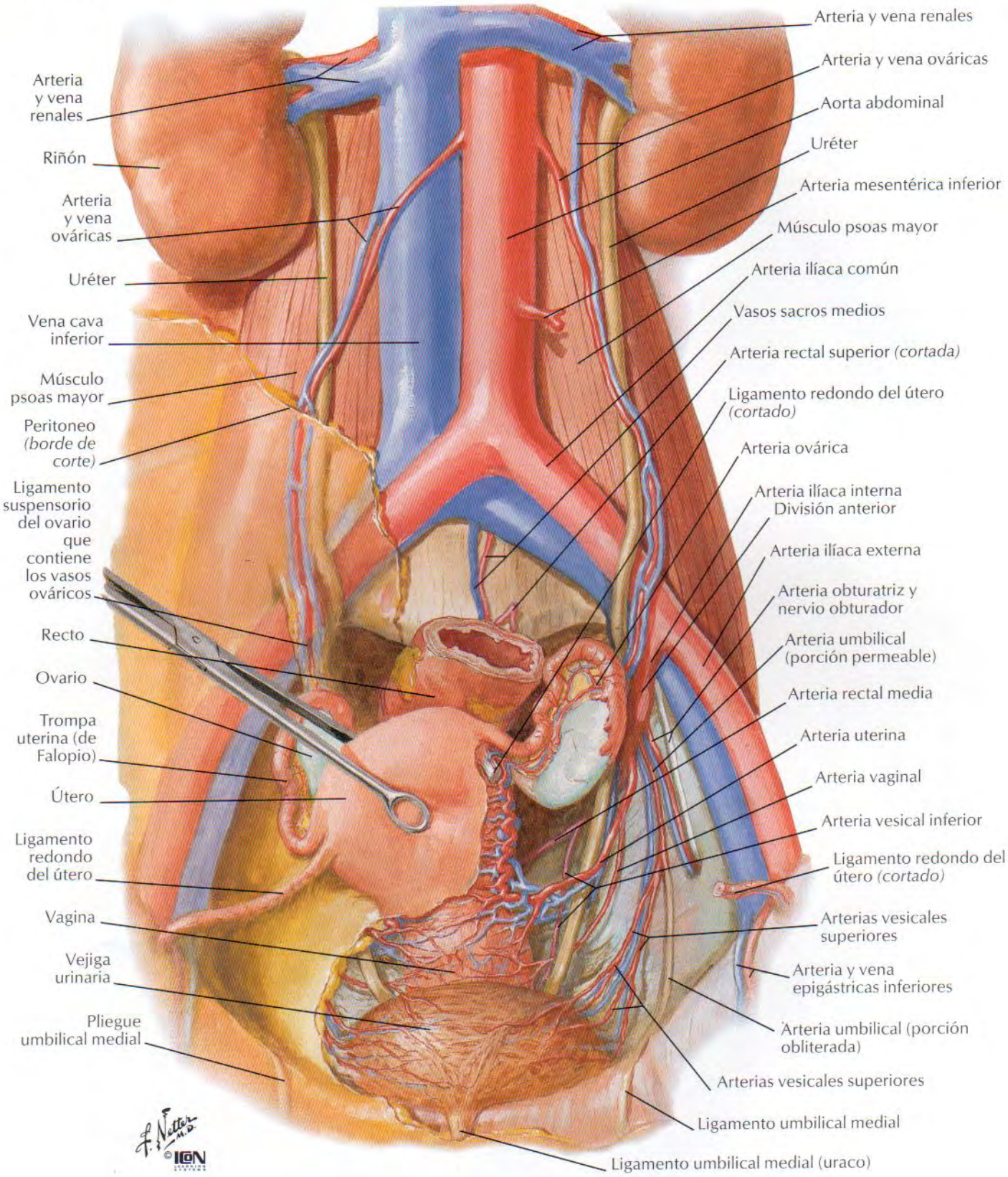

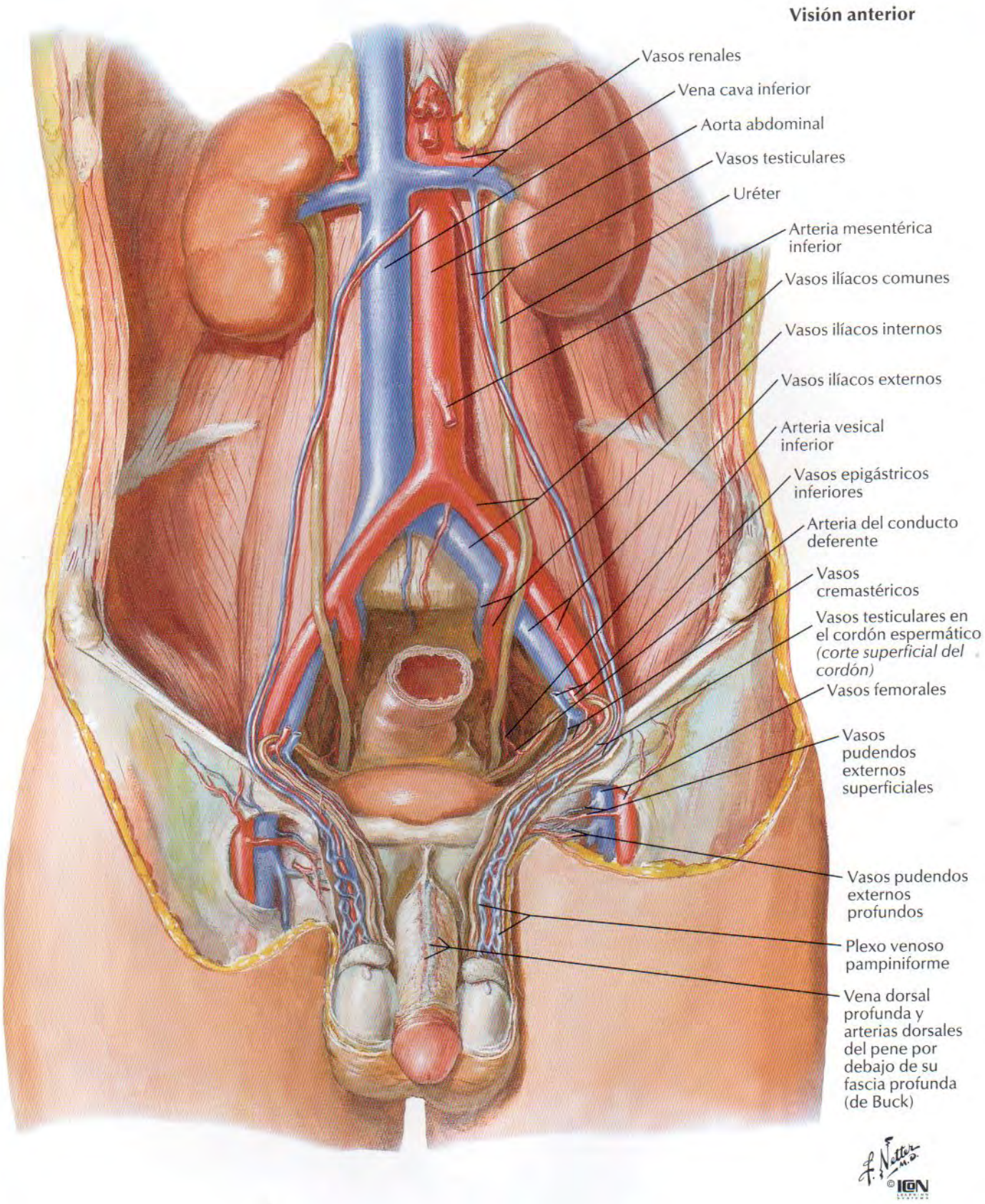
Visión anterior
Vasos renales
Vena cava inferior
Aorta abdominal
Vasos testiculares
Uréter
Arteria mesentérica inferior
Vasos ilíacos comunes
Vasos ilíacos internos
Vasos ilíacos externos
Arteria vesical inferior
Vasos epigástricos inferiores
Arteria del conducto deferente
Vasos cremastéricos
Vasos testiculares en el cordón espermático (corte superficial del cordón)
Vasos femorales
Vasos pudendos externos superficiales
Vasos pudendos externos profundos
Plexo venoso pampiniforme
Vena dorsal profunda y arterias dorsales del pene por debajo de su fascia profunda (de Buck)
F. Netter M.D.
© IGN

Arterias y venas de la pelvis: mujer

Arteria sacra media
Arteria iliolumbar
Arterias sacras laterales
Arteria glútea superior
Músculo piriforme
Arteria glútea inferior
Arteria pudenda interna
Músculo (isquio-) coccígeo
Ligamento sacrotuberoso
Fascia obturatriz (del músculo obturador interno)
Arteria pudenda interna en el conducto pudendo (de Alcock)
Músculo elevador del ano *(borde de corte)*
Aorta abdominal
Derecha / Izquierda } Arterias ilíacas comunes
Arteria ilíaca interna
División posterior
División anterior
Arteria ilíaca externa
Arteria obturatriz
Arteria umbilical (porción permeable)
Arteria rectal media
Arteria uterina
Arteria vaginal
Arteria vesical inferior
Arterias vesicales superiores
Ligamento umbilical medial (porción obliterada de la arteria umbilical)
Sínfisis del pubis

Sección sagital

Sección paramedial derecha: visión lateral

Aorta abdominal
Vena cava inferior
Arteria ilíaca común derecha
Arteria ilíaca común izquierda
Uréteres
Arteria ilíaca externa *(cortada)*
Arteria ilíaca interna
División posterior
División anterior
Arteria glútea superior
Arteria obturatriz
Arteria umbilical (porción permeable)
Músculo piriforme
Arteria pudenda interna
Arteria glútea inferior
Músculo (isquio-)coccígeo
Arteria rectal media
Arteria uterina
Arteria vaginal
Arteria vesical inferior
Arteria pudenda interna
Arteria rectal inferior
Arterias vesicales superiores
Ligamento umbilical medial (porción distal obliterada de la arteria umbilical)
Conducto obturador
Músculo obturador interno
Músculo elevador del ano

F. Netter M.D. © ICON

Sección paramedial izquierda: visión lateral

Vena cava inferior
Vasos obturadores derechos
Arteria umbilical derecha (porción permeable)
Arteria vesical superior
Arteria umbilical (porción obliterada)
Vasos circunflejos ilíacos profundos
Vasos epigástricos inferiores
Conducto deferente y su arteria
Ligamento umbilical medial
Ligamento umbilical medio (uraco)
Arteria umbilical (porción obliterada)
Arteria vesical superior
Vena dorsal superficial del pene
Vena dorsal profunda y arteria dorsal del pene
Fascia profunda del pene (de Buck)
Arteria testicular
Plexo (venoso) pampiniforme
Arteria del conducto deferente
Plexo venoso vesical (retropúbico)
Aorta abdominal
Vasos ilíacos comunes
Vasos sacros medios
Vasos ilíacos externos *(cortados)*
Vasos ilíacos internos
Arteria iliolumbar
Arteria sacra lateral
Arteria glútea superior
Arteria obturatriz
Arteria umbilical
Uréter *(cortado)*
Arteria glútea inferior
Arteria vesical inferior
Arteria rectal media
Arteria pudenda interna
Conducto deferente y su arteria
Ramas prostáticas de la arteria vesical inferior
Arteria rectal inferior
Plexo venoso prostático
Músculo esfínter de la uretra
Arteria perineal
Arteria pudenda interna (arteria dorsal del pene) sobre la cara superior de la membrana perineal
Arterias escrotales posteriores

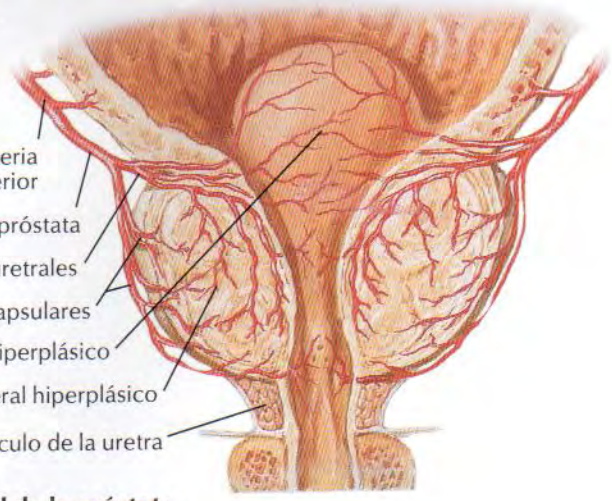

F. Netter M.D.
C. Machado M.D.
© ICON

Aporte arterial de la próstata
(sección frontal, visión anterior de espécimen con hiperplasia benigna)

Arterias y venas del periné y útero

Arteria labial posterior
Músculo isquiocavernoso
Músculo bulboesponjoso
Espacio perineal superficial
Membrana perineal
Arteria perineal
Músculo transverso superficial del periné
Arteria perineal
Arteria pudenda interna en el conducto pudendo (de Alcock)
Arteria rectal inferior
Músculo esfínter externo del ano

Arteria dorsal del clítoris
Arteria profunda del clítoris
Bulbo del vestíbulo
Músculo compresor de la uretra
Arteria del bulbo del vestíbulo
Glándula vestibular mayor (de Bartholin)
Músculo transverso profundo del periné
Arteria pudenda interna
Membrana perineal *(cortada)*
Arteria perineal *(cortada)*
Fascia perineal superficial (de Colles) *(cortada y reflejada)* para descubrir el espacio perineal superficial
Arteria pudenda interna en el conducto pudendo (de Alcock)
Arteria rectal inferior

Nota: fascia perineal profunda (de revestimiento o de Gallaudet) extirpada de los músculos del espacio perineal superficial

Tubárica } Ramas de la arteria uterina
Ovárica }
Vasos ováricos
Ramas tubáricas de los vasos ováricos
Vasos uterinos
Uréter
Ramas vaginales de la arteria uterina
Arteria vaginal
Músculo elevador del ano
Membrana perineal
Arteria pudenda interna
Arteria perineal
Espacio perineal superficial
Fascia perineal superficial (de Colles)

F. Netter M.D.
C. Machado M.D.
© ICON LEARNING SYSTEMS

Fascia espermática externa sobre el testículo y cordón espermático

Músculo bulboesponjoso

Músculo isquiocavernoso

Membrana perineal

Cuerpo del periné

Músculo transverso superficial del periné

Arteria perineal transversa

Fascia perineal superficial (de Colles) *(borde de corte)*

Conducto pudendo (de Alcock)

Fascia superficial (dartos) del escroto

Septo escrotal

Arterias escrotales posteriores

Fascia profunda del pene (de Buck)

Fascia perineal superficial (de Colles) *(borde de corte)*

Espacio perineal superficial *(abierto)*

Arteria y vena perineales

Arteria pudenda interna que discurre superior a la membrana perineal

Músculo transverso superficial del periné y arteria perineal transversa *(cortados y reflejados)*

Vasos pudendos internos y nervio pudendo *(cortado)* en el conducto pudendo (de Alcock) *(abierto)*

Arteria rectal inferior

Fascia inferior del diafragma pélvico (techo de la fosa isquiorrectal)

Nota: fascia perineal profunda (de revestimiento o de Gallaudet) extirpada de los músculos del espacio perineal superficial

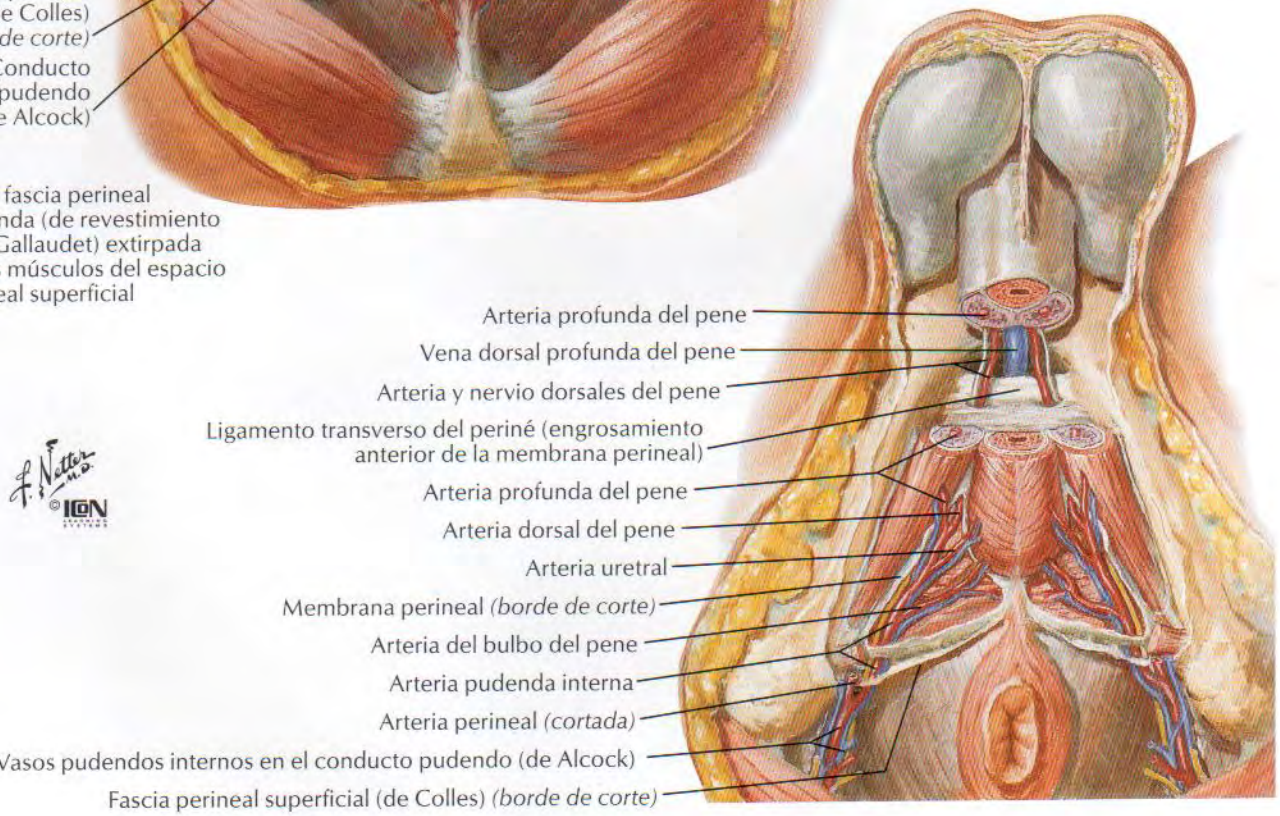

F. Netter M.D. ©ICON

Vasos y nódulos linfáticos de la pelvis y genitales: mujer

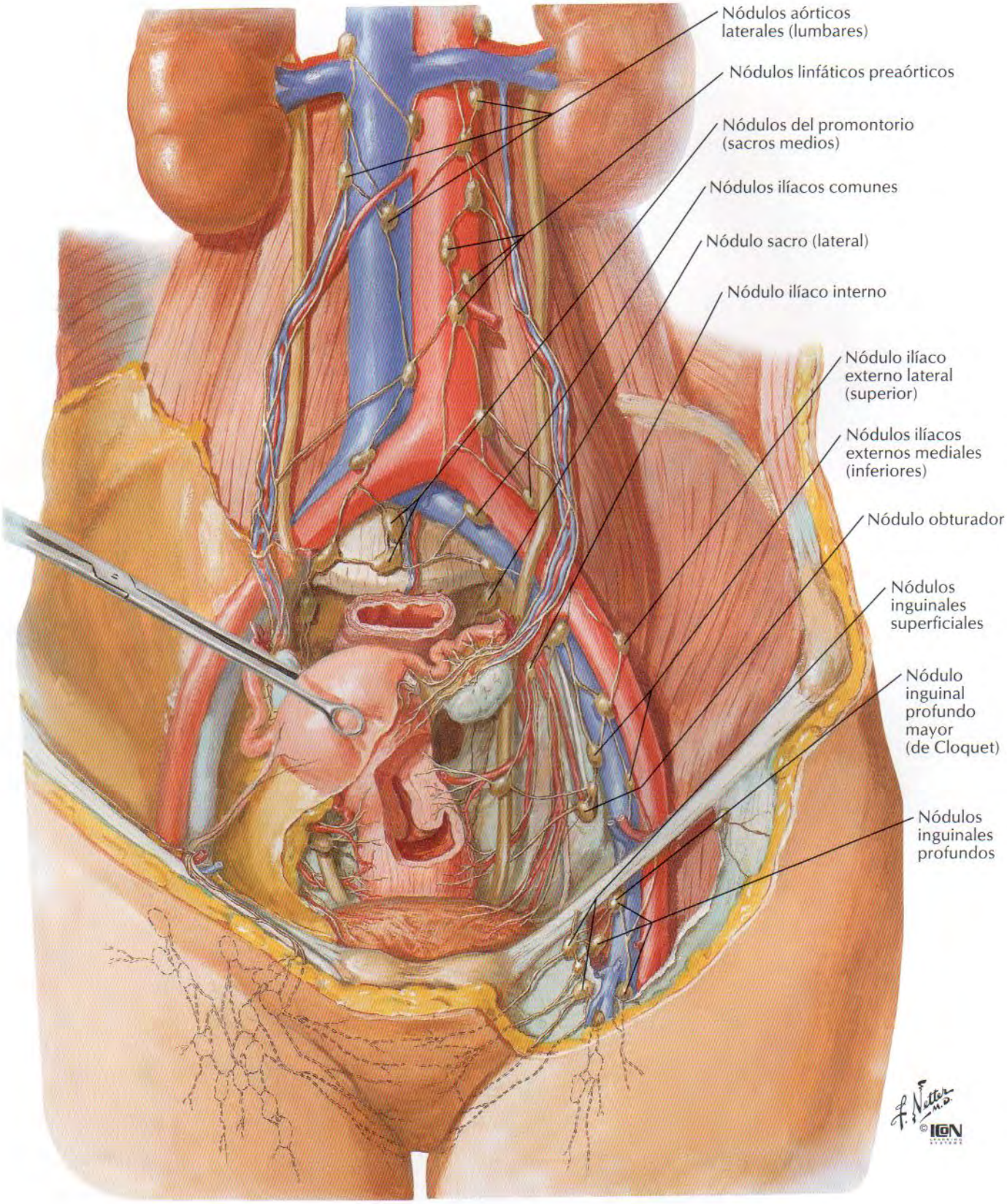

Vasos y nódulos linfáticos del periné: mujer

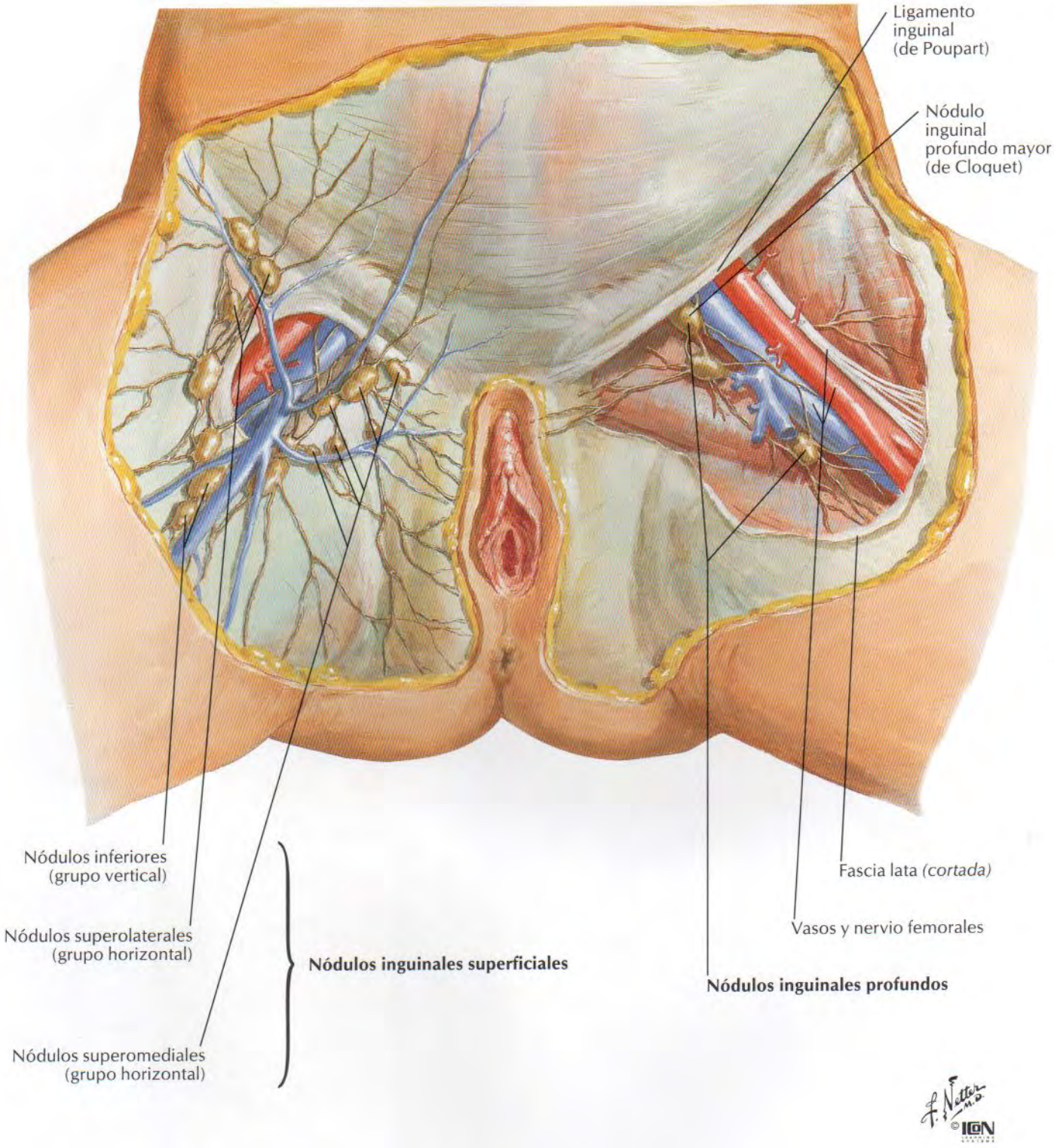

Vasos y nódulos linfáticos de la pelvis y genitales: varón

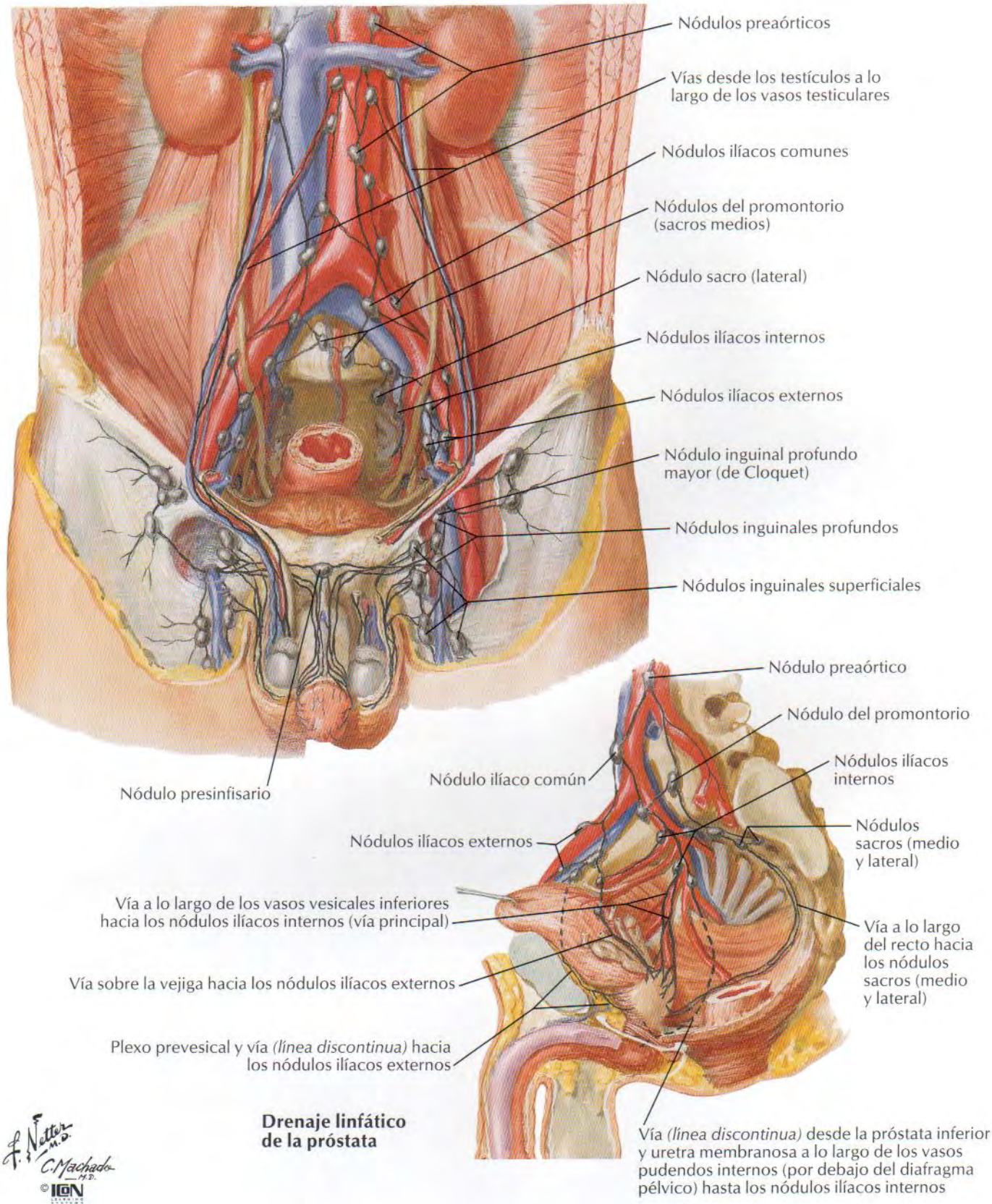

Drenaje linfático de la próstata

Nervios de los genitales externos: varón

VÉANSE TAMBIÉN LÁMINAS 159, 308

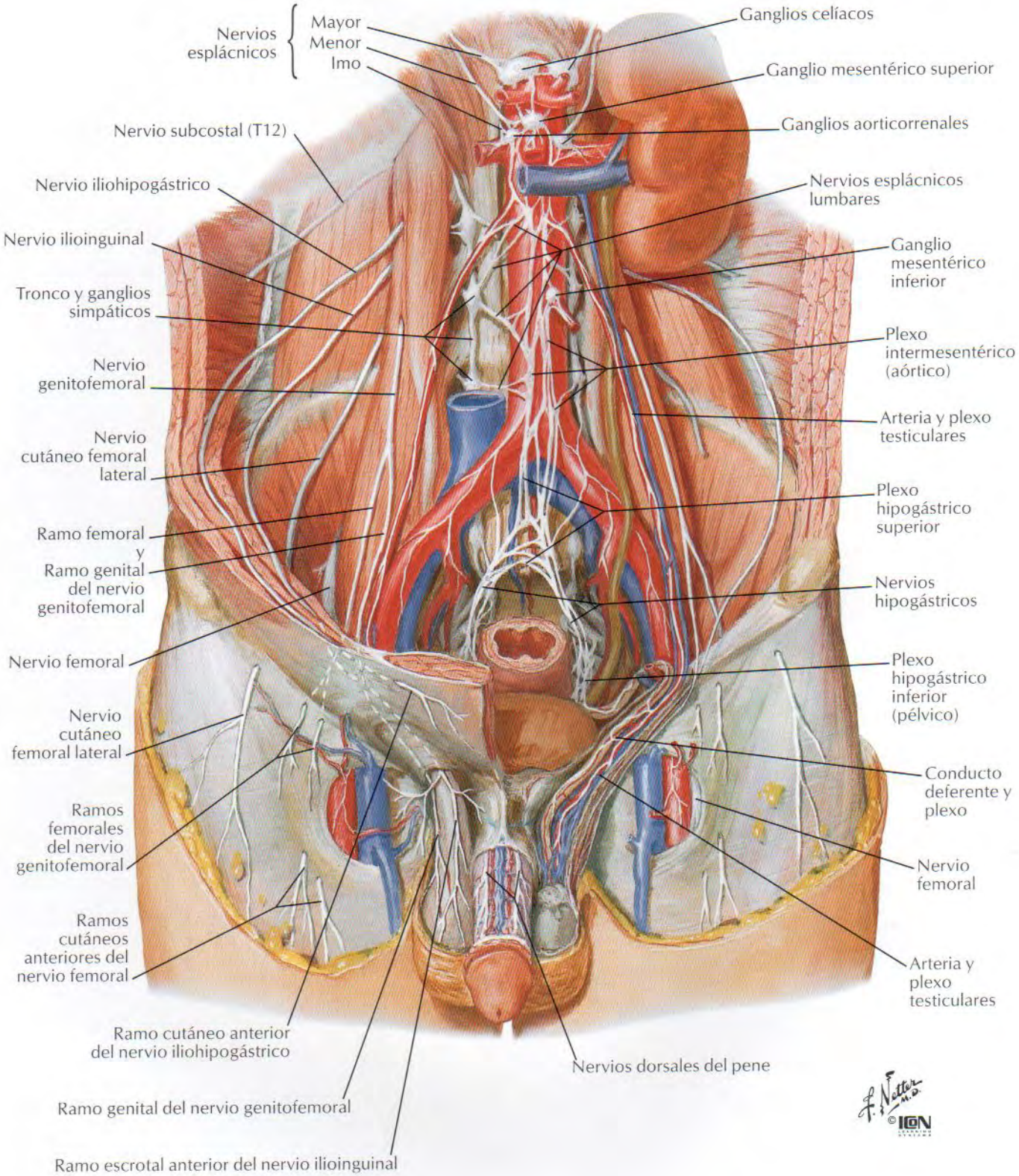

Nervios de las vísceras pélvicas: varón

VÉANSE TAMBIÉN LÁMINAS 159, 308

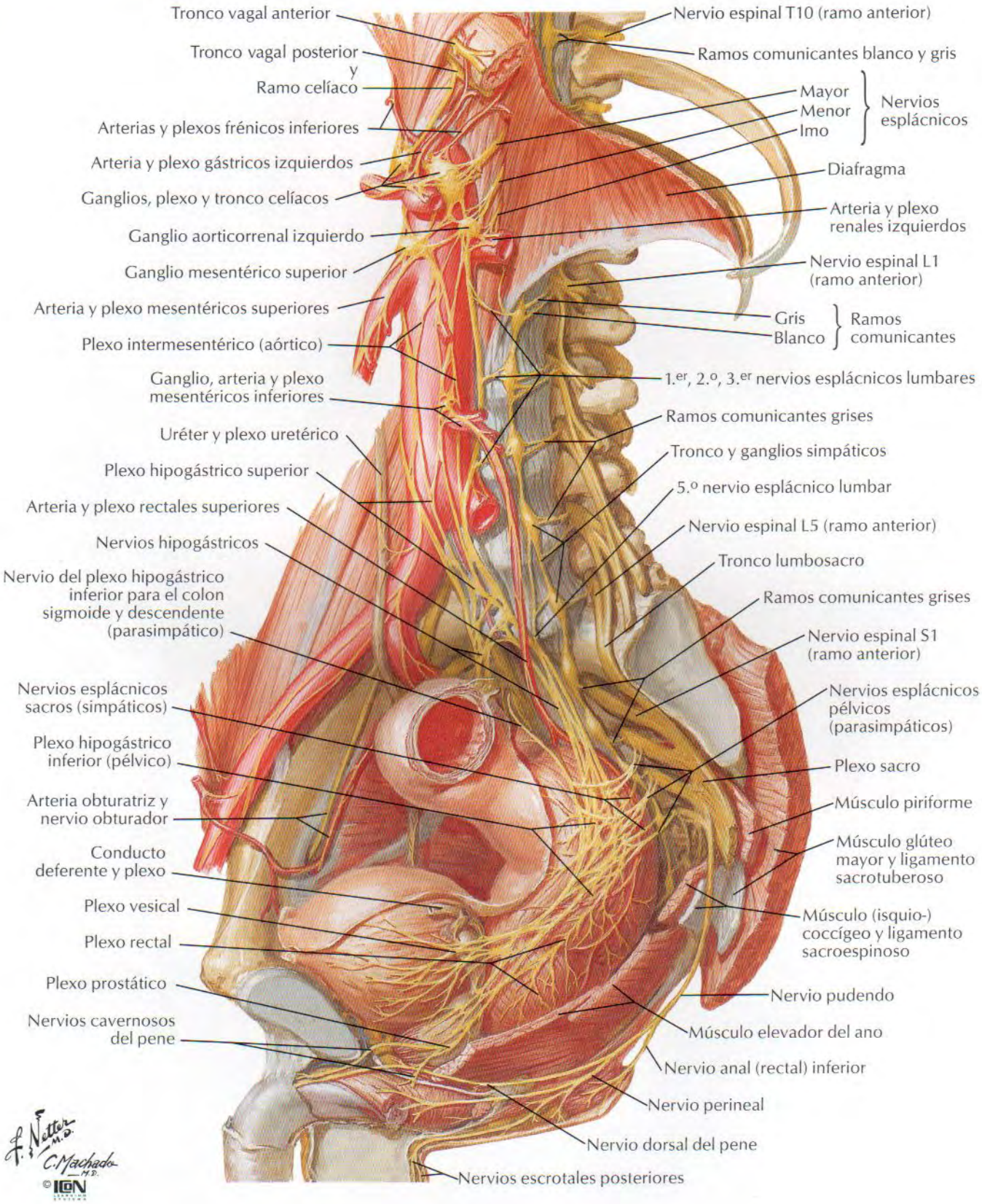

Nervios del periné: varón

VÉASE TAMBIÉN LÁMINA 396

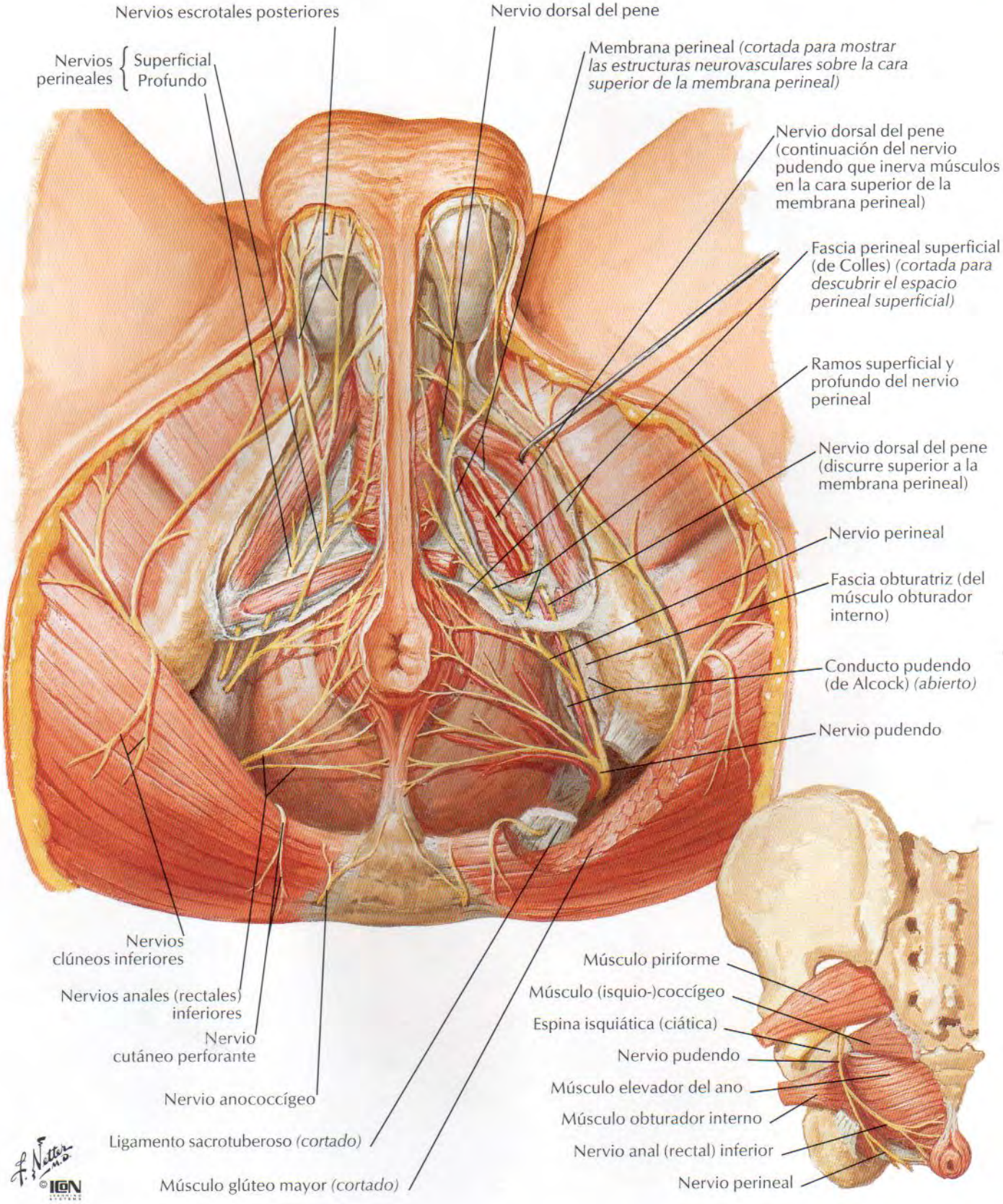

Nervios de las vísceras pélvicas: mujer

VÉANSE TAMBIÉN LÁMINAS 159, 308

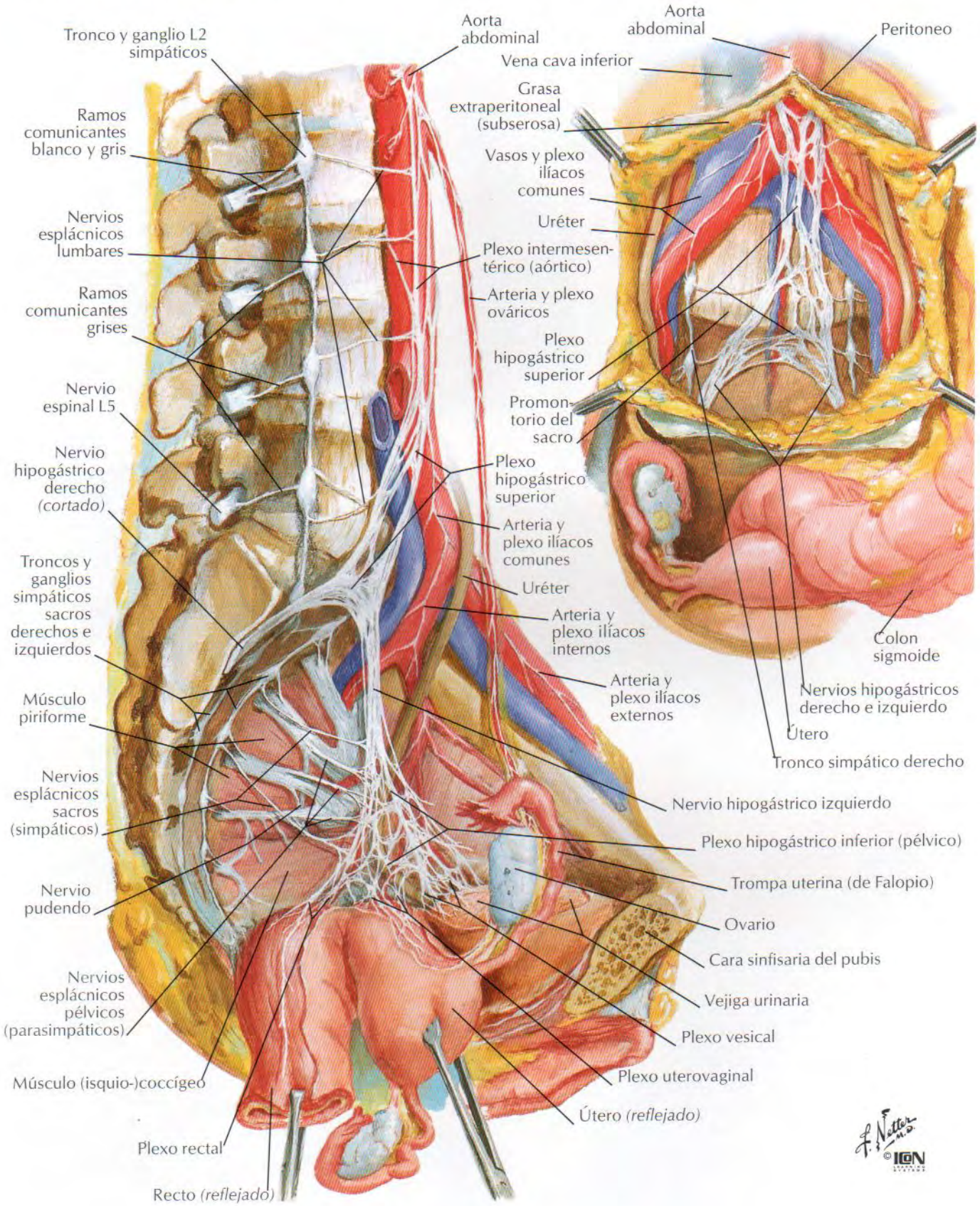

Nervios del periné y genitales externos: mujer

VÉASE TAMBIÉN LÁMINA 395

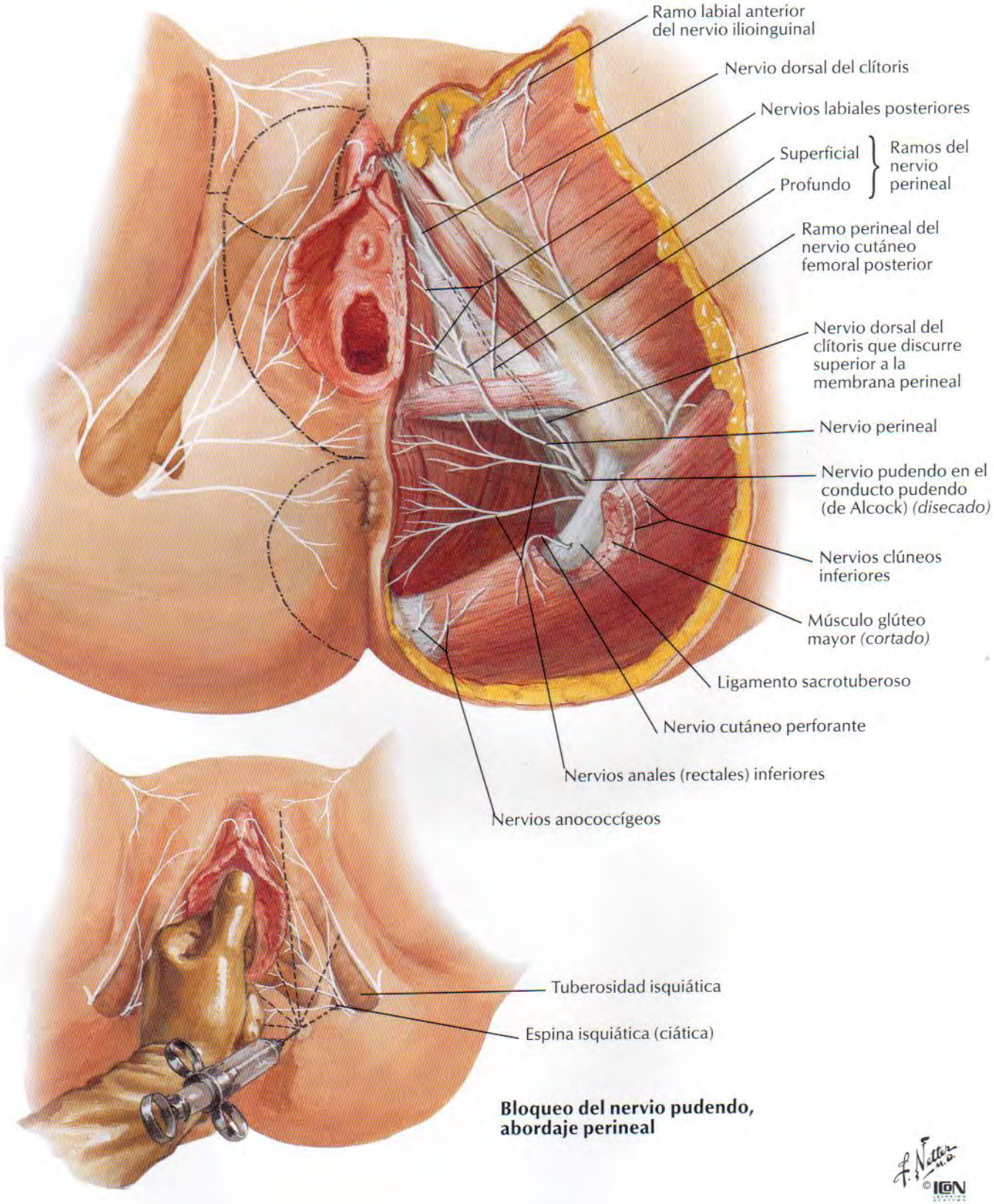

Bloqueo del nervio pudendo, abordaje perineal

Vías nerviosas en el parto

VÉASE TAMBIÉN LÁMINA 159

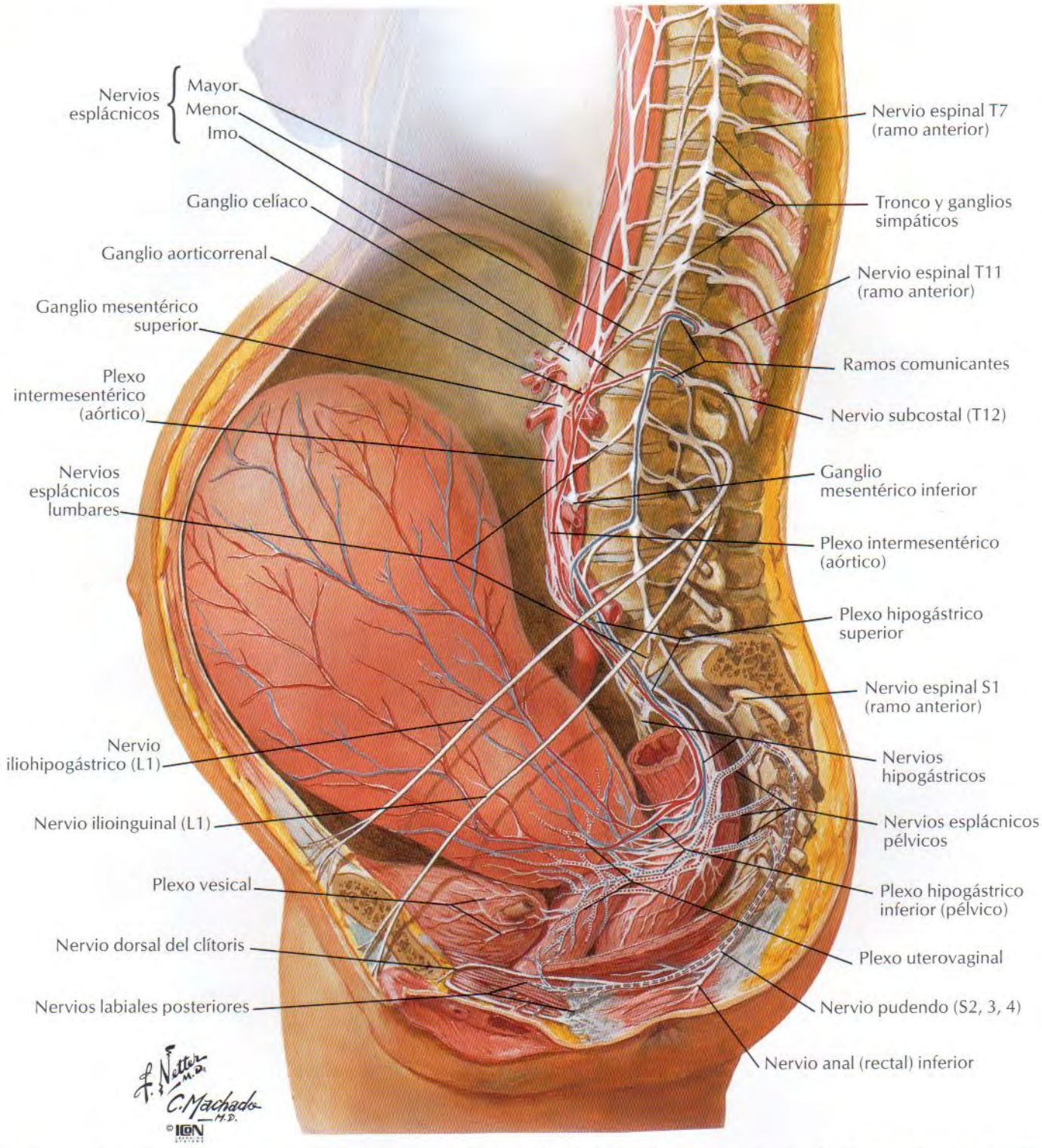

Las fibras sensitivas desde cuerpo y fondo del útero acompañan las fibras simpáticas vía plexos hipogástricos hacia T11, 12 (¿L1?)

Fibras motoras hacia el cuerpo y fondo del útero (simpáticas)

Las fibras sensitivas desde el cuello uterino y vagina superior acompañan los nervios esplácnicos pélvicos (parasimpáticos) hacia S2, 3, 4

Fibras motoras hacia el segmento uterino inferior, cuello y vagina superior (parasimpáticas)

Las fibras sensitivas desde la vagina inferior y periné acompañan las fibras somáticas vía nervio pudendo hacia S2, 3, 4

Fibras motoras hacia vagina inferior y periné vía nervio pudendo (somático)

Inervación de los órganos reproductores femeninos: esquema

VÉASE TAMBIÉN LÁMINA 160

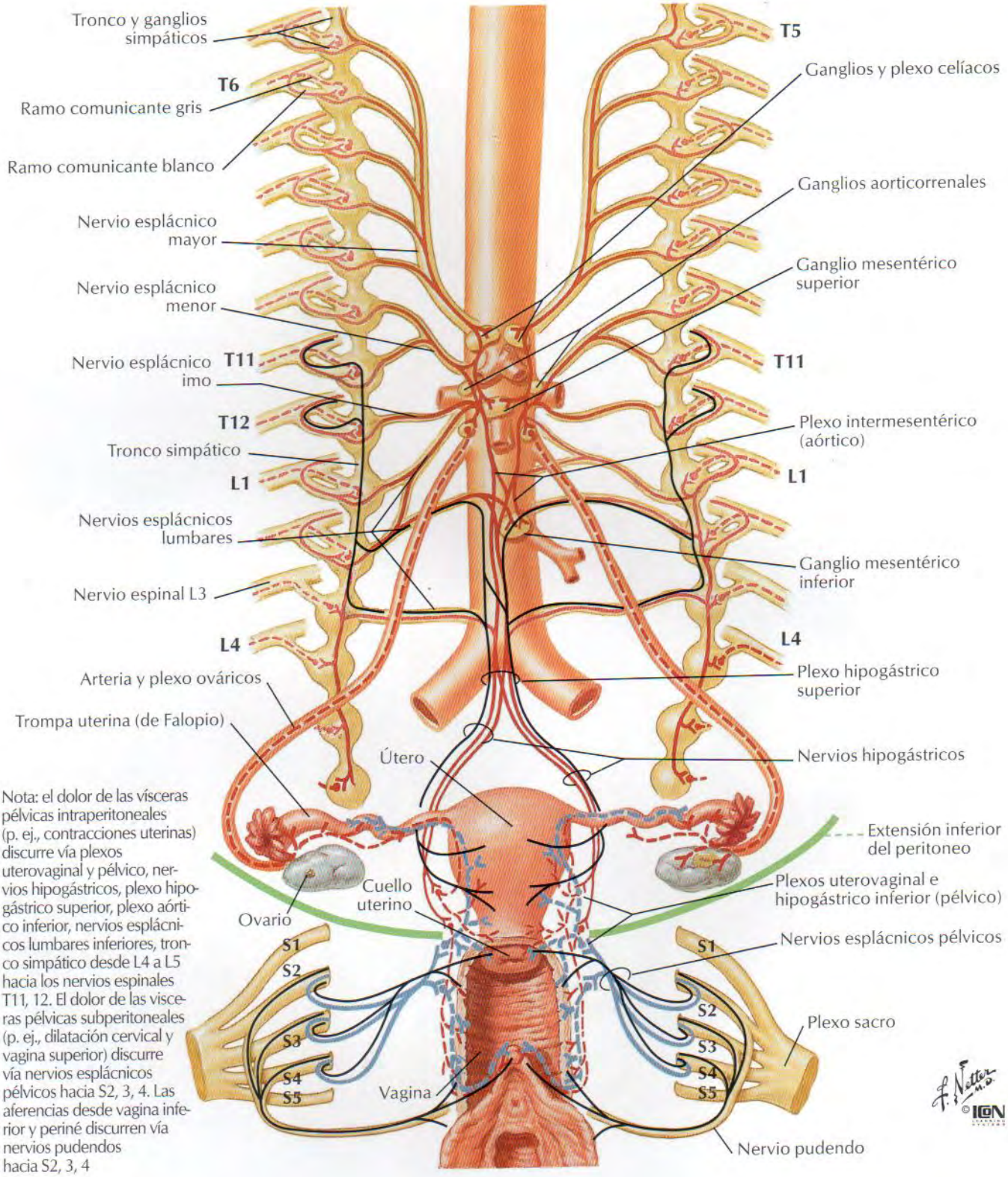

Nota: el dolor de las vísceras pélvicas intraperitoneales (p. ej., contracciones uterinas) discurre vía plexos uterovaginal y pélvico, nervios hipogástricos, plexo hipogástrico superior, plexo aórtico inferior, nervios esplácnicos lumbares inferiores, tronco simpático desde L4 a L5 hacia los nervios espinales T11, 12. El dolor de las vísceras pélvicas subperitoneales (p. ej., dilatación cervical y vagina superior) discurre vía nervios esplácnicos pélvicos hacia S2, 3, 4. Las aferencias desde vagina inferior y periné discurren vía nervios pudendos hacia S2, 3, 4

Fibras simpáticas { **Presinápticas** ——— / **Postsinápticas** - - - -

Fibras parasimpáticas { **Presinápticas** ——— / **Postsinápticas** - - - -

Fibras aferentes ———

Inervación de los órganos reproductores masculinos: esquema

VÉASE TAMBIÉN LÁMINA 160

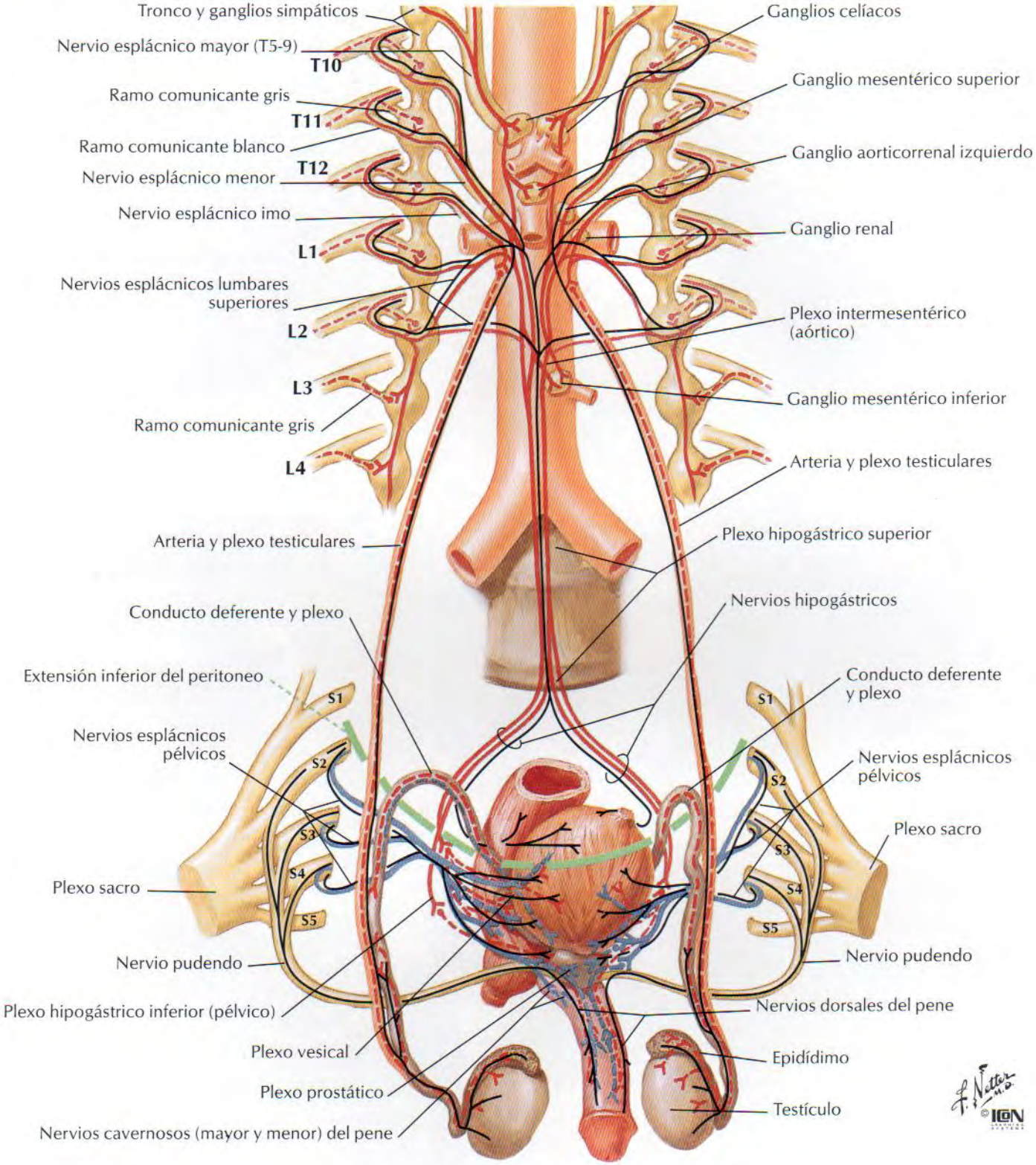

Fibras simpáticas { **Presinápticas** ——— / **Postsinápticas** - - - - -

Fibras parasimpáticas { **Presinápticas** ——— / **Postsinápticas** - - - - -

Fibras aferentes ———

Inervación de la vejiga urinaria y uréter inferior: esquema

VÉASE TAMBIÉN LÁMINA 160

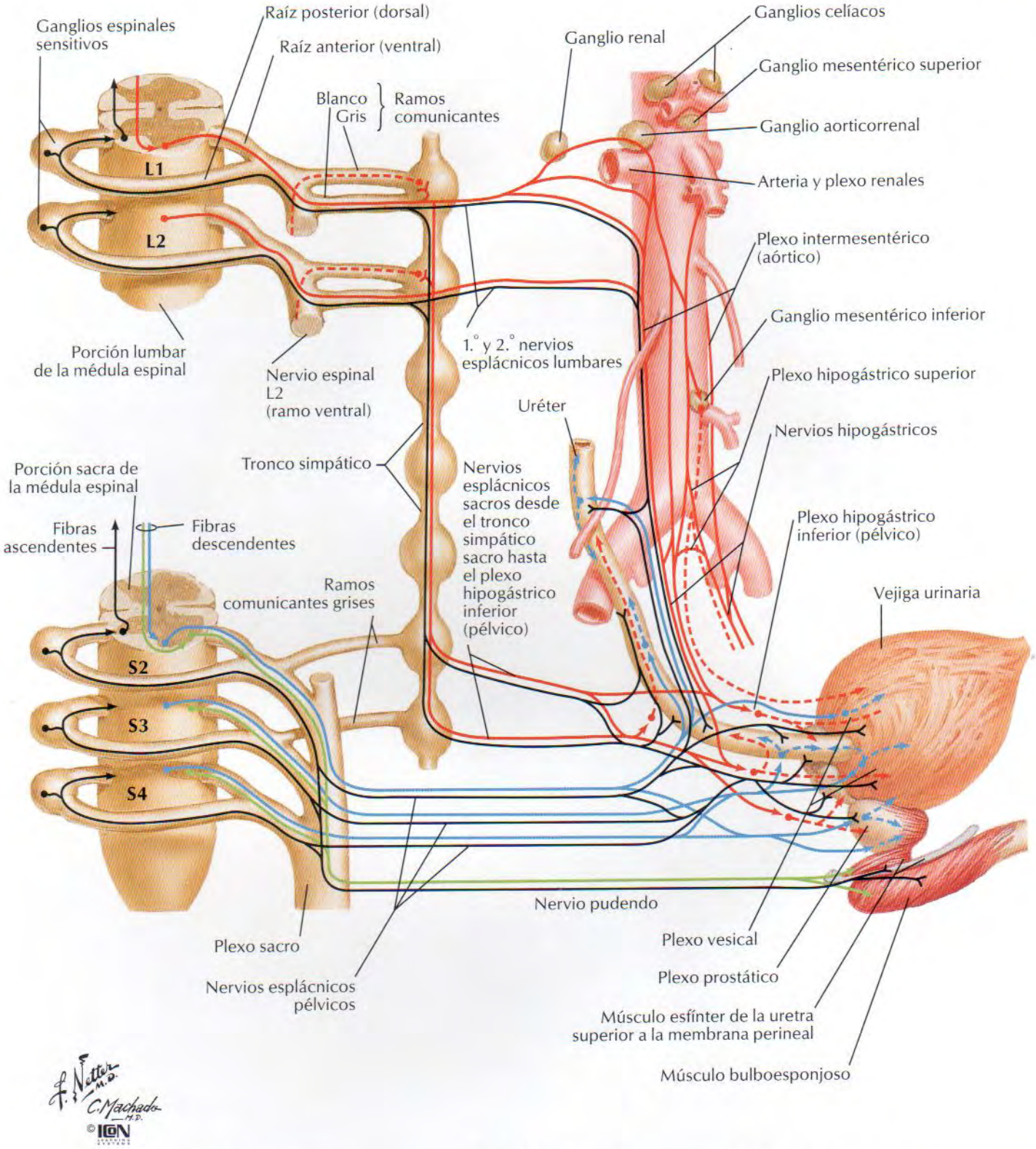

Fibras simpáticas { **Presinápticas** ——— / **Postsinápticas** - - - -

Fibras parasimpáticas { **Presinápticas** ——— / **Postsinápticas** - - - -

Fibras eferentes somáticas ———

Fibras aferentes ———

Estructuras homólogas de los genitales externos

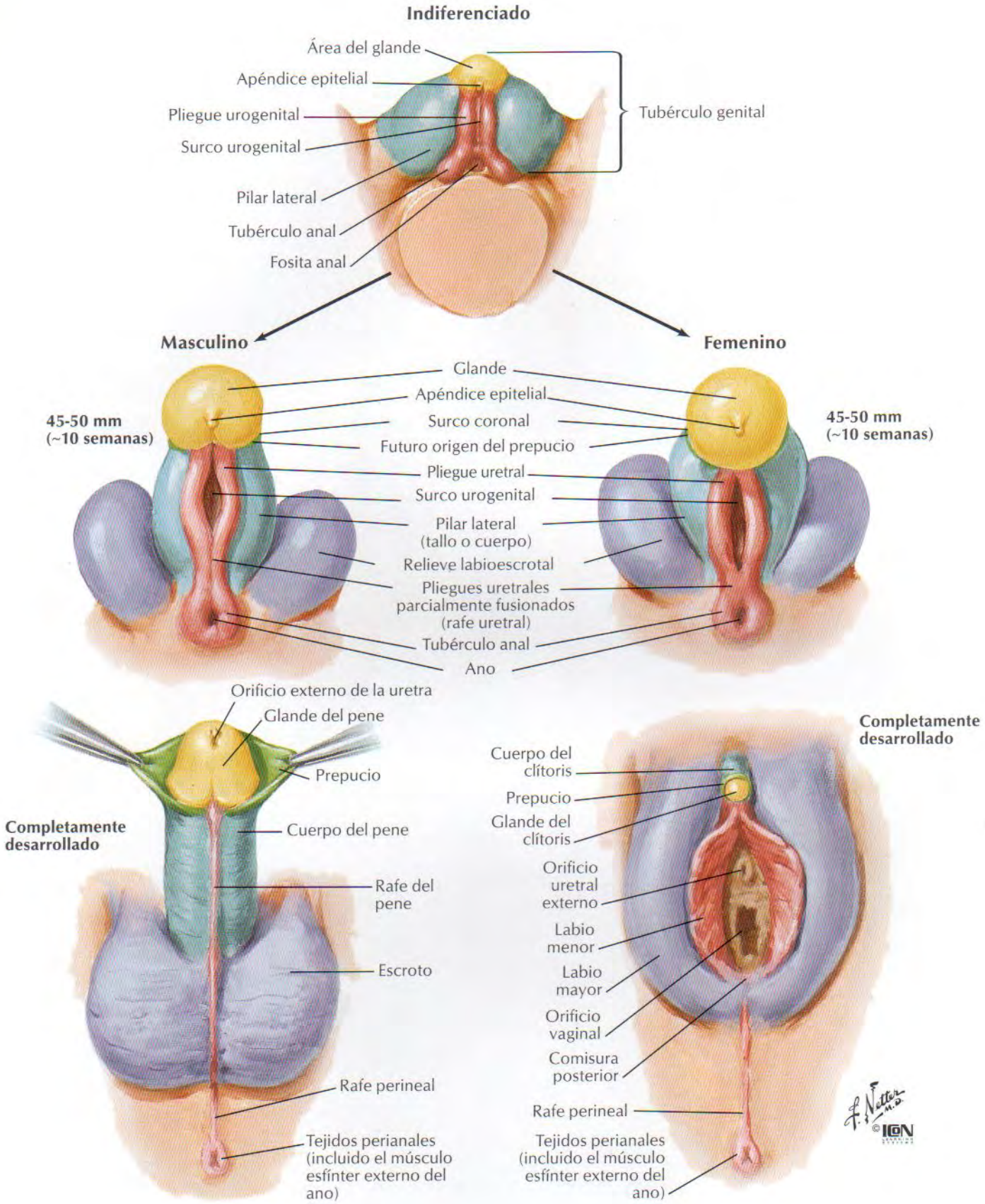

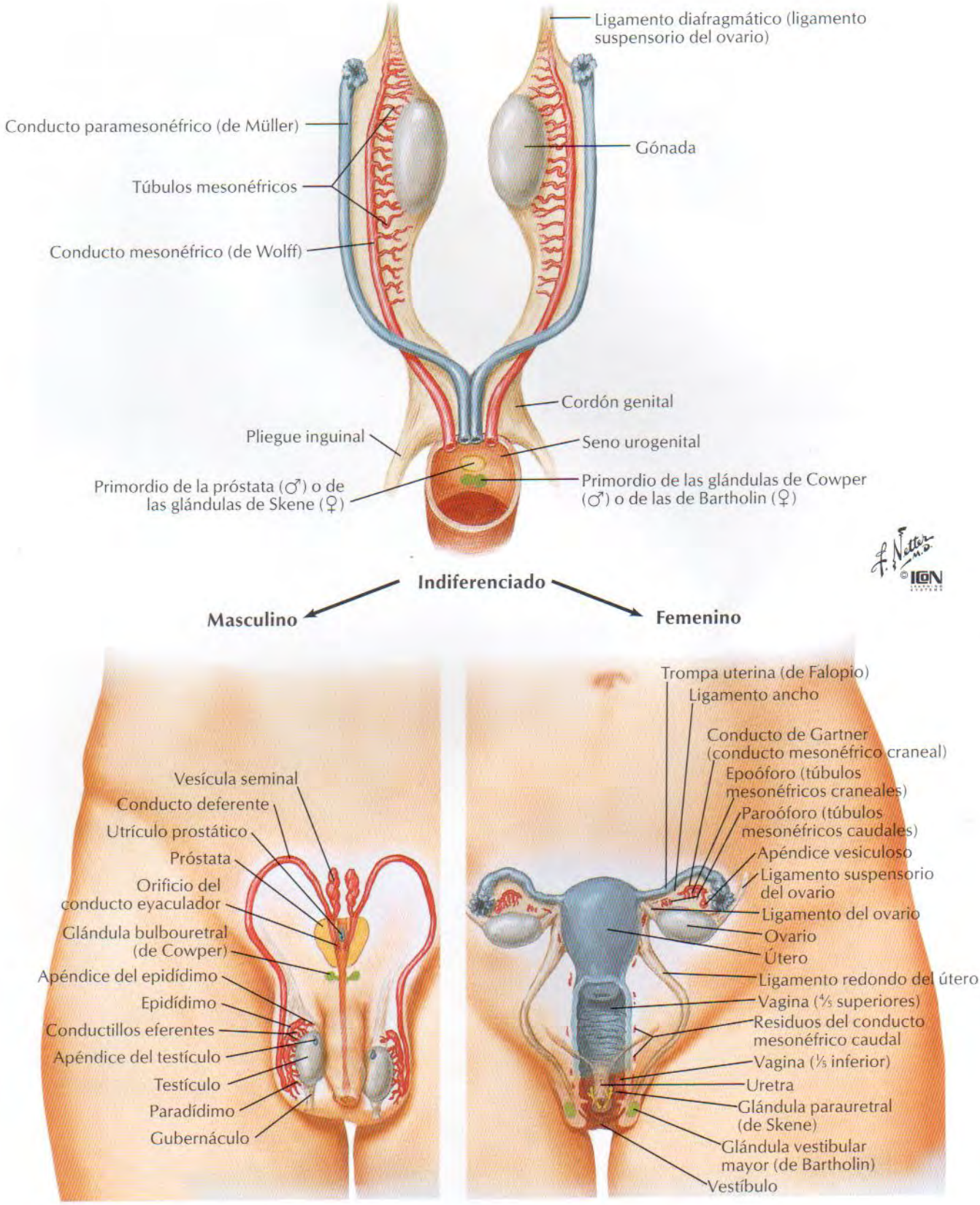
Ligamento diafragmático (ligamento suspensorio del ovario)
Conducto paramesonéfrico (de Müller)
Gónada
Túbulos mesonéfricos
Conducto mesonéfrico (de Wolff)
Cordón genital
Pliegue inguinal
Seno urogenital
Primordio de la próstata (♂) o de las glándulas de Skene (♀)
Primordio de las glándulas de Cowper (♂) o de las de Bartholin (♀)
Indiferenciado
Masculino
Femenino
Vesícula seminal
Conducto deferente
Utrículo prostático
Próstata
Orificio del conducto eyaculador
Glándula bulbouretral (de Cowper)
Apéndice del epidídimo
Epidídimo
Conductillos eferentes
Apéndice del testículo
Testículo
Paradídimo
Gubernáculo
Trompa uterina (de Falopio)
Ligamento ancho
Conducto de Gartner (conducto mesonéfrico craneal)
Epoóforo (túbulos mesonéfricos craneales)
Paroóforo (túbulos mesonéfricos caudales)
Apéndice vesiculoso
Ligamento suspensorio del ovario
Ligamento del ovario
Ovario
Útero
Ligamento redondo del útero
Vagina (⅘ superiores)
Residuos del conducto mesonéfrico caudal
Vagina (⅕ inferior)
Uretra
Glándula parauretral (de Skene)
Glándula vestibular mayor (de Bartholin)
Vestíbulo

Exploraciones pélvicas: imágenes sagitales de RM

RM sagital media (A) y parasagital (B) de la pelvis femenina

A

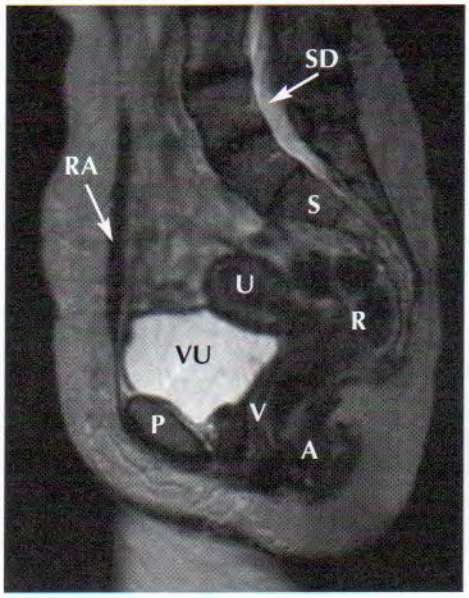

B

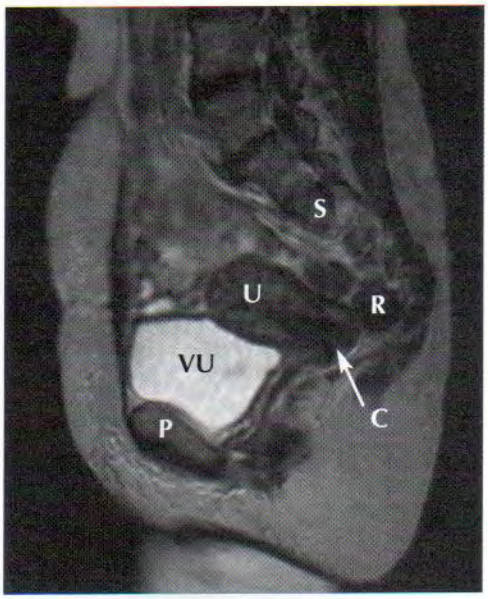

A	Conducto anal	**S**	Sacro
C	Orificio externo del cuello uterino	**SD**	Saco de la duramadre espinal
P	Sínfisis del pubis	**U**	Útero
R	Recto	**V**	Vagina
RA	Músculo recto del abdomen	**VU**	Vejiga urinaria

RM sagital media (C) y parasagital (D) de la pelvis masculina

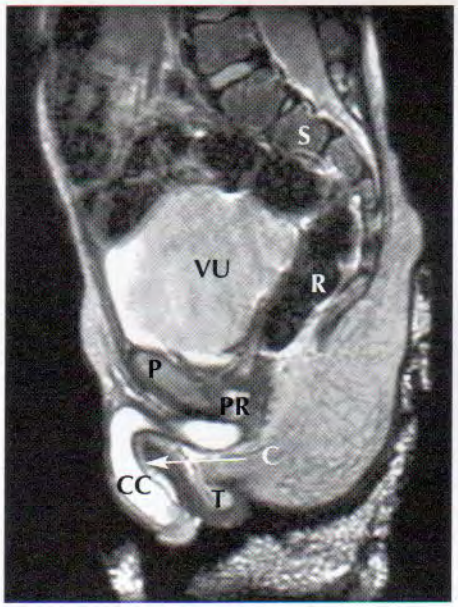

C

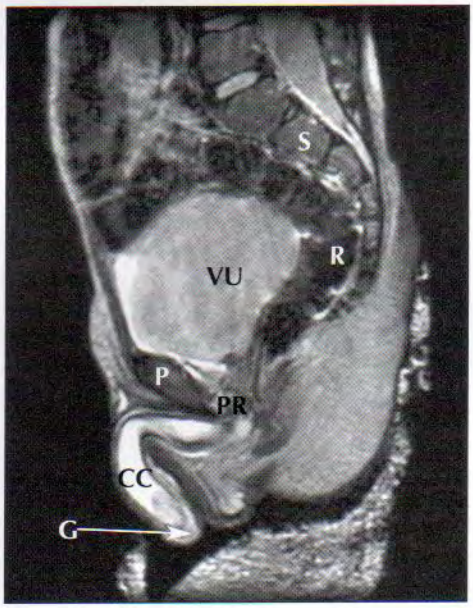

D

C	Cuerpo esponjoso	**R**	Recto
CC	Cuerpo cavernoso	**S**	Sacro
G	Glande del pene	**T**	Testículo
P	Sínfisis del pubis	**VU**	Vejiga urinaria
PR	Próstata		

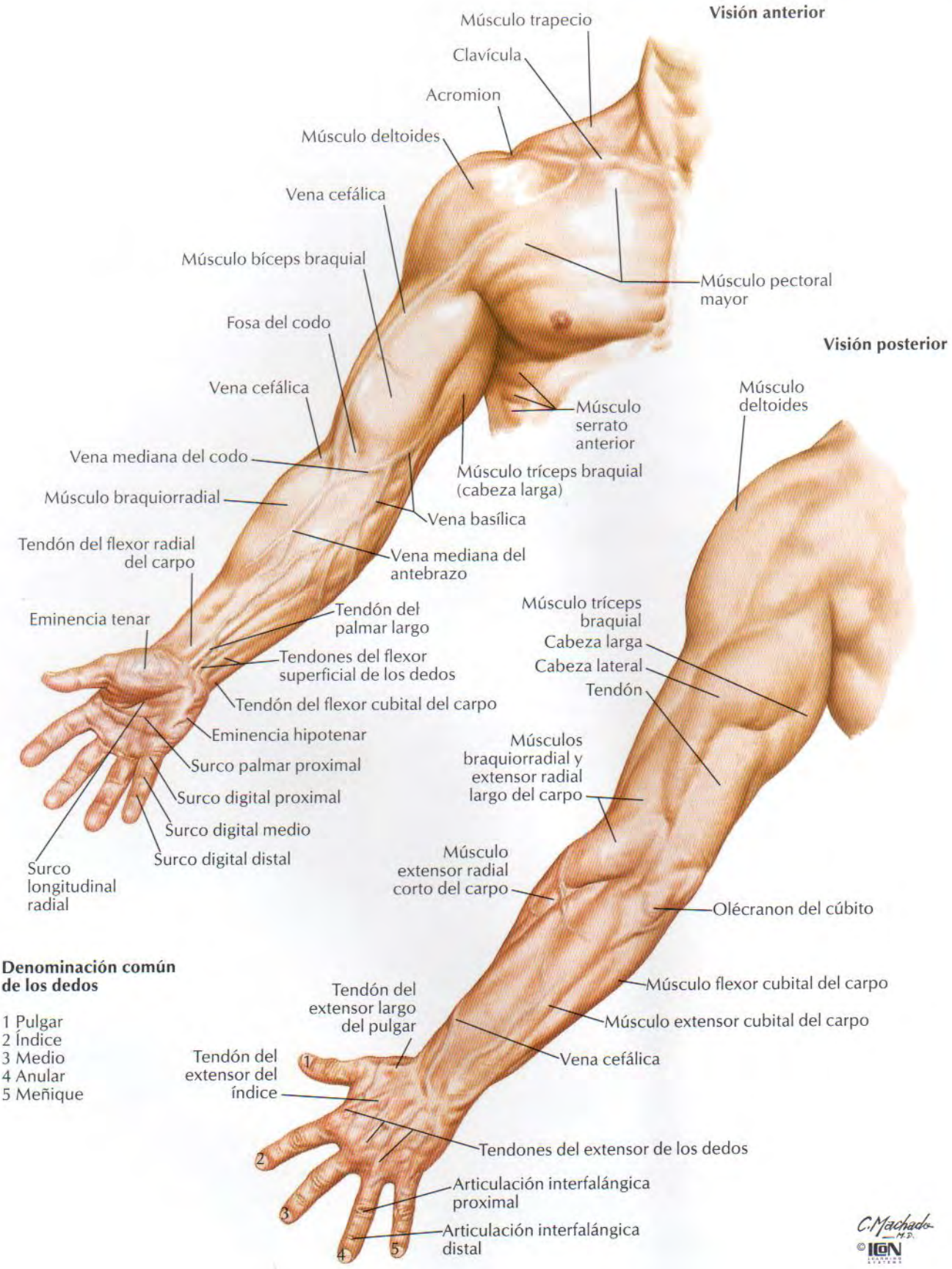
Visión anterior
Músculo trapecio
Clavícula
Acromion
Músculo deltoides
Vena cefálica
Músculo bíceps braquial
Fosa del codo
Vena cefálica
Vena mediana del codo
Músculo braquiorradial
Tendón del flexor radial del carpo
Eminencia tenar
Tendón del palmar largo
Tendones del flexor superficial de los dedos
Tendón del flexor cubital del carpo
Eminencia hipotenar
Surco palmar proximal
Surco digital proximal
Surco digital medio
Surco digital distal
Surco longitudinal radial
Músculo pectoral mayor
Músculo serrato anterior
Músculo tríceps braquial (cabeza larga)
Vena basílica
Vena mediana del antebrazo
Visión posterior
Músculo deltoides
Músculo tríceps braquial
Cabeza larga
Cabeza lateral
Tendón
Músculos braquiorradial y extensor radial largo del carpo
Músculo extensor radial corto del carpo
Olécranon del cúbito
Músculo flexor cubital del carpo
Músculo extensor cubital del carpo
Vena cefálica
Tendón del extensor largo del pulgar
Tendón del extensor del índice
Tendones del extensor de los dedos
Articulación interfalángica proximal
Articulación interfalángica distal
Denominación común de los dedos
1 Pulgar
2 Índice
3 Medio
4 Anular
5 Meñique
C. Machado M.D.
© ICON

Clavícula y articulación esternoclavicular

Clavícula derecha

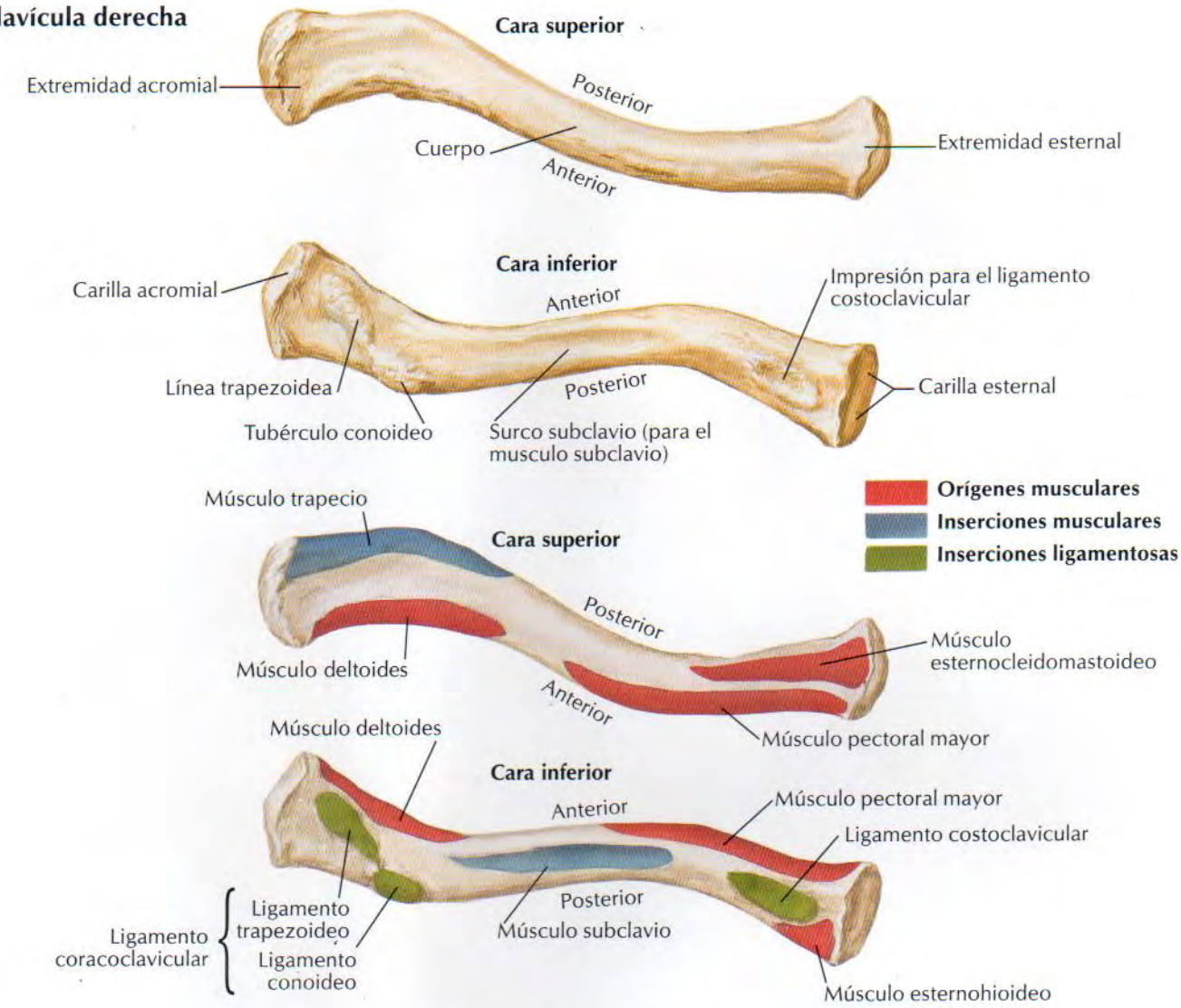

Articulación esternoclavicular

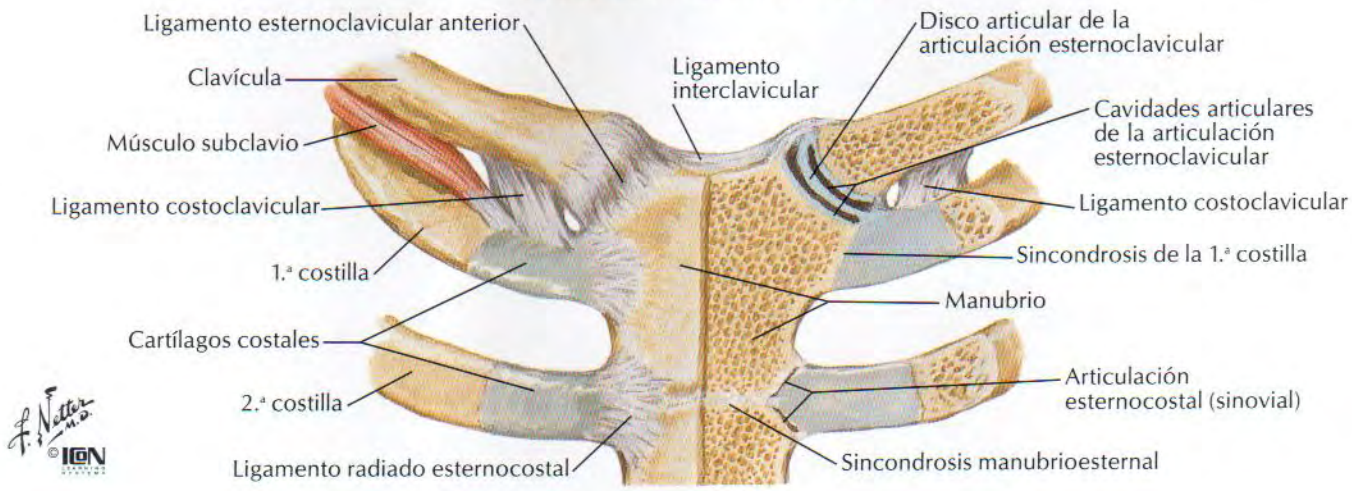

Húmero y escápula: visiones anteriores

VÉASE TAMBIÉN LÁMINA 178

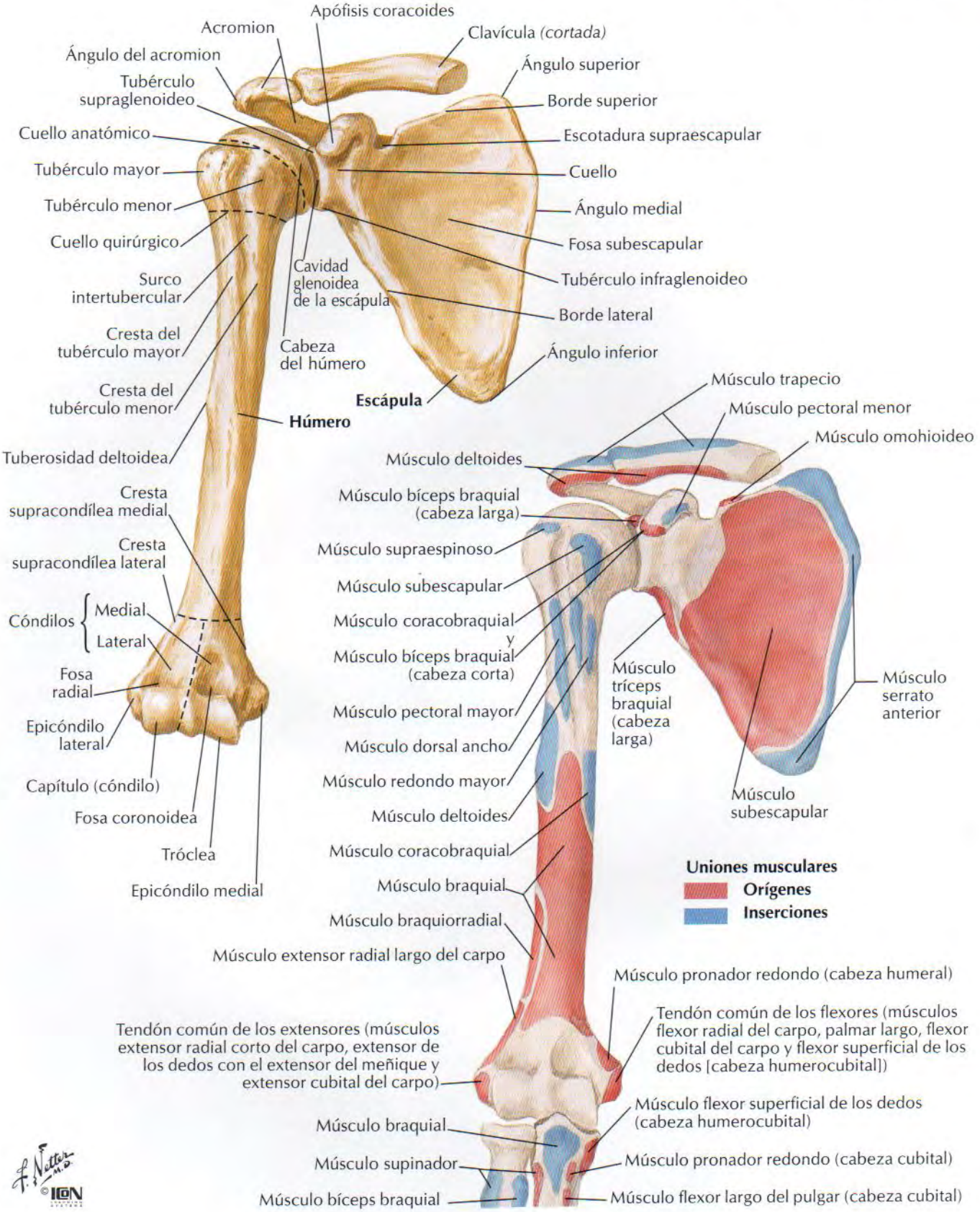

Húmero y escápula: visiones posteriores

VÉASE TAMBIÉN LÁMINA 178

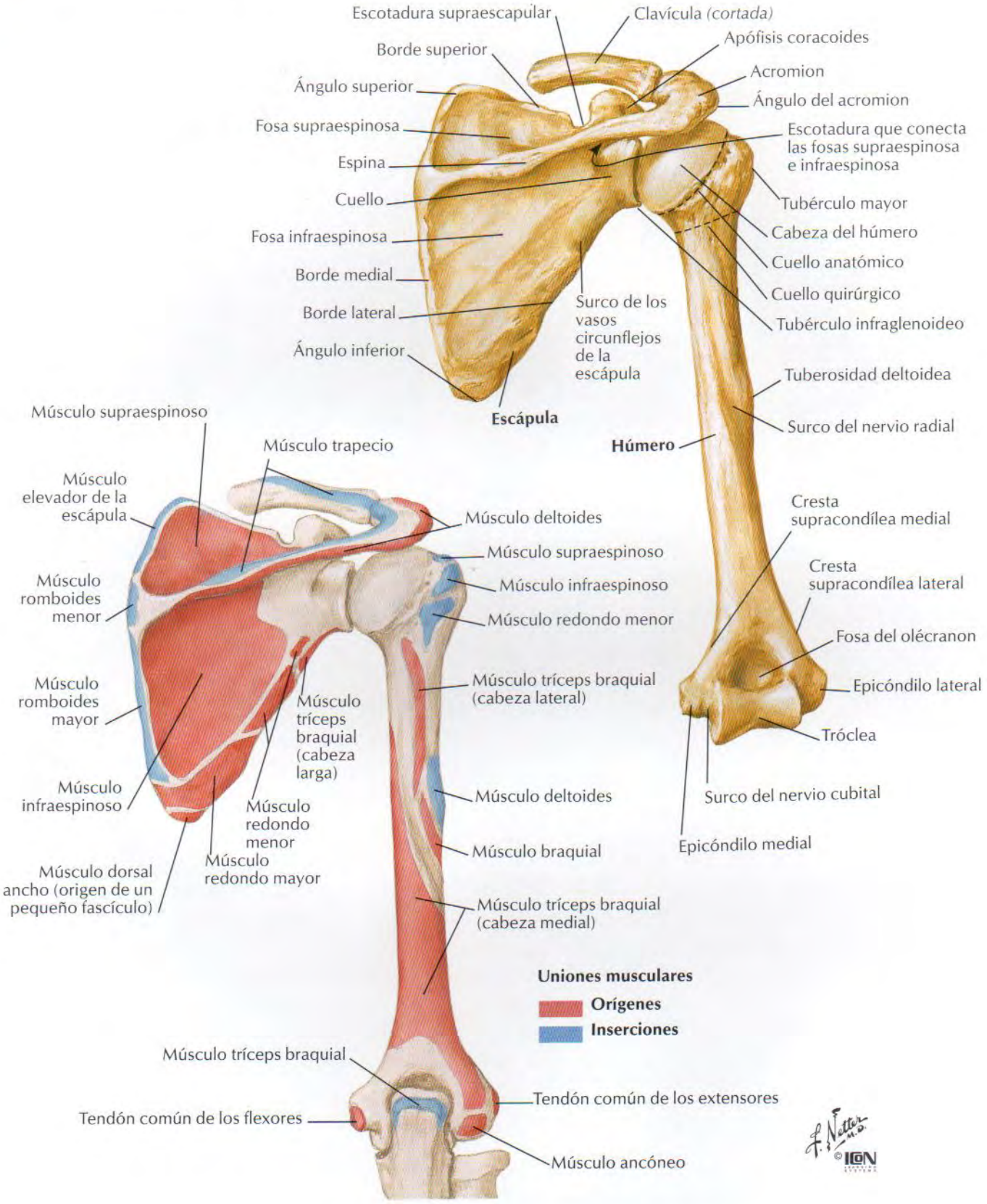

Hombro: radiografía anteroposterior

VÉASE TAMBIÉN LÁMINA 403

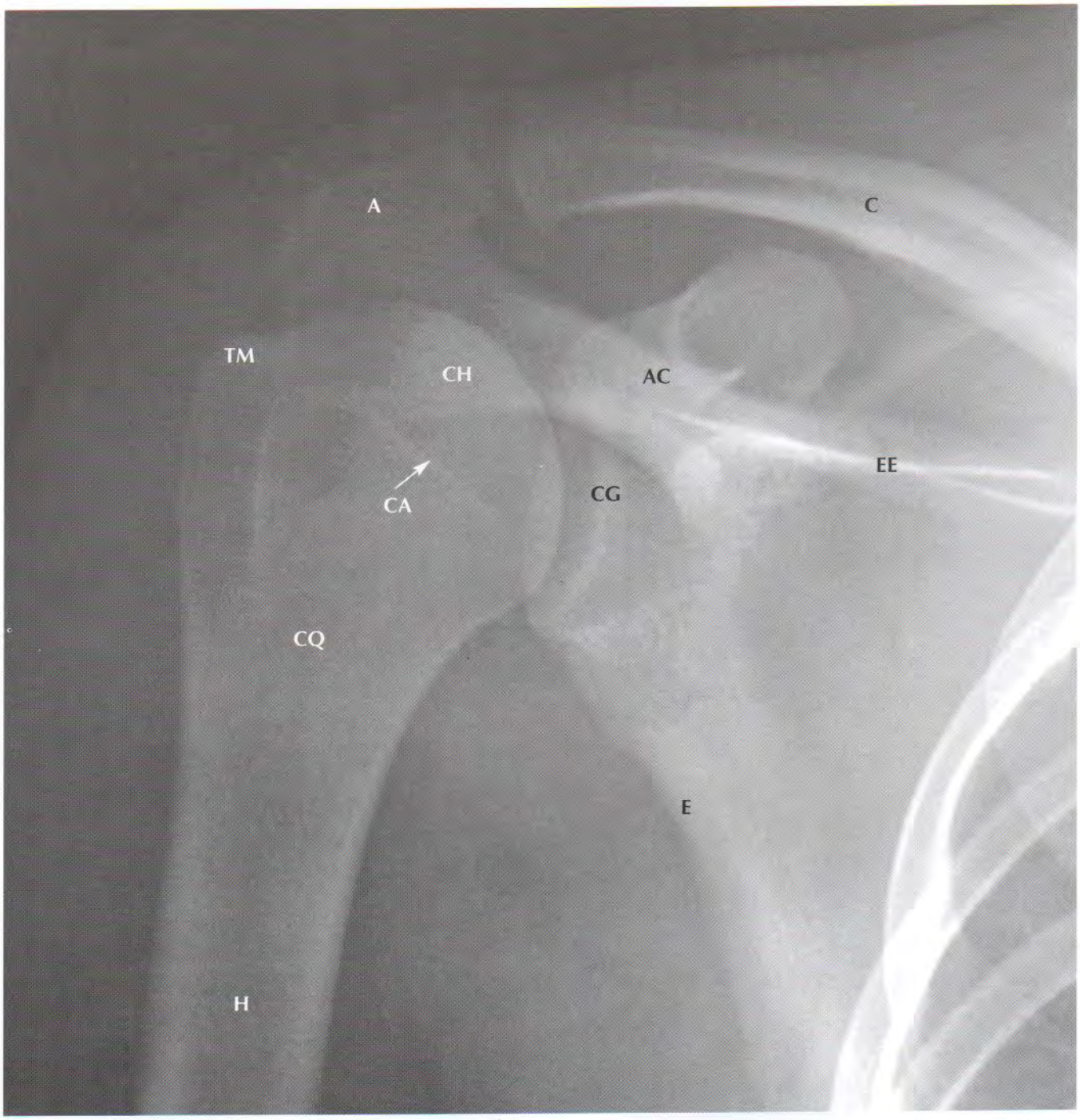

A	Acromion
AC	Apófisis coracoides
C	Clavícula
CA	Cuello anatómico del húmero
CG	Cavidad glenoidea de la escápula
CH	Cabeza del húmero
CQ	Cuello quirúrgico del húmero
E	Escápula (borde lateral)
EE	Espina de la escápula
H	Húmero
TM	Tubérculo mayor

Articulación del hombro (glenohumeral)

Visión anterior

Cápsula de la articulación acromioclavicular (que incorpora el ligamento acromioclavicular)
Acromion
Ligamento coracoacromial
Tendón del supraespinoso *(cortado)*
Ligamento coracohumeral
Tubérculo mayor y Tubérculo menor del húmero
Ligamento humeral transverso
Vaina tendinosa intertubercular (comunica con la cavidad sinovial)
Tendón del subescapular *(cortado)*
Tendón del bíceps braquial (cabeza larga)
Ligamentos capsulares
Clavícula
Ligamento trapezoideo
Ligamento conoideo
Ligamento coraco-clavicular
Ligamento transverso superior de la escápula y escotadura supraescapular
Apófisis coracoides
Comunicaciones de la bolsa subtendinosa del subescapular
Línea discontinua que indica la posición de la bolsa subtendinosa del subescapular

Visión anterior

Músculo supraespinoso
Bolsa subdeltoidea fusionada con la bolsa subacromial
Músculo deltoides *(reflejado)*
Músculo subescapular
Ligamento capsular

Acromion
Ligamento coracoacromial
Tendón del supraespinoso (fusionado a la cápsula)
Apófisis coracoides
Ligamento coracohumeral
Bolsa subdeltoidea
Tendón del bíceps braquial (cabeza larga)
Tendón del infraespinoso (fusionado a la cápsula)
Ligamento glenohumeral superior
Cavidad glenoidea (cartílago)
Tendón del subescapular (fusionado a la cápsula)
Tendón del redondo menor (fusionado a la cápsula)
Ligamento glenohumeral medio
Membrana sinovial *(borde de corte)*
Ligamento glenohumeral inferior
Orificios de la bolsa subtendinosa del subescapular

Articulación abierta: visión lateral

Bolsa subdeltoidea
Tendón del supraespinoso
Ligamento capsular
Membrana sinovial
Acromion
Articulación acromioclavicular
Músculo deltoides
Cavidad glenoidea de la escápula
Rodete glenoideo
Receso axilar

Sección coronal a través de la articulación

VÉANSE TAMBIÉN LÁMINAS 23, 167, 182, 183, 185, 186

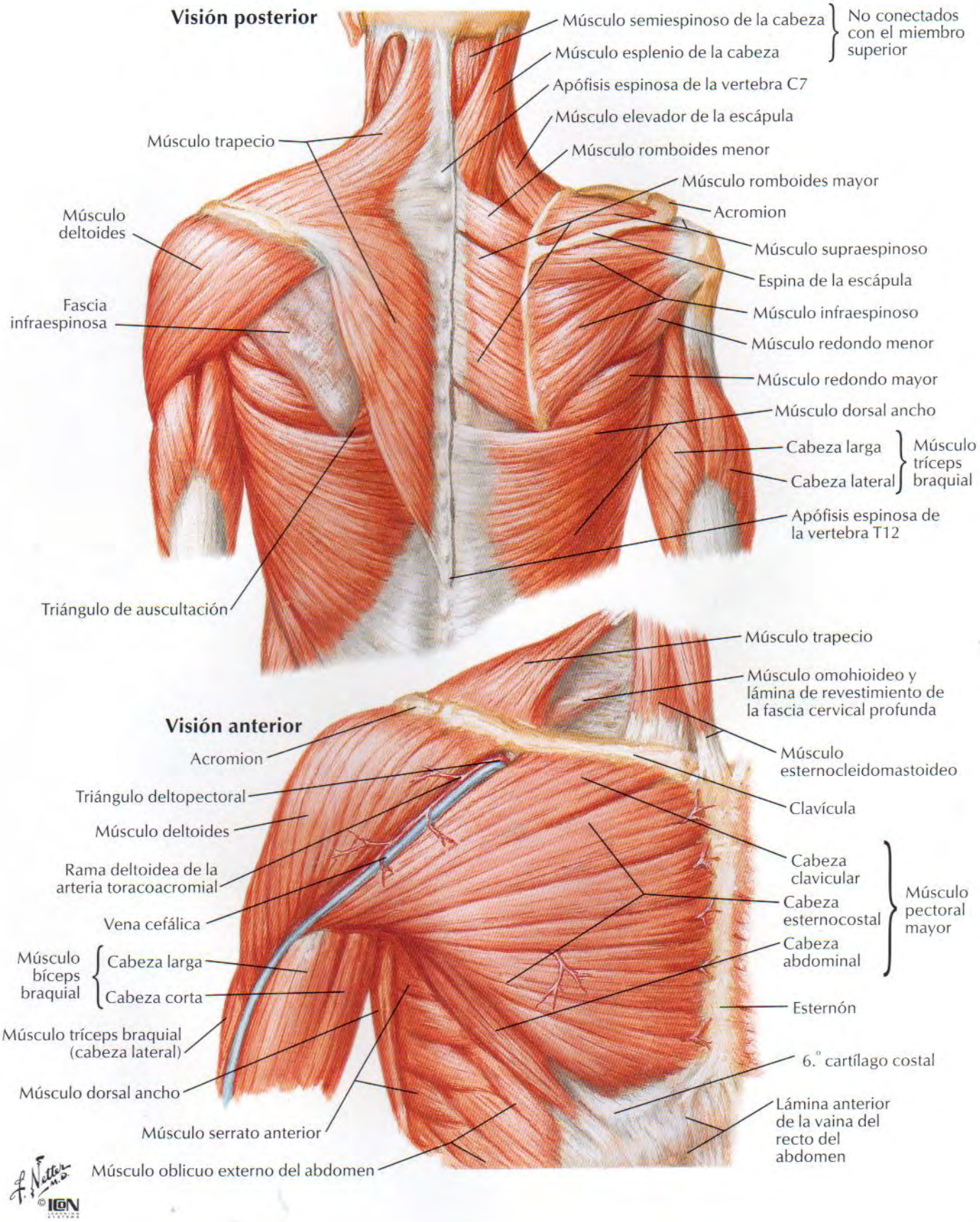

Músculos del manguito rotador

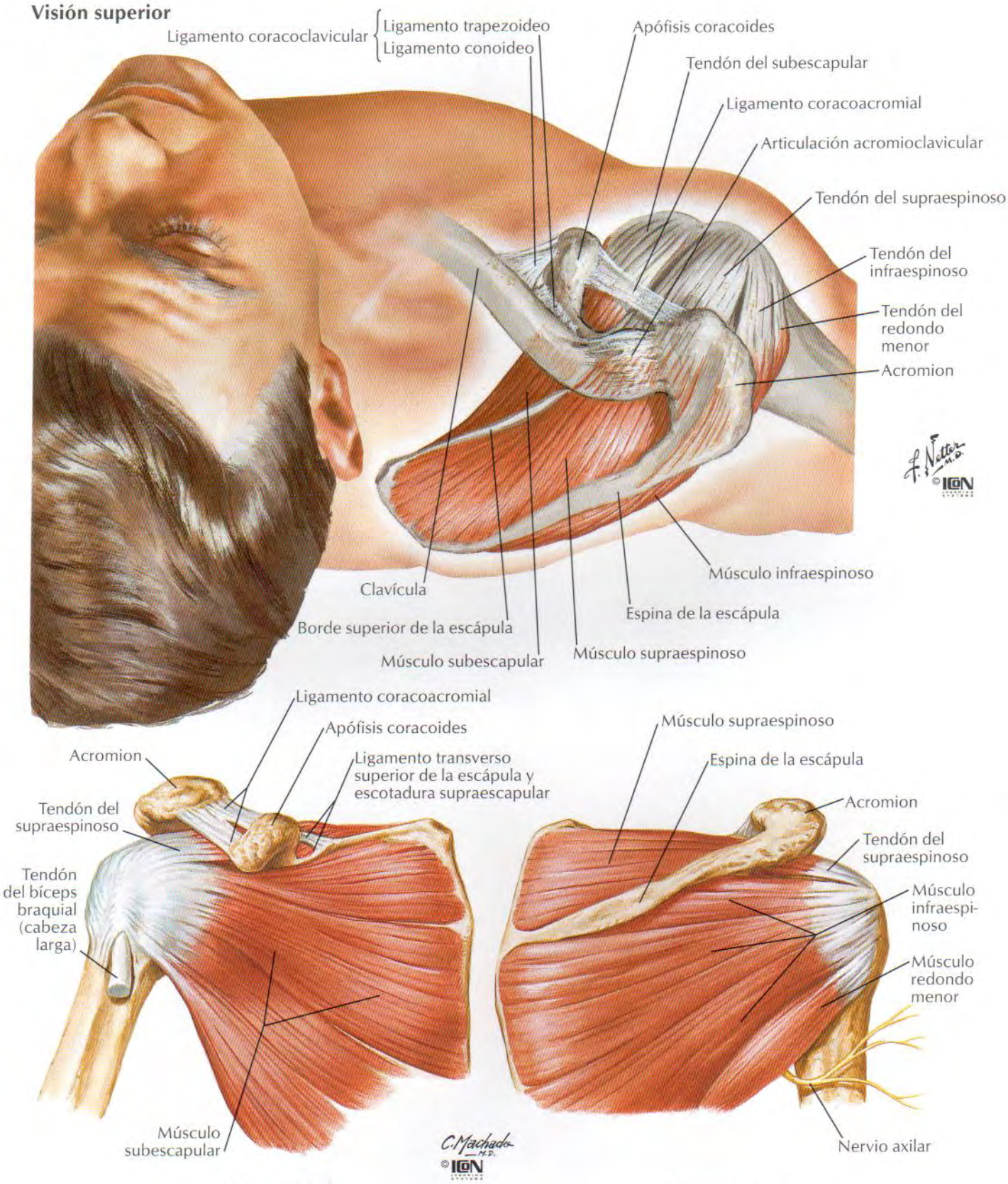

VÉASE TAMBIÉN LÁMINA 460

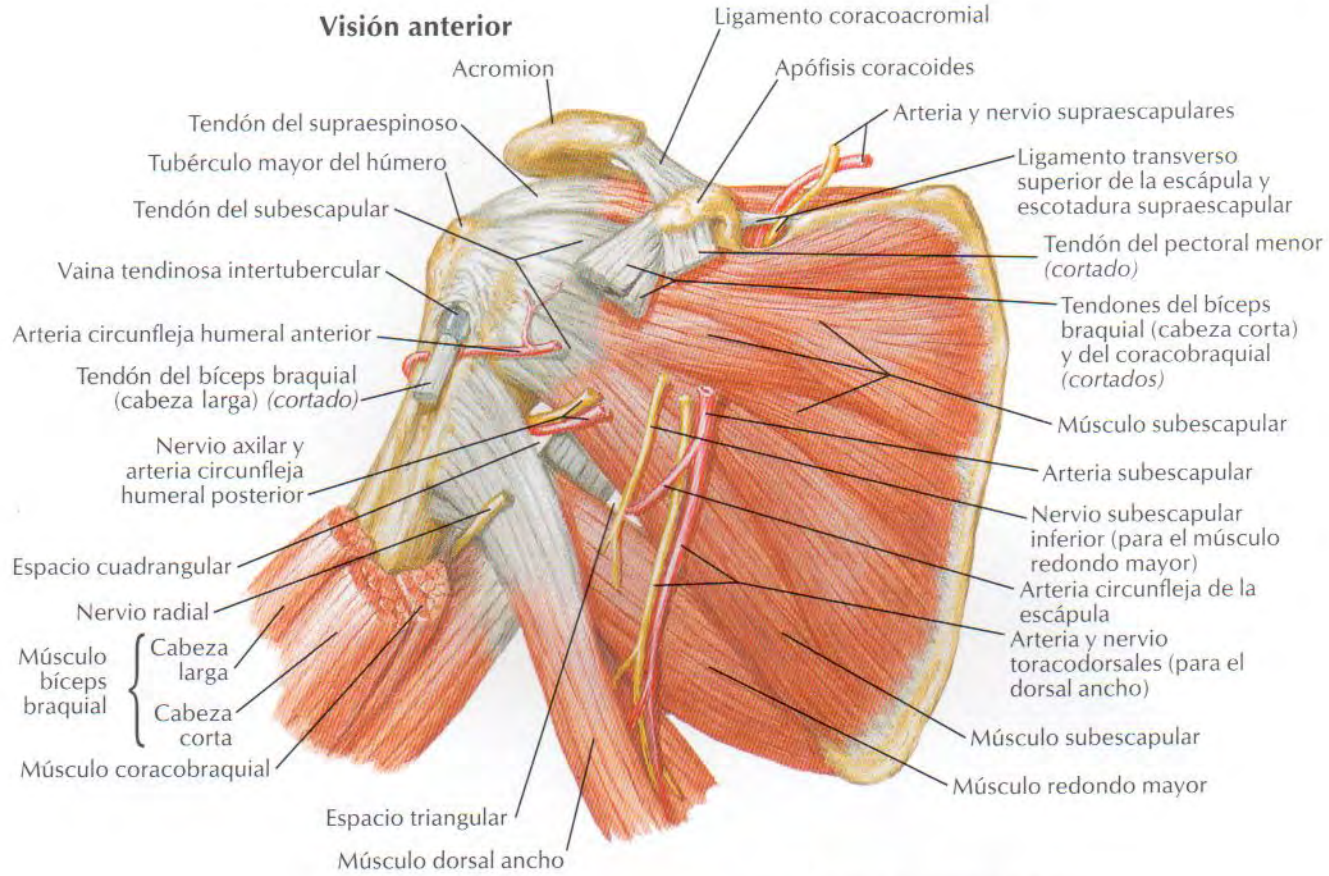

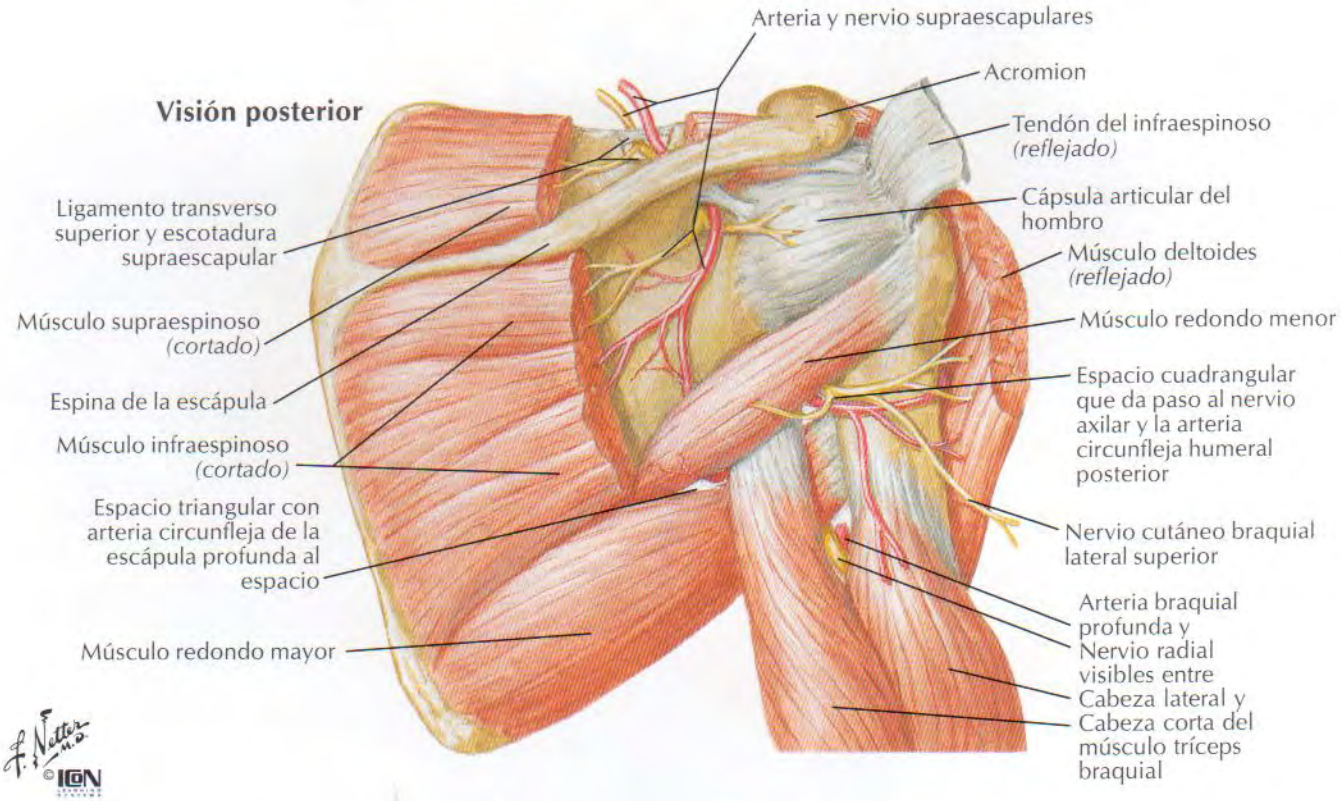

Arteria axilar y anastomosis alrededor de la escápula

VÉANSE TAMBIÉN LÁMINAS 29, 417

Visión anterior

Arteria cervical ascendente
Arteria tiroidea inferior
Arteria transversa del cuello
Tronco tirocervical
Arteria supraescapular
Arteria subclavia
Acromion y anastomosis acromial
Músculo escaleno anterior
Clavícula *(cortada)*
Arteria dorsal de la escápula
Arteria torácica superior
Apófisis coracoides
Arteria toracoacromial
Arteria circunfleja humeral anterior
Rama clavicular
Rama acromial
Arteria circunfleja humeral posterior
Rama deltoidea
Arteria subescapular
Rama pectoral
Arteria circunfleja de la escápula
Arteria braquial
Arteria toracodorsal
Arteria torácica lateral

1, 2, 3 indican las porciones 1.ª, 2.ª y 3.ª de la arteria axilar

Músculo omohioideo (vientre inferior)
Arteria supraescapular
Rama acromial de la arteria toracoacromial
Músculo elevador de la escápula
Acromion y plexo acromial
Arteria dorsal de la escápula
Rama infraespinosa de la arteria supraescapular
Músculo supraespinoso *(cortado)*
Ligamento transverso superior de la escápula y escotadura supraescapular
Arteria circunfleja humeral posterior (en el espacio cuadrangular) y ramas ascendente y descendente
Espina de la escápula
Músculo infraespinoso *(cortado)*
Arteria circunfleja de la escápula
Músculo redondo menor *(cortado)*
Cabeza lateral
Cabeza larga
Músculo tríceps braquial
Músculo redondo mayor

Visión posterior

VÉASE TAMBIÉN LÁMINA 182

Arteria toracoacromial
Apófisis coracoides
Vena cefálica
Músculo deltoides
Músculo pectoral mayor *(cortado)*
Músculo bíceps braquial
Cabeza corta
Cabeza larga
Fascia braquial *(borde de corte)* sobre los músculos coracobraquial y bíceps braquial
Músculo trapecio
Músculo omohioideo recubierto por la fascia de los músculos infrahioideos
Clavícula
Fascia de revestimiento del músculo subclavio*
Ligamento costocoracoideo*
Ligamento costoclavicular
Membrana costocoracoidea*
Fascia de revestimiento del músculo pectoral menor*
Ligamento suspensorio de la axila*
Músculo pectoral mayor y fascia pectoral (láminas superficial y profunda)
Fascia del dorsal ancho
Fascia del serrato anterior
Fascia axilar (porción anterior)

Visión anterior

Sección parasagital oblicua de la axila

Plexo braquial: Fascículo lateral, Fascículo posterior, Fascículo medial
Músculo supraespinoso
Escápula: Espina, Cuerpo
Músculo infraespinoso
Músculo subescapular
Músculo redondo menor
Músculo redondo mayor
Músculo dorsal ancho
Nódulos linfáticos axilares: Centrales, Pectorales (anteriores)
Músculo trapecio
Músculo omohioideo
Clavícula
Músculo subclavio y fascia*
Ligamento costocoracoideo*
Arteria toracoacromial y vena cefálica
Membrana costocoracoidea*
Nervio pectoral lateral
Arteria y vena axilares
Músculo pectoral mayor y fascia
Músculo pectoral menor y fascia*
Nervio pectoral medial
Ligamento suspensorio de la axila
Fascia axilar *(fenestrada)*

*Componentes de la fascia clavipectoral

Axila (disección): visión anterior

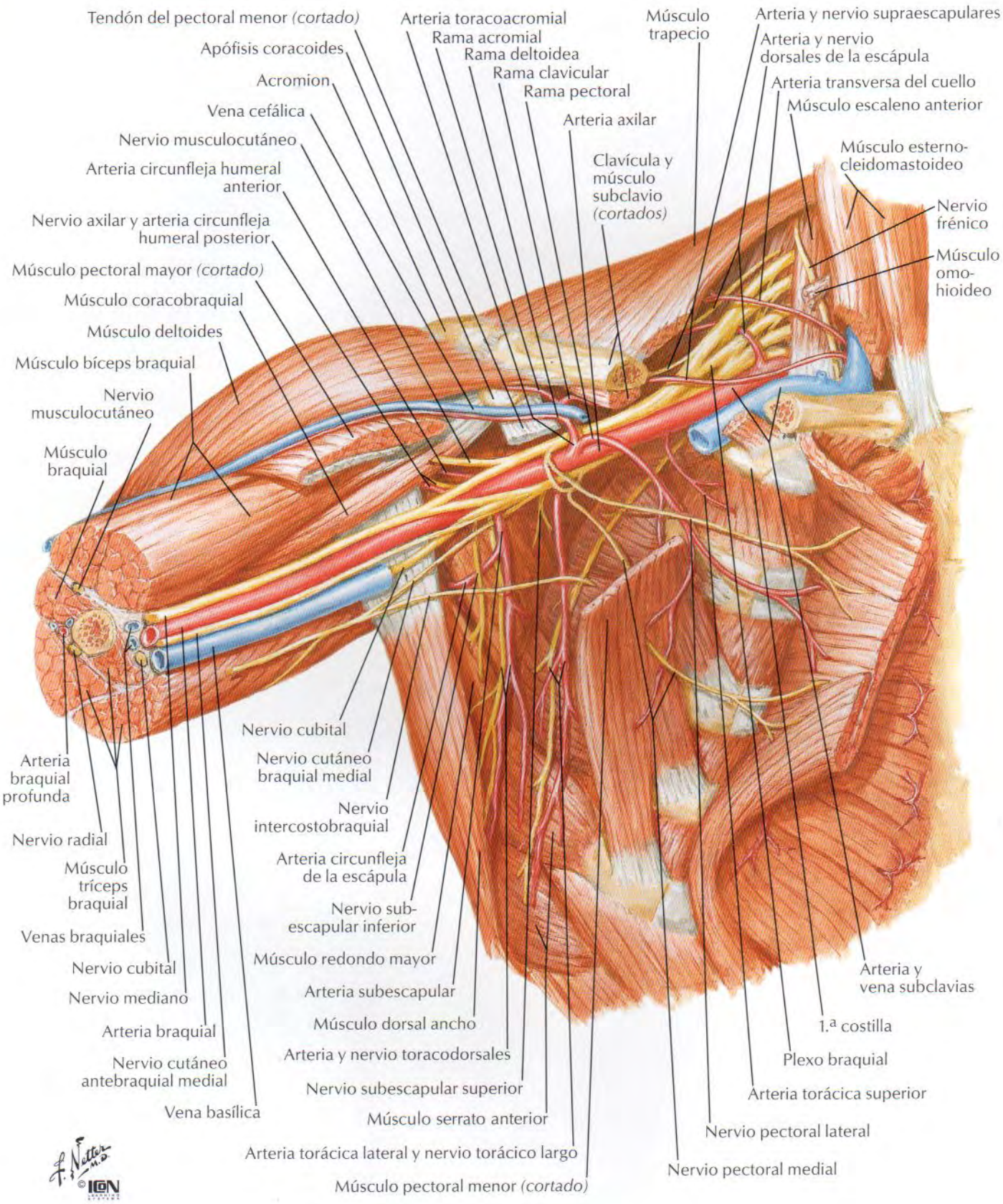

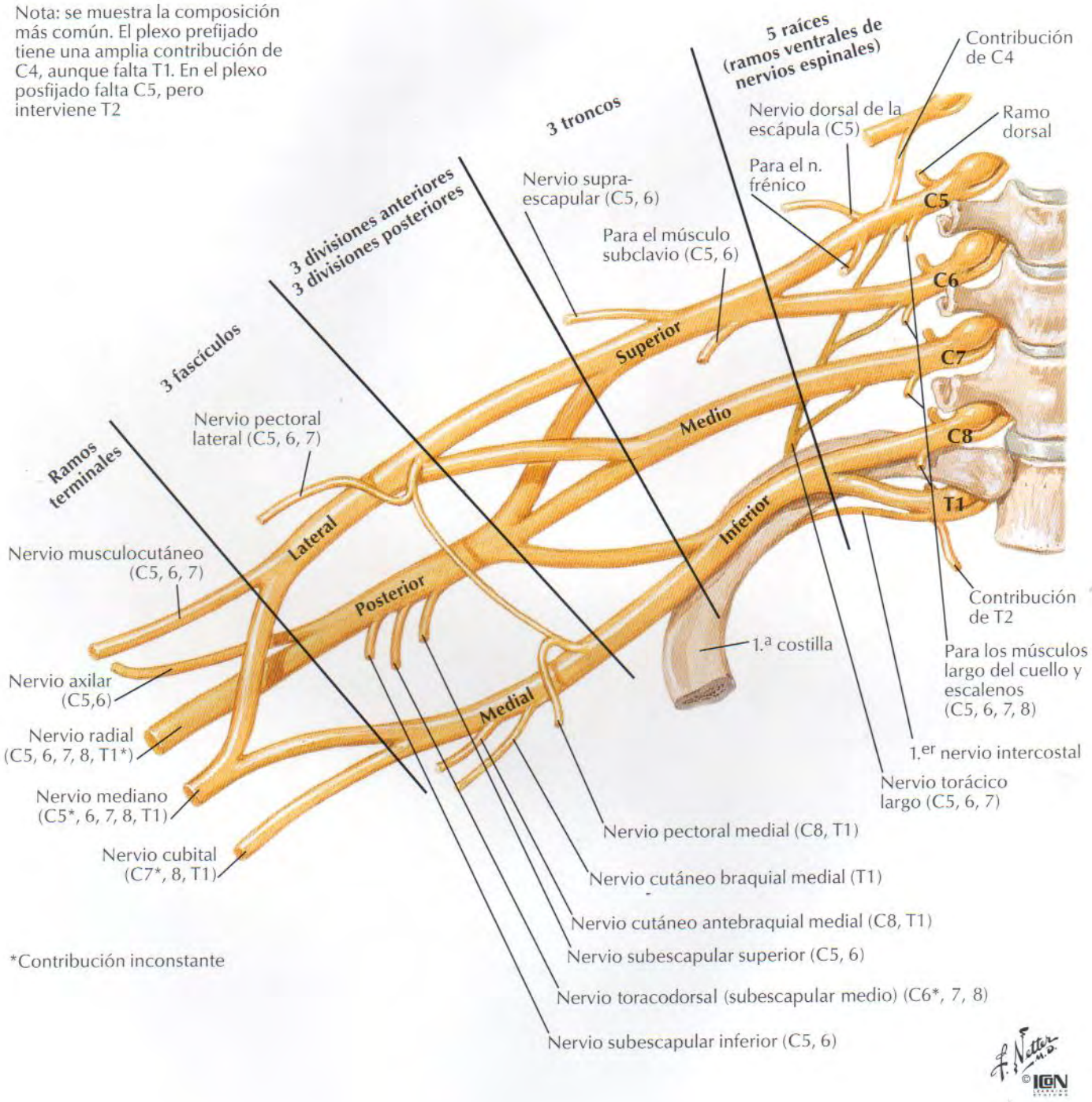
Nota: se muestra la composición más común. El plexo prefijado tiene una amplia contribución de C4, aunque falta T1. En el plexo posfijado falta C5, pero interviene T2
5 raíces (ramos ventrales de nervios espinales)
3 troncos
3 divisiones anteriores
3 divisiones posteriores
3 fascículos
Ramos terminales
Contribución de C4
Nervio dorsal de la escápula (C5)
Ramo dorsal
Para el n. frénico
Nervio supra-escapular (C5, 6)
Para el músculo subclavio (C5, 6)
C5
C6
C7
C8
T1
Superior
Medio
Inferior
Nervio pectoral lateral (C5, 6, 7)
Lateral
Posterior
Medial
Nervio musculocutáneo (C5, 6, 7)
Nervio axilar (C5,6)
Nervio radial (C5, 6, 7, 8, T1*)
Nervio mediano (C5*, 6, 7, 8, T1)
Nervio cubital (C7*, 8, T1)
1.ª costilla
Contribución de T2
Para los músculos largo del cuello y escalenos (C5, 6, 7, 8)
1.er nervio intercostal
Nervio torácico largo (C5, 6, 7)
Nervio pectoral medial (C8, T1)
Nervio cutáneo braquial medial (T1)
Nervio cutáneo antebraquial medial (C8, T1)
Nervio subescapular superior (C5, 6)
Nervio toracodorsal (subescapular medio) (C6*, 7, 8)
Nervio subescapular inferior (C5, 6)
*Contribución inconstante
F. Netter M.D.
© ICON

Músculos del brazo: visiones anteriores

VÉASE TAMBIÉN LÁMINA 457

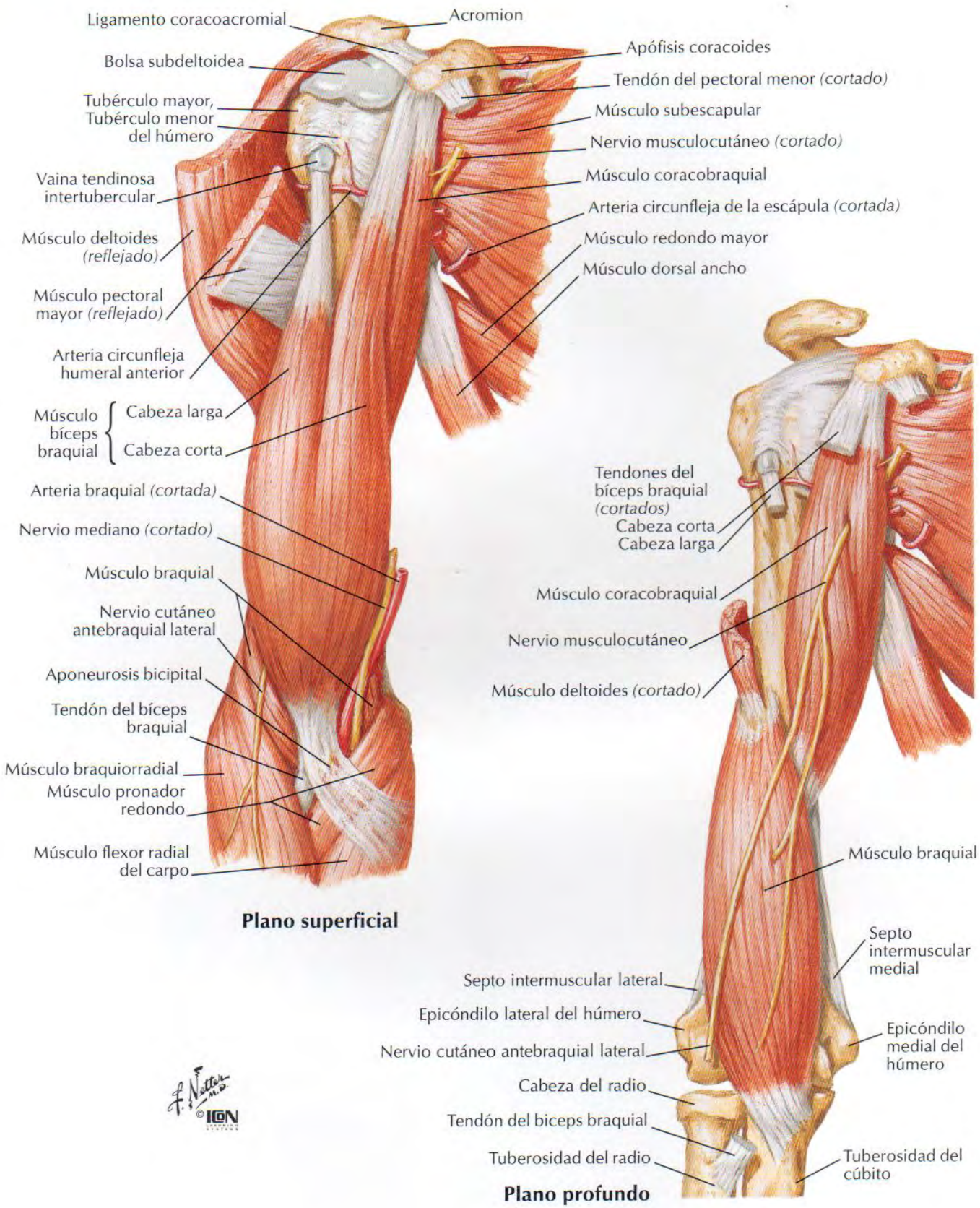

Músculos del brazo: visiones posteriores

VÉASE TÁMBIEN LÁMINA 460

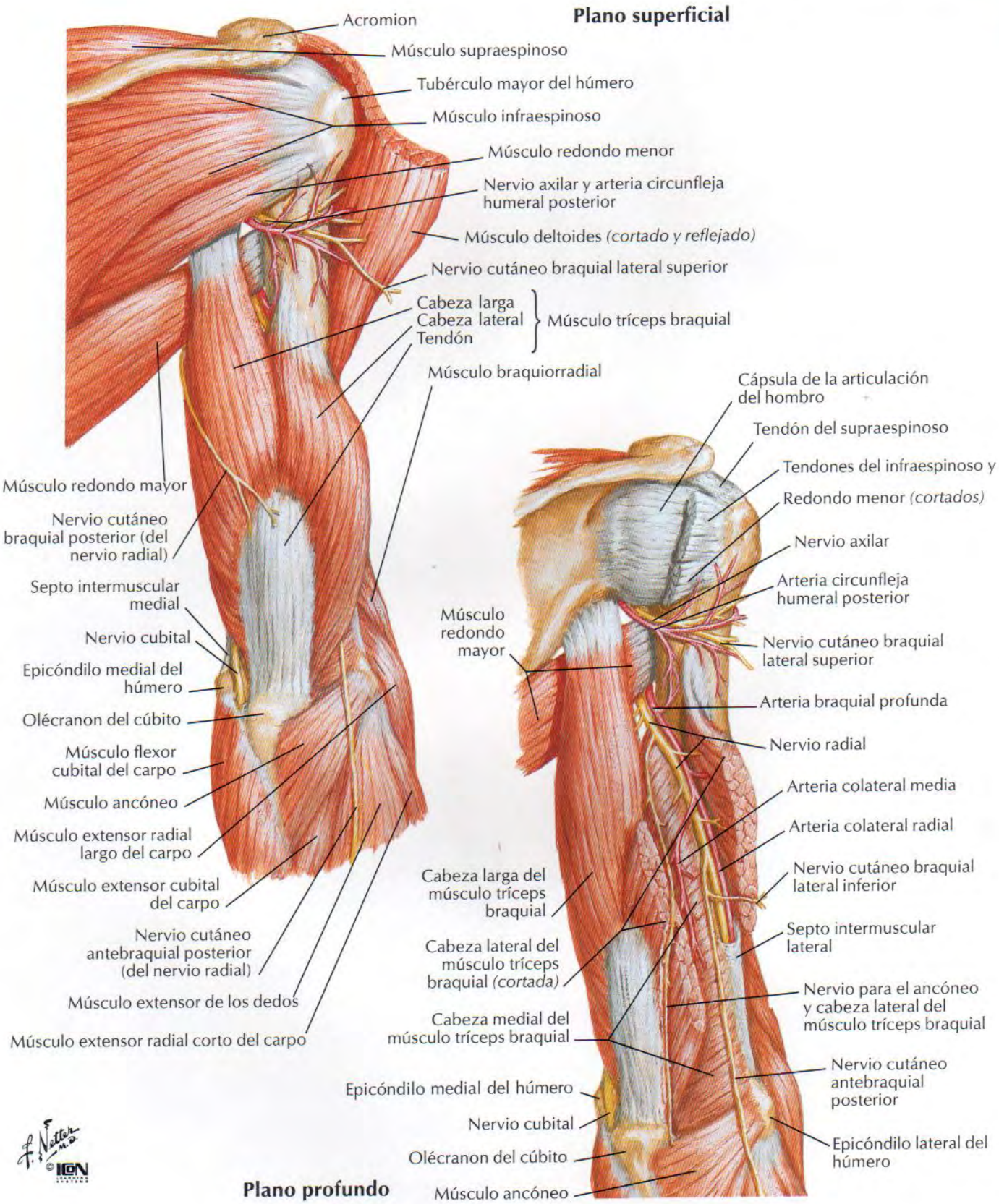

Arteria braquial in situ

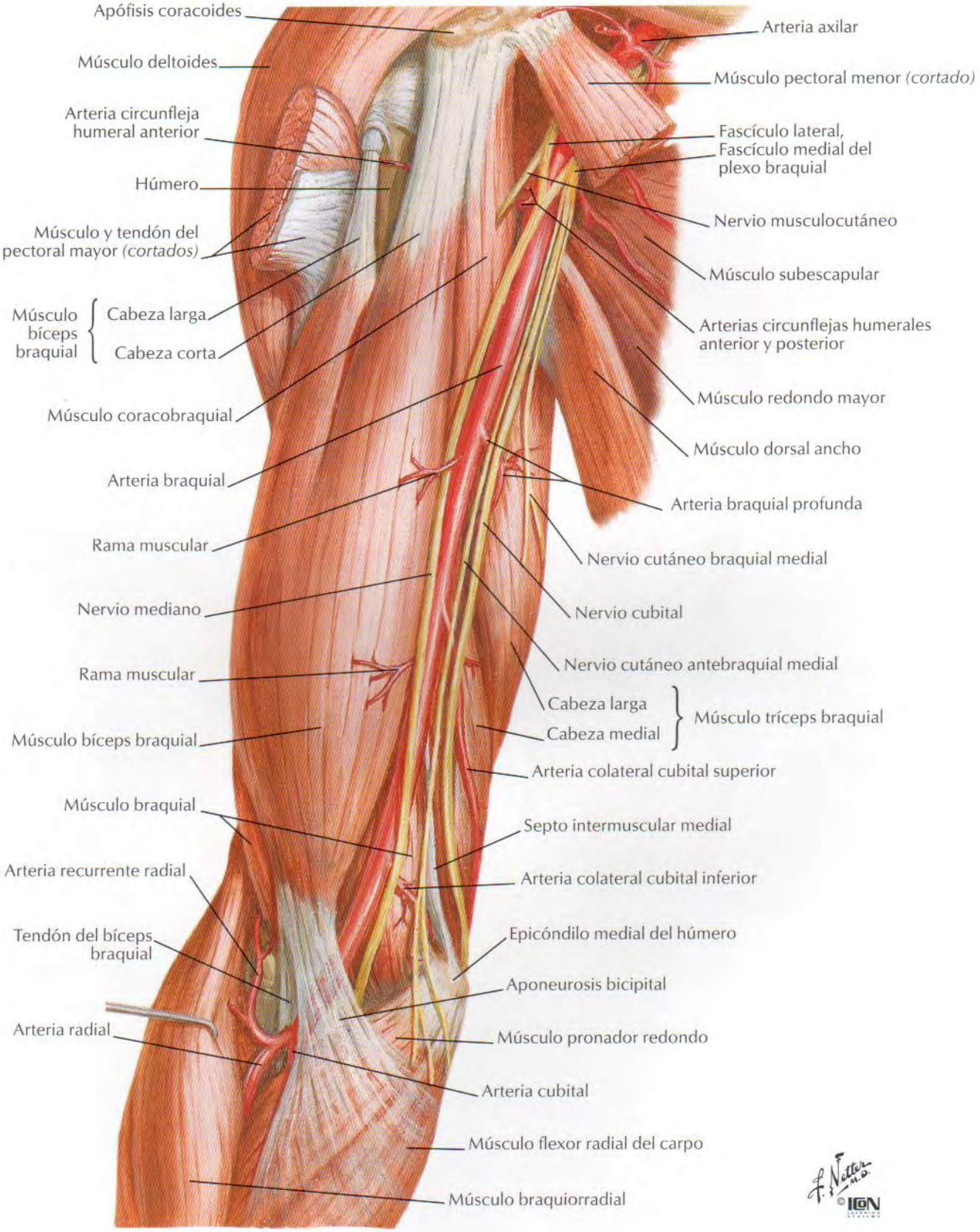

Arteria braquial y anastomosis alrededor del codo

VÉASE TAMBIÉN LÁMINA 410

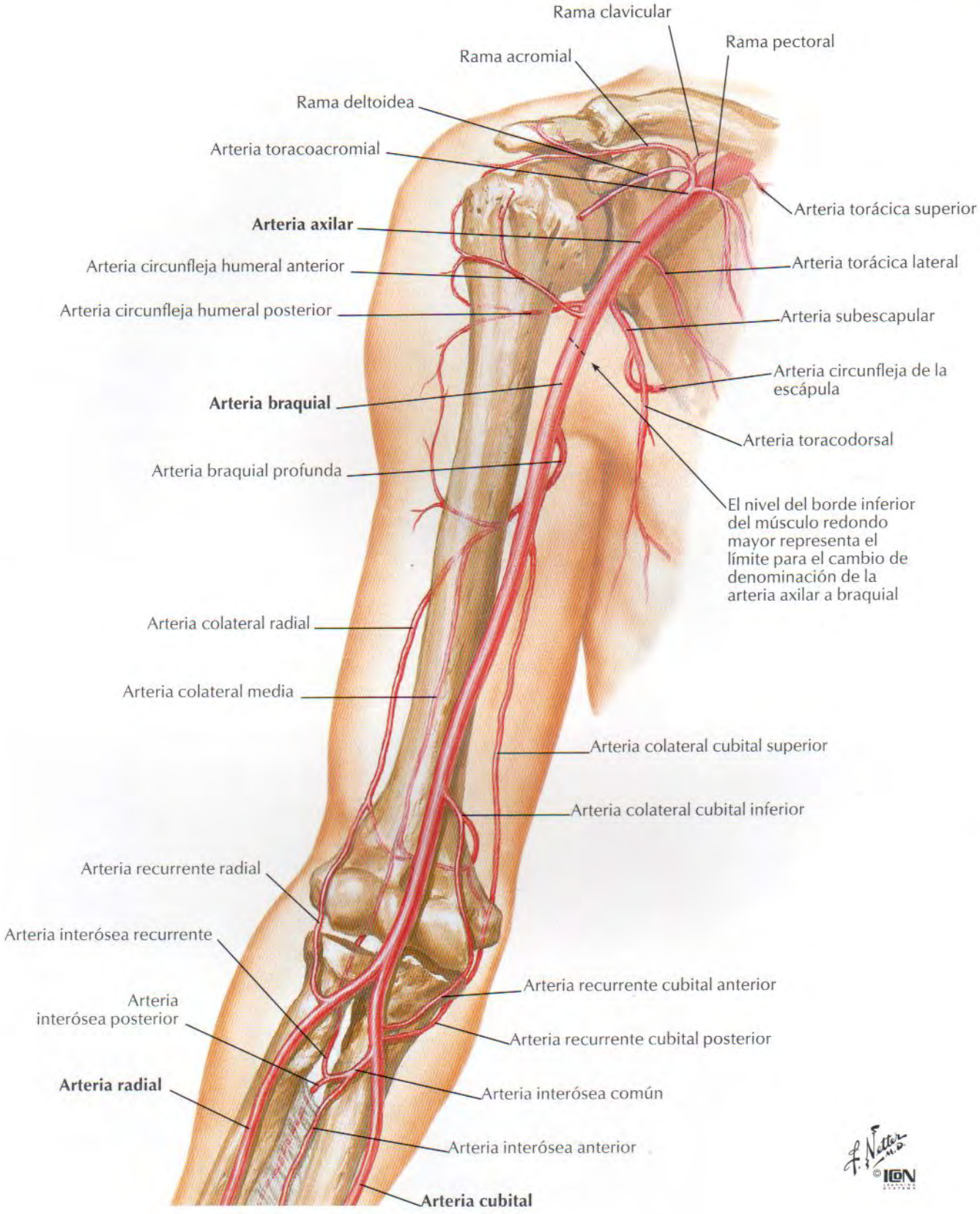

Brazo: secciones transversales seriadas

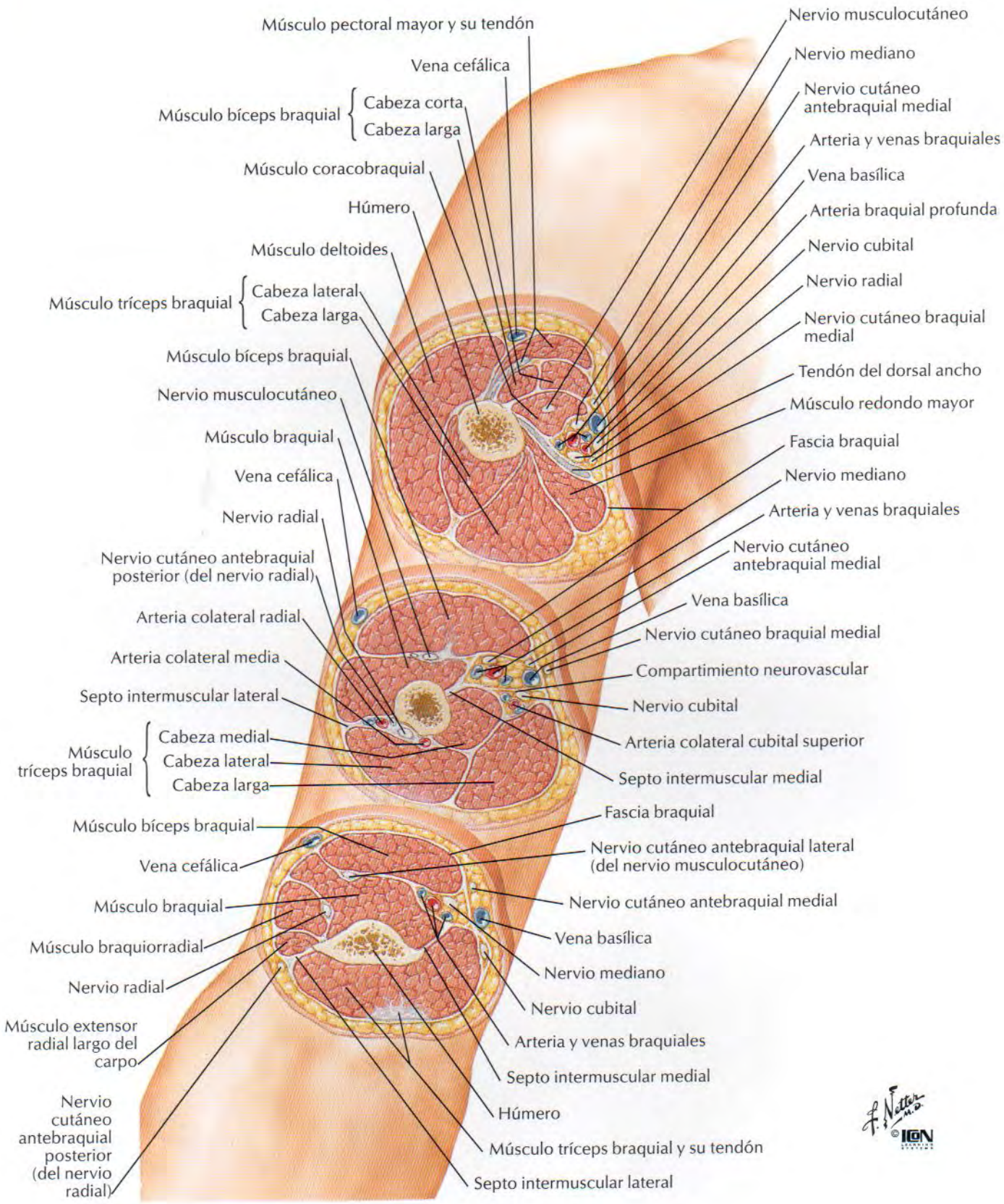

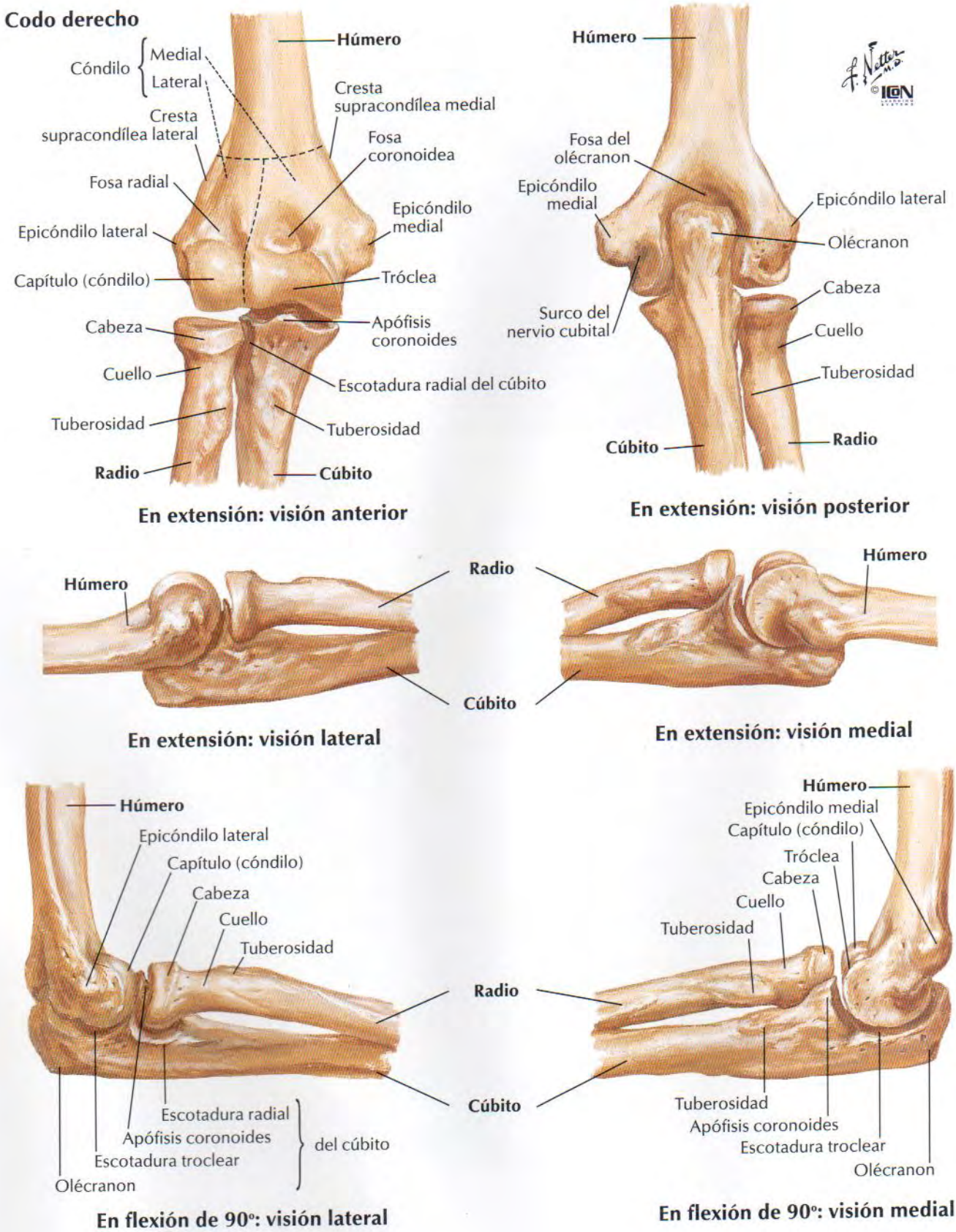
Codo derecho
Húmero
Cóndilo
Medial
Lateral
Cresta supracondílea medial
Cresta supracondílea lateral
Fosa coronoidea
Fosa radial
Epicóndilo medial
Epicóndilo lateral
Capítulo (cóndilo)
Tróclea
Cabeza
Apófisis coronoides
Cuello
Escotadura radial del cúbito
Tuberosidad
Tuberosidad
Radio
Cúbito
En extensión: visión anterior
Húmero
Fosa del olécranon
Epicóndilo medial
Epicóndilo lateral
Olécranon
Cabeza
Surco del nervio cubital
Cuello
Tuberosidad
Cúbito
Radio
En extensión: visión posterior
Húmero
Radio
Cúbito
En extensión: visión lateral
Húmero
En extensión: visión medial
Húmero
Epicóndilo lateral
Capítulo (cóndilo)
Cabeza
Cuello
Tuberosidad
Radio
Cúbito
Escotadura radial
Apófisis coronoides
Escotadura troclear
Olécranon
del cúbito
En flexión de 90°: visión lateral
Húmero
Epicóndilo medial
Capítulo (cóndilo)
Tróclea
Cabeza
Cuello
Tuberosidad
Tuberosidad
Apófisis coronoides
Escotadura troclear
Olécranon
En flexión de 90°: visión medial

Codo: radiografías

VÉASE TAMBIÉN LÁMINA 419

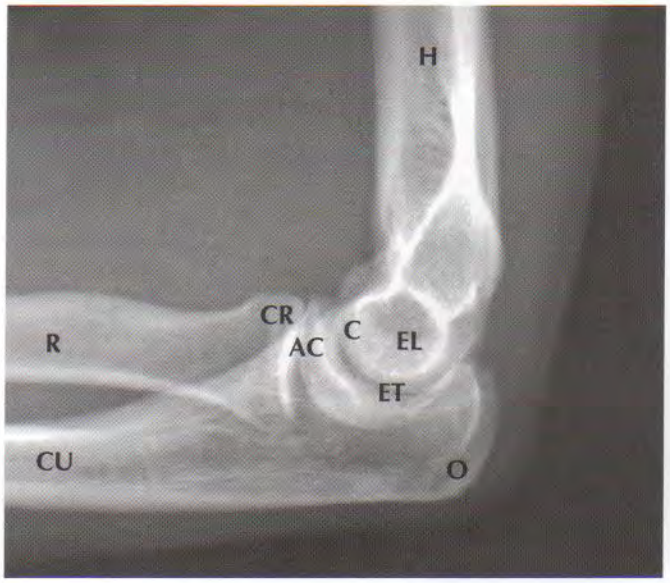

Radiografía lateral

AC	Apófisis coronoides del cúbito
C	Capítulo (cóndilo)
CR	Cabeza del radio
CU	Cúbito
EL	Epicóndilo lateral
ET	Escotadura troclear
H	Húmero
O	Olécranon
R	Radio

Radiografía anteroposterior

AC	Apófisis coronoides del cúbito
C	Capítulo (cóndilo)
CaR	Cabeza del radio
CU	Cúbito
CuR	Cuello del radio
EL	Epicóndilo lateral
EM	Epicóndilo medial
FO	Fosa del olécranon
H	Húmero
O	Olécranon
R	Radio
T	Tróclea del húmero
TR	Tuberosidad del radio

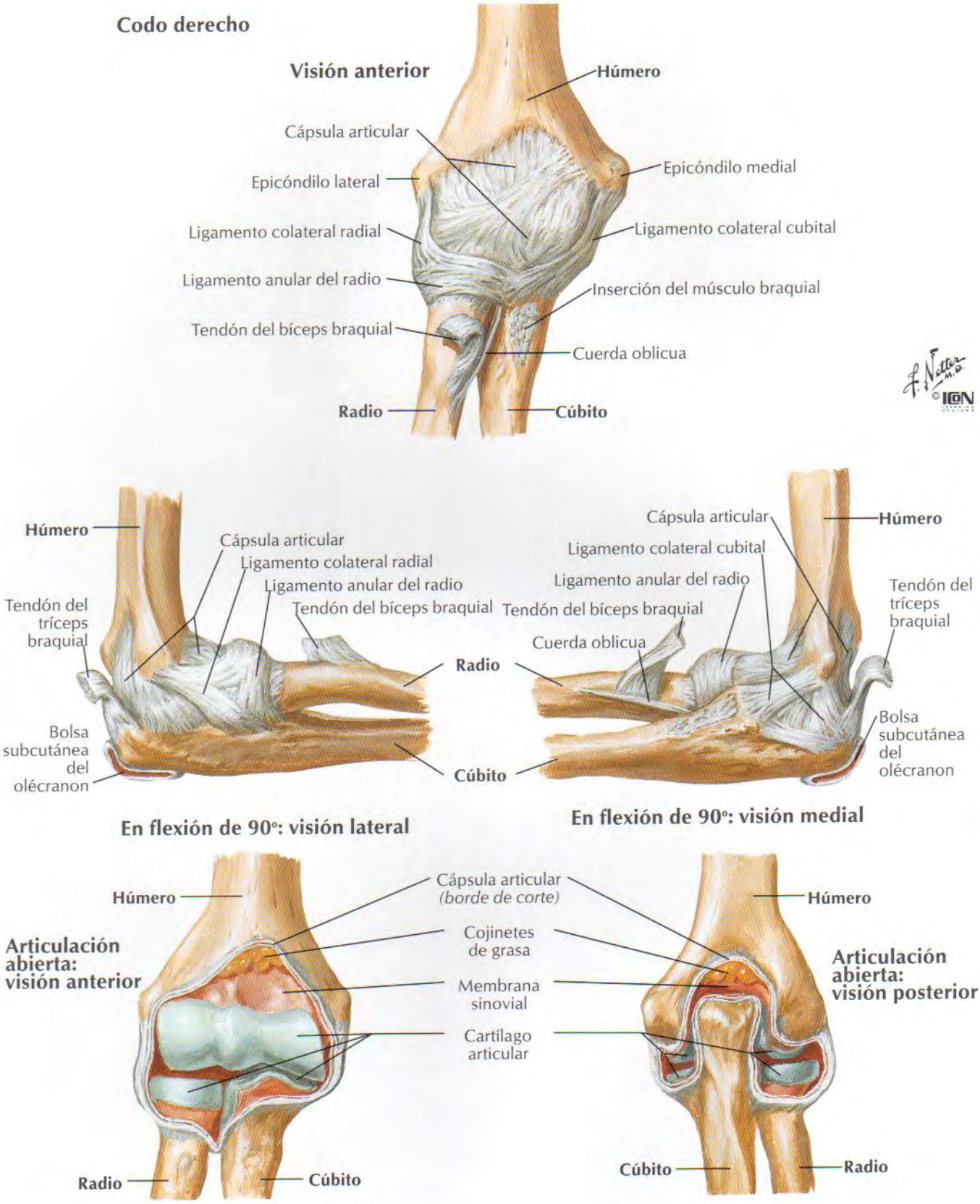
Codo derecho
Visión anterior
Húmero
Cápsula articular
Epicóndilo lateral
Epicóndilo medial
Ligamento colateral radial
Ligamento colateral cubital
Ligamento anular del radio
Inserción del músculo braquial
Tendón del bíceps braquial
Cuerda oblicua
Radio
Cúbito
Húmero
Cápsula articular
Ligamento colateral radial
Ligamento anular del radio
Tendón del bíceps braquial
Tendón del tríceps braquial
Radio
Bolsa subcutánea del olécranon
Cúbito
En flexión de 90°: visión lateral
Cápsula articular
Ligamento colateral cubital
Ligamento anular del radio
Tendón del bíceps braquial
Cuerda oblicua
Húmero
Tendón del tríceps braquial
Bolsa subcutánea del olécranon
En flexión de 90°: visión medial
Húmero
Cápsula articular (borde de corte)
Cojinetes de grasa
Membrana sinovial
Cartílago articular
Articulación abierta: visión anterior
Radio
Cúbito
Húmero
Articulación abierta: visión posterior
Cúbito
Radio

Huesos del antebrazo

Radio y cúbito derechos en supinación: visión anterior

Olécranon
Escotadura troclear
Apófisis coronoides
Cabeza
Escotadura radial del cúbito
Tuberosidad del cúbito
Cuello
Cuerda oblicua
Tuberosidad del radio
Radio
Cúbito
Cara anterior
Cara anterior
Borde anterior
Borde anterior
Borde interóseo
Borde interóseo
Membrana interósea
Apófisis estiloides del cúbito
Apófisis estiloides

Radio y cúbito derechos en pronación: visión anterior

Cuerda oblicua
Tuberosidad del cúbito
Radio
Cúbito
Cara lateral
Borde posterior
Cara posterior
Membrana interósea
Tubérculo dorsal
Surco para el músculo extensor largo del pulgar
Surco para los músculos extensores radiales largo y corto del carpo
Surco para los músculos extensores de los dedos y del índice
Área para los músculos extensor corto del pulgar y abductor largo del pulgar
Apófisis estiloides

Radio
Cúbito
Escotadura cubital del radio
Apófisis estiloides
Apófisis estiloides
Área para el hueso escafoides
Área para el hueso semilunar

Cara articular carpiana

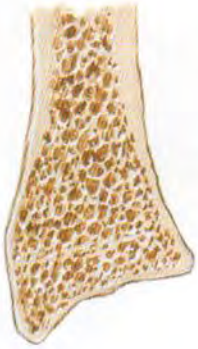

Sección coronal del radio que muestra cómo el espesor del hueso cortical del cuerpo se reduce a una delgada lámina sobre el hueso esponjoso del extremo distal

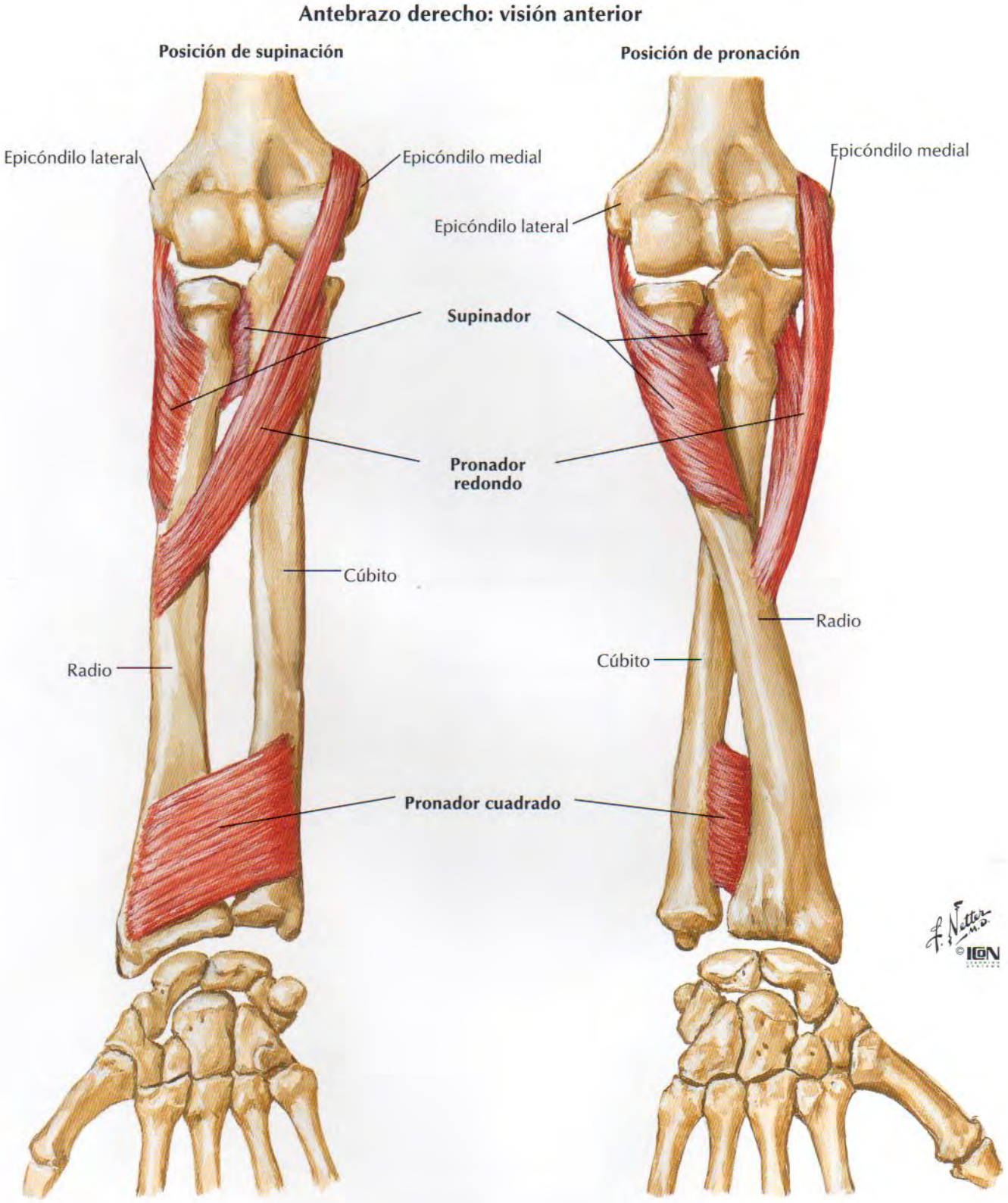
Antebrazo derecho: visión anterior
Posición de supinación
Posición de pronación
Epicóndilo lateral
Epicóndilo medial
Epicóndilo medial
Epicóndilo lateral
Supinador
Pronador redondo
Cúbito
Radio
Radio
Cúbito
Pronador cuadrado
F. Netter M.D.
©ICON

Músculos individualizados del antebrazo: extensores del carpo y dedos

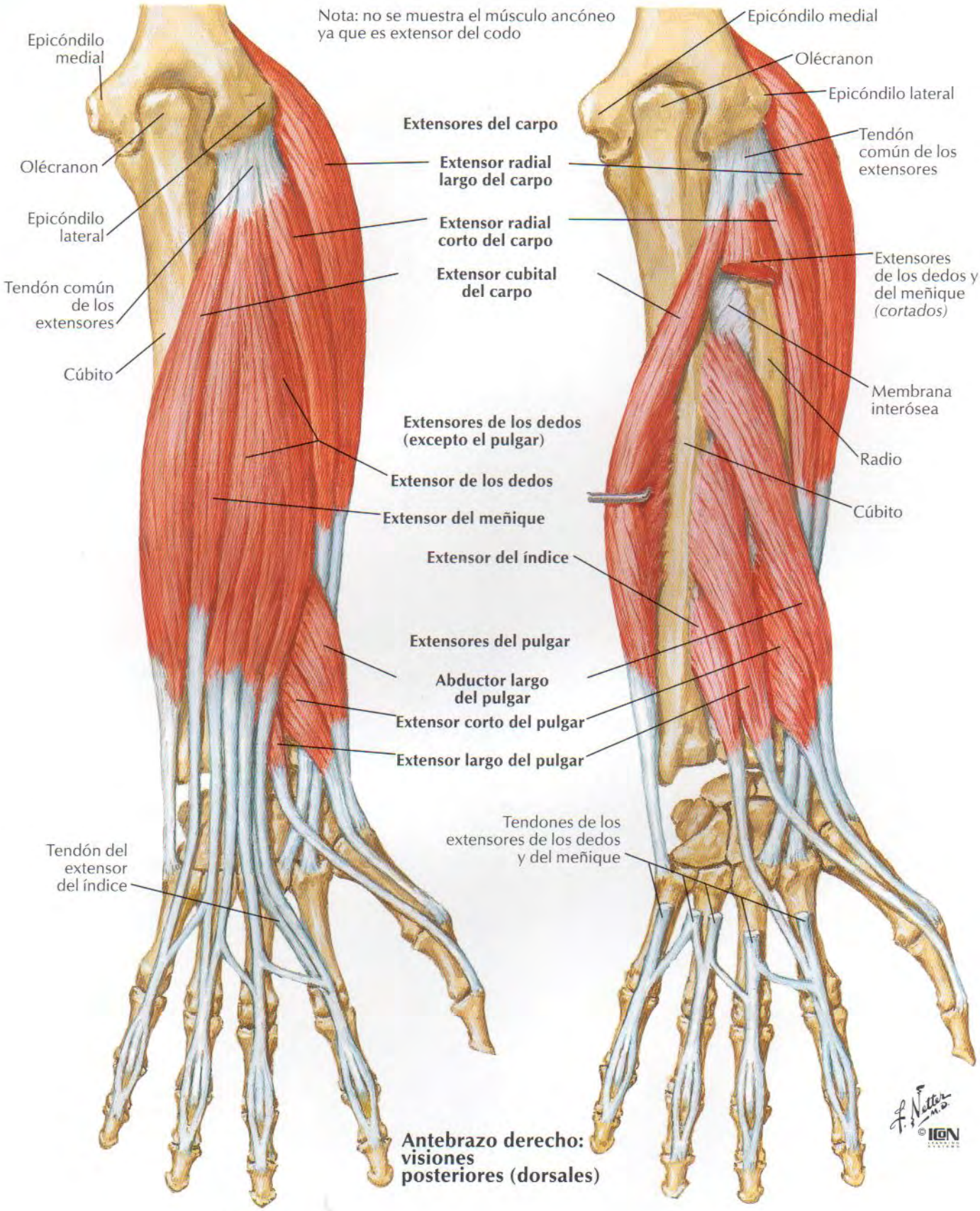

Antebrazo derecho: visiones posteriores (dorsales)

Músculos individualizados del antebrazo: flexores del carpo

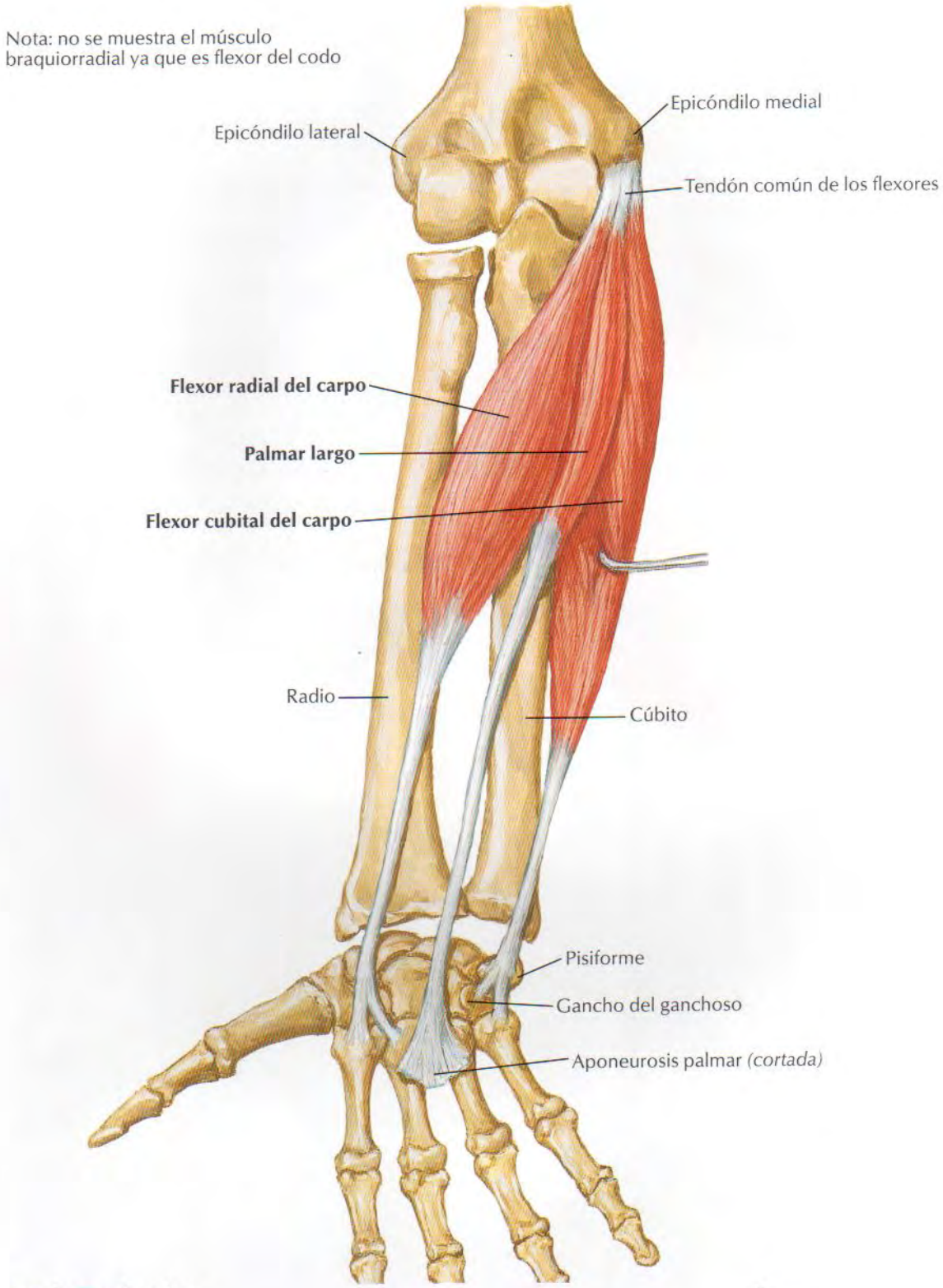

Antebrazo derecho: visión anterior (palmar)

Músculos individualizados del antebrazo: flexores de los dedos

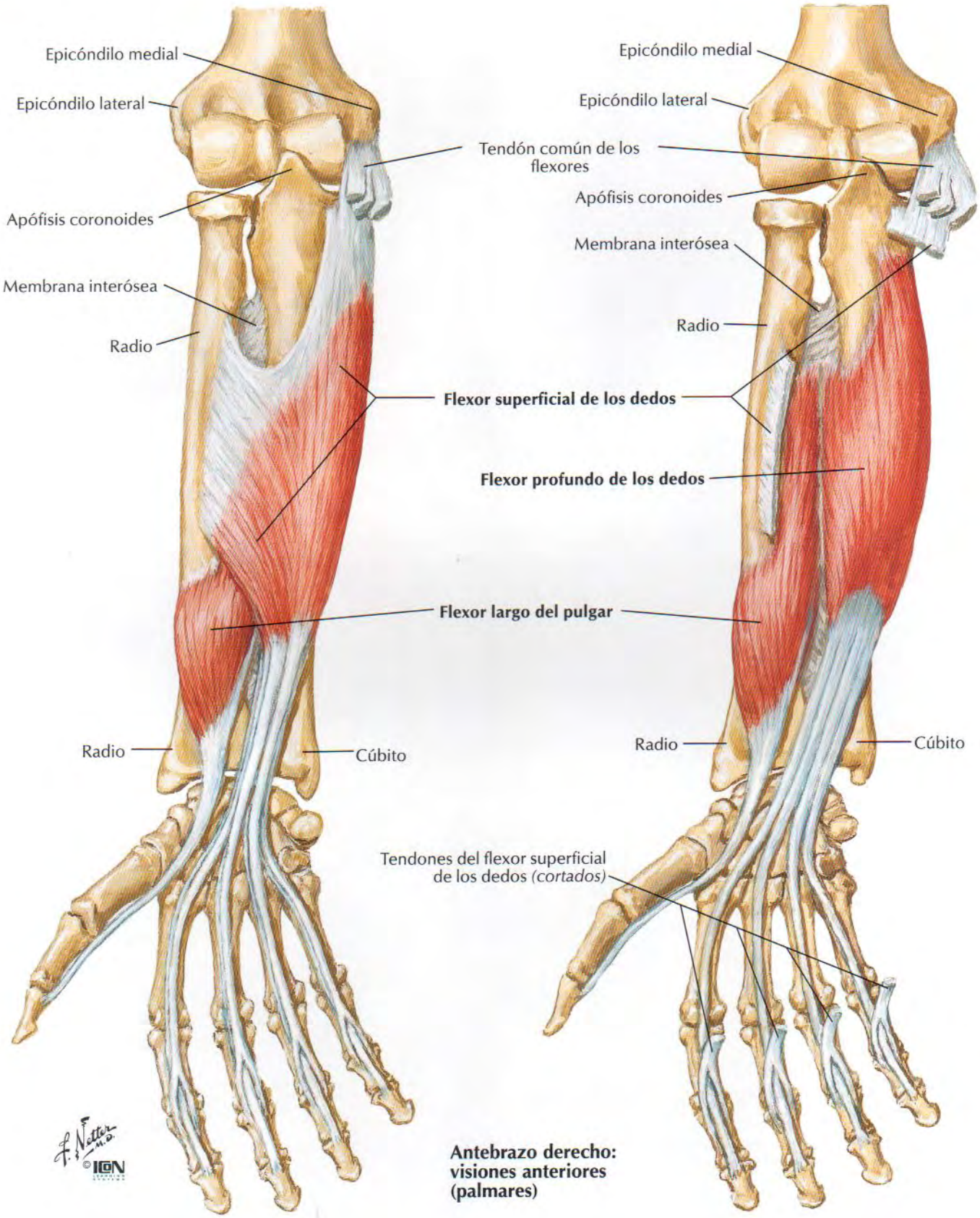

Antebrazo derecho: visiones anteriores (palmares)

Músculos del antebrazo (plano superficial): visión posterior

VÉANSE TAMBIÉN LÁMINAS 453, 461

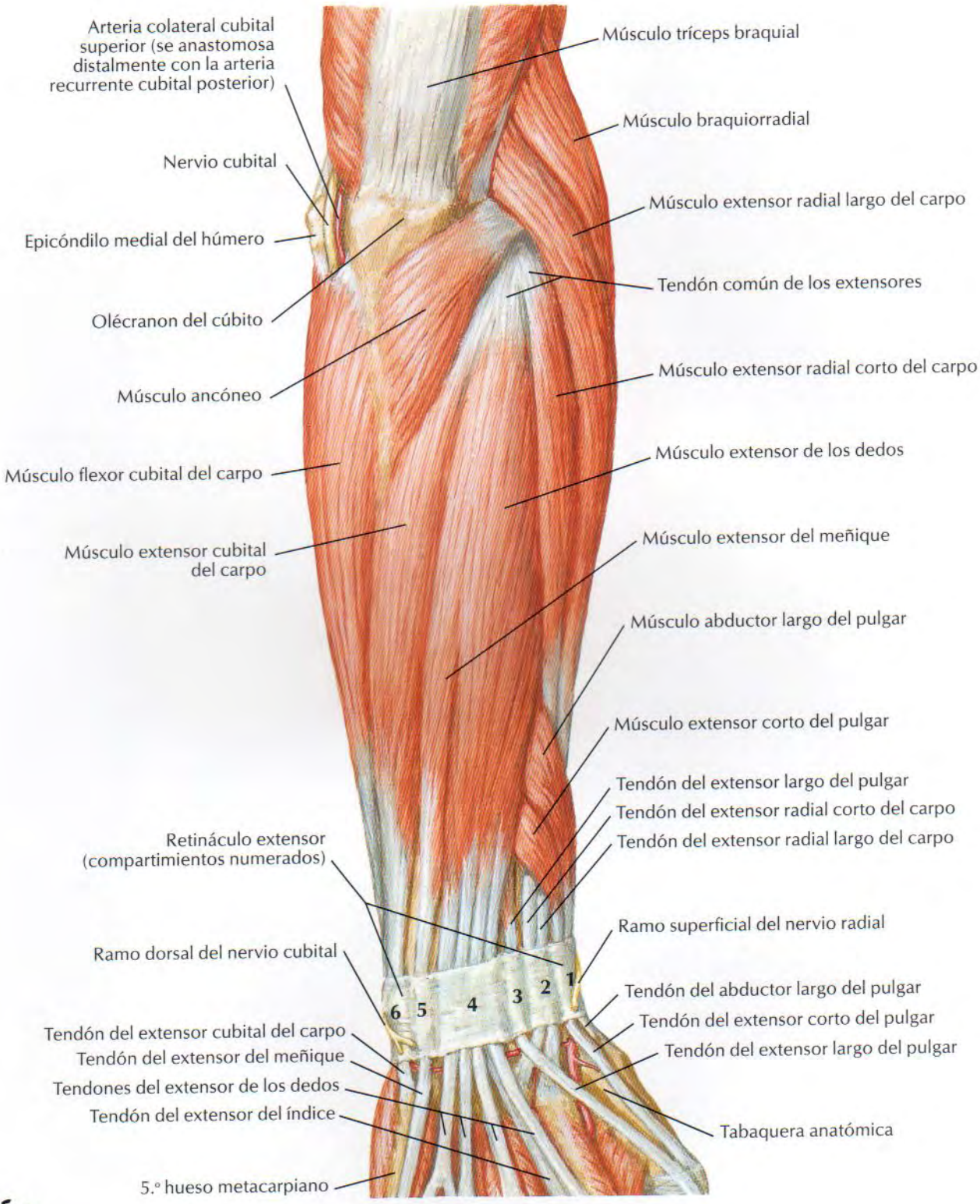

Músculos del antebrazo (plano profundo): visión posterior

VÉANSE TAMBIÉN LÁMINAS 453, 461

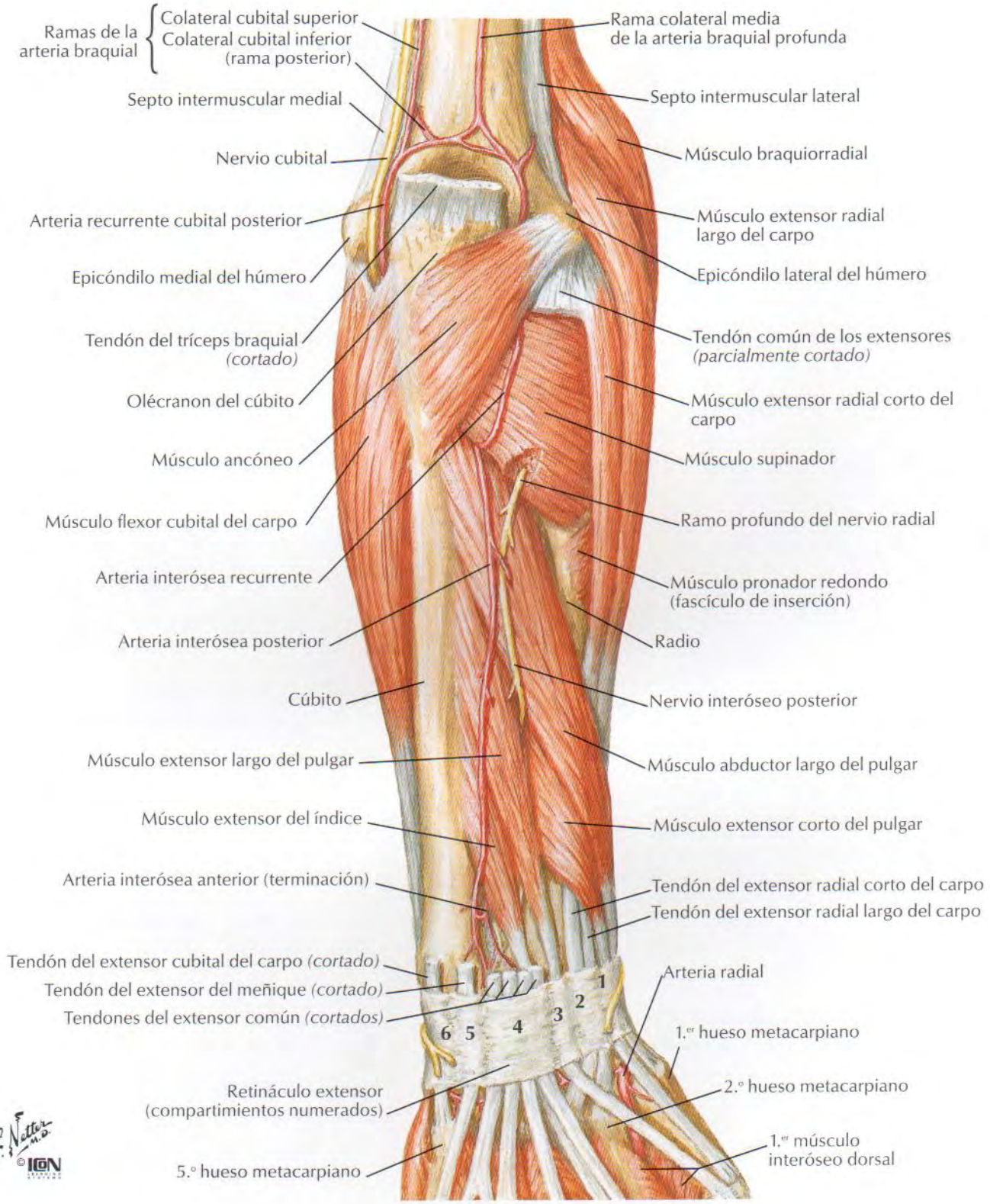

Músculos del antebrazo (plano superficial): visión anterior

VÉANSE TAMBIÉN LÁMINAS 458, 459

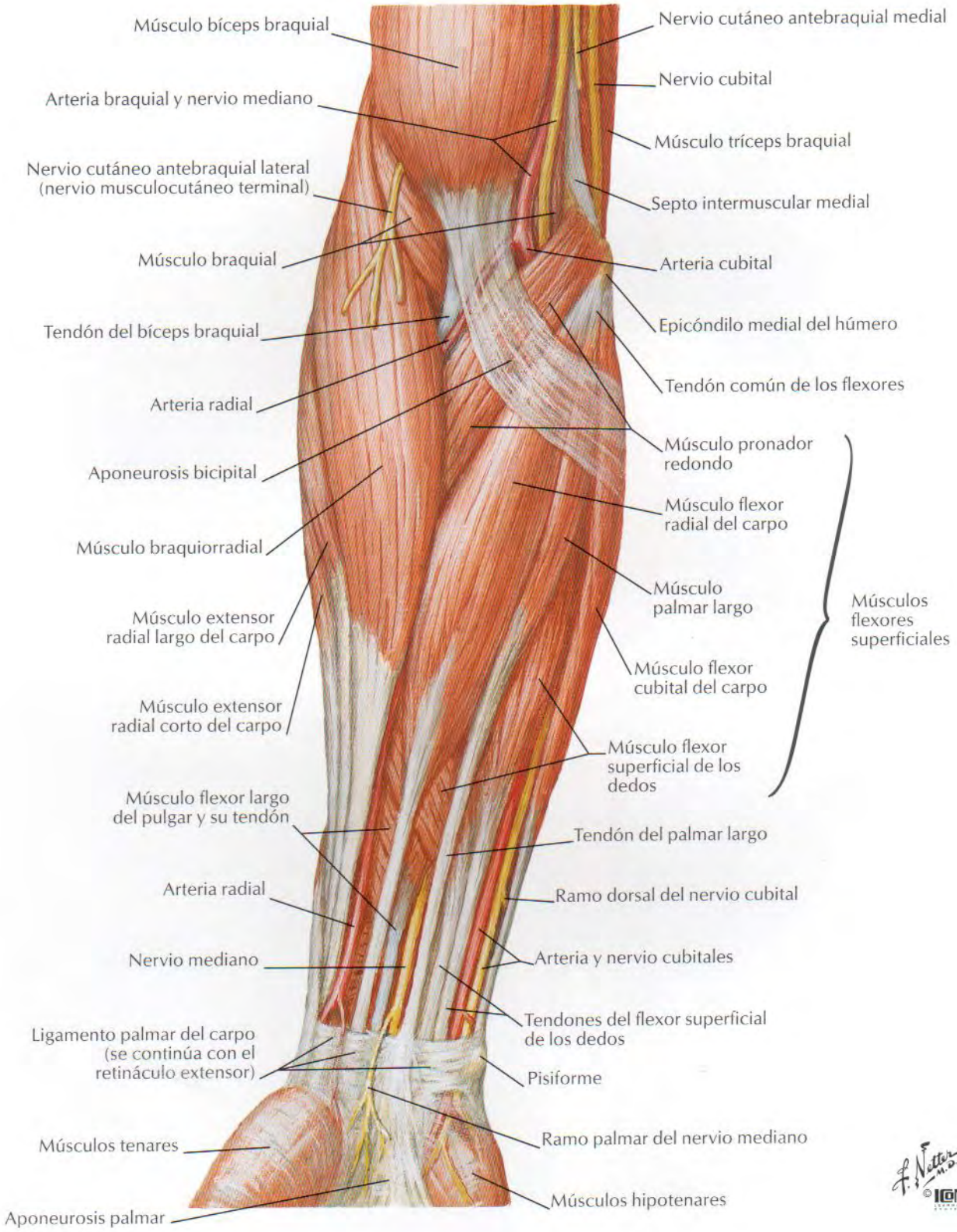

Músculos del antebrazo (plano intermedio): visión anterior

VÉANSE TAMBIÉN LÁMINAS 458, 459

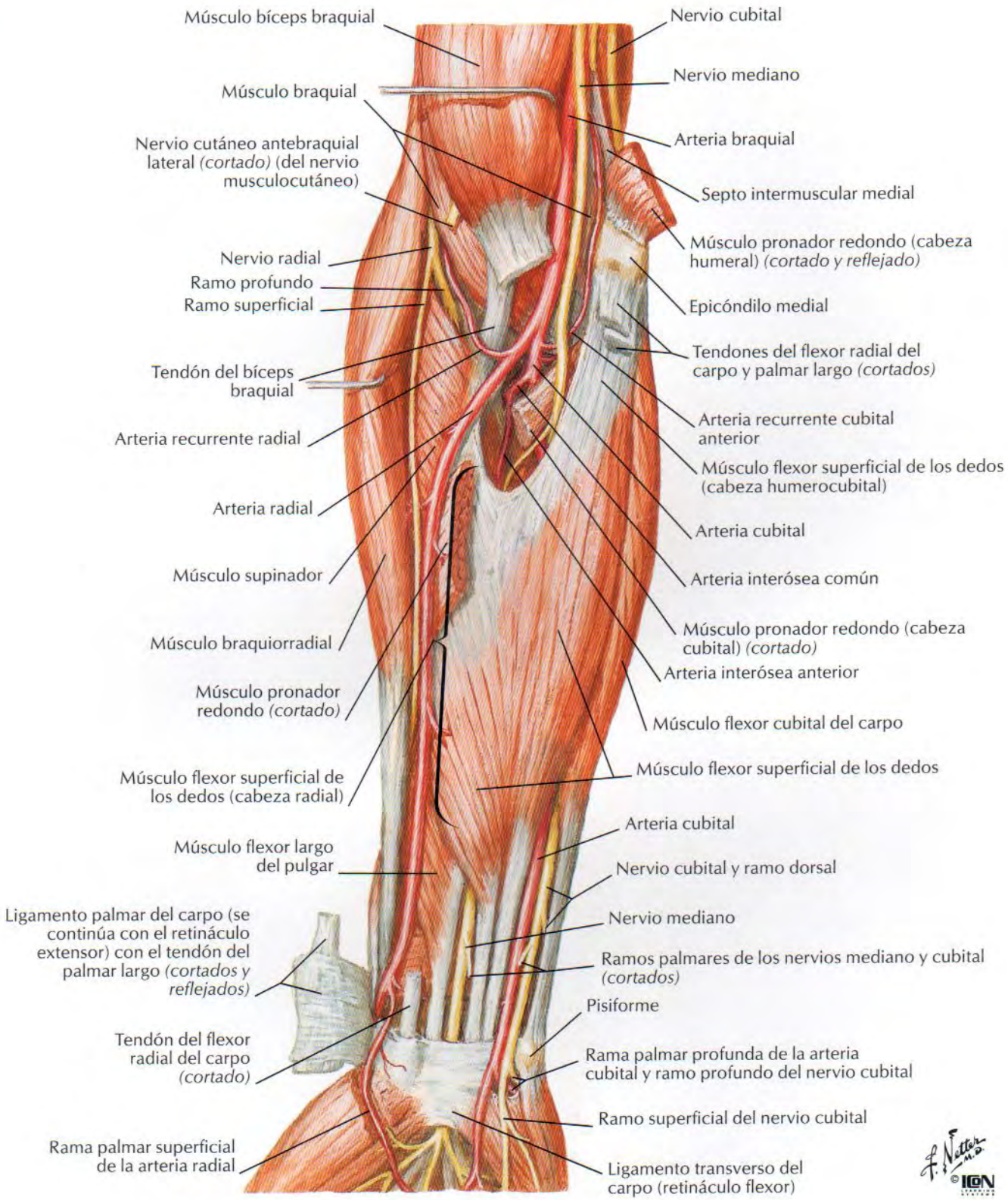

Músculos del antebrazo (plano profundo): visión anterior

VÉANSE TAMBIÉN LÁMINAS 458,459

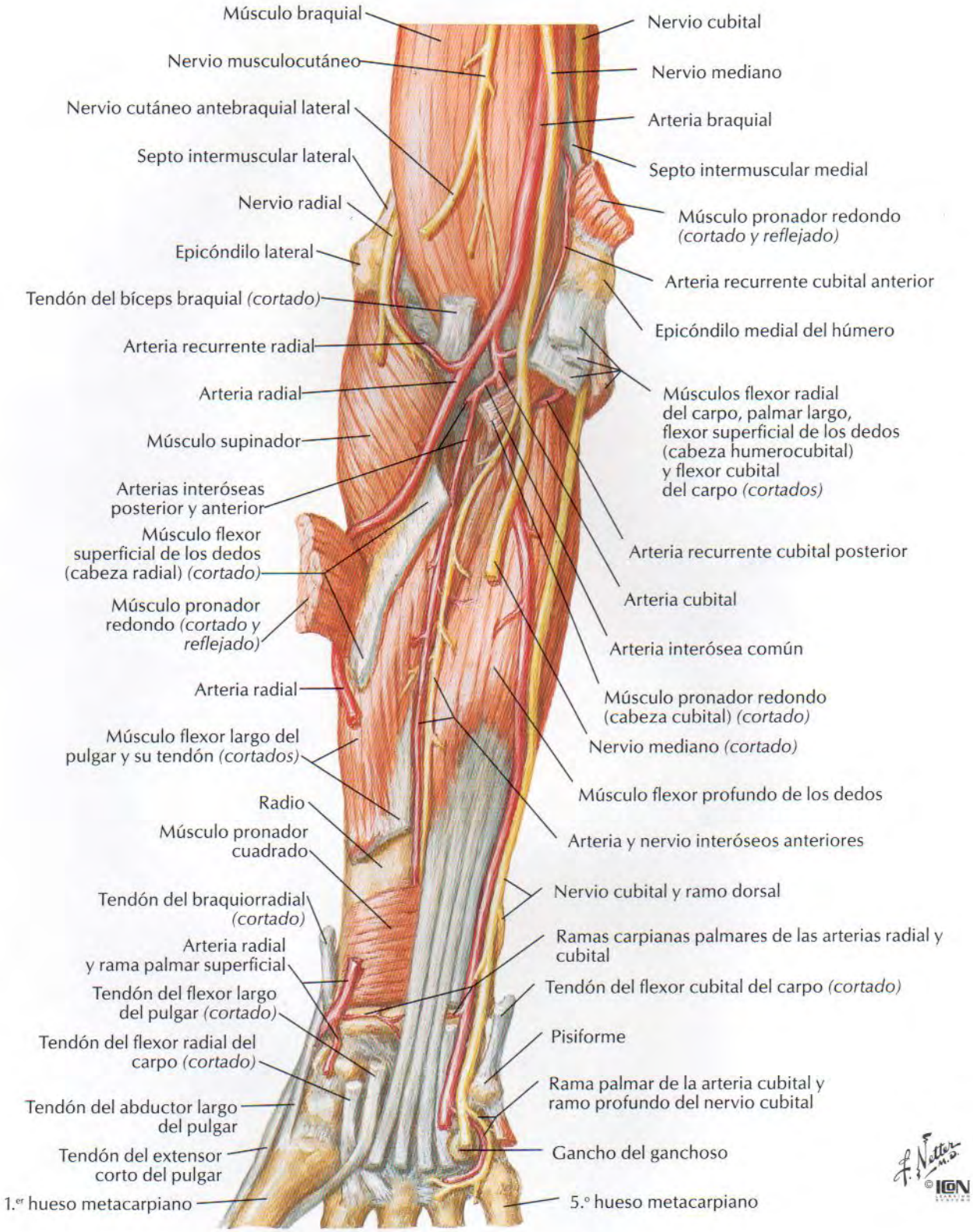

Antebrazo: secciones transversales seriadas

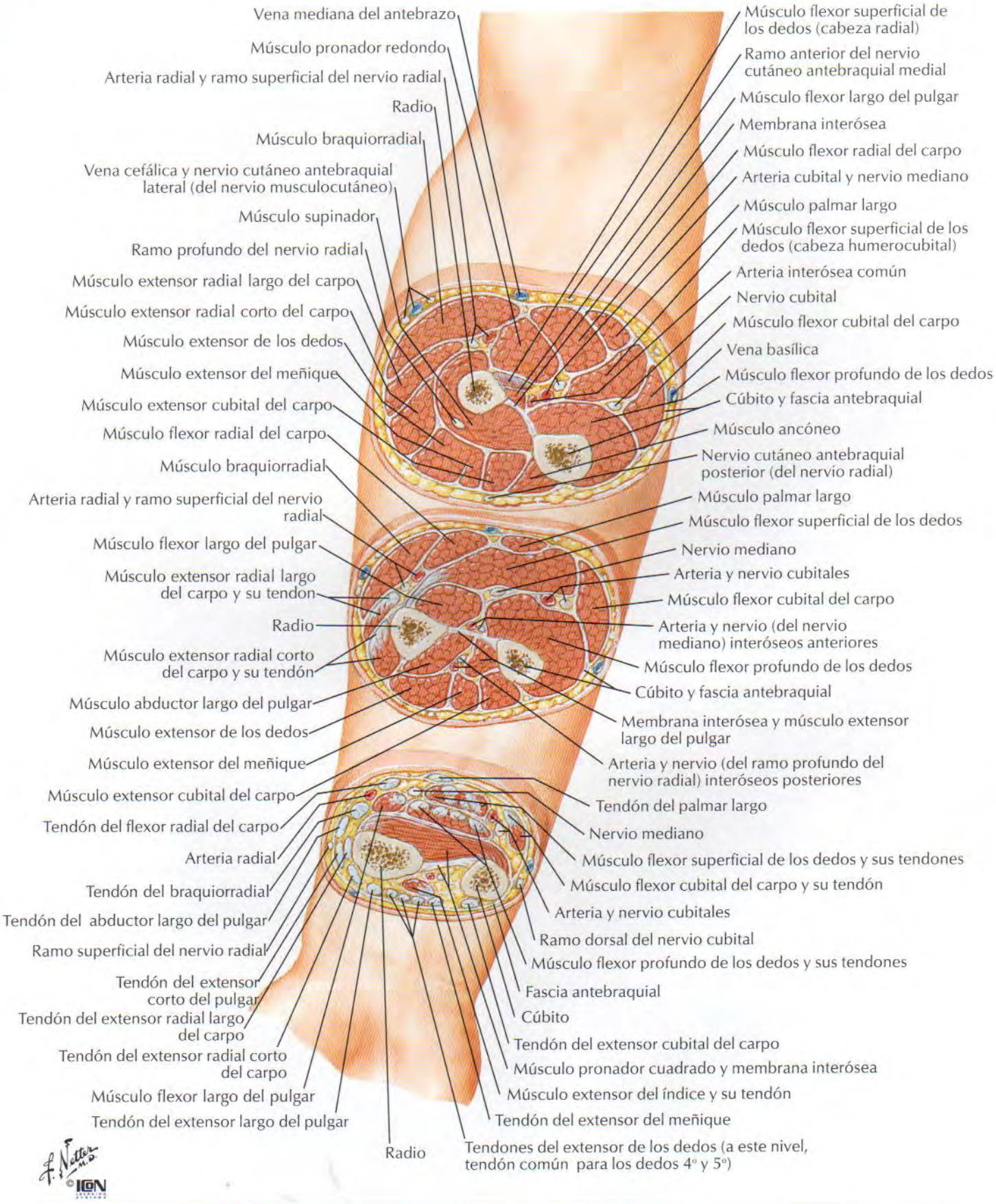

Inserciones de los músculos del antebrazo: visión anterior

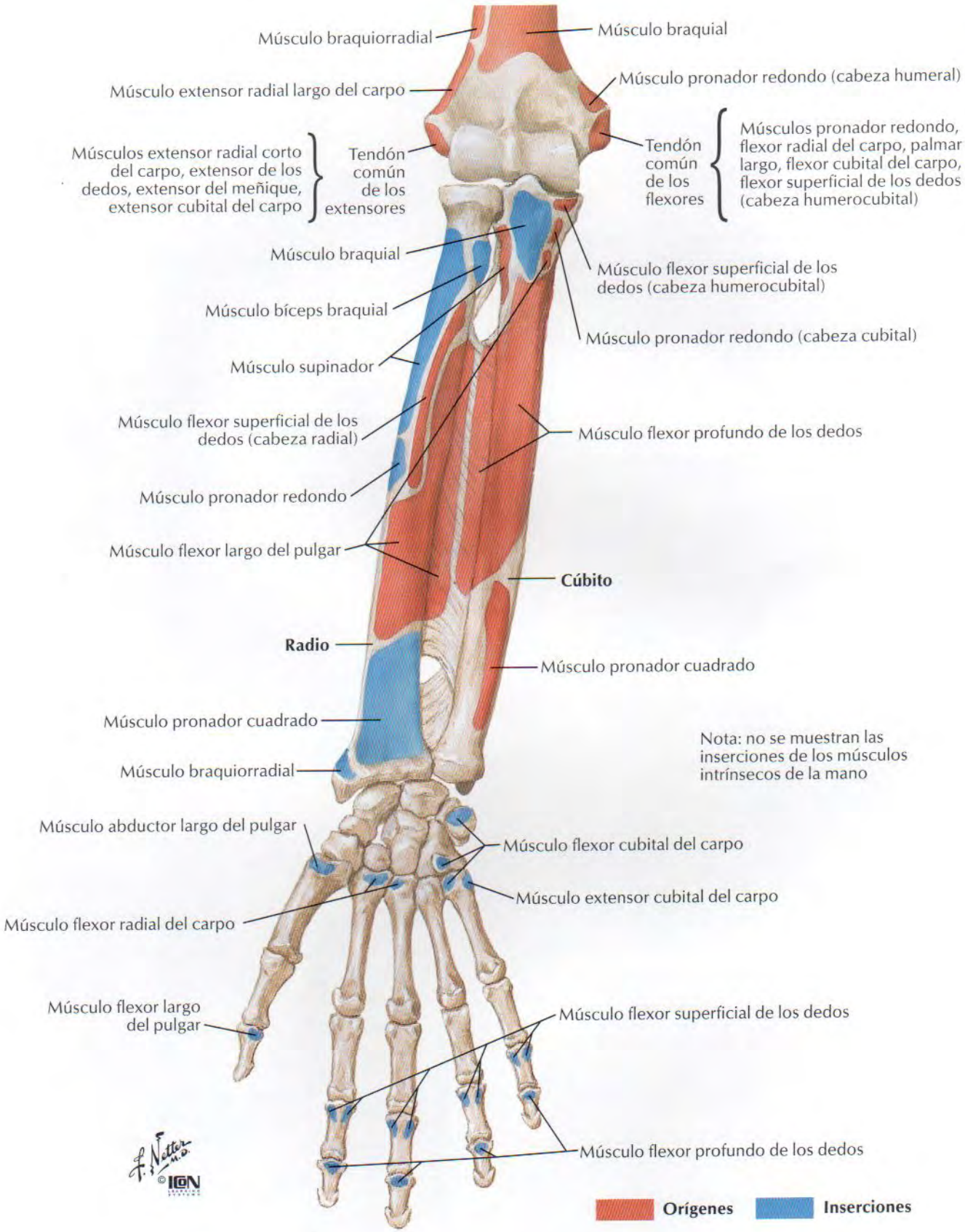

Inserciones de los músculos del antebrazo: visión posterior

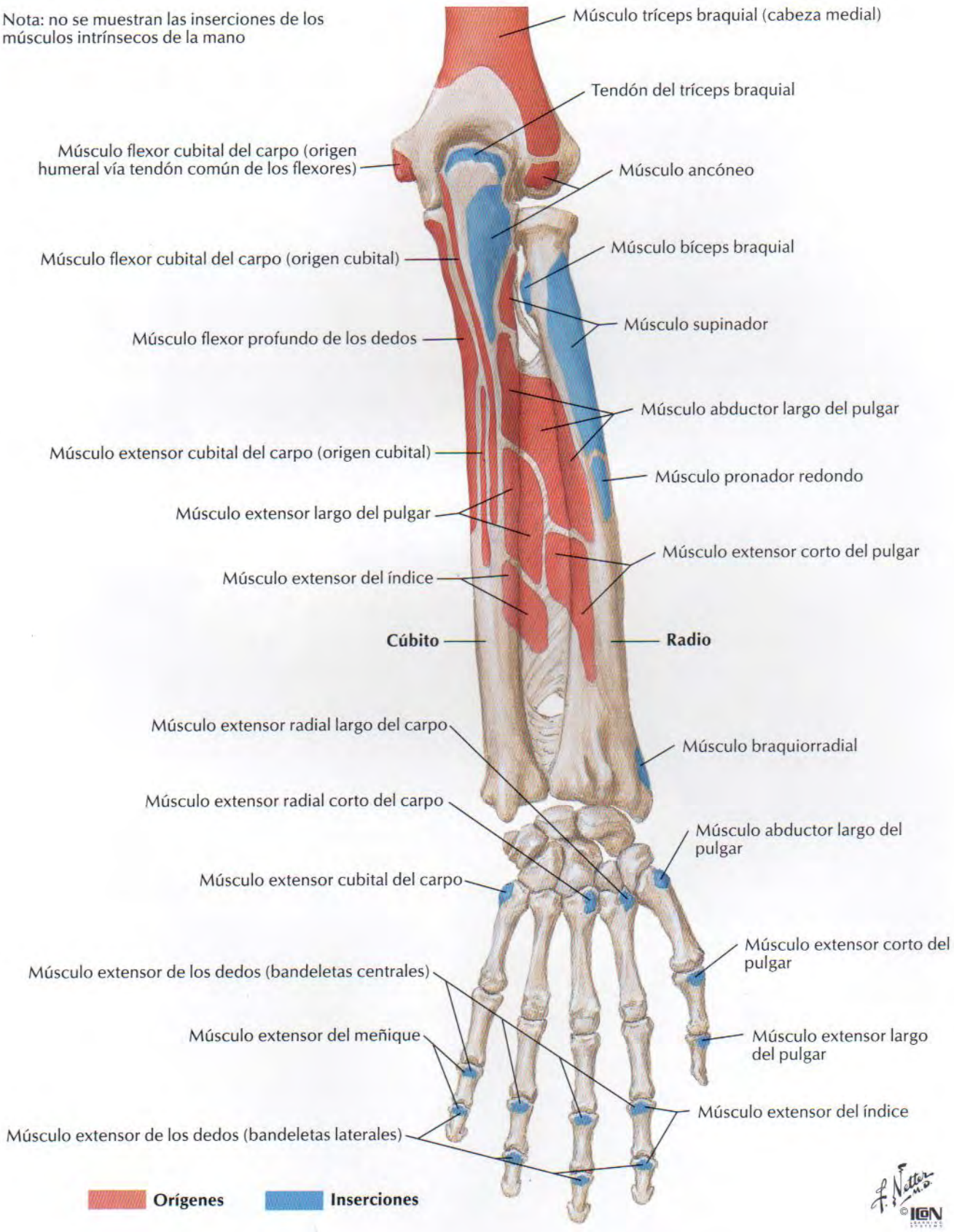

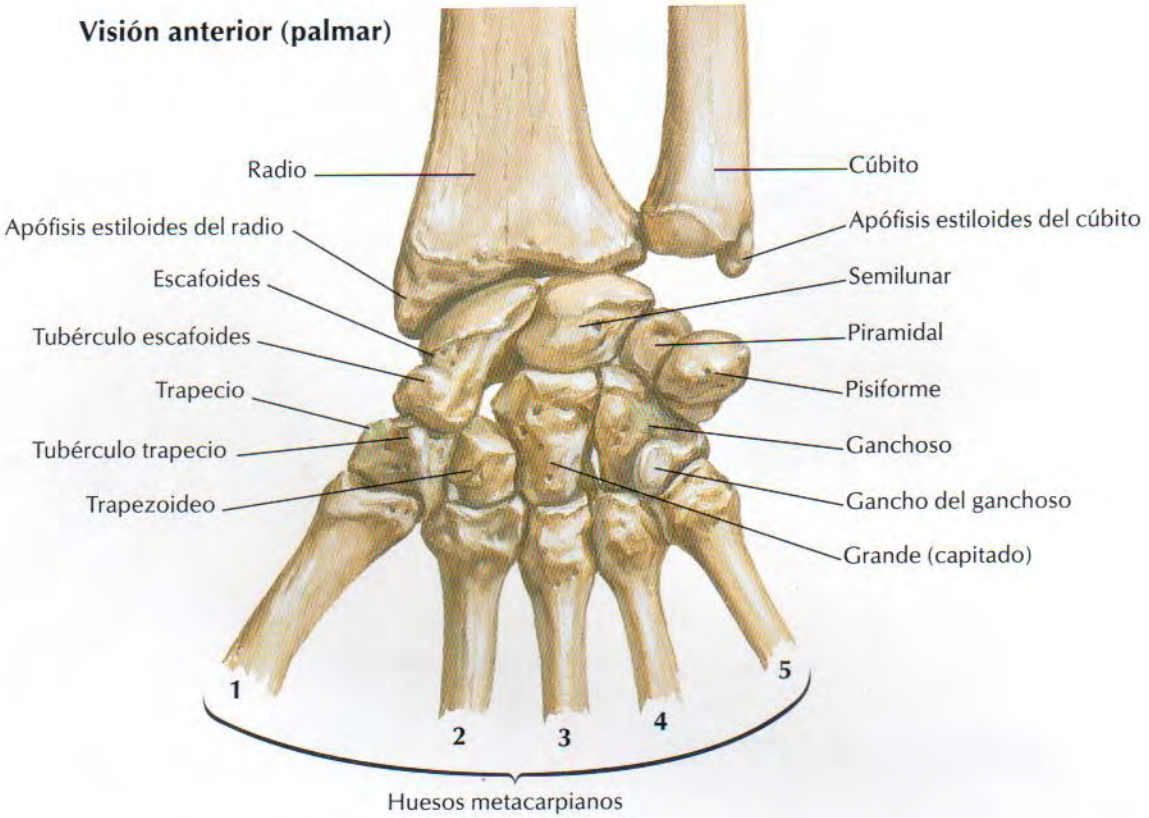
Visión anterior (palmar)
Radio
Cúbito
Apófisis estiloides del radio
Apófisis estiloides del cúbito
Escafoides
Semilunar
Tubérculo escafoides
Piramidal
Trapecio
Pisiforme
Tubérculo trapecio
Ganchoso
Trapezoideo
Gancho del ganchoso
Grande (capitado)
1
2
3
4
5
Huesos metacarpianos

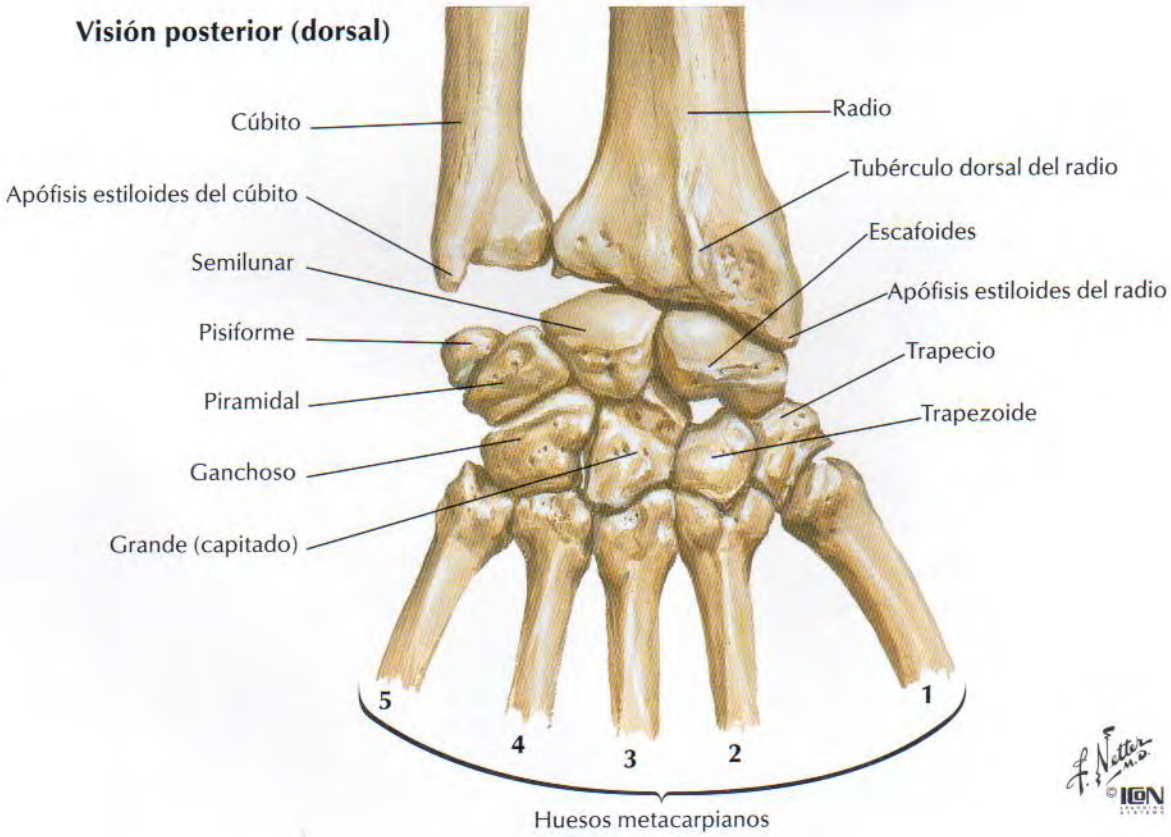
Visión posterior (dorsal)
Cúbito
Radio
Tubérculo dorsal del radio
Apófisis estiloides del cúbito
Escafoides
Semilunar
Apófisis estiloides del radio
Pisiforme
Trapecio
Piramidal
Trapezoide
Ganchoso
Grande (capitado)
5
4
3
2
1
Huesos metacarpianos
F. Netter M.D.
©ICON

Movimientos del carpo

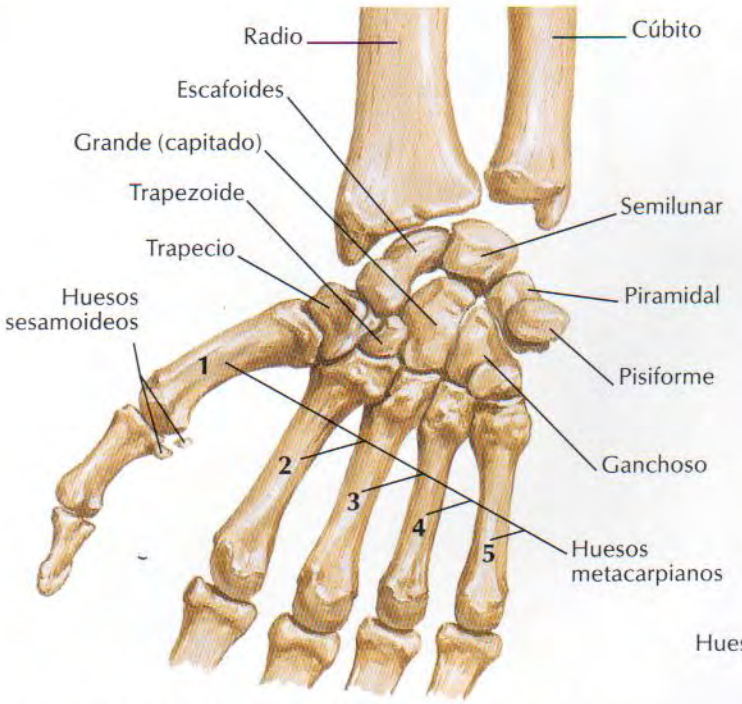

Posición de los huesos del carpo con la mano en abducción: visión anterior (palmar)

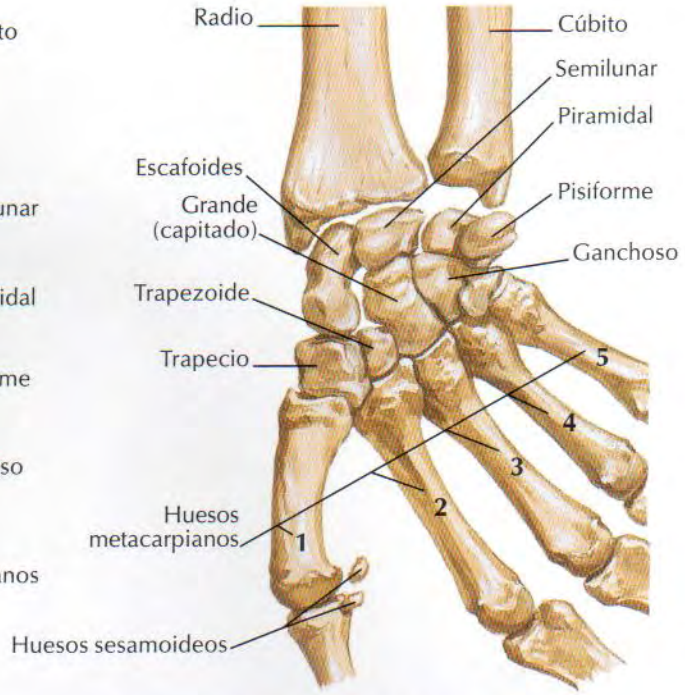

Posición de los huesos del carpo con la mano en aducción: visión anterior (palmar)

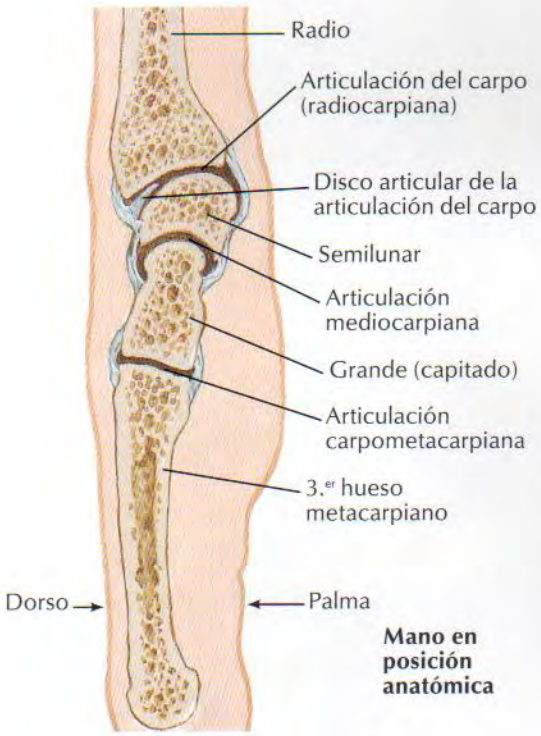

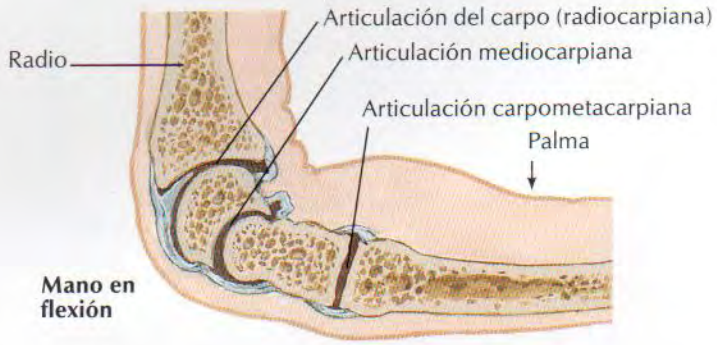

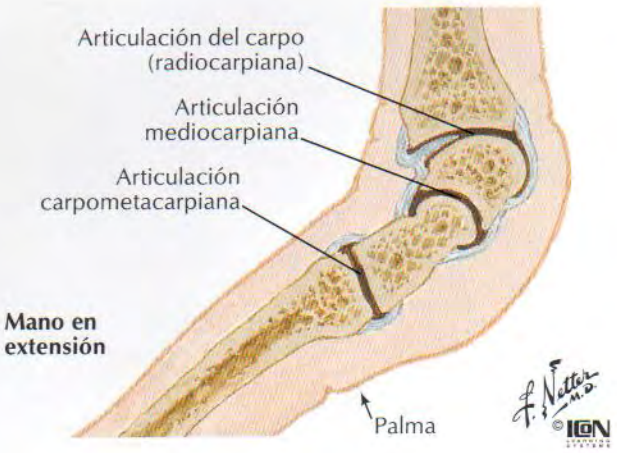

Secciones sagitales a través del carpo y dedo medio (índice)

Túnel carpiano: visión palmar

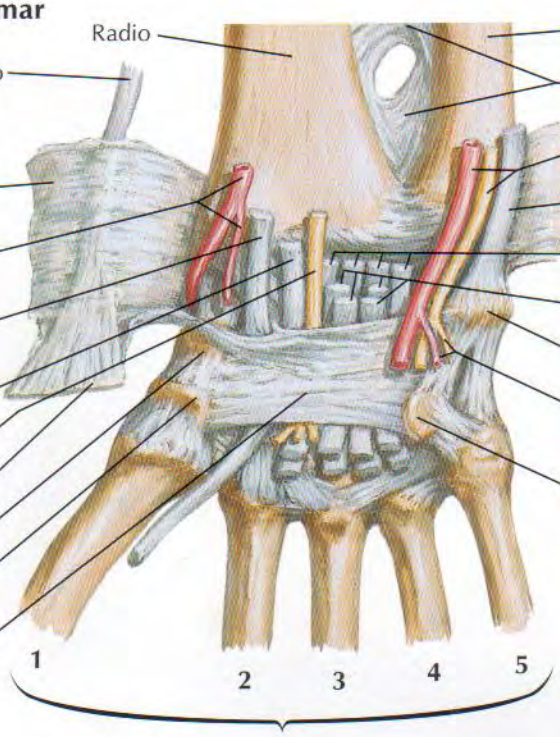

Retináculo flexor extirpado: visión palmar

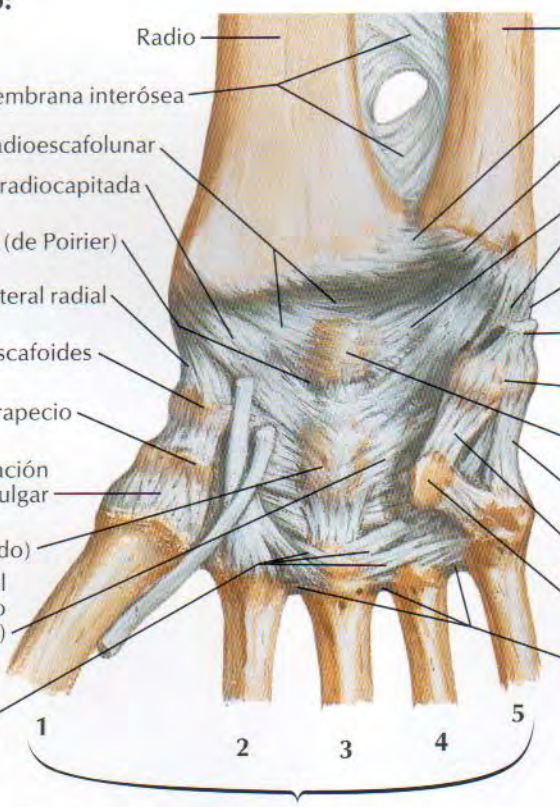

Ligamentos del carpo (continuación)

Visión posterior (dorsal)

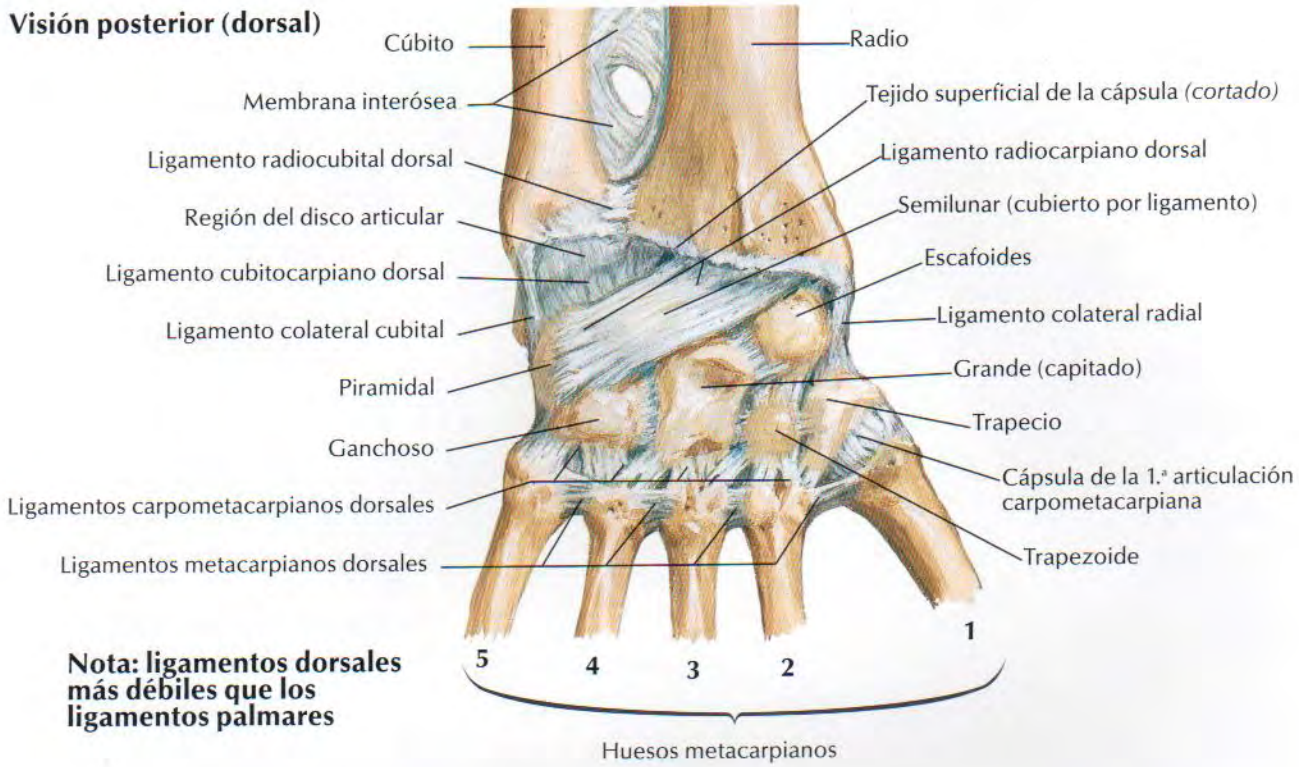

Nota: ligamentos dorsales más débiles que los ligamentos palmares

Sección coronal: visión dorsal

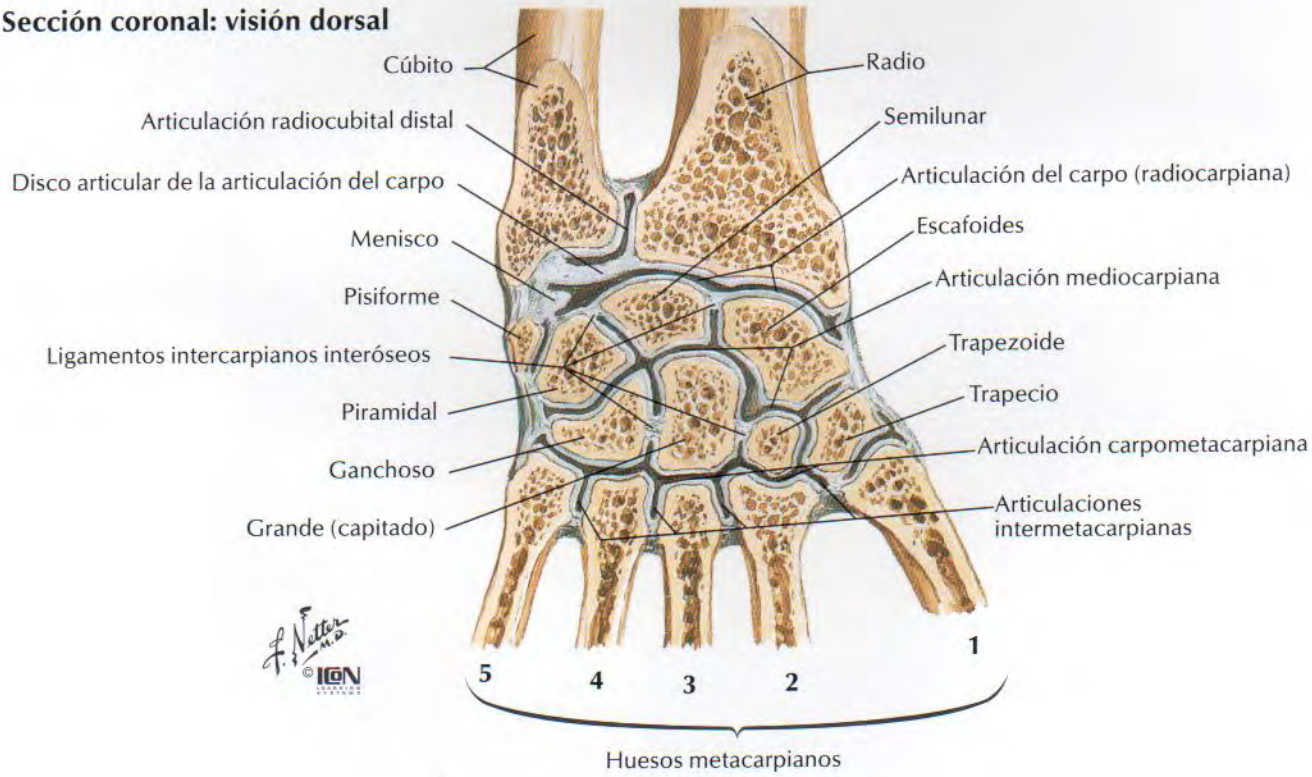

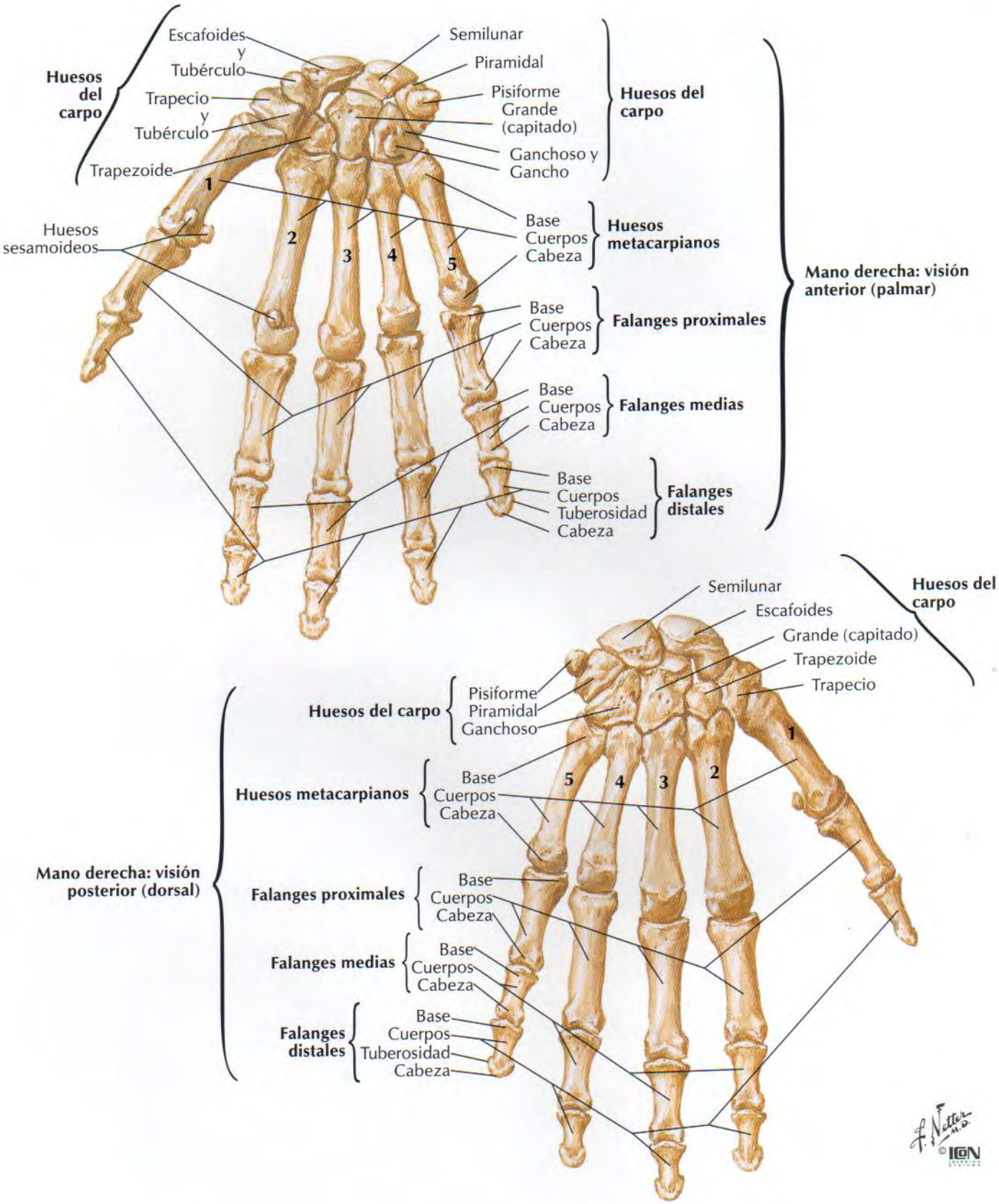
Huesos del carpo
Escafoides y Tubérculo
Trapecio y Tubérculo
Trapezoide
Huesos sesamoideos
1
2
3
4
5
Semilunar
Piramidal
Pisiforme
Grande (capitado)
Ganchoso y Gancho
Huesos del carpo
Base
Cuerpos
Cabeza
Huesos metacarpianos
Base
Cuerpos
Cabeza
Falanges proximales
Base
Cuerpos
Cabeza
Falanges medias
Base
Cuerpos
Tuberosidad
Cabeza
Falanges distales
Mano derecha: visión anterior (palmar)
Semilunar
Escafoides
Grande (capitado)
Trapezoide
Trapecio
Huesos del carpo
Pisiforme
Piramidal
Ganchoso
Huesos del carpo
Base
Cuerpos
Cabeza
Huesos metacarpianos
Base
Cuerpos
Cabeza
Falanges proximales
Base
Cuerpos
Cabeza
Falanges medias
Base
Cuerpos
Tuberosidad
Cabeza
Falanges distales
Mano derecha: visión posterior (dorsal)
F. Netter M.D.
©ICON

Carpo y mano: radiografía anteroposterior

VÉASE TAMBIÉN LÁMINA 439

AE	Apófisis estiloides del cúbito	**FP**	Falange proximal del pulgar
AER	Apófisis estiloides del radio	**FPI**	Falange proximal del dedo índice
BF	Base de la falange proximal del 4.° dedo	**G**	Hueso ganchoso
BM	Base del 5.° metacarpiano	**GG**	Gancho del ganchoso
C	Cúbito	**HG**	Hueso grande (capitado)
CaM	Cabeza del 5.° metacarpiano	**M**	Metacarpiano del dedo índice
CF	Cabeza de la falange proximal	**P**	Pisiforme
CuM	Cuerpo del 5.° metacarpiano	**PI**	Piramidal
E	Escafoides	**R**	Radio
FD	Falange distal del pulgar	**S**	Semilunar
FDA	Falange distal del dedo anular	**T**	Trapezoide
FM	Falange media del dedo medio	**TZ**	Trapecio

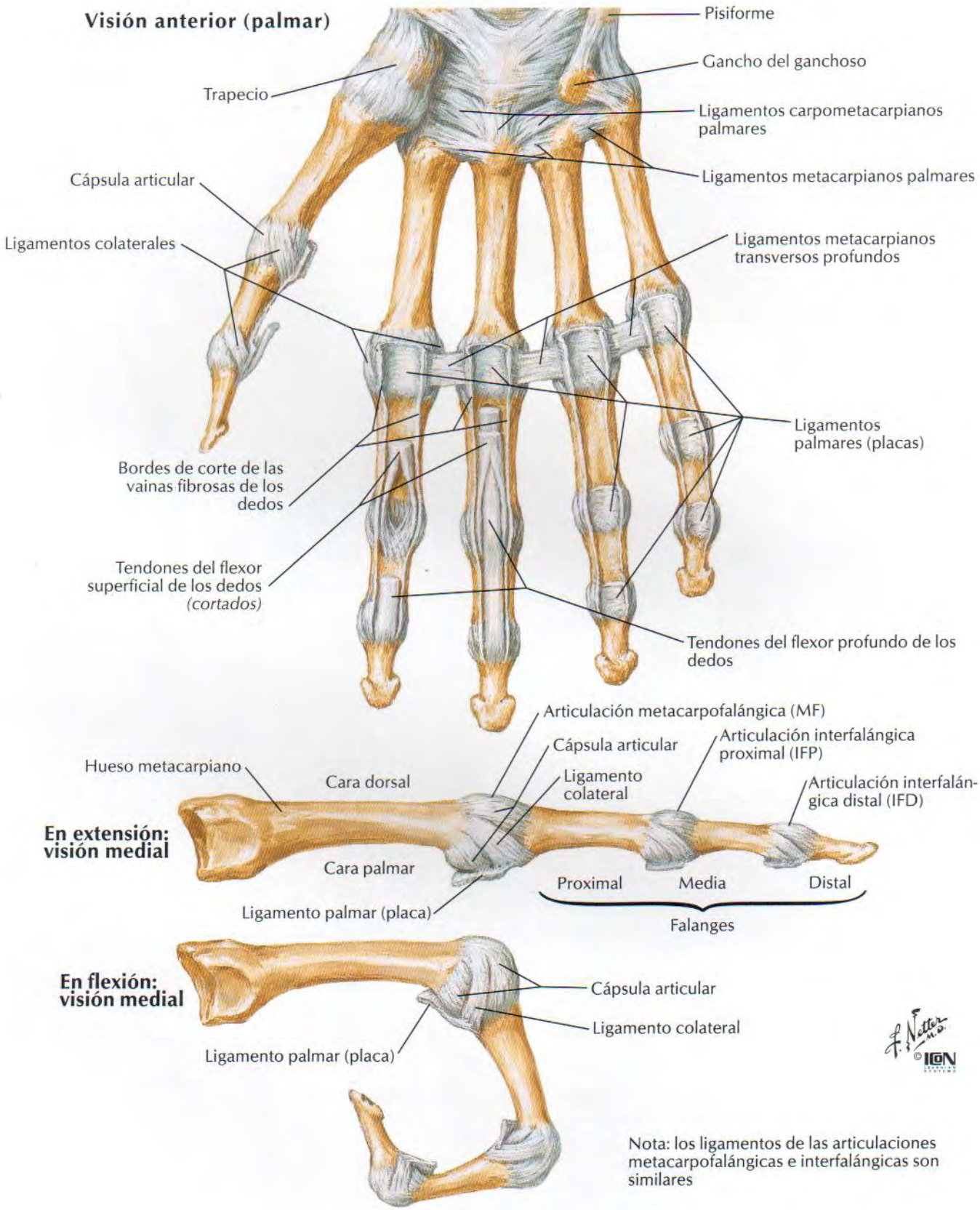

Nota: los ligamentos de las articulaciones metacarpofalángicas e interfalángicas son similares

Carpo y mano: disecciones palmares superficiales

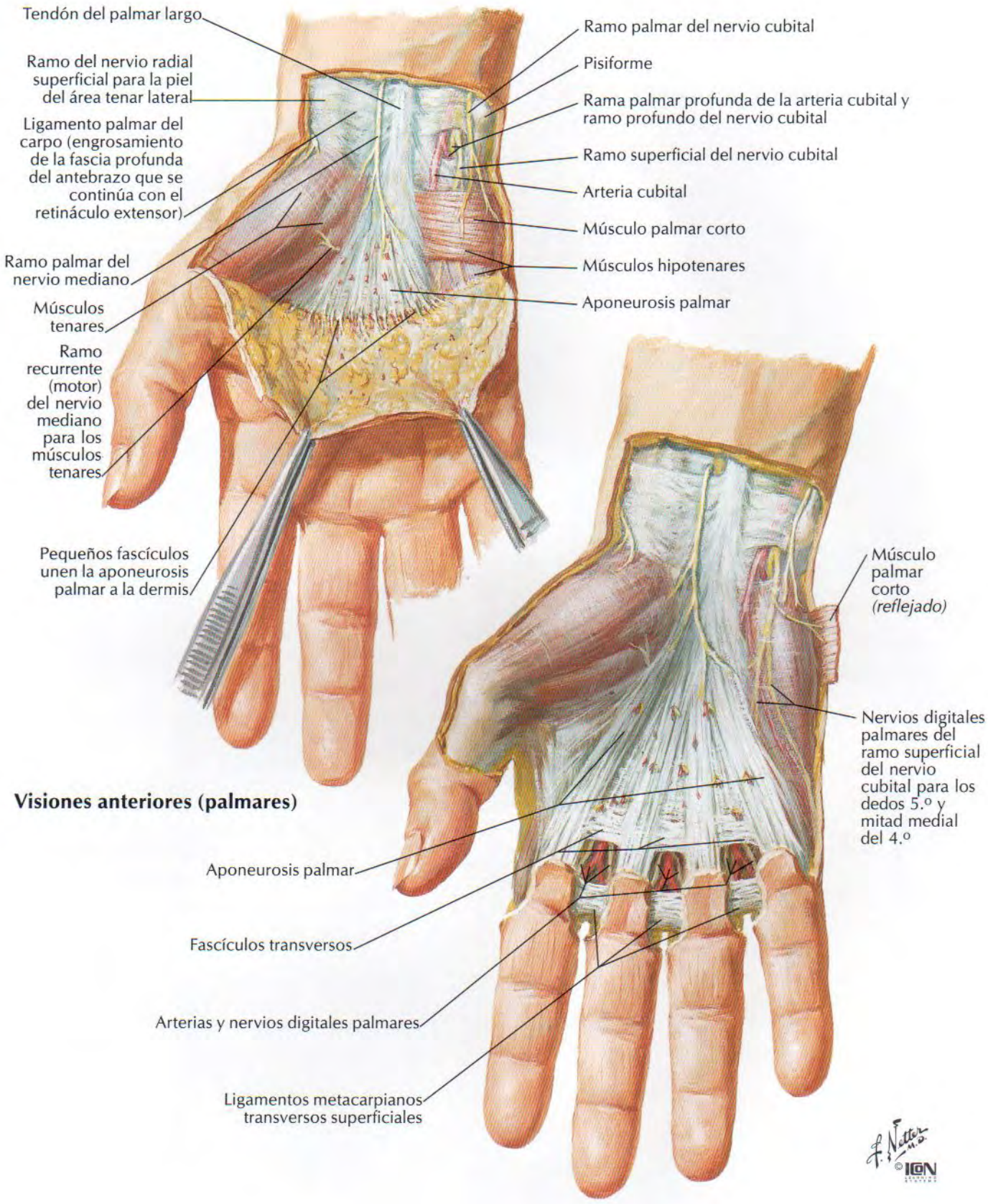

Visiones anteriores (palmares)

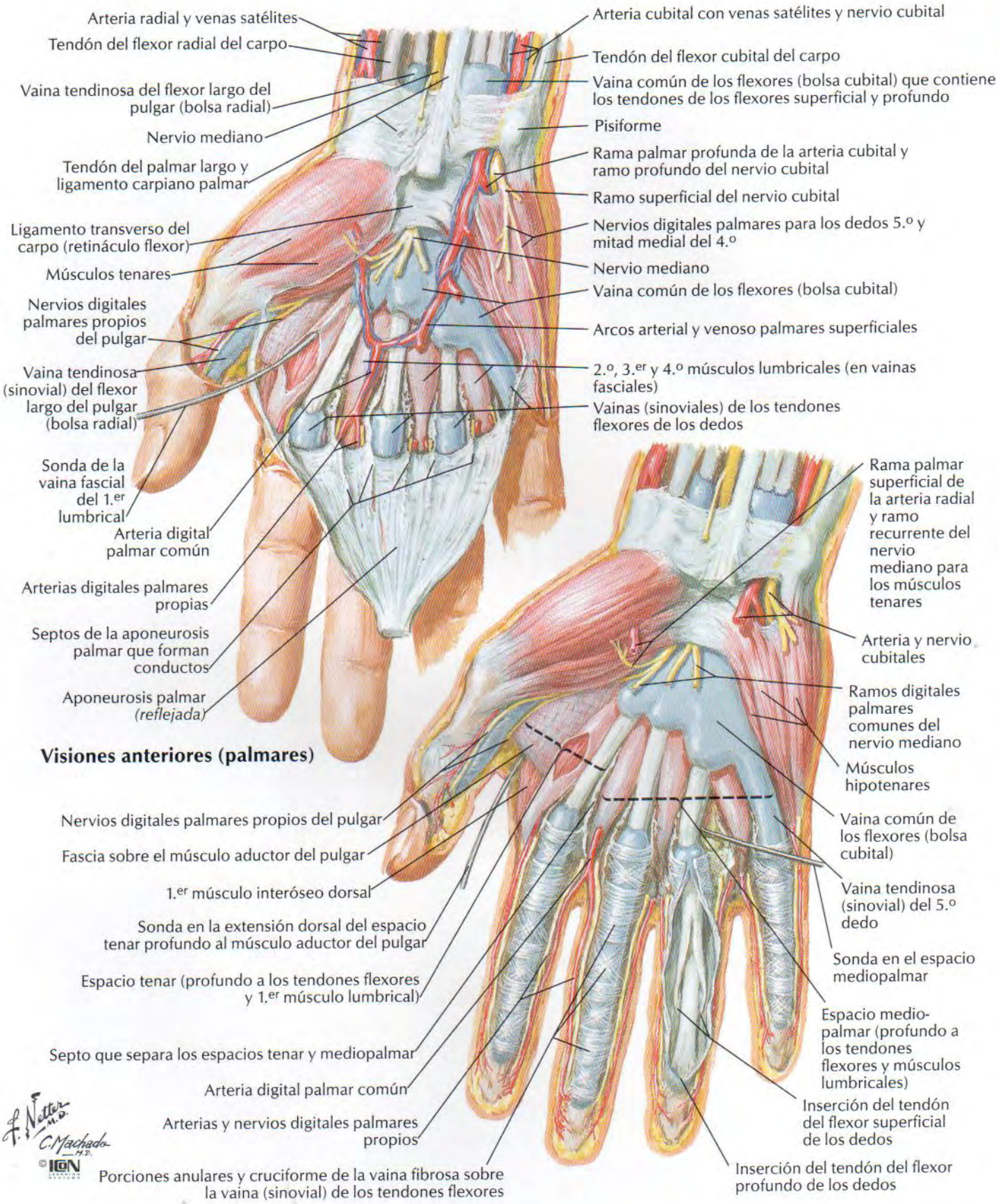
Arteria radial y venas satélites
Tendón del flexor radial del carpo
Vaina tendinosa del flexor largo del pulgar (bolsa radial)
Nervio mediano
Tendón del palmar largo y ligamento carpiano palmar
Ligamento transverso del carpo (retináculo flexor)
Músculos tenares
Nervios digitales palmares propios del pulgar
Vaina tendinosa (sinovial) del flexor largo del pulgar (bolsa radial)
Sonda de la vaina fascial del 1.er lumbrical
Arteria digital palmar común
Arterias digitales palmares propias
Septos de la aponeurosis palmar que forman conductos
Aponeurosis palmar (reflejada)
Arteria cubital con venas satélites y nervio cubital
Tendón del flexor cubital del carpo
Vaina común de los flexores (bolsa cubital) que contiene los tendones de los flexores superficial y profundo
Pisiforme
Rama palmar profunda de la arteria cubital y ramo profundo del nervio cubital
Ramo superficial del nervio cubital
Nervios digitales palmares para los dedos 5.º y mitad medial del 4.º
Nervio mediano
Vaina común de los flexores (bolsa cubital)
Arcos arterial y venoso palmares superficiales
2.º, 3.er y 4.º músculos lumbricales (en vainas fasciales)
Vainas (sinoviales) de los tendones flexores de los dedos
Visiones anteriores (palmares)
Rama palmar superficial de la arteria radial y ramo recurrente del nervio mediano para los músculos tenares
Arteria y nervio cubitales
Ramos digitales palmares comunes del nervio mediano
Músculos hipotenares
Vaina común de los flexores (bolsa cubital)
Vaina tendinosa (sinovial) del 5.º dedo
Sonda en el espacio mediopalmar
Espacio medio-palmar (profundo a los tendones flexores y músculos lumbricales)
Inserción del tendón del flexor superficial de los dedos
Inserción del tendón del flexor profundo de los dedos
Nervios digitales palmares propios del pulgar
Fascia sobre el músculo aductor del pulgar
1.er músculo interóseo dorsal
Sonda en la extensión dorsal del espacio tenar profundo al músculo aductor del pulgar
Espacio tenar (profundo a los tendones flexores y 1.er músculo lumbrical)
Septo que separa los espacios tenar y mediopalmar
Arteria digital palmar común
Arterias y nervios digitales palmares propios
Porciones anulares y cruciforme de la vaina fibrosa sobre la vaina (sinovial) de los tendones flexores
F. Netter M.D.
C. Machado M.D.
©ION

Tendones flexores, arterias y nervios en el carpo

Visión palmar

Dúo medio
- Tendón del palmar largo
- Nervio mediano

Trío radial
- Arteria radial
- Tendón del flexor radial del carpo
- Tendón del flexor largo del pulgar en la vaina tendinosa (bolsa radial)

Ligamento carpiano palmar *(reflejado)*

Vaina del tendón (sinovial)

Ligamento transverso del carpo (retináculo flexor)

Trapecio

1.er hueso metacarpiano

Músculo oponente del pulgar

Músculo abductor corto del pulgar *(reflejado)*

Músculo flexor corto del pulgar *(reflejado)*

Músculo aductor del pulgar

Dos cuartetos de tendones
- Tendones de los flexores superficial y profundo de los dedos
- Vaina común de los flexores (bolsa cubital)

Trío cubital
- Arteria cubital
- Nervio cubital
- Tendón del flexor cubital del carpo

Pisiforme

Músculo abductor del dedo meñique

Músculo flexor corto del dedo meñique

Músculo oponente del dedo meñique

Arco (arterial) palmar superficial

Músculos lumbricales

Sección transversal del carpo que muestra el túnel carpiano

Ligamento transverso del carpo (retináculo flexor)

Dúo medio
- Tendón del palmar largo
- Nervio mediano*

Trío cubital
- Arteria y nervio cubitales
- Tendón del flexor cubital del carpo

Dos cuartetos de tendones en la vaina común de los flexores
- Tendones del flexor superficial de los dedos*
- Tendones del flexor profundo de los dedos*

Trío radial
- Tendón del flexor radial del carpo
- Tendón del flexor largo del pulgar en la vaina tendinosa
- Arteria radial

Ganchoso

Grande (capitado)

Trapecio

Trapezoide

3 4 2 5

Método simple de demostración de los cuatro tendones del flexor superficial de los dedos en el túnel carpiano

*Contenido del tunel carpiano

Bolsas, espacios y vainas tendinosas de la mano

Músculo pronador cuadrado
Tendón del flexor radial del carpo
Vaina tendinosa del flexor largo del pulgar (bolsa radial)
Ligamento transverso del carpo (retináculo flexor) *(reflejado)*
Tendones del flexor profundo de los dedos
Vaina tendinosa del flexor largo del pulgar (bolsa radial)
Fascia del músculo aductor del pulgar
Espacio tenar (profundo a los tendones flexores y 1.er músculo lumbrical)
Vaina del tendón (sinovial) del dedo
Músculos lumbricales en las vainas fasciales *(cortados y reflejados)*
Porciones anular y cruciforme (poleas) de la vaina fibrosa del dedo (sobre la vaina sinovial)
Vaina común de los flexores (bolsa cubital)
Tendones del flexor superficial de los dedos
Vaina común de los flexores (bolsa cubital) *(abierta)*
Músculos lumbricales en las vainas fasciales
Espacio mediopalmar (profundo a los tendones de los flexores y músculos lumbricales)
Vainas fibrosa y tendinosa (sinovial) del dedo *(abiertas)*
Tendón del flexor superficial de los dedos
Tendón del flexor profundo de los dedos

F. Netter M.D.
C. Machado M.D.
© ICON

Espacio mediopalmar
Septos que forman conductos
Tendones de los flexores profundo y superficial para el 3.er dedo
Aponeurosis palmar
Septo entre los espacios mediopalmar y tenar
Espacio tenar
Arteria y nervio digitales palmares comunes
Músculo lumbrical en su vaina fascial
Tendones de los flexores para el 5.º dedo en la vaina común de los flexores (bolsa cubital)
Músculos hipotenares
Fascia interósea dorsal
Espacio subaponeurótico dorsal
Fascia dorsal de la mano
Espacio subcutáneo dorsal
Tendón del flexor largo del pulgar en la vaina tendinosa (bolsa radial)
Tendón del extensor largo del pulgar
Músculo aductor del pulgar
Fascia interósea palmar
Músculos interóseos palmares
Músculos interóseos dorsales
Tendones extensores

Músculos lumbricales y bolsas, espacios y vainas: esquema

Disposición usual

Variación común

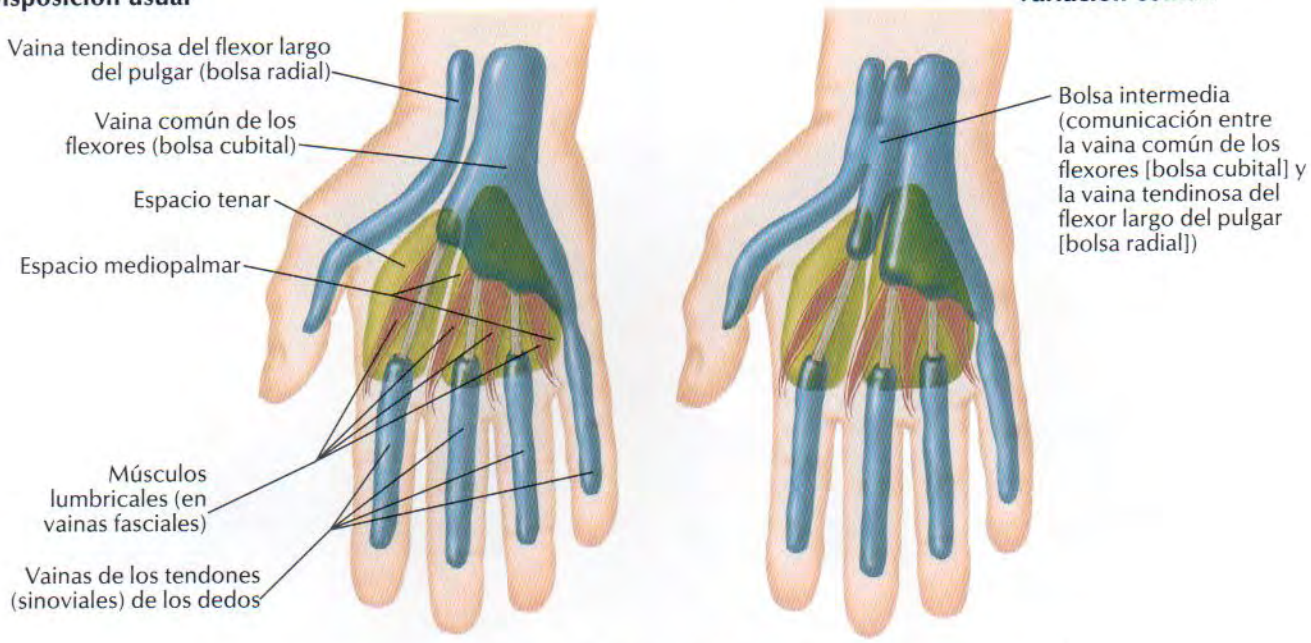

Músculos lumbricales: esquema

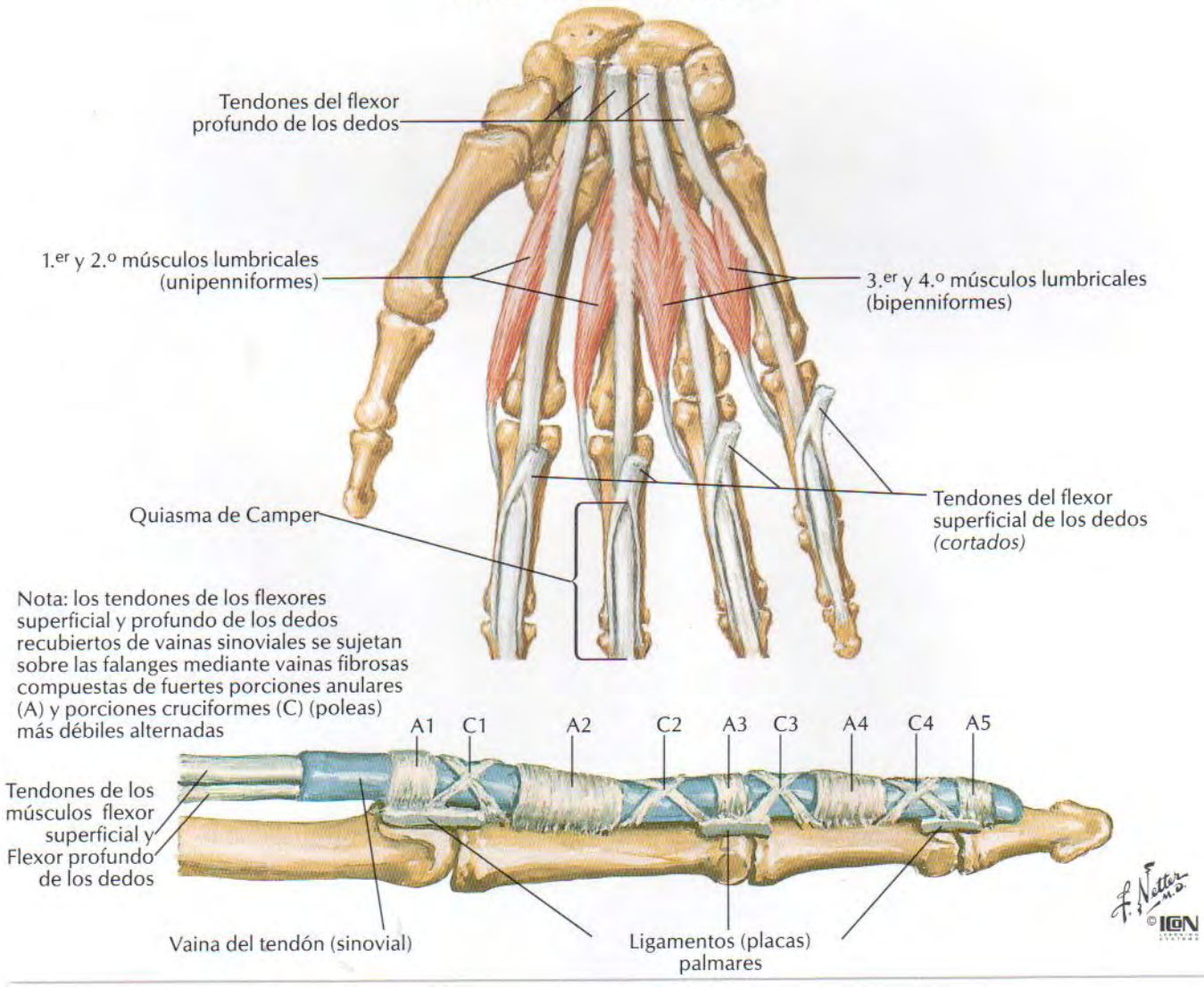

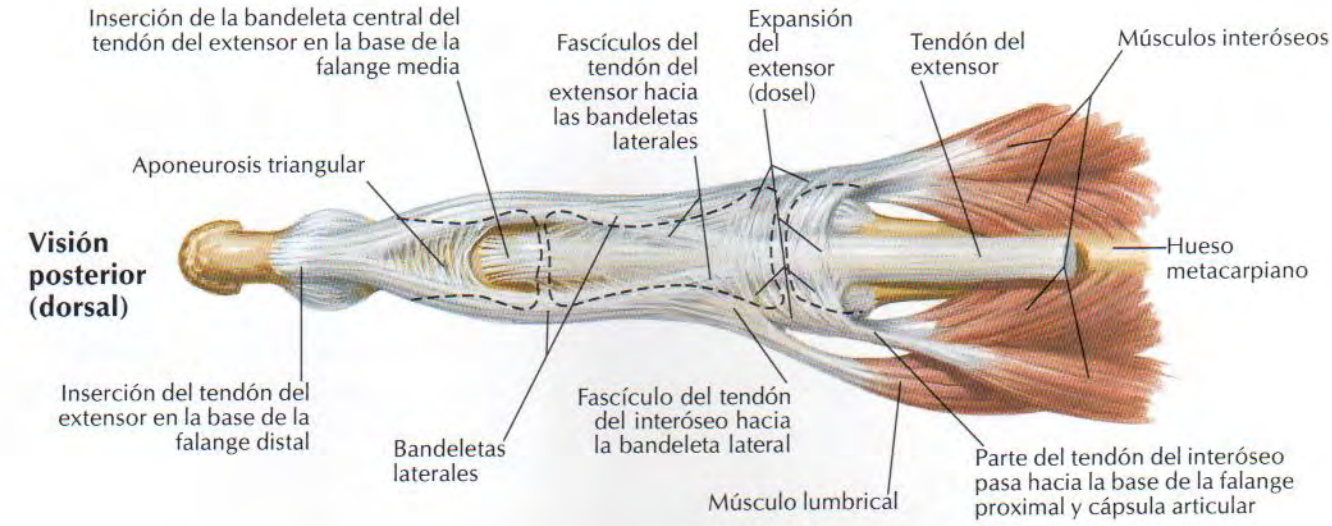

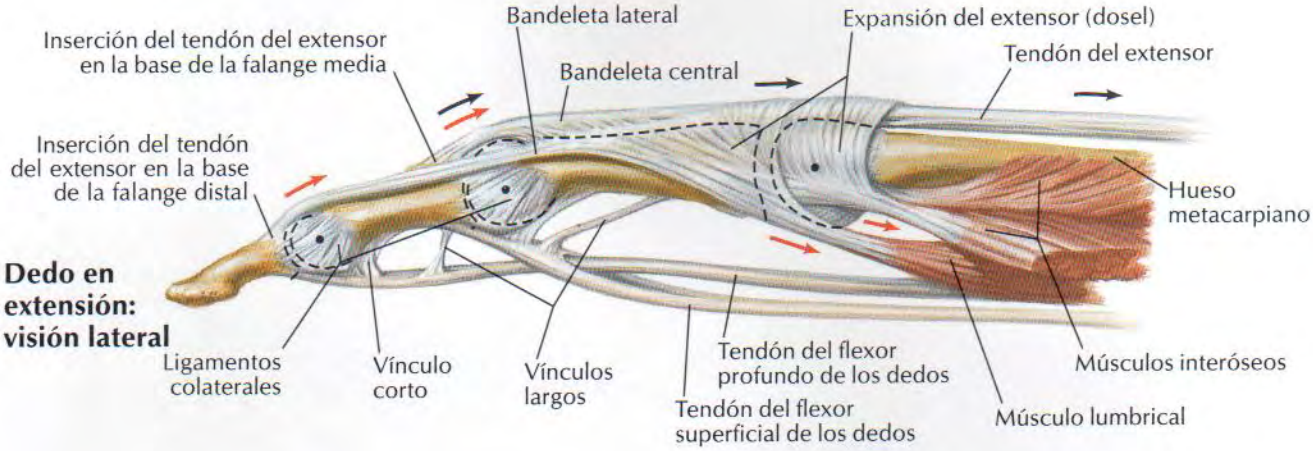

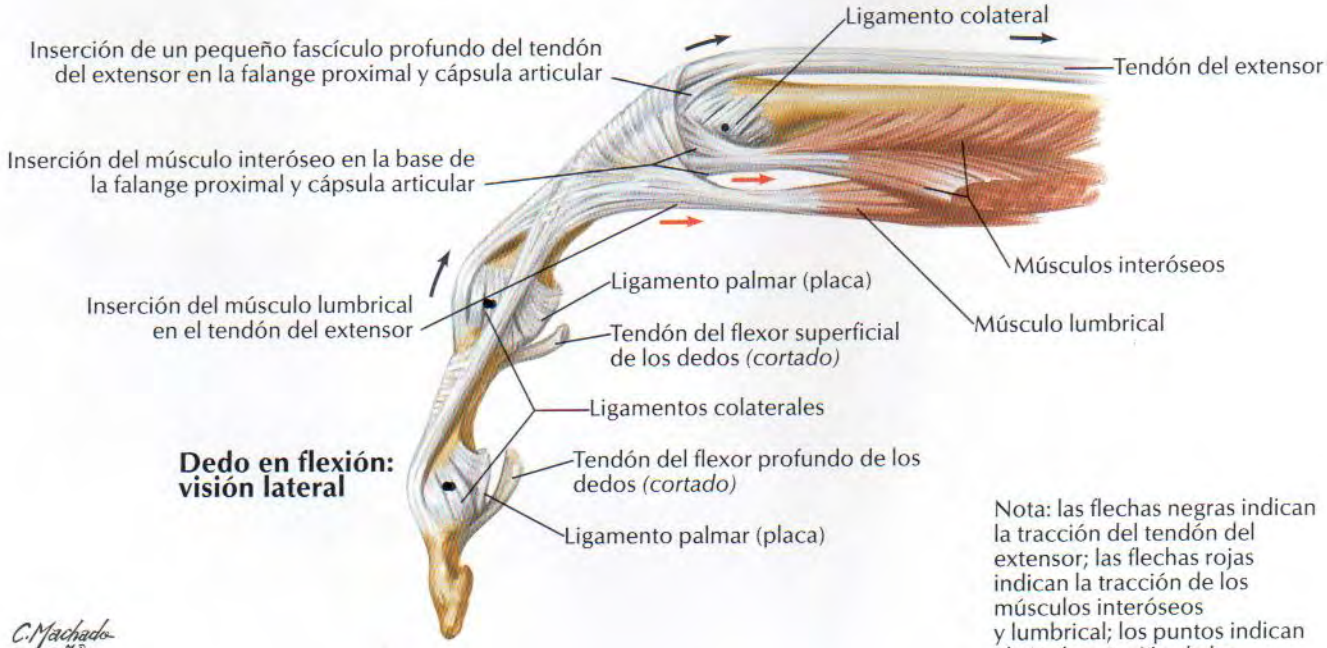

Nota: las flechas negras indican la tracción del tendón del extensor; las flechas rojas indican la tracción de los músculos interóseos y lumbrical; los puntos indican el eje de rotación de las articulaciones

C. Machado M.D.
© ION

Músculos intrínsecos de la mano

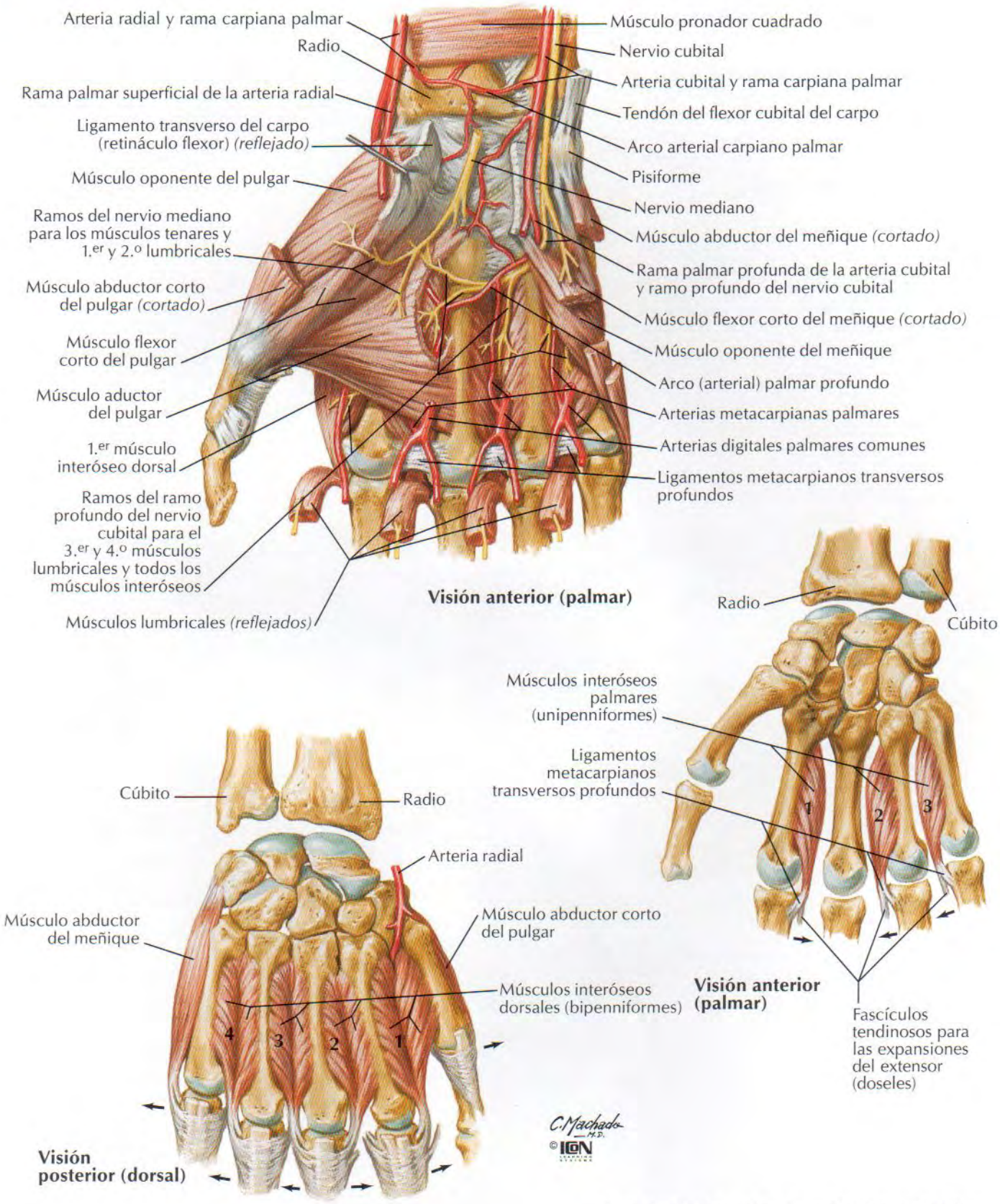

Nota: las flechas indican la acción de los músculos

Arteria radial
Nervio mediano y ramo palmar
Rama palmar superficial de la arteria radial
Músculo abductor corto del pulgar *(cortado)*
Músculo oponente del pulgar
Músculo flexor corto del pulgar
Ramo recurrente (motor) del nervio mediano para los músculos tenares
Nervios y arterias digitales propios del pulgar
Músculo aductor del pulgar
Ramos del nervio mediano para los músculos lumbricales 1.° y 2.°
Tendones flexores, vainas fibrosas y sinoviales

Arteria y nervio cubitales
Ligamento palmar del carpo (se continúa con el retináculo extensor)
Ligamento transverso del carpo (retináculo flexor)
Rama palmar profunda de la arteria cubital y ramo profundo del nervio cubital
Ramo superficial del nervio cubital
Vaina común de los flexores (bolsa cubital)
Arco (arterial) palmar superficial
Nervios y arterias digitales palmares comunes
Ramo comunicante del nervio mediano con el nervio cubital
Nervios y arterias digitales palmares propios
Ramos de nervios y arterias digitales palmares propios para el dorso de las falanges media y distal

F. Netter M.D.
C. Machado M.D.
© ICON

Arteria radial
Nervio mediano
Rama palmar superficial de la arteria radial
Arco (arterial) palmar profundo y ramo profundo del nervio cubital
Arteria principal del pulgar
Arterias y nervios digitales propios del pulgar
Límite distal del arco palmar superficial
Arteria radial del índice
Arterias metacarpianas palmares
Arterias digitales palmares comunes
Arterias digitales palmares propias
Nervios digitales palmares propios del nervio mediano

Arteria y nervio cubitales
Ramas carpianas palmares de las arterias radial y cubital
Pisiforme
Rama palmar profunda de la arteria cubital y ramo profundo del nervio cubital
Ramos para los músculos hipotenares
Ramo superficial del nervio cubital
Gancho del ganchoso
Ramo palmar profundo del nervio cubital para los músculos 3.er y 4.° lumbricales, todos los interóseos, aductor del pulgar y cabeza profunda del flexor corto del pulgar
Ramo comunicante del nervio mediano con el nervio cubital
Nervios digitales palmares propios del nervio cubital

Carpo y mano: disección radial superficial

Visión lateral (radial)

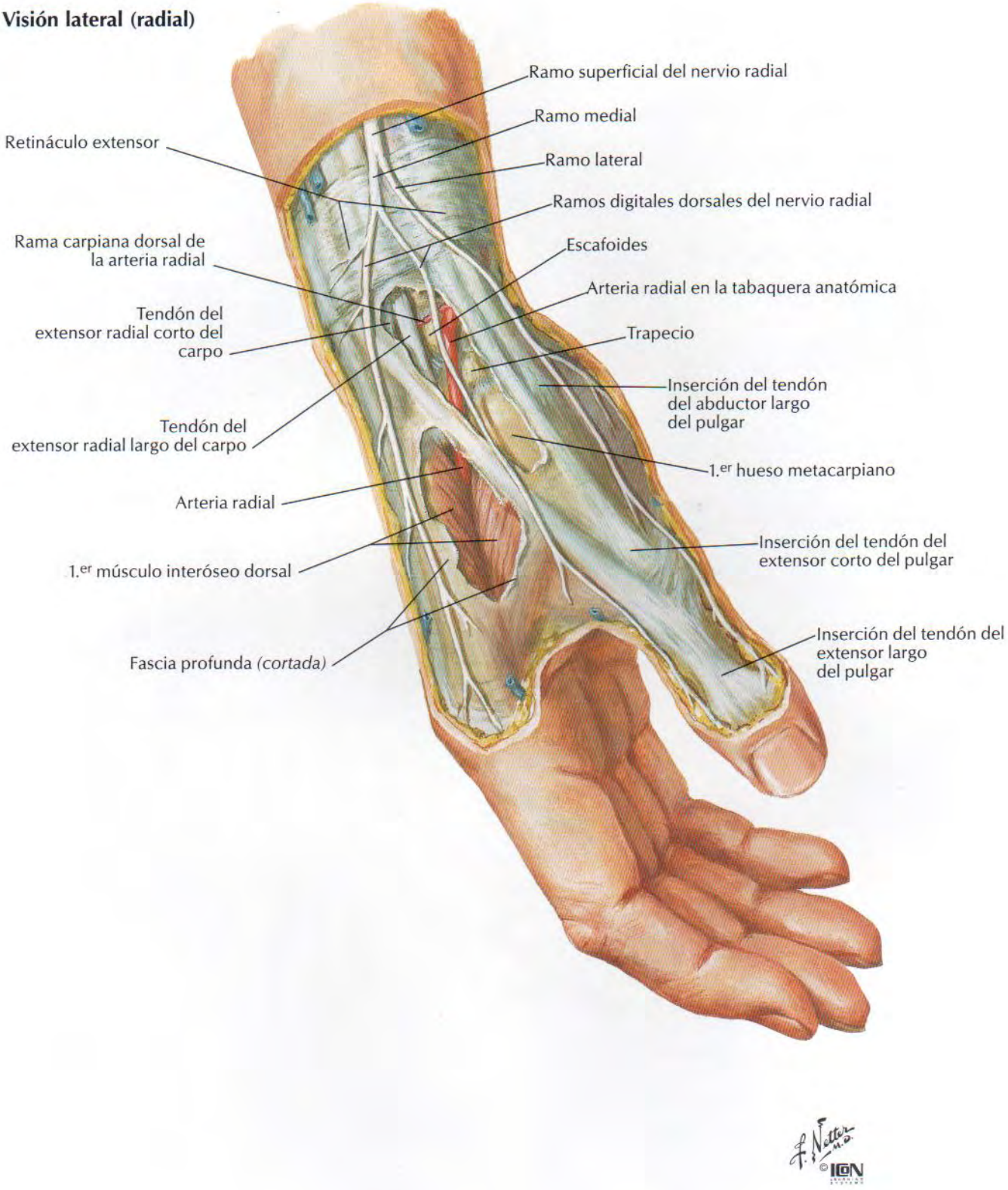

Visión posterior (dorsal)

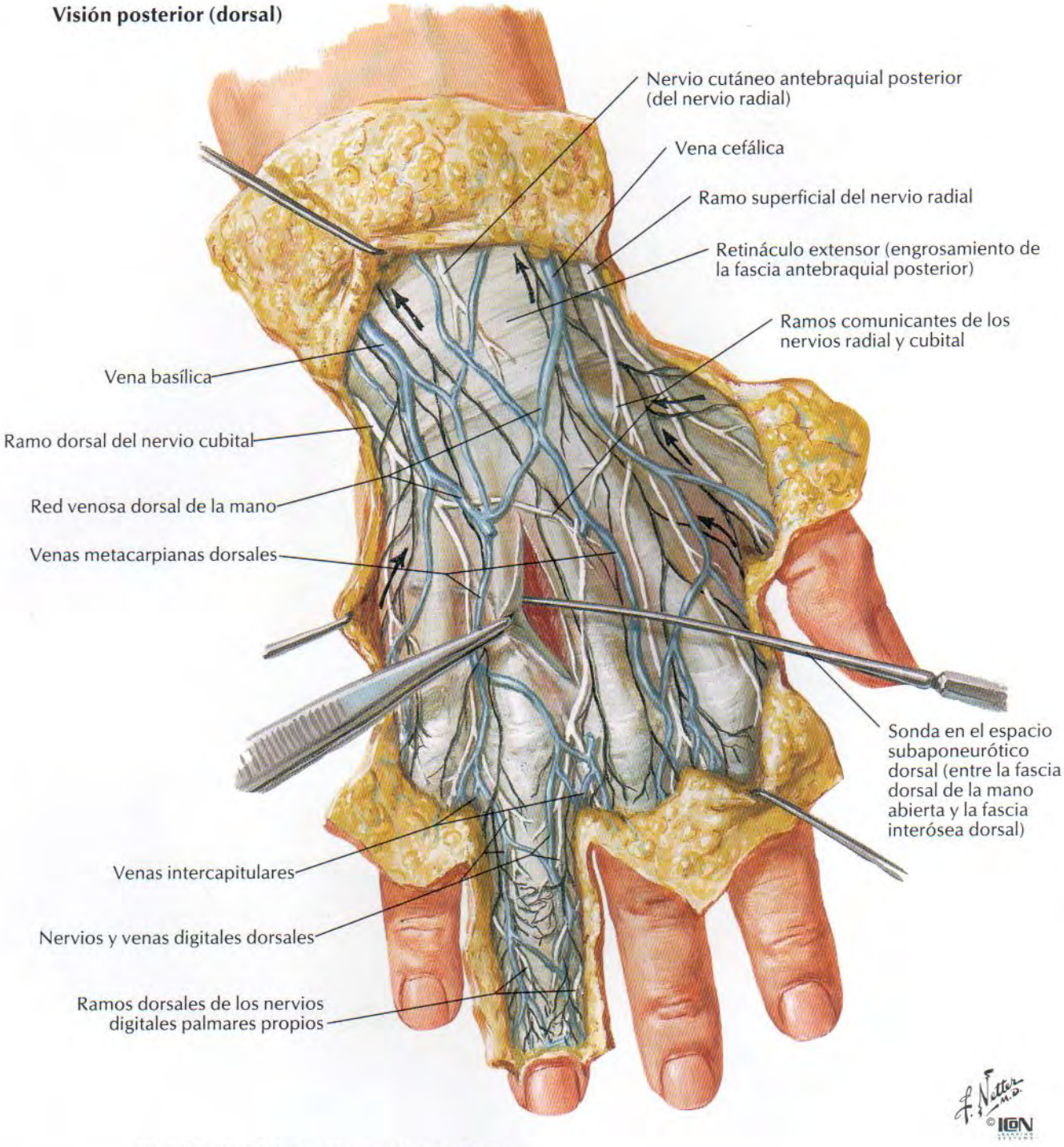

Nota: las vías linfáticas se muestran en negro; las flechas indican la dirección de drenaje

Carpo y mano: disección dorsal profunda

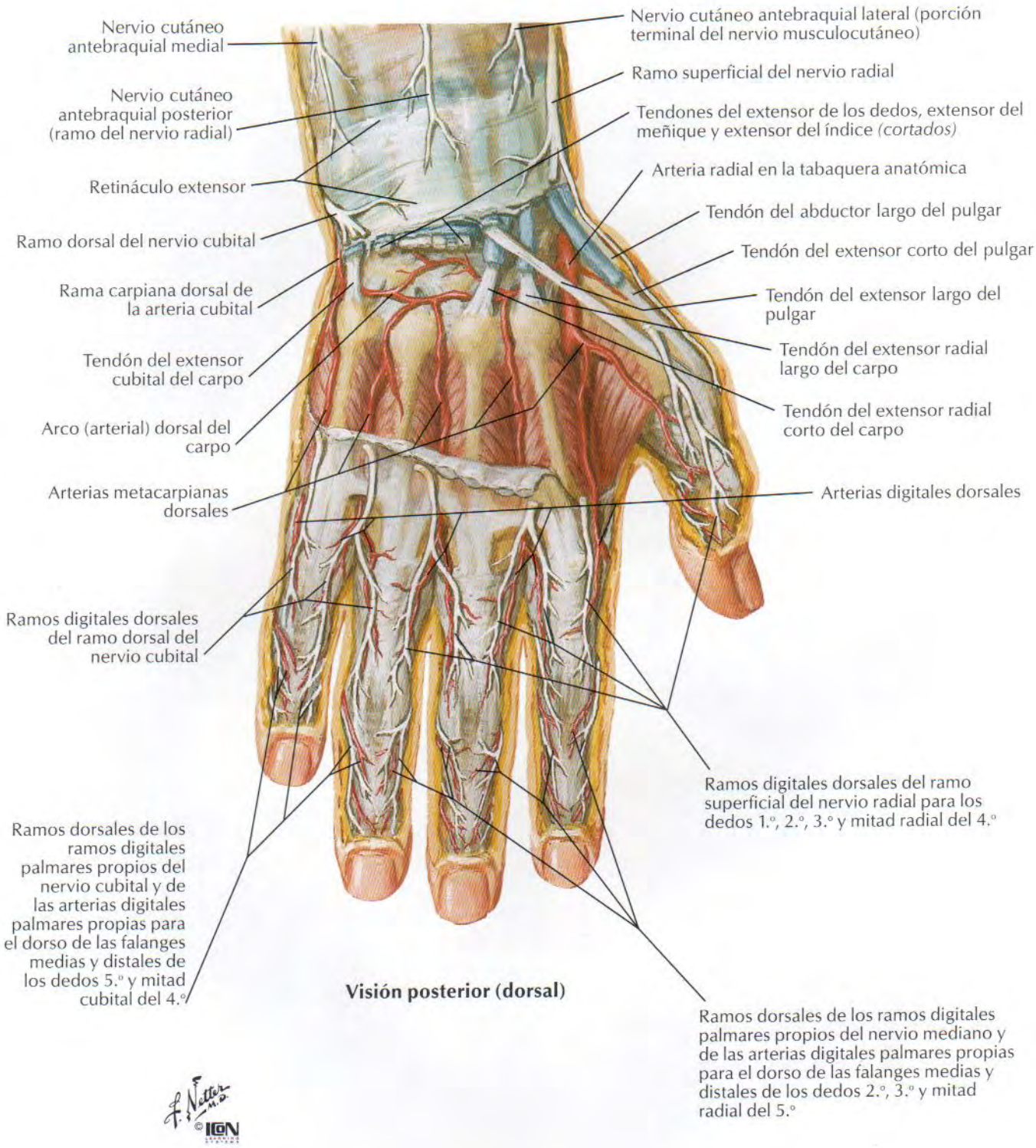

Visión posterior (dorsal)

Visión posterior (dorsal)

Extensor cubital del carpo — **Compartimiento 6**

Extensor del meñique — **Compartimiento 5**

Extensor de los dedos
Extensor del índice } **Compartimiento 4**

Extensor largo del pulgar — **Compartimiento 3**

Extensor radial corto del carpo
Extensor radial largo del carpo } **Compartimiento 2**

Plano de la sección transversal de la figura inferior

Abductor largo del pulgar
Extensor corto del pulgar } **Compartimiento 1**

Retináculo extensor

Arteria radial en la tabaquera anatómica

Músculo abductor del meñique

Músculos interóseos dorsales

Conexiones intertendinosas

Fibras transversas de las expansiones dorsales (doseles)

Sección transversal de la porción más distal del antebrazo

Retináculo extensor

Extensor largo del pulgar — **Compartimiento 3**

Compartimiento 4 { Extensores de los dedos y del índice

Compartimiento 5 { Extensor del meñique

Extensor radial corto del carpo
Extensor radial largo del carpo } **Compartimiento 2**

Compartimiento 6 { Extensor cubital del carpo

Extensor corto del pulgar
Abductor largo del pulgar } **Compartimiento 1**

Cúbito

Radio

Sección sagital

Epífisis
Membrana sinovial
Matriz ungueal
Cartílago articular
Tendón del extensor de los dedos
Raíz ungueal
Falange media
Eponiquio (cutícula)
Lúnula
Lecho ungueal
Cuerpo ungueal
Tendón del flexor superficial de los dedos
Falange distal
Vaina tendinosa fibrosa del dedo
Vaina sinovial del dedo (del tendón flexor)
Nervios
Arterias
Septos
Tendón del flexor profundo de los dedos
Ligamento palmar (placa)
Cavidad articular
Espacio cerrado anterior distal (pulpejo)

Sección transversal a través de la falange distal

Cuerpo ungueal
Espacio subungueal
Lecho ungueal
Pequeñas arterias
Falange distal
Finos nervios
Septos fibrosos y tejido areolar en el espacio cerrado anterior (pulpejo)

Arterias y nervios

Ramos dorsales de las arterias y nervios digitales palmares propios para el dorso de las falanges media y distal
Arteria y nervio digitales dorsales
Rama nutricia para la epífisis
Arteria digital palmar propia para el dedo adyacente
Ramas nutricias para la metáfisis
Arteria y nervio digitales palmares propios

F. Netter M.D. © ICON LEARNING SYSTEMS

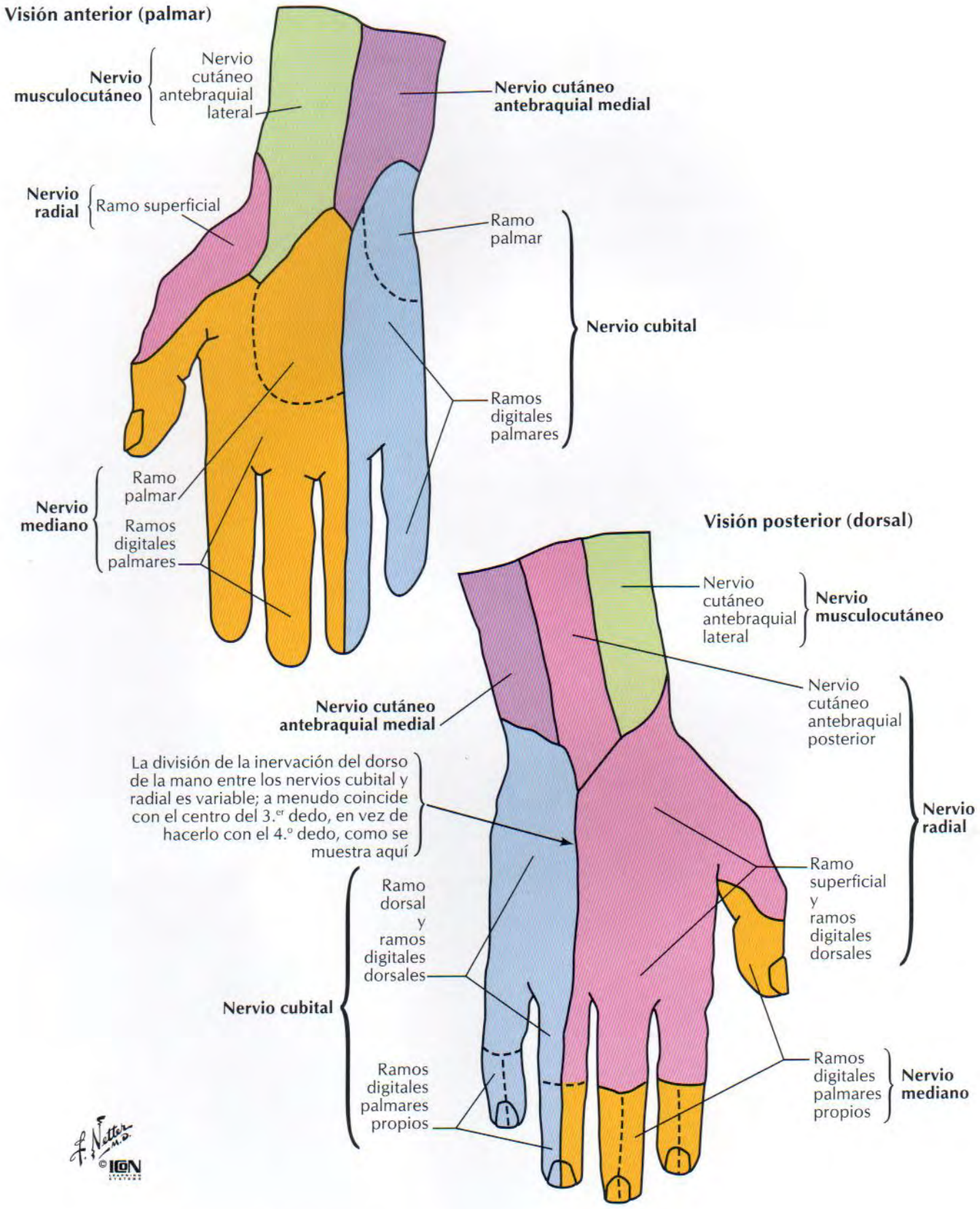
Visión anterior (palmar)
Nervio musculocutáneo
Nervio cutáneo antebraquial lateral
Nervio cutáneo antebraquial medial
Nervio radial
Ramo superficial
Ramo palmar
Nervio cubital
Ramos digitales palmares
Nervio mediano
Ramo palmar
Ramos digitales palmares
Visión posterior (dorsal)
Nervio cutáneo antebraquial lateral
Nervio musculocutáneo
Nervio cutáneo antebraquial posterior
Nervio cutáneo antebraquial medial
La división de la inervación del dorso de la mano entre los nervios cubital y radial es variable; a menudo coincide con el centro del 3.er dedo, en vez de hacerlo con el 4.º dedo, como se muestra aquí
Nervio radial
Ramo superficial y ramos digitales dorsales
Ramo dorsal y ramos digitales dorsales
Nervio cubital
Ramos digitales palmares propios
Ramos digitales palmares propios
Nervio mediano
F. Netter M.D.
© ICON

Arterias y nervios del miembro superior

Visión anterior

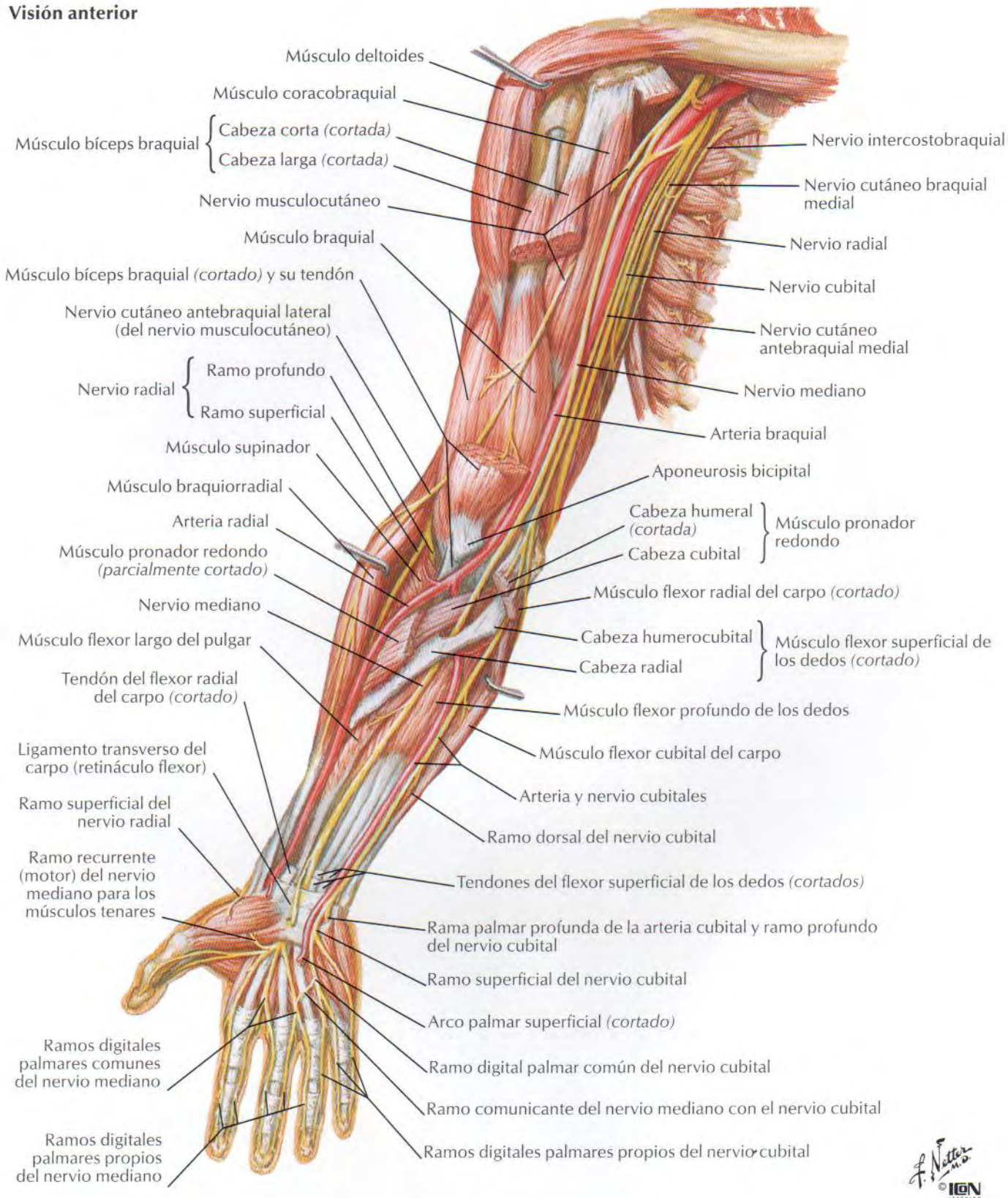

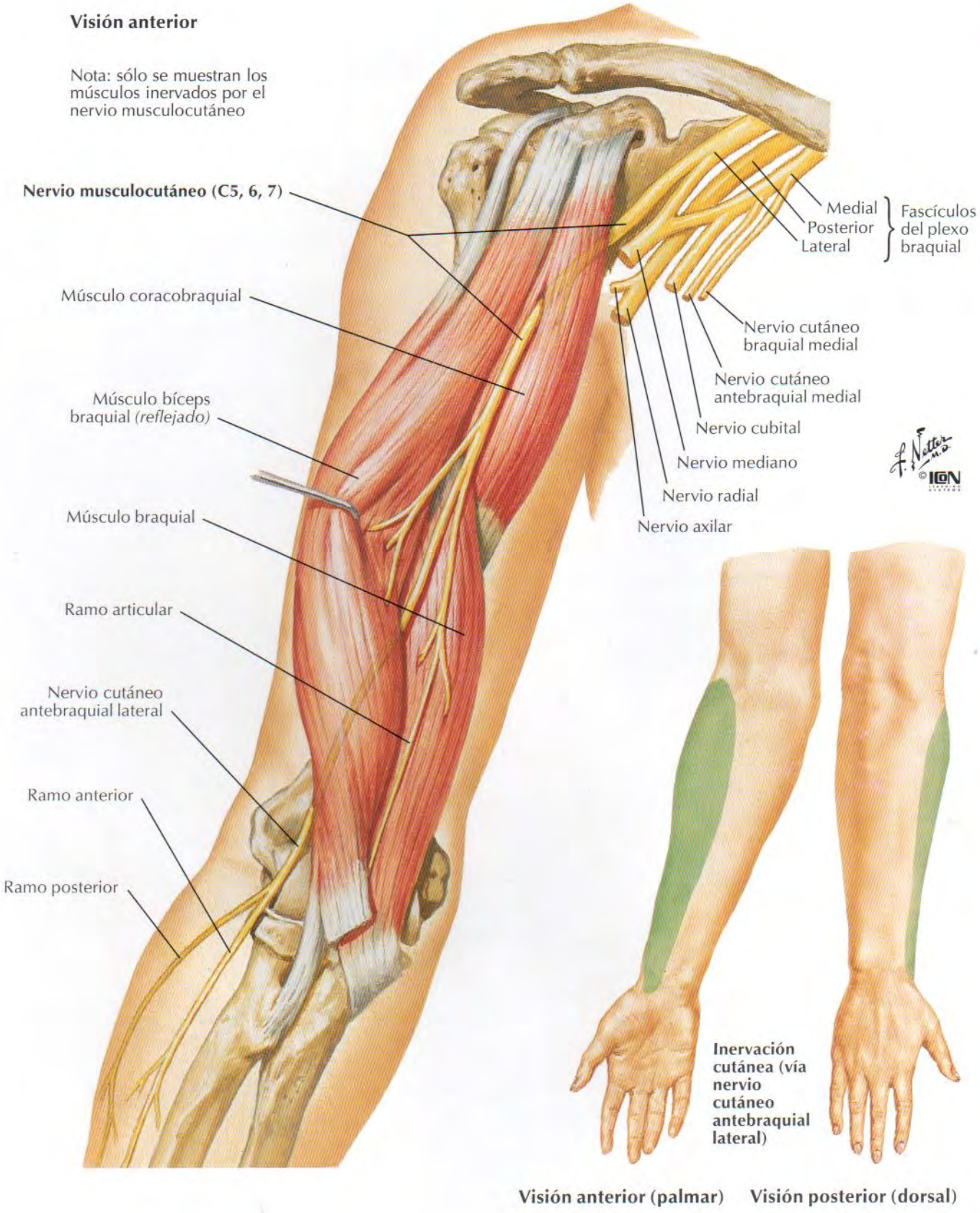
Visión anterior
Nota: sólo se muestran los músculos inervados por el nervio musculocutáneo
Nervio musculocutáneo (C5, 6, 7)
Músculo coracobraquial
Músculo bíceps braquial (reflejado)
Músculo braquial
Ramo articular
Nervio cutáneo antebraquial lateral
Ramo anterior
Ramo posterior
Medial
Posterior
Lateral
Fascículos del plexo braquial
Nervio cutáneo braquial medial
Nervio cutáneo antebraquial medial
Nervio cubital
Nervio mediano
Nervio radial
Nervio axilar
Inervación cutánea (vía nervio cutáneo antebraquial lateral)
Visión anterior (palmar)
Visión posterior (dorsal)

Nervio mediano

Visión anterior

Nota: sólo se muestran los músculos inervados por el nervio mediano

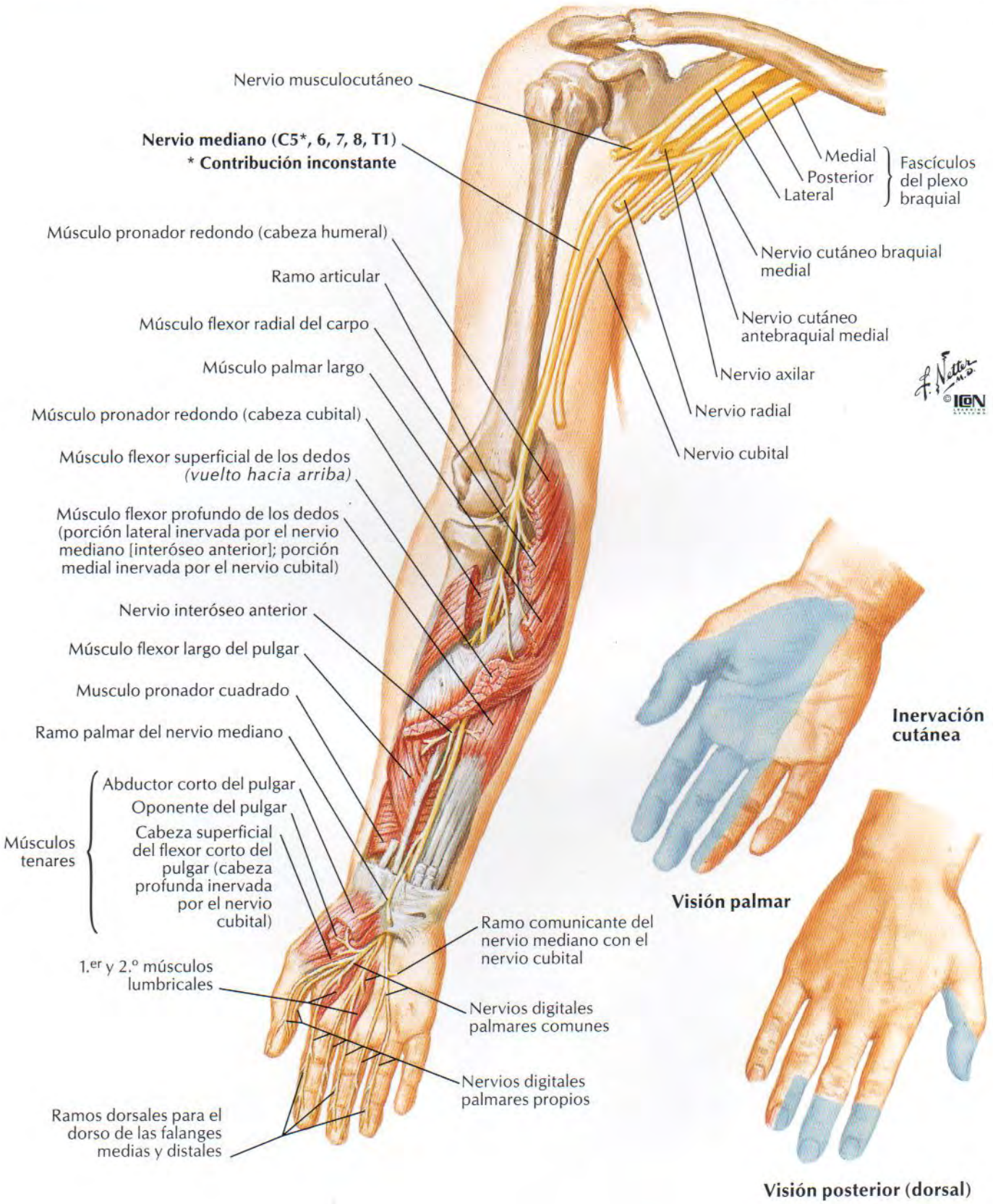

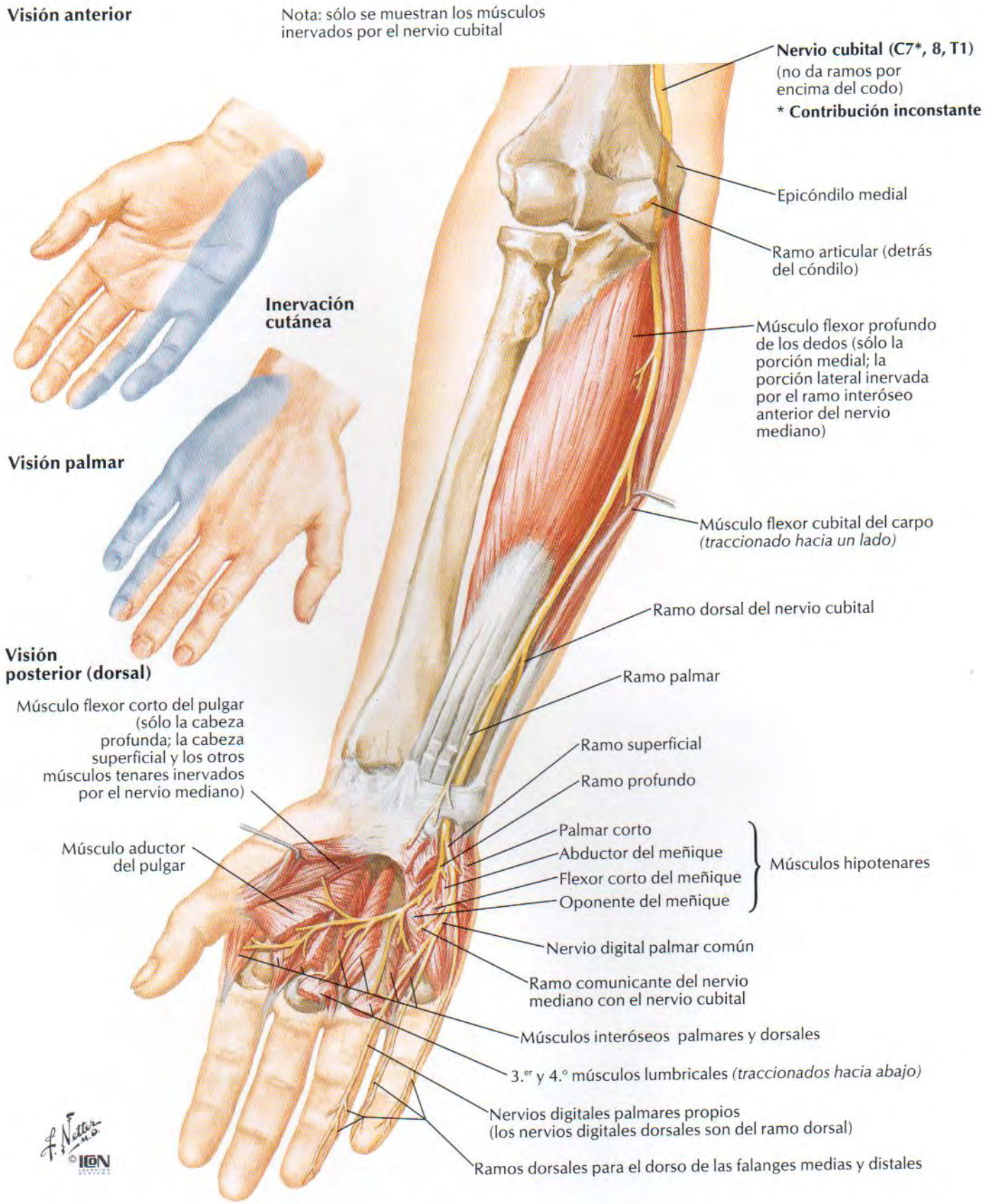
Visión anterior
Nota: sólo se muestran los músculos inervados por el nervio cubital
Nervio cubital (C7*, 8, T1)
(no da ramos por encima del codo)
* Contribución inconstante
Epicóndilo medial
Ramo articular (detrás del cóndilo)
Inervación cutánea
Músculo flexor profundo de los dedos (sólo la porción medial; la porción lateral inervada por el ramo interóseo anterior del nervio mediano)
Visión palmar
Músculo flexor cubital del carpo (traccionado hacia un lado)
Ramo dorsal del nervio cubital
Visión posterior (dorsal)
Ramo palmar
Músculo flexor corto del pulgar (sólo la cabeza profunda; la cabeza superficial y los otros músculos tenares inervados por el nervio mediano)
Ramo superficial
Ramo profundo
Palmar corto
Abductor del meñique
Flexor corto del meñique
Oponente del meñique
Músculos hipotenares
Músculo aductor del pulgar
Nervio digital palmar común
Ramo comunicante del nervio mediano con el nervio cubital
Músculos interóseos palmares y dorsales
3.er y 4.º músculos lumbricales (traccionados hacia abajo)
Nervios digitales palmares propios (los nervios digitales dorsales son del ramo dorsal)
Ramos dorsales para el dorso de las falanges medias y distales
F. Netter M.D.
© ICON

Nervio radial en el brazo y nervios posteriores del hombro

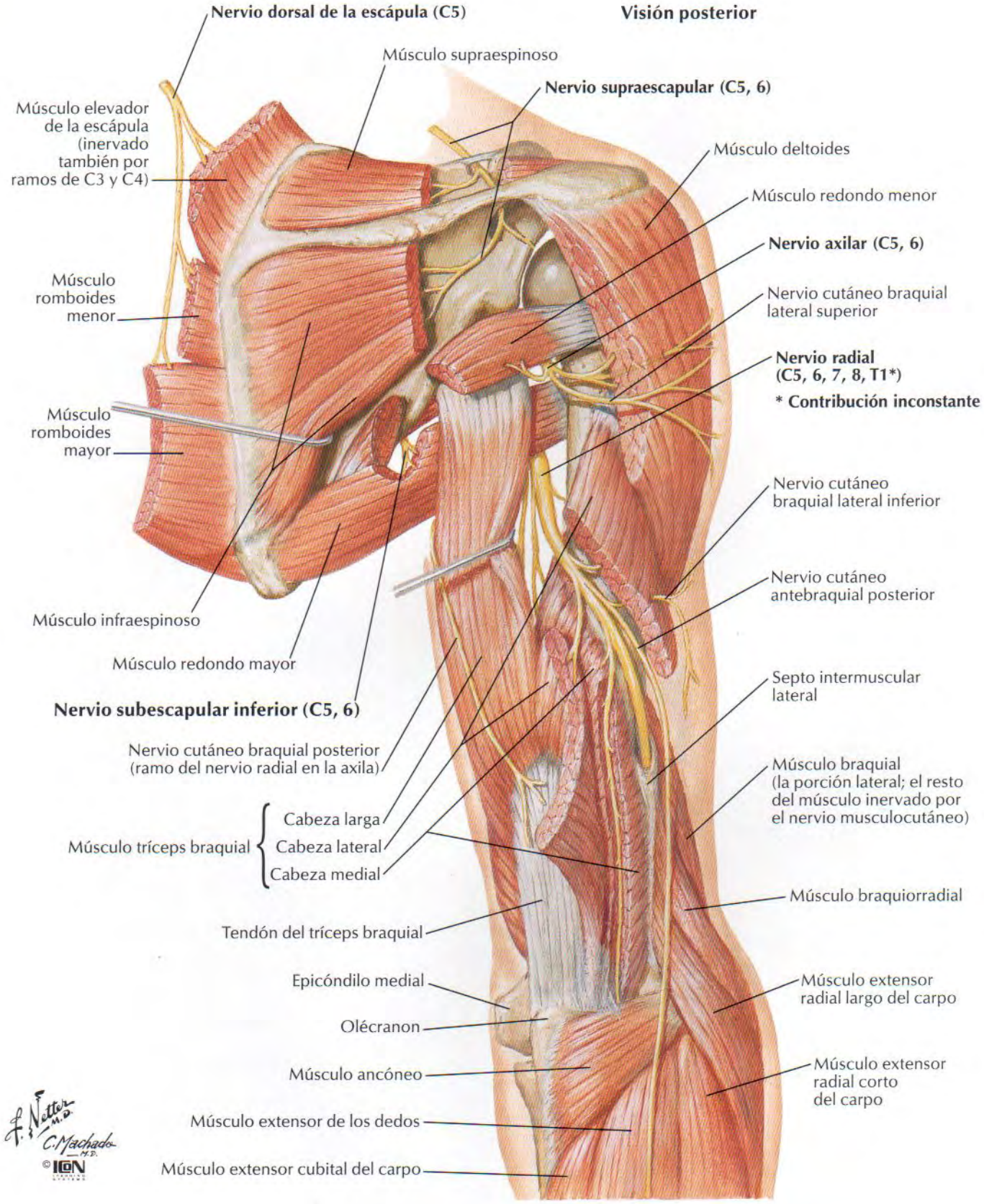

Nervio radial en el antebrazo

VÉASE TAMBIÉN LÁMINA 450

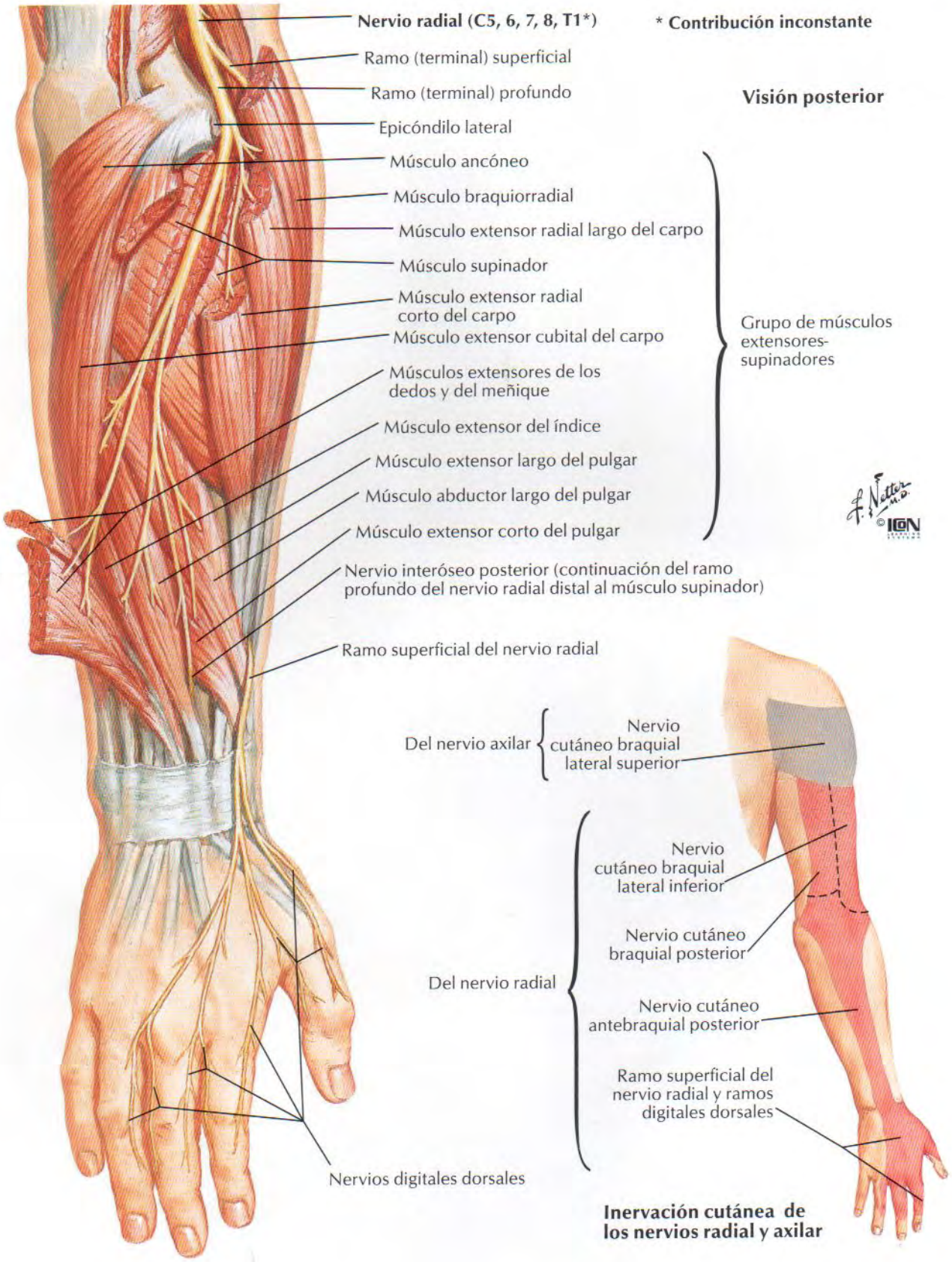

Nervios cutáneos y venas superficiales del hombro y brazo

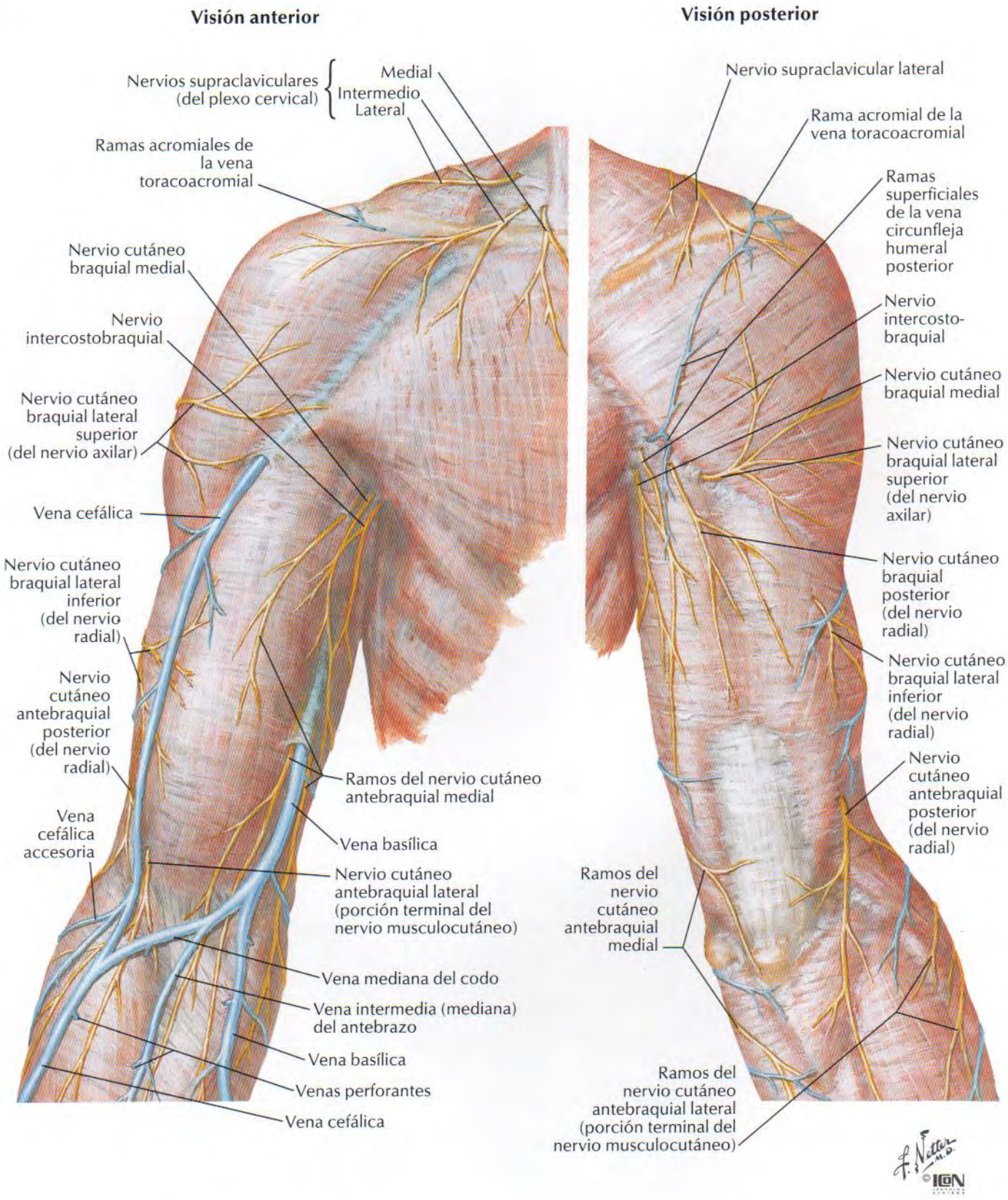

Nervios cutáneos y venas superficiales del antebrazo

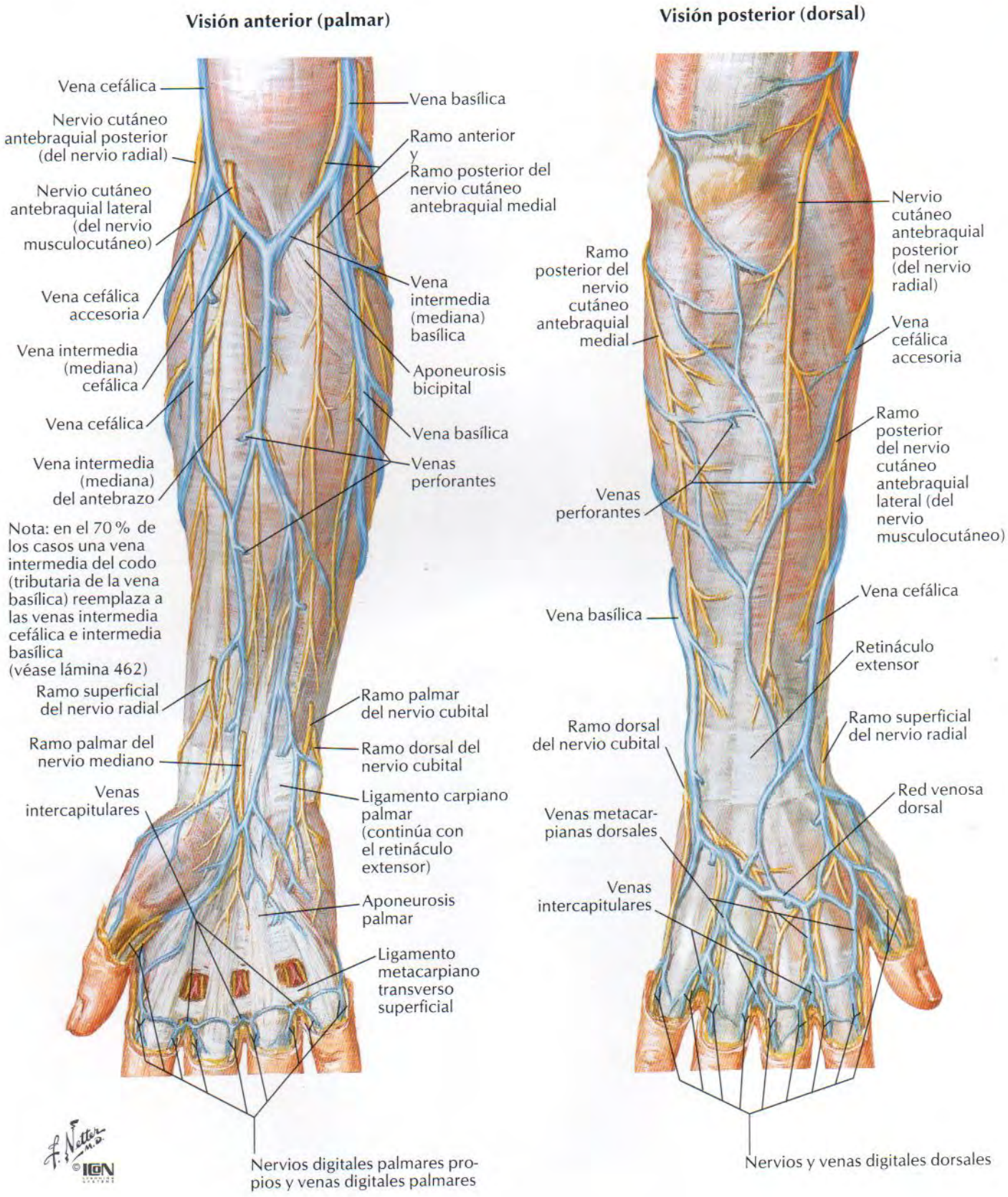

Inervación cutánea del miembro superior

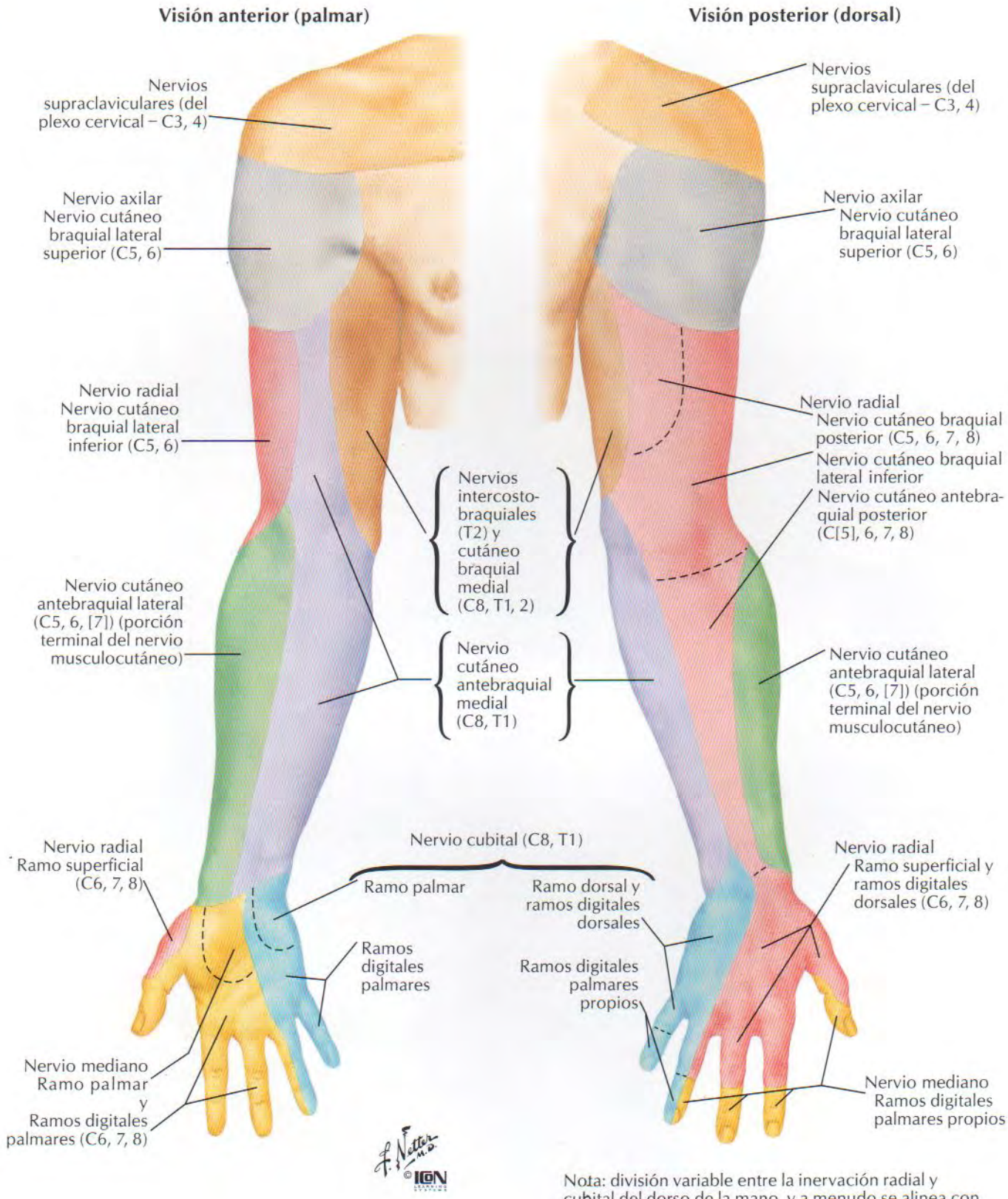

Nota: división variable entre la inervación radial y cubital del dorso de la mano, y a menudo se alinea con el centro del 3.er dedo, en vez de hacerlo con el 4.o como se muestra aquí

Delimitación esquemática de dermatomas mostrados como segmentos definidos (según Keegan y Garret). De hecho existe un considerable solapamiento entre dos dermatomas cualesquiera adyacentes. Un mapa de dermatomas alternativo es el de Foerster (v. Bibliografía)

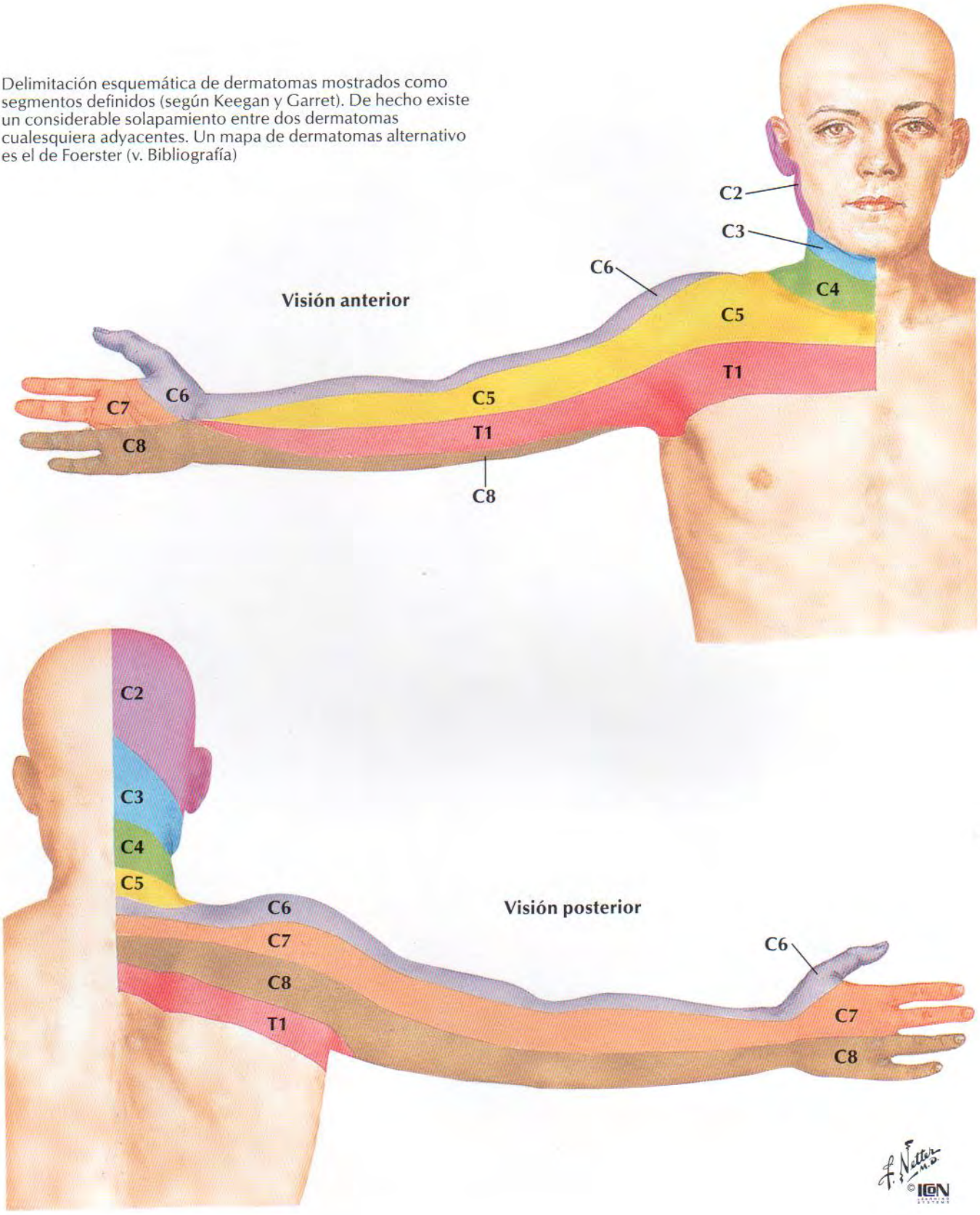

Vasos y nódulos linfáticos del miembro superior

VÉANSE TAMBIÉN LÁMINAS 177, 451

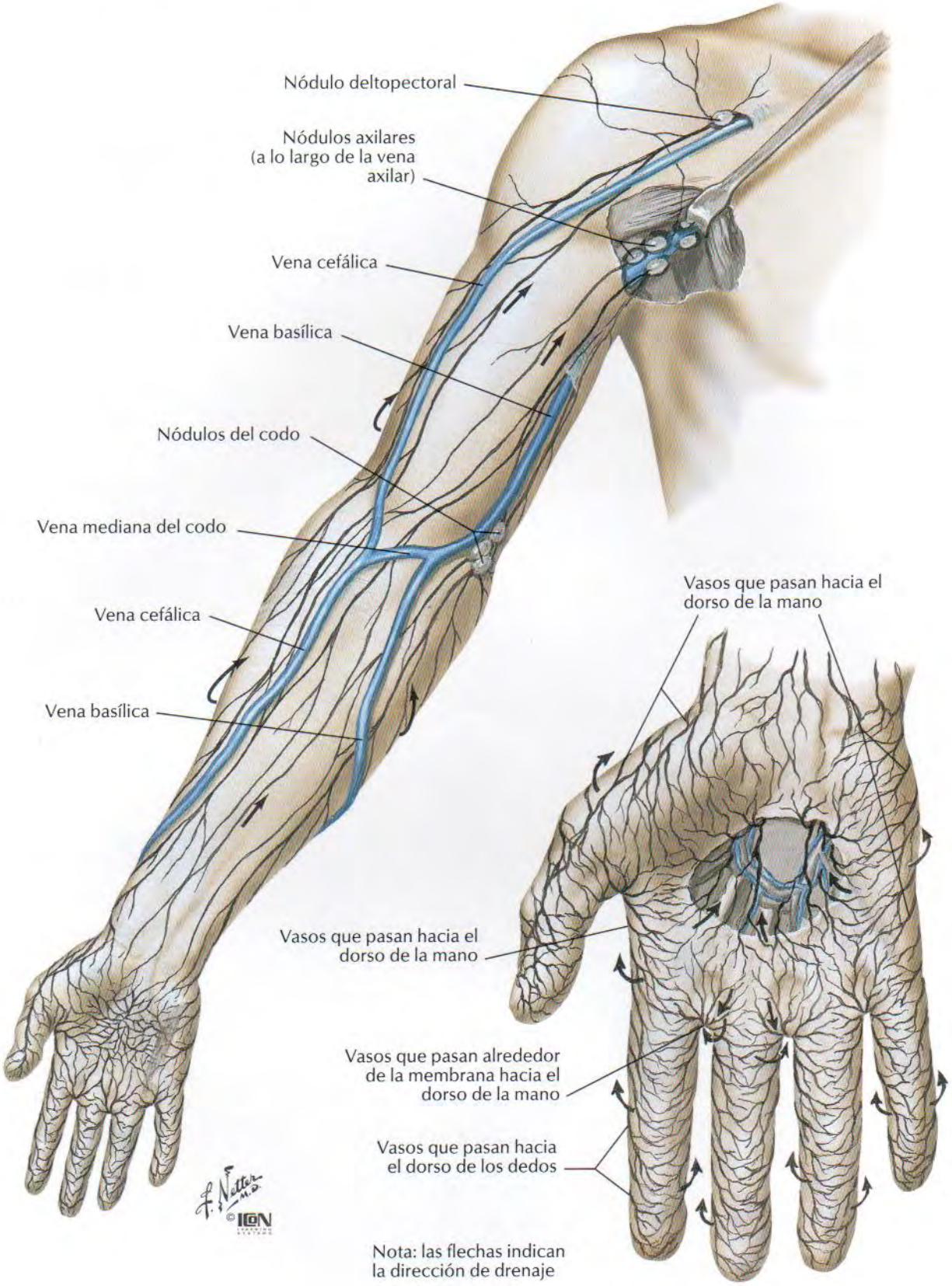

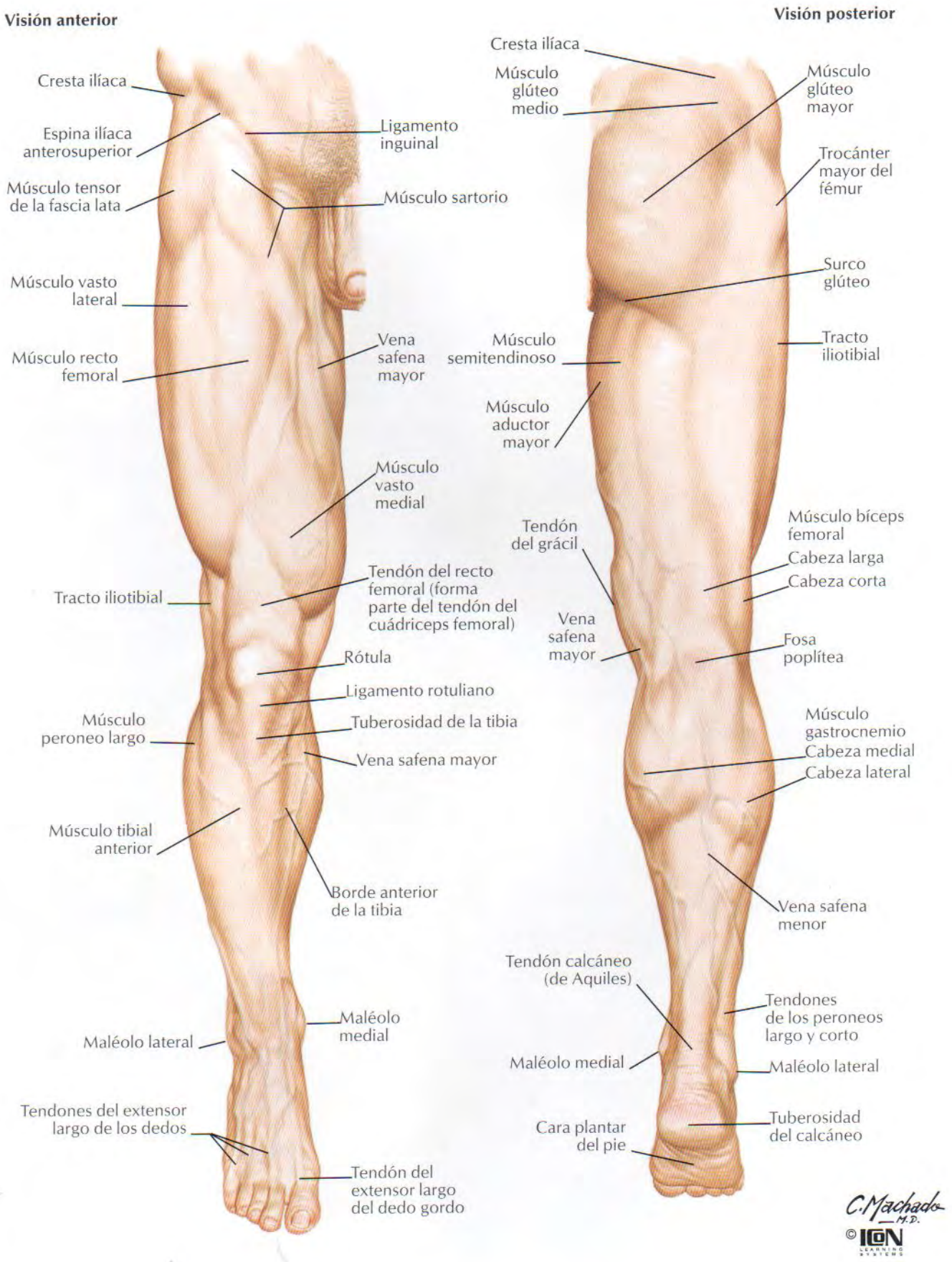
Visión anterior
Cresta ilíaca
Espina ilíaca anterosuperior
Ligamento inguinal
Músculo tensor de la fascia lata
Músculo sartorio
Músculo vasto lateral
Vena safena mayor
Músculo recto femoral
Músculo vasto medial
Tendón del recto femoral (forma parte del tendón del cuádriceps femoral)
Tracto iliotibial
Rótula
Ligamento rotuliano
Tuberosidad de la tibia
Músculo peroneo largo
Vena safena mayor
Músculo tibial anterior
Borde anterior de la tibia
Maléolo medial
Maléolo lateral
Tendones del extensor largo de los dedos
Tendón del extensor largo del dedo gordo
Visión posterior
Cresta ilíaca
Músculo glúteo medio
Músculo glúteo mayor
Trocánter mayor del fémur
Surco glúteo
Tracto iliotibial
Músculo semitendinoso
Músculo aductor mayor
Tendón del grácil
Músculo bíceps femoral
Cabeza larga
Cabeza corta
Vena safena mayor
Fosa poplítea
Músculo gastrocnemio
Cabeza medial
Cabeza lateral
Vena safena menor
Tendón calcáneo (de Aquiles)
Tendones de los peroneos largo y corto
Maléolo medial
Maléolo lateral
Cara plantar del pie
Tuberosidad del calcáneo
C. Machado M.D.
© ICON LEARNING SYSTEMS

Hueso coxal

VÉANSE TAMBIÉN LÁMINAS 240, 340, 341

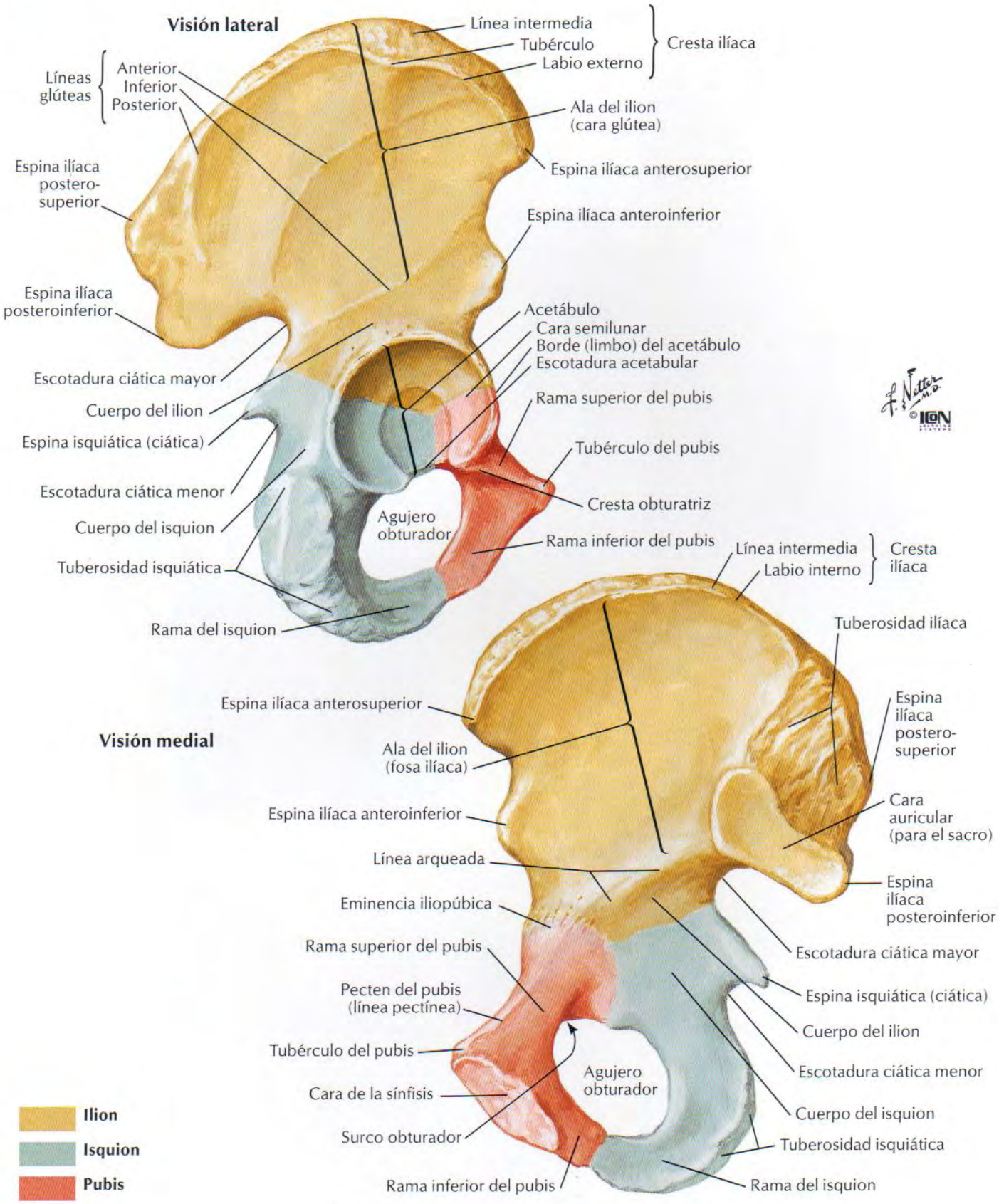

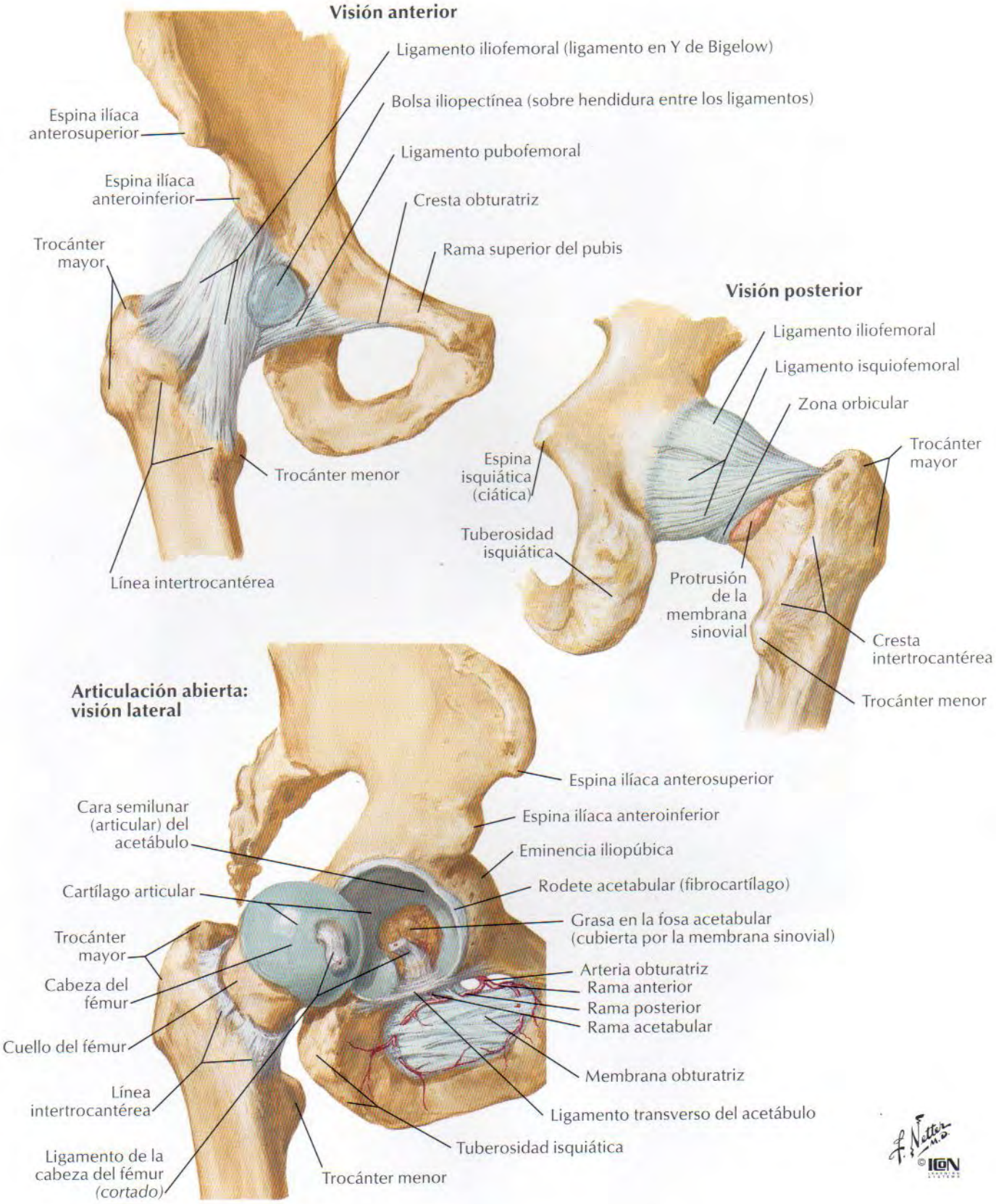
Visión anterior
Ligamento iliofemoral (ligamento en Y de Bigelow)
Bolsa iliopectínea (sobre hendidura entre los ligamentos)
Espina ilíaca anterosuperior
Ligamento pubofemoral
Espina ilíaca anteroinferior
Cresta obturatriz
Trocánter mayor
Rama superior del pubis
Trocánter menor
Línea intertrocantérea
Visión posterior
Ligamento iliofemoral
Ligamento isquiofemoral
Zona orbicular
Trocánter mayor
Espina isquiática (ciática)
Tuberosidad isquiática
Protrusión de la membrana sinovial
Cresta intertrocantérea
Trocánter menor
Articulación abierta: visión lateral
Espina ilíaca anterosuperior
Espina ilíaca anteroinferior
Cara semilunar (articular) del acetábulo
Eminencia iliopúbica
Rodete acetabular (fibrocartílago)
Cartílago articular
Grasa en la fosa acetabular (cubierta por la membrana sinovial)
Trocánter mayor
Arteria obturatriz
Rama anterior
Cabeza del fémur
Rama posterior
Rama acetabular
Cuello del fémur
Membrana obturatriz
Línea intertrocantérea
Ligamento transverso del acetábulo
Tuberosidad isquiática
Ligamento de la cabeza del fémur (cortado)
Trocánter menor
F. Netter M.D.
©ICON

Articulación de la cadera: radiografía anteroposterior

VÉANSE TAMBIÉN LÁMINAS 469, 471

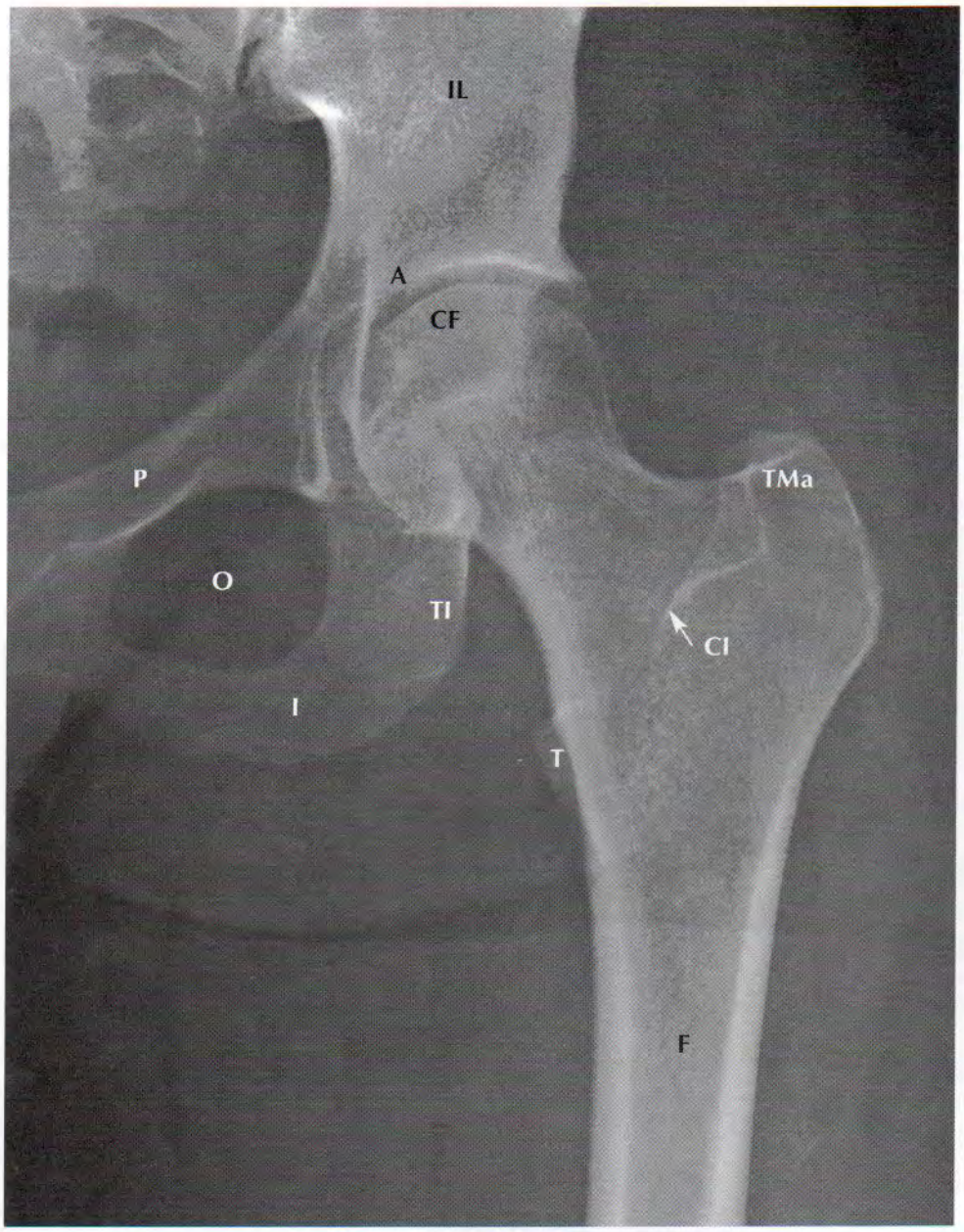

A	Acetábulo
CF	Cabeza del fémur
CI	Cresta intertrocantérea
F	Fémur
I	Isquion
IL	Ilion
O	Agujero obturado
P	Pubis (rama superior)
T	Trocánter menor
TI	Tuberosidad isquiática
TMa	Trocánter mayor

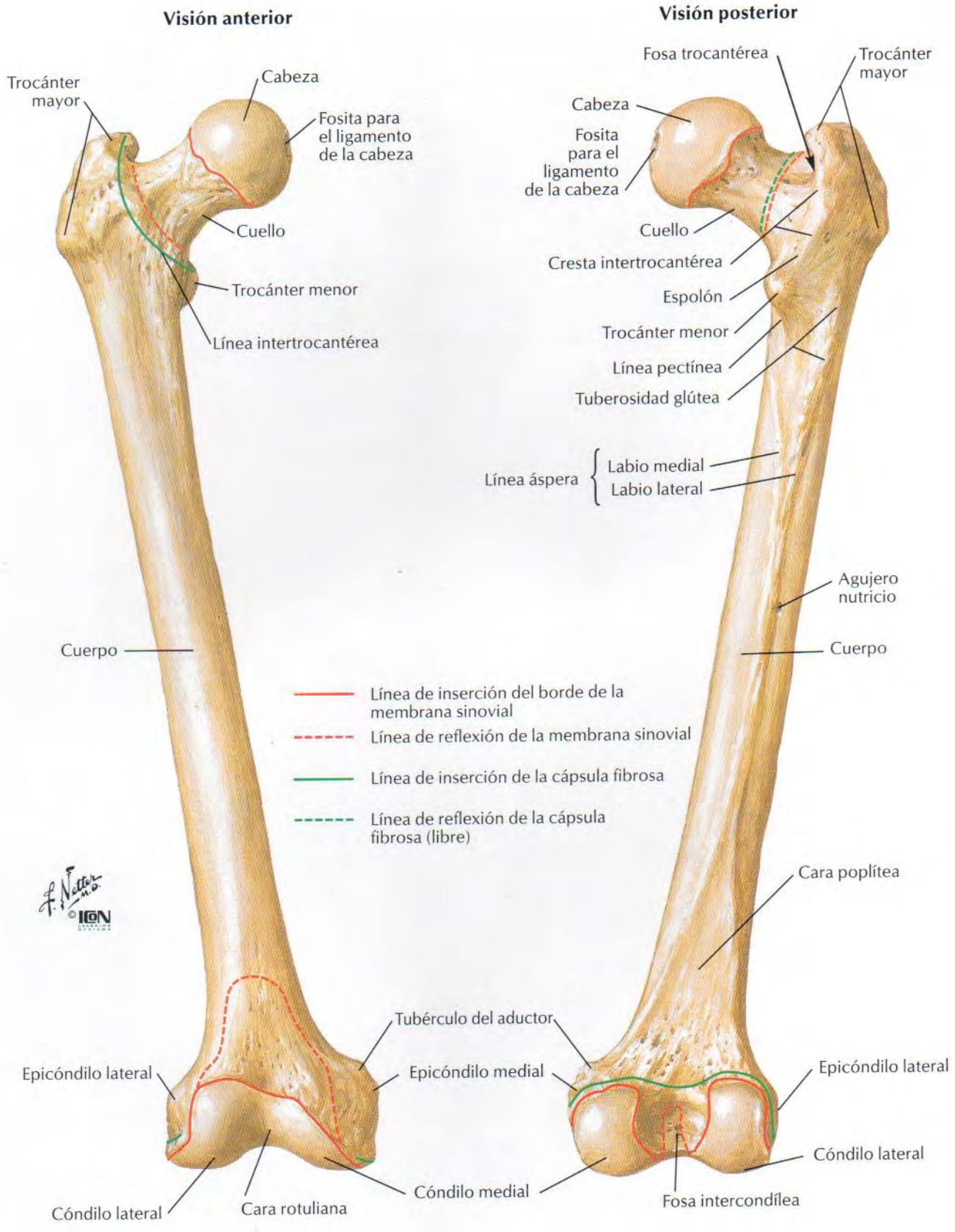
Visión anterior
Visión posterior
Trocánter mayor
Cabeza
Fosita para el ligamento de la cabeza
Cuello
Trocánter menor
Línea intertrocantérea
Cuerpo
Fosa trocantérea
Trocánter mayor
Cabeza
Fosita para el ligamento de la cabeza
Cuello
Cresta intertrocantérea
Espolón
Trocánter menor
Línea pectínea
Tuberosidad glútea
Línea áspera
Labio medial
Labio lateral
Agujero nutricio
Cuerpo
Línea de inserción del borde de la membrana sinovial
Línea de reflexión de la membrana sinovial
Línea de inserción de la cápsula fibrosa
Línea de reflexión de la cápsula fibrosa (libre)
Cara poplítea
Tubérculo del aductor
Epicóndilo lateral
Epicóndilo medial
Epicóndilo lateral
Cóndilo lateral
Cóndilo medial
Cóndilo lateral
Cara rotuliana
Fosa intercondílea

Inserciones óseas de los músculos de la cadera y muslo: visión anterior

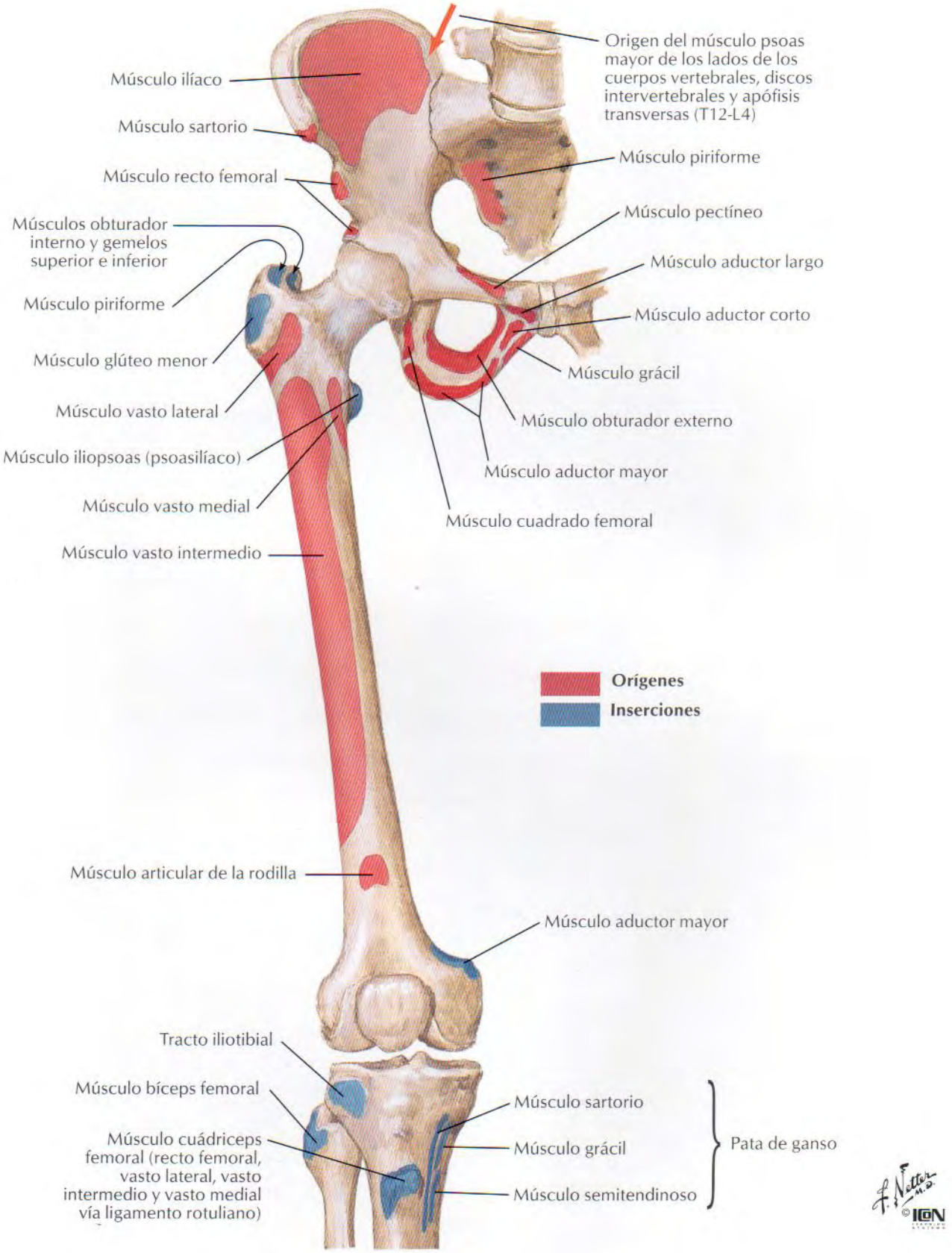

Inserciones óseas de los músculos de la cadera y muslo: visión posterior

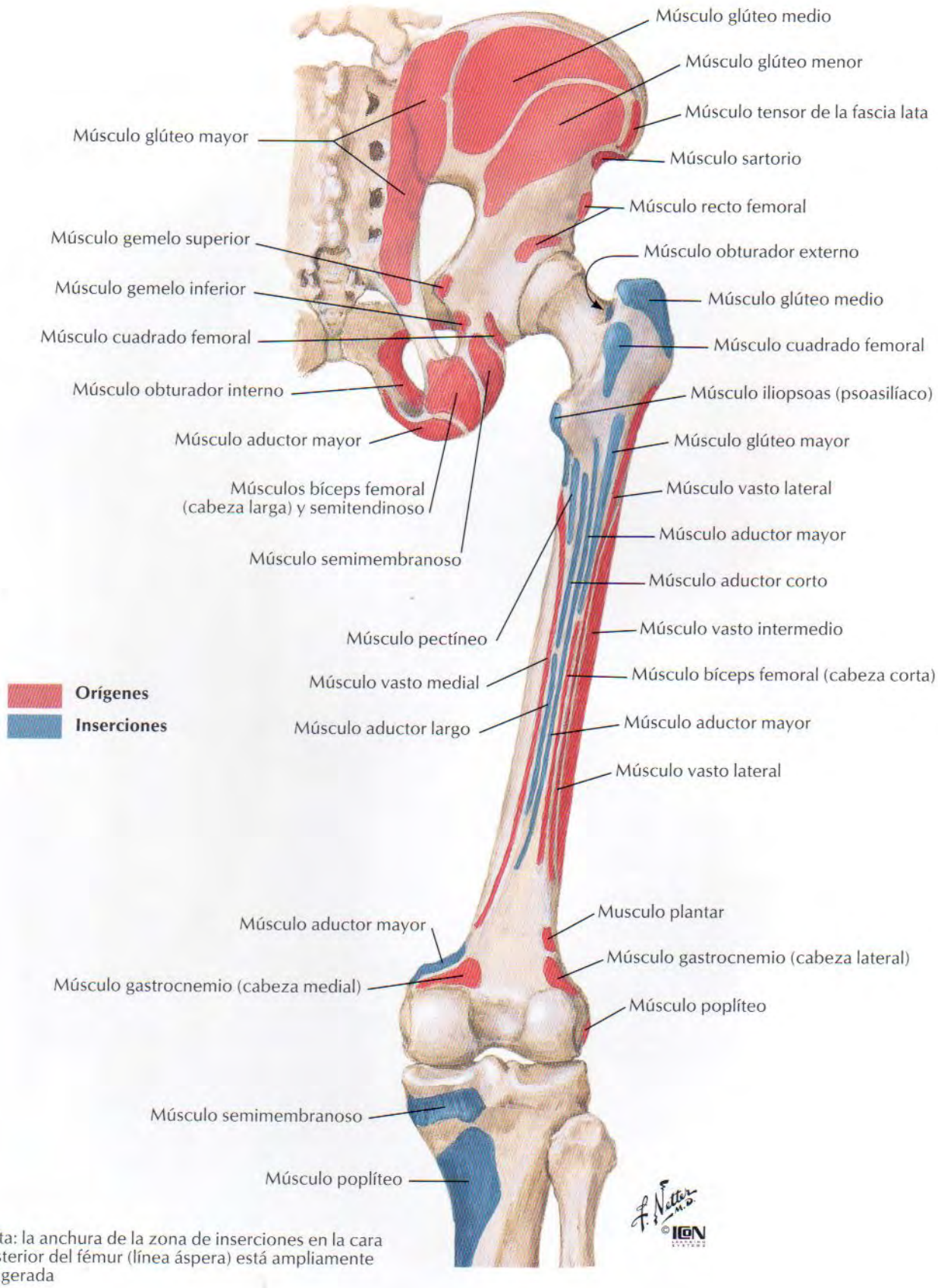

Nota: la anchura de la zona de inserciones en la cara posterior del fémur (línea áspera) está ampliamente exagerada

Músculos del muslo: visiones anteriores

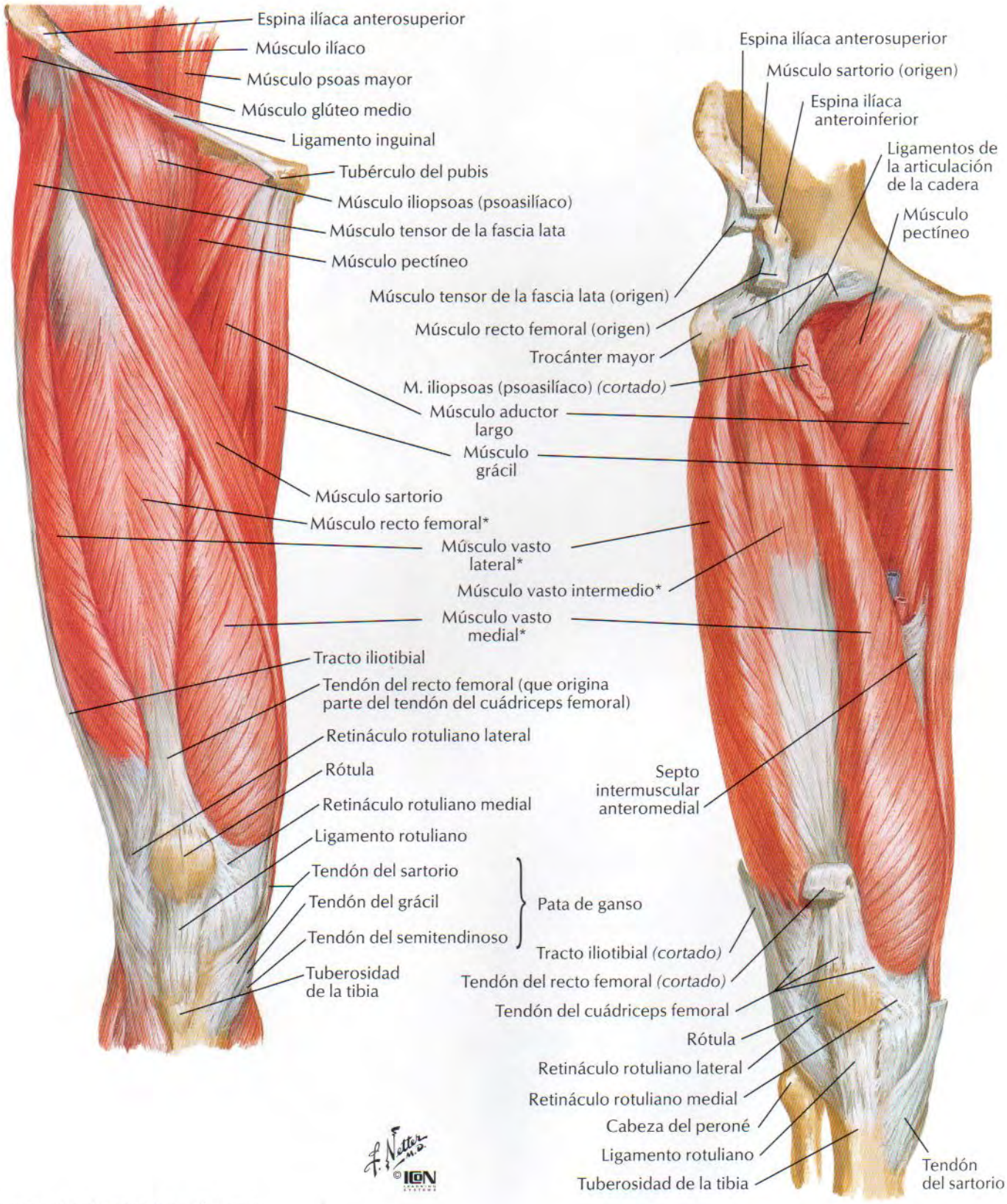

*Músculos del cuádriceps femoral

Disección profunda

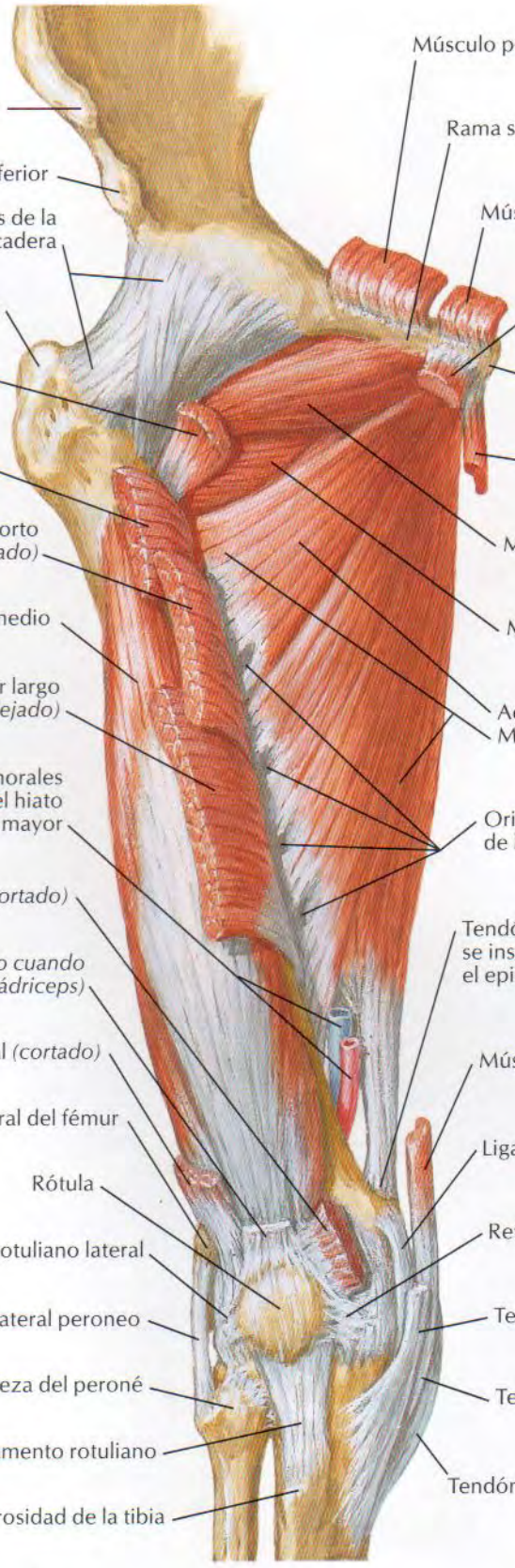

Músculos de la cadera y muslo: visión lateral

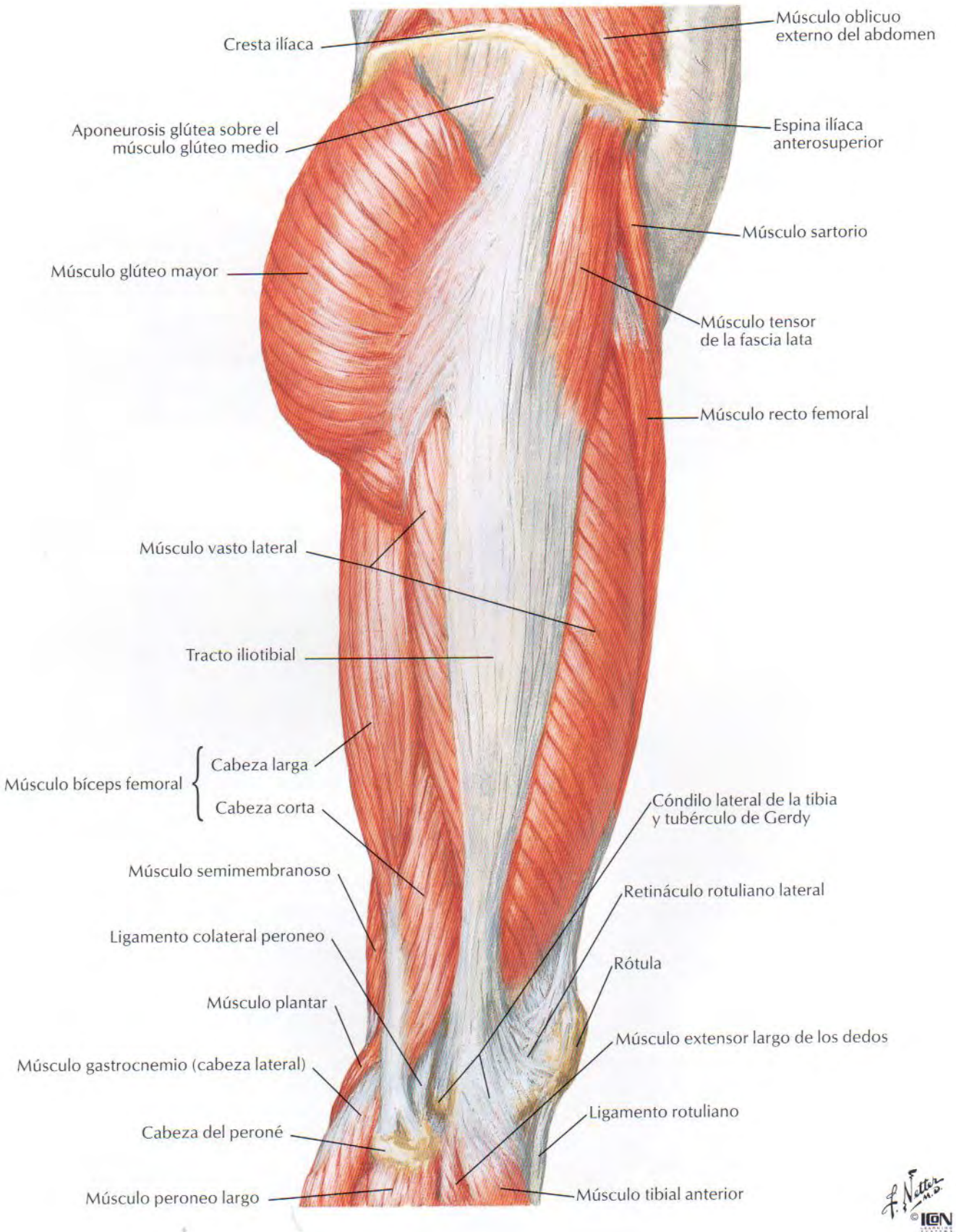

Músculos de la cadera y muslo: visiones posteriores

VÉANSE TAMBIÉN LÁMINAS 343-346, 483

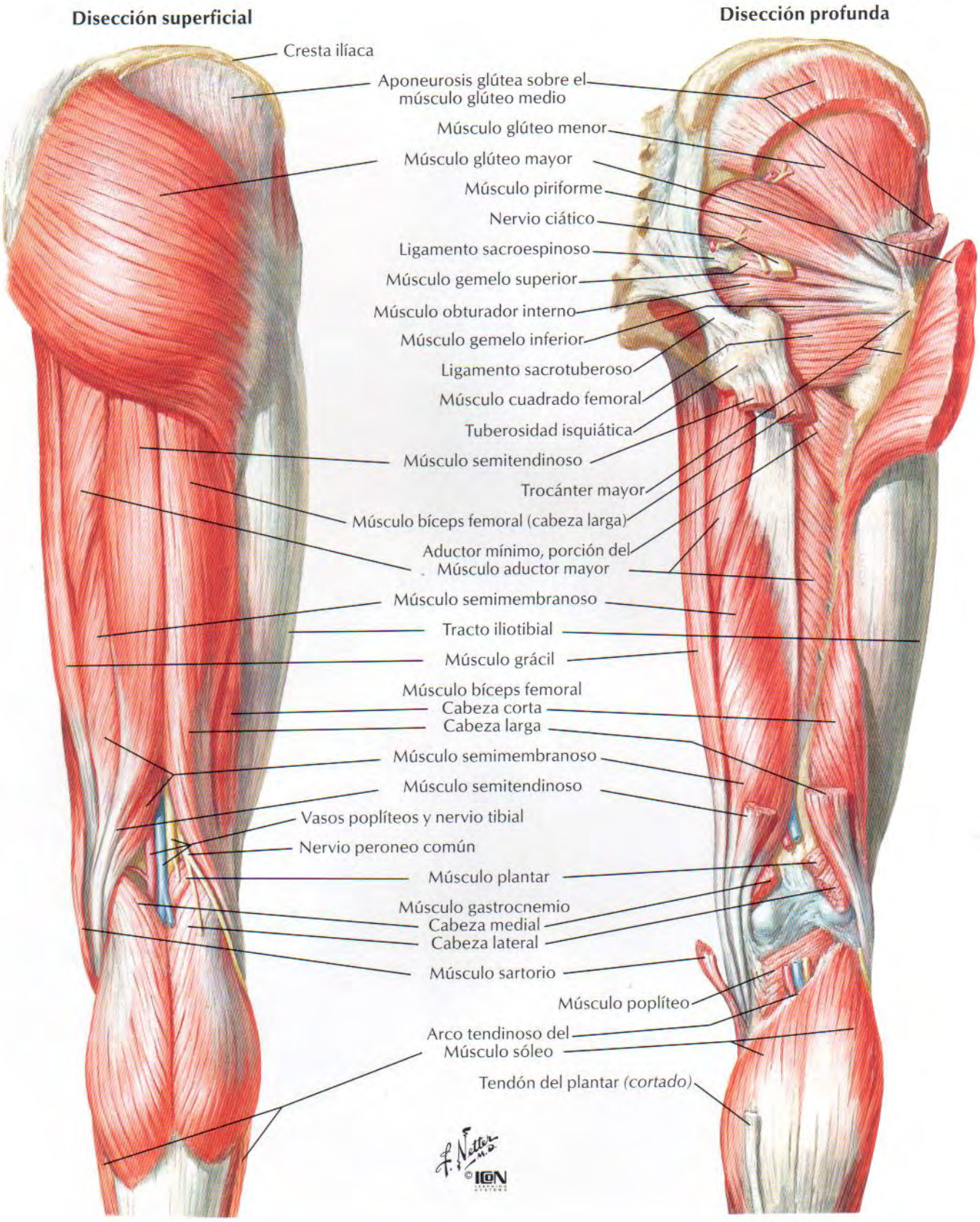

Músculos psoas e ilíaco

VEÁSE TAMBIÉN LÁMINA 255

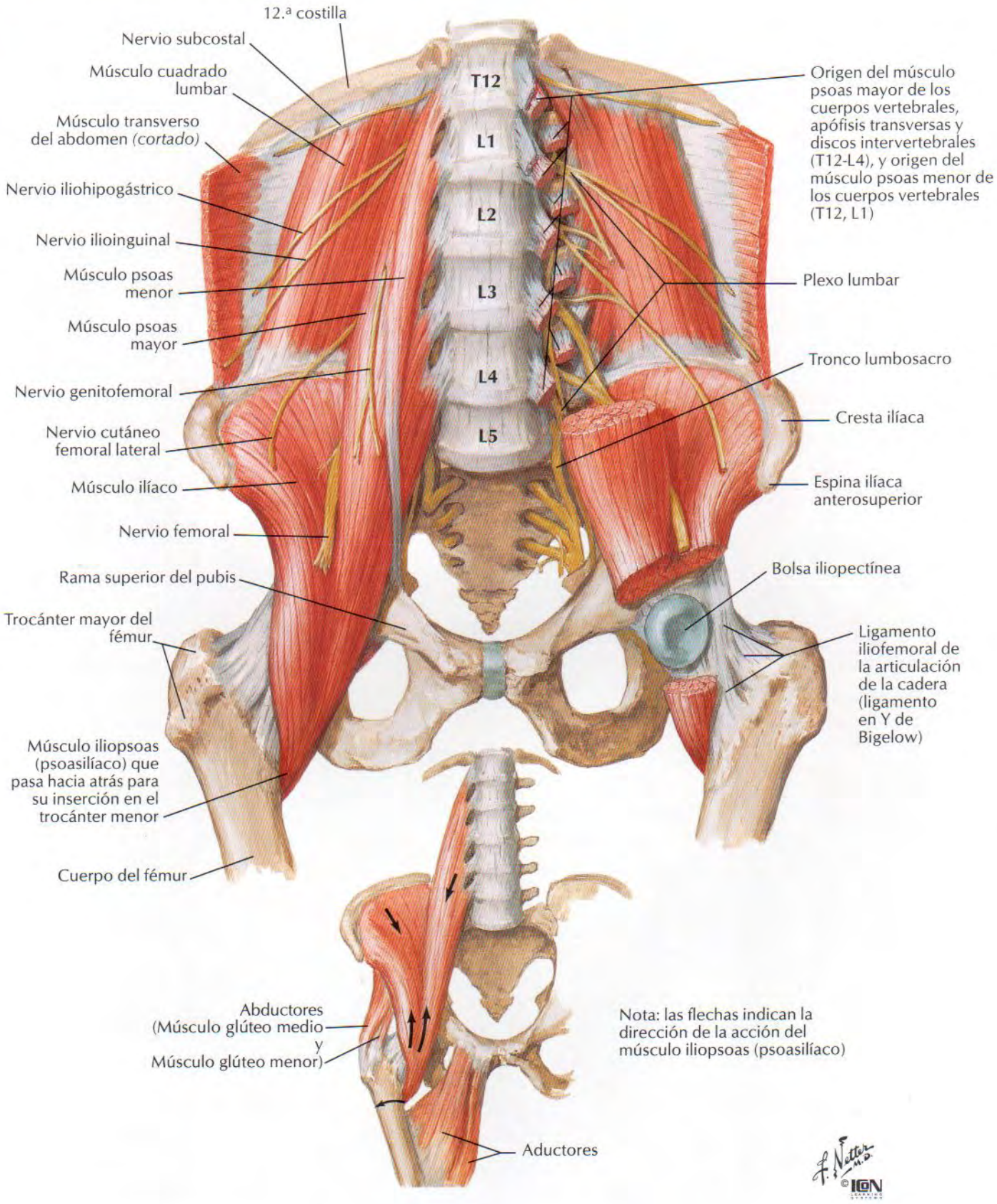

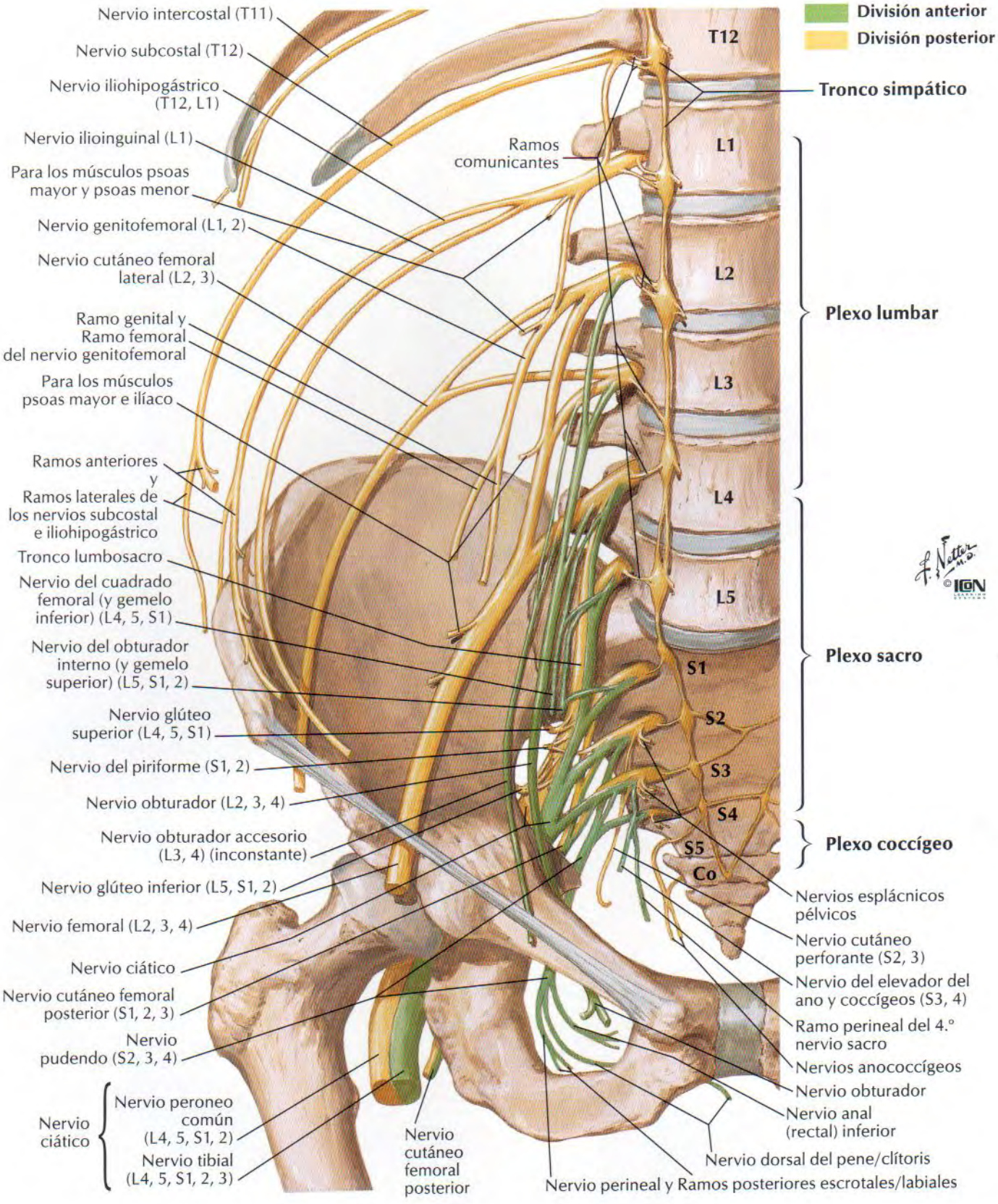
División anterior
División posterior
Nervio intercostal (T11)
Nervio subcostal (T12)
Nervio iliohipogástrico (T12, L1)
Nervio ilioinguinal (L1)
Para los músculos psoas mayor y psoas menor
Nervio genitofemoral (L1, 2)
Nervio cutáneo femoral lateral (L2, 3)
Ramo genital y Ramo femoral del nervio genitofemoral
Para los músculos psoas mayor e ilíaco
Ramos anteriores y Ramos laterales de los nervios subcostal e iliohipogástrico
Tronco lumbosacro
Nervio del cuadrado femoral (y gemelo inferior) (L4, 5, S1)
Nervio del obturador interno (y gemelo superior) (L5, S1, 2)
Nervio glúteo superior (L4, 5, S1)
Nervio del piriforme (S1, 2)
Nervio obturador (L2, 3, 4)
Nervio obturador accesorio (L3, 4) (inconstante)
Nervio glúteo inferior (L5, S1, 2)
Nervio femoral (L2, 3, 4)
Nervio ciático
Nervio cutáneo femoral posterior (S1, 2, 3)
Nervio pudendo (S2, 3, 4)
Nervio ciático
Nervio peroneo común (L4, 5, S1, 2)
Nervio tibial (L4, 5, S1, 2, 3)
Ramos comunicantes
Nervio cutáneo femoral posterior
T12
L1
L2
L3
L4
L5
S1
S2
S3
S4
S5
Co
Tronco simpático
Plexo lumbar
Plexo sacro
Plexo coccígeo
Nervios esplácnicos pélvicos
Nervio cutáneo perforante (S2, 3)
Nervio del elevador del ano y coccígeos (S3, 4)
Ramo perineal del 4.° nervio sacro
Nervios anococcígeos
Nervio obturador
Nervio anal (rectal) inferior
Nervio dorsal del pene/clítoris
Nervio perineal y Ramos posteriores escrotales/labiales
F. Netter M.D.
© ICON

Plexo lumbar

Esquema

Nervio subcostal (T12)
Ramos comunicantes blancos y grises
Nervio iliohipogástrico
Nervio ilioinguinal
Nervio genitofemoral
Nervio cutáneo femoral lateral
Ramos comunicantes grises
Ramos musculares para los músculos psoas e ilíaco
Nervio femoral
Nervio obturador accesorio (a menudo ausente)
Nervio obturador
Tronco lumbosacro

T12
L1
L2
L3
L4
L5

Ramos ventrales de nervios espinales

División anterior
División posterior

Diafragma *(cortado)*
Nervio subcostal (T12)
Tronco simpático
Nervio iliohipogástrico
Nervio ilioinguinal
Nervio genitofemoral *(cortado)*
Nervio cutáneo femoral lateral
Nervio femoral
Nervio obturador
Músculo psoas mayor *(cortado)*
Troncos lumbosacros
Ligamento inguinal (de Poupart)

Ramos comunicantes blancos y grises
Nervio subcostal (T12)
Nervio iliohipogástrico
Nervio ilioinguinal
Músculo transverso del abdomen
Músculo cuadrado lumbar
Músculo psoas mayor
Ramos comunicantes grises
Nervio genitofemoral
Músculo ilíaco
Nervio cutáneo femoral lateral
Nervio femoral
Ramo genital y Ramo femoral del nervio genitofemoral
Nervio obturador

F. Netter M.D.
©ICON

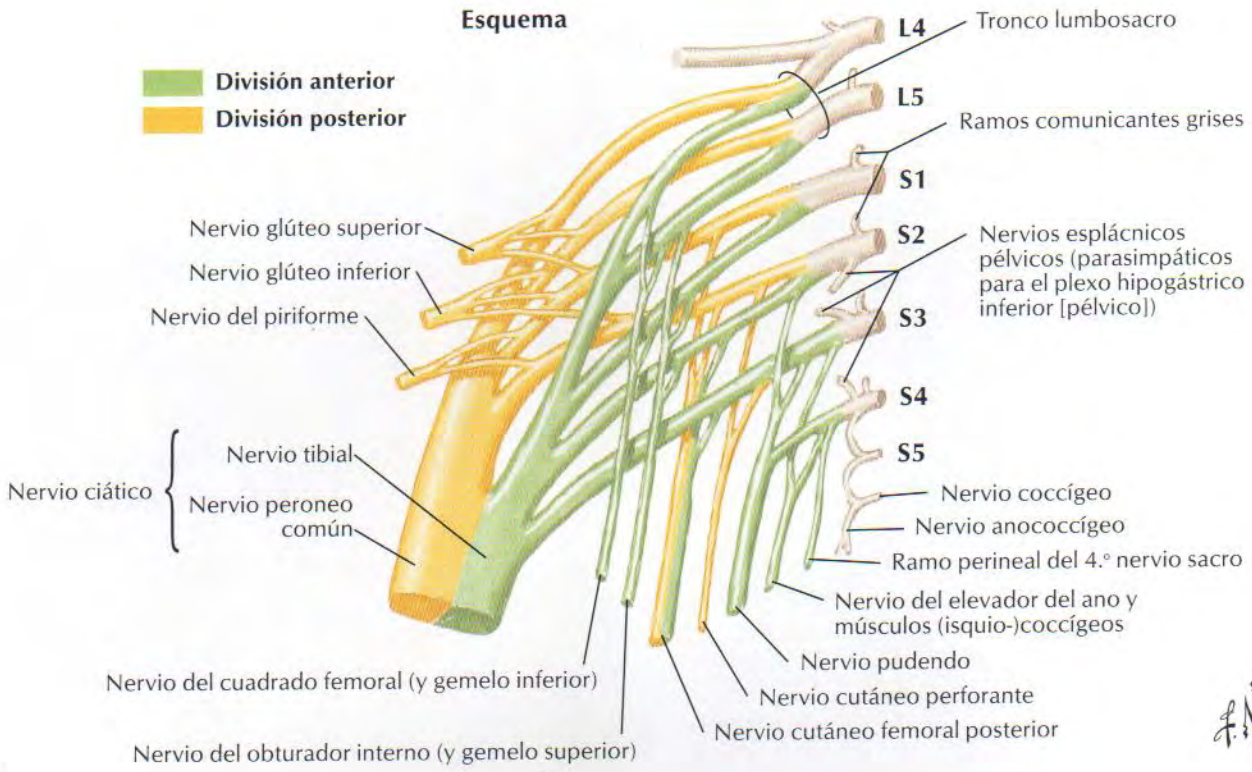

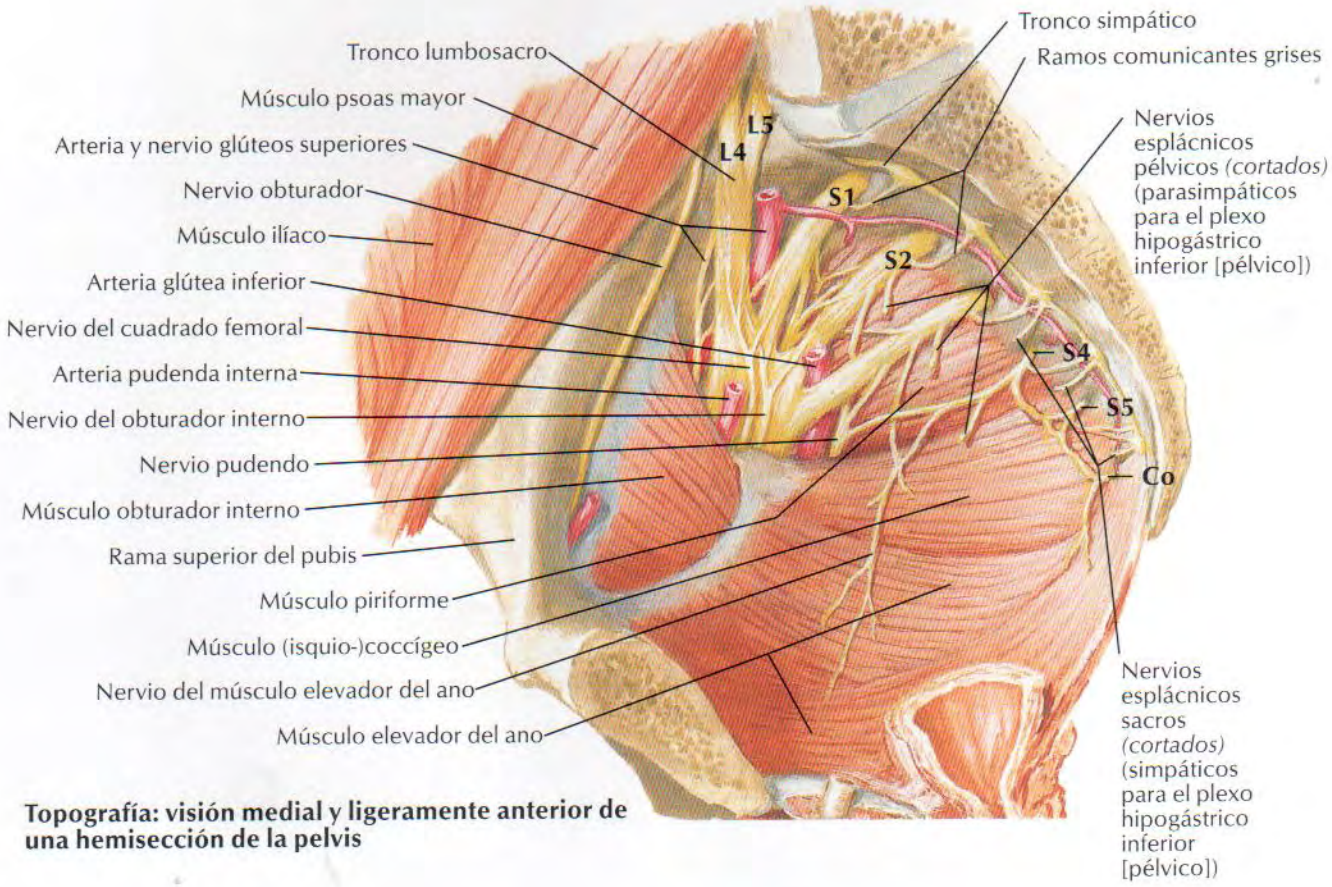

Topografía: visión medial y ligeramente anterior de una hemisección de la pelvis

Arterias y nervios del muslo: visiones anteriores

VÉASE TAMBIÉN LÁMINA 520

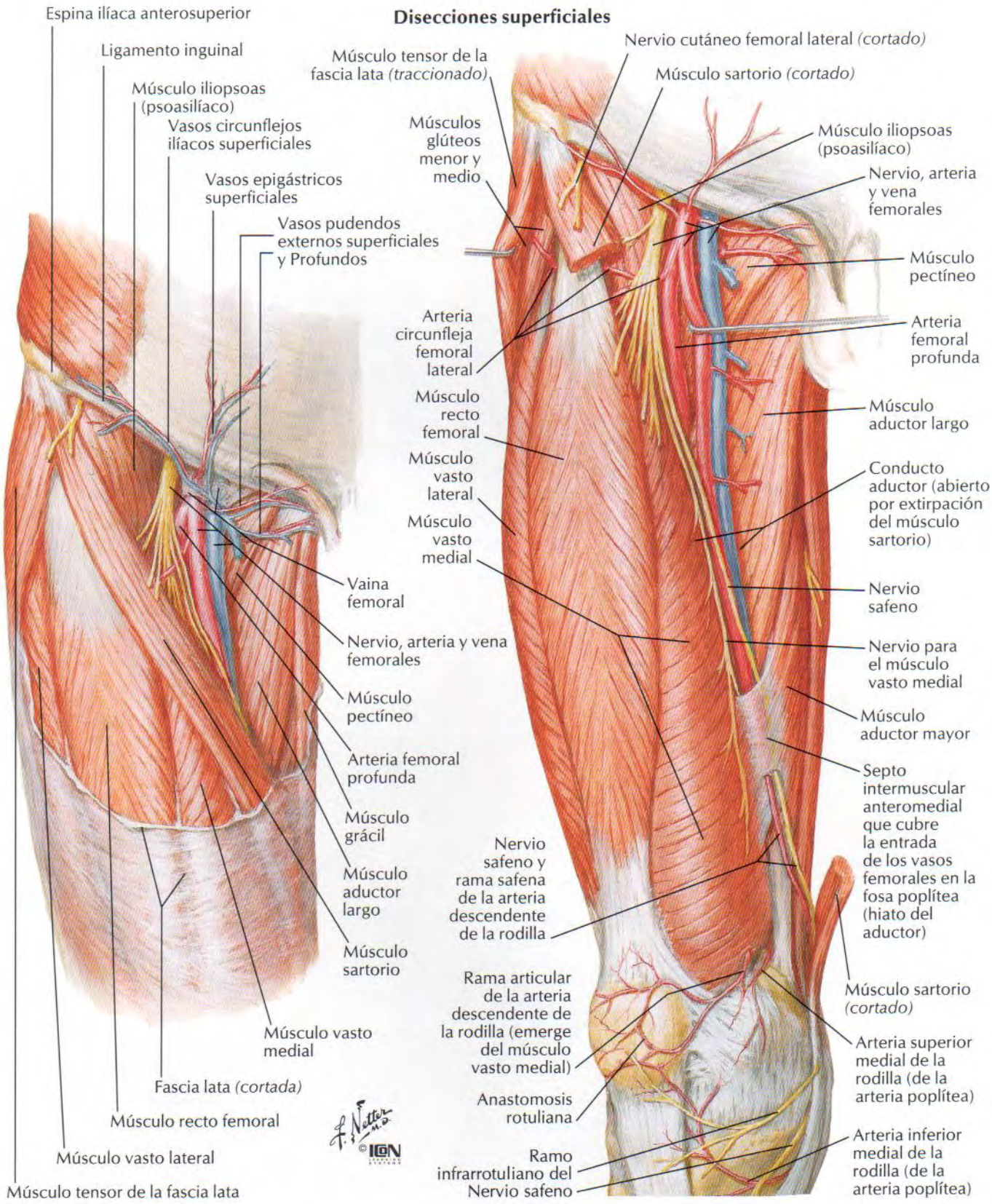

Arterias y nervios del muslo: visiones anteriores (continuación)

VÉANSE TAMBIÉN LÁMINAS 520, 521

Disección profunda

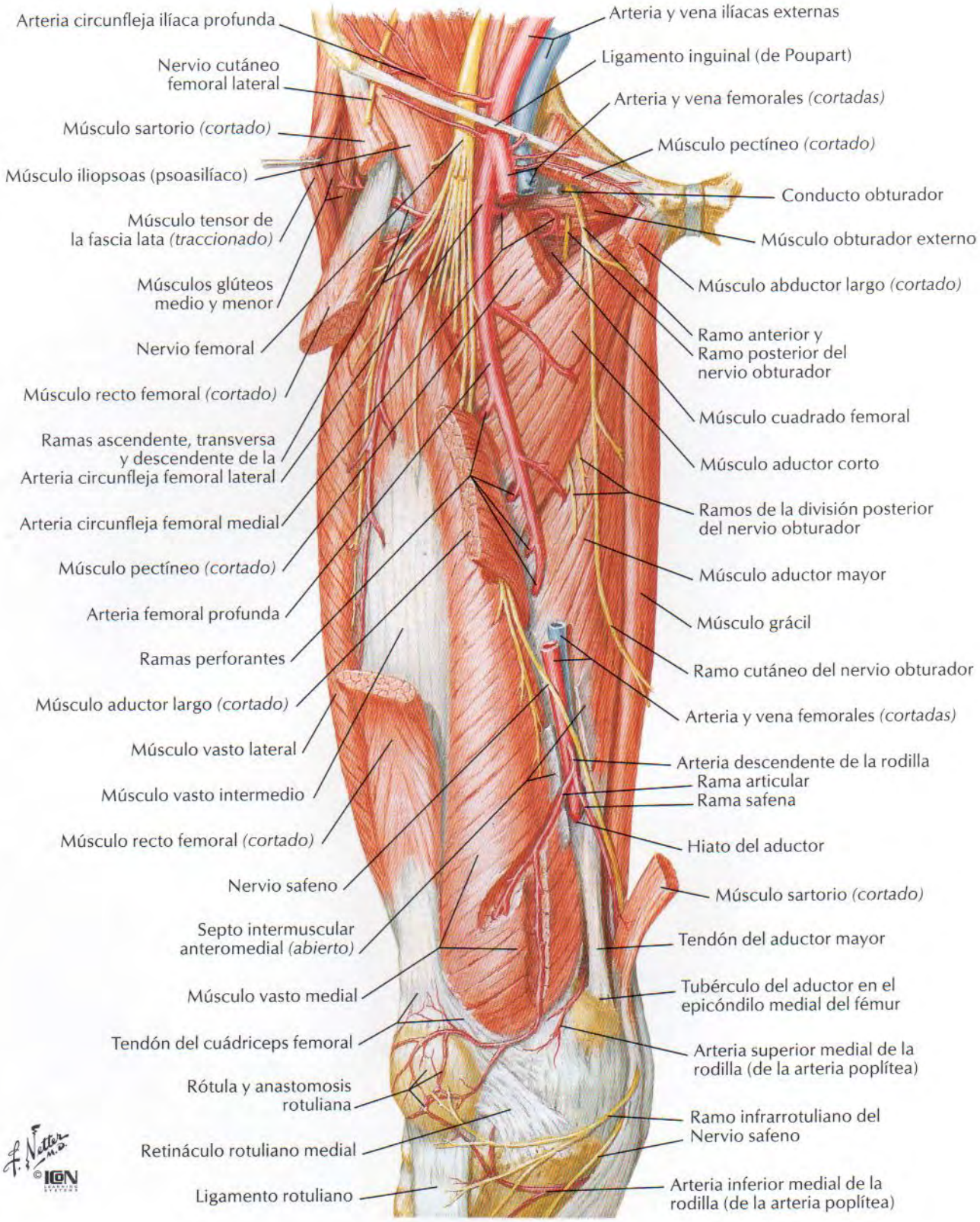

Arterias y nervios del muslo: visión posterior

VÉASE TAMBIÉN LÁMINA 522

Disección profunda

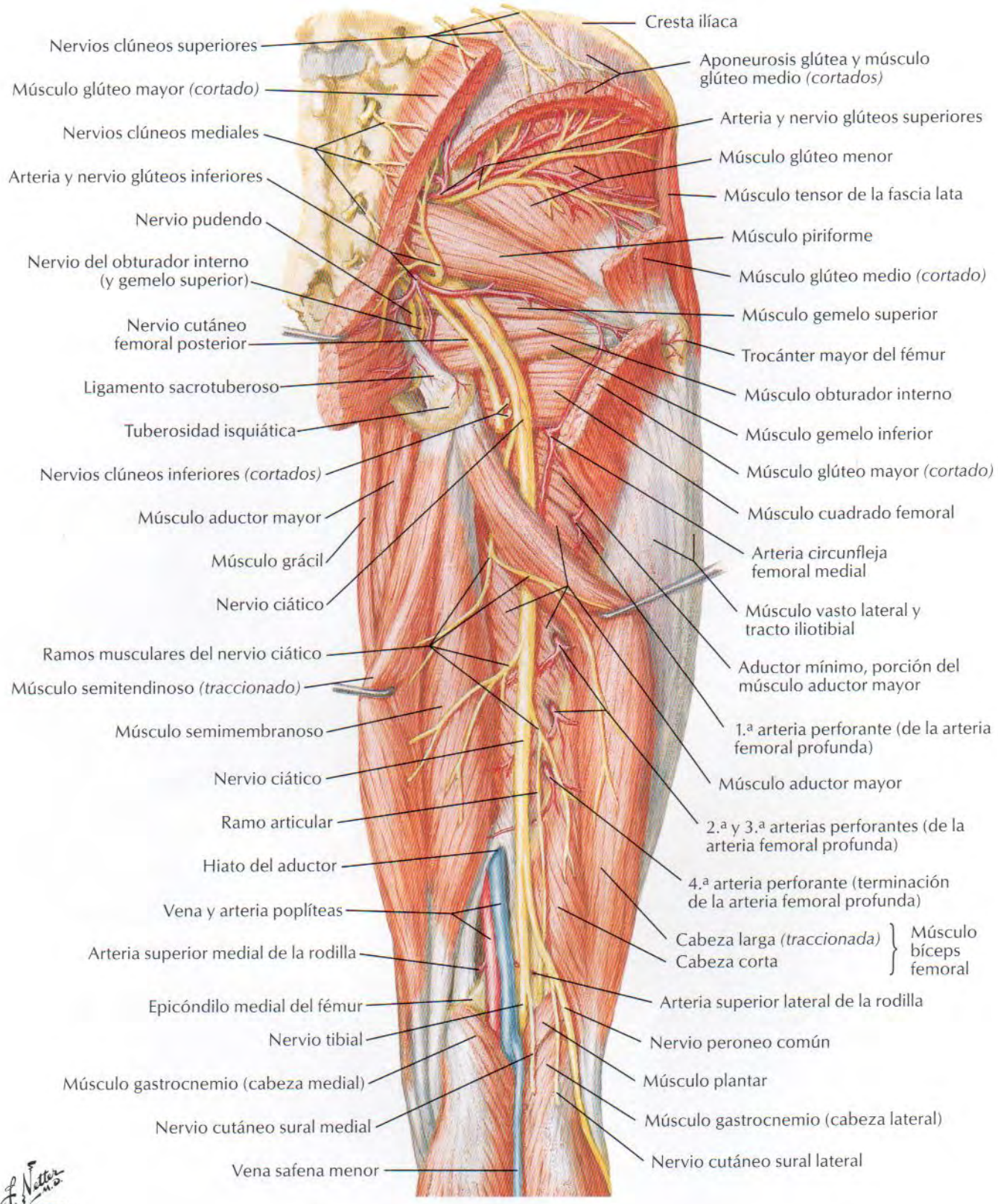

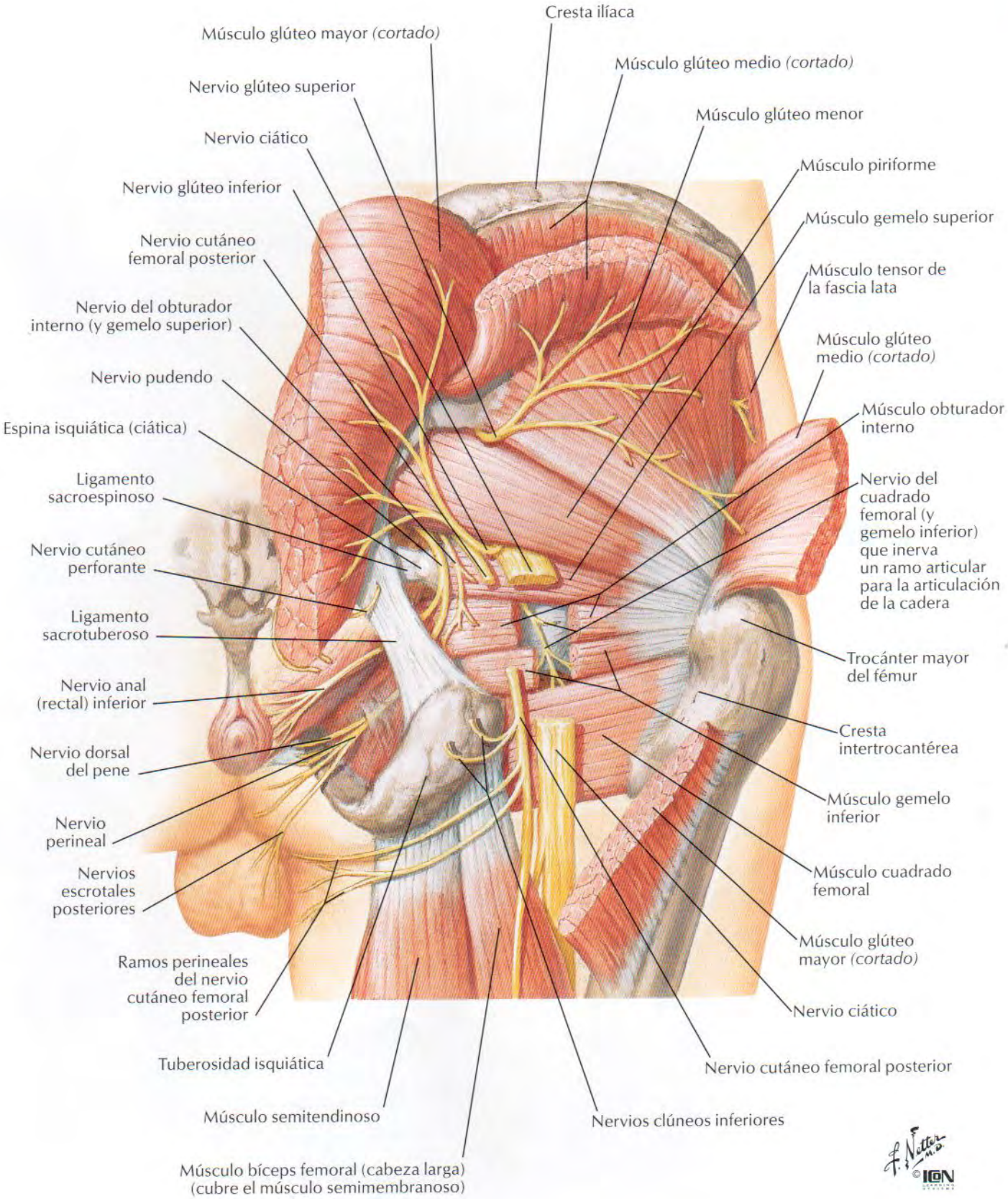
Cresta ilíaca
Músculo glúteo mayor (cortado)
Músculo glúteo medio (cortado)
Nervio glúteo superior
Músculo glúteo menor
Nervio ciático
Músculo piriforme
Nervio glúteo inferior
Músculo gemelo superior
Nervio cutáneo femoral posterior
Músculo tensor de la fascia lata
Nervio del obturador interno (y gemelo superior)
Músculo glúteo medio (cortado)
Nervio pudendo
Músculo obturador interno
Espina isquiática (ciática)
Ligamento sacroespinoso
Nervio del cuadrado femoral (y gemelo inferior) que inerva un ramo articular para la articulación de la cadera
Nervio cutáneo perforante
Ligamento sacrotuberoso
Trocánter mayor del fémur
Nervio anal (rectal) inferior
Cresta intertrocantérea
Nervio dorsal del pene
Músculo gemelo inferior
Nervio perineal
Músculo cuadrado femoral
Nervios escrotales posteriores
Músculo glúteo mayor (cortado)
Ramos perineales del nervio cutáneo femoral posterior
Nervio ciático
Tuberosidad isquiática
Nervio cutáneo femoral posterior
Músculo semitendinoso
Nervios clúneos inferiores
Músculo bíceps femoral (cabeza larga) (cubre el músculo semimembranoso)
F. Netter M.D.
©ICON

Arterias de la cabeza y cuello femorales

VÉASE TAMBIÉN LÁMINA 494

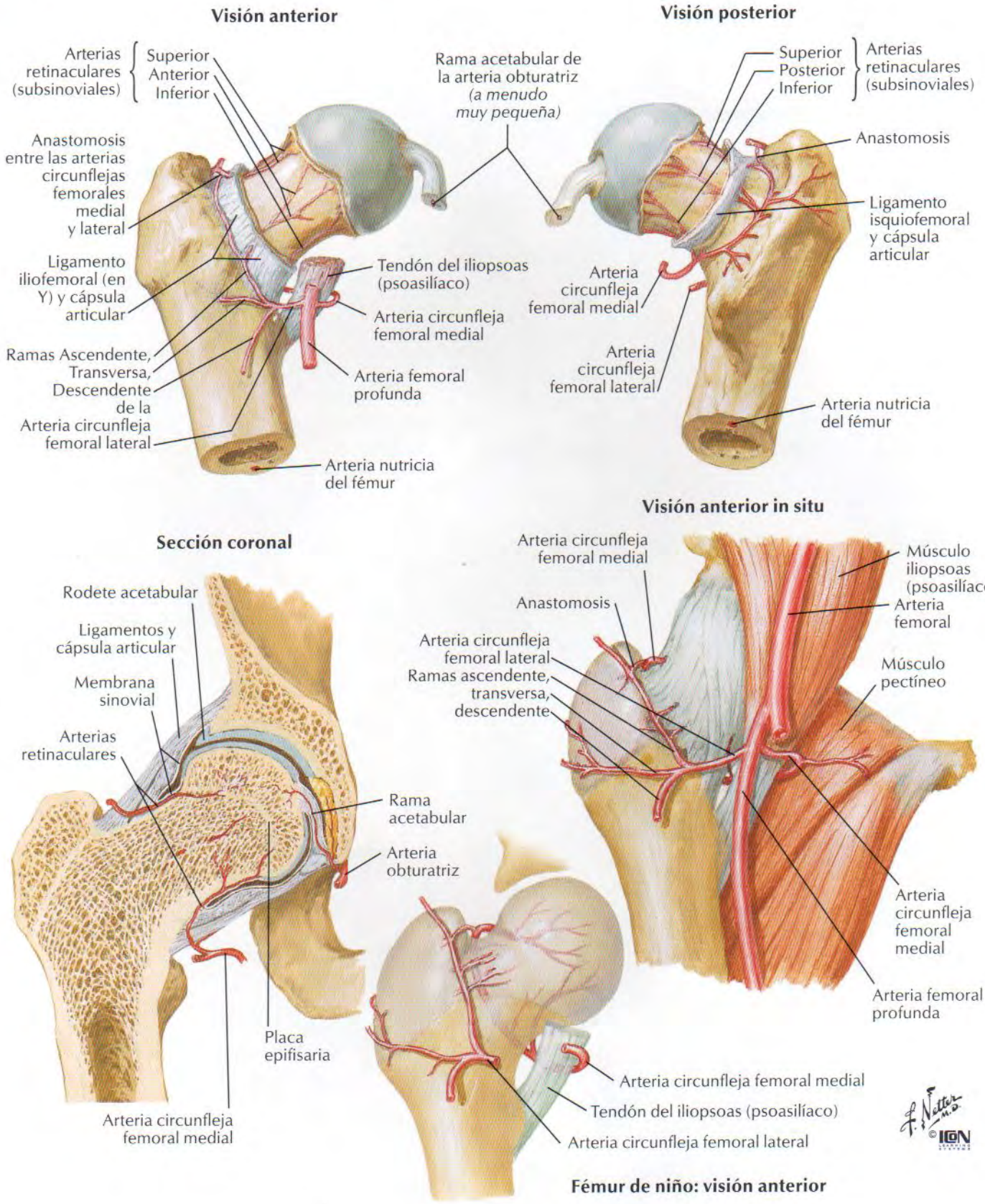

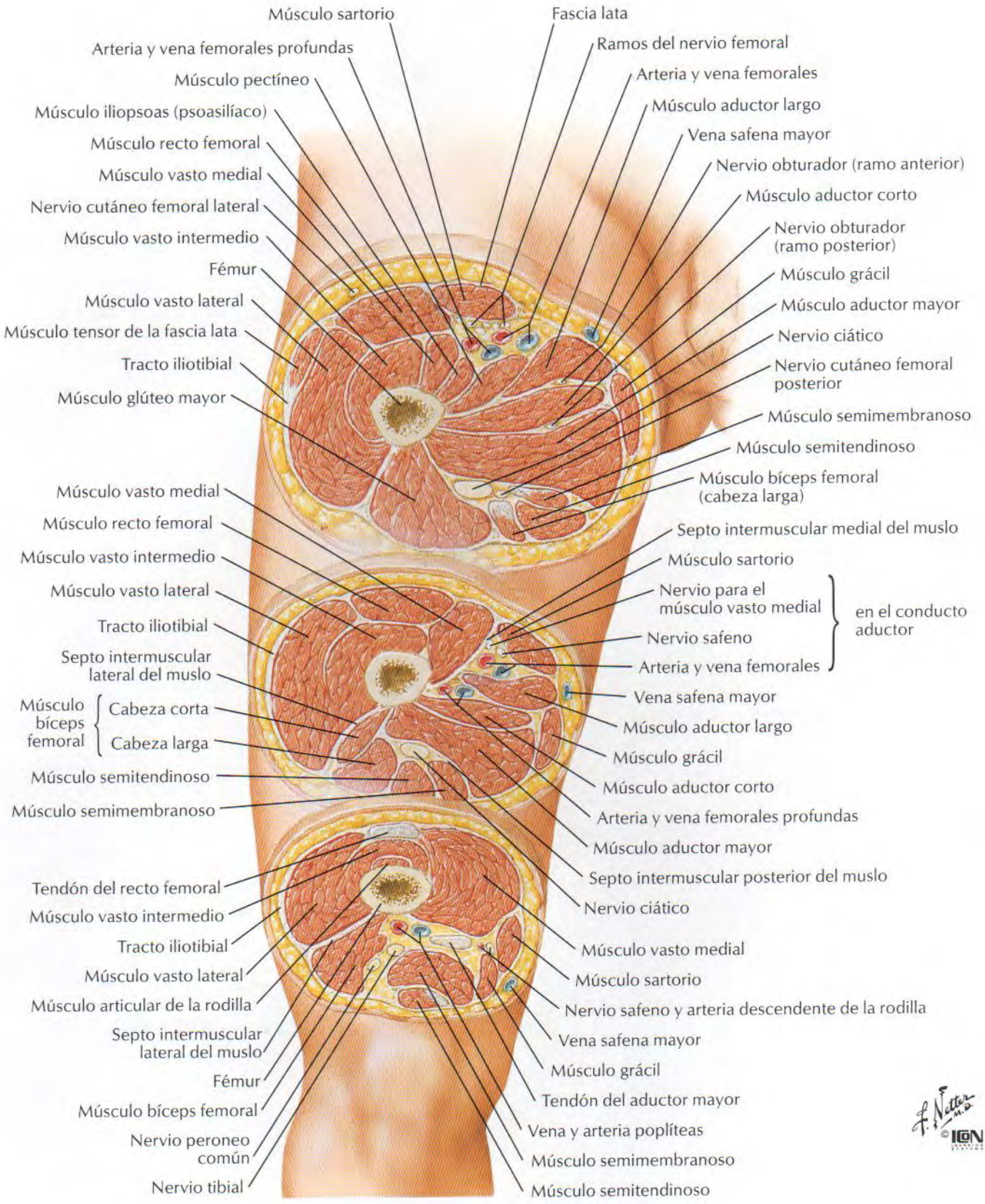
Músculo sartorio
Fascia lata
Arteria y vena femorales profundas
Ramos del nervio femoral
Músculo pectíneo
Arteria y vena femorales
Músculo iliopsoas (psoasilíaco)
Músculo aductor largo
Músculo recto femoral
Vena safena mayor
Nervio obturador (ramo anterior)
Músculo vasto medial
Nervio cutáneo femoral lateral
Músculo aductor corto
Nervio obturador (ramo posterior)
Músculo vasto intermedio
Fémur
Músculo grácil
Músculo vasto lateral
Músculo aductor mayor
Músculo tensor de la fascia lata
Nervio ciático
Tracto iliotibial
Nervio cutáneo femoral posterior
Músculo glúteo mayor
Músculo semimembranoso
Músculo semitendinoso
Músculo vasto medial
Músculo bíceps femoral (cabeza larga)
Músculo recto femoral
Septo intermuscular medial del muslo
Músculo vasto intermedio
Músculo sartorio
Nervio para el músculo vasto medial
Músculo vasto lateral
en el conducto aductor
Tracto iliotibial
Nervio safeno
Septo intermuscular lateral del muslo
Arteria y vena femorales
Vena safena mayor
Músculo bíceps femoral
Cabeza corta
Cabeza larga
Músculo aductor largo
Músculo grácil
Músculo semitendinoso
Músculo aductor corto
Músculo semimembranoso
Arteria y vena femorales profundas
Músculo aductor mayor
Septo intermuscular posterior del muslo
Tendón del recto femoral
Nervio ciático
Músculo vasto intermedio
Tracto iliotibial
Músculo vasto medial
Músculo vasto lateral
Músculo sartorio
Músculo articular de la rodilla
Nervio safeno y arteria descendente de la rodilla
Septo intermuscular lateral del muslo
Vena safena mayor
Fémur
Músculo grácil
Tendón del aductor mayor
Músculo bíceps femoral
Vena y arteria poplíteas
Nervio peroneo común
Músculo semimembranoso
Nervio tibial
Músculo semitendinoso
F. Netter M.D.
© ICON

Rodilla: visiones lateral y medial

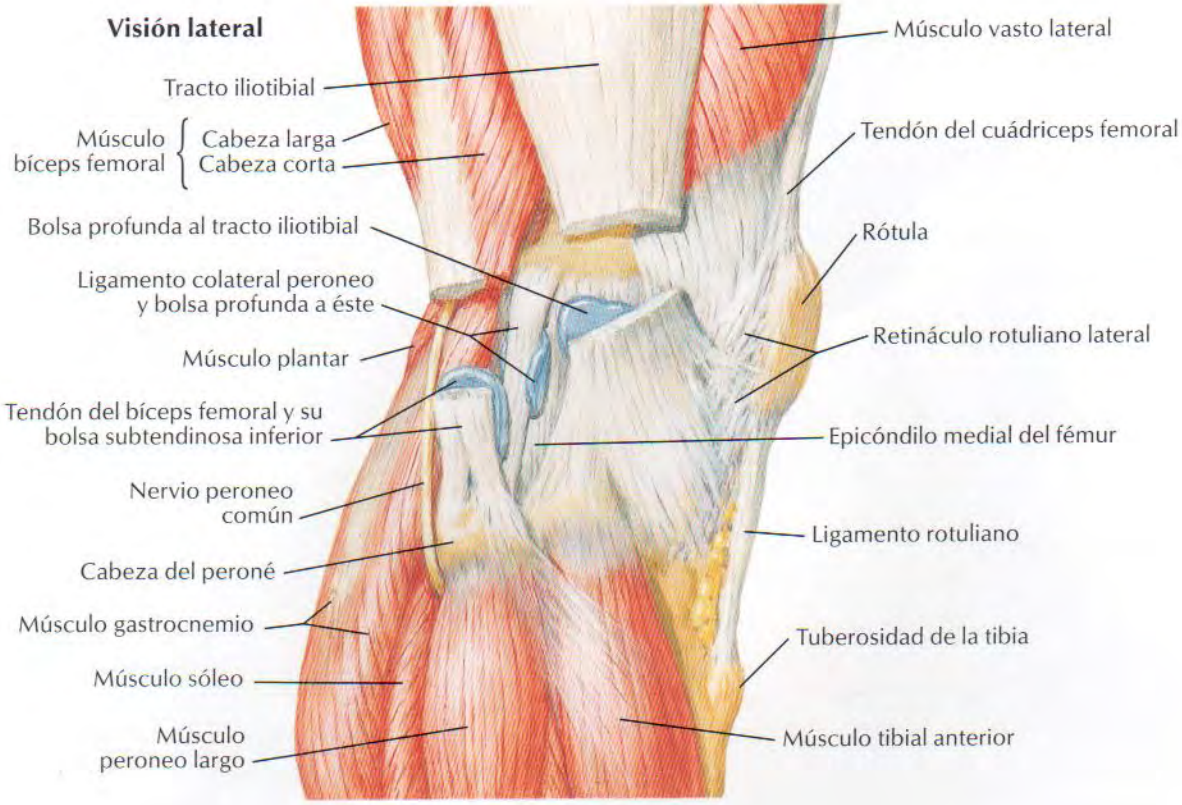

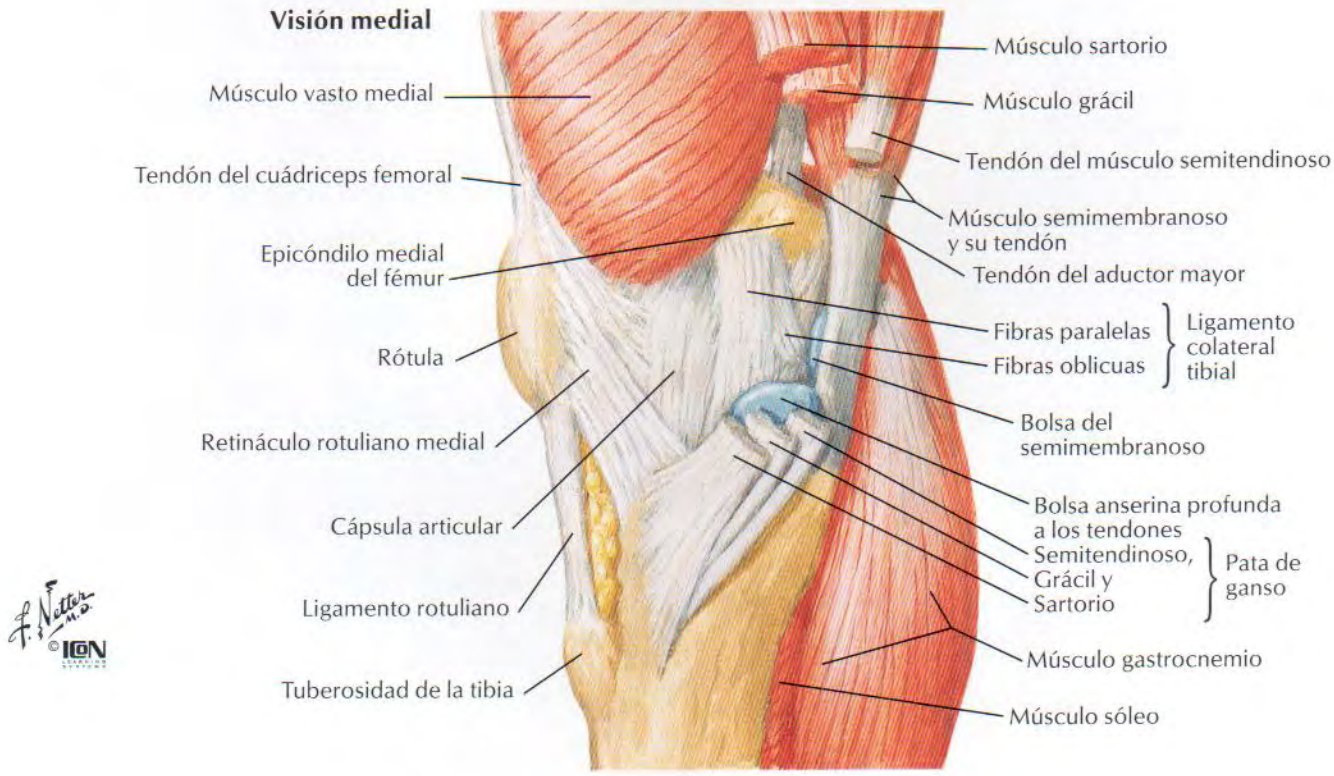

Rodilla derecha en extensión

Fémur
Músculo vasto intermedio
Músculo articular de la rodilla
Músculo vasto lateral
Músculo vasto medial
Tracto iliotibial
Tendón del recto femoral (origina el tendón del cuádriceps femoral)
Retináculo rotuliano lateral
Epicóndilo lateral del fémur
Rótula
Ligamento colateral peroneo y bolsa
Epicóndilo medial del fémur
Tendón del bíceps femoral y su bolsa subtendinosa inferior
Retináculo rotuliano medial
Línea discontinua que indica la bolsa profunda al tracto iliotibial
Ligamento colateral tibial
Tendones del Semitendinoso, Grácil y Sartorio } Pata de ganso
Inserción del tracto iliotibial en el tubérculo de Gerdy y línea oblicua de la tibia
Bolsa anserina
Nervio peroneo común
Cabeza del peroné
Cóndilo medial de la tibia
Músculo peroneo largo
Ligamento rotuliano
Músculo extensor largo de los dedos
Tuberosidad de la tibia
Músculo tibial anterior
Músculo gastrocnemio

Articulación abierta, rodilla ligeramente flexionada

Fémur
Bolsa (sinovial) suprarrotuliana
Músculo articular de la rodilla
Ligamentos cruzados *(cubiertos por la membrana sinovial)*
Membrana sinovial *(borde de corte)*
Cóndilo medial del fémur
Cóndilo lateral del fémur
Pliegue sinovial infrarrotuliano
Origen del tendón del poplíteo *(cubierto por la membrana sinovial)*
Menisco medial
Receso subpoplíteo
Pliegues alares *(cortados)*
Menisco lateral
Ligamento colateral peroneo
Cuerpo adiposo infrarrotuliano *(cubierto por la membrana sinovial)*
Cabeza del peroné
Bolsa (sinovial) suprarrotuliana *(techo reflejado)*
Rótula *(cara articular en la cara posterior)*
Músculo vasto medial *(reflejado inferiormente)*
Músculo vasto lateral *(reflejado inferiormente)*

F. Netter M.D. © ICON LEARNING SYSTEMS

Visión inferior

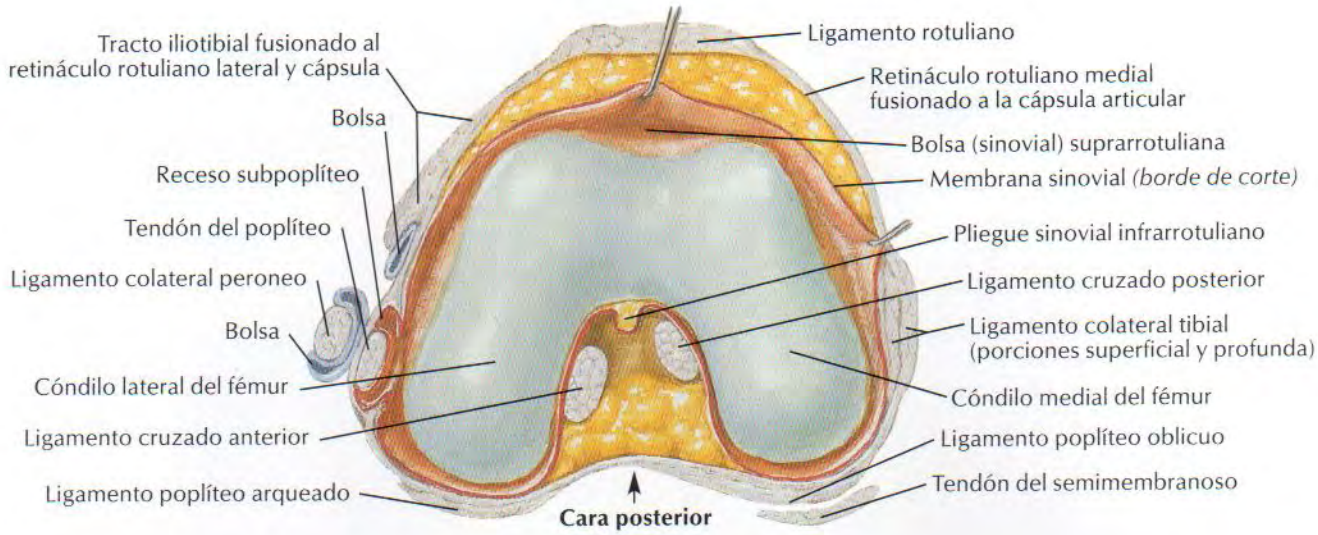

Visión superior

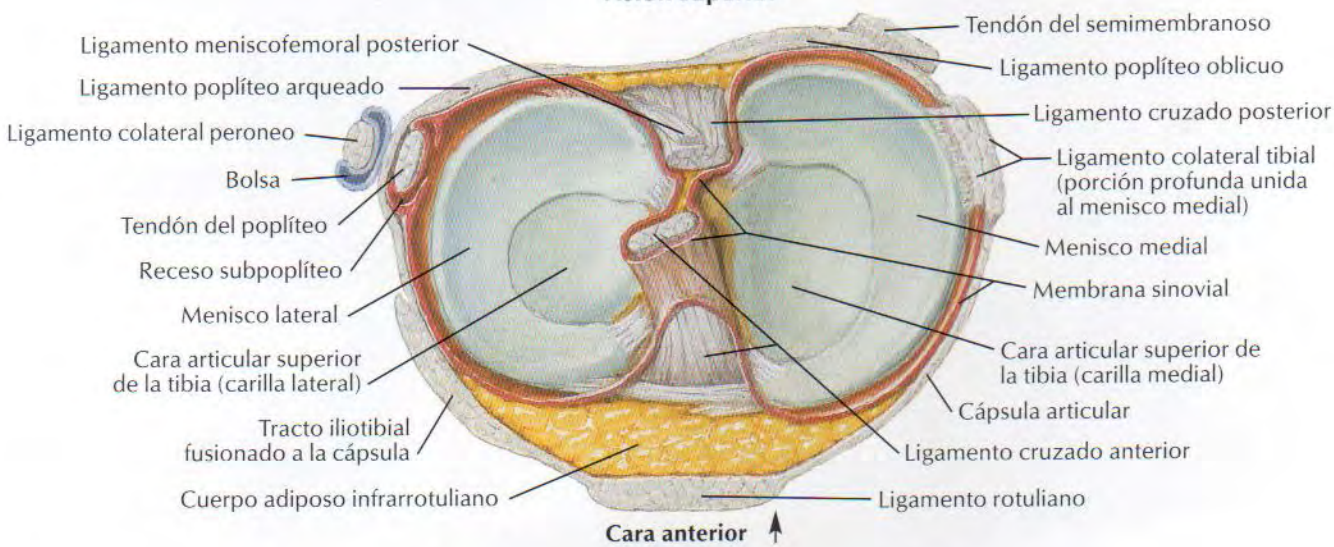

Visión superior: ligamentos y cartílago extirpados

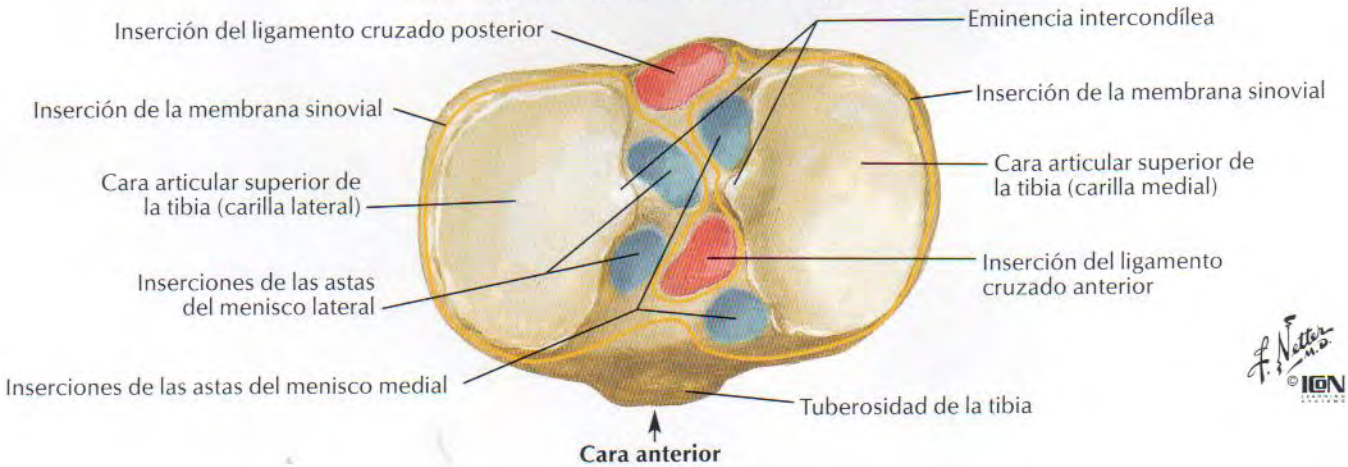

Rodilla derecha en flexión: visión anterior

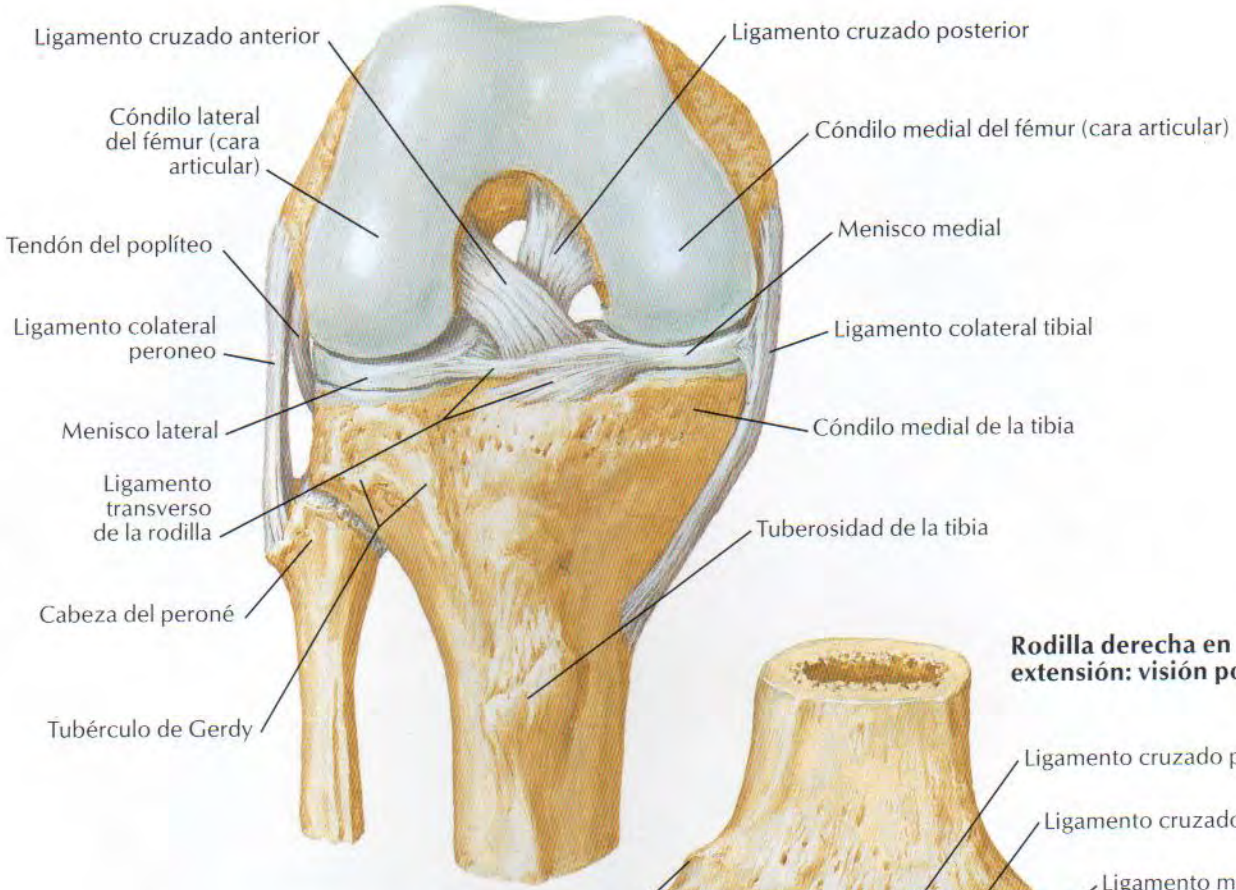

Rodilla derecha en extensión: visión posterior

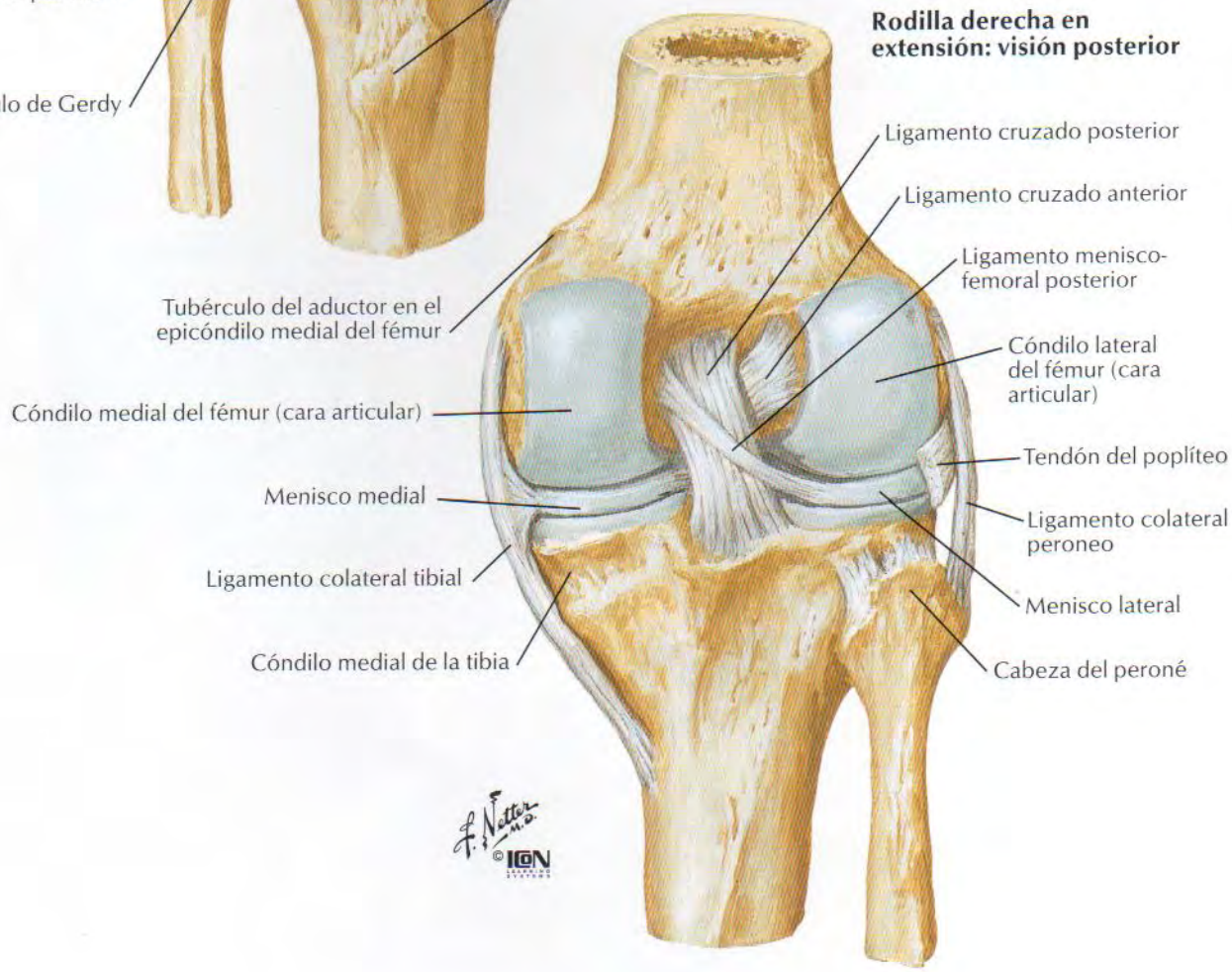

Rodilla: radiografía anteroposterior

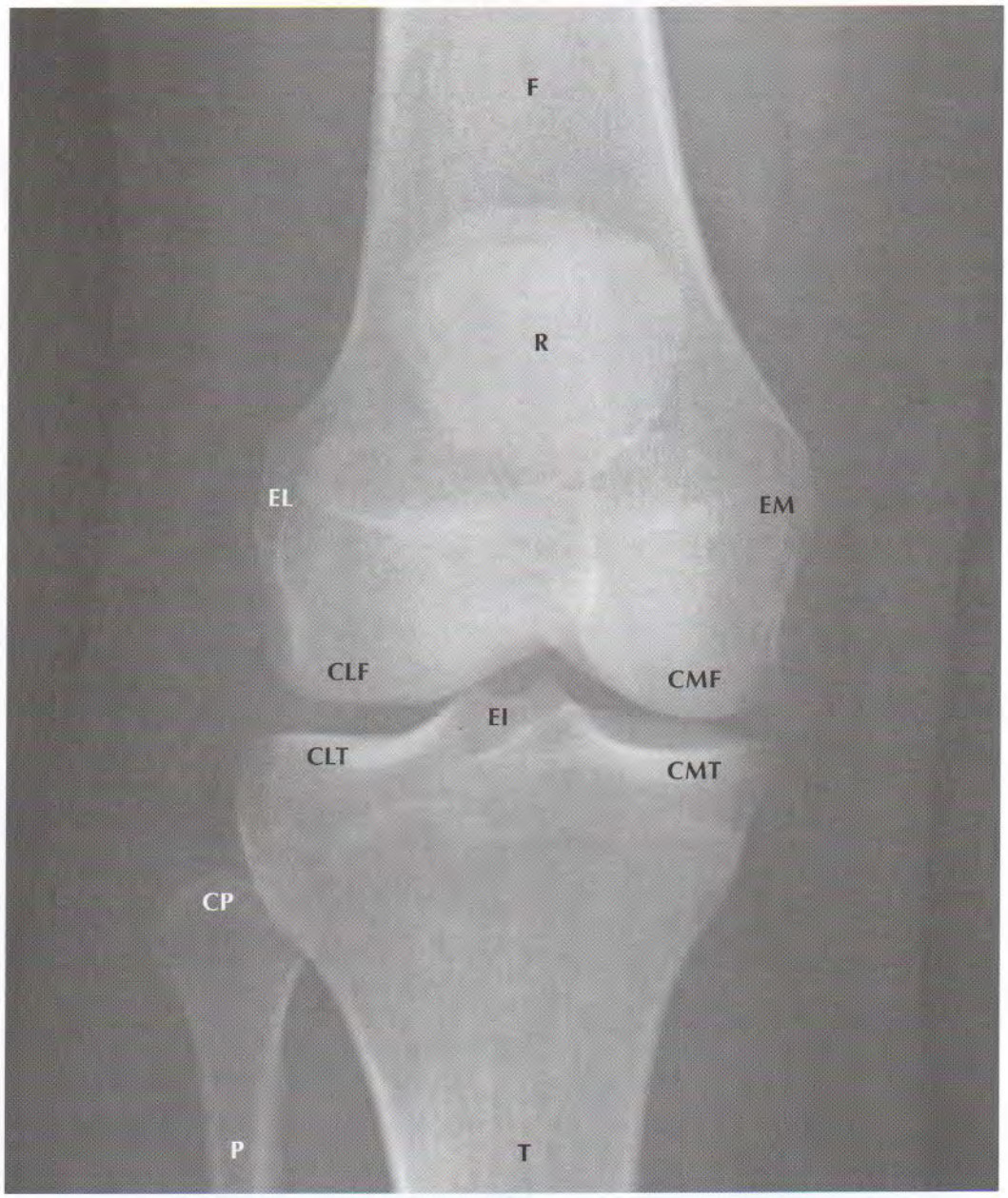

CLF	Cóndilo lateral del fémur
CLT	Cóndilo lateral de la tibia
CMF	Cóndilo medial del fémur
CMT	Cóndilo medial de la tibia
CP	Cabeza del peroné
EI	Eminencia intercondílea
EL	Epicóndilo lateral
EM	Epicóndilo medial
F	Fémur
P	Peroné
R	Rótula
T	Tibia

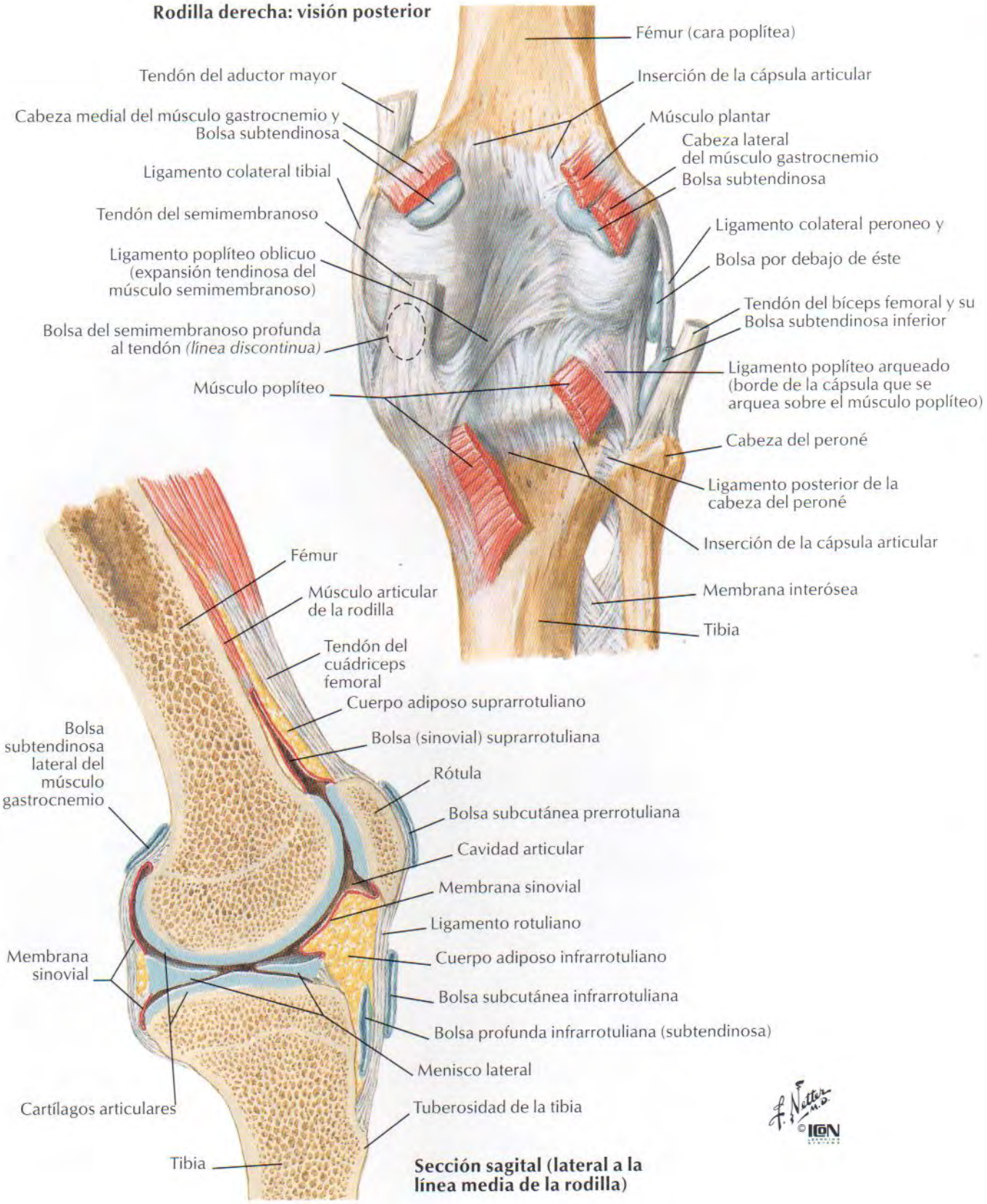
Rodilla derecha: visión posterior
Fémur (cara poplítea)
Tendón del aductor mayor
Inserción de la cápsula articular
Cabeza medial del músculo gastrocnemio y
Bolsa subtendinosa
Músculo plantar
Cabeza lateral
del músculo gastrocnemio
Bolsa subtendinosa
Ligamento colateral tibial
Tendón del semimembranoso
Ligamento colateral peroneo y
Bolsa por debajo de éste
Ligamento poplíteo oblicuo
(expansión tendinosa del
músculo semimembranoso)
Tendón del bíceps femoral y su
Bolsa subtendinosa inferior
Bolsa del semimembranoso profunda
al tendón (línea discontinua)
Ligamento poplíteo arqueado
(borde de la cápsula que se
arquea sobre el músculo poplíteo)
Músculo poplíteo
Cabeza del peroné
Ligamento posterior de la
cabeza del peroné
Inserción de la cápsula articular
Fémur
Membrana interósea
Músculo articular
de la rodilla
Tibia
Tendón del
cuádriceps
femoral
Cuerpo adiposo suprarrotuliano
Bolsa
subtendinosa
lateral del
músculo
gastrocnemio
Bolsa (sinovial) suprarrotuliana
Rótula
Bolsa subcutánea prerrotuliana
Cavidad articular
Membrana sinovial
Ligamento rotuliano
Membrana
sinovial
Cuerpo adiposo infrarrotuliano
Bolsa subcutánea infrarrotuliana
Bolsa profunda infrarrotuliana (subtendinosa)
Menisco lateral
Cartílagos articulares
Tuberosidad de la tibia
Tibia
Sección sagital (lateral a la
línea media de la rodilla)
F. Netter M.D.
©ICON

Arterias del muslo y rodilla: esquema

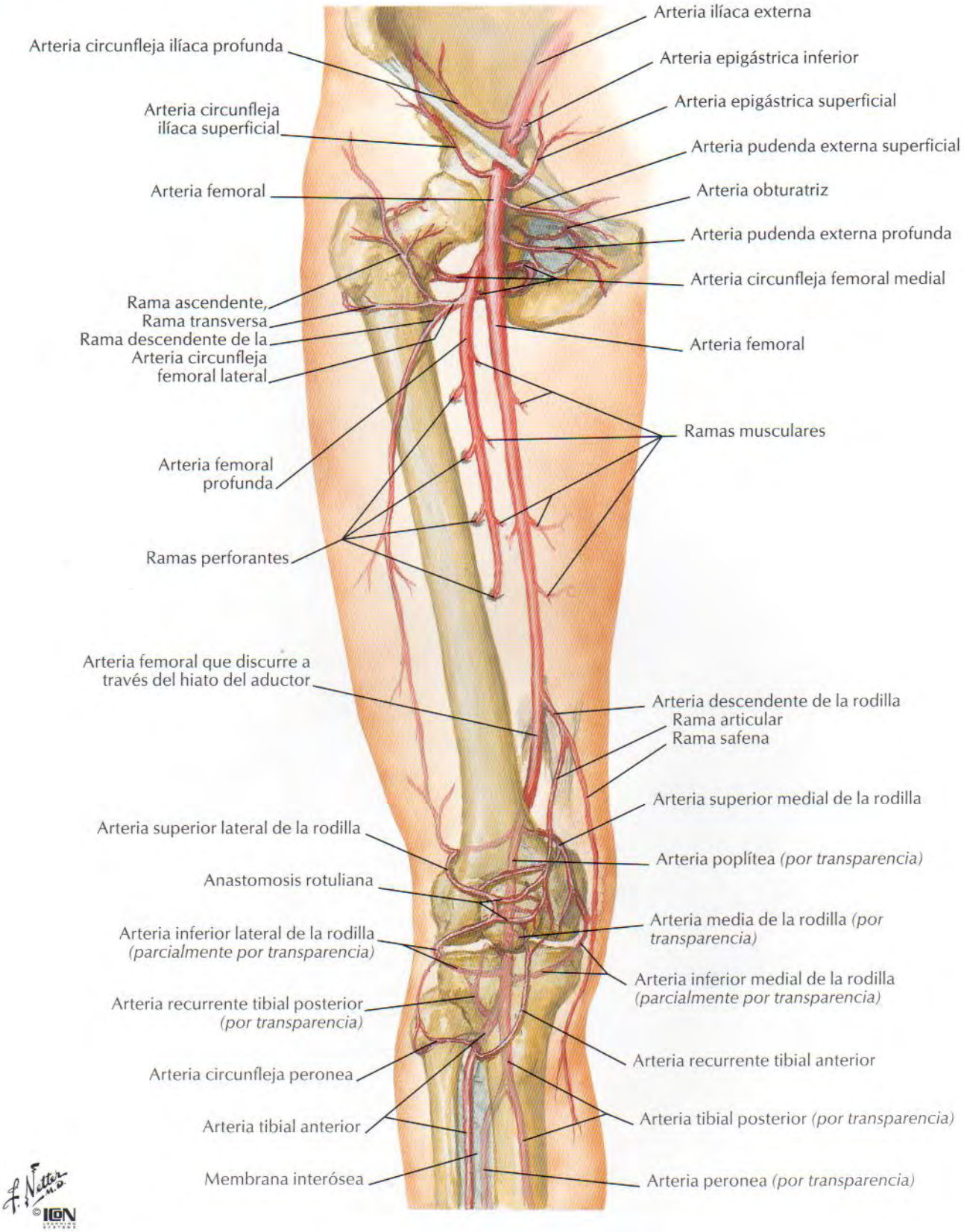

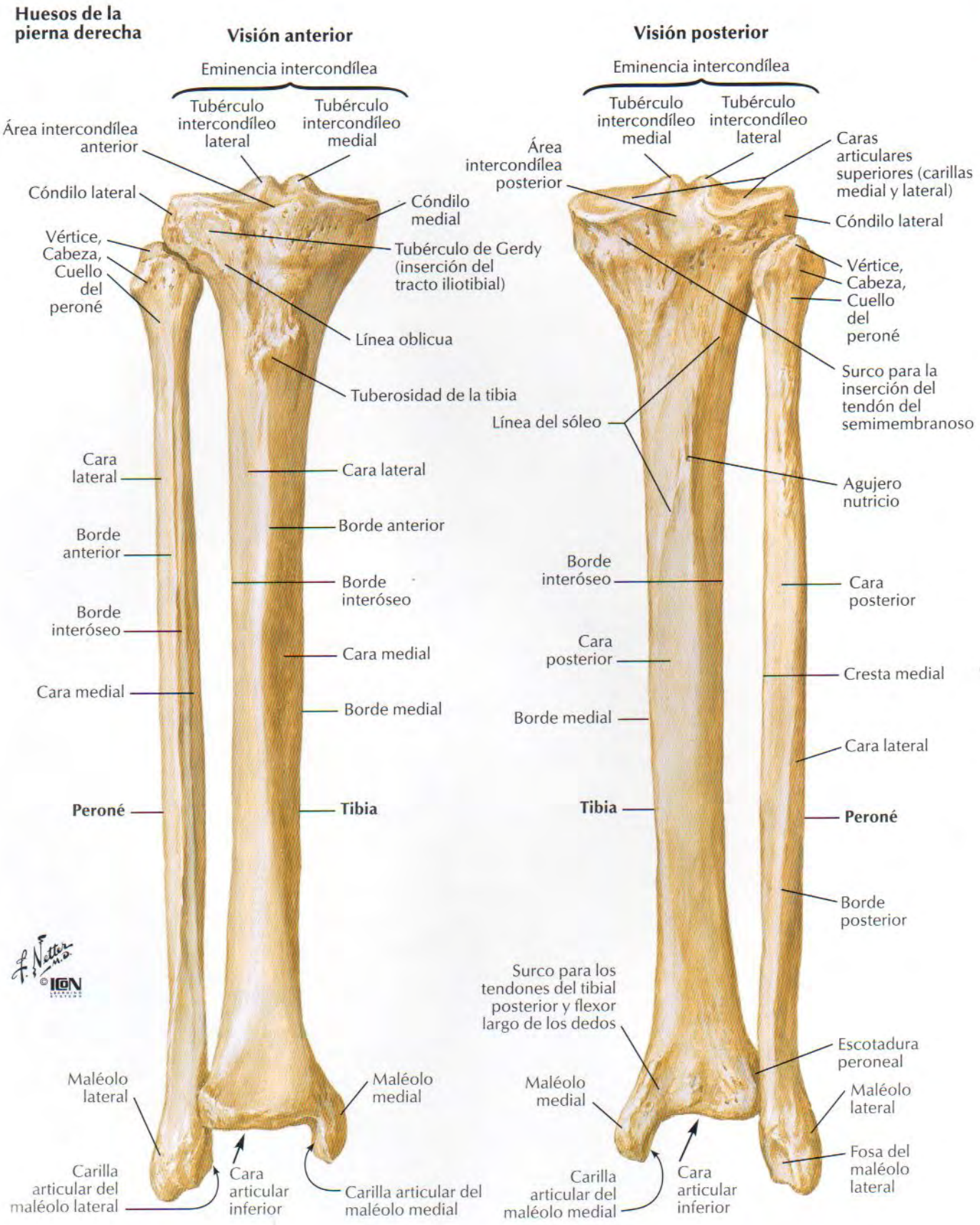
Huesos de la pierna derecha
Visión anterior
Eminencia intercondílea
Tubérculo intercondíleo lateral
Tubérculo intercondíleo medial
Área intercondílea anterior
Cóndilo lateral
Cóndilo medial
Vértice, Cabeza, Cuello del peroné
Tubérculo de Gerdy (inserción del tracto iliotibial)
Línea oblicua
Tuberosidad de la tibia
Cara lateral
Cara lateral
Borde anterior
Borde anterior
Borde interóseo
Borde interóseo
Cara medial
Cara medial
Borde medial
Peroné
Tibia
Maléolo lateral
Maléolo medial
Carilla articular del maléolo lateral
Cara articular inferior
Carilla articular del maléolo medial
Visión posterior
Eminencia intercondílea
Tubérculo intercondíleo medial
Tubérculo intercondíleo lateral
Área intercondílea posterior
Caras articulares superiores (carillas medial y lateral)
Cóndilo lateral
Vértice, Cabeza, Cuello del peroné
Surco para la inserción del tendón del semimembranoso
Línea del sóleo
Agujero nutricio
Borde interóseo
Cara posterior
Cara posterior
Cresta medial
Borde medial
Cara lateral
Tibia
Peroné
Borde posterior
Surco para los tendones del tibial posterior y flexor largo de los dedos
Escotadura peroneal
Maléolo medial
Maléolo lateral
Fosa del maléolo lateral
Carilla articular del maléolo medial
Cara articular inferior
F. Netter M.D.
©ICON

Tibia y peroné (continuación)

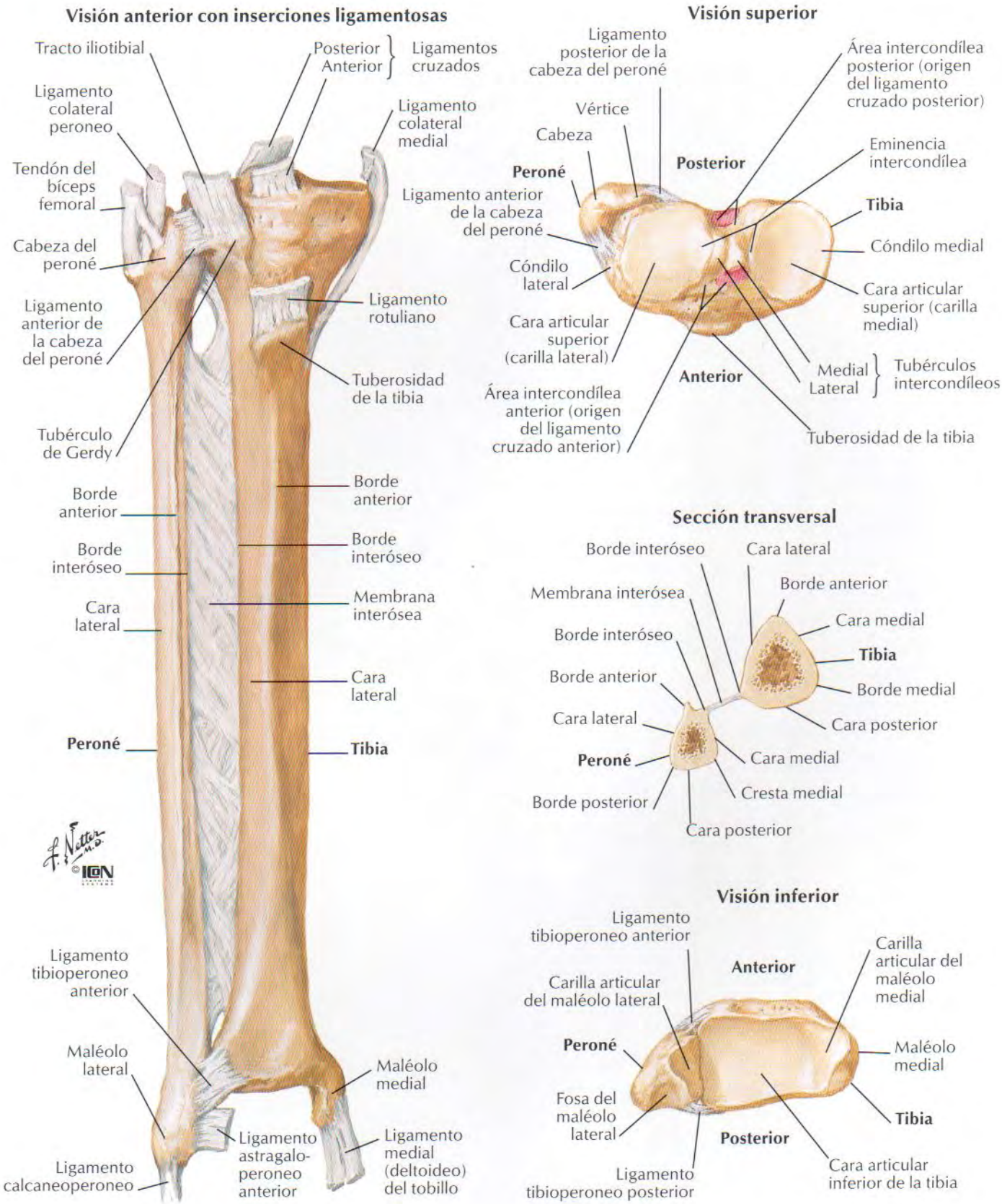

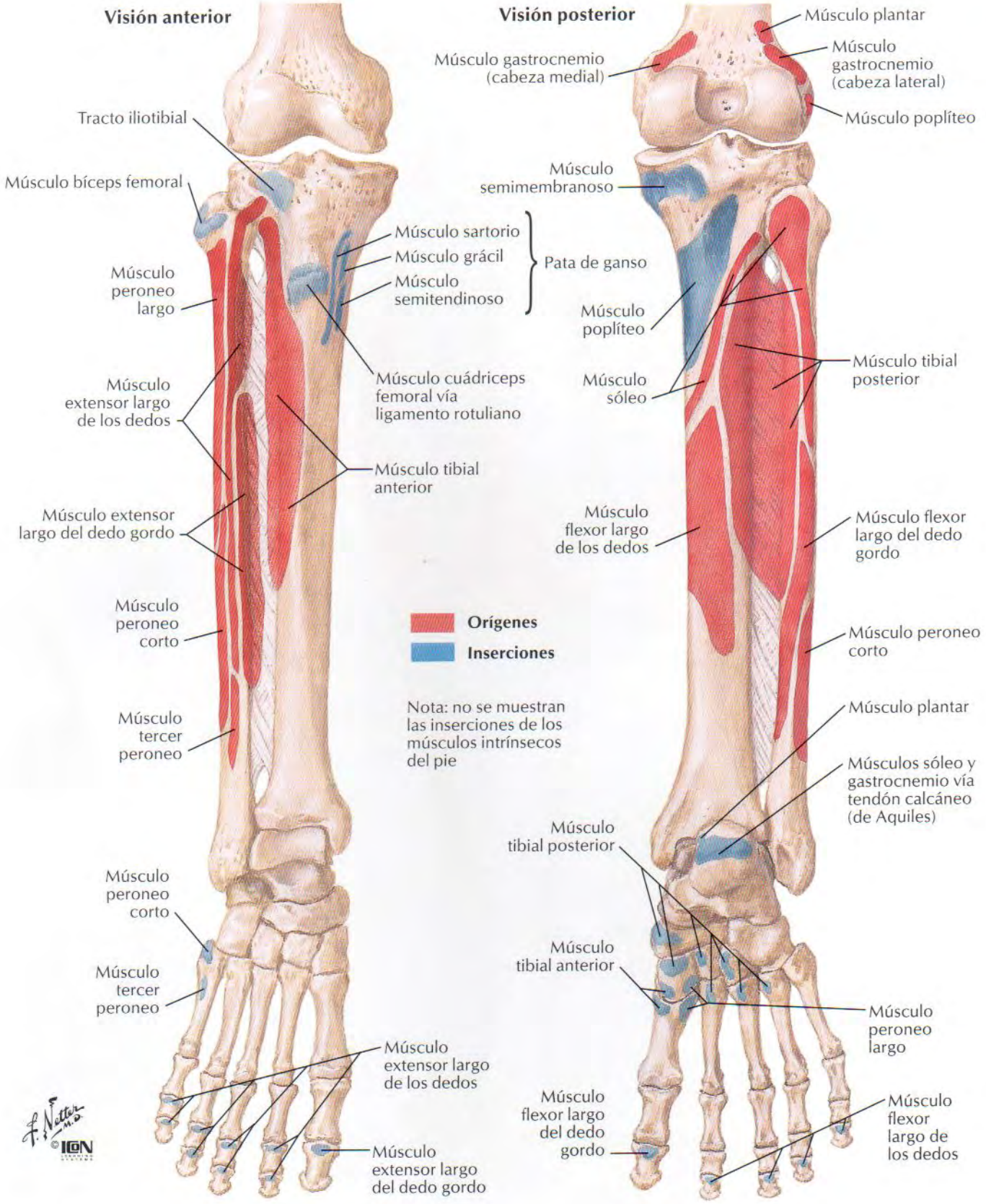
Visión anterior
Visión posterior
Tracto iliotibial
Músculo bíceps femoral
Músculo peroneo largo
Músculo extensor largo de los dedos
Músculo extensor largo del dedo gordo
Músculo peroneo corto
Músculo tercer peroneo
Músculo peroneo corto
Músculo tercer peroneo
Músculo sartorio
Músculo grácil
Músculo semitendinoso
Pata de ganso
Músculo cuádriceps femoral vía ligamento rotuliano
Músculo tibial anterior
Músculo extensor largo de los dedos
Músculo extensor largo del dedo gordo
Orígenes
Inserciones
Nota: no se muestran las inserciones de los músculos intrínsecos del pie
Músculo plantar
Músculo gastrocnemio (cabeza medial)
Músculo gastrocnemio (cabeza lateral)
Músculo poplíteo
Músculo semimembranoso
Músculo poplíteo
Músculo sóleo
Músculo tibial posterior
Músculo flexor largo de los dedos
Músculo flexor largo del dedo gordo
Músculo peroneo corto
Músculo plantar
Músculos sóleo y gastrocnemio vía tendón calcáneo (de Aquiles)
Músculo tibial posterior
Músculo tibial anterior
Músculo peroneo largo
Músculo flexor largo del dedo gordo
Músculo flexor largo de los dedos
F. Netter M.D.
©ICON

Músculos de la pierna (disección superficial): visión posterior

VÉASE TAMBIÉN LÁMINA 522

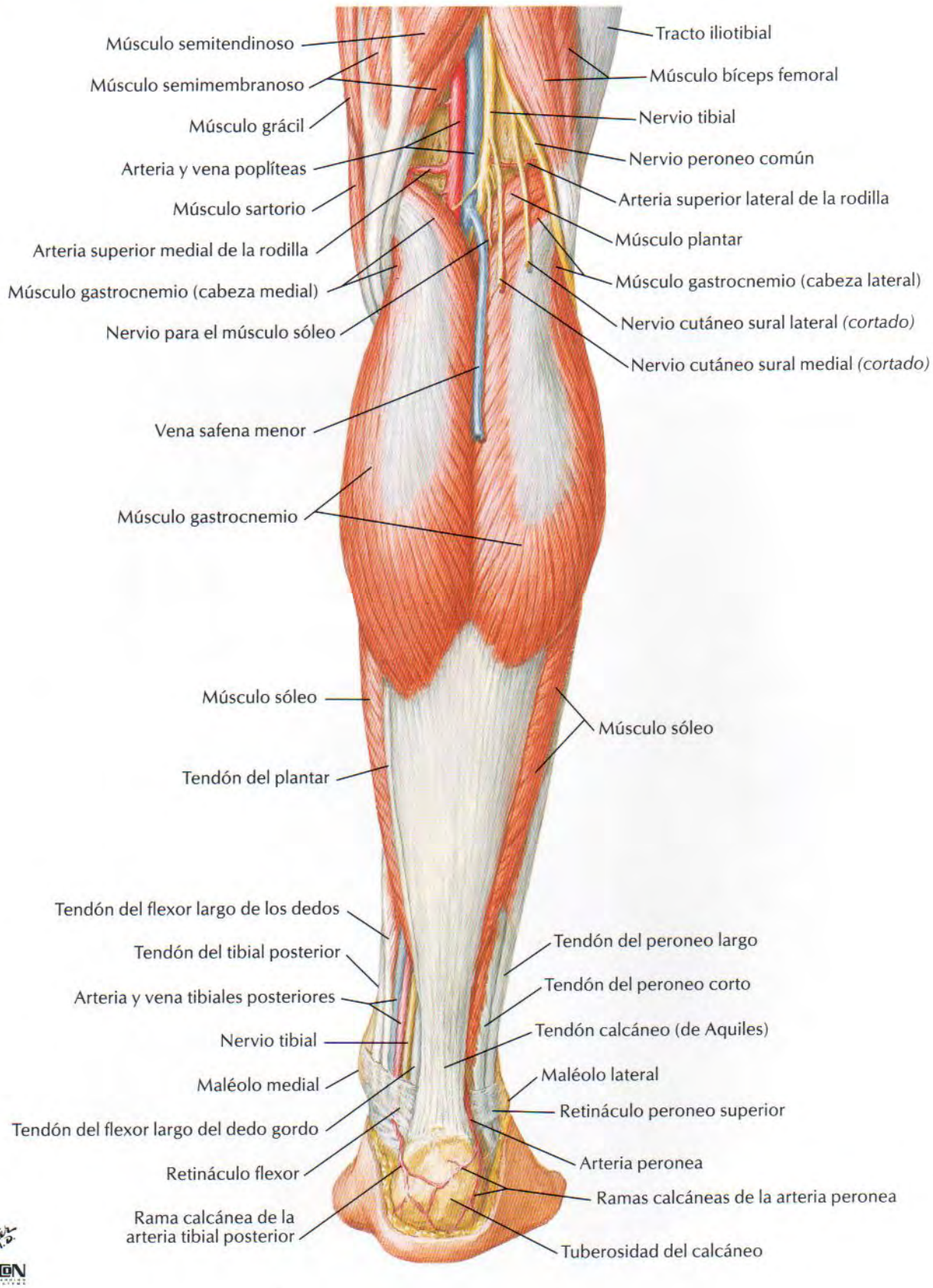

Músculos de la pierna (disección intermedia): visión posterior

VÉASE TAMBIÉN LÁMINA 523

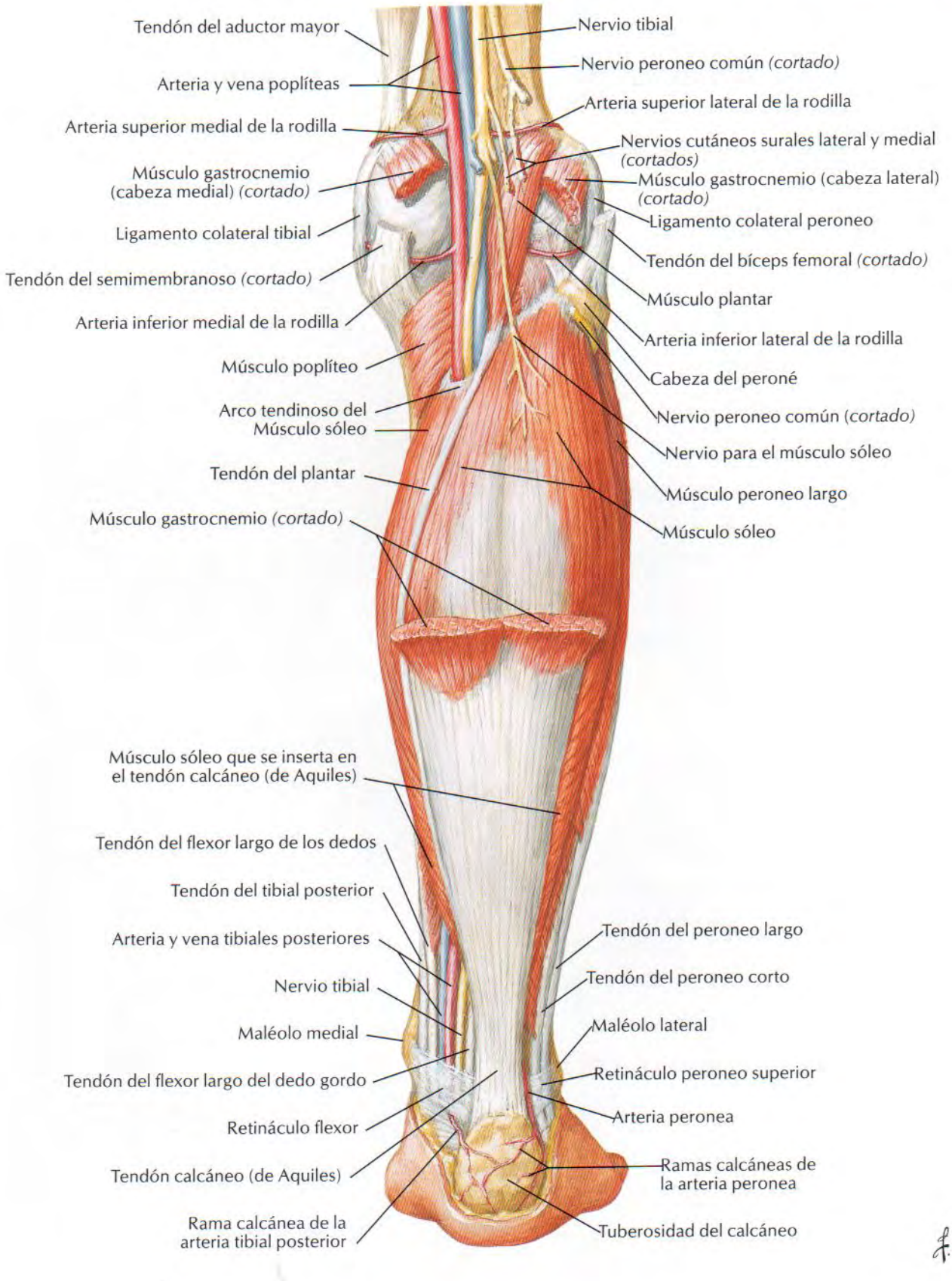

Músculos de la pierna (disección profunda): visión posterior

VÉASE TAMBIÉN LÁMINA 523

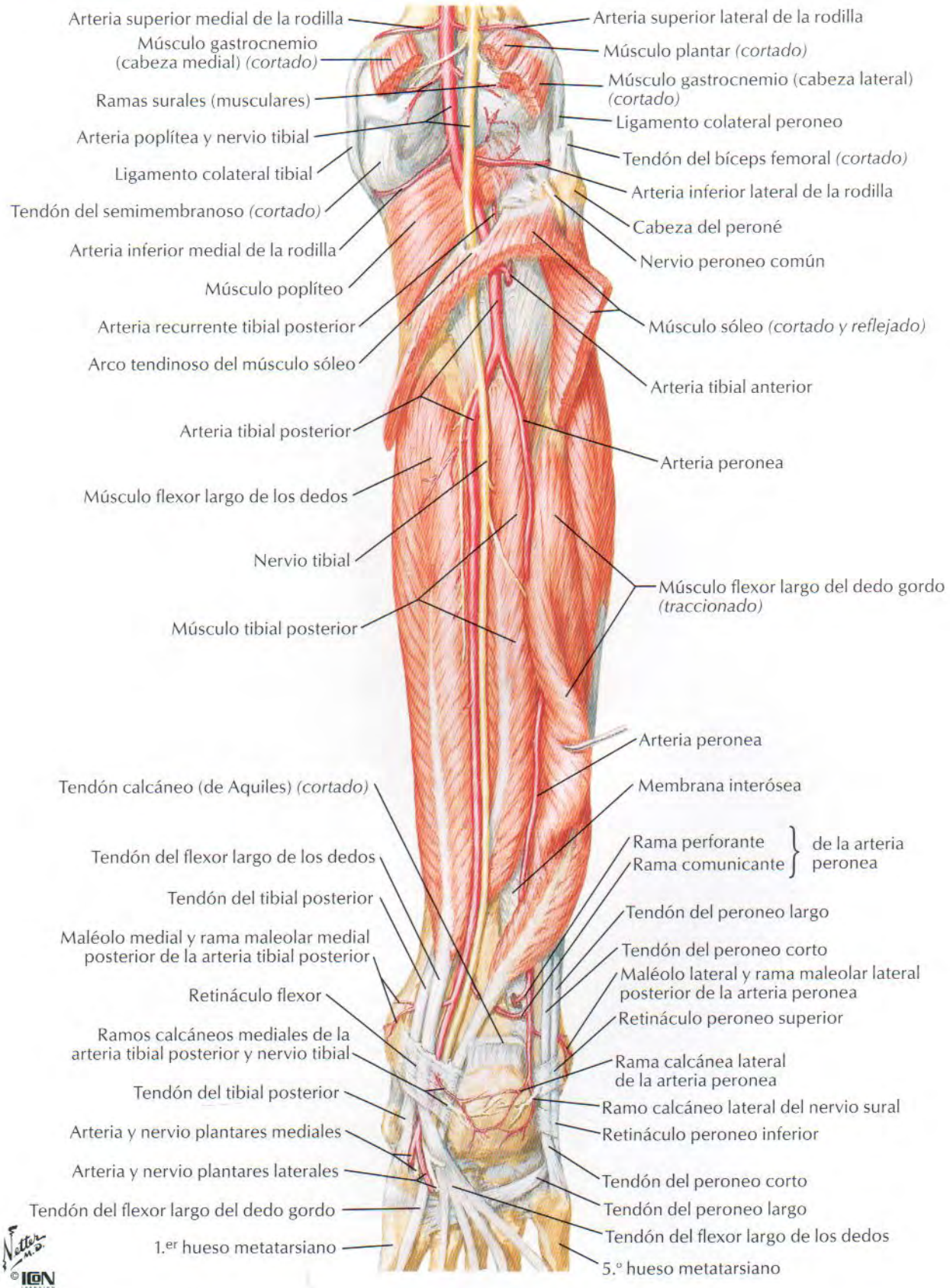

Músculos de la pierna (disección superficial): visión anterior

VÉASE TAMBIÉN LÁMINA 524

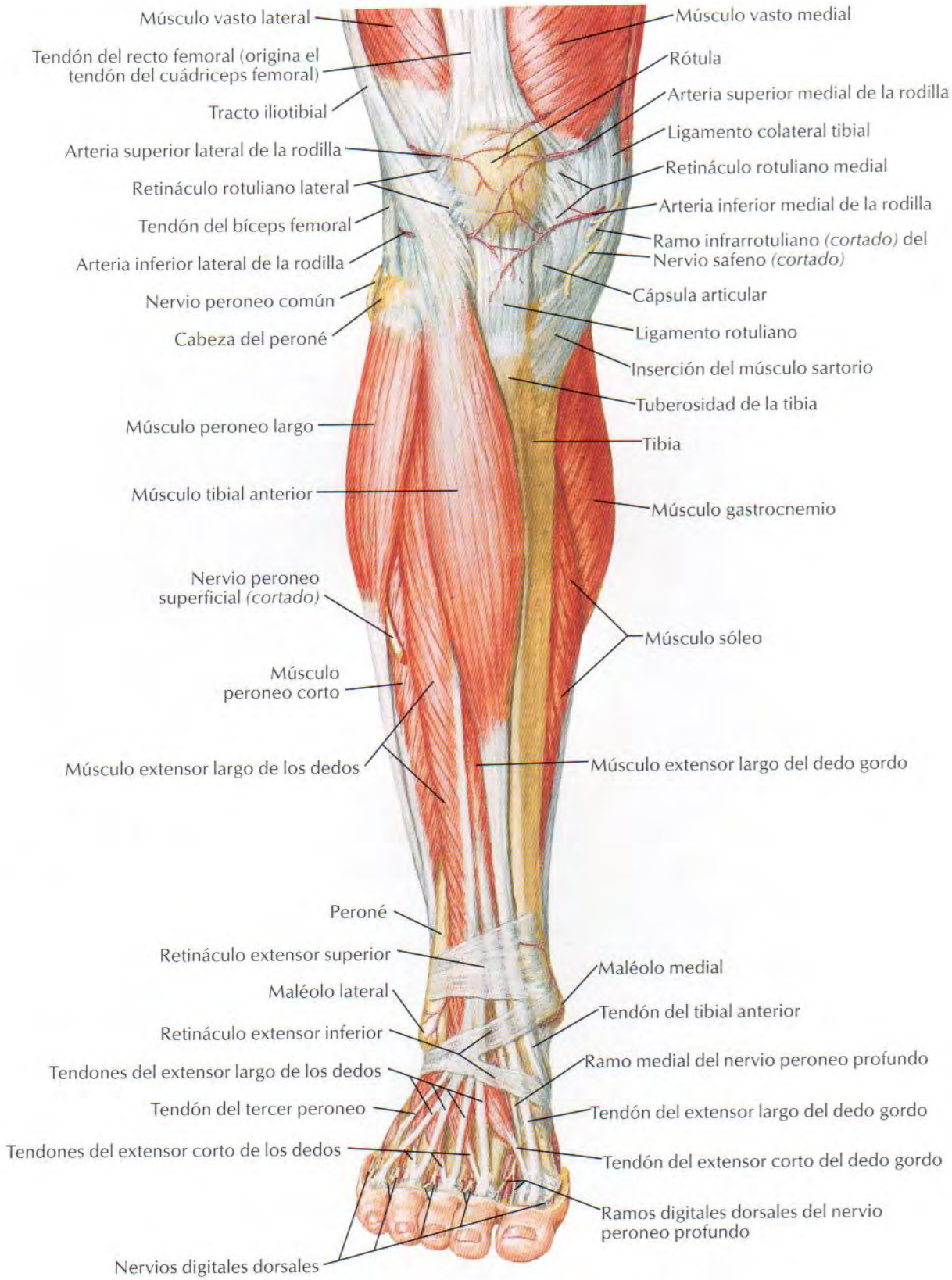

Músculos de la pierna (disección profunda): visión anterior

VÉASE TAMBIÉN LÁMINA 524

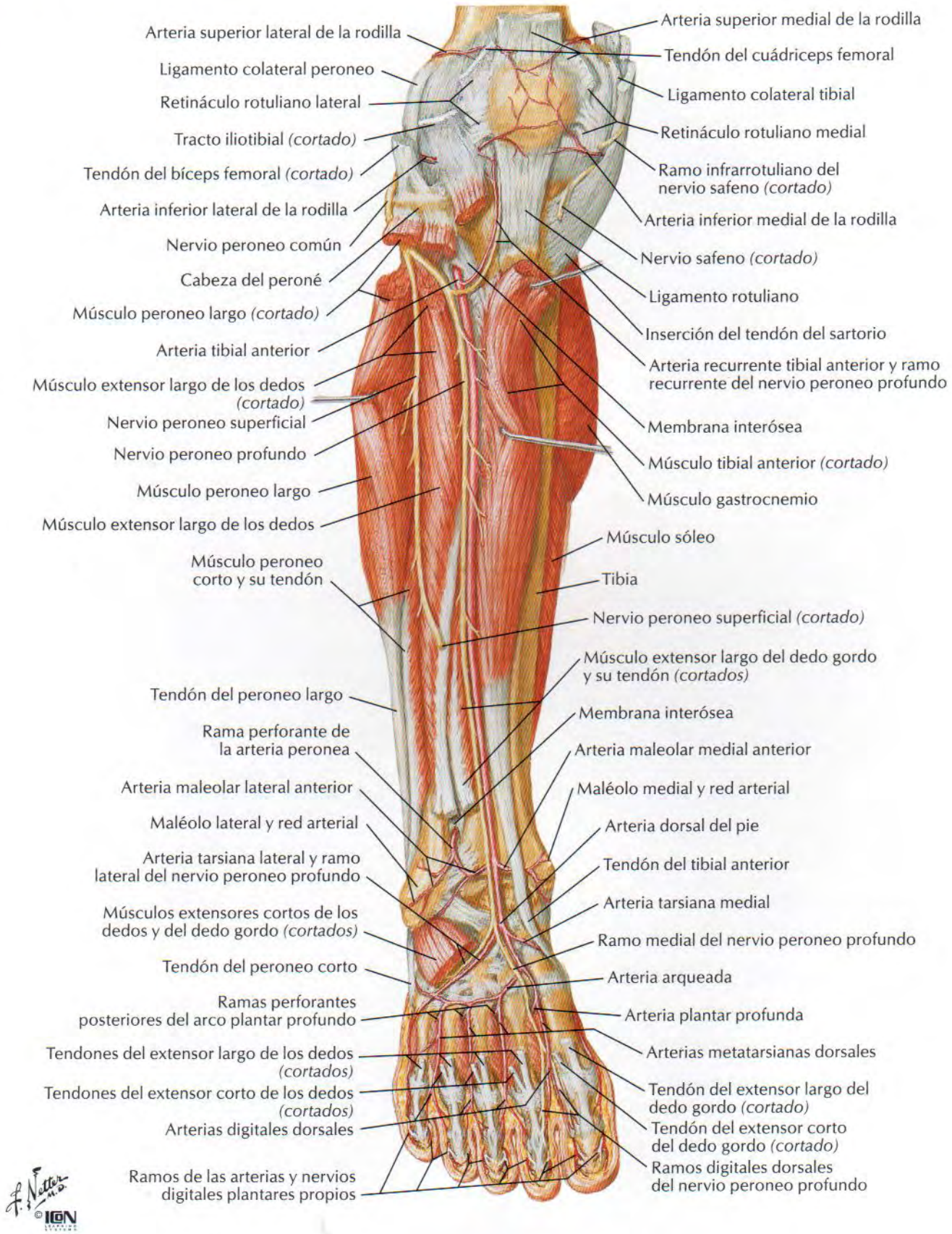

Músculos de la pierna: visión lateral

VÉASE TAMBIÉN LÁMINA 524

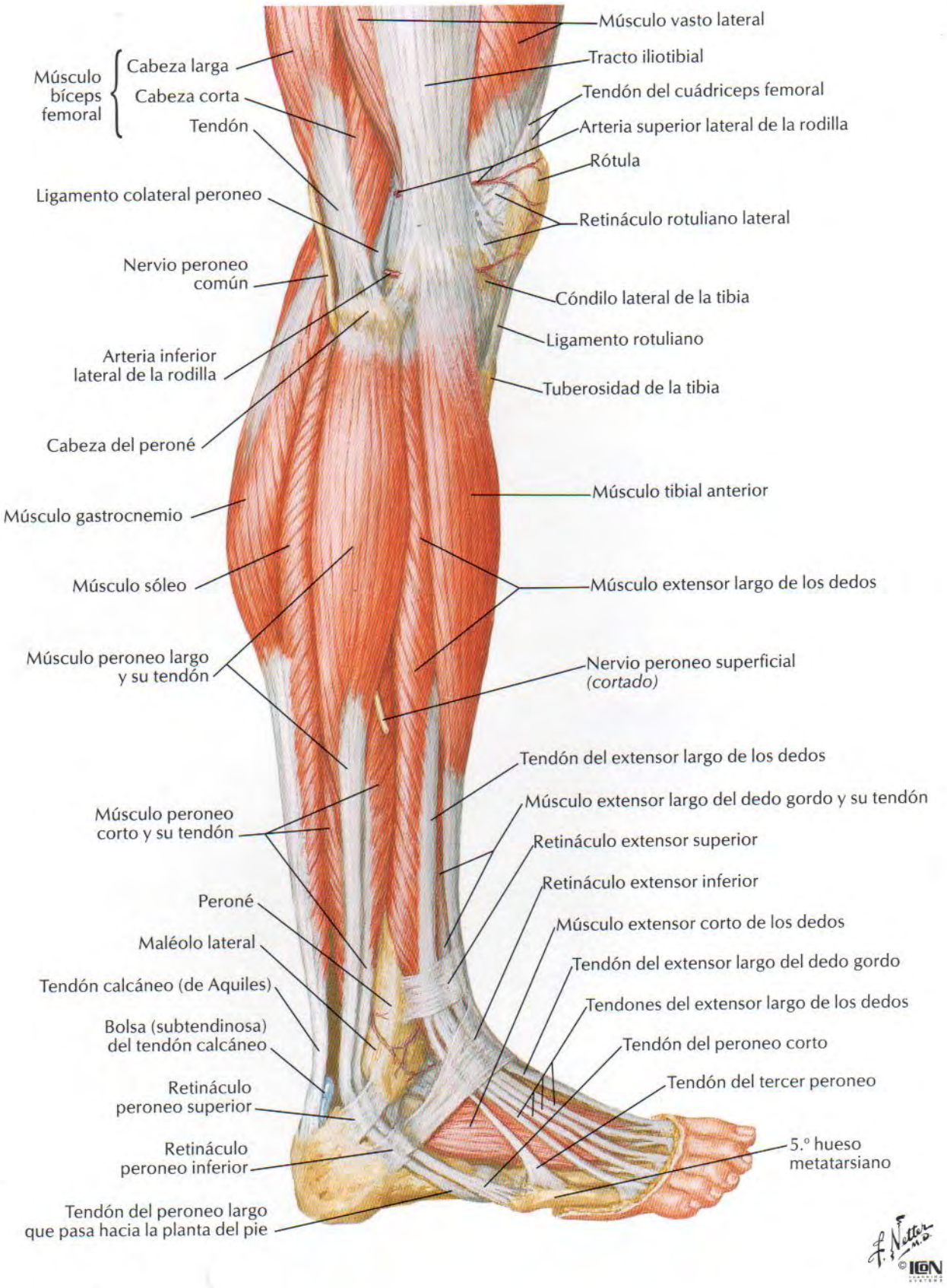

Pierna: secciones transversales y compartimientos de la fascia

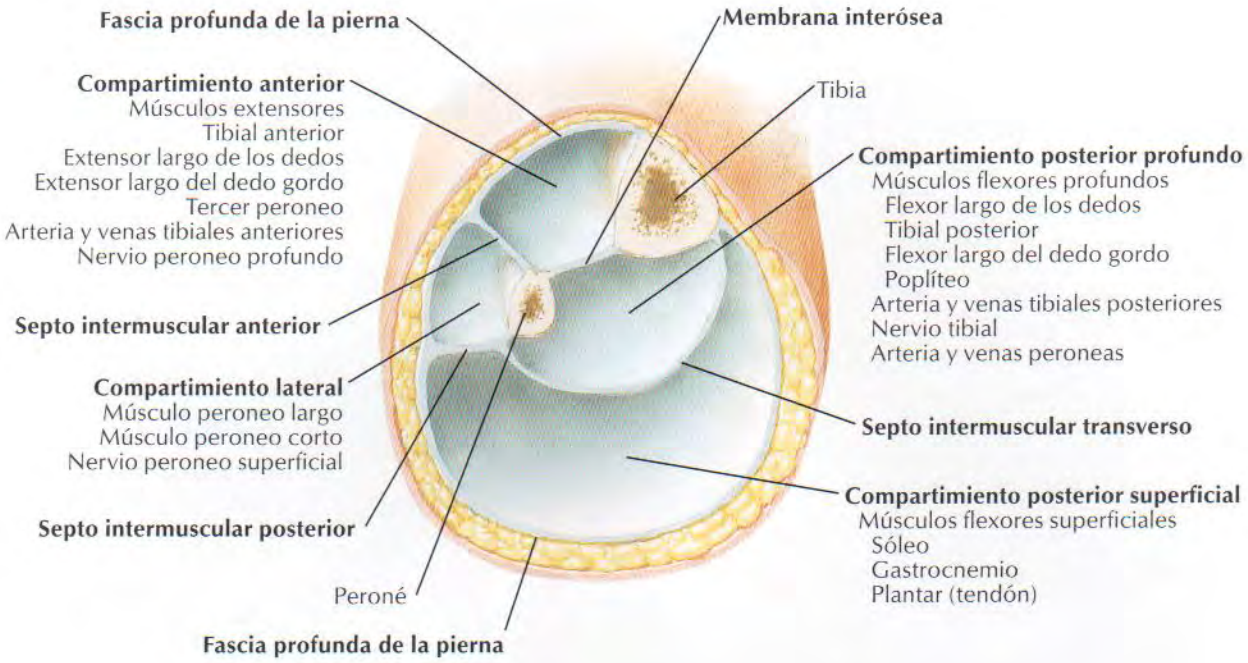

Sección transversal justo por encima de la mitad de la pierna

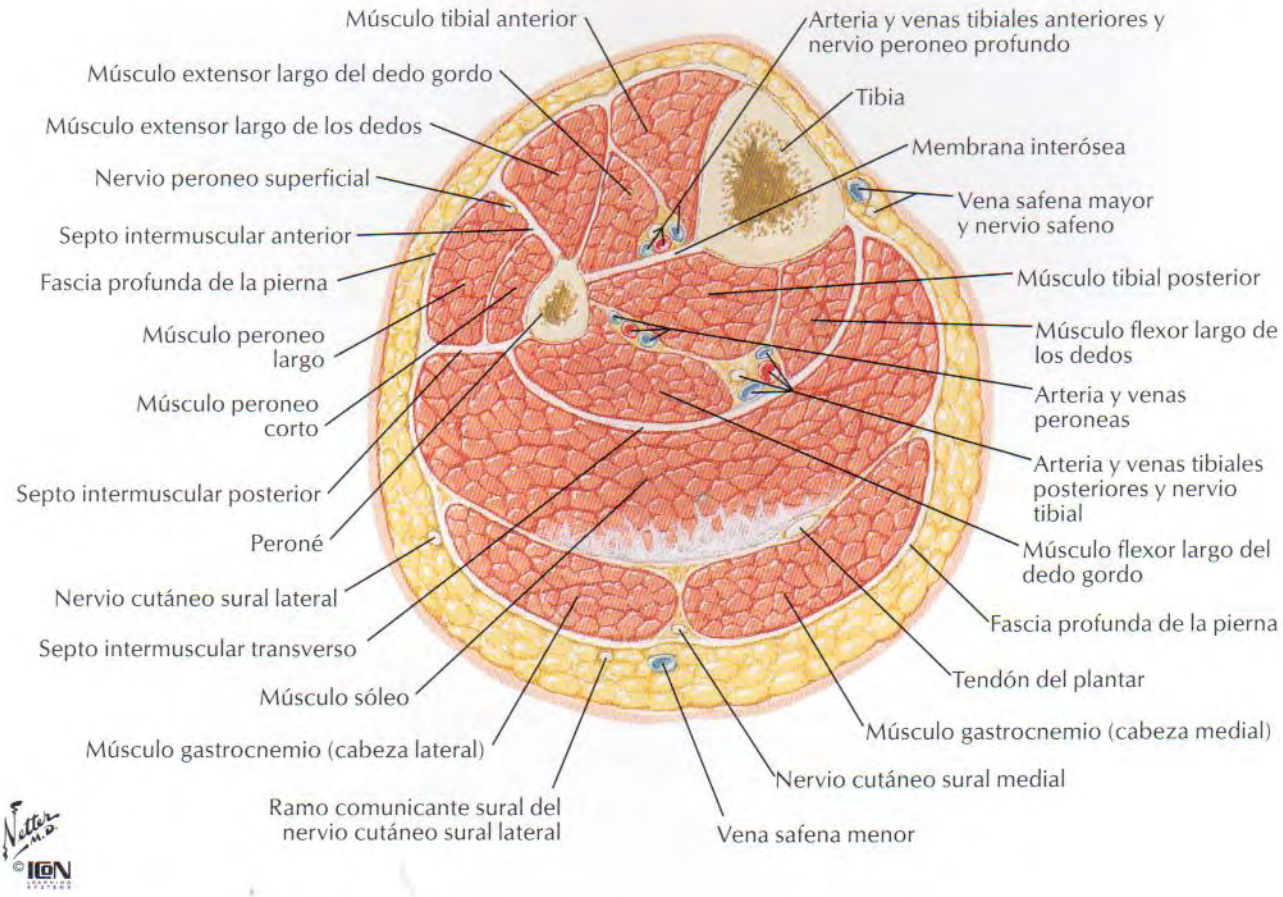

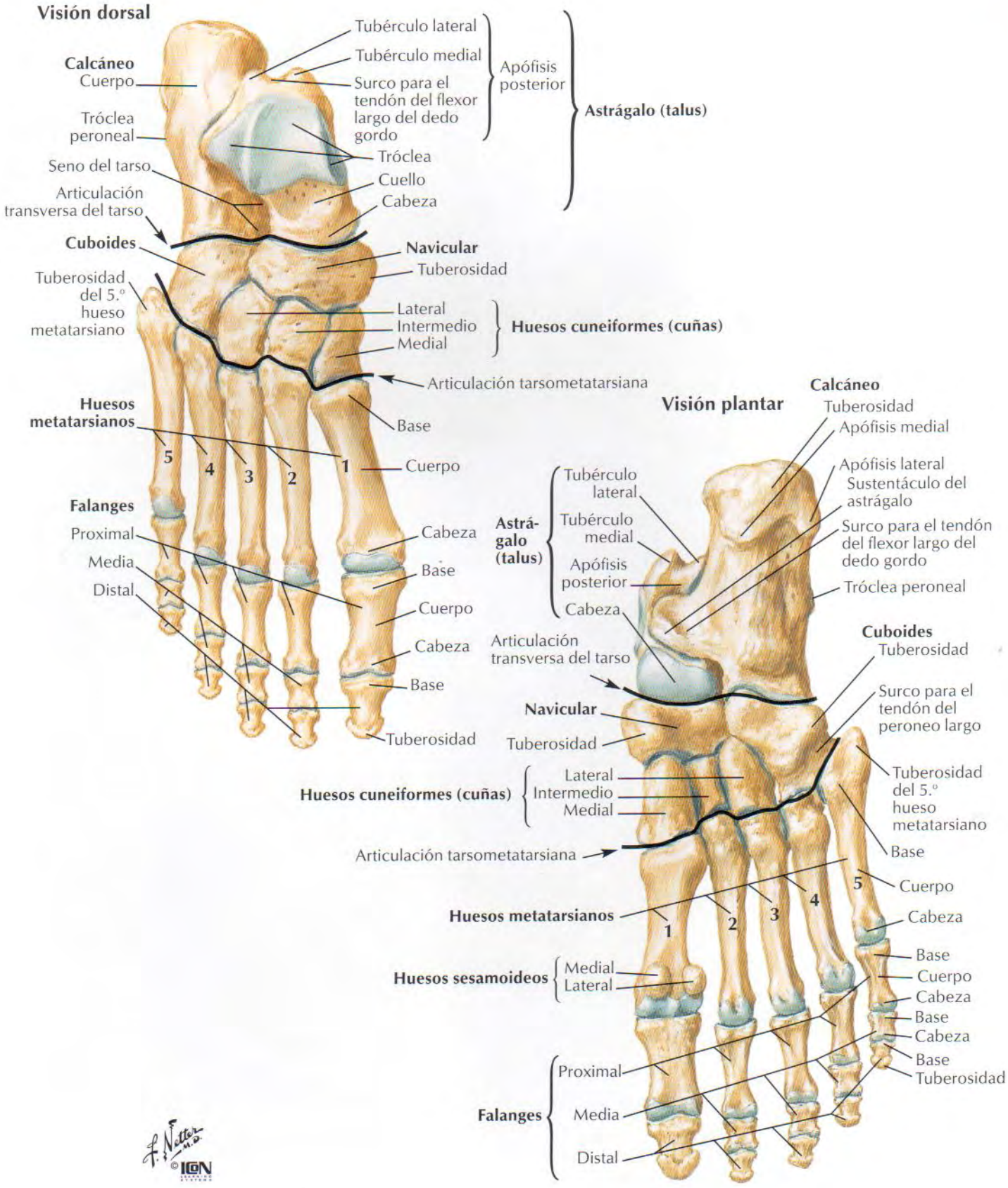
Visión dorsal
Calcáneo
Cuerpo
Tróclea peroneal
Seno del tarso
Articulación transversa del tarso
Cuboides
Tuberosidad del 5.° hueso metatarsiano
Huesos metatarsianos
5
4
3
2
1
Falanges
Proximal
Media
Distal
Tubérculo lateral
Tubérculo medial
Surco para el tendón del flexor largo del dedo gordo
Apófisis posterior
Astrágalo (talus)
Tróclea
Cuello
Cabeza
Navicular
Tuberosidad
Lateral
Intermedio
Medial
Huesos cuneiformes (cuñas)
Articulación tarsometatarsiana
Base
Cuerpo
Cabeza
Base
Cuerpo
Cabeza
Base
Tuberosidad
Visión plantar
Calcáneo
Tuberosidad
Apófisis medial
Apófisis lateral
Sustentáculo del astrágalo
Surco para el tendón del flexor largo del dedo gordo
Tróclea peroneal
Tubérculo lateral
Tubérculo medial
Apófisis posterior
Cabeza
Astrágalo (talus)
Articulación transversa del tarso
Cuboides
Tuberosidad
Surco para el tendón del peroneo largo
Navicular
Tuberosidad
Lateral
Intermedio
Medial
Huesos cuneiformes (cuñas)
Tuberosidad del 5.° hueso metatarsiano
Base
Articulación tarsometatarsiana
5
4
3
2
1
Cuerpo
Huesos metatarsianos
Cabeza
Base
Huesos sesamoideos
Medial
Lateral
Cuerpo
Cabeza
Base
Cabeza
Base
Tuberosidad
Proximal
Falanges
Media
Distal
F. Netter M.D.
© ICON

Visión lateral

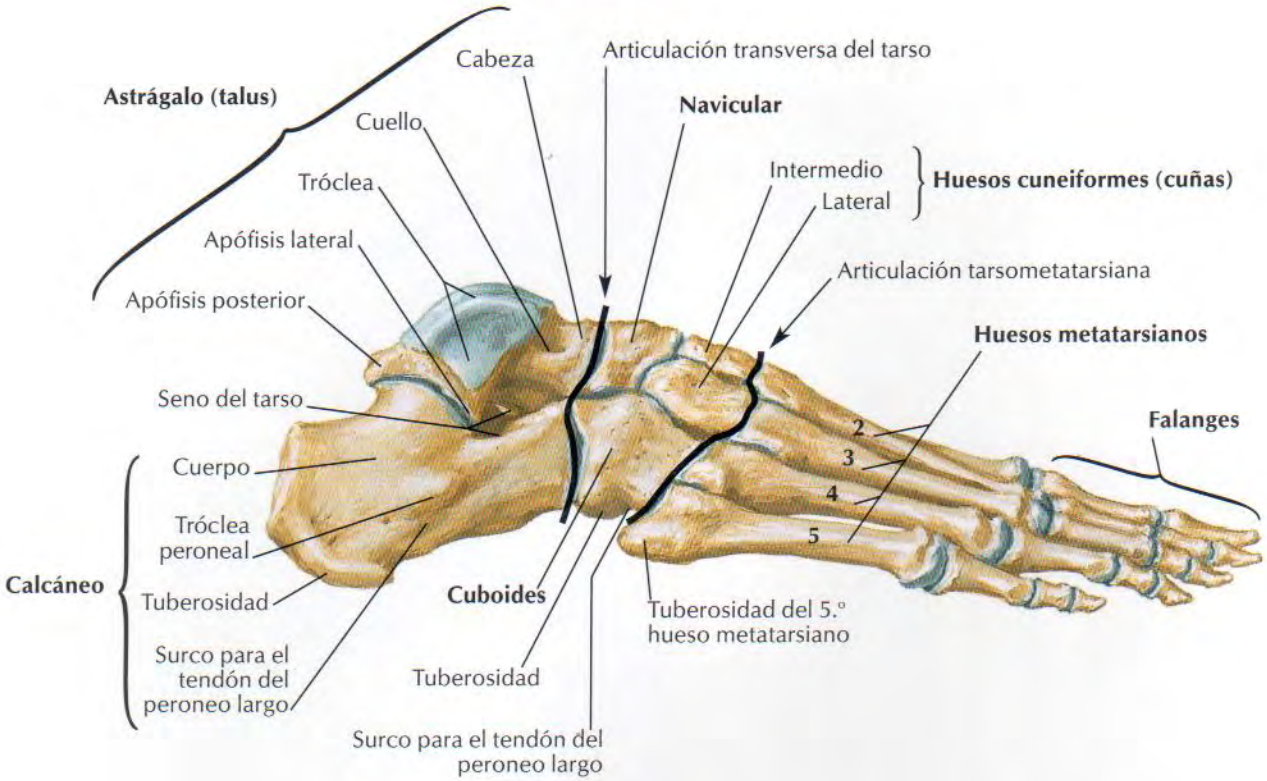

Visión medial

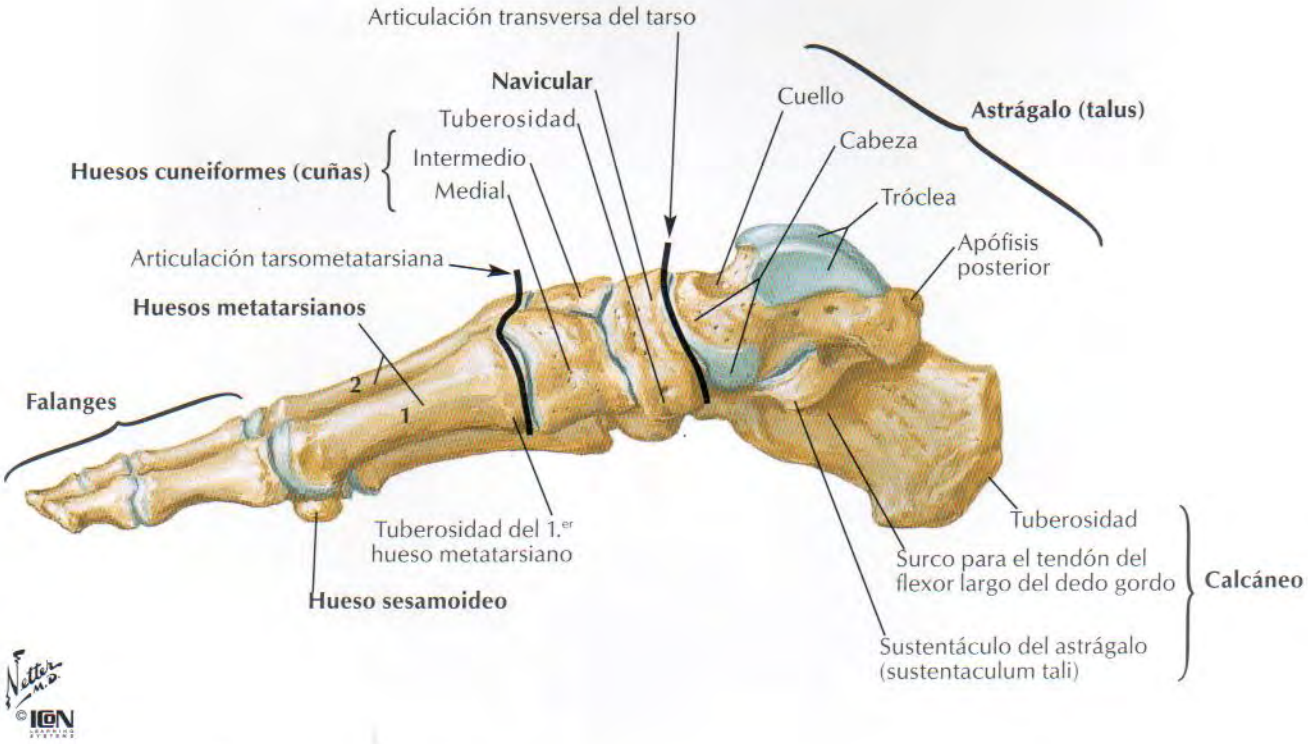

Pie derecho

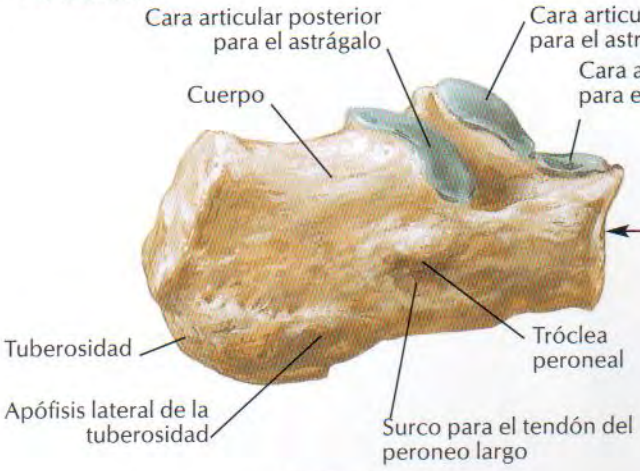

Visión lateral

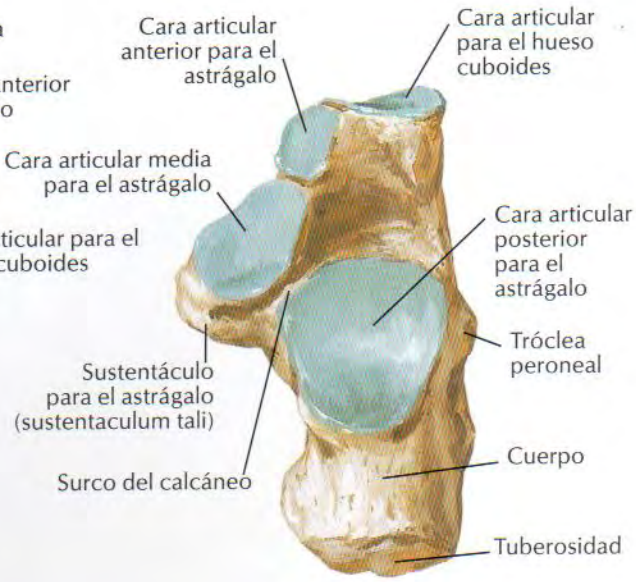

Visión superior

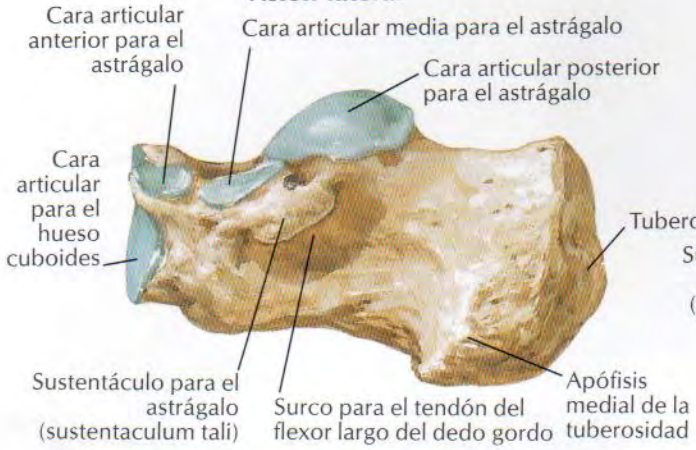

Visión medial

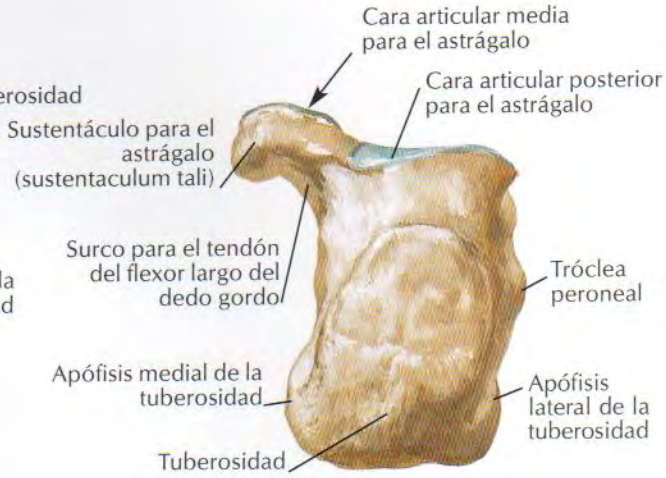

Visión posterior

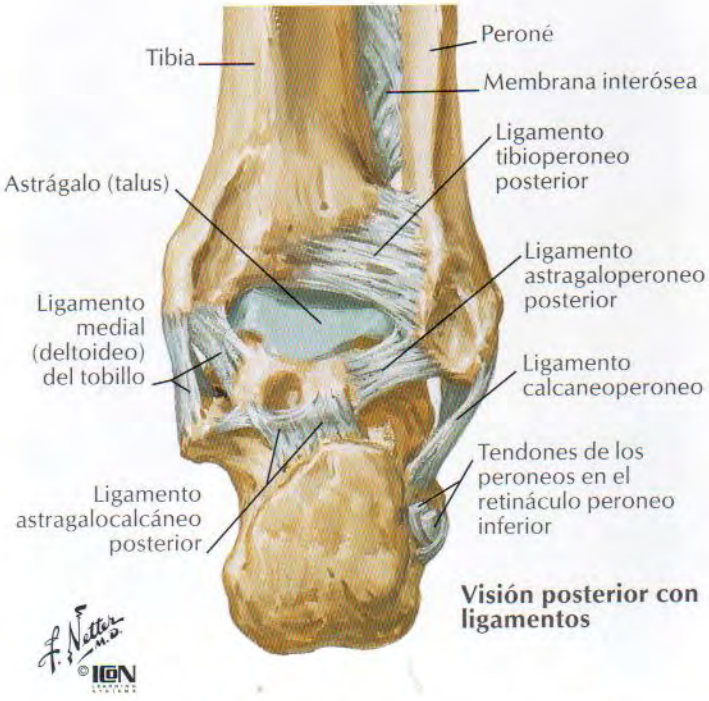

Visión posterior con ligamentos

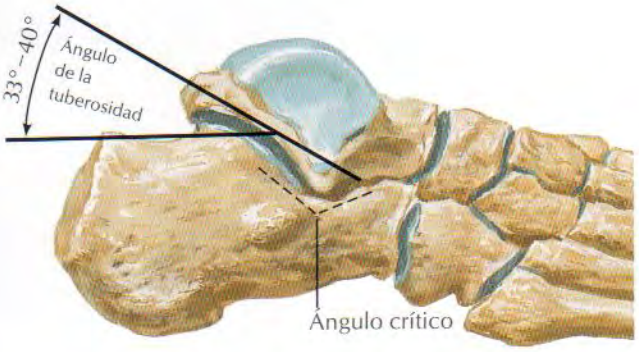

Relaciones funcionales del calcáneo

Tobillo: radiografías

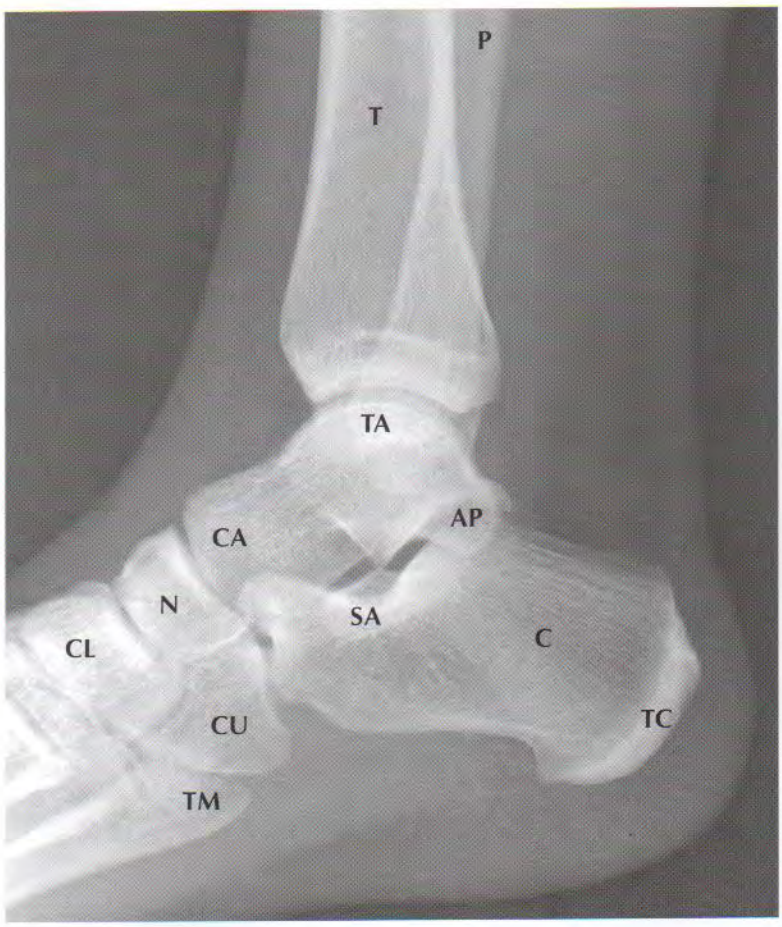

Visión lateral

AP	Apófisis posterior del astrágalo
C	Calcáneo
CA	Cabeza del astrágalo
CL	Cuneiforme (cuña) lateral
CU	Cuboides
N	Navicular
P	Peroné
SA	Sustentáculo para el astrágalo del calcáneo
T	Tibia
TA	Tróclea del astrágalo
TC	Tuberosidad del calcáneo
TM	Tuberosidad del 5.° metatarsiano

Visión anterior

A	Astrágalo
ML	Maléolo lateral
MM	Maléolo medial
P	Peroné
T	Tibia

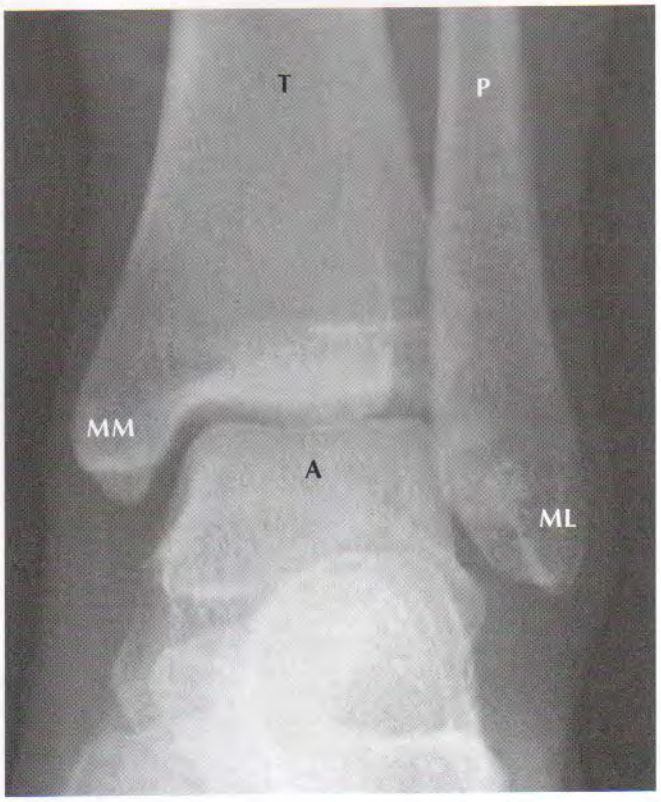

Pie derecho: visión lateral

Tibia
Peroné
Ligamentos tibioperoneos anterior y Posterior
Retináculo peroneo superior
Tendón calcáneo (de Aquiles) *(cortado)*
Retináculo peroneo inferior
Ligamento astragaloperoneo posterior
Ligamento calcaneoperoneo
Ligamento astragaloperoneo anterior
Componentes del ligamento (colateral) lateral del tobillo
Ligamento astragalocalcáneo interóseo
Ligamento astragalonavicular dorsal
Ligamento calcaneonavicular
Ligamento calcaneocuboideo
Ligamento bifurcado
Ligamento cuboideonavicular dorsal
Ligamentos cuneonaviculares dorsales
Ligamentos intercuneiformes dorsales
Ligamentos tarsometatarsianos dorsales
Ligamento astragalocalcáneo lateral
Ligamento plantar largo
Tendón del peroneo largo
Tendón del peroneo corto
Ligamento calcaneocuboideo dorsal
Hueso cuboides
Ligamento cuneocuboideo dorsal
Ligamentos metatarsianos dorsales

Pie derecho: visión medial

Tibia
Ligamento medial (deltoideo) del tobillo
Porción tibioastragalina posterior
Porción tibiocalcánea
Porción tibionavicular
Porción tibioastragalina anterior
Ligamento astragalocalcáneo medial
Apófisis posterior del astrágalo
Ligamento astragalonavicular dorsal
Hueso navicular
Ligamentos cuneonaviculares dorsales
Hueso cuneiforme (cuña) medial
Ligamento intercuneiforme dorsal
Ligamentos tarsometatarsianos dorsales
1.er hueso metatarsiano
Tuberosidad
Ligamento astragalocalcáneo posterior
Tendón calcáneo (de Aquiles) *(cortado)*
Tendón del tibial anterior
Tendón del tibial posterior
Ligamento plantar corto
Ligamento calcaneo-navicular plantar (resorte)
Ligamento plantar largo
Sustentáculo para el astrágalo (sustentaculum tali)

F. Netter M.D. ©ICON

Ligamentos y tendones del pie: visión plantar

Tendón del flexor largo de los dedos para el 2.º dedo *(cortado)*
Tendón del flexor corto de los dedos para el 2.º dedo *(cortado)*
4.ª falange distal
4.ª falange media
Ligamentos metatarsianos transversos profundos
5.ª falange proximal
Tendón del 4.º lumbrical *(cortado)*
Tendones del abductor y flexor corto del dedo pequeño *(cortados)*
Ligamentos plantares (placas)
Músculos interóseos *(cortados)*
5.º hueso metatarsiano
Ligamentos metatarsianos plantares
Tuberosidad del 5.º hueso metatarsiano
Tendón del peroneo corto
Hueso cuboides
Tendón del peroneo largo
Tuberosidad del hueso cuboides
Ligamento plantar largo
Ligamento calcaneocuboideo plantar (plantar corto)
Calcáneo
Apófisis medial y Apófisis lateral de la Tuberosidad del calcáneo
Falange distal del dedo gordo
Articulación interfalángica (IF)
Tendón del flexor largo del dedo gordo *(cortado)*
Falange proximal del dedo gordo
Articulación metatarsofalángica (MF)
Huesos sesamoideos
Tendones del abductor del dedo gordo y cabeza medial del flexor corto del dedo gordo (cortados)
Tendones del aductor del dedo gordo y cabeza lateral del flexor corto del dedo gordo *(cortados)*
1.er hueso metatarsiano
Ligamentos tarsometatarsianos plantares
Hueso cuneiforme (cuña) medial
Tendón del tibial anterior *(cortado)*
Ligamento cuneonavicular plantar
Ligamento cuboideonavicular plantar
Tuberosidad del hueso navicular
Ligamento calcaneonavicular plantar (resorte)
Tendón del tibial posterior
Tendón del flexor largo de los dedos *(cortado)*
Sustentáculo para el astrágalo (sustentaculum tali)
Tendón del flexor largo del dedo gordo *(cortado)*
Apófisis posterior del astrágalo (tubérculos medial y lateral)

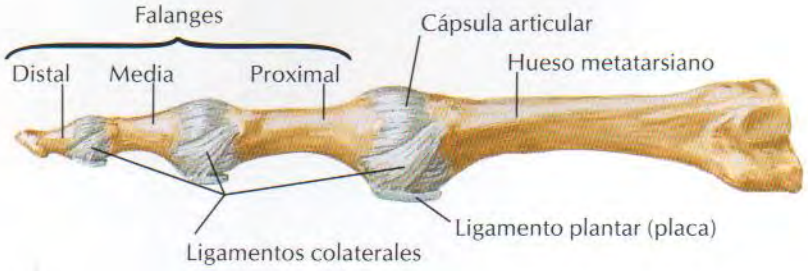

Cápsulas y ligamentos de las articulaciones metatarsofalángicas e interfalángicas: visión lateral

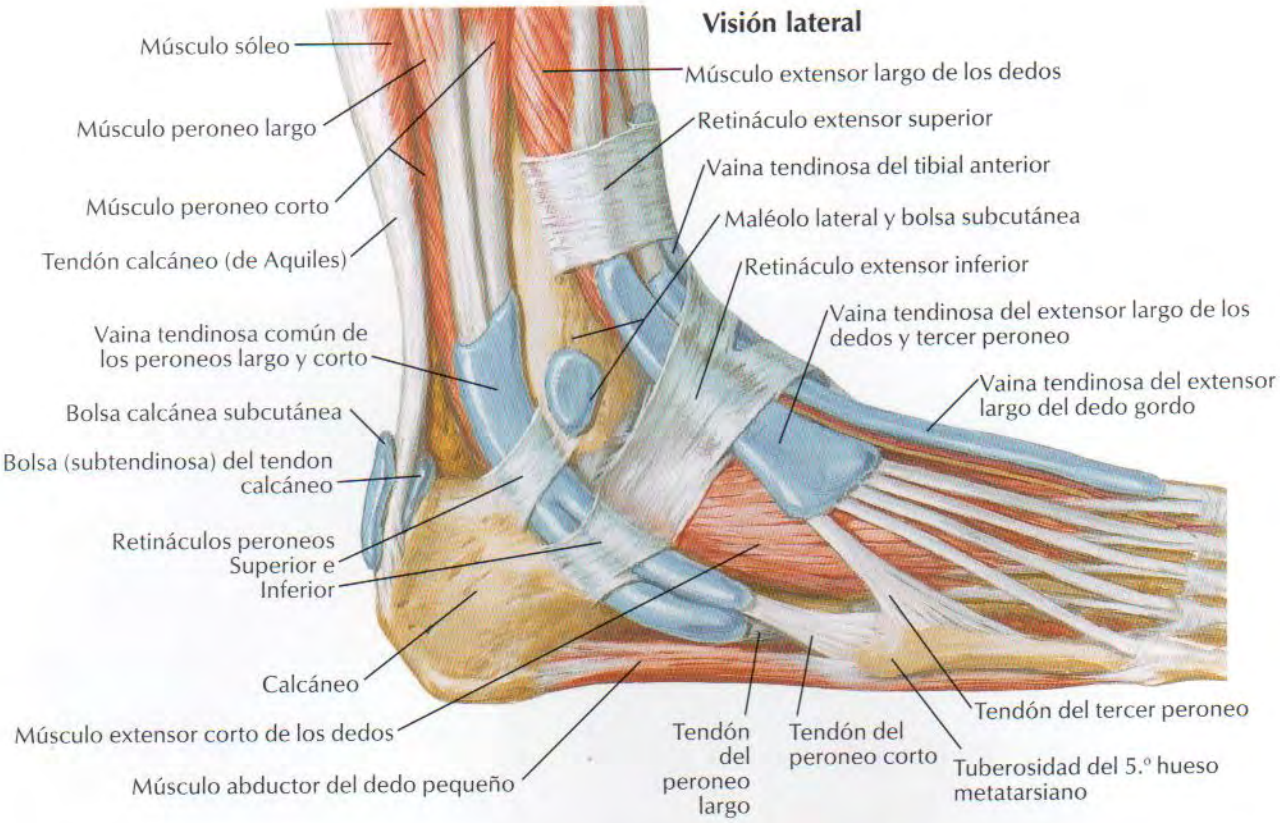
Visión lateral
Músculo sóleo
Músculo peroneo largo
Músculo peroneo corto
Tendón calcáneo (de Aquiles)
Vaina tendinosa común de los peroneos largo y corto
Bolsa calcánea subcutánea
Bolsa (subtendinosa) del tendon calcáneo
Retináculos peroneos Superior e Inferior
Calcáneo
Músculo extensor corto de los dedos
Músculo abductor del dedo pequeño
Músculo extensor largo de los dedos
Retináculo extensor superior
Vaina tendinosa del tibial anterior
Maléolo lateral y bolsa subcutánea
Retináculo extensor inferior
Vaina tendinosa del extensor largo de los dedos y tercer peroneo
Vaina tendinosa del extensor largo del dedo gordo
Tendón del tercer peroneo
Tendón del peroneo largo
Tendón del peroneo corto
Tuberosidad del 5.º hueso metatarsiano

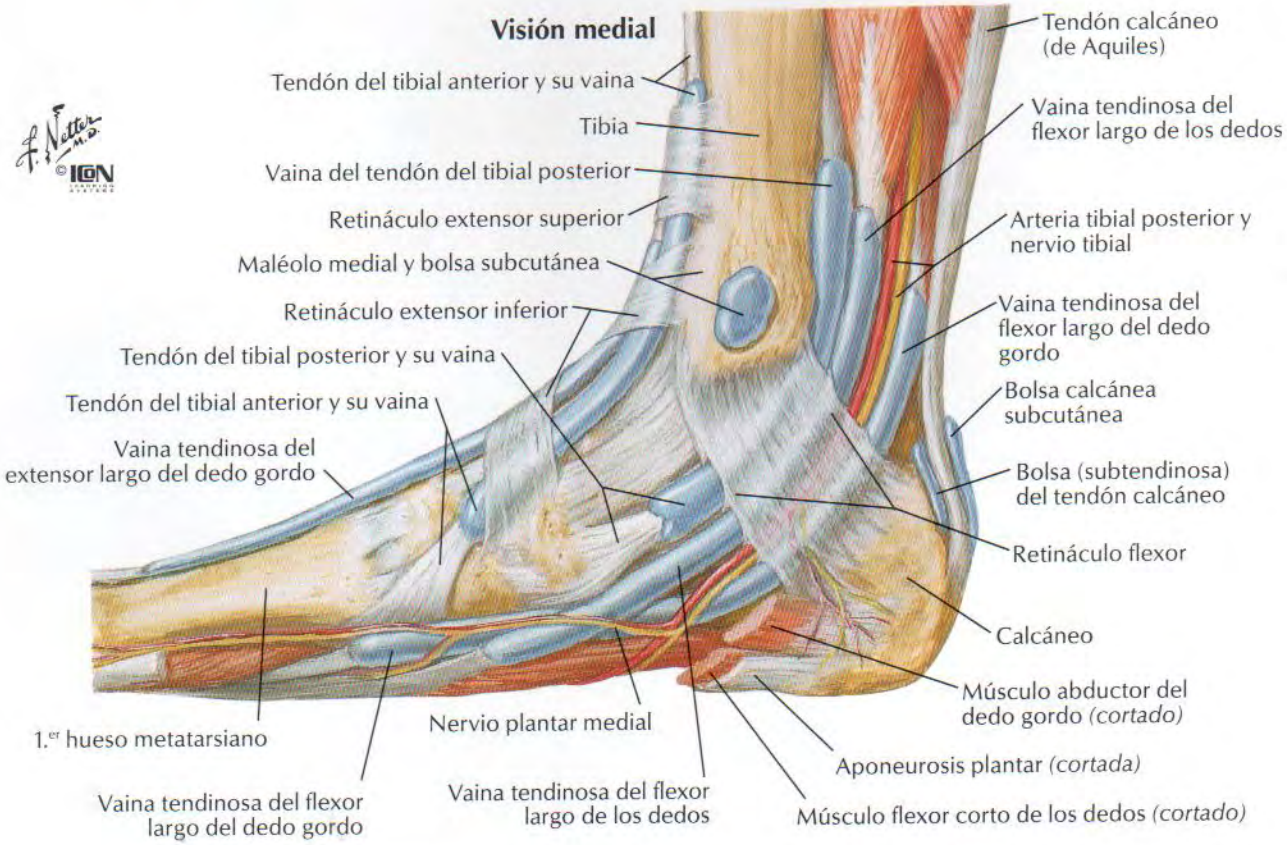
Visión medial
Tendón del tibial anterior y su vaina
Tibia
Vaina del tendón del tibial posterior
Retináculo extensor superior
Maléolo medial y bolsa subcutánea
Retináculo extensor inferior
Tendón del tibial posterior y su vaina
Tendón del tibial anterior y su vaina
Vaina tendinosa del extensor largo del dedo gordo
1.er hueso metatarsiano
Vaina tendinosa del flexor largo del dedo gordo
Nervio plantar medial
Vaina tendinosa del flexor largo de los dedos
Tendón calcáneo (de Aquiles)
Vaina tendinosa del flexor largo de los dedos
Arteria tibial posterior y nervio tibial
Vaina tendinosa del flexor largo del dedo gordo
Bolsa calcánea subcutánea
Bolsa (subtendinosa) del tendón calcáneo
Retináculo flexor
Calcáneo
Músculo abductor del dedo gordo (cortado)
Aponeurosis plantar (cortada)
Músculo flexor corto de los dedos (cortado)

Músculos del dorso del pie: disección superficial

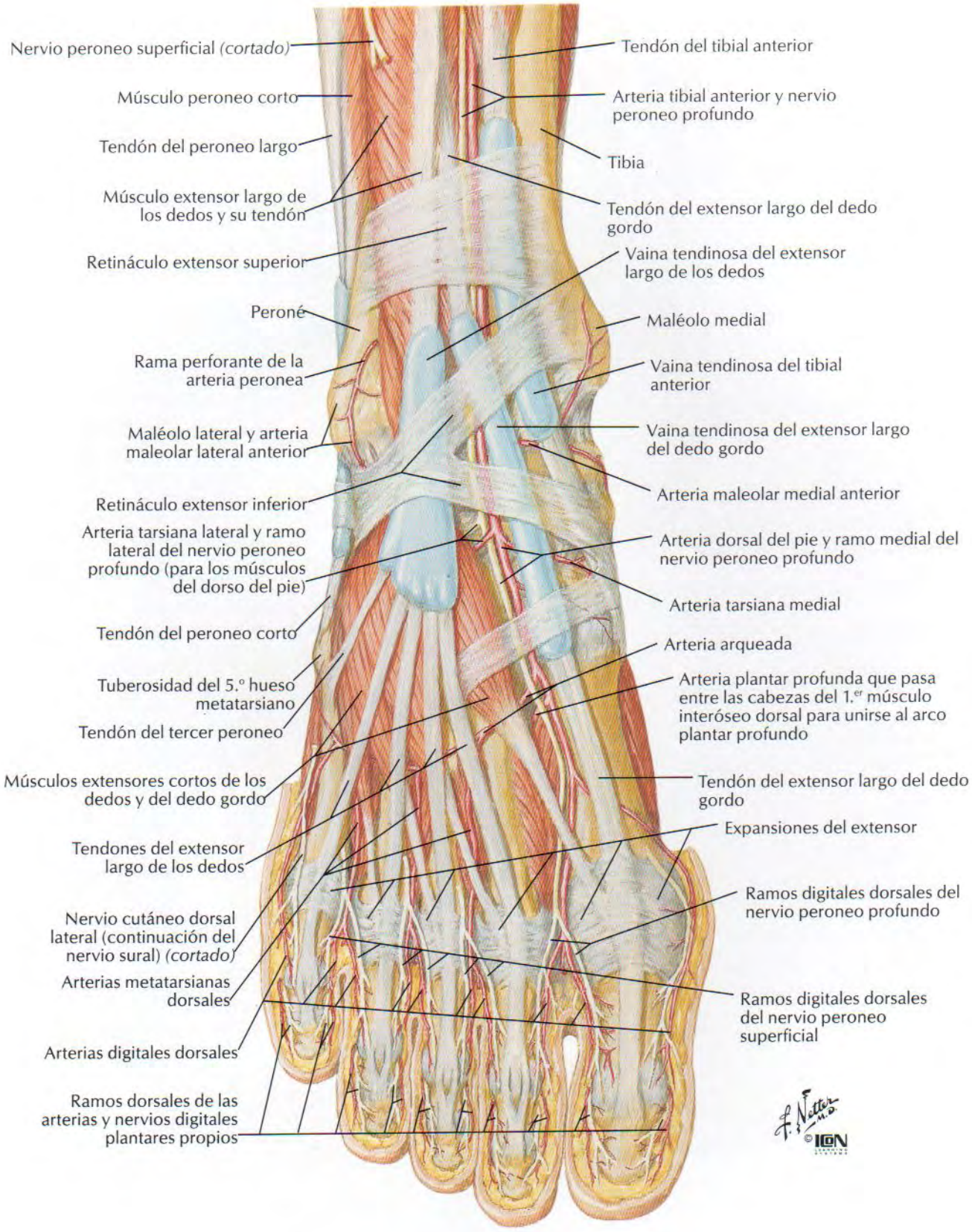

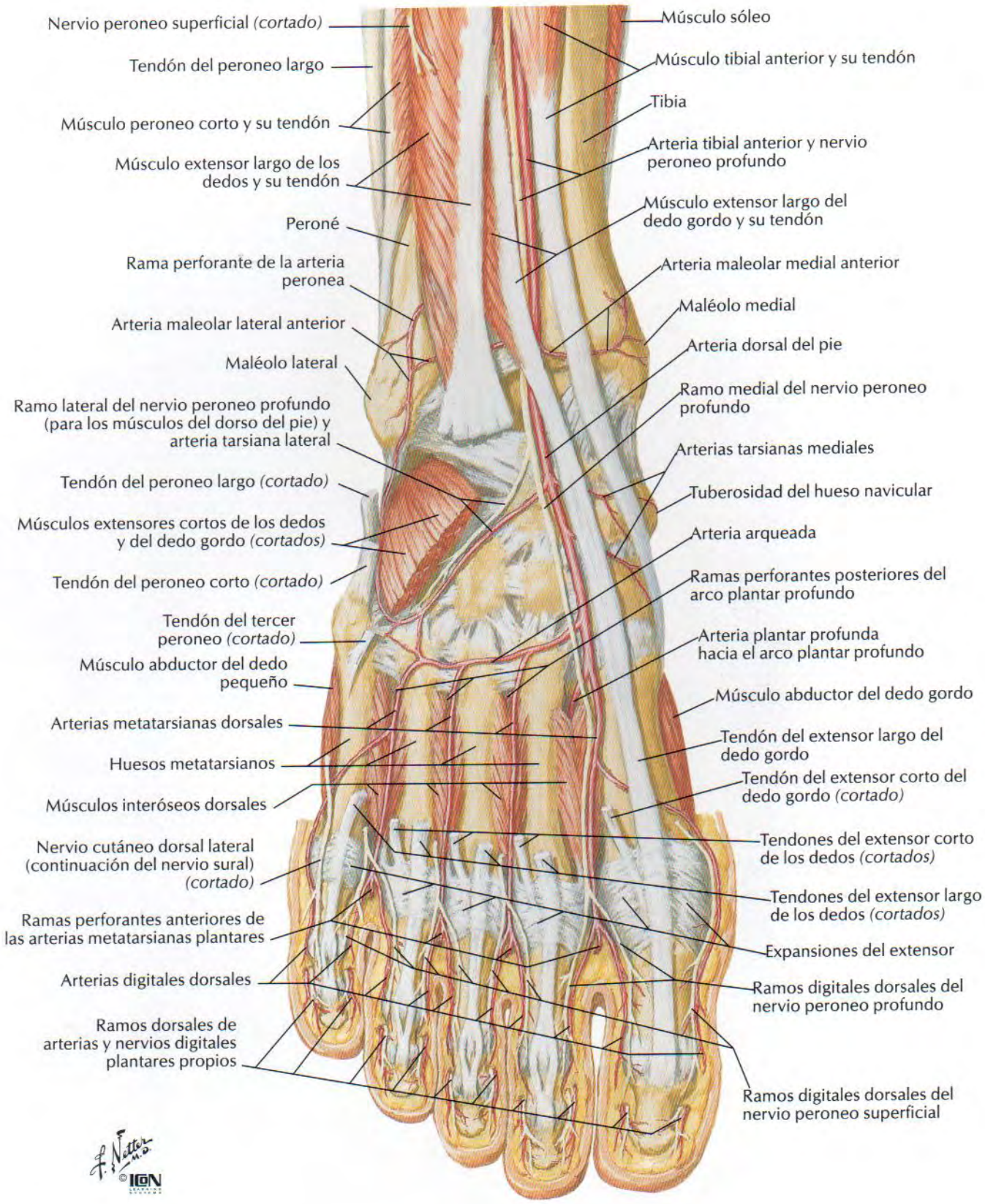
Nervio peroneo superficial *(cortado)*
Tendón del peroneo largo
Músculo peroneo corto y su tendón
Músculo extensor largo de los dedos y su tendón
Peroné
Rama perforante de la arteria peronea
Arteria maleolar lateral anterior
Maléolo lateral
Ramo lateral del nervio peroneo profundo (para los músculos del dorso del pie) y arteria tarsiana lateral
Tendón del peroneo largo *(cortado)*
Músculos extensores cortos de los dedos y del dedo gordo *(cortados)*
Tendón del peroneo corto *(cortado)*
Tendón del tercer peroneo *(cortado)*
Músculo abductor del dedo pequeño
Arterias metatarsianas dorsales
Huesos metatarsianos
Músculos interóseos dorsales
Nervio cutáneo dorsal lateral (continuación del nervio sural) *(cortado)*
Ramas perforantes anteriores de las arterias metatarsianas plantares
Arterias digitales dorsales
Ramos dorsales de arterias y nervios digitales plantares propios
Músculo sóleo
Músculo tibial anterior y su tendón
Tibia
Arteria tibial anterior y nervio peroneo profundo
Músculo extensor largo del dedo gordo y su tendón
Arteria maleolar medial anterior
Maléolo medial
Arteria dorsal del pie
Ramo medial del nervio peroneo profundo
Arterias tarsianas mediales
Tuberosidad del hueso navicular
Arteria arqueada
Ramas perforantes posteriores del arco plantar profundo
Arteria plantar profunda hacia el arco plantar profundo
Músculo abductor del dedo gordo
Tendón del extensor largo del dedo gordo
Tendón del extensor corto del dedo gordo *(cortado)*
Tendones del extensor corto de los dedos *(cortados)*
Tendones del extensor largo de los dedos *(cortados)*
Expansiones del extensor
Ramos digitales dorsales del nervio peroneo profundo
Ramos digitales dorsales del nervio peroneo superficial
F. Netter M.D.
© ICON

Planta del pie: disección superficial

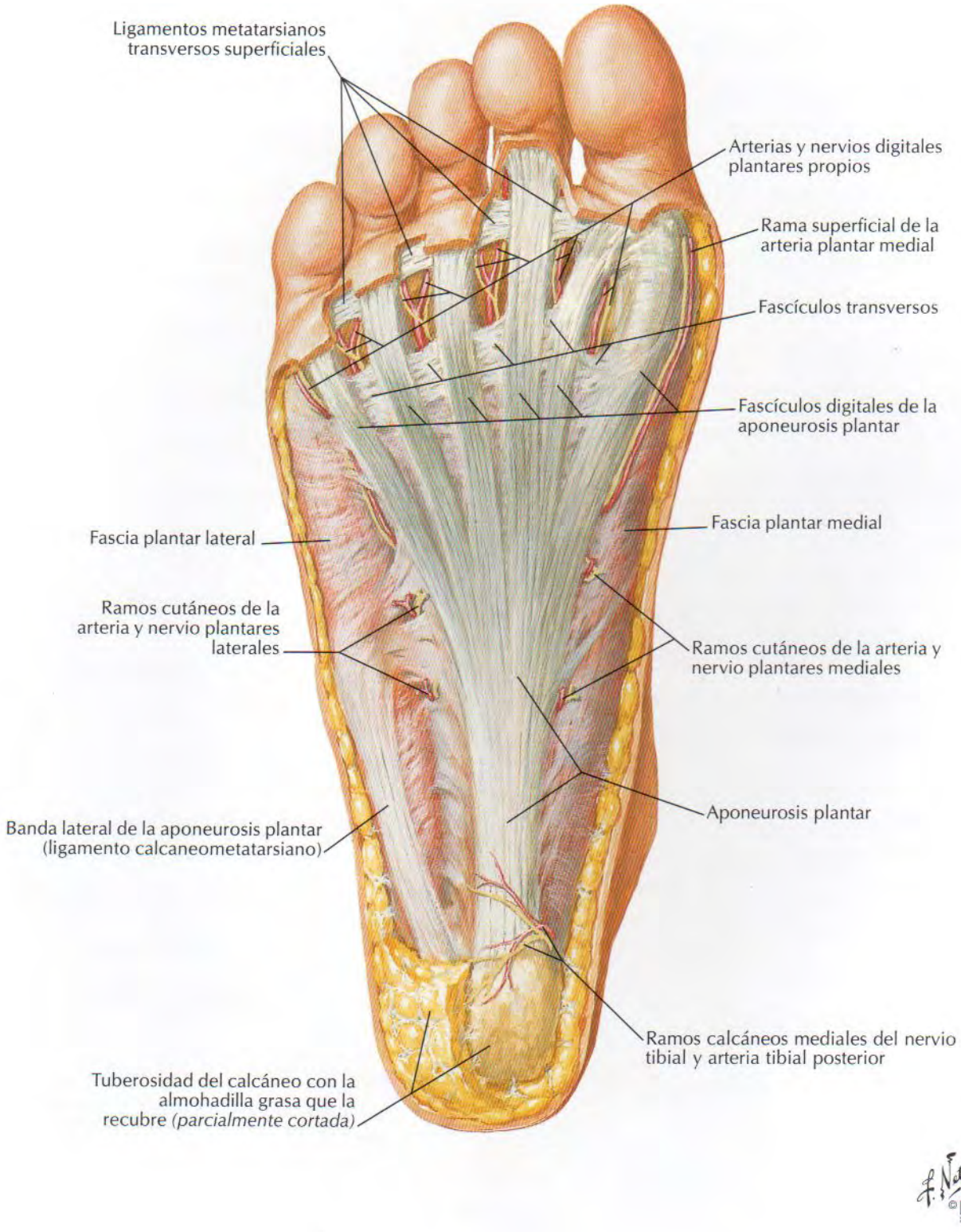

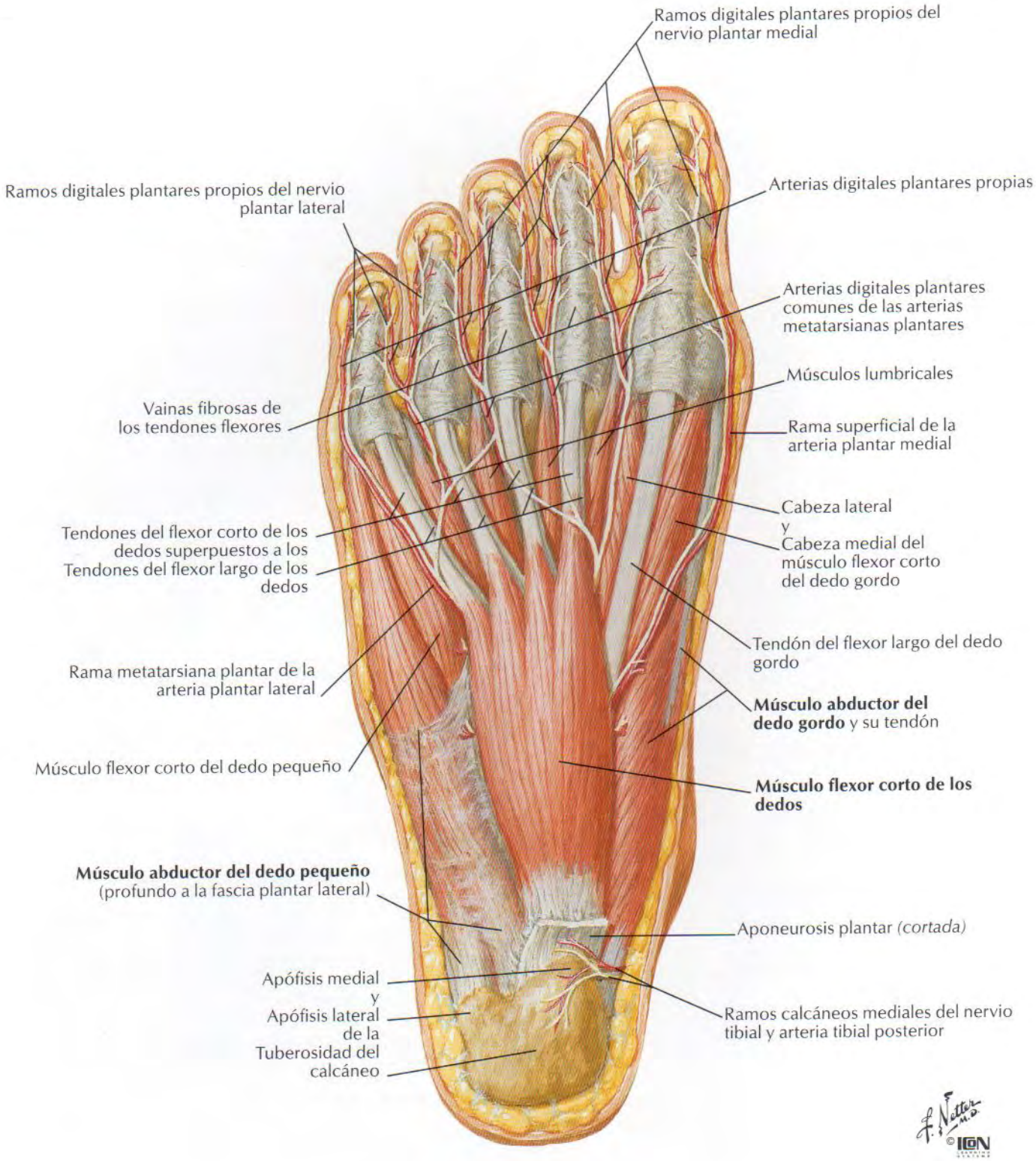
Ramos digitales plantares propios del nervio plantar medial
Ramos digitales plantares propios del nervio plantar lateral
Arterias digitales plantares propias
Arterias digitales plantares comunes de las arterias metatarsianas plantares
Músculos lumbricales
Vainas fibrosas de los tendones flexores
Rama superficial de la arteria plantar medial
Cabeza lateral
y
Cabeza medial del músculo flexor corto del dedo gordo
Tendones del flexor corto de los dedos superpuestos a los Tendones del flexor largo de los dedos
Tendón del flexor largo del dedo gordo
Rama metatarsiana plantar de la arteria plantar lateral
Músculo abductor del dedo gordo y su tendón
Músculo flexor corto del dedo pequeño
Músculo flexor corto de los dedos
Músculo abductor del dedo pequeño (profundo a la fascia plantar lateral)
Aponeurosis plantar *(cortada)*
Apófisis medial
y
Apófisis lateral de la Tuberosidad del calcáneo
Ramos calcáneos mediales del nervio tibial y arteria tibial posterior
F. Netter M.D.
©ICON

Músculos de la planta del pie: segundo plano

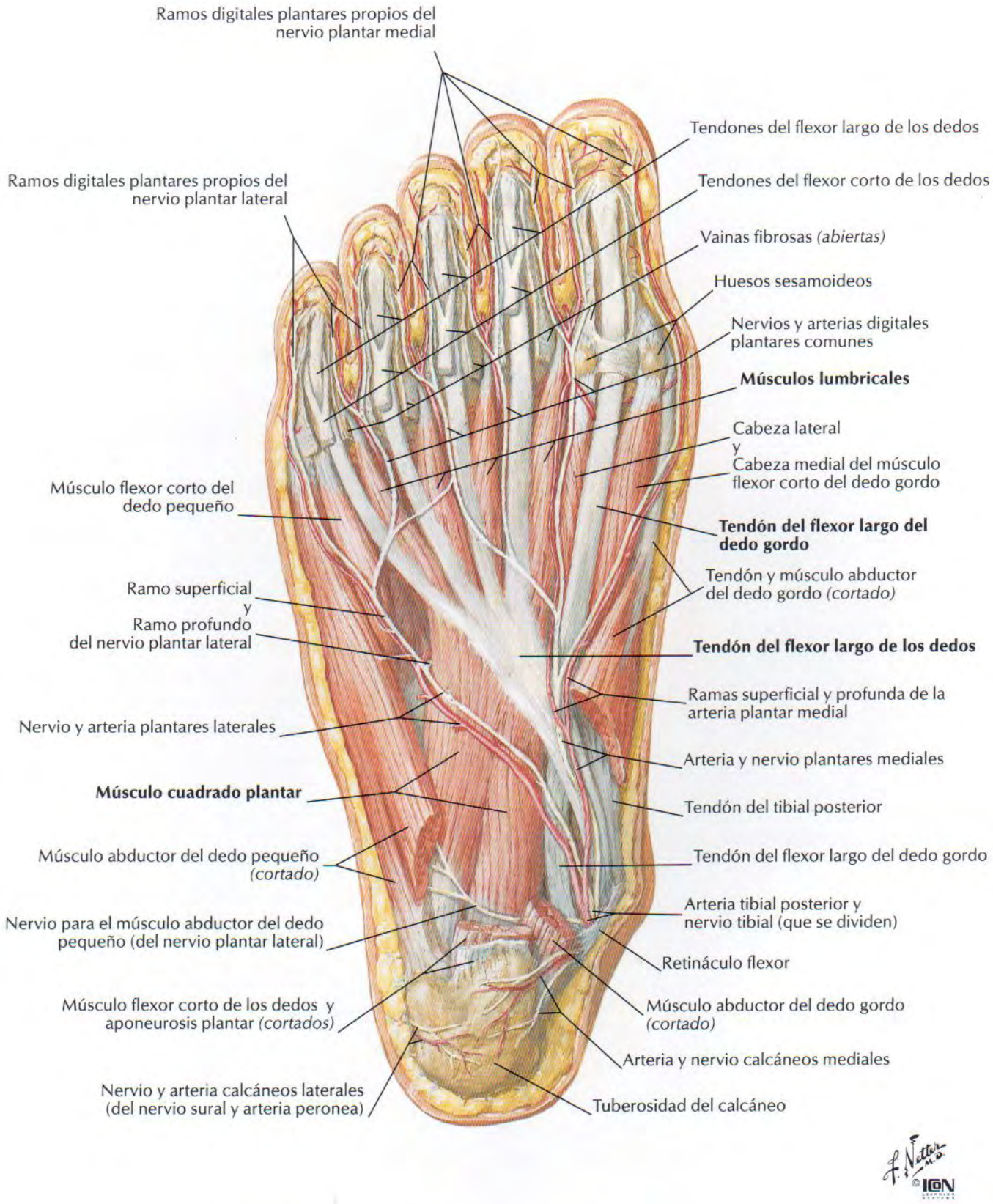

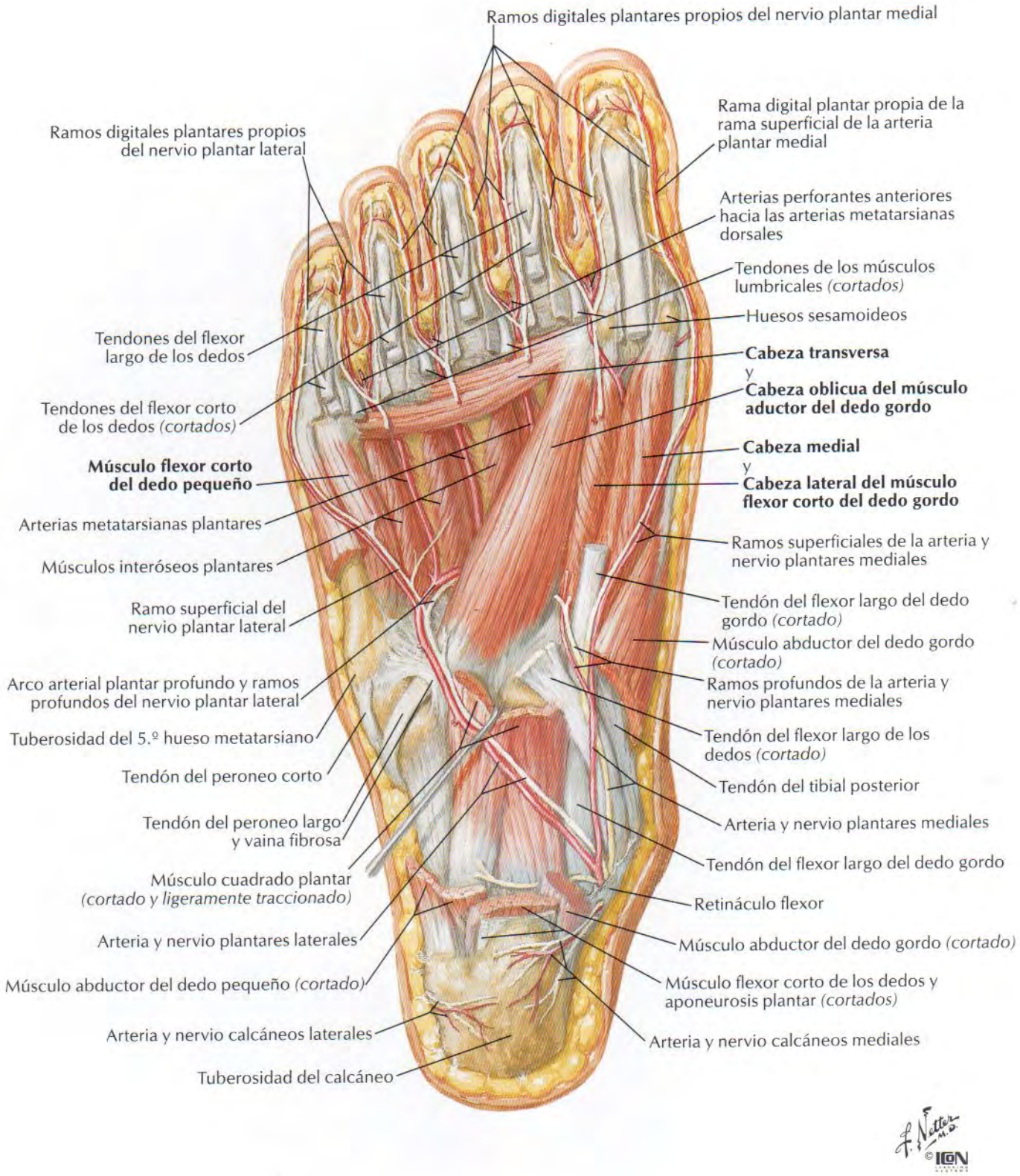
Ramos digitales plantares propios del nervio plantar medial
Ramos digitales plantares propios del nervio plantar lateral
Rama digital plantar propia de la rama superficial de la arteria plantar medial
Arterias perforantes anteriores hacia las arterias metatarsianas dorsales
Tendones de los músculos lumbricales (cortados)
Huesos sesamoideos
Tendones del flexor largo de los dedos
Cabeza transversa
y
Cabeza oblicua del músculo aductor del dedo gordo
Tendones del flexor corto de los dedos (cortados)
Cabeza medial
y
Cabeza lateral del músculo flexor corto del dedo gordo
Músculo flexor corto del dedo pequeño
Arterias metatarsianas plantares
Ramos superficiales de la arteria y nervio plantares mediales
Músculos interóseos plantares
Tendón del flexor largo del dedo gordo (cortado)
Ramo superficial del nervio plantar lateral
Músculo abductor del dedo gordo (cortado)
Ramos profundos de la arteria y nervio plantares mediales
Arco arterial plantar profundo y ramos profundos del nervio plantar lateral
Tendón del flexor largo de los dedos (cortado)
Tuberosidad del 5.º hueso metatarsiano
Tendón del peroneo corto
Tendón del tibial posterior
Tendón del peroneo largo y vaina fibrosa
Arteria y nervio plantares mediales
Tendón del flexor largo del dedo gordo
Músculo cuadrado plantar (cortado y ligeramente traccionado)
Retináculo flexor
Arteria y nervio plantares laterales
Músculo abductor del dedo gordo (cortado)
Músculo abductor del dedo pequeño (cortado)
Músculo flexor corto de los dedos y aponeurosis plantar (cortados)
Arteria y nervio calcáneos laterales
Arteria y nervio calcáneos mediales
Tuberosidad del calcáneo
F. Netter M.D.
©ICON

Músculos interóseos y arterias profundas del pie

Visión dorsal

Tendón del peroneo largo *(cortado)*
Tendón del peroneo corto *(cortado)*
Hueso cuboides
Arteria tarsiana lateral
Tuberosidad del 5.º hueso metatarsiano
Tendón del tercer peroneo *(cortado)*
Ramas perforantes posteriores (del arco arterial plantar profundo)
Arterias metatarsianas dorsales
Tendones del extensor largo de los dedos *(cortados)*
Expansiones del extensor
Ramas perforantes anteriores (de las arterias metatarsianas plantares)
Arterias digitales dorsales

Hueso navicular
Arteria tarsiana medial
Lateral, Intermedio, Medial } Huesos cuneiformes (cuñas)
Ligamentos tarsometatarsianos dorsales
Ligamentos metatarsianos dorsales
Arteria arqueada
Arteria plantar profunda que pasa para contribuir hacia el arco plantar profundo
Músculos interóseos dorsales
Huesos metatarsianos
Tendón del extensor largo del dedo gordo *(cortado)*
Tendones de los extensores cortos de los dedos y del dedo gordo *(cortados)*

Visión plantar

Arterias digitales plantares propias
Arterias digitales plantares comunes
Músculos lumbricales *(cortados)*
Ligamento metatarsiano transverso profundo y ligamentos (placas) plantares
Músculos interóseos { **Plantares**, **Dorsales**
Músculo abductor del dedo pequeño *(cortado)*
Arterias metatarsianas plantares
Músculo flexor corto del dedo pequeño
Arco plantar profundo
Arteria plantar lateral *(cortada)*
Tuberosidad del 5.º hueso metatarsiano
Tendón del peroneo largo
Tendón del peroneo corto *(cortado)*
Tuberosidad del hueso cuboides
Ligamento plantar largo
Ligamento calcaneocuboideo (plantar corto)

Tendón del flexor largo del dedo gordo *(cortado)*
Ramas perforantes anteriores (hacia las arterias metatarsianas dorsales)
Huesos sesamoideos
Inserciones del m. aductor del dedo gordo y cabeza lateral del m. flexor corto del dedo gordo *(cortados)*
Inserciones del músculo abductor del dedo gordo y cabeza medial del músculo flexor corto del dedo gordo *(cortados)*
Origen medial del músculo flexor corto del dedo gordo *(cortado)*
Arteria plantar profunda (de la arteria dorsal del pie)
Ramas perforantes posteriores (hacia las arterias metatarsianas dorsales)
Ligamentos metatarsianos plantares (entre las bases de los huesos metatarsianos)
Hueso cuneiforme (cuña) medial
Tendón del tibial anterior *(cortado)*
Origen lateral del tendón del flexor corto del dedo gordo *(cortado)*
Tuberosidad del hueso navicular
Tendón del tibial posterior *(cortado)*
Ligamento calcaneonavicular plantar (resorte)

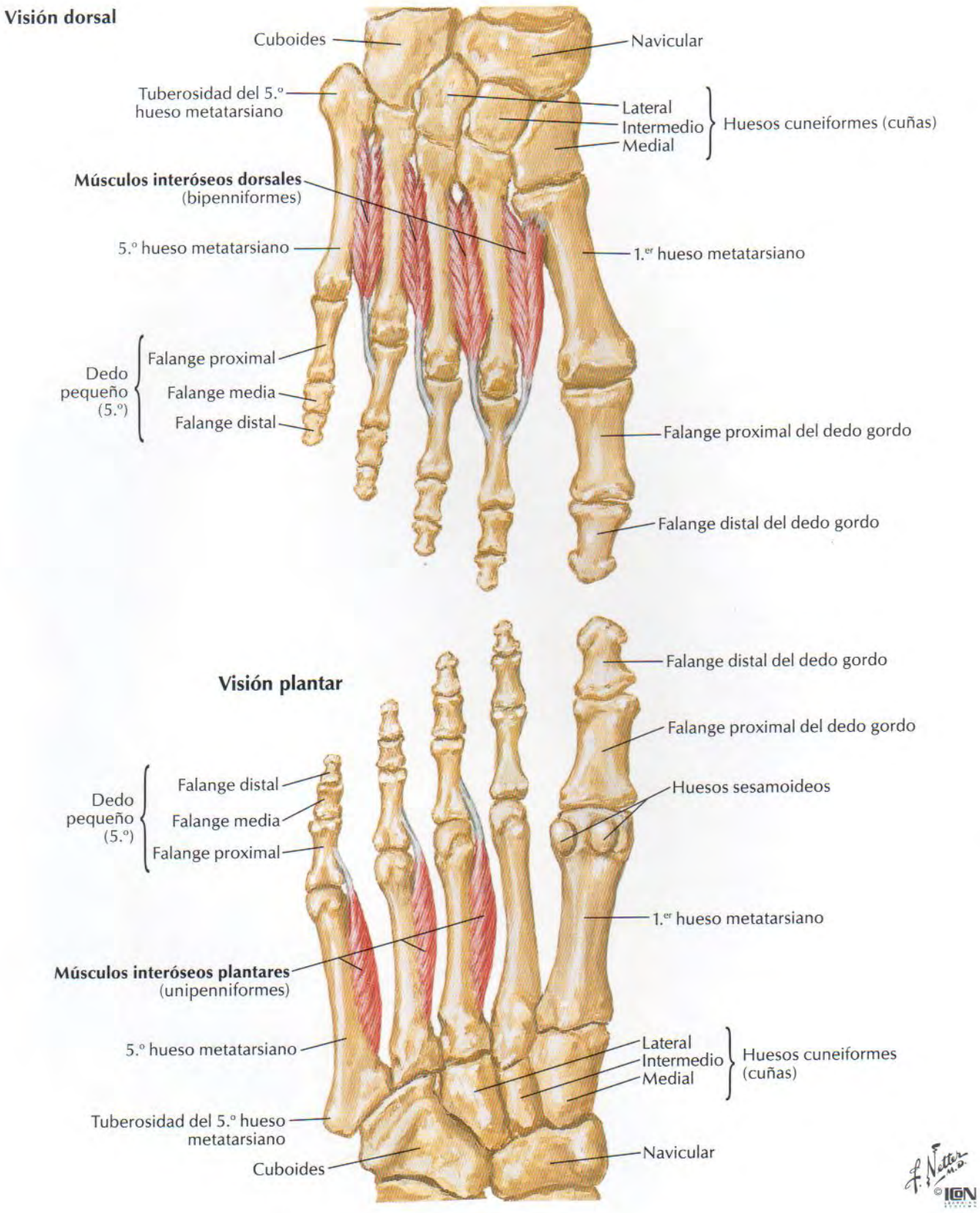
Visión dorsal
Cuboides
Navicular
Tuberosidad del 5.º hueso metatarsiano
Lateral
Intermedio
Medial
Huesos cuneiformes (cuñas)
Músculos interóseos dorsales (bipenniformes)
5.º hueso metatarsiano
1.er hueso metatarsiano
Dedo pequeño (5.º)
Falange proximal
Falange media
Falange distal
Falange proximal del dedo gordo
Falange distal del dedo gordo
Visión plantar
Falange distal del dedo gordo
Falange proximal del dedo gordo
Dedo pequeño (5.º)
Falange distal
Falange media
Falange proximal
Huesos sesamoideos
1.er hueso metatarsiano
Músculos interóseos plantares (unipenniformes)
5.º hueso metatarsiano
Lateral
Intermedio
Medial
Huesos cuneiformes (cuñas)
Tuberosidad del 5.º hueso metatarsiano
Cuboides
Navicular
F. Netter M.D.
© ICON

Nervios femoral y cutáneo femoral lateral

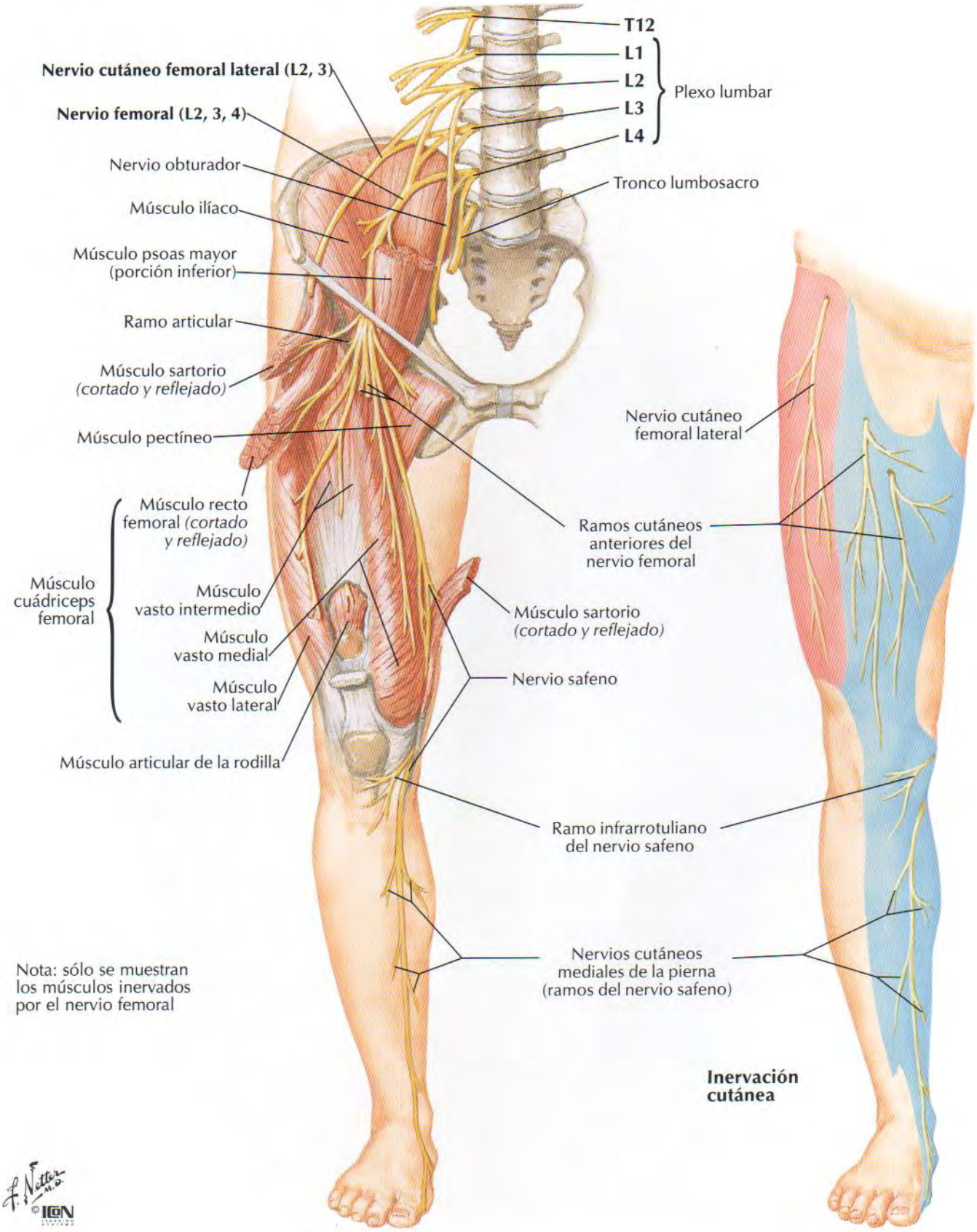

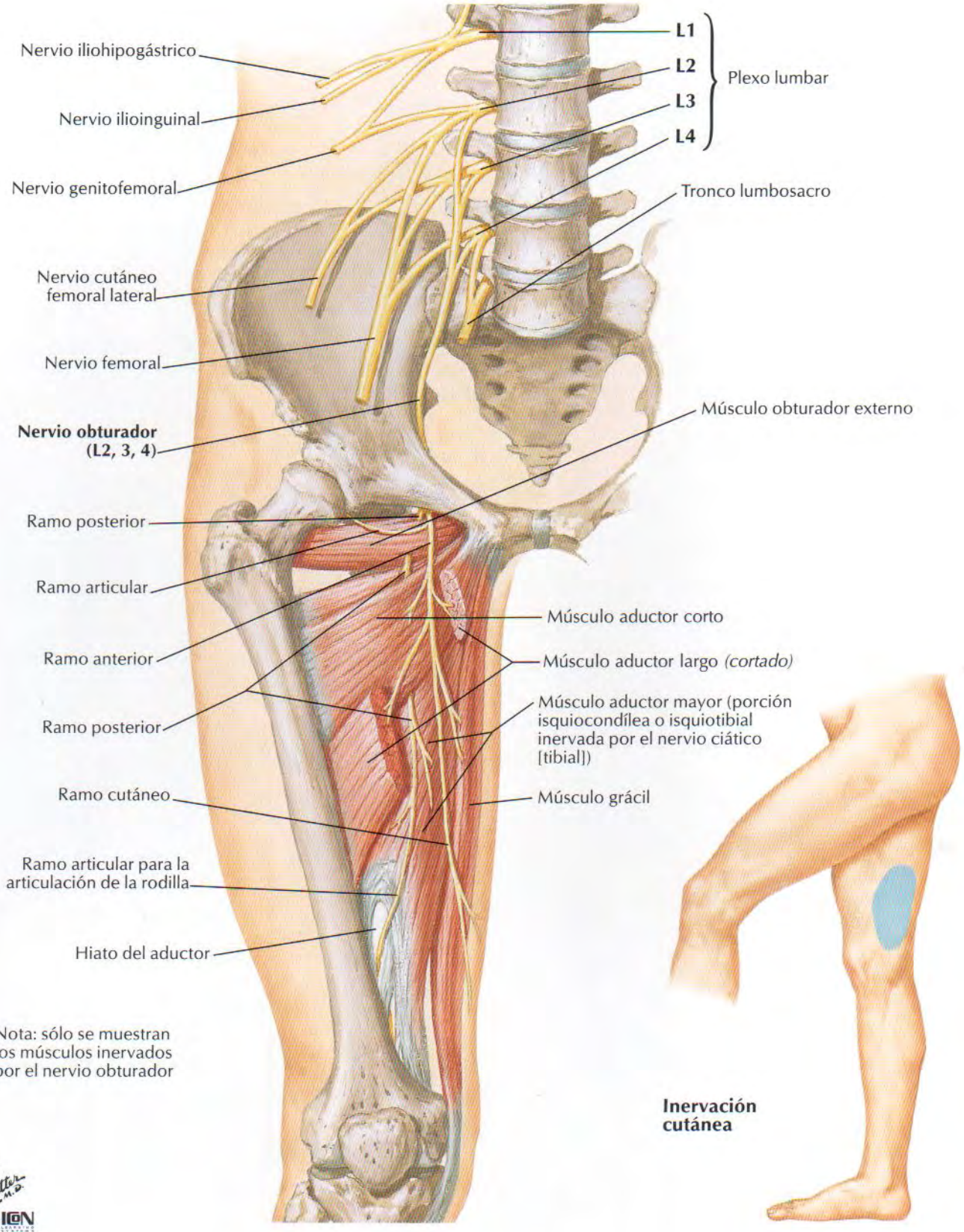

Nota: sólo se muestran los músculos inervados por el nervio obturador

Nervios ciático y cutáneo femoral posterior

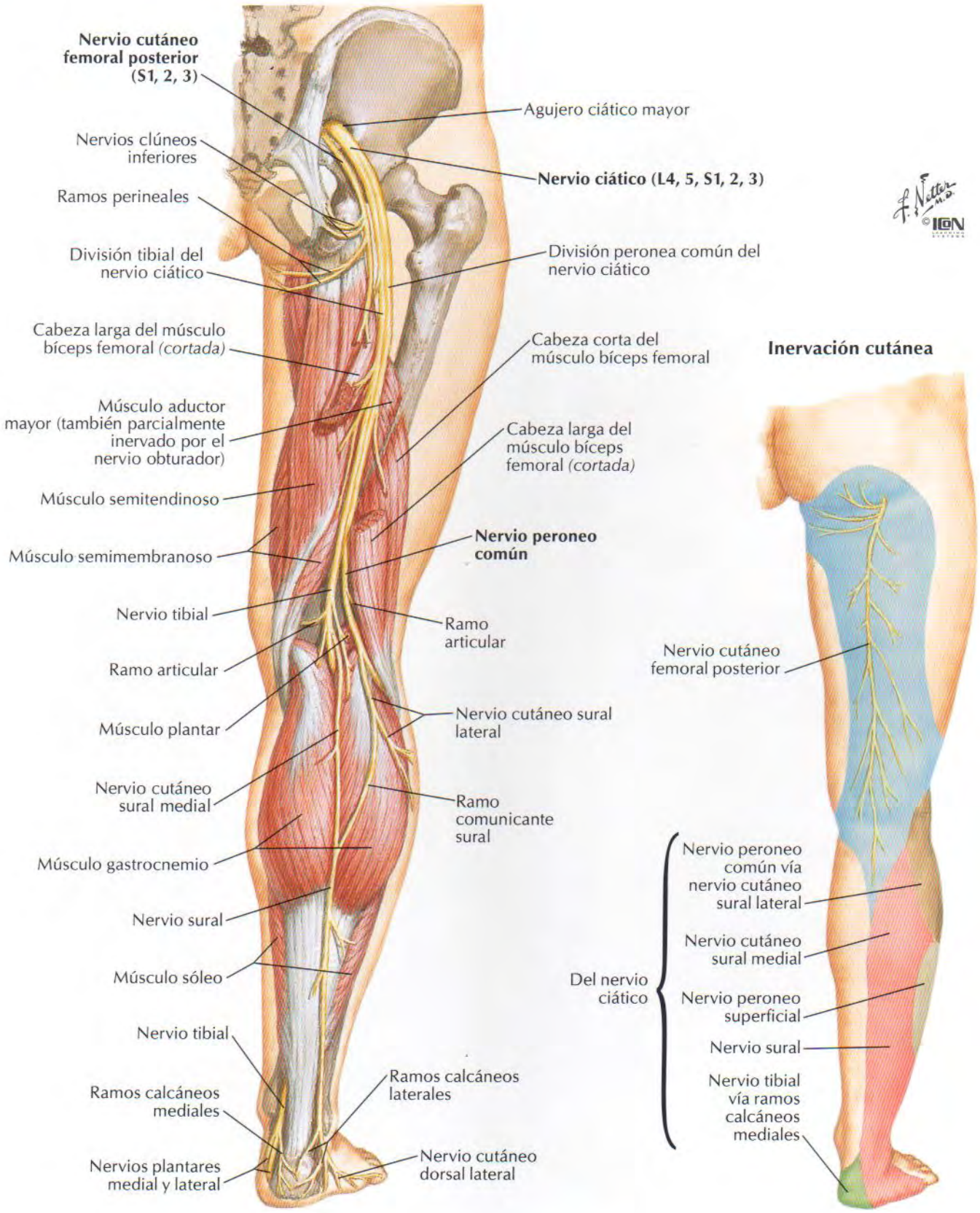

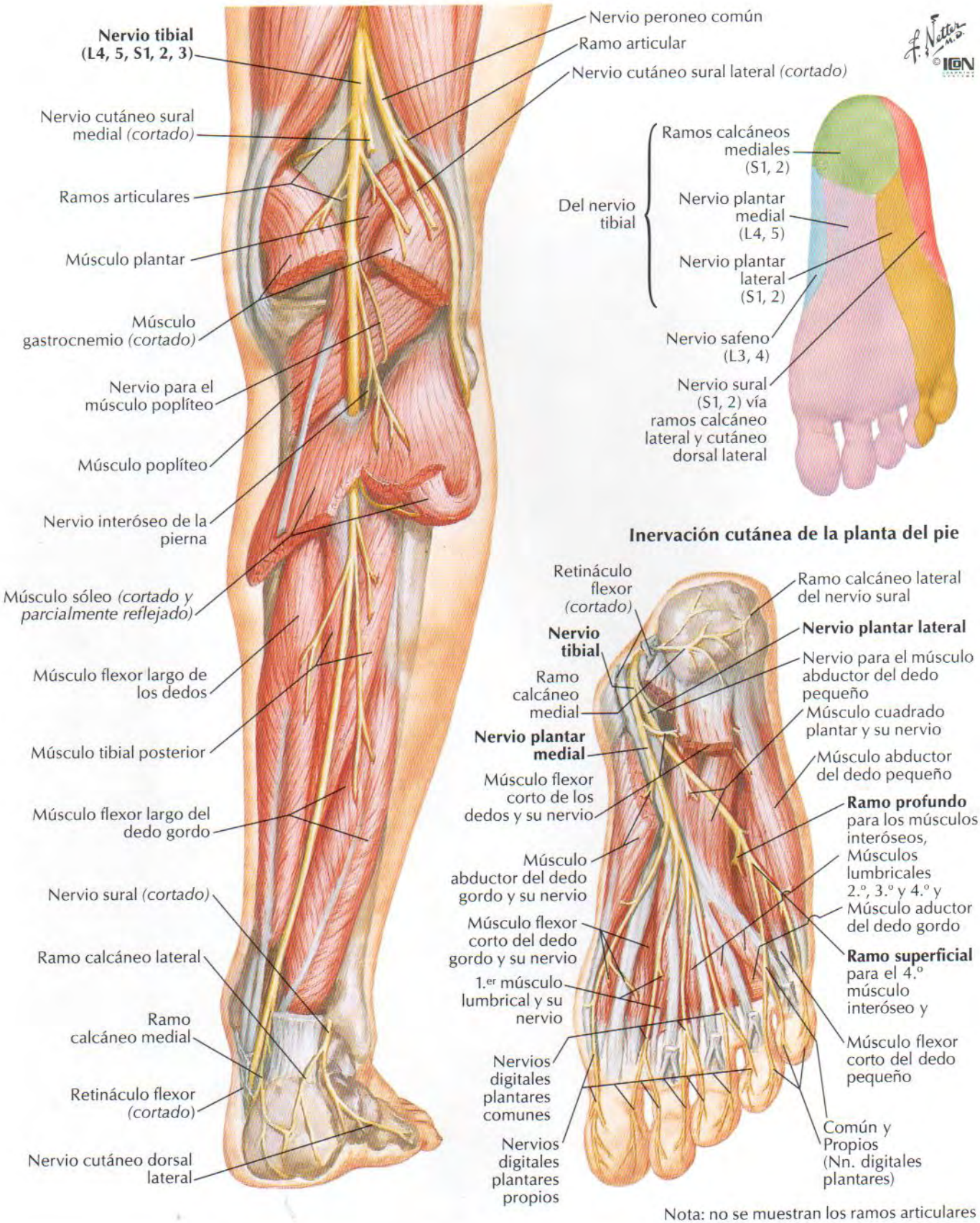

Nota: no se muestran los ramos articulares

Nervio peroneo común

VÉANSE TAMBIÉN LÁMINAS 502, 503

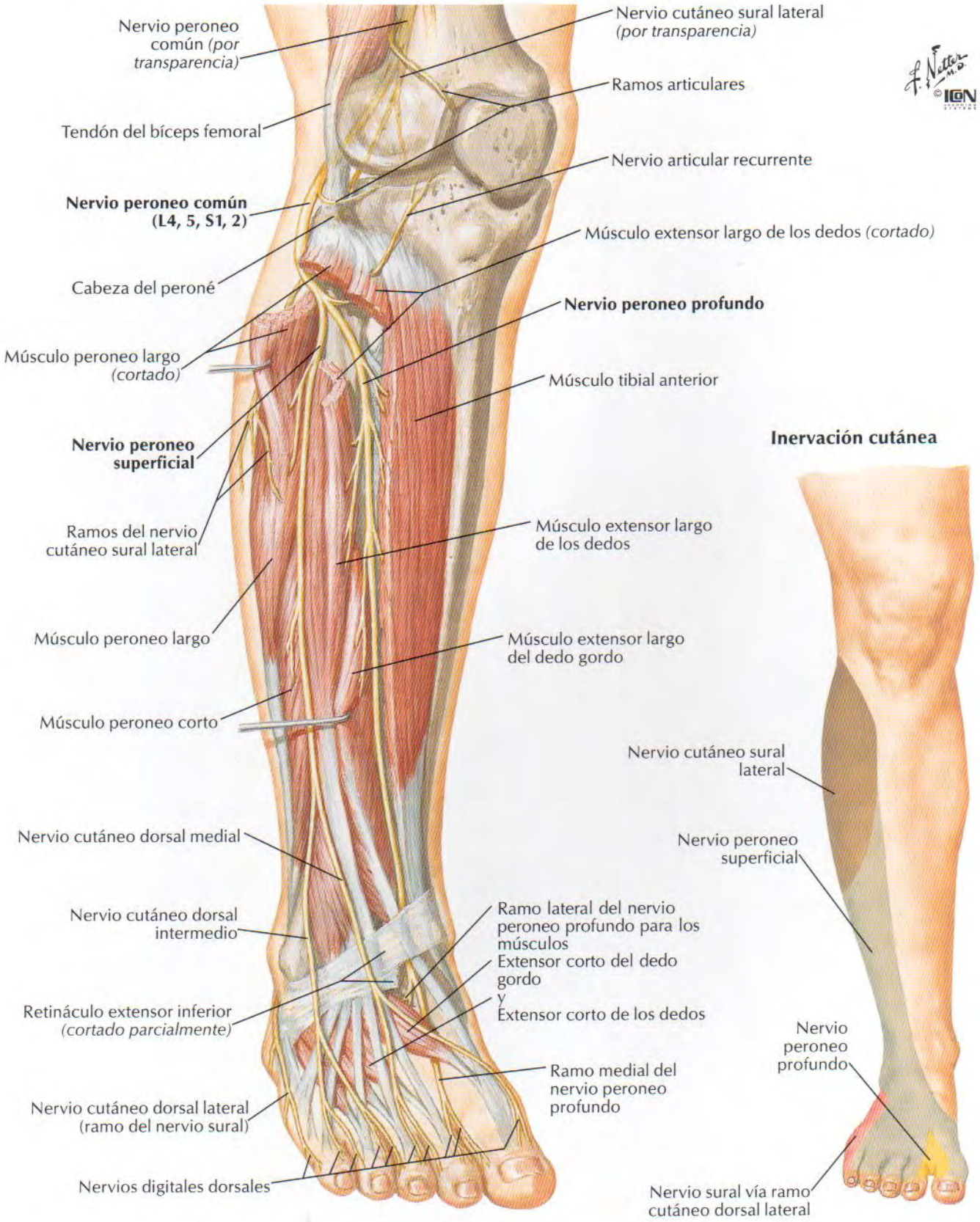

Delimitación esquemática de dermatomas mostrados como segmentos definidos (según Keegan y Garret). De hecho existe un considerable solapamiento entre dos dermatomas cualesquiera adyacentes. Un mapa de dermatomas alternativo es el de Foerster (v. Bibliografía)

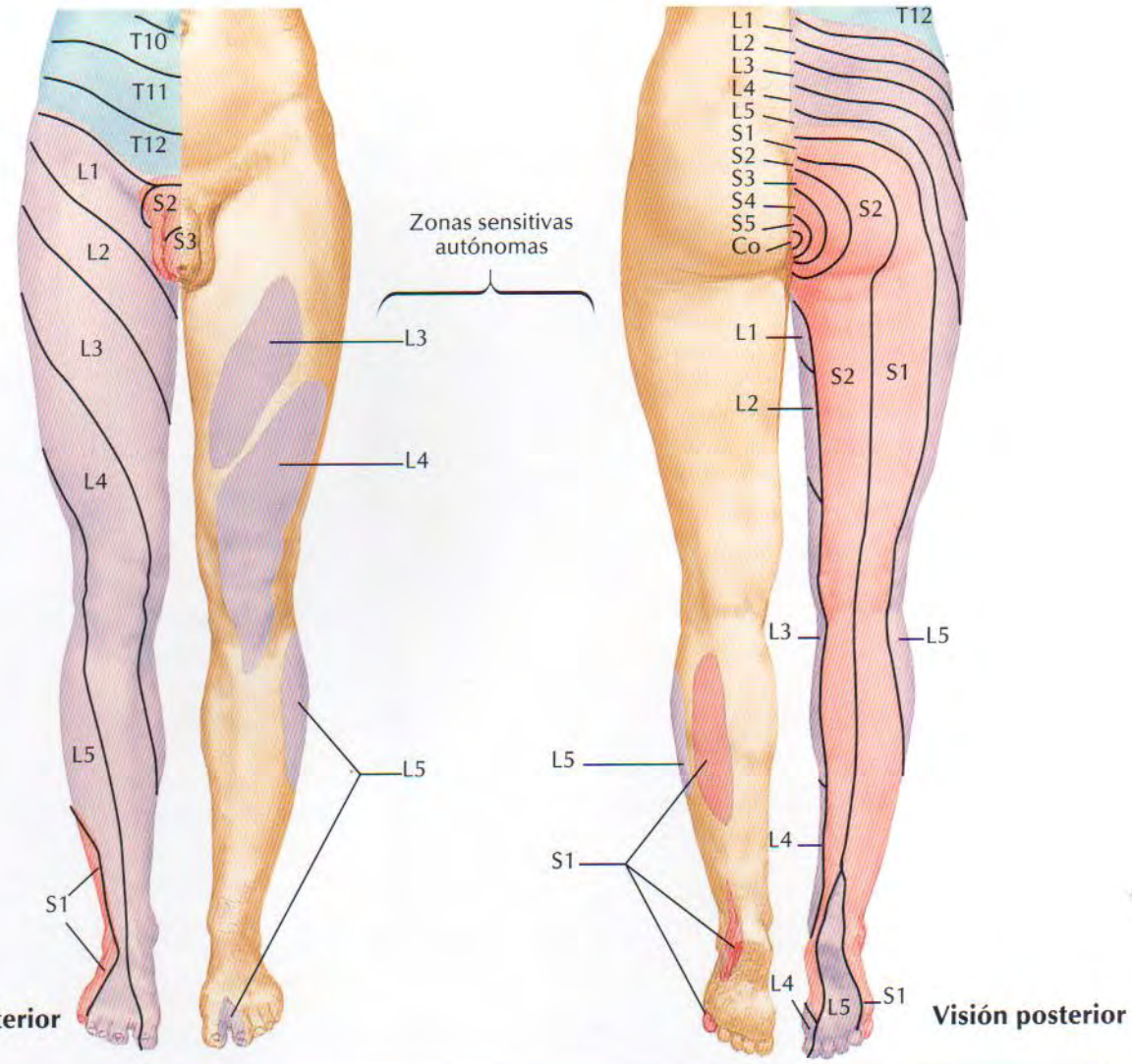

Inervación segmentaria de los movimientos del miembro inferior

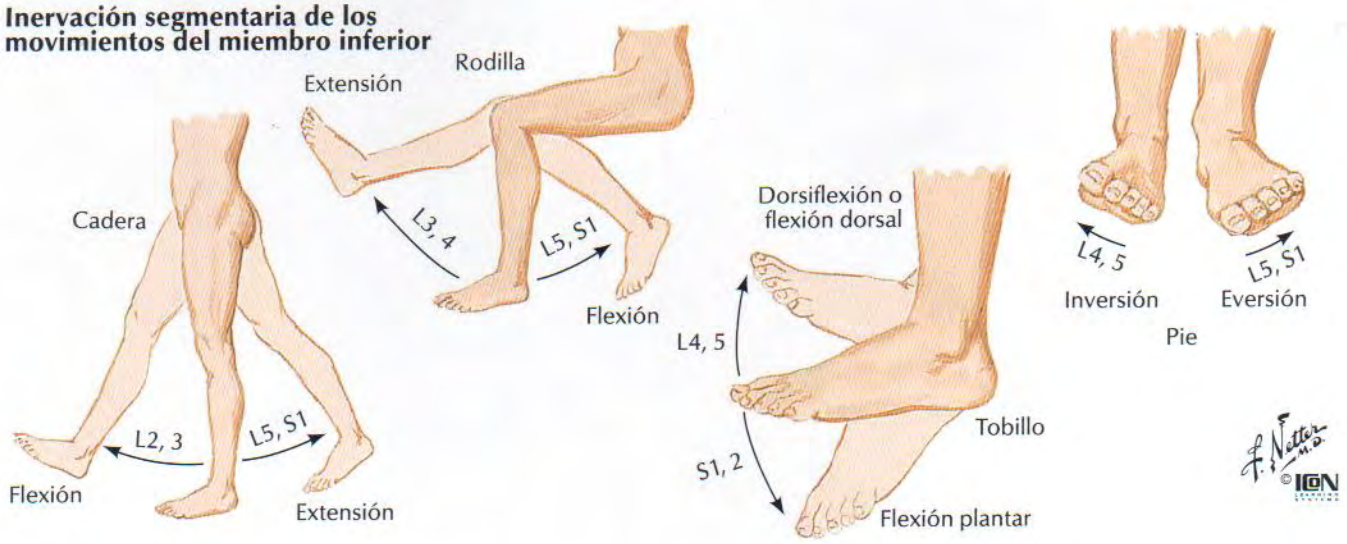

Nervios y venas superficiales del miembro inferior: visión anterior

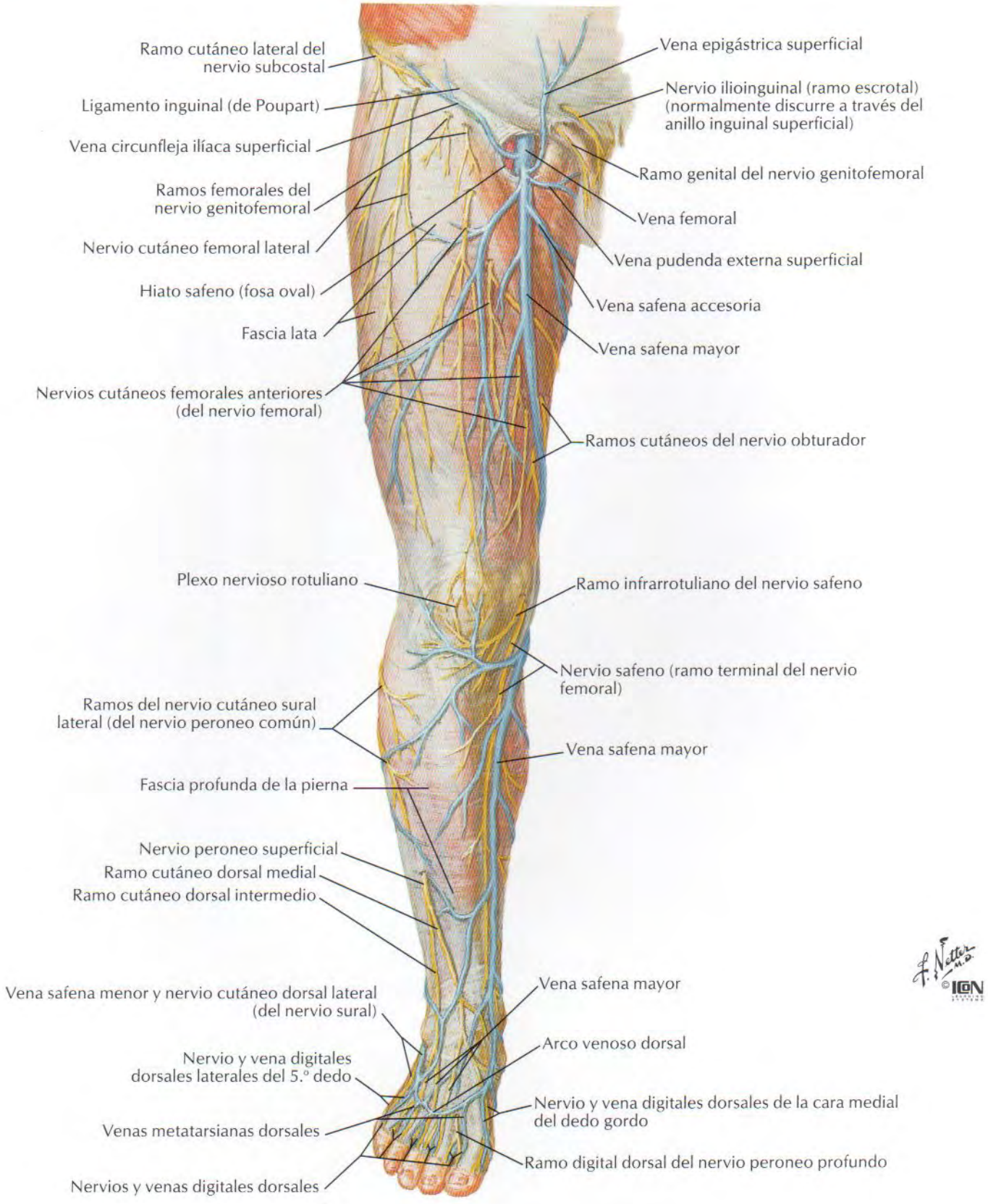

Nervios y venas superficiales del miembro inferior: visión posterior

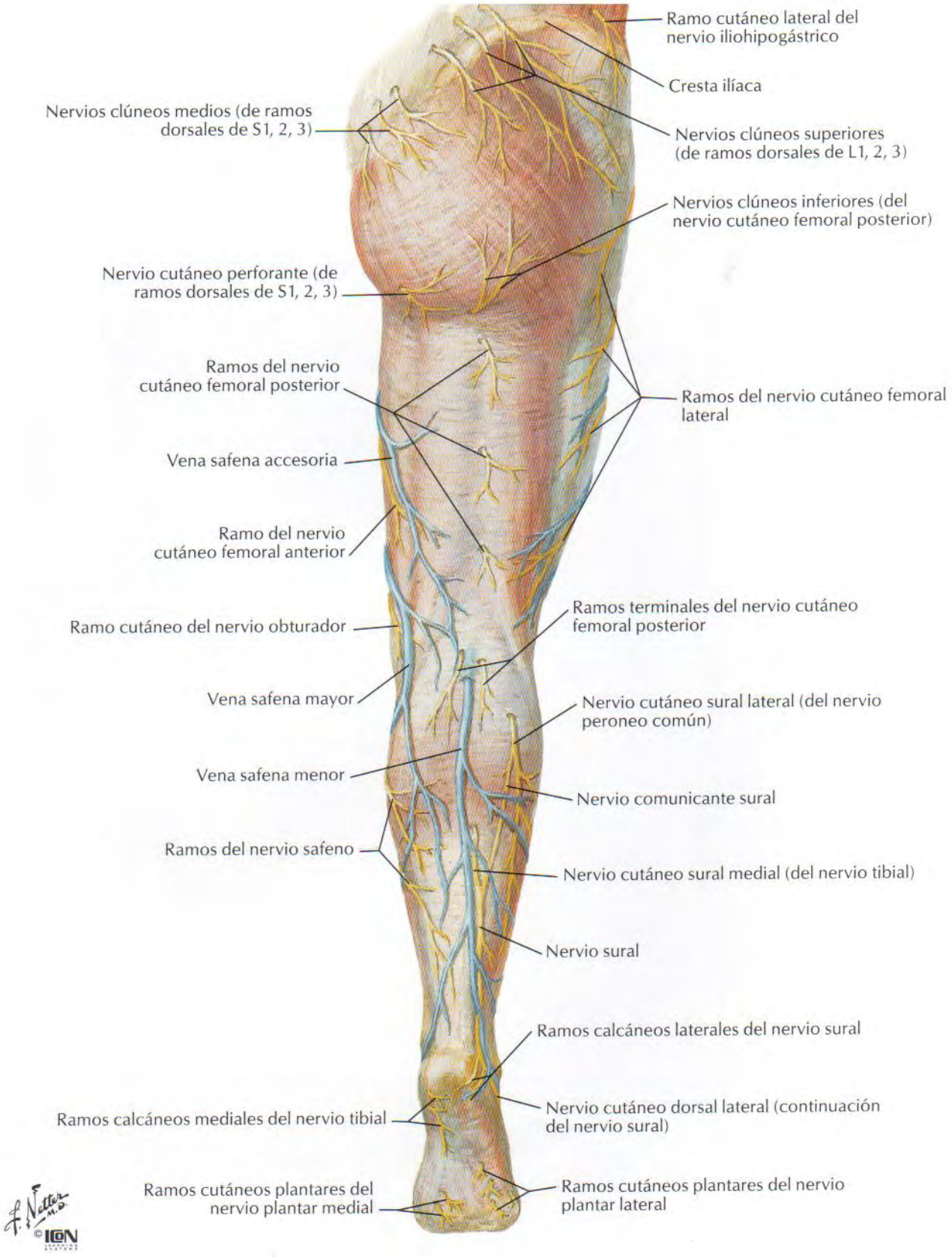

Vasos y nódulos linfáticos del miembro inferior

VÉANSE TAMBIÉN LÁMINAS 387, 388

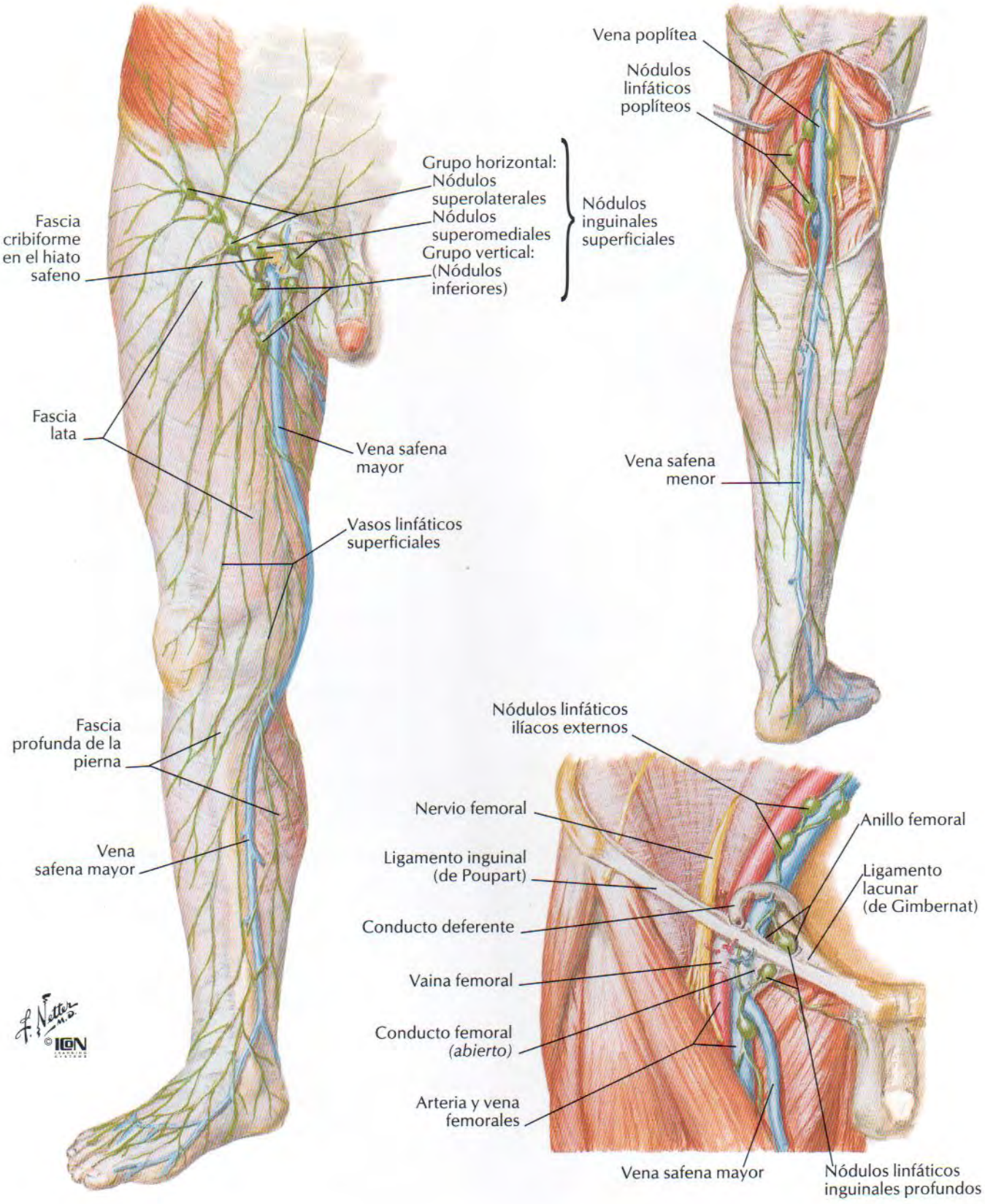

Figuras clave para las secciones transversales

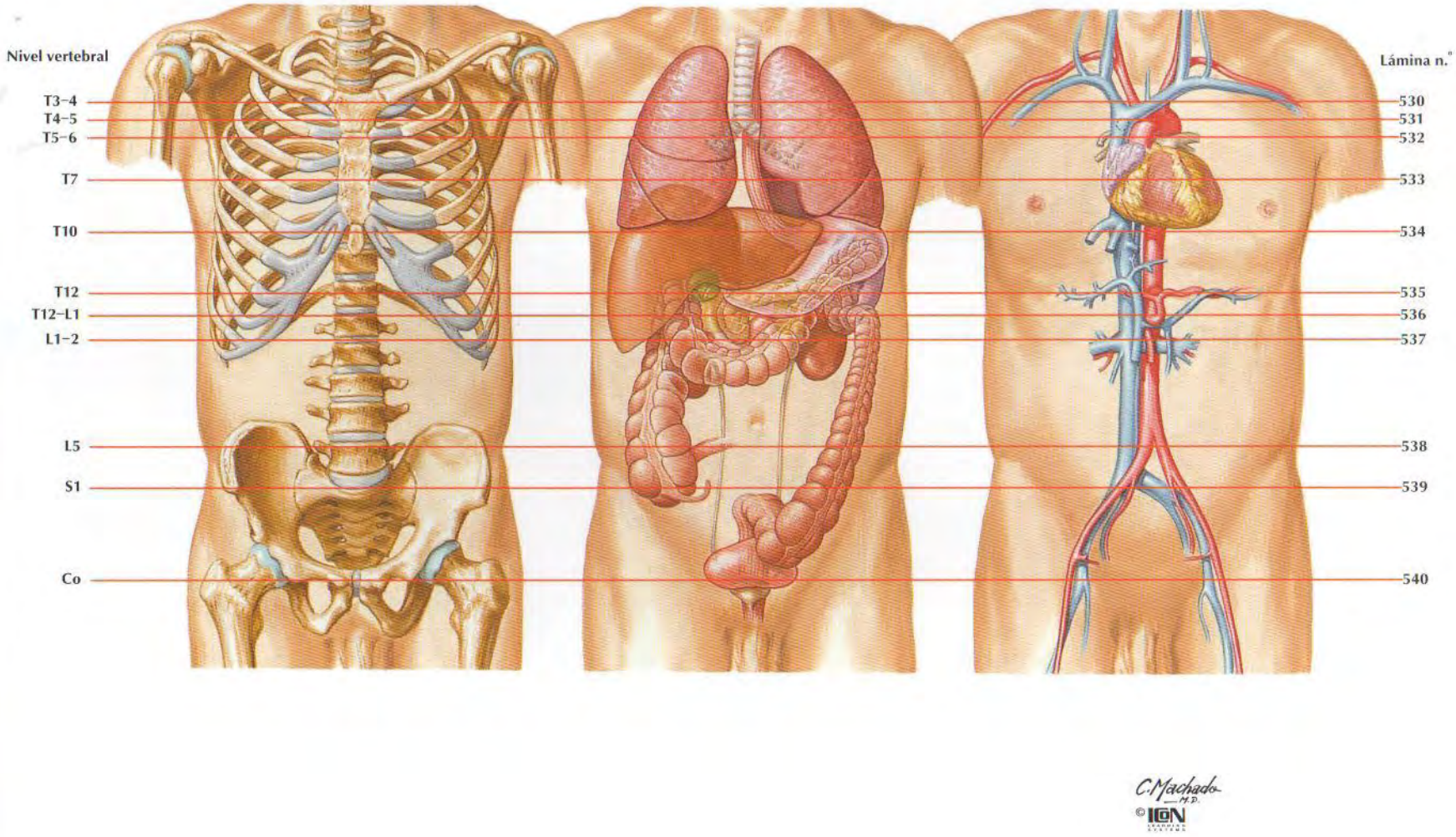

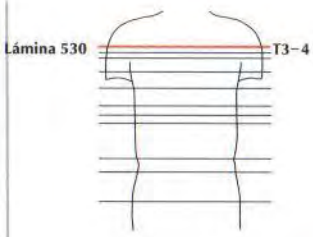

Sección transversal: nivel superior de T4, articulación esternoclavicular

Nódulo linfático mediastínico
Manubrio
Articulación esternoclavicular (disco articular)
Tronco braquiocefálico
Clavícula
Tráquea
Vena braquiocefálica derecha
Vena braquiocefálica izquierda
Cartílago costal de la 1.ª costilla
Arteria carótida común izquierda
Músculo pectoral mayor
Nervio vago (X) izquierdo
Pulmón derecho
Fosa axilar
Músculo pectoral menor
Tendón de la cabeza larga del músculo bíceps braquial
Arteria subclavia izquierda
Cuerpo del húmero izquierdo
Cuello quirúrgico del húmero derecho
Cabeza larga del músculo tríceps braquial
Músculo deltoides
Músculo redondo menor
Músculo redondo menor
Músculos intercostales
Escápula
Músculo subescapular
Pulmón izquierdo
Nervio frénico
Músculo infraespinoso
Nervio vago (X) derecho
Músculo serrato anterior
Esófago
Nervio laríngeo recurrente izquierdo
Músculo romboides mayor
Conducto torácico
Articulación costotransversa
Músculo erector de la columna
Músculo trapecio
Cuerpo de la vértebra T4
Músculo romboides mayor
Médula espinal
Músculo transversoespinoso

C. Machado M.D.
© ION

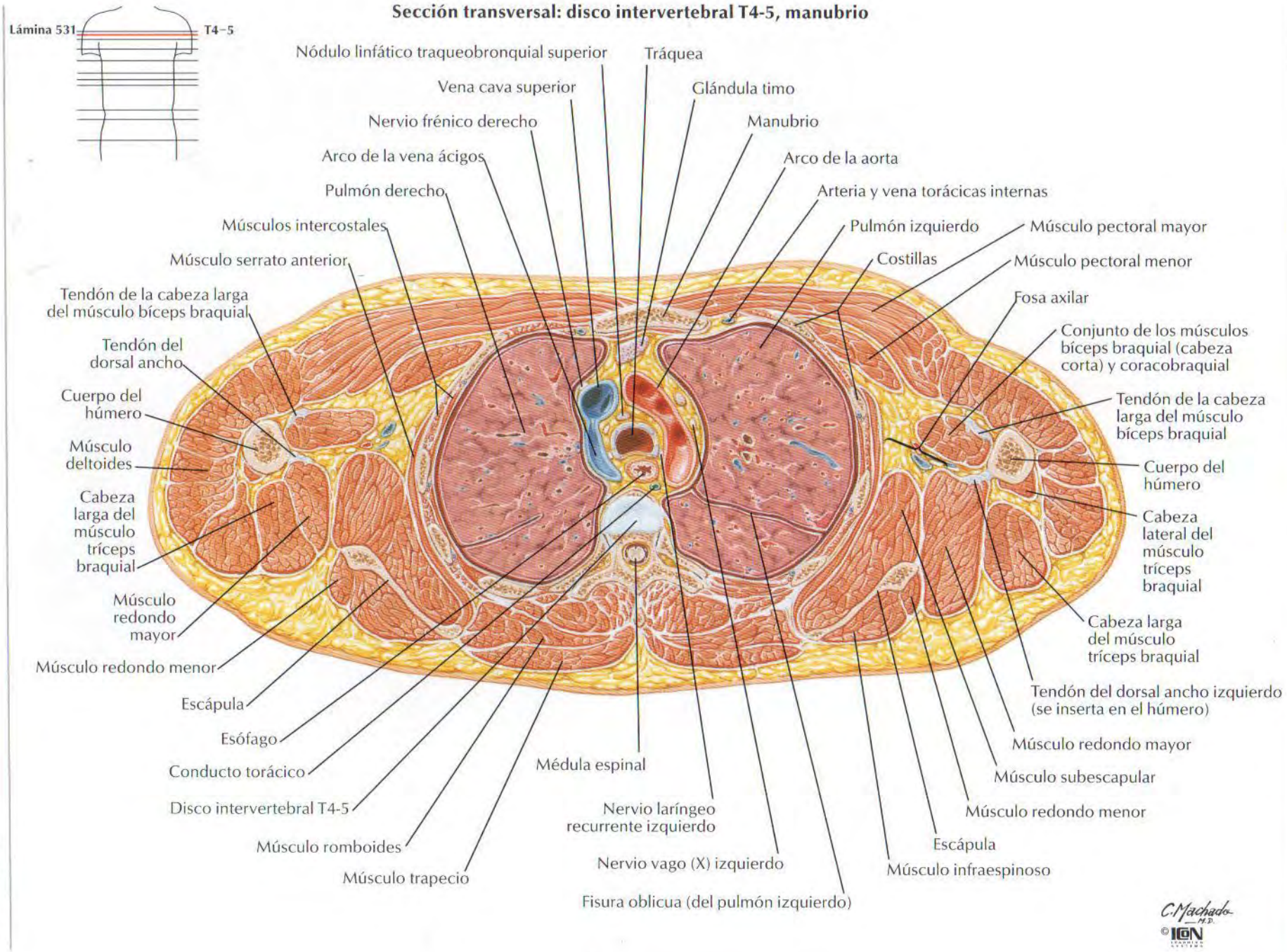
Lámina 531
T4–5
Sección transversal: disco intervertebral T4-5, manubrio
Nódulo linfático traqueobronquial superior
Tráquea
Vena cava superior
Glándula timo
Nervio frénico derecho
Manubrio
Arco de la vena ácigos
Arco de la aorta
Pulmón derecho
Arteria y vena torácicas internas
Músculos intercostales
Pulmón izquierdo
Músculo pectoral mayor
Costillas
Músculo pectoral menor
Músculo serrato anterior
Fosa axilar
Tendón de la cabeza larga del músculo bíceps braquial
Conjunto de los músculos bíceps braquial (cabeza corta) y coracobraquial
Tendón del dorsal ancho
Tendón de la cabeza larga del músculo bíceps braquial
Cuerpo del húmero
Cuerpo del húmero
Músculo deltoides
Cabeza lateral del músculo tríceps braquial
Cabeza larga del músculo tríceps braquial
Cabeza larga del músculo tríceps braquial
Músculo redondo mayor
Tendón del dorsal ancho izquierdo (se inserta en el húmero)
Músculo redondo menor
Escápula
Esófago
Conducto torácico
Disco intervertebral T4-5
Médula espinal
Músculo redondo mayor
Músculo subescapular
Nervio laríngeo recurrente izquierdo
Músculo redondo menor
Escápula
Músculo romboides
Nervio vago (X) izquierdo
Músculo infraespinoso
Músculo trapecio
Fisura oblicua (del pulmón izquierdo)
C. Machado M.D.
© ICON

Sección transversal: disco intervertebral T5-6, ángulo del esternón

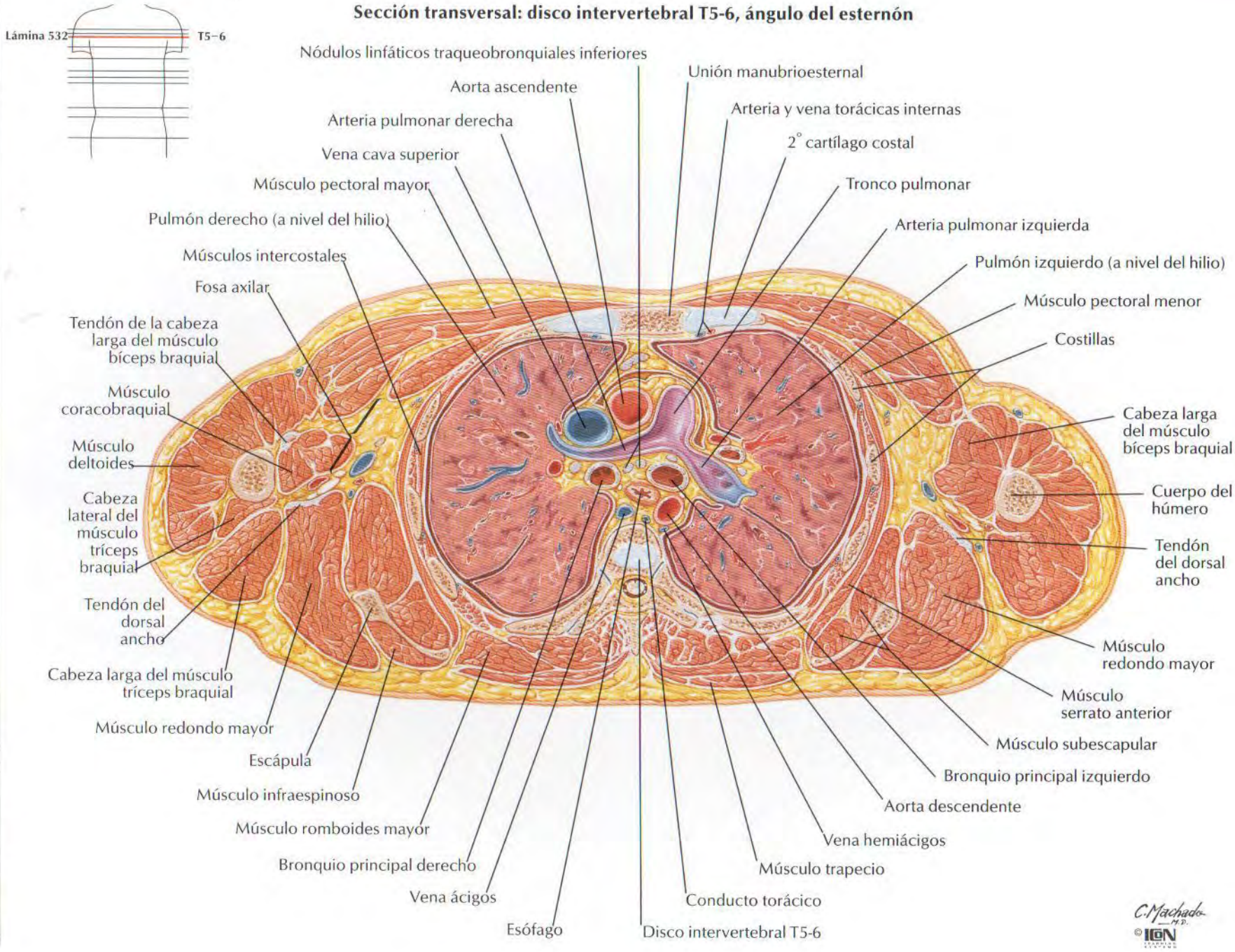

Tórax: cuatro cámaras del corazón

Sección transversal: nivel de T7, 3.er espacio intercondral

Orificio de la válvula tricúspide
Surco para la arteria coronaria
Esternón (cuerpo)
Arteria y vena torácicas internas
Ventrículo derecho
Atrio (aurícula) izquierdo
Surco interventricular anterior
Atrio (aurícula) derecho
Músculo pectoral mayor
Septo interatrial
Vértice del corazón
Vena cava superior
Septo interventricular
Vena pulmonar inferior derecha
Músculo papilar
Esófago
Ventrículo izquierdo
Vena ácigos
Valva de la válvula mitral
Músculo serrato anterior
Surco coronario
Seno coronario
Músculo dorsal ancho
Seno oblicuo del pericardio
Ángulo inferior de la escápula
Aorta descendente
Conducto torácico
Músculo dorsal ancho
Triángulo de auscultación
Triángulo de auscultación
Cuello de la 7.ª costilla
Cabeza de la 7ª costilla
Articulación cigapofisaria (carilla)
Cuerpo de la vértebra T7
Músculo trapecio

C. Machado M.D.
© ION

Abdomen: unión esofagogástrica

Sección transversal: nivel de T10, unión esofagogástrica

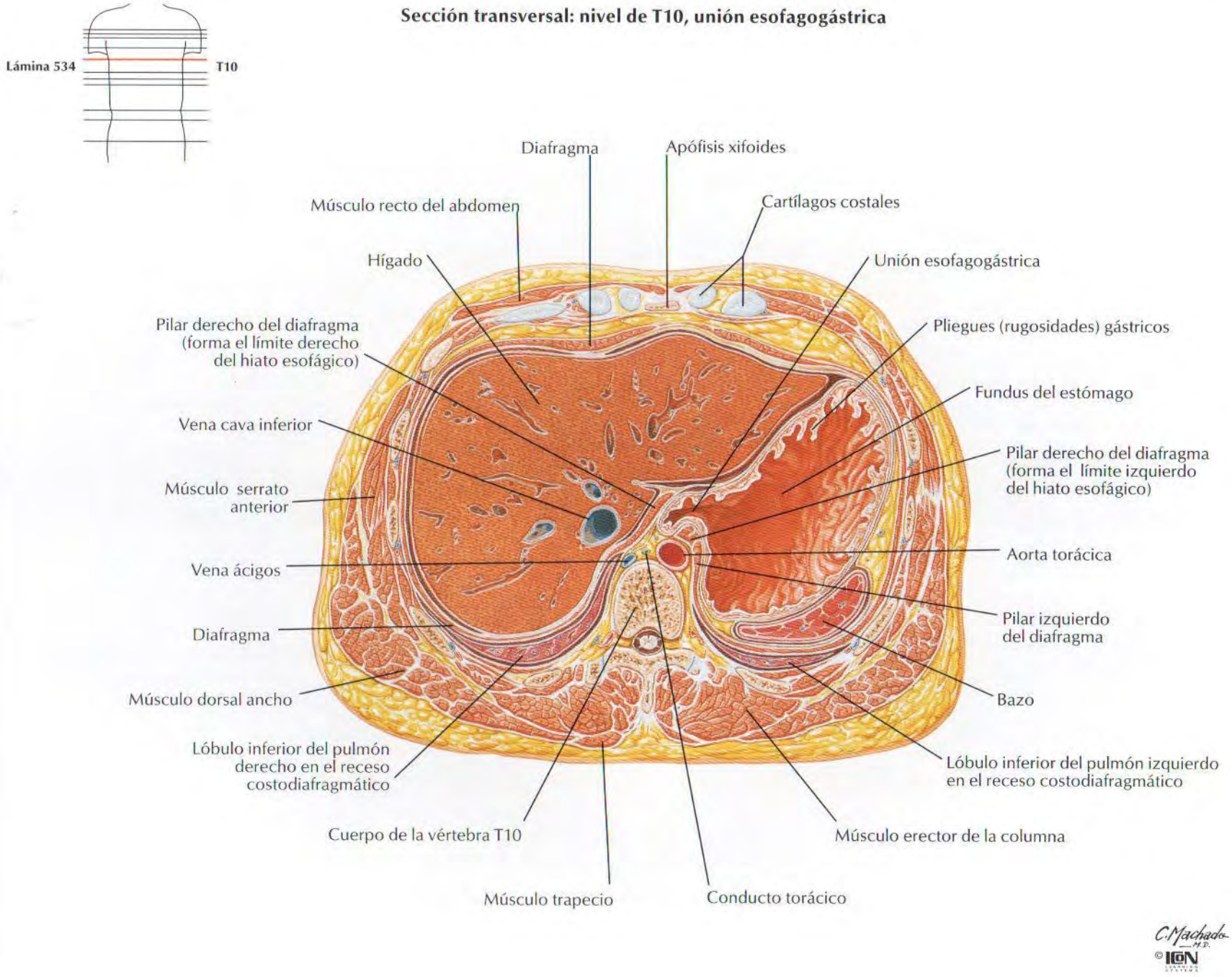

Abdomen: píloro y cuerpo del páncreas

Sección transversal: nivel de T12, inferior a la apófisis xifoides

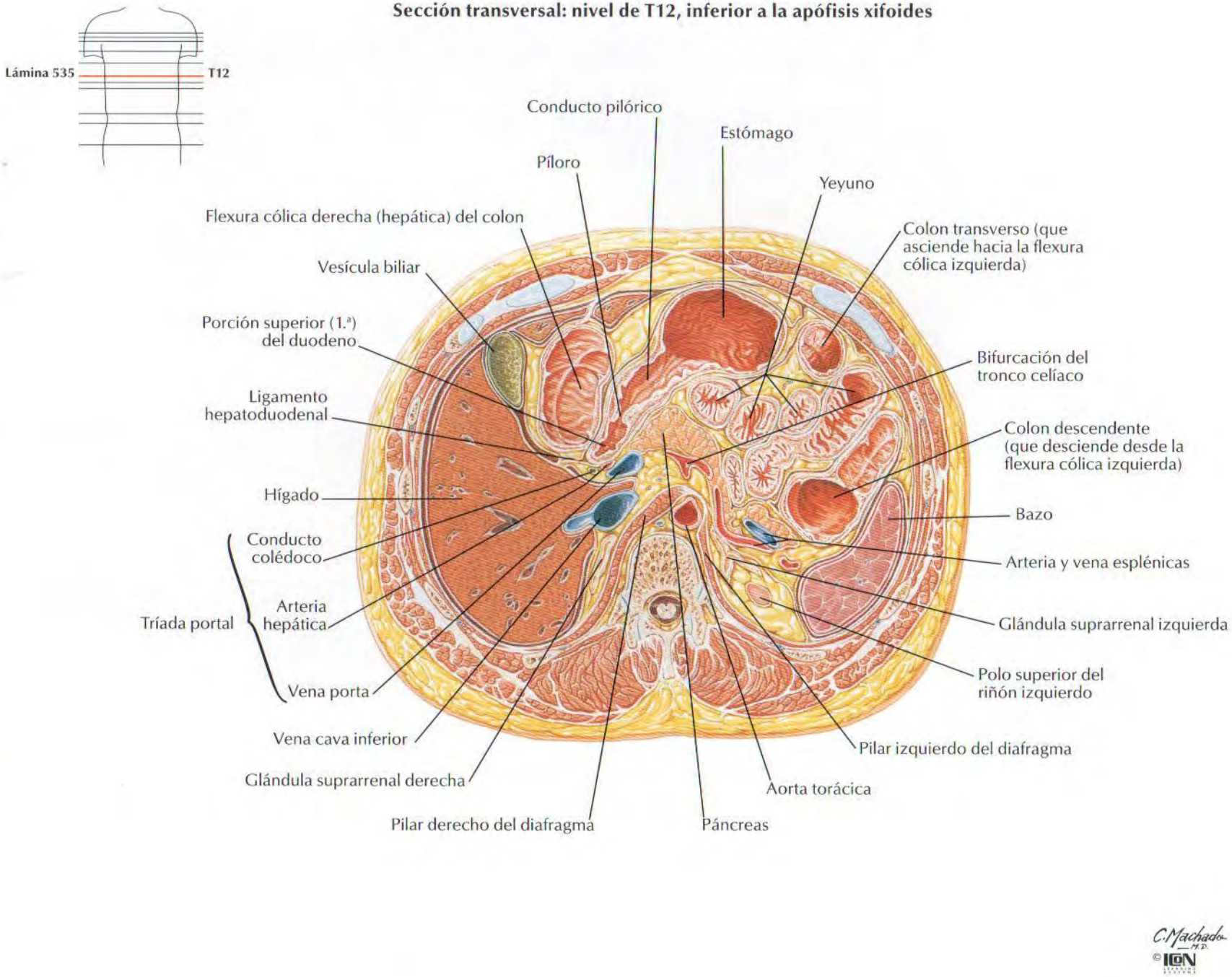

Abdomen: orígenes de la arteria celíaca y vena porta

Sección transversal: nivel del disco intervertebral T12-L1

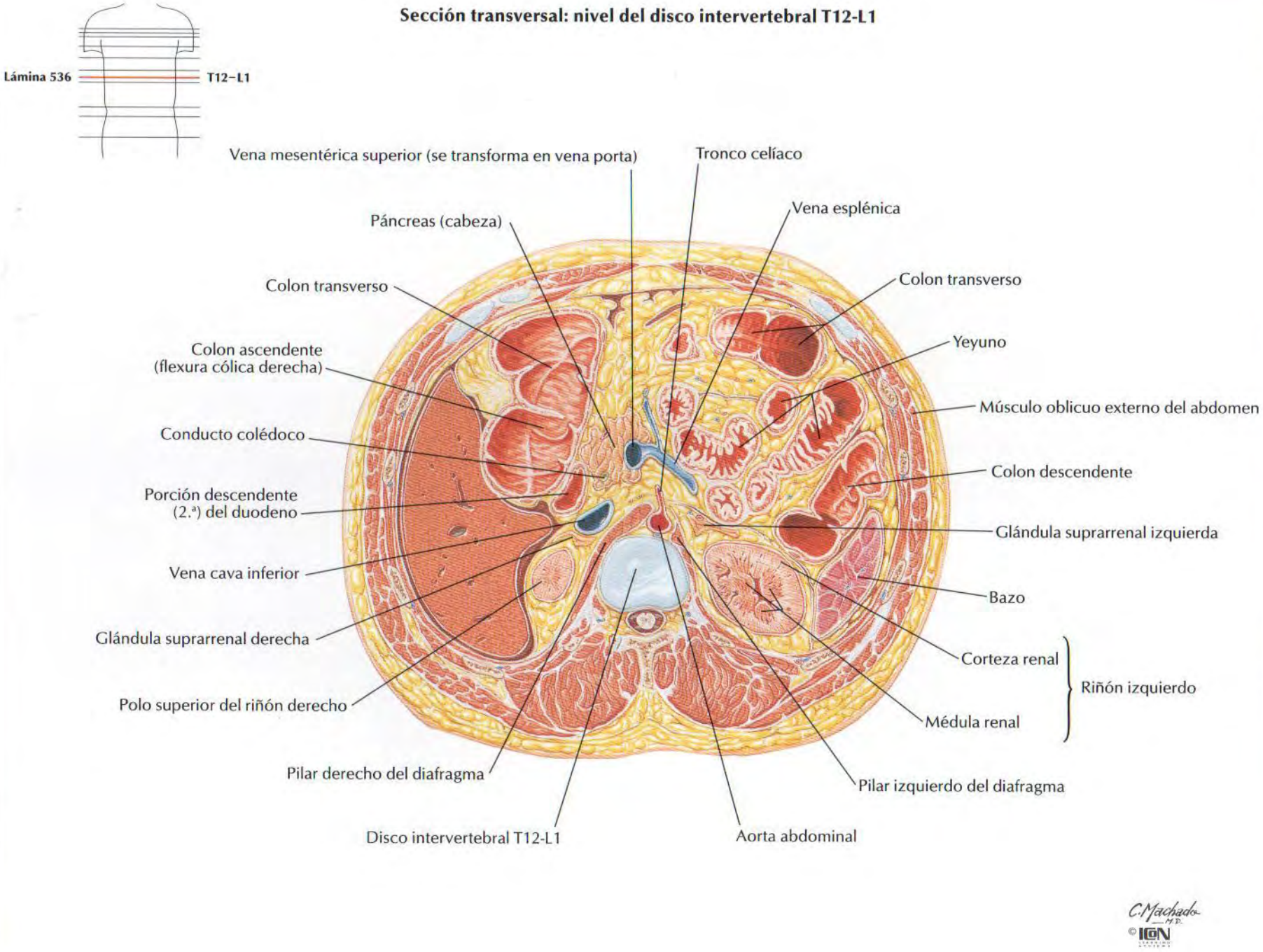

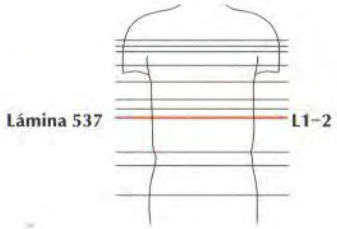

Sección transversal: nivel del disco intervertebral L1-2

Vena mesentérica superior
Omento mayor
Arteria mesentérica superior
Páncreas con proceso uncinado
Colon transverso
Colon transverso
Íleon
Yeyuno
Unión de las porciones 2.ª y 3.ª del duodeno
Grasa perirrenal
Colon ascendente
Unión ureteropélvica
Hígado
Colon descendente
Vena renal derecha (desemboca en la vena cava inferior)
Fascia renal
Riñón derecho
Riñón izquierdo
Cáliz menor y pelvis renal
Vena cava inferior
Grasa pararrenal
Pilar derecho del diafragma
Arteria renal izquierda
Músculo psoas mayor
Vena renal izquierda (desemboca en la vena cava inferior)
Disco intervertebral L1-2
Pilar izquierdo del diafragma
Cono medular y cola de caballo
Aorta abdominal

C. Machado M.D.
© ION

Abdomen: hilio y vasos renales

Abdomen: unión ileocecal

Sección transversal: nivel de L5, cerca del plano transtubercular

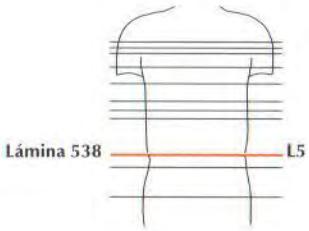

Impresión umbilical
Arterias ilíacas comunes
Íleon
Uréter
Íleon
Músculo recto del abdomen
Unión ileocecal
Colon descendente
Ciego
Músculo transverso del abdomen
Músculo oblicuo interno del abdomen
Músculo oblicuo externo del abdomen
Plexo lumbar (ramos ventrales de L2-4 que originan los nervios femoral y obturador y porción de L4 del tronco lumbosacro)
Músculo psoas mayor
Músculo ilíaco
Cresta ilíaca
Cuerpo de la vértebra L5
Músculo erector de la columna
Cisterna lumbar del espacio subaracnoideo

C. Machado M.D.
© ION

Sección transversal: nivel de S1, espinas ilíacas anteriores superiores

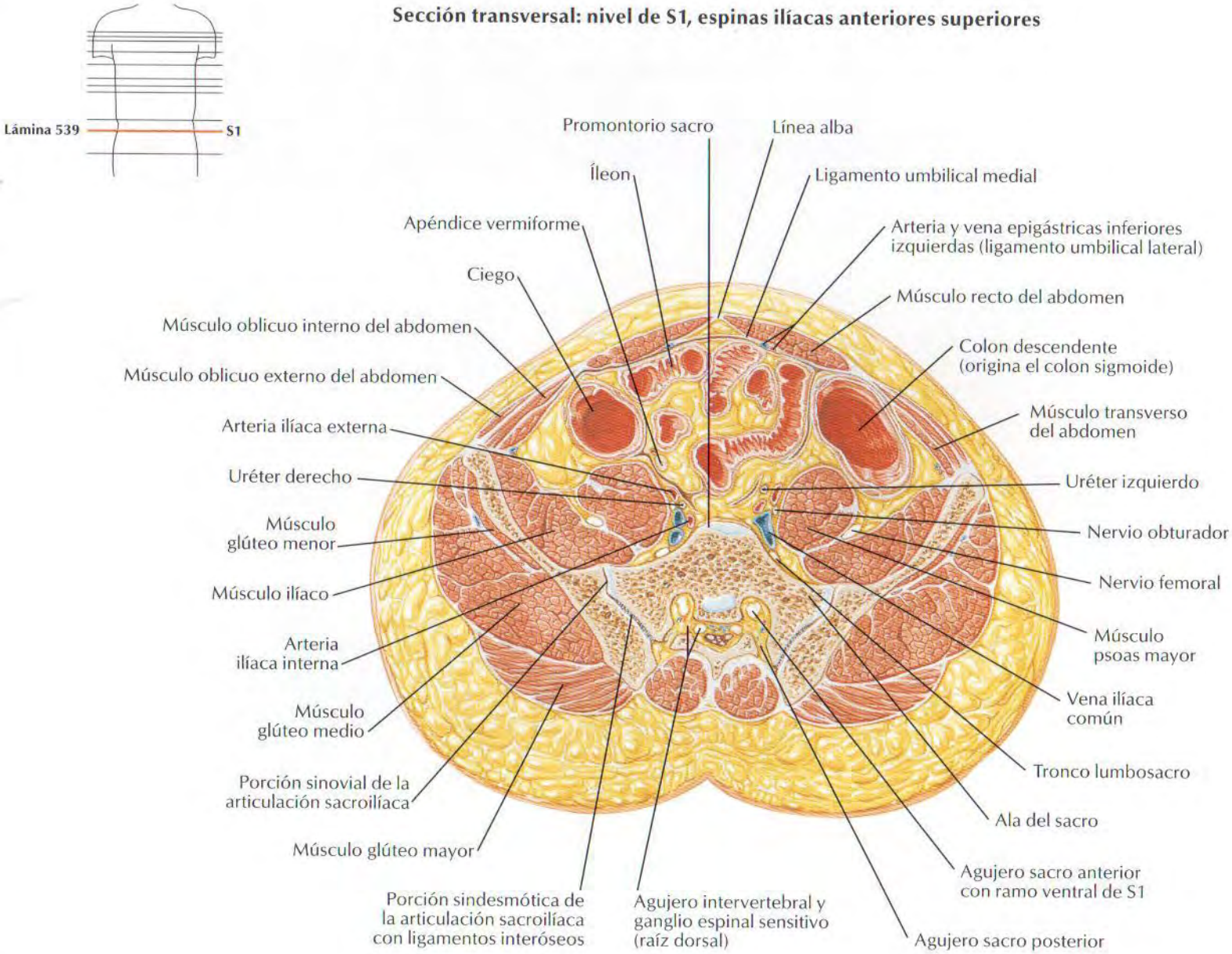

C. Machado M.D.
© ION

Abdomen: promontorio sacro

Pelvis masculina: unión vesicoprostática

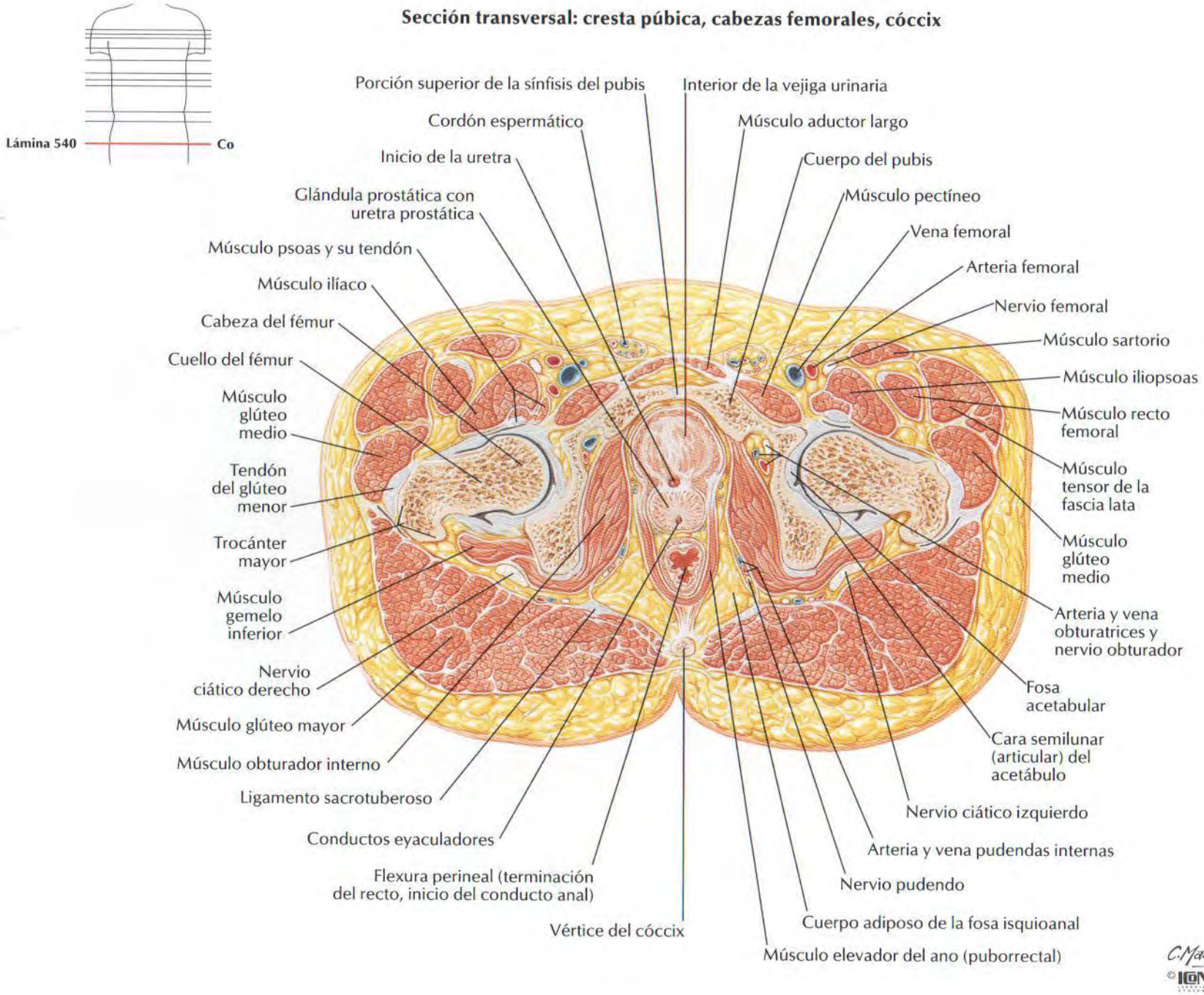

Sección transversal: cresta púbica, cabezas femorales, cóccix

Tórax: corazón, aorta ascendente

Sección coronal: línea axilar anterior

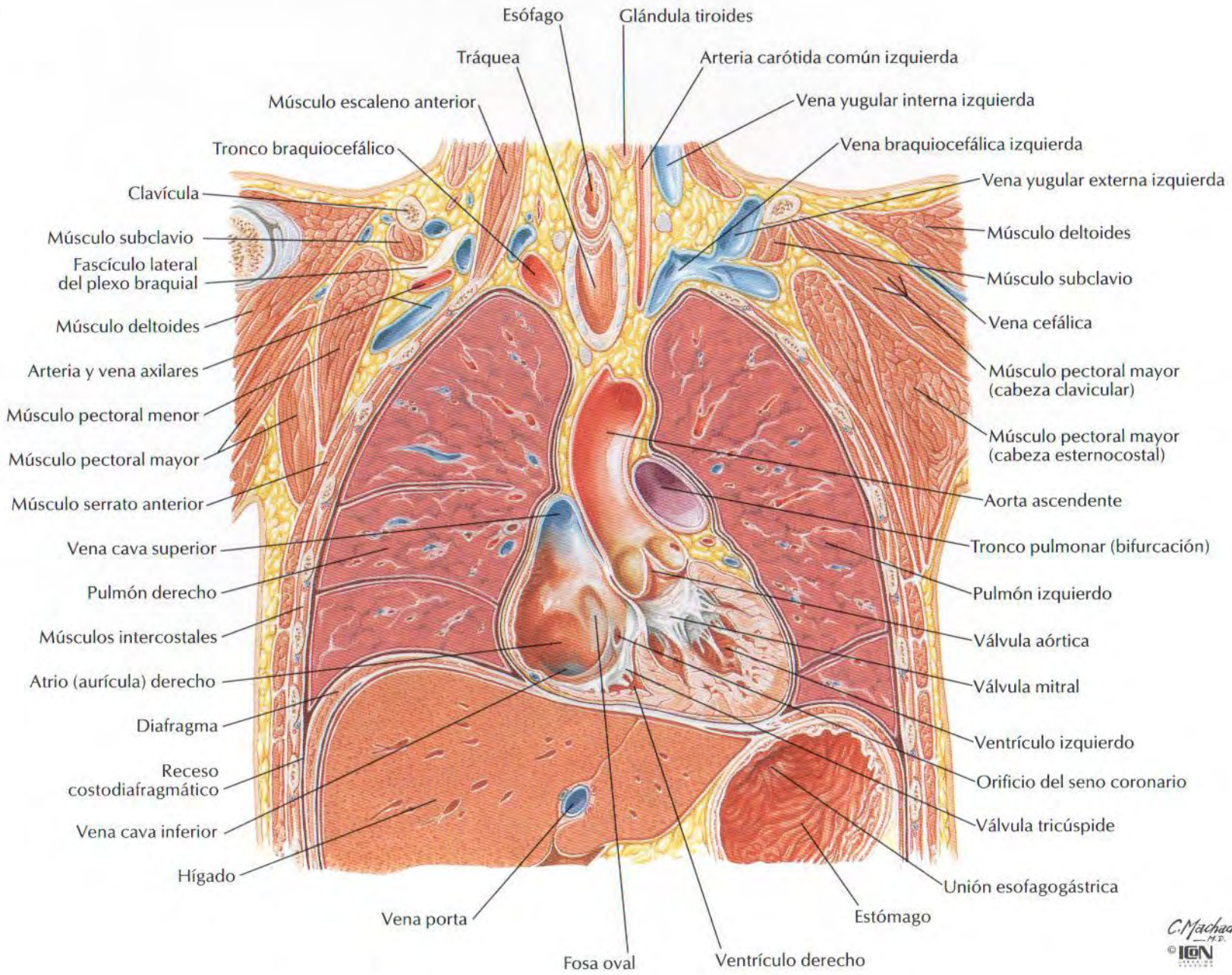
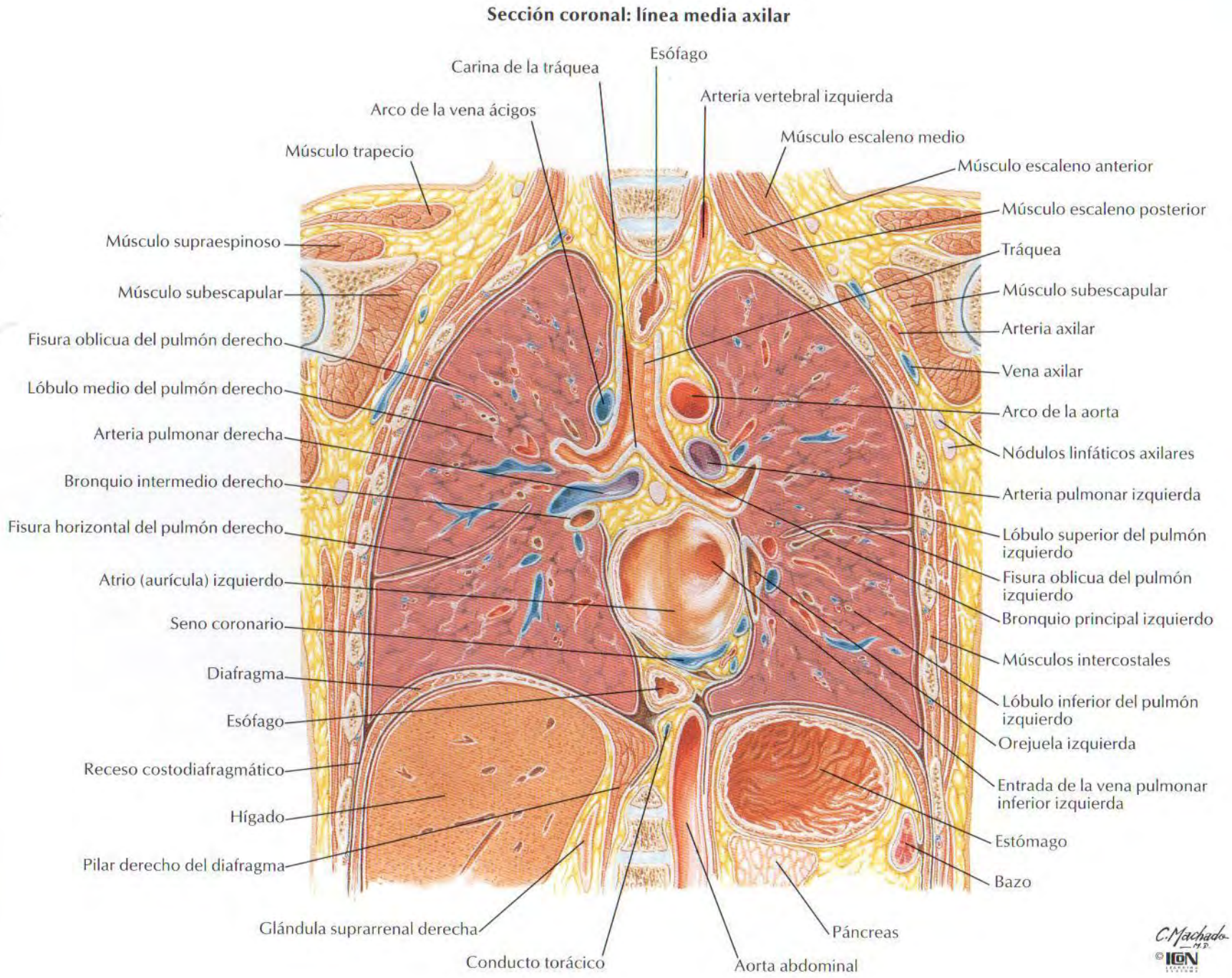
Tórax: bifurcación traqueal, atrio (aurícula) izquierdo